


Über dieses Buch

Dies ist ein digitales Exemplar eines Buches, das seit Generationen in den Regalen der Bibliotheken aufbewahrt wurde, bevor es von Google im Rahmen eines Projekts, mit dem die Bücher dieser Welt online verfügbar gemacht werden sollen, sorgfältig gescannt wurde.

Das Buch hat das Urheberrecht überdauert und kann nun öffentlich zugänglich gemacht werden. Ein öffentlich zugängliches Buch ist ein Buch, das niemals Urheberrechten unterlag oder bei dem die Schutzfrist des Urheberrechts abgelaufen ist. Ob ein Buch öffentlich zugänglich ist, kann von Land zu Land unterschiedlich sein. Öffentlich zugängliche Bücher sind unser Tor zur Vergangenheit und stellen ein geschichtliches, kulturelles und wissenschaftliches Vermögen dar, das häufig nur schwierig zu entdecken ist.

Gebrauchsspuren, Anmerkungen und andere Randbemerkungen, die im Originalband enthalten sind, finden sich auch in dieser Datei – eine Erinnerung an die lange Reise, die das Buch vom Verleger zu einer Bibliothek und weiter zu Ihnen hinter sich gebracht hat.

Nutzungsrichtlinien

Google ist stolz, mit Bibliotheken in partnerschaftlicher Zusammenarbeit öffentlich zugängliches Material zu digitalisieren und einer breiten Masse zugänglich zu machen. Öffentlich zugängliche Bücher gehören der Öffentlichkeit, und wir sind nur ihre Hüter. Nichtsdestotrotz ist diese Arbeit kostspielig. Um diese Ressource weiterhin zur Verfügung stellen zu können, haben wir Schritte unternommen, um den Missbrauch durch kommerzielle Parteien zu verhindern. Dazu gehören technische Einschränkungen für automatisierte Abfragen.

Wir bitten Sie um Einhaltung folgender Richtlinien:

+ *Nutzung der Dateien zu nichtkommerziellen Zwecken* Wir haben Google Buchsuche für Endanwender konzipiert und möchten, dass Sie diese Dateien nur für persönliche, nichtkommerzielle Zwecke verwenden.
+ *Keine automatisierten Abfragen* Senden Sie keine automatisierten Abfragen irgendwelcher Art an das Google-System. Wenn Sie Recherchen über maschinelle Übersetzung, optische Zeichenerkennung oder andere Bereiche durchführen, in denen der Zugang zu Text in großen Mengen nützlich ist, wenden Sie sich bitte an uns. Wir fördern die Nutzung des öffentlich zugänglichen Materials für diese Zwecke und können Ihnen unter Umständen helfen.
+ *Beibehaltung von Google-Markenelementen* Das "Wasserzeichen" von Google, das Sie in jeder Datei finden, ist wichtig zur Information über dieses Projekt und hilft den Anwendern weiteres Material über Google Buchsuche zu finden. Bitte entfernen Sie das Wasserzeichen nicht.
+ *Bewegen Sie sich innerhalb der Legalität* Unabhängig von Ihrem Verwendungszweck müssen Sie sich Ihrer Verantwortung bewusst sein, sicherzustellen, dass Ihre Nutzung legal ist. Gehen Sie nicht davon aus, dass ein Buch, das nach unserem Dafürhalten für Nutzer in den USA öffentlich zugänglich ist, auch für Nutzer in anderen Ländern öffentlich zugänglich ist. Ob ein Buch noch dem Urheberrecht unterliegt, ist von Land zu Land verschieden. Wir können keine Beratung leisten, ob eine bestimmte Nutzung eines bestimmten Buches gesetzlich zulässig ist. Gehen Sie nicht davon aus, dass das Erscheinen eines Buchs in Google Buchsuche bedeutet, dass es in jeder Form und überall auf der Welt verwendet werden kann. Eine Urheberrechtsverletzung kann schwerwiegende Folgen haben.

Über Google Buchsuche

Das Ziel von Google besteht darin, die weltweiten Informationen zu organisieren und allgemein nutzbar und zugänglich zu machen. Google Buchsuche hilft Lesern dabei, die Bücher dieser Welt zu entdecken, und unterstützt Autoren und Verleger dabei, neue Zielgruppen zu erreichen. Den gesamten Buchtext können Sie im Internet unter `http://books.google.com` durchsuchen.


FÜR
CHIRURGIE
31
1904
W1
ZE
777H
CINCINNATI
HOSPITAL LIBRARY
Digitized by Google



Digitized by Google


FÜR
CHIRURGIE
31
1904
W1
ZE
777H
CINCINNATI
HOSPITAL LIBRARY
Digitized by Google



Digitized by Google





Digitized by Google




MEDICAL SCHOOL
LIBRARY



Exchange

Medical Library
Association

Digitized by Google


Digitized by Google

Digitized by Google

Zentralblatt

für

CHIRURGIE

herausgegeben

von

E. von Bergmann, in Berlin, **F. König,** in Jena, **E. Richter,** in Breslau.

Einunddreißigster Jahrgang.

Leipzig,
Druck und Verlag von Breitkopf & Härtel.
1904.

Digitized by Google

Digitized by Google

Originalmitteilungen.

Digitized by Google

Digitized by Google

Digitized by Google

Namenverzeichnis.

(Die mit * versehenen Seitenzahlen bezeichnen Originalmitteilungen. Die kurrentgedruckten beziehen sich auf die Beilage zu No. 27, welche den Bericht über den XXXIII. deutschen Chirurgen-Kongreß enthält.)

Digitized by Google

Digitized by Google

Digitized by Google

Digitized by Google

Digitized by Google

Digitized by Google

Digitized by Google

Digitized by Google

Digitized by Google

Digitized by Google

Digitized by Google

Digitized by Google

Digitized by Google

Digitized by Google

Digitized by Google

Digitized by Google

Digitized by Google

Digitized by Google

Digitized by Google

Digitized by Google

Digitized by Google

Digitized by Google

Digitized by Google


Digitized by Google

Digitized by Google

Digitized by Google

Digitized by Google

Digitized by Google

Digitized by Google

Digitized by Google

Sachverzeichnis.

(Die mit * versehenen Seitenzahlen bezeichnen Originalmitteilungen. Die kurrentgedruckten beziehen sich auf die Beilage zu No. 27, welche den Bericht über den XXXIII. deutschen Chirurgen-Kongreß enthält.)

Digitized by Google

Digitized by Google

Digitized by Google

Digitized by Google

Digitized by Google

Digitized by Google

Digitized by Google

Digitized by Google

Digitized by Google

Digitized by Google

Digitized by Google

Digitized by Google

Digitized by Google

Digitized by Google

Digitized by Google

Digitized by Google

Digitized by Google

Digitized by Google

Digitized by Google

Digitized by Google

Digitized by Google

Digitized by Google

Digitized by Google

Digitized by Google

Digitized by Google


Digitized by Google

Digitized by Google

Digitized by Google

Digitized by Google

Digitized by Google

Digitized by Google

Digitized by Google

Digitized by Google

Zentralblatt
für
CHIRURGIE

herausgegeben
von

E. von Bergmann, in Berlin, **F. König,** in Berlin, **E. Richter,** in Breslau.

Einunddreifsigster Jahrgang.

Wöchentlich eine Nummer. Preis des Jahrganges 20 Mark, bei halbjähriger Vorauszahlung. Zu beziehen durch alle Buchhandlungen und Postanstalten.

Nr. 1. Sonnabend, den 9. Januar. 1904.


Digitized by Google

I.

Zur intrakapsulären Prostataresektion bei Prostatahypertrophie.

Von

L. Rydygier, k. k. Hofrat.

In letzter Zeit sind kurz hintereinander drei Arbeiten über die operative Behandlung der Prostatahypertrophie veröffentlicht worden: »Über die Excochleatio prostatae« von Riedel (Deutsche med. Wochenschrift Nr. 44); »Über die Totalexstirpation der hypertrophischen Prostata« von O. Zuckerkandl (Wiener klin. Wochenschrift Nr. 44) und »Behandlung der Prostatahypertrophie mit perinealer Prostatektomie« von Völcker (v. Langenbeck's Archiv Bd. LXXI Hft. 4).

Riedel hat in der ihm eigenen Weise nicht nur die wichtigsten Punkte der Technik hervorgehoben, sondern auch das Wesentliche bei der Indikationsstellung kurz berührt, so daß ich ihm vollständig beipflichte, wenn er sagt, daß wir so ziemlich den gleichen Gedankengang verfolgt haben.

Nicht ganz so ohne Rückhalt kann ich O. Zuckerkandl und Völcker beistimmen. Beiden gegenüber muß ich hervorheben, daß ich schon im Jahre 1900[1] die perineale Prostatectomia partialis vorgeschlagen habe, dann aber im Jahre 1901[2] und 1902[3] mit Nachdruck die intrakapsuläre Prostataexkochleation resp. Resektion wieder und wieder anempfohlen und deren Technik hinreichend genau beschrieben habe. Trotzdem werden diese meine Arbeiten von O. Zuckerkandl nicht erwähnt, obgleich er sonst ziemlich genau die Literatur berücksichtigt und sich selbst über die Nichtberücksichtigung einer seiner früheren Arbeiten beklagt und in einer Fußnote seine Priorität »mit allem Nachdruck« in betreff des prärektalen Bogenschnittes feststellt. Die von mir beschriebene Operationsmethode unterscheidet sich wesentlich von den Methoden von Alexander, Nicoll, Jabulay, Freyer u. a., aber auch von dem Vorgehen von Czerny, das Völcker beschreibt, und von dem von O. Zuckerkandl, so daß sie wohl eine Berücksichtigung verdient hätte, die ihr auch Riedel schenkt.

Meine Idee war, da es sich für gewöhnlich bei der Prostatahypertrophie um ältere, mehr oder weniger dekrepide Männer handelt,

---

[1] Zur Behandlung der Prostatahypertrophie, kurz referiert im Zentralblatt für Chirurgie 1900. Nr. 40. p. 1008.

[2] Verhandlungen der Deutschen Gesellschaft für Chirurgie 1901. p. 19 und Zentralblatt für Chirurgie 1901. Beilage.

[3] Die intrakapsuläre Prostataresektion als Normalverfahren bei Prostatahypertrophie. Zentralblatt für Chirurgie 1902. Nr. 41.

Digitized by Google

eine möglichst wenig eingreifende Operationsmethode auszubilden. Ich will etwas näher mein Vorgehen nochmals begründen:

1) Ich habe dem am wenigsten verletzenden Rhapheschnitt (von der Wurzel des Hodensackes bis nahe an den After) den Vorzug gegeben und bin in meinen Fällen von intrakapsulärer Exkochleation damit ausgekommen. Ich bemerke gleich hier, daß ich eine »Totalexstirpation der hypertrophischen Prostata«, wie es O. Zuckerkandl will, aus triftigen Gründen gar nicht beabsichtige — ich werde darauf noch zurückkommen. In schwierigen Fällen mag der von O. Zuckerkandl zur Bloßlegung der hinteren Prostatafläche zuerst anempfohlene prärektale Bogenschnitt freieren Zutritt gestatten und einen noch freieren der von Riedel angewandte Bogenschnitt mit einem darauf gesetzten bis zum Scrotum verlaufenden Längsschnitt. Ohne Zweifel sind jedoch diese Schnitte verletzender wie der einfache Rhapheschnitt.

2) Die Kapsel habe ich immer seitlich — je nachdem es bequemer war, zuerst links oder rechts — etwa 1—2 cm von der Mittellinie möglichst ausgiebig in der Längsrichtung gespalten; ebenso macht es auch Riedel. Das Spalten der Kapsel in der Mittellinie, wie es Völcker und O. Zuckerkandl beschreibt, halte ich für weniger empfehlenswert, da doch dort der mehr oder weniger ausgebildete Isthmus liegt, welcher die beiden Seitenlappen verbindet und man von dort aus direkter auf die Harnröhre kommt und sie so leichter verletzen kann.

3) Ich kann mich gar nicht damit einverstanden erklären, die Harnröhre von vornherein absichtlich zu eröffnen, wie es O. Zuckerkandl u. a. wollen. Im Gegenteil, ich muß mich grundsätzlich gegen die absichtliche Eröffnung der Harnröhre und noch viel mehr gegen die der Harnblase erklären. Völcker sagt: »Ist also die Operation richtig ausgeführt, so findet sich nach ihrer Beendung in der unteren Wand der Pars prostatica urethrae und im Blasenhals ein schlitzförmiger Defekt, dessen Ränder eventuell etwas zerfetzt sind, aber die Kontinuität der Teile ist gewahrt«. Mit einer solchen Ausführung der Operation kann ich mich durchaus nicht einverstanden erklären. Dann erhält man Resultate, wie die von Völcker beschriebenen: auf 11 Operationen 2mal Exitus letalis (Fall 9 und 10), 2mal perineale Fistel (Fall 5 und 11), 3mal Rektumverletzung (Fall 3, 6 und 10). »In einem Falle ist eine nachträgliche Verengerung an der Operationsstelle beobachtet worden. Es ist dies ein Fall, bei dem die Prostata in toto herausgenommen wurde.«

Infolge der Verletzung der Harnröhre und noch mehr der Harnblase wird die Operation viel gefährlicher, namentlich durch den ungemein viel komplizierteren Verlauf in der Nachbehandlungsperiode. Wir müssen mit allen Kräften dahin streben, selbst ein zufälliges Verletzen der Harnröhre oder der Harnblase während der Operation — wenn möglich — zu vermeiden, was sich leider häufig gegen unseren Willen ereignet. Wenn ich überdies in der Arbeit O. Zucker-

Digitized by Google

kandl's lese, daß trotz der prinzipiellen Eröffnung der Harnröhre am Anfange später dennoch eine weitere zufällige Verletzung vorgekommen ist, so fällt damit auch das letzte Unterstützungsmoment für die prinzipielle Eröffnung derselben fort: daß es nämlich besser ist, von vornherein eine glatte Wunde absichtlich in die Harnröhre zu setzen, als später unabsichtlich fast ohne Ausnahme im weiteren Verlauf der Operation eine gerissene, unregelmäßige Verletzung zu riskieren — eines schützt vor dem anderen nicht, wie die Erfahrung O. Zuckerkandl's lehrt. Das wird mich weiterhin dazu anspornen, danach zu streben, gerade in dieser Richtung die Technik dieser Operation weiter auszubilden. Aus diesem Grunde habe ich statt der ursprünglich anempfohlenen intrakapsulären Exkochleation später die intrakapsuläre Resektion vorgeschlagen. Durch Stehenlassen des der Harnröhre zunächstliegenden Prostatateiles hoffe ich nach vollkommener Ausbildung der Technik eine Verletzung der Harnröhre in der Regel vermeiden zu können. Jedenfalls bin ich fest überzeugt, daß das Streben nach dieser Richtung — nach dem Sicherstellen der Harnröhre, der Harnblase und des Mastdarmes vor absichtlicher oder zufälliger Verletzung, d. i. nach möglichster Verminderung der Operationsgefahr — viel mehr angezeigt ist, als das Streben nach einer möglichst totalen Exstirpation der Prostata.

4) Ich halte im Gegenteil eine Totalexstirpation der hypertrophischen Prostata, wie es der Titel der O. Zuckerkandl'schen Arbeit sagt, abgesehen davon, daß sie intrakapsulär strikte genommen überhaupt unmöglich ist, nicht für durchaus notwendig und für viel gefährlicher, als die teilweise Exkochleation oder Resektion. Die regelmäßige Verletzung der Harnröhre ist bei der Totalexstirpation verständlich, wenn man bedenkt, daß die Harnröhre in ihrem prostatischen Abschnitte außer der Schleimhaut keine distinkt abgegrenzten Wandungen besitzt. Daß bei einer einigermaßen wirklich durchgeführten Totalexstirpation der Prostata auch die Harnblase, ja der Mastdarm häufiger in Gefahr kommt, habe ich schon aus der Völcker'schen Arbeit bewiesen. Auch bei O. Zuckerkandl finde ich einmal eine Mastdarmverletzung und zweimal einen Mastdarmdekubitus, der in der vierten Woche post operationem zustande kam, erwähnt. Wäre auch nur die hintere Wand der Prostatakapsel stehen geblieben, so konnte ein Mastdarmdekubitus durch einen Seidenkatheter gewiß nicht entstehen.

Um alle diese Gefahren zu vermeiden und eine möglichst ungefährliche Operation zu schaffen, habe ich anstatt der gewöhnlichen perinealen Prostatektomie die perineale intrakapsuläre Prostataexkochleation anempfohlen, die gewiß bei den adenoidalen Vergrößerungen wird zu Recht bestehen bleiben. Bei den mehr gleichmäßigen Vergrößerungen der Prostata dürfte sich mehr die intrakapsuläre Resektion empfehlen, wobei man zu beiden Seiten der durch einen dicken Katheter markierten Harnröhre Streifen der Prostata stehen läßt.

Digitized by Google

Vielleicht könnte man dadurch wenigstens in einigen Fällen auch die Verletzung der Ductus ejaculatorii vermeiden, die ja bekanntlich ziemlich nahe der Harnröhre — ca. 6 mm von ihr entfernt — in der Mitte der Prostata verlaufen. Dieser Umstand ist gewiß nicht ohne Belang, namentlich wenn man diese Operation auch in früheren Stadien des Leidens, also auch bei jüngeren Männern ausführen will, wie ich das des näheren noch weiter unten begründen werde. Das ist eine Frage, die bei den bisherigen Publikationen gar nicht berücksichtigt worden ist, was sie gewiß verdient hätte. Man sage mir nicht, dieser Punkt wäre weniger wichtig, da es sich für gewöhnlich um ältere Männer handelt: Erstens tritt Prostatahypertrophie nicht selten schon um die fünfziger Jahre mit ihren Beschwerden ein; und zweitens, wer will es behaupten, daß Männer um die sechziger Jahre die Schädigung ihrer geschlechtlichen Funktionen ohne Verdruß mit in den Kauf nehmen. Aus diesem Grunde wurde ja nicht selten zur Zeit als noch die Kastration häufiger gegen die Prostatahypertrophie anempfohlen wurde, von den Pat. — und zwar auch von den älteren — die Einwilligung zu dieser Operation entschieden versagt. Ich will hier noch auf einen meiner Fälle schon jetzt besonders hinweisen, wo ich einem jüngeren Manne wegen Prostatatuberkulose eine möglichst genaue und weitgehende Exkochleation gemacht habe. Nach etwa einem Jahre hatte ich von dem sonst geheilten Pat. die ernste Klage zu hören, daß er seit der Operation absolut keinen Trieb zum geschlechtlichen Verkehr fühle und wenn er ab und zu den Beischlaf ausführe, um den sonst von Zeit zu Zeit auftretenden Pollutionen, die sehr schmerzhaft sein sollen — vielleicht infolge von Abknickungen der Ductus ejaculatorii im Narbengewebe — vorzubeugen, so geschehe das ohne den geringsten Genuß, den er schmerzlich vermisse. Ich bitte auch auf diese eventuell recht unangenehme Folge der Operation in entsprechenden Fällen das Augenmerk zu richten, die gewiß desto sicherer eintreten wird, je genauer man die ganze Prostata entfernt.

Aus der O. Zuckerkandl'schen Beschreibung glaube ich aber noch eine weitere recht empfindliche nachteilige Folge der Totalexstirpation der Prostata ersehen zu können: In zwei seiner Fälle ist nach der Ausheilung Harnträufeln, namentlich im Stehen und beim Husten, zurückgeblieben. Dieses recht unangenehme Ereignis habe weder ich in meinen Fällen beobachtet, noch finde ich es bei Riedel erwähnt. Wenn man bedenkt, daß die Prostata nicht nur als sezernierende Drüse, sondern auch als muskulöser Schließapparat der Blase von größter Bedeutung ist, so kann es uns nicht verwundern, daß nach ihrer totalen Entfernung eben der Verschluß unzureichend wird.

Andererseits glaube ich nicht, daß eine intrakapsuläre Resektion oder teilweise Exkochleation ohne Erfolg bleiben sollte. Dagegen spricht schon die bisherige Erfahrung, abgesehen von dem nicht unzutreffenden Vergleich mit der Strumaresektion, den ich bei meiner

Digitized by Google

früheren Publikation herangezogen habe. Ein teilweises Entfernen kann unmöglich ohne einen günstigen Einfluß bleiben: die Eröffnung der vielen Buchten in der hypertrophischen Prostata und die nachfolgende narbige Retraktion wird unzweifelhaft immer dazu beitragen, um die Passage für den Urin günstiger zu gestalten, wie das für die Atmung nach der Resektion der Struma der Fall ist. Ein Erfolg dürfte nur dann ausbleiben, wenn der vergrößerte mittlere Lappen allein das Hindernis zur Entleerung des Urins bilden sollte. In diesen Fällen wird aber die intrakapsuläre Entfernung der Seitenlappen überhaupt ohne Erfolg bleiben und ist nicht indiziert.

Ob bei der intrakapsulären Exkochleation oder Resektion häufiger Rezidive auftreten werden, läßt sich augenblicklich weder im bejahenden noch im verneinenden Sinne bestimmt sagen. »Im Falle eines Rezidivs wäre es ja leicht, die Operation nach Jahr und Tag zu wiederholen«, wie Riedel sagt. Die Hauptsache ist, daß der Eingriff möglichst ungefährlich sei.

Das sind die Gründe, weshalb ich bei meiner Anempfehlung der intrakapsulären Resektion oder Exkochleation stehen bleibe und weder die von O. Zuckerkandl anempfohlene Totalexstirpation, noch das von Völcker beschriebene ähnliche Verfahren aus der Czerny'schen Klinik annehme.

Zum Schluß noch ein Wort zur Indikationsstellung: Ich glaube mit Riedel, man sollte diese Operation auch in früheren Stadien anempfehlen. So ausgeführt, wie ich es vorgeschlagen habe, soll es eben eine wenig gefährliche Operation sein, die keine nachteiligen Folgen nach sich zieht. Je früher man aber das mechanische Hindernis der Harnentleerung beseitigt, desto besser wird man den Kranken von den nachteiligen Folgen auf die Blasenwandungen und die Nieren schützen.

II.

(Aus dem Clementinenhause zu Hannover.)

Die Behandlung der Humerusfrakturen im Schwebestreckverband (Äquilibriermethode).

Von

Dr. Geissler,

Oberstabsarzt und dirigierendem Arzte.

Während sich bei der Behandlung der Brüche der unteren Gliedmaßen die bewährten Lehren der v. Bergmann'schen Klinik allgemein wohl Eingang verschafft haben und die festen Verbände, besonders mit Gips, bevorzugt werden, sind betreffs der oberen Gliedmaßen die Methoden nicht so übereinstimmend. Beim Vorderarm bevorzuge ich auch den Gips, aber schon hier konkurrieren als gleichwertig die mannigfaltigsten Schienen und Verbandarten.

Digitized by Google

Am Oberarm können die festen Verbände nicht mit demselben Recht empfohlen werden, weil hier durch sie allein eine Bedingung nicht so sicher erfüllt werden kann, die man als unerläßlich für ihren guten Erfolg bezeichnen muß: die Fixierung der beiden Gelenke, oberhalb und unterhalb der Bruchstelle. An der Schulter gelingt die Fixierung des Oberarmkopfes im Gelenk nur in einer Stellung, nämlich dann, wenn man den Oberarm direkt an den Rumpf anlegt. Jede andere Stellung schon bei mäßiger Abduktion bietet, selbst wenn man das Middeldorpf'sche Triangel anwendet und zum Schluß den Verband mit Gipsbinden befestigt, nicht die Sicherheit, daß die Bruchenden bis zur Konsolidierung in der gewünschten Stellung verbleiben. Die Albers'sche Kragenschiene von Gips ist hier noch am zweckmäßigsten, aber eine sichere Feststellung des nach der Schulter zu gelegenen Bruchstückes gewährleistet auch sie nicht.

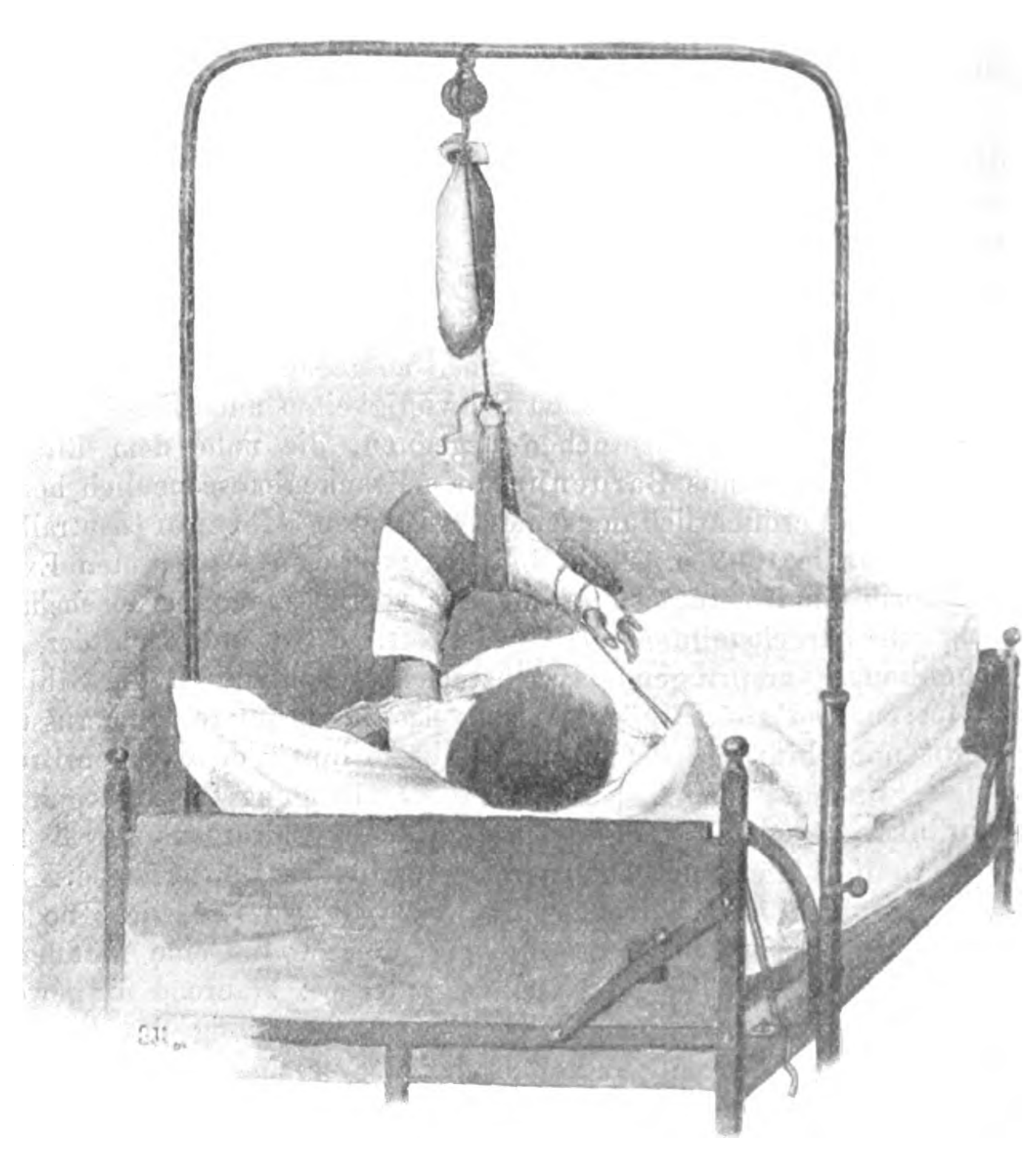
Am Oberarm genügen die rein feststellenden Verbände nur bei den leichten Brüchen ohne große Neigung zur Verschiebung, bei denen man auch auf die dauernde Fixierung verzichten und bald massieren kann. Bei den schweren Brüchen des Oberarmes aber, insbesondere denen in der Nähe des Schultergelenkes und des Ellbogengelenkes treten die Streckverbände in ihr Recht, die Bardenheuer bis in das kleinste sachgemäß ausgebaut und überlegt durchgeführt hat. Aber wie großen Schwierigkeiten auch diese Verbände bei manchen Humerusbrüchen begegnen, die nahe dem Ellbogen liegen, zeigt die aus Bardenheuer's Krankenhause neulich hervorgegangene Veröffentlichung seines Assistenten Grässner (Zentralblatt für Chirurgie 1903 p. 1201). Bei der typischen sogenannten Extensionsform der Fractura supracondylica versagt die Extensionsbehandlung in Streckstellung des Armes oft, das obere nach der Ellbogenbeuge vorspringende Bruchstück ist leicht durch die Schlinge zu fassen und zu redressieren, aber das kurze untere Humerusstück bleibt nach hinten disloziert und steht so hinter dem oberen Bruchstück, dessen Spitze später leicht die Beugung im Ellbogen beschränkt. Auch Körte erwähnt auf dem Chirurgenkongreß 1902 (s. Verhandlungen der Deutschen Gesellschaft für Chirurgie Bd. XXXI p. 41) gerade diesen Bruchtypus und hält bei ihm die Knochennaht für angezeigt. — Grässner gibt nun für ihn eine Abänderung des Bardenheuer'schen Streckverbandes an: Während für gewöhnlich die Humerusfrakturen in gestreckter Stellung des Ellbogens verbunden werden sollen, hält er bei der beschriebenen Dislokation des kurzen distalen Bruchstückes nach hinten die Beugung des Vorderarmes für nötig und legt neben der Streckschleife für den Oberarm einen Heftpflasterstreifen um den Ellbogen nach dem Vorderarm, der das kurze distale Bruchstück nach der Ellbogenbeuge zieht, und als wichtigste Zugvorrichtung eine besondere Schleife an, die von innen die beiden Bruchfragmente umfassen muß und einen

Digitized by Google

Zug nach außen ausübt, ein Verfahren, das ganz zweckmäßig erscheint und in dem beschriebenen Falle Erfolg hatte.

Ob aber bei kleinen Kindern das kurze untere Bruchstück in die Schlinge zu fesseln sein wird und genügend Angriffspunkte bietet, möchte ich bezweifeln.

Ich ging in einem solchen Falle von Fract. supracondylica bei einem 7½jährigen Kinde anders vor und erzielte ein vorzügliches Ergebnis, sowohl was die Stellung der Bruchenden als auch die Beweglichkeit des Ellbogengelenkes betrifft. Die Methode scheint mir wert, auch bei anderen Brüchen des Oberarmes empfohlen zu werden. Es handelte sich um die Form der sogenannten Extensionsfraktur mit außerordentlich starker Verschiebung des oberen Fragmentes nach der Ellbogenbeuge und Drehung des unteren distalen kurzen Endes nach außen und hinten.



In Chloroformnarkose wurden die Bruchenden durch Zug und Druck reponiert, und, während sie mittels Bindenzügeln in ihrer Lage festgehalten wurden, ein gut gepolsterter Gipsverband in Supinationsstellung des Vorderarmes von den Fingerknöcheln bis zum Oberarm angelegt, während der Ellbogen rechtwinklig gebeugt war. Die Röntgendurchleuchtung ergab, daß die Reposition nicht vollkommen gelungen war und die alte Verschiebung, wenn auch in geringerem

Digitized by Google

Maße, noch bestand. Jetzt wurde um den Gipsverband vom Ellbogen her ein breiter Heftpflasterstreifen gelegt, der sich in der Ellbeuge kreuzte und dann auf der dorsalen Seite des Vorderarmes zu einer Schlinge vereinigt wurde. Mittels dieser Schlinge wurde der eingegipste Arm bei dem liegenden Pat. erhoben, an einem senkrecht nach oben verlaufenden, von einem Sandsack beschwerten Zuge befestigt und so suspendiert.

Die Schwere des eingegipsten Vorderarmes extendierte den in der Ellbogenbeuge fixierten Oberarm schon für sich, ich verstärkte sie aber noch durch ein auf der Handgelenksgegend angebundenes Bleistück von 500 g. Der Sandsack, welcher die Suspension des Armes besorgte, wog $2^1/_2$ kg. Da der Arm sich freischwebend stark nach dem Fußende des Bettes zu drehte, befestigte ich ihn lose durch eine Schnur in der Weise, daß die Hand nach der gesunden Schulter zeigte.

Irgendwelche Beschwerden durch den Druck in der Ellbogenbeuge entstanden nicht und sind bei glatter Wattepolsterung in der schön anliegenden Gipsmulde auch nicht zu befürchten. Die Finger ließ ich das Kind systematisch bewegen, was es ohne jede Behinderung von Anfang an ausgiebig konnte.

Einen besonderen Wert lege ich auf den Umstand, daß neben der starken Streckung der Bruchstücke auf das proximale Ende ein redressierender Druck durch den Rand des Gipsverbandes ausgeübt wird, der infolgedessen nicht zu hoch nach der Schulter hin angelegt werden soll. Wenn sich der Vorderarm in der Suspension durch seine Schwere und durch das verstärkende Bleistück senkt, so berührt nämlich der innere Rand des oberen Endes des Gipsverbandes den Oberarm und drängt so das proximale Fragment nach außen, wie das Bild deutlich zeigt, während der äußere Rand des Gipsverbandes von der Haut absteht.

Ich würde diese »Äquilibriermethode« mit Hilfe des rechtwinklig eingegipsten Vorderarmes für alle schwereren Oberarmbrüche verwendbar halten, die man nicht ambulatorisch behandeln kann, und für ganz besonders geeignet bei offenen Brüchen des Humerus, also namentlich den Schußbrüchen, da der Gipsverband den Oberarm für den Wundverband fast ganz freilassen kann und nur soweit den Ellbogen zu umfassen braucht, daß ein Abrutschen des Verbandes bei der Suspension ausgeschlossen ist.

Das Prinzip dieses Schwebestreckverbandes ist: den rechtwinklig gebeugten Vorderarm als Gegengewicht wirken zu lassen gegen den Zug, den der liegende Körper am Oberarm ausübt, während der ganze Arm in der Schwebe gehalten wird durch die Suspension. Die Achse für diese Äquilibrierung wird festgestellt durch die Heftpflasterschlinge, die etwas unterhalb der Ellbeuge den Gipsverband umgreift, so daß der Drehpunkt etwa in der Gegend der Tuberositas radii liegt und die Ellbeuge vollständig entlastet ist. Der Gipsverband verteilt den Zug auf den ganzen Vorderarm und schützt mit seiner glatten Wattepolsterung die Weichteile gegen Druck, der in der Ellbeuge überhaupt nicht empfunden und auch nicht ausgeübt wird.

Digitized by Google

1) **v. Leyden** und **Klemperer.** Deutsche Klinik am Eingange des 20. Jahrhunderts. Lfg. 87—90.

Wien, **Urban & Schwarzenberg,** 1903.

Aus den vorliegenden neuen Lieferungen möchten wir als unsere Leser besonders interessierend hervorheben die Vorlesung Witzel's »Chirurgische Hygiene, Aseptik und Antiseptik« und die v. Eiselsberg's über die heutige Behandlung der Knochenbrüche, knapp in Worten, reich in Abbildungen. In unser Gebiet fallen ferner die Vorlesungen aus dem Gebiete der Hautkrankheiten und Syphilis von Lassar, Scholtz, Buschke, v. Zeissl und Schaeffer. Von allgemeinstem Interesse ist Ziegler's Vortrag über den gegenwärtigen Stand der Lehre von der Entzündung. So manche wertvolle Abhandlung ist noch in Sicht.

Richter (Breslau).

---

2) **Eulenburg, Kolle** und **Weintraud.** Lehrbuch der klinischen Untersuchungsmethoden und ihre Anwendung auf die spezielle ärztliche Diagnostik. Bd. I. 2. Hälfte.

Wien, **Urban & Schwarzenberg,** 1904.

Der erste Teil der eben vorliegenden Fortsetzung des schon früher besprochenen Werkes enthält eine weitere Darstellung bakteriologischer Untersuchungsmethoden. Den Untersuchungsmethoden an den Bakterien des Urins und Harnröhrensekretes von W. Scholtz-Königsberg schließen sich an: Czaplewski, Die bakteriologische Untersuchung des Sputums; Kolle, Die bakteriologische Diagnostik des Blutes; Scholtz, Hautparasiten; Friedberger, Bakteriologische Diagnostik der Ergüsse der großen Körperhöhlen.

Trotz knapper Darstellung ist überall eine reiche Fülle von Material geboten, welche das Buch sehr wertvoll macht, ja vielleicht zum unentbehrlichen Nachschlagebuch in jedem Laboratorium stempelt. Das gleiche gilt vollkommen von dem folgenden Abschnitt über Röntgendiagnostik von Cowl. Die reiche Erfahrung des Verf. tritt überall zutage und verleiht der Darstellung ein persönliches Gepräge. Über den nächsten Abschnitt »Perkussion und Auskultation« von Hermann Vierordt zu referieren, steht einem Chirurgen schlecht an. Ich zweifle nicht, daß es sich auf der Höhe des ganzen Buches hält.

Tietze (Breslau).

---

3) **Bum.** Lexikon der physikalischen Therapie, Diätetik und Krankenpflege.

Wien, **Urban & Schwarzenberg,** 1903.

Die soeben erschienene zweite Abteilung, umfassend die Buchstaben He bis Ner, bringt eine Reihe größerer, zum Teil vorzüglich geschriebener und ausführlicher Abhandlungen über Höhenklima, Höhenlufttherapie, hydroelektrische Bäder, Hydrotherapie, Inhalationstherapie, klimatische Kurorte, Massage in ihrer verschiedensten

Digitized by Google

Anwendung, Krankenbeschäftigung, Krankentransport, Lichtbäder, Mineralquellen usw. Die chirurgisch am meisten interessierenden Abhandlungen über Hydrotherapie und Massage z. B. behandeln bis in das kleinste die Technik, die Indikationen, so daß man nach dem Lesen derselben mit dem Gebiete völlig vertraut ist. Nicht für den Praktiker allein, sondern auch für den Spezialisten und Krankenhausarzt bringen die Abhandlungen eine Fülle des Wissenswerten. Gute Abbildungen sind dem Texte beigefügt. Das Lexikon hat, nach dem bis jetzt Erschienenen zu urteilen, das gesteckte Ziel in jeder Beziehung erreicht. Zur Orientierung und Belehrung auf dem nicht jedem bekannten Gebiete kann es auf das wärmste empfohlen werden. **Borchard** (Posen).

---

4) **R. J. Godlee.** Continuous local infection.

(Lancet 1903. Dezember 5.)

Es ist der Ursprung der sog. »kryptogenetisch« septischen Erkrankungen, den Verf. in der sehr interessanten Arbeit zum Gegenstand der Besprechung macht. Kleine, oft unbeachtete, oft kaum diagnostizierbare lokalisierte infektiöse Herde können durch fortgesetzt, wenn auch nur minimale Einschwemmungen infektiöser Stoffe in den Organismus schwere Krankheiten hervorrufen. Beim Entfernen der primären Ursache schwinden meist alle, auch die schwersten Symptome in unglaublich kurzer Zeit. Von der subakuten, meist kaum diagnostizierbaren Form der Appendicitis kommt Verf. auf die seiner Ansicht nach enorm wichtige Pyorrhoea alveolaris (Riggs disease) und Sepsis des Mundes zu sprechen, welcher er eine ausführliche Betrachtung widmet. Von den Krankheiten, die hier nachgewiesenermaßen ihren Ursprung hatten, werden angeführt: Septikopyämie, Purpura haemorrhagica, Neuritis toxica, septische Gastritis, Stomatitis, Pharyngitis, Tonsillitis, Endocarditis ulcerosa, perniciöse Anämie, chronische Dyspepsie, Bronchiektasie usw. Mit großem Recht wird sowohl für den Kranken wie für den aseptisch arbeitenden Chirurgen peinlichste Mundpflege empfohlen. Für alle Eiterungen, wenn auch noch so klein, soll gute Drainage geschaffen werden; langdauernde Resorption, wenn auch nur von kleinen Herden, erzeugt Amyloid, während bei selbst großen Herden, die gut drainiert sind, es oft nicht entsteht. Verf. bespricht dann die pulmonäre Osteoarthropathie, Pyämie, die meist von Bronchiektasen, auch wohl Empyemen ausgeht, die septische Osteoarthritis junger Frauen, ausgehend von chronischer Leukorrhöe, bei der vor allem diese Ursache zu behandeln ist. Tuberkulöse Drüsen sollen entfernt werden, nicht nur wegen der möglichen Allgemeininfektion mit Tuberkulose, sondern hauptsächlich wegen der inneren Sekretion kleiner infektiöser Stoffmengen in den Organismus. Verf. erwähnt weiter alte latente, scheinbar ruhende, osteomyelitische Herde, deren Bestehen für den Träger aus demselben Grunde eine stete Gefahr bedeutet.

Digitized by Google

Bei allen diesen Erkrankungen finden wir reichliche Beispiele und Krankengeschichten angeführt aus der ausgedehnten Erfahrung des Verf. und manchen wertvollen therapeutischen Ratschlag.

H. Ebbinghaus (London).

5) **J. Regnault.** Gangrènes et phlegmons gazeuse sans vibrion septique.

(Revue de chir. Année XXIII. Nr. 7.)

Die Ätiologie der Gasphlegmone ist keine einheitliche, und neben dem Bac. perfringens mit seiner schlechten prognostischen Bedeutung kommen sicher noch andere Mikroben in Betracht, die weit weniger pathogen sind. Das Vorhandensein einer Gasphlegmone an sich rechtfertigt daher noch nicht die Vornahme einer Amputation, so lange nicht kulturell der Bacillus perfringeus nachgewiesen ist. Es sind mehrere Fälle bekannt — Verf. teilt zwei eigene Beobachtungen mit —, wo tiefe Inzisionen und antiphlogistische Behandlung ausreichend waren zur Heilung. In einem der angeführten Fälle R.'s ist die genaue bakteriologische Untersuchung mitgeteilt: es wurde ein Dipplokokkus und ein Stäbchen gefunden, beides keine echten Anaëroben, keinesfalls Bac. perfringens. Es hätte bisher vielleicht manche Amputation wegen Gasphlegmone gespart werden können.

Christel (Metz).

6) **Thiriar.** De la méthode oxygénée dans les infections chirurgicales et spécialement dans les arthrites suppurées du genou.

(Bull. de l'acad. roy. de méd. de belgique 1903. Nr. 6.)

T. hat seit 1899 mehrfach in obigen Bulletins und in der »Clinique« über die Anwendung von Sauerstoff-Wasser und -Gas geschrieben; Barnich (1902), Herman (1902), Dufour (1903) schrieben über denselben Gegenstand. Gärtner (1902) machte an Hunden, Mariani (1902) bei einem tuberkulösen Menschen intravenöse Injektionen von Sauerstoff ohne üble Nebenerscheinungen. Seither hat T. die Behandlung mit Sauerstoff methodisch bei chirurgischen Infektionen aller Art ausprobiert. Besonders bei Vereiterungen des Kniegelenkes gelang es ihm, die Asepsis herzustellen und konservativ zu behandeln, wo ohne die Sauerstoffbehandlung zweifellos hätte amputiert werden müssen. Das Sauerstoffwasser dient zum Irrigieren, Auswaschen usw., das Gas zur dauernden Herstellung der Asepsis. Es soll permanent an und in die infizierten Teile geleitet werden und durchströmt mittels Gummischläuchen ununterbrochen die Verbandstoffe, Wunden, Körperhöhlen usw. Es ist in Ballons in komprimiertem Zustande vorrätig, sein Ausströmen wird in entsprechender Weise reguliert. Somit wäre T.'s Methode eine vervollkommnete Méthode d'aëration oder ventilation oder auch eine Art Occlusion pneumatique, wie dies seit Bouisson 1858 mehrfach angestrebt worden ist. Die Resultate T.'s sind aller Beachtung wert. Bei Phleg-

Digitized by Google

monen, Erysipelas, Gelenkvereiterungen, komplizierter Frakturen, Anthrax, Furunkeln, Infektionen der serösen Häute ist die Behandlung besonders indiziert. **E. Fischer** (Straßburg i. E.).

---

7) **M. Schüller.** Was kann der Arzt Karzinomrezidiven gegenüber tun?

(Die ärztliche Praxis 1903. p. 241.)

Ohne auf Einzelheiten einzugehen, gibt Verf. eine kurze Übersicht über die Mittel, bei deren Anwendung er gelegentlich Besserungen von Karzinomrezidiven gesehen hat und die er deshalb eines Versuches für wert hält in Fällen, die inoperabel sind oder deren operative Behandlung an der Messerscheu der Pat. scheitert. Diese Mittel sind die lokale Anwendung der Kälte durch mehrmals täglich wiederholte Ätherisierung, die vorsichtige Bestrahlung mit mittelharten Röntgenröhren, Einreibungen mit Europhenöl, Injektionen von absolutem Alkohol mit oder ohne Zusatz von Europhen, Schwefelkohlenstoff usw. und für ulzerierte Geschwülste Verbände mit Formalin. Daß bei allen diesen Mitteln die Einwirkung auf angebliche Karzinomparasiten eine große Rolle spielen soll, bedarf bei den bekannten Anschauungen des Verf. über die Karzinomätiologie kaum der Erwähnung. **M. v. Brunn** (Tübingen).

---

8) **A. D. Waller.** The administration of chloroform to man and to higher animals.

(Lancet 1903. November 28.)

Verf. bringt seine Versuchstiere in eine Atmosphäre von Luft, die mit einer bestimmten Menge von Chloroformdämpfen erfüllt ist, und vermag darin die Tiere bis zu 12 Stunden in völliger Anästhesie zu erhalten.

Er benutzt dazu die Pumpe von Dubois (Lyon): beim Einpumpen von Luft in den Raum, in welchem das Tier atmet, wird das Chloroform jedesmal mit eingesogen, und zwar bei jeder Pumpenbewegung in $4^1/_2$ Liter Luft 90 ccm Chloroformdampf = 0,3 ccm Chloroform. So kann Verf. die Inspirationsluft mit 2% Chloroformdämpfen erfüllt halten, ein Prozentsatz, der sich natürlich nach oben sowohl, wie nach unten variieren läßt. Mit Hilfe eines Densimeters läßt sich der Gehalt jederzeit bestimmen. Durch Vergleiche der Versuche an Hunden, Katzen, Kaninchen, Tauben, Fröschen ergibt sich, daß sich die Resultate auch sehr wohl für den Menschen verwerten lassen, und Verf. hat dieses auch direkt gezeigt. Die Gefahren der Chloroformnarkose bestehen nach Verf. nicht in erster Linie für den Menschen in dessen im Verhältnis zu dem Tiere höherem seelischen Empfinden (Aufregung, Angst); nicht in erster Linie in »Idiosynkrasie« oder unreinem Chloroform — zunächst und vor allem ist es die Dosierung und die Dichtigkeit des eingeatmeten Chloroformgemisches. Die Methode der Chloroformierung ist die

Digitized by Google

sicherste, bei welcher der Pat. ununterbrochen eine Mischung von Chloroform und Luft einatmet, die nicht weniger als 1% und nicht mehr als 2% Chloroformdampf enthält. — Eine Anzahl beachtenswerter Tabellen und Zeichnungen sind der Arbeit beigefügt.

H. Ebbinghaus (London).

9) **L. Ombrédanne.** L'anesthésie générale dans les operations pratiquées sur la face.

(Gas. des hôpitaux 1903. Nr. 109.)

Für Operationen am Gesicht und vorderen Teil des Schädels wird folgende Einrichtung lebhaft empfohlen.

Zwischen Lippen und Zahnreihe der Pat. wird eine 3 mm starke Platte aus weichem Gummi geschoben. Sie ist länglich, an den Enden abgerundet und trägt in der Mitte, wo sie durchlöchert ist, ein rechtwinklig geknicktes Metallrohr. Das Rohr ist durch einen Schlauch mit dem Schnabel eines kannenartigen Gefäßes verbunden, in dem ein mit Äther getränkter großer Schwamm liegt. Durch Heben des durchlöcherten Deckels können die Ätherdämpfe beliebig mit Luft gemischt werden.

Wichtig ist noch, daß vor Anwendung des »Obturators« beide Nasenlöcher tamponiert werden.

Der Narkotiseur hält mit einer Hand den Obturator, mit der anderen schiebt er den Unterkiefer des Pat. vor und bedient die Kanne.

V. E. Mertens (Breslau).

10) **Van Gehuchten.** Le traitement chirurgical de la névralgie trifaciale.

(Bull. de l'acad. roy de méd. de belgique 1903. August.)

Auf Grund zahlreicher Experimente an Tieren, vielfacher Befunde an menschlichen Gehirnen und eingehender Literaturstudien kommt G. zu dem Resultat, daß weder die Neurotomie, noch die Neurektomie, noch die Nervendehnung zu empfehlen, die Resektion des Ganglion Gasseri aber gefährlich ist: Krause hatte 22% Mortalität, eine weitere Statistik über 130 Fälle ergab 15%, einige Operierte erblindeten auf dem Auge der operierten Seite. Die Krause'sche Operation ist überhaupt zu verwerfen. Wenn man, nach Erschöpfung aller anderen Mittel, seine Zuflucht zur Schädeleröffnung nehmen muß, so suche man die sensitive Wurzel zentralwärts vom Ganglion auf, isoliere und durchschneide sie. Dann bekommt man Atrophie der bulbospinalen Zentren des fünften Hirnnerven und sicher ebensogut Heilung, als nach der viel gefährlicheren Resektion des Ganglion, welche übrigens wegen der Blutungsgefahr meist nur unvollkommen ausgeführt wurde und dann Neuralgie — Rezidive — ergab. Bevor man zur Schädeleröffnung schreitet, soll alles andere versucht werden, namentlich die brüske Herausreißung der Nervenäste, nachdem man sie möglichst nahe am Schädel bloßgelegt hat. Sie hat eine hoch-

Digitized by Google

gradige Atrophie der Zellen im Ganglion Gasseri und in der sensitiven Wurzel, bis selbst zu den bulbospinalen Zentren zur Folge, ist deshalb ziemlich sicher in der Wirkung und ungefährlich. Augenerblindungen kommen dabei nicht vor. Zahlreiche Abbildungen und die Litteratur müssen im Original eingesehen werden. Blum (September 1881) führte zuerst die brüske Ausreißung am Nerv. infraorbit. aus.

E. Fischer (Straßburg i. E.).

---

11) **A. Hirschmann.** Über Endoskopie der Nase und deren Nebenhöhlen.

(Archiv für Laryngologie und Rhinologie Bd. XIV. p. 195.)

Verf. hat das Nitze'sche Cystoskop dazu verwandt, die Kieferhöhle vom Bohrloch der Zahnalveole aus zu beobachten; auch führte er das Instrument in den mittleren Nasengang ein.

Manasse (Straßburg i. E.).

---

12) **J. Kikuchi.** Der histologische Bau der Knochenblasen in der Nase nebst Bemerkungen über Wachstum und Entstehung derselben.

(Archiv für Laryngologie und Rhinologie Bd. XIV. p. 308.)

Für die Entstehung der Knochenblasen in der mittleren Muschel gibt es drei Hypothesen: 1) dadurch, daß infolge eines entzündlichen Prozesses zunächst eine myxomatöse Degeneration eintritt, daß dann das myxomatöse Gewebe schrumpft und so aus der Muschel eine Blase entsteht. 2) Der freie Rand der Muschel soll durch entzündlichen Wachstumprozeß nach lateralwärts und nach oben wachsen, so daß eine Höhle entsteht, die mit dem mittleren Nasengang kommuniziert. 3) Die Knochenblase stellt eine kongenital verbildete Siebbeinzelle dar. — Verf. hat zur Entscheidung dieser Frage 15 Knochenblasen untersucht, teils vom Lebenden, teils von der Leiche, und gibt uns ein genaues makroskopisches und mikroskopisches Bild von dieser Erkrankung. — Die erste Hypothese über die Entstehung der Knochenblasen lehnt Verf. von vornherein ab, weil die Blase stets mit Schleimhaut ausgekleidet sei. Die zweite (Einrollungshypothese) hält er für unwahrscheinlich, weil das am freien Rande der normalen mittleren Muschel gefundene Sehnengewebe niemals an der lateralen Wand der von ihm untersuchten Blasen angetroffen wurde. Dagegen spricht nichts gegen die Annahme, daß die dritte Theorie richtig ist; Verf. konnte sogar eine auffallende Übereinstimmung im histologischen Bau der Blasenschleimhaut mit demjenigen der Siebbeinzellenauskleidung feststellen. Durch Untersuchungen an sechs Föten ließ sich diese Hypothese allerdings nicht stützen, da keine Blasen in der mittleren Muschel gefunden wurden. — Der letzte Teil der Arbeit beschäftigt sich mit den Wachstumerscheinungen der Knochenblase.

Manasse (Straßburg i. E.).

Digitized by Google

13) **S. F. v. Stein.** Zur Technik der Eröffnung der Oberkieferhöhle.

(Die Chirurgie 1903. Oktober. [Russisch.])

v. S. studierte die Anatomie der Kieferhöhle und die Ursachen des Mißerfolges der Operation. Er stellt folgende Sätze auf: am leichtesten gelangt man in die Kieferhöhle von der Alveole des zweiten Molars aus. Beim ersten Molar und bei den Prämolaren kommen verschiedene Zufälligkeiten vor. Nicht immer ist es rationell, sich an die Achse der Alveole zu halten. Der Weg durch die Gaumenalveole darf nur in Ausnahmefällen beschritten werden.

Darauf schildert v. S. die Operationsmethode, sowie seine Instrumente. Die Arbeit ist durch zahlreiche Abbildungen illustriert.

Gückel (Kondal, Saratow).

14) **Mériel.** Anomalies de l'artère linguale au point de vue opératoire.

(Bull. et mém. de la soc. anatom. de Paris 1903. Nr. 7.)

Nach einer Reihe von Beobachtungen im Übungskurs an Leichen ist die Aufsuchung der Art. lingualis im sog. Pirogoff'schen Dreieck unsicher, da der Abstand der Biventersehne vom Os hyoid. bis zu 4 cm betragen kann. Man sollte daher diese Unterbindungsmethode verlassen zugunsten der im sogen. Béclard'schen Dreieck, wo sie nahe am Zungenbeinhorn verläuft. Das sicherste ist vielleicht, sie direkt am Abgang von der Carotis aufzusuchen, was leicht gelingt.

Christel (Metz).

15) **A. Fraenkel.** Spezielle Pathologie und Therapie der Lungenkrankheiten.

Wien, **Urban & Schwarzenberg,** 1904. 980 S. 59 Abild. u. 12 farb. Tafeln.

Gestützt auf die reichen Erfahrungen einer langjährigen Tätigkeit am Urbankrankenhaus in Berlin gibt uns Verf. in vorliegendem Werke eine mustergültige Darstellung des Bekannten und Wissenswerten auf dem Gebiet. Mit besonderer Ausführlichkeit sind die Kapitel Lungentuberkulose und Pneumonie mit deren Komplikationen behandelt, überall in anregender, lebhafter Sprache und klarer Darstellung.

Die Fortschritte der letzten Jahrzehnte haben die Chirurgie im Gebiet der Lungenkrankheiten einen ausgedehnten Wirkungskreis finden lassen, und dementsprechend enthält das vorliegende Werk wenige Kapitel, die nicht den Chirurgen speziell interessieren.

Die Verengerungen der Luftröhre durch Strumen, Geschwülste, Thymushyperplasie, das Kapitel Bronchostenose durch Fremdkörper gehört fast ausschließlich dem Chirurgen, und die ausführlichen Beschreibungen über Bronchoskopie und Skiagraphie, sowie die Indikationsstellung für Tracheotomie und Pneumotomie sind überaus klar und lehrreich.

Digitized by Google

In der Frage, wieweit die Bronchiektasie einer chirurgischen Behandlung zugänglich, steht F. auf dem Standpunkt der Führer in der Lungenchirurgie: Quincke und Garrè, Tuffier, Lenhartz. Die Ursache der bisher unbefriedigenden Resultate ist einerseits in der Art der Erkrankung, andererseits in der Schwierigkeit der Diagnose gelegen, welche vielfach im Unklaren darüber bleibt, ob diffuse Bronchiektasien oder eine einfache größere Höhle vorliegt. Nur wo letzteres der Fall oder wenigstens wahrscheinlich, wird man an eine Pneumotomie herangehen. Jedenfalls aber ist die Probepunktion nur mit größter Vorsicht heranzuziehen resp. zu unterlassen.

Das Kapitel der Pneumonie ist namentlich in bezug auf deren Komplikationen von Interesse. Die Abszedierung, die Gangrän, Empyem, eitrige Mediastinitis, Meningitis, Otitis und die Gelenkaffektionen können den chirurgischen Eingriff erforderlich machen, und daß Messer und Thermokauter auf dem Gebiet der Lungenerkrankungen noch manche Triumphe feiern werden, beweist der Abschnitt XV, der ausführlich über Lungenabszeß und Lungenbrand handelt. Bei der Schwierigkeit der Lokaldiagnose eines Lungenherdes, der einer chirurgischen Behandlung zugänglich, ist jeder Fortschritt in dieser Richtung freudig zu begrüßen. Verf. behandelt neben Ätiologie und pathologischer Anatomie gerade die Symptomatologie, Diagnose und Indikationsstellung sehr genau, und wir finden ausführlich die Anschauungen wieder, welche, als im Urbankrankenhause maßgebende, uns aus den Arbeiten von Riegner (Deutsche med. Wochenschrift 1902 Nr. 29) und Borchert (v. Langenbeck's Archiv Bd. LXIII Heft 2) bekannt sind. Mit Rücksicht auf die Erfahrung, daß eine Reihe metapneumonischer Lungenabszesse ohne chirurgischen Eingriff heilt, kommt nach F. die operative Behandlung des akuten Abszesses vor allem unter folgenden Bedingungen in Betracht: 1) Wenn die Abszeßhöhle so groß ist, daß eine spontane Verkleinerung ausgeschlossen und Gefahr der Sekretstauung besteht. 2) Wenn der Abszeß in die Pleura durchgebrochen ist. 3) Wenn es sich um einen, aus der Umgebung sekundär entstandenen Abszeß handelt (z. B. vom subphrenischen Abszeß).

Dringender stellt Verf. die Indikation bei der akuten Lungengangrän, bei der er immer operiert wissen will, sofern gewisse für das Gelingen und den weiteren glücklichen Verlauf der Operation nötige Vorbedingungen erfüllt sind. Solche sind: daß entweder solitäre Höhlenbildung in der Lunge vorliegt, oder — falls mehrere Kavernen vorhanden — diese nicht über größere Lungenabschnitte verstreut sind. Ferner muß der Sitz der Höhlen bestimmbar sein, endlich dürfen sie nicht zu weit von der Oberfläche entfernt liegen. F. hat, was interessant ist, in einigen Fällen seine Diagnose durch das Röntgenbild bestätigt gefunden.

Der chronische Abszeß sowie die chronische Gangrän verhalten sich sowohl bezüglich der Auswahlsmöglichkeit geeigneter

Digitized by Google

operativer Fälle, als auch hinsichtlich der Prognose wesentlich ungünstiger als die akuten. Solches lehrt die Statistik. Die von F. angeführte Zusammenstellung Freyhan's ergibt, daß von 30 operierten Fällen einseitiger akuter Lungenabszesse 27 vollkommen, einer mit Fistel geheilt und 2 der Operation erlegen sind. Bei chronischen Abszessen starben von 7 Operierten 5; ein bedeutender Gegensatz! Bei der akuten Gangrän sind die Zahlen nicht so günstig wie beim Abszeß; von 26 Fällen gingen 8 zugrunde. Ganz ungünstig ist das Resultat bei der chronischen Gangrän.

Die Technik der Pneumotomie schildert Verf. nur ganz kurz, die Einzelheiten den Lehrbüchern und Monographien (Quincke, Tuffier, Garrè) überlassend.

Auch die chirurgische Behandlung der Lungentuberkulose behandelt Verf. ganz kurz. Im Sinne Quincke's, Bier's u. a. stellt er die Indikation nur für solche Fälle, in denen es sich bei Blutung oder sehr erheblicher Sekretion (putride Zersetzungsvorgänge) um oberflächlich gelegene, sicher als solitär zu bezeichnende Kavernen handelt, wobei als Vorbedingung angenommen ist, daß die übrige Lunge entweder frei von tuberkulösen Veränderungen ist oder zum mindesten kein fortschreitender Prozeß besteht. Gewiß ein selten vorkommendes Zusammentreffen!

Am Schlusse des Werkes begegnen wir noch der Lungenaktinomykose, dem Lungenechinokokkus und den Lungengeschwülsten.

Der Strahlenpilz befällt die Lunge in etwa 12—15% aller aktinomykotischen Erkrankungen. Die Schwierigkeit der Diagnose ist wohl der Grund, warum die Zahl der bekannt gewordenen Heilungen eine verschwindend kleine ist. Die Ergebnisse einer physikalischen Untersuchung sind zu unbestimmt, und bis zu den letzten Stadien liegt die Möglichkeit einer Verwechslung mit Empyem, Rippenkaries mit Abszeß vor, sofern nicht eine Probepunktion die Anwesenheit von Pilzbestandteilen verrät. Niemals soll die mikroskopische Untersuchung des Auswurfes unterlassen werden. Therapeutisch kommt außer dem Jodkalium, das versuchsweise angewendet werden könnte, nur der chirurgische Eingriff in Frage, dessen günstigster Zeitpunkt nach Karewski eingetreten, wenn die ersten Thoraxwanderkrankungen sich zeigen. Sind aber bereits spontane Durchbrüche erfolgt, so ist wohl der Zeitpunkt eines erfolgreichen operativen Eingriffes vorüber.

Der Echinokokkus findet sich in den Lungen in 7—12% (Leber 48—70%) der fraglichen Erkrankung, unter denen der primäre Blasenwurm der häufigere ist. F. unterscheidet mit der französischen Schule (Dieulafoy) drei Stadien: 1) das der Hämoptyse, 2) das Auftreten einer Dämpfung, deren obere Begrenzungslinie einen konvexen Bogen bildet — oft mit sichtbarer Auftreibung der betreffenden Thoraxwand. 3) Der Durchbruch in die Bronchen oder den Pleurasack.

Digitized by Google

Die Diagnose wird nur durch ein Erkennungszeichen erhärtet, das ist der Nachweis von Häkchen oder Membranen, sei es im Auswurf, sei es in der Punktionsflüssigkeit. Die schwerwiegenden Bedenken gegen eine Punktion sind bekannt; ist doch so mancher Fall mit tödlichem Ausgang im Anschluß an eine Punktion beobachtet. In jedem Falle sind die Vorbereitungen so zu treffen, daß bei geringstem Verdacht auf Echinokokkus die Radikaloperation angeschlossen werden kann. Auch beim Echinokokkus scheint sich uns die Perspektive zu öffnen, daß die Röntgentechnik uns zum Bundesgenossen wird. Die Operationsresultate sind recht gute. F. konnte 90% Heilungen wiedergeben.

Anders' bei den im letzten Kapitel behandelten Lungengeschwülsten. Die Symptomatik und Komplikationen sind zu ausführlich für eine Wiedergabe geschildert. Wegen der absolut ungünstigen Vorhersage hält auch Verf. dafür, und wohl mit Recht, daß kein besonnener Arzt zum operativen Eingriff raten wird.

Das vorliegende Werk ist unbedingt eine wertvolle Bereicherung der Bibliothek des Chirurgen, und es sei nicht nur als Nachschlagewerk, sondern auch als zusammenhängende interessante Lektüre angelegentlichst empfohlen. Zahlreiche, zum Teil farbige Abbildungen vervollständigen das lehrreiche Buch.

Oettingen (Steglitz).

---

16) **Durand.** Contribution à l'étude des deformations et mutilations consécutives à la tuberculose osseuse des extrémités.

Thesè de Paris, **G. Steinheil,** 1903. 4 Abbild. 7 Taf.

D. hat in seiner These vorzugsweise die Verstümmelungen der Hände und der Finger zum Gegenstand seiner Betrachtungen gemacht. Die Störungen, zu denen die Knochentuberkulose Anlaß gibt, sind zum Teil auf trophische Reize zurückzuführen und äußern sich bald in Verlängerungen, bald in Verkürzungen, bald in Verdickungen der einzelnen Phalangen; häufig üben diese trophischen Reize sogar eine Art Fernwirkung aus, insofern als diese Veränderungen auch an benachbarten, nicht direkt an Tuberkulose erkrankt gewesenen Knochen auftreten. Ankylosen, Verrenkungen und fehlerhafte Stellungen sind die Folgen von direkten Gelenkverrenkungen. Die schwersten Verstümmelungen werden durch die Substanzverluste nekrotisierter und sequestrierter Knochenpartien veranlaßt. Differentialdiagnostisch kommen im wesentlichen Lues und Lepra in Betracht.

Deutschländer (Hamburg).

---

17) **S. Stiassny.** Ein Beitrag zur Quadricepsplastik.

(Münchener med. Wochenschrift 1903. Nr. 39.)

B. hat an Kaninchen den durch Längsschnitt freigelegten Quadriceps hart am Knie durchschnitten und die nächstgelegenen Muskelgruppen nach Ablösung von ihren Insertionspunkten von der Außen- und Innenseite des Oberschenkels mit dem oberen Knie-

Digitized by Google

scheibenrande vernäht, sodann auch noch den retrahierten Quadriceps mit ihnen durch einige Fixationsnähte verbunden. Die erhaltenen Erfolge waren sehr günstig; die Tiere konnten nach 4 Wochen das Bein wieder in ganz normaler Weise gebrauchen; die Sektion ergab die vollkommene Erhaltung des operativ erzielten Resultats. — S. glaubt deshalb, daß das Verfahren bei veralteten Kniescheibenbrüchen am Menschen von Wert sein könne. **Kramer** (Glogau).

---

18) **Gerster** (New York). The modern treatment of the acute supurations of the knee-joint.

(Med. news 1903. September 19.)

Die Arbeit gipfelt in einer warmen Befürwortung der Mayo-schen Schnittführung zur Eröffnung des Gelenkes bei schweren Eiterungen: transversaler Schnitt von Condylus zu Condylus, dicht oberhalb der Patella. Noch übersichtlicher wird das Gelenk mit allen seinen Buchten, wenn man nach Ollier die Ligamenta cruciata exstirpiert. Während der Nachbehandlung wird, so lange die Sekretion stark ist, das Bein dauernd in 45°iger Beugestellung gehalten. **Kleinschmidt** (Kassel).

Kleinere Mitteilungen.

19) Freie Vereinigung der Chirurgen Berlins.

134. Sitzung am 9. November 1903.

Vorsitzender: Exz. v. Bergmann.

1) Herr Borchardt: Schußverletzung des Pankreas.

B. stellt eine Pat. vor, die sich einen Revolverschuß in die Gegend der Herzgrube beigebracht hatte. Bei der Aufnahme bestanden Blässe der Haut, voller, regelmäßiger, nicht beschleunigter Puls, außerdem unbestimmte Symptome, die auf einen Pneumothorax links hinzudeuten schienen. Nach Verlauf einer Stunde waren Blässe der Haut und Puls unverändert, doch war das Abdomen etwas empfindlich geworden und zweimaliges Erbrechen schleimiger Massen eingetreten. Deshalb Laparotomie, in der Annahme einer penetrierenden Verletzung 4½ Stunden nach derselben.

Die Kugel war durch den linken Leberlappen gegangen und hatte Gefäße des Lig. hepato-gastricum verletzt. Nach Hochklappen des Querkolon erfolgte starke Blutung aus den Vasa lienalia, welche nur durch Massenumstechung zu stillen war. Dann zeigte sich ein Loch im Pankreasschwanz. Nach dessen Umstechung wurde das ganze Pankreas mit Gaze umgeben und auch im übrigen ausgiebige Tamponade angewandt. Die Rekonvaleszenz war sehr verzögert durch das Auftreten einer Leberfistel und eines subphrenischen Abszesses. Außerdem stießen sich nekrotische Teile vom Pankreas ab. Die Milz wurde nicht nekrotisch infolge der Blutversorgung aus den Gefäßen des Magens.

Es existieren in der Literatur Mitteilungen über 15 Fälle von Pankreasschußverletzung. Dieselbe ist eine lebensgefährliche, einmal wegen der versteckten Lage des Organs, die es bedingt, daß isolierte Verletzungen desselben kaum vorkommen. Dann beruht die schlechte Prognose in der Eigenart des Organs, durch Diffusion der fettspaltenden Enzyme Nekrosen oft ausgedehnter Art zu erzeugen

Digitized by Google

Der Weg der Kugel bei Pankreasverletzung geht entweder durch das Lig. hepatogastricum oder den Magen.

Beim Verdacht einer penetrierenden Bauchverletzung soll man die Wunde erweitern und nachsehen. Bei der dann eventuell notwendigen Laparotomie muß man auch auf das Pankreas achten und bei Verletzung desselben durch ausgiebigste Tamponade das Ausfließen des Nekrose erzeugenden Pankreassaftes verhindern.

2) Herr Kolle (als Gast): Über die Agglutination von Staphylokokken.

Bei dem Vorhandensein so vieler ähnlicher Bakterienarten ist es unmöglich, z. B. Cholera-, Typhus-, Diphtherie- oder Tuberkelbazillen auf dem Wege einfacher Färbung oder Züchtung mit Sicherheit zu erkennen. Auch der Tierversuch und die aktive Immunisierung lassen oft im Stiche. Deshalb hat man versucht, mit Stoffwechselprodukten der Bakterien (Antitoxin, Bakteriolysin, Agglutinin) und deren Wirkung auf dieselben eine Identifizierung zu ermöglichen. In gleicher Weise schwierig ist die Unterscheidung pathogener und nicht pathogener Arten des Staphylokokkus, besonders da derselbe ubiquitär ist und auch die Farbstoffbildung einzelner Arten unter Umständen (Wachstum unter Öl, Tierpassage) völlig ausbleiben kann und umgekehrt. Deshalb hat K. versucht, auf dem Wege der Agglutination eine Unterscheidung zu ermöglichen. Durch Vorbehandlung von Kaninchen mit abgetöteten Kulturen von Staphylokokken gelang es leicht, in dem Serum der Tiere Stoffe zu erzeugen, die Kulturen von Staphylokokken zur Häufchenbildung bringen. Durch Mischung stets gleicher Mengen 24stündiger frischer Kulturen mit 1 ccm der verschiedensten Verdünnungen der gewonnenen Sera bis 1 : 1000 wurde nun das Phänomen der Agglutination bei ca. 50 Stämmen pathogener und 20 anderer saprophytischer Kokken studiert. Einen positiven Ausfall der Reaktion gaben nur pathogene Arten, und zwar die meisten derselben; er ist also in jedem Falle beweisend für Pathogenität der betreffenden Kultur. Bei negativem Ausfall müssen noch andere Hilfsmittel zur Feststellung event. Pathogenität von Staphylokokken herangezogen werden. Hämolysin und Leukocidinwirkung trat nur bei den Stämmen ein, die auch agglutiniert wurden. Spezifische Schutzstoffe haben sich bei den Untersuchungen nicht ergeben; denn auch bei den über ein Jahr lang vorbehandelten Tieren fanden sich zwar Hämolysine usw., aber keine Antitoxine oder Bakteriolysine.

3) Herr Bockenheimer berichtet im Anschluß hieran über Agglutinationsversuche, die er mit 15 Stämmen von Staphylokokken (11 pathogene, 4 saprophytische) gegenüber ihrem Verhalten zu 8 verschiedenen Sera angestellt hat. Er fand dabei:

Sämtliche Stämme wurden nicht agglutiniert durch normales Serum. Die Luftkokken wurden nicht agglutiniert durch Sera pathogener Arten und umgekehrt.

Manche pathogene Kokken verhielten sich negativ manchen pathogenen Sera gegenüber.

Eines von den pathogenen Sera ist imstande, den homologen und auch einige andere Kokken zu agglutinieren. Saprophytische Keime können durch Sera homologer Arten agglutiniert werden, brauchen aber selbst keine Agglutinine zu erzeugen.

Um eine therapeutische Wirkung zu erzielen, müßte man polyvalente Sera herstellen.

4) Herr Engelmann: Über den Bau und die Entstehung der Sakraltumoren.

An der Hand mikroskopischer Bilder von vier Sakraltumoren, die E. untersucht hat, bespricht er den Bau und die immer noch nicht endgültig gelöste Frage der Entstehung dieser interessanten Geschwülste. Sie sind meist cystisch, haben einen fibrösen Grundstock und enthalten Bestandteile aller drei Keimblätter. Wegen ihres oft reichen Gehaltes an Neuroglia und Ganglienzellen hat man sie auch Neuro-

Digitized by Google

epitheliome genannt und sie von der Medullaranlage abgeleitet. Diese Ansicht hält E. bei dem größeren Teile der Geschwülste für die richtige. Die Neuroglia bildet die Matrix, in welche Teile der an dieser Stelle dicht beieinanderliegenden drei Keimblätter eingesprengt sind (monogerminale Sakraltumoren).

Der bigerminale Ursprung muß reserviert werden für diejenigen Tumoren, die größere Teile eines zweiten Individuums enthalten.

5) Herr Lexer: Myosarkom der Blase.

L. stellt einen 59jährigen Mann vor, der mehrere Monate vor seiner Aufnahme in die Klinik an unbestimmten Schmerzen im Leibe, Blasen- und Stuhlbeschwerden gelitten hatte. Die ganze Unterbauchgegend wurde bei ihm eingenommen von einem hinter der Blase gelegenen, mit der Prostata nicht in Verbindung stehenden, etwas verschieblichen Tumor. Es wurde Myom mit unbestimmtem Ausgangspunkt angenommen. Bei der Laparotomie zeigte sich der Tumor mit einem breiten Stiel mit der rechten Blasenseite in Verbindung stehend. Bei der Lospräparierung entstand ein handtellergroßer Defekt der Blase, der primär genäht wurde. Bildung eines gewissen Abschlusses durch Herunterziehen des Netzes und Einlegen eines Tampons zwischen dieses und die Blasennaht. Am 10. Tage entstand eine kleine Blasenfistel, die spontan heilte. Der Tumor war kindskopfgroß und zeigte mikroskopisch das Bild eines Myosarkoms.

6) L. demonstriert das Präparat eines $^3/_4$ Jahr lang getragenen Paraffinhodens. Derselbe machte wegen seiner knolligen Beschaffenheit und starker Verdickung des Samenstranges bis zum Leistenkanal den Eindruck einer malignen Neubildung. Das Paraffin ist in Form größerer oder kleinerer Kugeln mit teilweise exquisiter Schichtung in das Gewebe eingelagert.

7) L. spricht im Anschluß an eine Demonstration eines Kindes mit Gesichtsplastik über Plastik mit ungestielten Hautlappen, welche Methode er mehrmals mit ausgezeichnetem Erfolg angewandt hat, um große Defekte besonders im Gesicht zu decken; sie gibt viel bessere kosmetische Resultate wie die Thiersch-sche Methode. Man kann etwas Fettgewebe mitnehmen, besonders am Auge, um Ektropium zu vermeiden. Bedingung ist möglichste Schonung des Lappens, sehr aseptische Operation und exakteste Blutstillung, die sich sehr gut ausführen läßt durch Kompression mit einem in Wasserstoffsuperoxyd getauchten Tupfer.

8) Herr Franz: Vorstellung eines künstlich erzeugten Aneurysma arterio-venosum.

Nach mehreren erfolglosen Versuchen, mittels Verletzung von Arterie und Vene nach Anlegen von Klammern und Drains ein typisches Aneurysma zu erzeugen, gelang dies auf folgende Weise:

Nach provisorischer Abklemmung wurden Arteria und Vena femoralis bei einem Hunde durch exakte Naht nach Anlegen eines elliptischen Loches miteinander vereinigt. Klinisch konnte man Schwirren und Geräusch vernehmen. Zur Ausbildung eines Tumors kam es beim ersten Hunde nicht, da er nach 8 Tagen an einer Phlegmone starb. Ein zweiter Hund wird gezeigt, bei dem nach dem gleichen Vorgehen ein typisches Aneurysma entstanden ist. Bei Tieren gelangt das Aneurysma gewöhnlich durch einen thrombophlebitischen Prozeß des peripheren oder zentralen Venenendes mit nachfolgendem Verschluß zur Heilung.

9) Herr Freudenberg demonstriert die Präparate eines später an den Folgen einer Litholapaxie gestorbenen Mannes, bei dem er 10 Monate vorher eine erfolgreiche Bottini'sche Operation ausgeführt hatte. Die vier tief durch die Lappen der Prostata geführten Schnitte sind nicht abgeflacht, nur an zwei Stellen haben sich zarte Verklebungen gebildet. Im Gegensatz hierzu sind bei einem Falle von Carcinoma prostatae, bei dem ebenfalls 14 Monate vor dem Tode nach Bottini operiert wurde, die Schnittfurchen völlig unsichtbar geworden.

10) Herr v. Bergmann: Eine Prothese nach doppelseitiger partieller Oberkieferresektion.

Bei dem vorgestellten älteren Pat. wurde wegen eines Myxosarkoms beider Proc. palatini, das in die Highmorshöhle durchgebrochen, der ganze Proc. alveo-

Digitized by Google

laris, Proc. palatinus und der weiche Gaumen entfernt. Die nach Gipsabdrücken hergestellte Prothese ermöglicht ein den Umständen nach ausgezeichnet deutliches Sprechen des Pat., der seinen Beruf voll und ganz ausfüllen kann.

11) v. B. stellt einen jungen Mann mit Leontiasis faciei ossea vor. Der Krankheitsprozeß begann am Proc. alveolaris des Oberkiefers, ging auf den Proc. palatinus und den Unterkiefer über und verschließt so immer mehr und mehr die Mundhöhle.

12) v. B. demonstriert ein plexiformes Neurom am Hinterkopf und Hals eines kleinen Kindes. Der Tumor liegt genau im Verbreitungsbezirk des Nerven und zeigt die typisch gewundene Beschaffenheit. In diesen Neuromen findet neben der fibromatösen Wucherung der Nervenscheiden sicher auch Neubildung echter Nervenfasern statt.

13) Herr Lexer: Sarkom des Humerus.

L. stellt einen jungen Menschen vor, bei dem er wegen eines Sarkoms am Oberarme nach vorhergehender Unterbindung der Arteria und Vena subclav. den Schultergürtel reseziert hat. Die thrombosierte Subclavia wurde bis zur Jugularis verfolgt, doch konnte der übrigens keine Geschwulstmassen enthaltende Thrombus nicht vollständig entfernt werden. Demonstration des Tumors. Im Anschluß hieran zeigt L. als Ergänzung seiner Demonstration auf dem letzten Chirurgenkongreß eine Reihe von Röntgenprojektionsbildern, die die Blutversorgung der Knochen in den verschiedensten Lebensjahren des Menschen in anschaulicher Weise dartun. Die Präparate wurden mit Quecksilberterpentinemulsion injiziert und einmal nach Abpräparieren der Weichteile, dann nach Entfernen des Periosts mittels Röntgenstrahlen photographiert. **G. Hinz** (Berlin).

---

20) **J. A. Schabad.** Actinomycosis atypica pseudotuberculosa. Streptotrichosis hominis auctorum.

(Russki Wratsch 1903. Nr. 36—38.)

Nach Anführung der Literatur beschreibt S. einen eigenen Fall: Mann, 62 Jahre alt, seit über 2 Jahren an Husten leidend. Täglich $^1/_2$ Liter eitrigen, zähen Auswurfes. Unter dem rechten M. pectoralis ein Abszeß von der Größe eines halben Kindskopfes. Tod nach 6 Tagen. Die Sektion ließ folgende Entstehung der Krankheit vermuten: Infektion der rechten Lunge durch die Bronchien; der Abszeß perforierte in die Pleura; von hier griff die Eiterung auf die Brustwand über, zerstörte einen Teil der 3. Rippe und bildete einen neuen Abszeß unter dem Pectoralis. Endlich wurde auch das Perikard ergriffen und zeigte das Bild einer fibrinösen Perikarditis. Der Eiter enthielt im Leben den Streptothrix asteroides (Eppinger). Genau beschrieben werden das Verhalten in verschiedenen Nährböden, die Morphologie, die Pathogenität für Tiere.

Schlußfolgerungen: Dieser Mikroorganismus ist für Menschen pathogen und nimmt eine Mittelstellung zwischen Aktinomyces und Tuberkelbazillus ein. Er ruft beim Menschen ein der Aktinomykose ähnliches klinisches Bild hervor, gibt aber dicken, zähen Eiter ohne Körnchen, bildet keine kolbenförmigen Verdickungen und widersteht Säuren. Man kann daher folgende Einteilung aufstellen:

A. Typischer Aktinomyces,
B. atypischer Aktinomyces,
   a. simplex (verflüssigt die Gelatine, verursacht bei Tieren keine Pseudotuberkulose),
      1) albus,
      2) flavus,
   b. pseudotuberculosus (verflüssigt die Gelatine nicht, ruft bei Tieren falsche Tuberkulose hervor).

Der atypische Actinomyces pseudotuberculosus beansprucht biologisches Interesse als Übergangsglied zwischen Aktinomyces und Tuberkelbazillus und beweist die botanische Verwandtschaft beider Krankheiten. Alle bisher bekannten Er-

Digitized by Google

zeuger der Tuberkelkrankheiten aus der Gruppe der Tuberkel- und Pseudotuberkelbasillen und des Aktinomyces sind säurefest.

Zum Schluß wird ein Literaturverzeichnis von 43 Nummern gebracht.

Glückel (Kondal, Saratow).

21) **G. Heinzelmann.** Die Endresultate der Behandlung der Aktinomykose in der v. Bruns'schen Klinik.

(Beiträge zur klin. Chirurgie Bd. XXXIX. Hft. 2.)

In der Tübinger chirurgischen Klinik wurden seit dem Jahre 1885 im ganzen 56 Pat. an Aktinomykose behandelt, von denen 45 dem männlichen und 11 dem weiblichen Geschlecht angehörten. In 42 Fällen war Gesicht und Hals Sitz der Erkrankung, 2mal Brust und Lunge, 11mal Bauch und Bauchdecken, 1mal die äußere Haut. Die Therapie legte das Hauptgewicht auf eine möglichst radikale Entfernung aller erkrankten Teile. Daneben wurde Jodkalium in großen Dosen gegeben. Die Nachuntersuchungen ergaben, daß die Prognose der Kiefer- und Halsaktinomykose als ziemlich günstig angesehen werden kann. Es wurden 89,7% vollständige Heilungen erzielt. Die schlechtesten prognostischen Aussichten bietet die Lungenaktinomykose; nicht minder diejenige der Baucheingeweide. Der ungünstige Verlauf wird hier dadurch bedingt, daß eine gründliche Entfernung der Pilzherde oft unmöglich ist. **Blauel** (Tübingen).

22) **Gordinier.** Arguments in favor of the existence of a separate centre for writing.

(Amer. journ. of the med. sciences 1903. September.)

Nach Anziehung der einschlägigen Literatur über Agraphie wird über eine eigene Beobachtung berichtet. 37jährige Frau erkrankt unter leichten Symptomen von Hirndruck, doppelseitiger Neuritis optica, Lähmung des rechten Abducens. Nach 1/4 Jahr vollständige motorische Agraphie, sonst absolut keine Herdsymptome, keine geistigen Störungen. Pat. hält die Feder richtig und macht Bewegungen, als ob sie schreiben wolle, bringt jedoch nur gleichartige Linien zustande. Keine motorischen Lähmungen an Hand und Arm. Nach weiteren 2 Monaten wegen Zunahme des Hirndruckes Trepanation, entsprechend dem Sulcus Rolandi links, ohne Erfolg; Tod.

Es fand sich ein abgegrenztes Gliom an der Basis der zweiten linken Stirnwindung, mit welchem die Pia verwachsen war. Dieser Befund spricht für das Vorhandensein eines besonderen, abgrenzbaren Rindenzentrums für die Schrift an obiger Stelle; für die linke Hand an analoger Stelle rechts.

Bender (Leipzig).

23) **W. Lossen.** Beiträge zur Diagnose und Therapie der Kleinhirnabszesse.

(Beiträge zur klin. Chirurgie Bd. XXXIX. Hft. 3.)

Im Karlsruher städtischen Krankenhause wurden in den Jahren 1897—1902 10 Fälle von Kleinhirnabszessen beobachtet. 8 derselben wurden operiert; 3 Pat. wurden geheilt, 5 starben, darunter 2, nachdem noch ein zweiter gleichseitiger Kleinhirnabszeß entleert war.

8mal erwies sich als primäre Ursache des Kleinhirnabszesses ein Cholesteatom der Paukenhöhle, in einem Falle war eine entzündliche Sklerose des Warzenfortsatzes, in einem anderen eine eitrige Mastoiditis zu beschuldigen. Komplikationen bestanden in allen Fällen, und zwar 3mal ein zweiter Kleinhirnabszeß, ferner Sinus- und Jugularisthrombosen (8mal), Extraduralabszesse und Meningitis. Ein Großhirnabszeß wurde nie beobachtet.

Das klinische Bild des Kleinhirnabszesses, die Diagnose, Prognose und Therapie werden unter Hinweisen auf die in extenso wiedergegebenen Krankengeschichten eingehend erörtert. **Blauel** (Tübingen).

Digitized by Google

24) **E. Müller.** Pinzette zur Entfernung von Fremdkörpern aus Nase und Ohr.

(Ärztliche Polytechnik 1903. Nr. 6.)

Die Pinzette ist am Schloß stumpfwinklig geknickt und hat sehr lange und schmale, vorn in je ein Häkchen verlaufende Arme. Beim Schließen der Zange greifen die Häkchen übereinander nach Art der amerikanischen Kugelzange. Die Zange wird geschlossen an der Nasenscheide- resp. Gehörgangswand eingeführt bis hinter den Fremdkörper, dann entfaltet, um den Fremdkörper zwischen Arme und Haken zu nehmen und so vorzuziehen. Auseinandergenommen dient jede Hälfte als Haken. **E. Fischer** (Straßburg i. E.).

25) **T. Schüler.** Ein neuer Heißluftapparat zur Behandlung namentlich von Ohren- und Nasenkrankheiten.

(Ärztliche Polytechnik 1903. Nr. 4.)

Ein kleiner Kessel mit Kupferschlange darin, in welchem durch Gas, Spiritus oder Elektrizität die Luft heiß gemacht wird. Man kann sie zwischen 0 und 170° alle Temperaturen regulierend wählen und nach Belieben ändern. Die heiße Luft strömt aus einem Schlauch mit leicht gebogenem Ansatzstück, welches die innere Nase, den Rachen, die Tuba Eustachii, das Trommelfell und sogar die Paukenhöhle, Highmors- und Stirnhöhle mit warmer Luft speist.

E. Fischer (Straßburg i. E.).

26) **Burk.** Über Verbreiterung der knöchernen Nase durch Schleimpolypen.

(Beiträge zur klin. Chirurgie Bd. XXXIX. Hft. 1.)

Die spärliche, bisher nur sechs Beobachtungen zählende Kasuistik über Verbreiterung des knöchernen Nasengerüstes durch gewöhnliche Schleimpolypen wird durch Beschreibung von drei weiteren Fällen der Tübinger Klinik bereichert. Zwei derselben, bei welchen die Verbreiterung sich erst im späteren Lebensalter ausbildete, widerlegen die bisherige Annahme, daß eine Vergrößerung der Nase nur im jugendlichen Alter, zur Zeit der stärksten Entwicklung des Knochengerüstes, möglich sei. Die Verbreiterung des Nasengerüstes im späteren Lebensalter kommt zustande durch den Druck der Nasenpolypen auf die Wandungen der Nasenhöhlen, welcher ein Auseinanderklaffen der einzelnen Knochen zur Folge hat, während im jugendlichen Alter durch den chronischen Reizzustand des Periostes ausgelöste Wachstumsvorgänge die Vergrößerung bewirken.

Blauel (Tübingen).

27) **H. Streit.** Über das Vorkommen des Skleroms in Deutschland.

(Archiv für Laryngol. u. Rhinol. Bd. XIV. p. 257.)

Es werden zunächst alle publizierten und sonst brieflich dem Verf. bekannt gewordenen Skleromfälle zusammengestellt und nachgeprüft; sodann wird eine kartographische Übersicht gegeben, aus der hervorgeht, daß es im wesentlichen zwei Herde sind, an welchen die Krankheit vorkommt, der eine in Ostpreußen, der andere in Schlesien. Am Schluß der Arbeit werden dann Vorschläge zur Bekämpfung der Krankheit gemacht. **Manasse** (Straßburg i. E.).

28) **O. Fittig.** Über einen mit Röntgenstrahlen behandelten Fall von Rhinosklerom.

(Beiträge zur klin. Chirurgie Bd. XXXIX. Hft. 2.)

Durch 23 Expositionen (weiche Röhre, Röhrenabstand 3—5 cm, Stromintensität 7 Ampères, Anzahl der Unterbrechungen 2—3 in der Sekunde) erreichte Verf. bei einem in der Breslauer chirurgischen Klinik aufgenommenen Falle von Sklerom der äußeren und inneren Nase und des Kehlkopfes einen wesentlichen Erfolg.

Digitized by Google

Bis auf einen kleinen, knorpelharten Wulst am unteren Rande des linken Nasenloches war die Geschwulst geschwunden. Die Epidermis im Expositionsgebiet war rosa und zart, aber nirgends mehr defekt. Dieser Erfolg lehrt, daß die Röntgenstrahlen das Sklerom rascher und vollkommener zur Heilung zu bringen vermögen als den Lupus und vielleicht selbst die günstigen Formen von Karzinom.

Blauel (Tübingen).

29) **P. Lengemann.** Ein Fall von muskulärer Makroglossie.

(Beiträge zur klin. Chirurgie Bd. XXXIX. Hft. 2.)

Verf. berichtet aus der Breslauer chirurgischen Klinik über einen Fall von muskulärer Makroglossie bei einem 4 Wochen alten Knaben. Die Therapie bestand in einer Keilexzision und führte zu einer wesentlichen Verkleinerung. Die mikroskopische Untersuchung ergab ein völliges Fehlen von Lymphangiektasien, überhaupt von Abnormitäten des Bindegewebsapparates. Die Vergrößerung des Organes beruhte lediglich auf einer Vermehrung der Muskulatur. Im Vergleich mit mikroskopischen Bildern von jungen, im Alter nahestehenden Kindern ergab sich, daß in dem vorliegenden Falle die Muskelfasern erheblich dicker waren als die der normalen Zunge. Da aber durch die Vergrößerung des Querschnittes der einzelnen Fasern keine hinreichende Begründung der ganzen Größenzunahme gegeben war, mußte noch eine Vermehrung der Zahl der Muskelfasern angenommen werden. Es bestände dann neben der Hypertrophie noch eine echte Hyperplasie.

Blauel (Tübingen).

30) **R. Delle.** Lipoma tonsillae palatinae.

(Archiv für Laryngol. u. Rhinol. Bd. XIV. p. 399.)

Die gelblich-rötliche, »apfelsinengroße« Geschwulst saß auf der linken Mandel einer 46jährigen Frau. Sie wurde mit der Schere abgetragen und bestand mikroskopisch aus Bindegewebe mit Fettgewebe darin; überzogen ist sie von Plattenepithel. **Manasse** (Straßburg i. E.).

31) **G. H. Edington.** Exanthematous jew-necrosis after typhoid fever.

(Glasgow med. journ. Bd. LX. p. 171.)

Bei einem 6jährigen Knaben entstand während eines schweren Typhus in der 6. Woche eine Nekrose des Oberkiefers, und zwar beiderseits symmetrisch in der Gegend der Molares. Die Sequester und Zähne wurden teils spontan abgestoßen, teils operativ entfernt. **M. v. Brunn** (Tübingen).

32) **C. A. Powers.** Removal of a heavy silk ligature from around the right pneumogastric nerve — clinical symptoms before and after removal.

(Med. news 1903. Oktober.)

Der 25jährige Pat. war vor einem Jahre wegen Halsdrüsentuberkulose operiert worden. Die Operation soll schwierig und mit starker Blutung verbunden gewesen sein. Sofort nach Erwachen aus der Narkose Beklemmungsgefühl, völlige Heiserkeit, heftiger, krampfhafter Husten. In der Folgezeit geringe Besserung; leichtester Druck auf die Operationsnarbe ruft Hustenanfälle hervor. Bei der Untersuchung finden sich in einer Fistel die Enden einer starken Seidenligatur. Der Versuch, sie durch Zug zu entfernen, löst einen 5 Minuten langen, äußerst heftigen Anfall von Atemnot, Cyanose, Husten, Erbrechen, Pulsverlangsamung aus. Nach tiefer Spaltung der Fistel sieht man den Seidenfaden in feste Narbenmassen eingebettet. Trotzdem der Vagus nicht erkannt werden konnte, war es klar, daß ihn die Ligatur mitgefaßt hatte. Vorsichtiges Durchschneiden und Entfernen derselben brachte die Fistel zur Heilung und die Beschwerden zu allmählichem, fast vollständigem Verschwinden **Kleinschmidt** (Kassel).

Digitized by Google

33) **S. Saltikow.** Über die sog. Amyloidtumoren der Luftwege und des Anfangteiles des Verdauungskanales.

(Archiv für Laryngol. u. Rhinol. Bd. XIV. p. 321.)

Zwei Fälle werden zuerst makroskopisch und mikroskopisch geschildert: im ersten saß ein erbsengroßer Knoten in dem Winkel zwischen rechter Plica aryepiglottica und rechtem Taschenband, im zweiten eine kirschkerngroße Geschwulst am Zungengrunde links von der Mittellinie. Mikroskopisch zeigte sich das bekannte Bild: amyloide Massen meist in Hohlräumen und gewundenen Kanälen, an den Schollen angelagert oder auch frei im Bindegewebe die Riesenzellen. Es folgt dann eine Zusammenstellung der dazugehörigen Literatur.

Manasse (Straßburg i. E.).

34) **J. U. Johanni.** Über einen Amyloidtumor des Kehlkopfes und der Trachea.

(Archiv für Laryngol. u. Rhinol. Bd. XIV. p. 331.)

Es handelt sich um eine große Geschwulst von Kehlkopf und Luftröhre, die schon makroskopisch eine sehr transparente Beschaffenheit zeigte. Mikroskopisch zeigte sich dann typisches Amyloid mit kleinen Knorpel- und Knochenherden darin, wie es auch sonst in Amyloidgeschwülsten beschrieben worden ist. Auch die Drüsen zeigten Amyloidreaktion der Membrana propria, ebenso wie die Blutgefäßwände diese Degeneration aufwiesen. Etwas Besonderes sind die in den Kapillaren gefundenen amyloiden Schollen und Kugeln. Die Riesenzellen in der Umgebung der amyloiden Schollen, die von anderen Autoren beschrieben sind, waren in dem J.'schen Falle auch vorhanden. Am Schluß der Arbeit erfolgt eine genaue Zusammenstellung der wenigen bisher in der Literatur beschriebenen ähnlichen Fälle.

Manasse (Straßburg i. E.).

35) **D. R. v. Mašek.** Ein Fall von Operation einer Trachealfistel.

(Liečnički viestnik 1903. Nr. 7. [Kroatisch.])

40jähriger Pat., vor 7 Jahren wegen luetischer Kehlkopfverengerung tracheotomiert und mit der Kanüle entlassen. Kehlkopf vollkommen undurchgängig. Auspräparierung und Exzision der eingebogenen vorderen Trachealwand um die Fistel, Durchschneidung der verwachsenen Stimmbänder und des unteren Teiles des Kehlkopfes, gewaltsame Dehnung und Einlegen einer T-Kanüle. Nach 20 Tagen Decanulement und dann Schluß des Luftröhrenspaltes (2×0,5 cm) auf folgende Weise: Auf der linken Seite wird ein 2 cm langer und wie der Spalt breiter Hautlappen mit der Basis am Spaltrande gebildet und türflügelartig über den Spalt geklappt und angenäht. Auf der rechten Seite wird ein 4 cm langer und wie der Spalt breiter Lappen auspräpariert, dessen Basis lateral lag, über den linken Lappen gezogen und angenäht, so daß er seine blutige Fläche und den Defekt vom linken Lappen deckte; so wurde der Spalt durch einen Hautlappen gedeckt, der nach innen und außen mit Epithel versehen war. Glatte Heilung.

v. Cačković (Agram).

36) **Scudder.** Tumor of the intercarotid body.

(Amer. journ. of the med. sciences 1903. September.)

S. entfernte mit Erfolg eine Geschwulst der Glandula carotica bei einer 25jährigen Frau. Sie saß, wie gewöhnlich, in der Gabelung der Carotis communis und konnte nur nach Unterbindung des Gefäßes, der Carotis externa und interna, entfernt werden. Nach 13 Monaten kein Rezidiv.

Von den fünf bis jetzt bekannten derartigen Geschwülsten wird das von Marchand eingehender besprochen. Mikroskopisch gehen die stets abgekapselten Geschwülste nach den einen von den Endothelien, nach anderen von den Perithelien der Gefäße aus.

Bender (Leipzig).

Digitized by Google

37) **Guelinel.** **Contusions mortelles de la poitrine par coup de pied de cheval.**

(Arch. de méd. et de pharm. milit. 1903. September.)

Zwei Fälle, in welchen durch Hufschlag vor die Präkordialgegend sofortiger Tod eingetreten war, ohne daß bei der Obduktion Verletzungen an der Brustkorbwand oder an den inneren Organen gefunden wurden. Verf. glaubt, daß durch Chokwirkung die Herzganglien reflektorisch gelähmt worden seien.

Herhold (Altona).

38) **Tuffier.** **Intervention pour plaie de la région du coeur.**

(Gaz. des hôpitaux 1903. Nr. 127.)

Nach dem Röntgenbilde saß das Geschoß dicht am linken Herzohr und folgte den Bewegungen des Herzens sehr genau. T. nahm an, daß es zwischen Herz und Herzbeutel saß. Bei der Operation fand er es inmitten von Verwachsungen, konnte aber nicht sicher entscheiden, ob es intra- oder extraperikardial saß. Das Geschoß wurde entfernt; der Kranke genas. **V. E. Mertens** (Breslau).

39) **Mohr** (Bielefeld). **Über Mastitis adolescentium.**

(Med. Woche 1903. Nr. 39.)

M. hat zwei chronisch verlaufende Fälle dieser seltenen Form der Mastitis (pubescentium Langer) beobachtet, deren Entstehung er einer gewissen Veranlagung und dem Einfluß der normalen Entwicklungsvorgänge in der Brustdrüse zur Zeit der Geschlechtsreife zuschreibt. Als auslösende Ursachen wirken Traumen aller Art.

Bei einem noch nicht menstruierten Mädchen von 13 Jahren entstand allmählich innerhalb 5 Monaten eine knorpelharte, verschiebliche, unempfindliche Schwellung der rechten Brustdrüse mit markstückgroßer Basis durch Anstemmen an die Tischkante beim Schreiben nebst zwei bohnengroßen Drüsen derselben Achsel. Feuchte Umschläge und Jodvasogeneinreibungen brachten Heilung. Ein 16jähriger, schwächlicher Schlosserlehrling bekam, gleichfalls rechts, eine etwas größere, sonst ebenso beschaffene Geschwulst wahrscheinlich durch häufiges Anstemmen von Instrumenten. Wegen raschen Wachstums, Schmerzen und Verwachsung mit der bedeckenden Haut wurde sie im zweiten Falle entfernt. Die histologische Untersuchung ergab nicht eigentlich einen entzündlichen Prozeß, sondern eine diffuse, etwas ungleichmäßige Hyperplasie der Gewebselemente einer normalen männlichen Brustdrüse (auffällig in Rücksicht auf die Verwachsung; Ref.). Verf. weist zum Schluß auf den ungewöhnlichen Ausgang der Mastitis adolescentium in Eiterung, sowie auf die seltenen Fälle hin, welche mit unerträglichen Schmerzen einhergehen, und bespricht die ihr ähnliche Schwellung der Brustdrüse nach Trauma bei erwachsenen Männern von 20—40 Jahren (Düms, Zentralblatt für Chirurgie 1897 p. 115) und ihre Beziehungen zur Gynäkomastie und diffusen wahren Hypertrophie der weiblichen Brustdrüse. **Gutzeit** (Neidenburg).

40) **B. de Vecchi** (Bologna). **Su di un caso di tubercolosi mammaria.**

(Clinica chir. 1902. Nr. 8.)

Ein Fall echter Brustdrüsentuberkulose, disseminierte Form mit partieller Nekrose und Gewebsverflüssigung (kaltem Abszeß) in der rechten Brustdrüse einer 19jährigen, sonst gesunden, hereditär nicht belasteten Virgo. Keine Drüsenschwellung. Amputation, Heilung p. pr. i. Der Ausgangspunkt (Mamilla oder Haut) konnte nicht festgestellt werden. **J. Sternberg** (Wien).

41) **Abadie.** **Adéno-fibrome du rein chez un homme.**

(Bull. et mém. de la soc. anat. de Paris 68. Jahrg. Nr. 5.)

Bisher sind erst drei gleiche Fälle (Virchow und Beadler) bekannt. Da sich gleichzeitig — wie erst die Operation, bestehend in Amputat. mammae mit

Digitized by Google

Ausräumung der Achselhöhle, festzustellen erlaubte — Schwellung der Lymphdrüsen vorfand, so ist die Annahme gerechtfertigt, daß dem Adenofibrom eine schleichende Mastitis vorausgegangen ist. **Christel** (Metz).

42) **E. Casati.** Carcinoma delle mamelle, sua cura chirurgica — statistica personale.

(Atti della soc. ital. di ost. e gin. Vol. VIII. 1901.)

C. vergleicht die Dauerresultate seiner Mammaamputationen, welche er seit dem Jahre 1897 ausgeführt hat, mit jenen der fünf vorhergehenden Jahre. Damals erzielte er nur 28,57% Dauerheilungen, während jetzt 57,14% der Fälle über 3 Jahre hinaus rezidivfrei geblieben waren. Verf. schreibt diese günstigen Resultate seinem radikalen Vorgehen zu, welches auch einer Verschleppung der Keime durch das Messer vorzubeugen suchte: Die Drüse wird von unten her umschnitten und sammt den Brustmuskeln vom Brustkorb abgehoben und exstirpiert. Vorher werden die Achseldrüsen entfernt und in verdächtigen Fällen zu allererst jene der gesunden Seite. (Einmal hat C. sogar den Arm exartikuliert.)

A. Most (Breslau).

43) **Pilcher.** Operative possibilities in cases of advanced carcinoma of the breast.

(Annals of surgery 1903. September.)

Verf. bespricht die Fortschritte, welche während der letzten Jahre bezüglich der Operation des Brustdrüsenkrebses gemacht sind, um dann näher auf 50 von ihm in den Jahren 1898—1900 operierte Fälle einzugehen. In 7 Fällen war eine Radikaloperation wegen der Ausbreitung des Leidens nicht möglich; von diesen trat in einem Falle auch der Tod im Anschluß an die Operation ein; von den übrigen 43 Kranken starb keine im Anschluß an die Operation. In 2 Fällen, welche relativ frühzeitig zur Operation kamen, wurde nur die Mamma mit Achseldrüsen entfernt, Rezidive in 5 resp. 6 Jahren. In 11 Fällen exstirpierte P. den Pectoral. major; es blieben ohne Rezidiv in der Zeit von 8—10 Jahren 4, in den übrigen traten Rezidive im Zeitraum von 2—6 Jahren ein. In 12 Fällen wurden der Pectoral. major und minor mitentfernt; von diesen sind zurzeit nur 2 ohne Rezidive, nachdem 3 Jahre nach der Operation verflossen sind; bei den übrigen traten in der Zeit von 12 Monaten bis zu 5 Jahren Rezidive ein. In 18 Fällen endlich wurden neben der Entfernung der beiden Brustmuskeln auch die Lymphdrüsen der oberen Schlüsselbeingrube entfernt; es handelte sich um ziemlich weit vorgeschrittene Fälle; von diesen leben ohne Rezidiv 4—6 Jahre nach der Operation nur 2.

Am Schluß der Arbeit wird darauf hingewiesen, wie schwierig die Beurteilung ist, ob ein Karzinom lokalisiert oder ob bereits das umgebende Gewebe weit ergriffen ist. Daher soll in allen Fällen möglichst viel von der Umgebung (Haut, Muskel, Lymphdrüsen) fortgenommen und nicht versäumt werden, in jedem Falle die obere Schlüsselbeingrube abzusuchen. **Herhold** (Altona).

44) **Aller.** Cystic degeneration of the mamma showing transformation into scirrhous carcinoma.

(Annals of surgery 1903. September.)

An einer wegen einer harten Geschwulst amputierten Brustdrüse konnte Verf. mikroskopisch nachweisen, daß Teile dieser Mamma chronische interstitielle Brustdrüsenentzündung mit teilweiser cystischen Degeneration zeigten, und daß in der dichtesten Umgebung der Cysten die karzinomatöse Neubildung lag. Er glaubt hieraus den Schluß ziehen zu können, daß sich das Karzinom auf Grund der interstitiellen cystösen Mastitis entwickeln könne und empfiehlt deswegen bei jeder Form der ebengenannten Krankheit, Probeexzisionen vorzunehmen und genau mikroskopisch zu untersuchen, damit nicht etwa eine für die Operation des

Digitized by Google

etwaigen Karzinoms günstige Zeit verloren gehe. An der Hand der Literatur wird nachgewiesen, daß einige Autoren den Zusammenhang zwischen Karzinom und interstitieller Mastitis abstreiten, während nur ein kleiner Teil diese Möglichkeit zugibt.

Herhold (Altona).

45) **C. G. Cumston.** Congenital dislocation of the shoulder.

(Amer. journ. of the med. sciences 1903. Juni.)

Ein Beitrag zur Kenntnis der seltenen angeborenen Verrenkung des Schultergelenkes. Nach etwas weitschweifiger Ausführung der Theorien über die Ätiologie des Leidens wird eingehend die Differentialdiagnose gegenüber erworbenen Veränderungen des Gelenkes (Geburtsverletzungen, syphilitische, zerebrale und spinale Kinderlähmung, spinale progressive Muskelatrophie, Erb'sche Dystrophie, Traumen, rheumatische, tuberkulöse Prozesse usw.) besprochen. Bei angeborener Verrenkung ist die Reposition stets leicht, ihre Erhaltung schwer; bei erworbener Dislokation trifft das umgekehrte Verhältnis zu.

Therapeutisch wird die blutige Reposition nach Phelps bevorzugt, nach welcher C. einen 5jährigen Knaben mit Erfolg operierte. Es handelte sich um eine Luxatio subcoracoidea hum. dextr; der Oberarm stand leicht abduziert, innenrotiert, Oberarmkopf kaum atrophisch, keine Kontrakturen, keine Entartungsreaktion; Abduktion und Elevation des Armes etwas beschränkt.

Bender (Leipzig).

46) **W. W. Keen.** Wrist-drop from fracture of the humerus injuring the musculo-spiral nerve. Suture after 10 weeks; early restoration of sensation and later of motion.

(Arch. internat. de chir. Vol. I. Fasc. 1.)

Es handelte sich um einen Oberarmbruch im Collum chirurgicum. Der Arm war 6 Wochen in einem Verbande gehalten und die Verletzung des N. radialis erst dann erkannt worden. Bei der Operation erwies sich der Nerv in großer Ausdehnung als sehr erheblich verdickt und mit dem Knochen verwachsen, 3,7 cm wurden reseziert. Bereits 3 Tage nach der Operation soll die Sensibilität zum Teil wieder hergestellt gewesen sein, während selbst nach 9 Monaten die Lähmung noch eine vollkommene war. 2 Jahre nach der Operation war die isolierte Streckung der Hand und der Finger eine vollkommene, dagegen die Kombination beider Bewegungen nicht in voller Ausdehnung möglich. Verf. schiebt die langsame Herstellung auf die verspätete Anwendung der Galvanisierung und der Strychnininjektionen.

Die mikroskopische Untersuchung des exzidierten Stückes ergab eine vollständige Degeneration desselben (Prof. Spiller). Nach Ansicht des Verf. erstreckte dieselbe sich jedoch weit über den Bezirk dieses Stückes hinaus.

Engelmann (Dortmund).

47) **E. Pagenstecher** (Wiesbaden). Die Fraktur des Os scaphoideum und ihr Ausgang in Pseudarthrose.

(Münchener med. Wochenschrift 1903. Nr. 44.)

In dem von P. beobachteten Falle eines 30jährigen Mannes, der auf die seitlich ausgestreckte Hand gefallen war und nach einigen Tagen der Ruhe wieder gearbeitet hatte, traten immer wieder nach Aufnahme der Arbeit Schwellung und Schmerzen im Handgelenk auf. Die Röntgenuntersuchung ergab eine Pseudarthrose nach Fraktur des Kahnbeins, das eine quere Bruchlinie zeigte; die dauernde Reibung der Fragmente hatte immer wieder nach längerer Arbeit Ergüsse ins Gelenk hervorgerufen und schließlich eine Erschlaffung der Kapsel zurückgelassen. P. exstirpierte beide Bruchstücke und erzielte dadurch allmählich wieder fast vollständige Arbeitsfähigkeit des Mannes. Im Anschluß an diesen Fall bespricht er die verschiedenen Bruchformen am Kahnbein, die rein intra-

Digitized by Google

und extrakapsulären und die Mischformen beider, die Brüche mit und ohne Dislokation, die Entstehung durch direkte und indirekte Gewalteinwirkung usw. und ihre Behandlung. **Kramer** (Glogau).

48) **B. Zöppritz.** Über die Resultate der Exstirpation des tuberkulösen Sehnenscheidenhygroms der Hand.

(Beiträge zur klin. Chirurgie Bd. XXXIX. Hft. 3.)

Verf. hat 35 in der Tübinger chirurgischen Klinik operierte Fälle von Sehnenscheidenhygrom der Hand auf die erzielten Endresultate hin untersucht. Es ergab sich, daß bei einer Beobachtungszeit bis zu 15 Jahren $^3/_4$ der Operierten vollständig von ihrem Leiden geheilt waren. Bei diesen hatte sich die Gebrauchsfähigkeit der Hand in fast der Hälfte der Fälle vollständig wieder hergestellt, bei den übrigen war sie mehr oder weniger herabgesetzt, aber nur in einem Falle bestand vollständige Arbeitsunfähigkeit wegen Steifheit der Finger.

Blauel (Tübingen).

49) **W. Gibb Dun.** Deformities of the hands and feet.

(Glasgow med. journ. 1903. p. 161.)

Bei einem 14jährigen Mädchen fand sich außer einer Polydaktylie an beiden Füßen eine eigenartige Deformität beider Hände. Dieselben schienen fünf Finger, aber keine Daumen zu haben. Der funktionell als Daumen tätige Finger glich den übrigen morphologisch, besonders auch darin, daß er drei Phalangen hatte. Verf. diskutiert an der Hand des Falles die Frage, welches Glied des Daumens normalerweise ausfällt, ob die zweite Phalanx, die erste Phalanx oder das Metacarpale, ohne jedoch zu einem bündigen Schluß zu kommen. Jedenfalls weist das Röntgenbild des Falles ein völlig normales Metacarpale auf.

M. v. Brunn (Tübingen).

50) **O. Ehrhardt.** Über die Müller'sche Operation bei Spina ventosa. (Aus der chirurgischen Univ.-Klinik zu Königsberg.)

(Münchener med. Wochenschrift 1903. Nr. 39.)

Die von Müller empfohlene Einpflanzung eines der Ulna entnommenen Periost-Knochenlappens zwischen die distrahierten Epiphysenknorpel nach Entfernung der Phalanx- oder Metacarpusdiaphyse ist in der Garrè'schen Klinik in sechs Fällen ausgeführt worden. Bei allen betraf die Erkrankung je einen Metakarpalknochen, in einem außerdem die Grundphalanx eines Fingers, an deren Stelle ein Periost-Knochenlappen der Tibia eingepflanzt wurde; bei einem Kinde bestand eine Fistel, die sorgfältig ausgeschnitten wurde, und dauert die vollständige Heilung bereits fast 9 Monate an. Auch drei weitere, gleichfalls per primam geheilte Fälle sind später rezidivfrei mit beweglichen, nicht deformierten und verkürzten Fingern gefunden worden. — Es hat sich also auch in E.'s Fällen das Verfahren bewährt, und kann dieses somit für alle Fälle von Spina ventosa, in denen Gelenke und Epiphysen nicht erkrankt sind und nicht Fisteln mit narbiger Verkürzung bestehen, empfohlen werden. **Kramer** (Glogau).

51) **T. Githens.** A case of femoral thrombosis in chronic dysentery.

(Univ. of Pennsylvania med. bulletin 1903. September.)

40jähriger Mann, welcher vor 15 Jahren Typhus und Dysenterie durchmachte und seither an chronischer Diarrhöe litt; starke Anämie und Kachexie. Während Pat. ruhig im Bette lag, trat plötzlich heftiger Schmerz an der Innenseite des Oberschenkels und in wenigen Minuten starke Schwellung des ganzen Beines auf. Haut bläulich-rot verfärbt, am Unterschenkel hämorrhagische Flecke, Saphena hart und strangförmig, starke Druckschmerzhaftigkeit über allen Muskeln und den Venenstämmen, Bewegungsfähigkeit aufgehoben, Vom 5. Tage an Besserung und nach einigen Monaten Heilung bis auf ein leichtes Ödem beim Stehen. Stühle

Digitized by Google

andauernd fast rein eitrig, mikoskopisch kleine runde Diplokokken, jedoch keine Dysenterieamöben.

Die Pathogenese der Phlebitis und Thrombose im Verlaufe einer Dysenterie ist noch zweifelhaft; wahrscheinlich kommt sie durch lokale Infektion vom Darmkanal aus zustande, zumal wenn gleichzeitig eine schwere Anämie besteht. Verf. fand nur fünf ähnliche Fälle in der Literatur. **Mohr** (Bielefeld).

52) **Bernard.** Gangrène du membre inférieur par phlébite.

(Soc. méd. des hôpitaux 1903. Juli 10.)

Soldat mit leichter Influenza und Angina bei der Aufnahme. Unter plötzlichen heftigen Schmerzen in der Gegend der linken Fossa iliaca und unter heftigen Chokerscheinungen, Erbrechen, Kollaps trat eine Schwellung des linken Beines auf, ähnlich einer Phlegmasia alba dolens. Dann entwickelte sich allmählich im Laufe der nächsten Tage zunächst trockener, später feuchter Brand des Fußes und Unterschenkels. 2 Monate später intrakondyläre Amputation des Oberschenkels, glatte Heilung. Herz und Lungen waren sets gesund.

An dem amputierten Unterschenkel waren alle oberflächlichen und tiefen Venenstämme durch Thromben verödet, Arterien leer, ihr Kaliber sehr eng; also eine Phlebitis, deren Zustandekommen wohl durch die abnorme Enge der Arterien begünstigt wurde und bei normalem Kaliber derselben kaum zu vollkommener Gangrän geführt hätte. Die Phlebitis nahm vermutlich ihren Ausgang in der Vena iliaca, und der Thrombus setzte sich nach der Vena cava zu fort.

Mohr (Bielefeld).

53) **J. Gibbon.** Report of a case of painless amputation of the leg after the intraneural injection of cocaine.

(Philadelphia med. journ. 1903. Mai 2.)

Bei einem 50jährigen Manne sollte wegen fortgeschrittener Fußgelenkstuberkulose eine Unterschenkelamputation vorgenommen werden. Zu diesem Zwecke wurden unter Infiltrationsanästhesie mit Schleich'scher Lösung der Nervus ischiadicus und der Nervus femoralis freigelegt, und nach Crile's Vorgang in die Nervenstämme 1%ige Kokainlösung injiziert. Die Anästhesie der von diesen Nerven versorgten Gewebe trat erst nach 8 Minuten ein, war aber dann vollkommen, so daß die Operation schmerzlos durchgeführt werden konnte.

Läwen (Leipzig).

54) **Snyers et Coulon.** Corps étranger resté dans le genou pendant 33 ans.

(Arch. prov. de chir. 1903. August 1.)

Schußverletzung des Beines im Kriege 1870 mit Aufschlagen des Geschosses auf das Portemonnaie des Verwundeten. Aus der Wunde wurde das Geschoß und 8 Tage später ein Sou-Stück entfernt. Sehr langsame Heilung der Wunde 2 Jahre später Entwicklung einer kleinen Geschwulst der Kniekehle, welche allmählich Faustgröße erreichte und bis vor 2 Jahren stationär blieb; seither Wachstum und starke Schmerzhaftigkeit. Kniekehle zurzeit von einer fluktuierenden Geschwulst ausgefüllt. Nach Ausschälung des größten Teiles der Geschwulst wurde die Geschwulsthöhle eröffnet, und es entleerte sich eine große Menge einer graugelben zähen Masse und ein stark verbogenes Zweisoustück. Hierauf völlige Ausschälung der Geschwulst und glatte Heilung. Der Fremdkörper hatte demnach 33 Jahre im Körper verweilt. **Mohr** (Bielefeld).

Originalmitteilungen, Monographien und Separatabdrücke wolle man an *Prof. E. Richter* in Breslau (Kaiser Wilhelmstraße 115), oder an die Verlagshandlung *Breitkopf & Härtel*, einsenden.

Druck und Verlag von Breitkopf & Härtel in Leipzig, Nürnbergerstraße 36/38.



Zentralblatt
für
CHIRURGIE

herausgegeben
von

E. von Bergmann, in Berlin, **F. König,** in Berlin, **E. Richter,** in Breslau.

Einunddreifsigster Jahrgang.

Wöchentlich eine Nummer. Preis des Jahrganges 20 Mark, bei halbjähriger Vorauszahlung. Zu beziehen durch alle Buchhandlungen und Postanstalten.

Nr. 2. **Sonnabend, den 16. Januar.** **1904.**

I.

(Aus dem Univ.-Ambul. für orthopäd. Chirurgie des Prof. A. Lorenz.)

Beiträge zur Therapie der kongenitalen Hüftverrenkung.

Von

Dr. Max Reiner,

Assistent des Ambulatoriums.

1) Die radikale Therapie jenseits der bisher geltenden Altersgrenze.

Im Jahre 1901 hat Schlesinger[1] aus der Dresdener orthopädischen Heilanstalt des Dr. Schanz einen Kunstgriff mitgeteilt, wel-

1 Münchener med. Wochenschrift 1901. Nr. 12.

Digitized by Google

cher dann in Anwendung zu bringen ist, wenn die Einrenkung zunächst mißlungen ist. Der Kunstgriff besteht darin, daß nach dem Mißlingen des ersten Repositionsversuches »das Bein scharf in die Stellung gedrückt wird, von der aus das Einschnappen des Kopfes stattfindet«, und in dieser Stellung im Gipsverbande vorläufig fixiert wird. Der 3—4 Tage später zu wiederholende Einrenkungsversuch findet nun wesentlich geringere Widerstände vor. Schlesinger übt das Verfahren in der Absicht, das Operationstrauma zu verringern. Es muß jedoch hervorgehoben werden, daß sich unter den von Schlesinger operierten Fällen auch 3 oberhalb der sog. Altersgrenze befinden.

Nach meiner Erfahrung lassen sich nun, wenn man diesen Weg systematisch weiter verfolgt, noch Repositionen bei Pat. zustande bringen, welche die bisher geltenden Altersgrenzen beträchtlich überschritten haben. Nach den bisherigen Beobachtungen zu schließen, sind doppelseitige Luxationen noch bis zum 12., einseitige noch bis zum 15. Lebensjahre der radikalen Therapie zugänglich, ohne daß die Gefahr schwerer Nebenverletzungen heraufbeschworen würde.

Ich nehme Pat. dieses Alters zur Operation an in der ausgesprochenen Absicht, die Reposition nicht in der ersten Sitzung zu Ende zu führen, sondern nur eine Annäherung des Kopfes an die Pfanne zu erreichen. Die Operation wird mit den gewöhnlichen Manövern (Myorrhexis adductorum, Dehnung der Kniebeuger durch Streckung des Kniegelenkes bei rechtwinkliger Beugung [und Abduktion] des Hüftgelenkes, event. manuelle Extension usw.) begonnen und über dem Keile fortgesetzt. Hierbei wird bekanntlich infolge Hebelwirkung der Kopf gegen den Isthmus der Kapsel vorgetrieben. Jede weitere Annäherung des Kopfes an den Pfannenort ist im wesentlichen von der Dehnbarkeit des Kapselschlauches abhängig. Da der Isthmus aber bei älteren Kindern in der Regel erheblich verengt und überdies die Wand des Kapselschlauches stark verdickt ist, erreicht die pfannenwärts gerichtete Bewegung des Kopfes früher oder später ein natürliches Ende. Jetzt werden die weiteren Hebelmanöver eingestellt und die erreichte Pfannennähe des Kopfes, sowie die erreichte größtmögliche, aber naturgemäß noch nicht rechtwinklige Abduktion des Schenkels im Gipsverbande fixiert. Die Fortsetzung der Operation erfolgt nach 8—14 Tagen.

Die bisher auf diese Weise behandelten Fälle sind ausnahmslos gelungen, und zwar durchaus schon beim 2. Versuche. Die Zahl der behandelten Fälle beträgt 10; hiervon waren 2 doppelseitig Luxierte im Alter von 11 und 12 Jahren und 8 einseitig Luxierte im Alter von 10, 10, 10, 11, 11, 12, 13, 15 Jahren.

Die Wirkungsweise des Verfahrens dürfte man sich in der Art vorzustellen haben, daß die Fixation der im ersten Versuch erreichten Endstellung die erzeugten Muskelspannungen aufrecht hält, so daß der Kopf durch elastische Kräfte andauernd gegen den Isthmus angedrückt erhalten bleibt und wie ein Keil im Sinne der allmäh-

Digitized by Google

lichen Ausdehnung desselben wirkt. Indem die Muskeln hierbei selbst gedehnt werden, wird eo ipso ein weiteres, wenn auch weniger wichtiges Repositionshindernis in seiner Wirksamkeit geschwächt. Unabhängig von diesen mechanischen Momenten spielt wohl auch die Traumatisierung der Gewebe eine Rolle, indem dieselben infolge ödematöser Durchtränkung nachgiebiger werden.

Die Nachbehandlung, die im übrigen nach bekannten Grundsätzen erfolgt, wird allerdings mit höheren Kontrakturgraden der Gelenke zu rechnen haben.

(2) Zur Nachbehandlung.

Wie *Lorenz* betont, ist die Vermeidung der vorderen Reluxation nach oben von der Kunst abhängig, die extreme Primärstellung richtig in die Gelenksmittellage überzuführen. Deshalb soll die Stellungsverbesserung nach der 2. Fixationsperiode nicht beschleunigt werden, sondern soweit als möglich der Spontankorrektur überlassen bleiben. Es wird deshalb auch die Beweglichkeit anfangs nur in der Frontalebene gepflegt.

Diesbezüglich hat es sich in den letzten Jahren als außerordentlich vorteilhaft erwiesen, die Aufgabe der Nachbehandlung dahin zu präzisieren, daß sie nicht die erzeugte Kontraktur so rasch als möglich zu beseitigen habe, sondern im Gegenteil dieselbe solange als möglich resp. für immer reproduzierbar erhalten müsse.

Diesem Zwecke dient nicht nur die tagsüber ausgeführte aktive und passive Gymnastik, sondern auch die Rückführung des Gelenkes in die *Primärstellung* für die Dauer der Nachtruhe. Ich fertige zu diesem Zweke nach Art des Reklinationsgipsbettes eine Mulde an, welche über dem auf dem Bauche liegenden Kinde aus Gipsbinden formiert wird und das Becken inkl. untere Thoraxapertur, sowie den rechtwinklig abduzierten Oberschenkel aufnimmt. Soll der Oberschenkel zugleich überstreckt erhalten werden, so wird während der Formierung des Lagerungsapparates ein Polster unter das Knie geschoben.

Während also einerseits die Nachbehandlung der Aufgabe zu dienen hat, die Reproduzierbarkeit der Primärstellung zu begünstigen, bildet andererseits die Möglichkeit, die Primärlage jederzeit mühelos wieder herstellen zu können, zugleich eine exakte Probe auf den Bestand der Reposition. Denn kein Gelenk ist als tadellos reponiert anzusehen, welches zwar die Wiederherstellung der primären Abduktion gestattet, sich hierbei aber gleichzeitig in leichte Beugestellung begibt.

Selbstverständlich verlieren die hier aufgestellten Forderungen rigiden Gelenken gegenüber ihre Gültigkeit.

Digitized by Google

II.

Über die Durchgängigkeit des nach Sektion oder Resektion genähten Vas deferens.

Von

Dr. H. Vulliet,

Privatdozent der Chirurgie in Lausanne.

Es ist mir unbekannt, ob diese Frage, so einfach sie scheint, eine experimentell bejahende Antwort erhalten hat. Wir kennen Fälle, wo ein durchschnittener Ductus spermaticus genäht worden ist (Palavecchio[1], Roux), aber wir haben weder anatomische noch funktionelle Beweise, daß diese Naht von Erfolg begleitet war.

Die Aufklärung dieser Frage ist doch von praktischem Wert. Es kommt etwa vor, daß das Vas deferens im Lauf einer Operation (schwierige Hernienoperationen) unabsichtlich verletzt wird; andererseits bei den konservativen Tendenzen der heutigen Chirurgie ist man eher aufgelegt, nur den kranken Teil des Ductus spermaticus zu resezieren. In beiden Fällen ist es von höchstem Interesse zu wissen, ob die Naht nützlich sei und ob das Vas deferens wieder durchgängig werde.

In dieser Beziehung scheint bis heute die Epididymis allein die Aufmerksamkeit der Forscher auf sich gezogen zu haben. Dies erklärt sich übrigens leicht, wenn man bedenkt, daß die meisten Entzündungskrankheiten, welche die Undurchgängigkeit der Samenwege hervorrufen, sich gerade im Nebenhoden lokalisieren (Tuberkulose, Gonorrhöe).

Wenn die konservative Chirurgie, bei partiellen oder totalen Epididymresektionen, den Hoden wenn irgendmöglich intakt zu erhalten sucht, so sollte sie auch Mittel finden, die Funktion wieder herzustellen, indem sie die Kontinuität der Sekretionswege sichert. Dies könnte geschehen dadurch, daß sie das peripherische Ende des Vas deferens entweder mit dem Epididymstumpf — nach partieller Resektion — oder mit dem Hoden selbst — nach totaler Resektion der Epididymis — verbindet.

Bardenheuer versuchte schon im Jahre 1886 eine solche Operation, aber ohne Erfolg. Die Frage wurde im Laufe der letzten Jahre durch Scaduto wieder aufgeworfen (Hundeversuche); dann durch Fabrini[2], welcher die Neubildung der Epididymis nach Sektion und Resektion untersuchte, und besonders durch Rasumowsky[3] (aus Kasan); dieser machte vier derartige Operationen an

---

[1] Presse méd. 1895. Nr. 56. p. 451. November 9.

[2] Clinica med. chir. 1901. Nr. 3 u. 4. Ref. im Zentralbl. f. Chirurgie 1902. p. 345.

[3] v. Langenbeck's Archiv Bd. LXV. Hft. 3. Ref. im Zentralbl. f. Chirurgie 1902. Nr. 20.

Digitized by Google

dem Menschen (tuberkulöse Verletzungen) und gab den Anstoß zu den letzten und interessanten Untersuchungen von Bogoljuboff[4] am Hunde. Amerikanische Ärzte[5] haben eine ähnliche Operation bei einem azoospermischen Manne gemacht, deren späteres Resultat unbekannt ist.

Ich glaube, es wäre verfrüht, über den Wert dieser Versuche sich auszusprechen.

Um mit dem Einfachsten anzufangen, können wir hier den anatomischen Beweis erbringen, daß das genähte Vas deferens einer völligen Herstellung fähig ist, d. h. beim Hunde und also auch sehr wahrscheinlich beim Manne.

Natürlich ist die Naht sehr fein; der Durchmesser des Vas deferens mißt nicht mehr als 2 mm und sein Lumen $^1/_2$ mm; die Wand ist jedoch ziemlich dick (Muskularis) und erlaubt zu nähen, ohne daß man mit der Nadel in das Lumen hineinsticht; Nadel und Faden müssen sehr fein sein.

Auf vier genähte Vasa deferentia haben wir unter dem Mikroskop drei völlig durchgängig und mit normalem Epithel bedeckt gefunden.



Die Präparationen und Untersuchungen wurden von meinem Kollegen und Freunde Dr. A. Roud, Professor der Anatomie an der Universität in Lausanne, gemacht, d. h. sie bieten jede Garantie der Genauigkeit. Wir fügen hier eine Abbildung des Durchschnittes der genähten Stelle bei; man erkennt leicht die Durchgängigkeit der beiden Enden (6 Monate nach der Naht).

---

[4] v. Langenbeck's Archiv Bd. LXX. Hft. 3. Ref. im Zentralbl. f. Chirurgie 1903. Nr. 46.

[5] Ref. im Zentralbl. für Chirurgie 1902. Nr. 27.


Digitized by Google

Die Untersuchung der ganzen Schnittserie der Vasa deferentia läßt keinen Zweifel über die Durchgängigkeit aufkommen.

Dem anatomischen Beweis können wir auch den physiologischen beifügen. Dr. Möhrlen, an der chirurgischen Klinik in Lausanne (Prof. Roux) hat im Sperma von zwei jungen Hunden, deren Vasa deferentia durchschnitten und genäht worden sind, lebende Spermatozoïden gefunden.

Ich denke, man kann also die vollständige Herstellung eines genähten Vas deferens als sicher betrachten.

Die Chirurgen, die dieses Resultat nicht erwarteten, werden mit Freuden den Beweis dieser Tatsachen erfahren. Ihr Vertrauen war also gerechtfertigt und ihre Arbeit nützlich.

---

1) **H. Hellendall.** Retropharyngeale Geschwülste.

(Beiträge zur klin. Chirurgie Bd. XXXIX. Hft. 3.)

2) **C. Brunner.** Zu den retropharyngealen Tumoren. Bemerkungen zu der Arbeit von Hellendall.

(Ibid. Bd. XL. Hft. 2.)

Drei in der Straßburger chirurgischen Klinik beobachtete Fälle von retropharyngealen Geschwülsten veranlaßten H., sich mit den Geschwülsten dieser Art näher zu beschäftigen. Vor Drucklegung der Arbeit erschien die erschöpfende Abhandlung von B. über dasselbe Thema (Beiträge zur klin. Chirurgie Bd. XXXVI Hft. 3). Verf. glaubt nun, bei seinen Studien einiges gewonnen zu haben, was B. entgangen oder nicht von ihm berücksichtigt war, aber doch wichtig ist, und so die Arbeit B.'s etwas ergänzen zu können. Abgesehen von den drei neuen Fällen der Straßburger Klinik fügt Verf. der Kasuistik noch sieben weitere aus der Literatur hinzu, wohingegen er sieben der von B. benutzten Fälle ausscheiden zu müssen glaubt. Einer ausführlichen Wiedergabe der Krankengeschichten seiner 31 Fälle folgt eine ins einzelne gehende Erörterung über die Verdrängungen, Verwachsungen und Zerstörungen, welche die Geschwülste in ihrer Nachbarschaft hervorriefen. Das klinische Bild der Krankheit, dessen Darstellung bei B. dem Verf. nicht genügend detailliert erscheint, will er durch genaues Eingehen auf die einzelnen Symptome deutlicher machen. Zu diesem Zwecke zerlegt er den Verlauf der Krankheit in drei Abschnitte und bespricht zunächst die Symptome bei Beginn der Erkrankung, dann diejenigen während des Verlaufes bis zur eigentlichen Beobachtungszeit und schließlich den in der Operation gipfelnden Höhepunkt. Nach kurzem Eingehen auf die verschiedenen Operationsmethoden, auf Vor- und Hilfsoperationen, werden dann die Erfolge derselben dahin zusammengefaßt, daß die Sterblichkeit bei den extrapharyngeal Operierten bedeutend günstiger ist, während hinsichtlich der Heilungsdauer zwischen extra- und intrapharyngeal Operierten ein Unterschied sich nicht erkennen läßt.

Digitized by Google

In seinen »Bemerkungen« zu der vorstehend referierten Arbeit verwahrt sich B., unter vollständiger Anerkennung der Komplettierung der Kasuistik, gegen verschiedene korrigierende Bemerkungen H.'s. Hinsichtlich der Einzelheiten muß auf das Original hingewiesen werden. **Blauel** (Tübingen).

---

3) **Lotheissen.** Die Ösophagoskopie beim Divertikel.

(v. Langenbeck's Archiv Bd. LXXI. Hft. 4.)

L. hält es für notwendig, zur Sicherung der Diagnose eines Speiseröhrendivertikels die Ösophagoskopie mit heranzuziehen. Da bisher noch kein Traktionsdivertikel am Lebenden diagnostiziert wurde, läßt sich schwer sagen, ob hier die direkte Besichtigung bezüglich der Therapie viel Nutzen bringen könnte. Die Bedeutung für diese Divertikelform liegt wahrscheinlich auf dem Gebiete der Diagnose. Die eigentliche Domaine der Ösophagoskopie bilden die Pulsionsdivertikel, u. zw. sowohl die Grenzdivertikel, die ihren Sitz an der Grenze von Rachen und Speiseröhre haben, wie die tiefergelegenen. Wesentlich für die Erkrankung derselben ist der Nachweis einer Schwelle, welche den Eingang in den Schleimhautsack begrenzt. Diese Schwelle, die untere Umrandung des Divertikeleinganges, stellt einen Schleimhautwulst dar, der bald breiter, bald schmäler ist, aber scharf die eigentliche Speiseröhrenschleimhaut von der des Divertikels abgrenzt. In der Regel wird man bei der Untersuchung mit dem gewöhnlichen Tubus die Schwelle erst beim Herausziehen des Rohres aus dem Divertikel erblicken. Wichtig ist die Höhe, in der die Schwelle sich befindet, für die Frage, um welche Art eines Divertikels es sich handelt, d. h. ob noch ein Grenzdivertikel vorliegt oder nicht. Indessen gibt für die Klassifikation die obere Umrandung des Divertikels einen besseren und zuverlässigeren Anhaltspunkt. Ebenso gilt dies für die Feststellung der Breite des Stieles und Divertikelhalses, welche prognostisch von Wert ist. Die Technik des Verfahrens, die notwendige Vorbereitung, Kokainpinselung, Ausspülung, die Mängel der Untersuchungsröhren sind genauer geschildert. Therapeutisch erleichtert die Ösophagoskopie die Möglichkeit der Sondierung und schafft so Bedingungen, welche durch Schonung des Divertikels vor Anfüllung mit Speisen seine Verkleinerung ermöglichen. **E. Siegel** (Frankfurt a. M.

---

4) **W. D. Dobromysslow.** Zur Frage der transpleuralen Resektion des Ösophagus im Brustteil. (Experimentelle Untersuchung.)

(Russisches Archiv für Chirurgie 1903. [Russisch.])

Überzeugt, daß der extrapleurale Weg zur Resektion der Speiseröhre wenig gangbar sei, hat D. es versucht, den transpleuralen zu ebnen, gestützt auf zahlreiche Beobachtungen von der Ungefährlichkeit des Pneumothorax.

Digitized by Google

D. experimentierte an Hunden, die vorher, behufs Unterhaltung künstlicher Atmung mittels eines Blasebalges, tracheotomiert wurden. Zur Narkose wurde Äther benutzt.

Soll unterhalb der Bifurkation der Trachea operiert werden, so empfiehlt D. links einzugehen, andernfalls rechts.

Im 5. und 10. Interkostalraum wurde je ein 12—20 cm langer, 6—8 cm von den Proc. spin. entfernt beginnender Schnitt bis auf die Interkostalmuskeln geführt. Beide Schnitte wurden durch einen dritten peripheren vereinigt, so daß ein ⊐-förmiger, gegen die Wirbelsäule offner Schnitt entstand. Sodann fügte D. noch einen 2—4 cm von den Proc. spin. entfernten, der Wirbelsäule parallelen Schnitt durch die Weichteile von der 5. bis zur 10. Rippe hinzu. Nach Durchtrennung der Interkostalmuskeln und der Rippen, entsprechend dem ⊐-förmigen Schnitt, klappte er den so gebildeten Haut-Muskel-Rippenlappen nach hinten auf. Die kollabierte Lunge wurde nach oben gedrängt, die Pleura mediastinalis gespalten und die Speiseröhre freipräpariert, letztere dann zwischen zwei Klemmen mit beiden Vagi reseziert. Die Wiedervereinigung wurde durch Knopfnähte bewerkstelligt, die 1—1½ cm der Wand faßten. Dann folgte Reposition und Annähung des Haut-Muskel-Rippenlappens mit dreietagiger Naht, endlich die Aspiration der Luft aus der Pleura mit Hilfe eines negativen Druckes von 80 mm Hg.

Von den so operierten Hunden blieb einer am Leben. Vom 21. Tage nach der Operation erbrach er das Gefressene, verschlang aber das Erbrochene gleich wieder; in 9 Tagen ging diese Erscheinung vorüber. Das Tier wurde nach 33 Tagen vergiftet. Die Obduktion ergab einen vollen Erfolg der Operation. Zwei weitere Hunde gingen am nächsten resp. 3. Tage ein. Da sie stark geblähten Magen und Darm aufwiesen, resezierte D. weiterhin längere Zeit vor der Operation ein Stück des rechten Halsvagus in der Absicht, die Eingeweide an geringere Bewegungsfähigkeit zu gewöhnen. Bei der Operation wurde dann der andere Vagus reseziert. Die Blähung konnte auf diesem Wege nicht verhindert werden; die (beiden) so operierten Tiere gingen ein.

Nun griff D. zur palliativen Gastrostomie. Der erste gastrostomierte Hund überstand die Ösophagusresektion glatt. Vom 15. bis 33. Tage erbrach er in der eben erwähnten Weise. Nach 66 Tagen wurde er getötet und völlige Heilung der Ösophagusnaht gefunden mit leichten Verklebungen der Pleura.

Weitere drei gastrostomierte Hunde gingen in 2—9 Tagen an Pleuraempyem zugrunde, von denen zwei auf Insuffizienz der Speiseröhrennaht zurückzuführen waren, eins auf primäre Infektion.

Von den 9 Fällen, die für die Kritik in Betracht kommen, führten 5 zu Empyemen, davon 4 infolge technischer Fehler, die, wie aus den Protokollen hervorgeht, dreimal wohl zu vermeiden gewesen wären. Ein Tier bekam eine »serofibrinöse Pleuritis«. Nur drei kamen mit ganz gesunden Pleuren davon.

Digitized by Google

Es ist also möglich, die ganze Speiseröhre bei Hunden auf transpleuralem Wege mit vollem Erfolge zu resezieren, wenn die Infektion der Pleura vermieden und die Luft aus ihr aspiriert wird.

V. E. Mertens (Breslau).

---

5) **H. A. Kelly.** The early history of appendicitis in Great Britain.

(Glasgow med. journ. Bd. LX. 1903. p. 81).

Aus der rein geschichtlichen Abhandlung sei hier nur erwähnt, daß über Appendicitis von englischen Autoren zuerst Perkinson im Jahre 1812 berichtet hat, und daß bereits 1848 von Hancock eine Frühoperation ausgeführt wurde, indem er auf eine Geschwulst der Ileocoecalgegend einschnitt, bevor deutliche Zeichen eines Abszesses vorhanden waren. Das Erscheinen von Kotsteinen im Wundsekret wies auf den Wurmfortsatz als Ursprungsort hin. Im ganzen sind in der englischen Literatur die Mitteilungen über Appendicitis recht spärlich bis zu den letzten Jahrzehnten, in denen auch England sich an der Hochflut einschlägiger Publikationen stark beteiligt.

M. v. Brunn (Tübingen).

---

6) **M. J. Rostowzew.** Einige Eigentümlichkeiten der Temperatur bei Perityphlitis.

(Russki Wratsch 1903. Nr. 40.)

R. wendet die Aufmerksamkeit auf ein Symptom, das — im Verein mit anderen — die Prognose bei Perityphlitis stellen läßt. Er sah, daß bei Perityphlitis die höchste Temperatur nicht um 4—6, sondern um 9—10 Uhr abends erreicht wird, dabei desto öfter, je schwerer der Fall ist. Folgende Tabelle — vom Verf. zusammengestellt — beweist das.

	Zahl der Fälle	Zahl der Messungen	Höchste Temp. um 9—10 Uhr % der Fälle	Höchste Temp. um 4—6 Uhr %	Um 9—10 u. 4—6 gleich hohe Temp. %
Leichte Fälle (nicht operiert	22	164	36,0	54,9	9,1
Schwerere Fälle vor der Operation . . .	22	64	60,0	40,0	—
Schwerere Fälle nach der Operation . . .	21	375	45,6	46,1	8,3
Die schwersten Fälle .	9	86	65,1	34,9	—
Alle zusammen	52	686	44,8	43,5	11,7

Zum Schluß kommen die Temperaturkurven von 3 typischen Fällen.

Gückel (Kondal, Saratow).

Digitized by Google

7) **Sonnenburg.** Über Netztorsionen, intraabdominelle und im Bruchsacke.

(Arch. internat. de chir. Vol. I. Fasc. 1.)

Die mehrfachen Torsionen des Netzes in einem Bruchsack oder außerhalb desselben gehören zu den seltensten Vorkommnissen. Die letztere Art gibt klinisch öfter Anlaß zur Verwechslung mit einer perforativen Appendicitis. Eine besondere Art der abdominellen Netztorsionen bildet die Drehung des Mesenteriolum. Der Fall des Verf. betrifft einen Mann, der einen rechtsseitigen Leistenhoden hatte, zu dem sich ein irreponibler, keine Inkarzerationserscheinungen machender Bruch gesellte. Es handelt sich um einen um seinen Stiel mehrfach gedrehten Netzklumpen. Die Verbindung von Leistenhoden mit Netztorsion findet sich verhältnismäßig häufig.

Im Anschluß hieran bespricht Verf. noch kurz die Torsionen des Samenstranges und der Eierstockscysten, die zu ähnlichen Erscheinungen führen und zu diagnostischen Irrtümern Veranlassung geben können. Die Hauptbedingungen zum Zustandekommen einer Netzdrehung sind der lange Stiel und die freie Geschwulst, das »plumpe hypertrophierte« Netz; doch scheinen noch andere Verhältnisse mitzuspielen.

Die Prognose, die im Anfang eine günstige ist, verschlechtert sich bei längerem Bestehen der Torsion. **Engelmann** (Dortmund).

---

8) **Petrulis.** Einige Modifikationen in der Radikaloperation der Leistenhernie.

(v. Langenbeck's Archiv Bd. LXXI. Hft. 4.)

Die erste Modifikation betrifft die Vornahme der Operation der Leistenbrüche ohne versenkte Nähte, um auf diese Weise die späteren Eiterungen zu vermeiden. Dies geschah nach einer näher beschriebenen, von Rasumowsky ersonnenen Methode, die in zwei Modifikationen gehandhabt wird, und im allgemeinen nach den Prinzipien des Bassini'schen und Kocher'schen Verfahrens. Ohne Störungen im Wundverlauf ist es nicht immer abgegangen, Rezidive werden ebenfalls beschrieben, und der einzige Vorzug vor den bisher geübten Methoden scheint in der Tat nur die Möglichkeit zu sein, Späteiterungen zu vermeiden. Die ursprünglich weitergehende Indikationsstellung für diese Operationsmethode wurde in der letzten Zeit etwas enger begrenzt. Dieselbe fand ihre Anwendung nur noch bei kleinen und mittelgroßen Brüchen des jugendlichen und mittleren Lebensalters, in Fällen also, die von vornherein gute Resultate erwarten ließen.

Der zweite Punkt, den Verf. eingehender behandelt, betrifft die Belassung des Bruchsackes in situ, um die schweren Schädigungen, die oft durch das Loslösen des ganzen Bruchsackes an dessen Resten und am Samenstrang gesetzt werden, zu vermeiden. In 19 Fällen

Digitized by Google

wurde nur der Hals in der Gegend des inneren Leistenringes abpräpariert, der übrige Teil des Bruchsackes im Hodensack belassen und der Leistenkanal in gewöhnlicher Weise, d. h. ohne Nähte, verschlossen. Anscheinend trat in allen Fällen eine völlige Verödung des Bruchsackes ein, selbst wenn es zu einer vorübergehenden Flüssigkeitsansammlung gekommen war. Verf. empfiehlt deshalb diese Modifikation der Beachtung der Kollegen.

E. Siegel (Frankfurt a. M.).

---

9) **F. Kaiser.** Über die Bedeutung des Lig. rotundum uteri bei Herniotomien.

(Archiv für Gynäkologie Bd. LXIX. Hft. 2.)

Verf. beobachtete 4 Pat. mit Retroflexio uteri, deren erste Beschwerden kürzere Zeit nach einer Radikaloperation eines Leistenbruches aufgetreten waren. Dies legt den Gedanken nahe, daß bei der Radikaloperation die Ligamenta rotunda verletzt waren. Einen Beweis hierfür zu erbringen, war deshalb unmöglich, weil die Frauen eine operative Beseitigung der Retroflexio verweigerten. Die Möglichkeit einer solchen Verletzung ist aber entschieden vorhanden, da das Band dem Bruchsack mehr oder minder innig anliegt und in seinem peripheren Teile von ihm gelöst werden muß. Verf. gibt daher den Rat, den losgelösten Teilen des Bandes durch Vernähen wieder eine neue Insertion zu geben. Freilich gibt er zu, daß die Frage nach der funktionellen Bedeutung der Bänder heute noch eine offene, und daß viele Autoren einen Einfluß derselben auf die normale Lage des Uterus überhaupt leugnen.

Coste (Straßburg i. E.).

---

10) **A. W. Mayo Robson.** The operation of gastro-enterostomy with indications for its performance.

(Arch. intern. de chir. Vol. I. Fasc. 1.)

Vielleicht keine Operation illustriert besser den Fortschritt der Chirurgie als die Gastroenterostomie. Von den bis 1885 publizierten Fällen endeten noch 65,7% tödlich, während die Sterblichkeit heutzutage nur mehr 5% beträgt (letzte Serie des Verf.). Diese besseren Erfolge sind — abgesehen von der Operationstechnik — dem frühzeitigeren Eingreifen und der zweckmäßigeren Nachbehandlung (Ernährung!) zu verdanken. Was die Indikation zur Operation anlangt, so zählt Verf. nicht weniger wie 20 Erkrankungen auf, bei denen sie in Frage kommen kann. Bei gutartiger Pylorusstenose hat Verf. die Pyloroplastik zugunsten der Gastroenterostomie wieder aufgegeben. Selbst bei inoperablen, großen Pylorusgeschwülsten sind die Erfolge oft recht gute, über Jahre hinaus dauernd.

Verf. führt die hintere Gastroenterostomie aus mit fortlaufender Naht um einen dekalzinierten Knochen herum. Nach der Operation gibt er dem Pat. sehr bald Nahrung per os.

Digitized by Google

Die Einzelheiten werden durch zahlreiche instruktive und ausführliche Krankengeschichten erläutert. **Engelmann** (Dortmund).

---

11) **Bachinelli.** Contributo allo studio delle condizioni impedienti il circolo vitioso nella gastroenterostomia posteriore inferiore a mezzo del bottone del Murphy.

(Policlinico 1903. Ser. chir. Nr. 10.)

Normalerweise stehe die Ausmündung des Choledochus ungefähr gleich hoch mit der großen Kurvatur, bei Dilatation rücke letztere tiefer. Mache man nun eine Gastroenterostomie am tiefsten Punkte, so könne der Duodenalinhalt gleichmäßig längs der zuführenden Schlinge abfließen; lege man ihn höher an, gebe es eine Knickung oder er staue sich doch im Duodenum an, um dann durch peristaltische Welle auf einmal in den Magen rückwärts oder durch die Anastomose geworfen zu werden. Daher legt B. die letztere an der Hinterwand, an der Grenze von mittlerem und rechtem Magendrittel nahe der großen Curvatur an, mit vertikaler Inzision des Magens, nimmt die zuführende Schlinge ca. 18 cm lang und verwendet den Murphyknopf. In zwölf hinter einander operierten ausführlich mitgeteilten Fällen glaubt er so den Circulus vitiosus vermieden zu haben. **E. Pagenstecher** (Wiesbaden).

---

12) **Katzenstein.** Die Behandlung der Fissura ani.

(Therapie der Gegenwart 1903. Nr. 12.)

Nach kurzer Besprechung des Krankheitsbildes der Fissura ani wendet sich Verf. gegen die Ansicht Rosenbach's, der in dem bei der Fissur vorkommenden Sphinkterkrampf eine Krankheit sui generis sieht. K. hält den Sphinkterkrampf als Folge der Fissur, trotzdem es sich bei derselben nur um einen kleinen Epitheldefekt handelt, möglich, da der Sphinkter eine physiologische Sonderstellung einnimmt, indem derselbe sich schon beim Fortbewegen der Kotsäule kontrahiert, geschweige denn erst infolge des Reizes, der von einer epithellosen Schleimhautstelle ausgeht. Trotzdem demnach der Epitheldefekt die Ursache des Krampfes ist, kommt man mit Heilung des Defektes nicht zur Heilung des Leidens, da durch die Kotstagnation das anfänglich elastische Darmrohr unnachgiebig wird und auf diese Weise unter dem bei jeder Kotentleerung stattfindenden Sphinkterkrampf neue Defekte entstehen.

Zum Ziele führen kann also nur eine Therapie, die ihr Augenmerk auf Beseitigung des Epitheldefektes und des Sphinkterkrampfes zugleich richtet. K. erreicht das Ziel auf medikamentöse Weise durch Einlage von dünnen Wattestückchen, die mit folgender, vor dem Gebrauch zu erwärmenden Lösung getränkt sind: Extr. Belladonnae 0,5, Cocain. mur. 0,05, Ammon. sulf.-ichthyol. ad 6,0.

Die Einlagen haben täglich 1—2mal, 8—14 Tage lang zu geschehen. **Silberberg** (Breslau).

Digitized by Google

Kleinere Mitteilungen.

13) **A. Leroy et Maistreau.** Corps étranger de l'oesophage. Gastrotomie.

(Arch. méd. belges 1903. April.)

Ein Mann von 30 Jahren hatte im Schlafe sein künstliches Gebiß verschluckt, welches in der Gegend der Kardia stecken blieb. Mittels Röntgenstrahlen konnte man nichts wahrnehmen, wohl aber durch Sondierung von oben her den Fremdkörper etwa 35 cm von den Zähnen entfernt tasten. Die Gastrotomie fand am 14. Tage nach dem Unfalle statt. Öffnung der Bauchhöhle in der Mittellinie. Beim Abtasten der Kardiagegend stand mehrere Male die Respiration still, so daß künstliche Atmung nötig wurde. Der Magen wurde auf der Vorderwand etwa gleich weit von beiden Kurvaturen $2^{1}/_{2}$ cm lang geöffnet, der Zeigefinger eingeführt, die Magenwand bis an die Basis des Fingers vorgezogen und dort mittels Fadens nach Tabakbeutelart festgehalten. Die Spitze des Zeigefingers entdeckt das Gebiß direkt oberhalb der Zwerchfellöffnung in der Speiseröhre. Mittels einer Sonde vom Munde her wurde es dem Finger entgegen gedrückt, so daß dieser sich anhaken und das Gebiß in den Magen ziehen konnte, von wo es leicht extrahiert wurde. Naht des Magens und der Bauchwand. Glatte Heilung. — Richardson (Boston) entfernte auf dieselbe Weise ein Gebiß, mußte jedoch mit der ganzen Hand in den Magen gehen. W. Bull (Neuyork) entfernte 1887 durch Mageneröffnung einen Pfirsichkern aus der Speiseröhre, indem er vom Munde her eine feine Sonde in den Magen leitete, ein Schwämmchen an diese band und den Kern zum Munde herauszog. Finney (Baltimore) entfernte (1892) ebenfalls einen Pfirsichkern, zog ihn jedoch mittels Sonde und Schwämmchen von oben her in den Magen herab. Körte dagegen zog (1896) den Fremdkörper mittels Drains und Fadenschlinge nach oben. Weitere Fälle sind von Lejars (1899) und Thiriar (1900) veröffentlicht. (Siehe den interessanten Fall Gottstein's aus der v. Mikulicz'schen Klinik. Deutsche med. Wochenschrift 1901 N. 20. Red.)

E. Fischer (Straßburg i. E.).

14) **W. N. Orlow.** Zur Frage vom Platzen der Bauchwandnarbe nach Laparotomien.

(Russki Wratsch 1903. Nr. 20.)

15) **A. N. Simin.** Zwei Fälle von Platzen der Narbe nach Laparotomien.

(Ibid. Nr. 38.)

O. beschreibt zwei Fälle nach Kaiserschnitt: im ersten starker Husten, Meteorismus; die Narbe platzte am 10. Tage nach Entfernung der Nähte. Im zweiten bildete sich infolge schwerer Arbeit nach 3 Monaten ein Bruch in der Narbe, nach 5 Monaten eine Usur an der Spitze des Bruches und Netzvorfall. Erst nach weiteren 3 Monaten kam Pat. mit starker Eiterung aus dem granulierenden Netze zur Operation.

In der Literatur fand O. noch 24 ähnliche Fälle.

S. sah zwei Fälle nach Gastroenterostomie (Pyloruskarzinom, Gumma pylori), wo die Narbe nach Abnahme der Nähte platzte, im ersten Falle 8 Tage nach der Operation, im zweiten nach 7 Tagen; in letzterem Falle wurde die Wunde tamponiert, später partiell genäht, und noch zweimal fielen das Netz bezw. der Dünndarm vor. S. sieht die Ursache des Platzens der Narbe in Schwächung der Pat. durch Syphilis, Alkoholismus, Krebs usw.

Gückel (Kondal, Saratow).

16) **B. K. Finkelstein.** Zur Frage von der operativen Behandlung der Schußwunden der Bauchhöhle.

(Russki Wratsch 1903. Nr. 39.)

Sechs Fälle. In Fall I (Wunde des Colon ascendens) und Fall VI (Colon descendens) wurde die Operation verweigert und trat am 2. resp. 3. Tage der Tod

Digitized by Google

ein. Fall III: Das Mädchen erhielt eine Schrotladung in die seitliche Lebergegend; starke Blutung in die Bauchhöhle. Laparotomie am nächsten Morgen, Tampon unter die Leber. Heilung. Fall IV: Magen durchschossen, ebenso Leber und Pankreas. Laparotomie, Naht der Magenwunde. Tod. Die Leber- und Pankreasverletzung wurde erst bei der Sektion gefunden. Fall II und V: Vier resp. sechs Wunden am Dünndarm und drei resp. vier am Mesenterium. Laparotomie nach 2 Stunden, Naht der Wunden, Heilung. — Alle Pat. waren im jugendlichen Alter — 13—26 Jahre — und kamen bald nach dem Unfall in Behandlung. F. spricht sich für die Laparotomie aus. **Gückel** (Kondal, Saratow).

17) **W. Weber.** Über operative Behandlung der progredienten eitrigen Peritonitis.

(Beiträge zur klin. Chirurgie Bd. XXXIX. Hft. 2.)

Verf. teilt die große Gruppe der progredient eitrigen Peritonitiden ein in Fälle mit Verklebungen und solche ohne solche. Als Charakteristikum für die erste Form wird das Fortschreiten einer eitrigen Peritonitis mit Bildung fester Verwachsungen unter dem klinischen Bilde einer ausgedehnten peritonealen Infektion betont, unter der zweiten Form diejenigen Fälle zusammengefaßt, in denen das der Einbruchsstelle benachbarte Bauchfell so plötzlich und heftig infiziert wird, daß die Entzündung sich schnell über einen großen oder den allergrößten Teil des Bauchfelles ausbreitet, ohne ihm Zeit zur Bildung von Verklebungen zu lassen.

Aus der chirurgischen Abteilung des Stadtkrankenhauses Friedrichsstadt zu Dresden werden nun 33 Fälle progredient eitriger Peritonitis aufgeführt, und zwar 26 Fälle von solchen ohne Verklebungen, 7 Fälle von solchen mit Verklebungen. Als Ausgangspunkte der Eiterung ergaben sich: 1mal ein tuberkulöses Geschwür im Dünndarm, 2mal ein Magengeschwür, 3mal eine Salpingitis purulenta, 1mal eine Volvulusoperation, 2 zweifelhafte Fälle und 24mal der Wurmfortsatz.

Die meisten Erfolge wies die Behandlung der Peritonitis nach Appendicitis auf. Sehr deutlich war der Einfluß der seit Beginn der schweren peritonitischen Symptome verstrichenen Zeit auf den Ausgang der Operation. Es wurden nämlich innerhalb der ersten 24 Stunden operiert 5 Kranke mit 5 Heilungen, innerhalb der zweiten 24 Stunden 15 Kranke mit 5 Heilungen, innerhalb der dritten 24 Stunden und später 11 Kranke mit 3 Heilungen.

Bezüglich der Operationstechnik wird hervorgehoben, daß bei den ersten 20 Fällen mannigfache Inzisionen, ausgedehnte Drainage mit Gummidrains und reichliche Spülung mit physiologischer Kochsalzlösung in Anwendung kamen. Bei den letzten 13 Fällen wurde ein vollständig abweichendes Verfahren eingeschlagen. Von einem Schnitte in der Mittellinie zwischen Nabel und Symphyse, manchmal auch noch mit einem senkrecht daraufgesetzten Schnitte wird der eitrige Inhalt des Bauches ablaufen gelassen; darauf wird die Infektionsquelle aufgesucht und möglichst beseitigt und dann zunächst die untere Bauchhälfte bis in die tiefsten Gruben hinein, darauf ebenso die obere Hälfte mit trockenen sterilen Kompressen vollkommen ausgetupft. Darauf folgt Tamponade mit mehreren streifenförmig zusammengelegten Gazekompressen. Verf. glaubt, daß die zeitliche Übereinstimmung zwischen der sehr vermehrten Heilungsziffer und der neuen Operationstechnik zu auffallend sei, als daß man nicht einen kausalen Zusammenhang annehmen sollte. **Blauel** (Tübingen).

18) **J. Peiser.** Über Hypästhesie bei Appendicitis.

(Münchener med. Wochenschrift 1903. Nr. 41.)

P. hat, mit Untersuchung der Hautsensibilität über Eiterungen beschäftigt, unter elf von ihm beobachteten Fällen von Appendicitis in neun eine deutliche Sensibilitätsstörung, und zwar in sechs Hypästhesie, in zwei Hyperästhesie und in einem zuerst jene, dann diese in der rechten Unterbauchgegend nachweisen können. Er gibt keine Erklärung für diese Befunde, stellt aber zum Schluß eine Reihe von Fragen, für deren Beantwortung ein größeres Material notwendig ist.

Kramer (Glogau).

Digitized by Google

19) Th. A. Goodfellow. A case of pylephlebitis following perityphlitis, with notes on the occurrence of urobilinurie.

(Med. chronicle 1903. August.)

Der ausführlich mitgeteilte Fall interessiert einmal durch die diagnostischen Schwierigkeiten, die er darbot, dann durch das Auftreten von Urobilin im Harn zu der Zeit, als sich die Leberaffektion entwickelte. Nach kurzer Besprechung der verschiedenen Ansichten über die Entstehung des Urobilins neigt H. dazu, die unter dem Einfluß von Entzündungserregern stehenden Leberzellen selbst als den Ursprungsort anzusehen und weist darauf hin, daß der Nachweis des Urobilins in der Diagnostik komplizierender Lebererkrankungen bei Appendicitis möglicherweise eine wichtige Rolle spiele und deshalb weiterer Aufmerksamkeit bedürfe. **Kleinschmidt** (Kassel).

20) Hanley. Appendectomie, oxyuris vermicularis in the appendix.

(Buffalo med. journ. 1903. Oktober.)

35jährige Pat. mit chronisch-appendicitischen Beschwerden seit $1^1/_2$ Jahren. Der entfernte Wurmfortsatz etwas verdickt, ohne schwerere entzündliche Veränderungen, seine Lichtung ganz mit Oxyuren gefüllt. Verf. erhob unter mehr als 500 Fällen zum erstenmal diesen Befund. **Mohr** (Bielefeld).

21) Michaux. Absence of the appendix vermiformis.

(Virginia med. semi-monthly 1902. September 12.)

M. berichtet über zwei Fälle, welche unter der Diagnose Appendicitis operiert wurden; ein Wurmforts war jedoch nach dem Operationsbefund überhaupt nicht vorhanden, und es handelte sich einmal um einen perinephritischen Abszeß, das andere Mal um ein cystisches rechtes Ovarium. **Mohr** (Bielefeld).

22) F. B. Jefferis. Symptomatic parotitis following strangulated hernia.

(Lancet 1903. Dezember 12. p. 1648.)

3 Tage nach einer lokal günstig verlaufenden Operation eines eingeklemmten Nabelbruches bei einer 68jährigen Pat. auftretende akute, nicht spezifische Parotitis, die nach 2tägigem Verlaufe zum Tode führte. Verf. hält die auf Laparotomien und abdominale Erkrankungen folgende eitrige Parotitis für selten. **H. Ebbinghaus** (London).

23) Demostene (Bukarest). Über die in der rumänischen Armee operierten Hernien mit einer Statistik.

(II. Kongreß der rumänischen Gesellschaft für den Fortschritt und die Verbreitung der Wissenschaften. Sitzung vom 22. September 1903.)

Das Vorhandensein eines Bruches bildet heute in der rumänischen Armee keinen Befreiungsgrund vom aktiven Dienste, vielmehr werden die betreffenden jungen Leute der Radikaloperation unterworfen und hierdurch nicht nur ein leistungsfähiger Soldat, sondern für späterhin der Gesellschaft auch ein tüchtiger Bürger erhalten. Im Laufe von 11 Jahren wurden auf diese Weise 1642 Soldaten von ihren Hernien befreit. **E. Toff** (Braila).

24) Jaubert. Hernie inguino-interstitial étranglée depuis deux jours. Ectopie testiculaire. Kélotomie. Guérison.

(Arch. de méd. et de pharm. milit. 1903. September.)

Bei einem Manne zeigte sich plötzlich eine Anschwellung in der rechten Leistengegend, zu welcher sich Einklemmungserscheinungen (Bauchschmerzen, Erbrechen) hinzugesellte. Vor der Operation wurde festgestellt, daß der Hodensack

Digitized by Google

leer, der linke Hode in der Gegend des linken äußeren Leistenringes, der rechte überhaupt nicht zu fühlen war. Nach Spaltung der vorderen Wand des Leistenkanals traf man zuerst auf den mit Flüssigkeit gefüllten und den Hoden enthaltenden Vaginalsack, nach oben von ihm und mit ihm in Verbindung stehend lag der eigentliche Bruchsack mit eingeklemmten Darm und Netz. Die Einklemmung fand aber nicht im inneren Leistenring, sondern in einem Spalte des schrägen äußeren Bauchmuskels statt. Der Darm war nicht brandig, er konnte reponiert werden; einen Teil des Netzes resezierte man. Die Muskelbruchpforte und die äußere Wand des Leistenkanals wurden durch einige Nähte geschlossen, den Hoden ließ man an Ort und Stelle liegen, da der Zustand des Kranken eine Verlängerung der Operation nicht gestattete.

Ausgang in Heilung und Dienstfähigkeit. **Herhold** (Altona).

25) **Schöne. Beiträge zur Magen-Darmchirurgie. III. Über Inkarzeration des Wurmfortsatzes.**

(Beiträge zur klin. Chirurgie Bd. XXXIX. Hft. 1.)

Nach Anführung der gesamten einschlägigen Literatur über Wurmfortsatzeinklemmungen bespricht Verf. einen weiteren Fall aus der chirurgischen Abteilung des Stadtkrankenhauses Friedrichstadt zu Dresden. Es fand sich im Bruchsack neben einer Dünndarmschlinge der größte Teil des Wurmfortsatzes eingeklemmt. Pat. starb 6 Tage nach der Operation an Peritonitis, entstanden durch Perforation von Dehnungsgeschwüren am Blinddarm. Am resezierten Wurmfortsatz fand sich ein 4 cm langer, nekrotischer Abschnitt, ohne daß Kotsteine, Fremdkörper oder Schleimansammlungen im Innern vorhanden waren. Trotz dieser Veränderungen glaubt Verf. aus verschiedenen Gründen eine vorausgegangene Appendicitis ausschließen zu können und nimmt an, daß es sich mit größter Wahrscheinlichkeit um eine primäre Einklemmung des Wurmfortsatzes gehandelt habe. Die Nekrotisierung faßt er als die Folge einer übermäßigen Dehnung des mit einem Teile des distalen Endes an der Bruchsackwand fixierten Wurmfortsatzes auf. **Blauel** (Tübingen).

26) **A. E. Maylard. Two cases of strangulated femoral hernia in which enterectomy was successfully performed.**

(Glasgow pathol. and clinical society 1903.)
(Glasgow med. journ. Bd. LX. p. 117.)

Im ersten Falle (45jährige Frau) wurde 22 Stunden nach der Einklemmung primär der Darm reseziert; im zweiten (22jährige Frau) konnte er 23 Stunden nach der Einklemmung noch reponiert werden. 23 Tage später Erscheinungen von Darmverschluß. Bei der Laparotomie erwies sich das eingeklemmt gewesene Stück als stenosiert und mit der Hinterwand des Uterus verwachsen, daher Resektion. In beiden Fällen End-zu-End-Vereinigung. Heilung.

M. v. Brunn (Tübingen).

27) **Chadbourne. A case of diaphragmatic hernia; death from acute distention.**

(Amer. journ. of the med. sciences 1903. August.)

30jähriger Epileptiker stirbt innerhalb 12 Stunden unter Schmerzen in der Magengegend, Dyspnoe, Auftreibung des Leibes. Die Sektion ergibt eine wahrscheinlich angeborene Zwerchfellücke links, durch welche der stark aufgetriebene Magen, das Netz, ein großer Teil des Dickdarmes in die linke Brusthöhle ausgetreten war. Der Darm war wenig über dem Blinddarme geknickt. Der Tod ist vermutlich auf die plötzliche Ausdehnung der ausgetretenen Organe und Druck auf Herz und Lungen zurückzuführen. Unter 282 Fällen fand sich die Zwerchfellhernie 261mal links. **Bender** (Leipzig).

Digitized by Google

28) **R. Loevy. Méthode des greffes péritonéales; ses applications.**
(Bull. et mém. de la soc. anat. de Paris LXXVIII. ann. 6. sér. Nr. 7.)

Mitteilung von vier Operationsgeschichten, von Mauclaire und Tuffier stammend, in denen die Verwendung von Netzstreifen zur Bedeckung blutender Stellen bezw. zur Ausfüllung klaffender Höhlenwunden berichtet wurde; zweimal waren es Uteruswunden nach Enukleation von Myomen, einmal betraf es Leberwunden (Probepunktionen und -exzision), endlich eine Echinokokkusblase.

Tuffier bezeichnet das Verfahren einfach als »Loewyte« — was historisch wohl nicht ganz zutreffend ist. **Christel** (Metz).

29) **Monnier. Gastrotomie pour l'extraction de vingt-cinq corps étrangers, dont 8 cuillères à café et 1 fourchette; guérison.**
(Bull. de l'acad. de méd. 67. ann. 3. sér. Nr. 34.)

Von 78 in der Literatur bekannten Gastrotomien wegen Fremdkörpern im Magen kommt die vorliegende Beobachtung an zweite Stelle, was die Masse und Zahl der entfernten Gegenstände betrifft; als erster figuriert der von Halsted. 17mal enthielt der Magen mehrere Stücke, 60mal nur eins.

Die Fremdkörper werden vom Magen meist gut, oft jahrelang vertragen (bis zu 16 Jahren). Sie können jedoch die Wände schädigen, durchbrechen, zu Abszessen Veranlassung geben, freilich auch ganz reaktionslos durch die Magenwand in die freie Bauchhöhle gelangen (Le Dentu, Gemmel).

Wo die Anamnese nicht auf das Verschlucken von Fremdkörpern hinleitet, wird die Diagnose oft kaum gestellt werden können; denn selbst die Untersuchung mittels Röntgenstrahlen kann — wie im vorliegenden Falle wunderbarerweise — im Stiche lassen. Die Einverleibung solcher Gegenstände geschieht entweder — selten — aus Versehen, oder in prahlerischer Absicht, oder — vorwiegend — unter dem Einfluß von Wahnideen.

Zur Ausführung der im allgemeinen einzeitig vorzunehmenden Gastrotomie empfiehlt M. die schräge Inzision (nach Labbé); die Öffnung im Magen muß den Bedürfnissen entsprechend groß angelegt werden, wenn besonders in der Cardia hängengebliebene Fremdkörper zu erfassen sind. **Christel** (Metz).

30) **P. Cohnheim. Chirurgische Übergriffe bei der Behandlung der Gastroptose und ihre Abwehr.**
(Deutsche Ärzte-Zeitung 1903. Nr. 13 u. 14.)

Th. Rovsing beschrieb (Ref. Zentralbl. f. Chir. 1900 p. 210) vier ungewöhnlich schwere Fälle von Gastroptose. Als Ultimum refugium nahm er in dreien eine Gastropexie, im vierten eine Gastroenterostomie vor. Die Gastropexien lieferten einen sehr guten, die letztgenannte Operation insofern einen Teilerfolg, als die Pat. nach erfolgter Besserung an einem interkurrierenden Leiden starb.

C. wendet sich daraufhin mit großer Schärfe gegen jedes chirurgische Vorgehen bei Gastroptose, weil erstens diese nicht die Ursache, sondern die Folge der Abmagerung sei und weil zweitens jede Enteroptose und ihr Teilbild, die Gastroptose, durch eine Mast-, Ruhe- und Massagekur geheilt werden könne. 5 Krankengeschichten beschließen die Ausführungen, mit welchen C. einen großen Teil der übrigen neueren Magenchirurgie mit verurteilt hat, welche vielfach auch nur die Folgen und nicht die Ursachen der Erkrankung zu beseitigen vermag und welche, wie Rovsing's Verfahren bei Magensenkung, den letzten Heilversuch bilden muß, wenn die innere Behandlung nichts gefruchtet hat oder aus sozialen Gründen nicht genügend durchgeführt werden konnte.

Neugebauer (Mährisch-Ostrau).

31) **Schönholzer. Die Chirurgie des Magenkrebses an der Krönlein'schen Klinik in den Jahren 1881—1902.**
(Beiträge zur klin. Chirurgie Bd. XXXIX. Hft. 1 u. 2.)

Die außerordentlich umfassende Arbeit wird eingeleitet durch ein »Vorwort von Prof. Krönlein«, in welchem derselbe auf seinen gelegentlich des XXXI. Kon-

Digitized by Google

gresses der Deutschen Gesellschaft für Chirurgie gehaltenen Vortrag »Über den Verlauf des Magenkarzinoms bei operativer und bei nichtoperativer Behandlung« hinweist. Die der vorliegenden Arbeit zugrunde liegenden Untersuchungen werden dabei als die wesentliche Basis der damaligen Ausführungen bezeichnet.

Das verwertete Material umfaßt 264 Fälle, und zwar in Gruppe A 140 nicht operierte Fälle (wobei 73 Probelaparotomien eingerechnet sind) und in Gruppe B 124 operierte Fälle (74 Gastroenterostomien und 50 Gastrektomien). Über das Schicksal fast aller dieser Kranken konnten genaue Auskünfte erhalten werden.

Verf. stellte sich folgende Fragen zur Beantwortung:

1) Ist nach den heutigen Erfahrungen einem Magenkrebskranken ein operatives Vorgehen anzuraten?

2) Ist die Probelaparotomie als frühdiagnostisches Mittel bei Verdacht auf Magenkrebs berechtigt?

3) Besitzt die Gastrektomie nur den Wert einer Palliativoperation, oder ist der Magenkrebs durch diese Operation wirklich heilbar?

4) Vermag die Gastroenterostomie das Leben zu verlängern oder zum mindesten genießbarer, erträglicher zu gestalten?

Aus der Fülle des Stoffes kann ich hier nur die vom Verf. selbst herausgehobenen kurzen Zusammenfassungen wiedergeben; sie enthalten auch den Kern der wertvollen Ergebnisse.

Das Ergebnis, welches aus den Untersuchungen über die Gruppe A (nicht operierte Fälle) gezogen werden kann, lautet:

53 nicht operierte Pat. — weil inoperabel — mit einer mittleren Lebensdauer von 73 Tagen; 14 Pat., welche operabel erschienen, aber die vorgeschlagene Operation ablehnten, mit einer Lebensdauer von 200 Tagen zwischen dem Tage der Untersuchung durch den Chirurgen bis zum Tode; 73 Probelaparotomierte, von welchen 7 innerhalb der 11 ersten Tage nach dem Eingriff starben (Mortalität 9,5%) und 63 noch um 105 Tage im Mittel die Operation überlebten.

Die Untersuchungen über die Spätresultate bei Gastroenterostomien ergaben:

Die Gastroenterostomie bei Magenkarzinom ist eine segensreiche Operation, wenn sie in Fällen unexstirpierbarer Pyloruskrebse gemacht wird, welche noch keine allzu große Ausbreitung genommen haben, und welche in der Art des Wachstums, in Zahl und Lokalisation der Metastasen, sowie in der Ausdehnung der Verwachsungen mit der Umgebung keinen speziell malignen Charakter aufweisen. Die Gastroenterostomie verlängert das Leben im Mittel um 100 Tage, macht es genießbarer und erträglicher.

Die Gastrektomie (50 Fälle) wies eine Sterblichkeit von 28% auf. 22 Gastrektomierte, welche einem Rezidiv ihres Leidens erlagen, lebten nach der Operation im Mittel 1 Jahr und 5½ Monate. 12 Gastrektomierte waren zur Zeit des Abschlusses der Nachforschungen noch am Leben; 2 von ihnen können als dauernd geheilt betrachtet werden, da 8 resp. 4 Jahre seit der Operation verflossen waren. Der Magenkrebs kann also durch die Gastrektomie dauernd geheilt werden. Als Palliativoperation betrachtet, hat die Resektion eines krebsigen Magens einen viel größeren Wert als die Gastroenterostomie. Denn es konnte kein Radikaloperierter gefunden werden, welcher durch den Eingriff nicht etwas gewonnen hätte. In den meisten Fällen war die Wohltat des Eingriffes eine große.

Den Anhang bildet noch die kurze Zusammenstellung der vom März 1902 bis Ende Dezember 1902 wegen Karzinom ausgeführten Operationen. Es waren 17 Gastroenterostomien mit 3 Todesfällen und 5 Resektionen mit 1 Todesfall.

Blauel (Tübingen).

32) **M. v. Čačković.** Behinderte Motilität des Magens durch perigastritische Adhäsionen. Gastroenterostomia antecolica mit Enteroanastomose des Jejunum mittels Murphyknopf nach M. Schmidt's Modifikation.

(Liečnički viestnik 1903. Nr. 6. [Kroatisch.])

Hervorzuheben ist, daß v. C. zur Ausführung der Enteroanastomose mit Murphyknopf nach M. Schmidt's Modifikation (vgl. dies. Zentralblatt 1901 Nr. 4) nur

Digitized by Google

zwei Minuten weniger eine Sekunde brauchte. Verf. ging auf folgende Weise vor. Eröffnung des Darmes, Einführung einer Knopfhälfte in den zuführenden, der anderen in den abführenden Schenkel. Beendigung der Gastroenterostomie. Verschiebung der Knopfhälften auf ca. 20 cm von der Gastroenterostomie, laterale Gegenüberstellung der Knopfzylinder. Über denselben wird rund eingeschnitten, daß sie gerade durch die Öffnung hindurch gedrückt werden können. Schluß des Knopfes, keine Lembertnähte. Verf. empfiehlt auf das wärmste diese Modifikation, da mit derselben die Enteroanastomose bedeutend rascher als durch Naht ausgeführt werden kann. (Selbstbericht.)

33) **T. C. English. Remarks on 50 consecutive cases of perforated gastric and duodenal ulcer treated by laparotomy.**

(Lancet 1903. Dezember 19. p. 1707.)

Die Arbeit betrifft 50 Fälle von perforiertem Magen- oder Duodenalgeschwür, die im Laufe der letzten 10 Jahre am St. Georges-Hospital laparotomiert wurden. In 42 Fällen bestand Magengeschwür, in 8 Duodenalgeschwür. Magengeschwüre fanden sich bei 33 weiblichen Pat. mit einem Durchschnittsalter von 26,4 Jahren, und 9 männlichen, durchschnittlich 37,3 Jahre alt; die Duodenalgeschwüre betrafen 6 Männer, im Durchschnitt 34,6 Jahre alt, und 2 Frauen von durchschnittlich 24,5 Jahren. Die ngen betrugen bei Perforation von Magengeschwür 52%, bei perforierten Duodenalgeschwüren 25%. Häufig fanden sich mehrfache Geschwüre, einmal erfolgte aus einem anderen Geschwür eine tödliche Nachblutung. In den letzten Jahren besserten sich die Resultate bedeutend, 1898 z. B. starben von 6 Pat. mit perforiertem Magengeschwür 5, 1903 1 von 7.

In der Anamnese der 50 Fälle fand sich Blutbrechen überhaupt nur 8mal, direkt der Perforation vorausgehend nur 2mal. Ohne besondere Vorboten eingeleitet wurde die Perforation in 40 Fällen. Ein akuter, unerträglicher Schmerzanfall ist für Perforation pathognomonisch; dieser Schmerz wird durch die Ansammlung des Mageninhaltes an den abhängigen Teilen oft in das Becken (Appendicitis) verlegt. In 75% der Fälle tritt nach der Perforation Erbrechen ein. Dem ersten schweren Kollapsstadium folgt häufig eine Erholung, so daß die Pat. zu Fuß in das Hospital kamen. Von Stunde zu Stunde vermehrten sich jedoch dann wieder Pulszahl und die Erscheinungen von Peritonitis. Morphium, Strychnin, Alkohol usw. können nur dazu dienen, die Schwere der Erkrankung zu verschleiern. Die Variationen in der Magen- und Leberdämpfung sind für die Diagnosenstellung nicht zu verwerten. Die Perforationen im Magen fanden sich meist an der vorderen Wand, in der Gegend der kleinen Kurvatur, näher der Cardia, nur in 5 Fällen in der hinteren Wand. Die duodenalen Geschwüre saßen alle im Anfangsteil des Duodenums, 6 in der vorderen, 2 in der hinteren Darmwand. Selbst 68 und 72 Stunden nach Eintreten der Perforation wurde noch erfolgreich eingegriffen. Als postoperative Komplikationen werden besonders die linksseitige (trockene fibrinöse) Pleuritis diaphragmatica (15 Fälle), und die eitrige Parotitis (5 Fälle) erwähnt. Allgemeine Irrigation des Peritoneums (31 Fälle), lokale Irrigation (9 Fälle) oder einfaches Austupfen (10 Fälle) ergaben keinen Unterschied für die Sterblichkeit (50%); der Verschluß der Perforationsöffnungen geschah durch Vernähen, teilweise Übernähen benachbarten Gewebes und Netzes, einige Male wurde drainiert. Angeschlossene oder sekundäre Gastroenterostomie wird für die meisten Fälle als unnötig verworfen; Nachuntersuchungen ergaben, daß die Geschwüre, durch innere Mittel weiter behandelt, meist heilten und für den Träger keine weitere Gefahr brachten.

Über diesen letzten Punkt dürften wohl zahlreiche andere Autoren auf Grund ihrer, wenn auch wohl auf kleineren Statistiken basierenden Erfahrungen anderer Ansicht sein (Ref.). **H. Ebbinghaus** (London).

34) **M. Smith. A case of perforated duodenal ulcer.**

(Bristol med.-chir. journ. 1903. September.)

Der 33jährige Pat. litt seit mehreren Jahren an Leibschmerzen, welche zwischen den Mahlzeiten, jedoch nicht sofort nach ihnen, auftraten. Ohne beson-

Digitized by Google

dere Ursache plötzlich Erscheinungen einer Darmperforation mit Schmerzen in der rechten Bauchseite, besonders in der Gegend des Wurmfortsatzes. Laparotomie 3 Stunden nach Beginn der Schmerzen: Bauchhöhle mit grüngelblicher Flüssigkeit gefüllt, Wurmfortsatz normal, beginnende Peritonitis in der Umgebung des Magens. An der Vorderfläche des Duodenums, etwa $2^1/_2$ cm unterhalb des Pylorus, ein rundes, durchgebrochenes Geschwür. Verschluß, Drainage. Im weiteren Verlauf Erbrechen dunklen Blutes, Ikterus. Heilung. **Mohr** (Bielefeld).

35) J. Warbarse. Some observations on perforating ulcer of the duodenum.

(Reprinted from the Brooklyn med. journ. 1903. Januar.)

Die Hauptsymptome des Duodenumgeschwürs sind der epigastrische, nach dem Essen auftretende Schmerz, Druckempfindlichkeit in der Gegend des absteigenden Duodenums und Bluterguß in den Darm. Zur Perforation kommen 50% der Fälle (Perry und Shaw, Guy's Hospital Report 1894). Die Therapie besteht in sofortiger Laparotomie. Bericht über zwei Fälle, von denen einer geheilt wurde. Die Operation wurde in diesem Falle 60 Stunden nach dem die Perforation erzeugenden Falle vorgenommen. **Läwen** (Leipzig).

36) M. v. Čačković. Über runde Geschwüre des Jejunum nach Gastroenterostomie.

(Liečnički viestnik 1903. Nr. 7. [Kroatisch.])

Verf. berichtet ausführlich über drei Fälle dieser seltenen Komplikation nach Gastroenterostomie.

In zwei Fällen von Antecolica (Operateur Primararzt T. Wikerhauser) kam es zur Penetration des Geschwürs in die Bauchdecken. Im ersten traten die ersten Geschwürsymptome nach 8 Monaten auf und wurde nach 13 Monaten das der Gastroenterostomie gerade gegenüberliegende Geschwür exzidiert und der Defekt genäht. Heilung. Im zweiten Falle nach 16 Tagen Relaparotomie wegen Circulus vitiosus und Naht des knapp unterhalb der Gastroenterostomie befindlichen Defektes. Mikulicz'scher Tampon. Nach 2 Monaten Fistelbildung mit Ausfluß von Mageninhalt, welche sich nach einiger Zeit schließt. Nach $1^1/_2$ Jahren wieder Fistelbildung, welche sich auf antazide Behandlung schließt. Im dritten Falle (Operateur Verf.) wurde eine Retrocolica ausgeführt, und es kam zur Bildung von vier Geschwüren und zur Perforation in die freie Bauchhöhle. Tod.

Auszugsweise bringt Verf. noch 9 Krankengeschichten aus der Literatur (H. Braun, Hahn, Kausch 2, Körte, Steinthal, Hadra, A. Neumann, Brodnitz). In 9 Fällen wurde die Antecolica und in 3 die Retrocolica ausgeführt, in 11 Fällen mit Naht und 1 mit Murphyknopf. Dieses Geschwür ist selten, das Verhältnis auf Wikerhauser's Abteilung (3 Geschwürsbildungen auf 115 Gastroenterostomien = 80 ante + 35 retro) ist wohl zufällig. Das Geschwür resp. seine Erscheinungen traten in 3 Fällen im Anschluß an die Operation oder sehr bald danach auf, in den übrigen nach 6, 8, 9, 12, 13 Monaten, 3 Jahren, während in 2 Fällen genaue Angaben fehlen. In 4 Fällen (3 Retro- und 1 Antecolica) erfolgte Perforation in die freie Bauchhöhle, in den übrigen legte sich das Geschwür an die vordere Bauchwand an. Bei allen Retrocolicae (3) trat tödliche perforierende Peritonitis ein, während von 9 Antecolicae nur in 2 Fällen Tod durch perforative Peritonitis erfolgte, in den übrigen das Geschwür in die Bauchwand vordrang und die Kranken durch sekundäre Operation geheilt wurden. Dies hat in anatomischen Verhältnissen seinen Grund, da die Antecolica gewöhnlich der Bauchwand direkt anliegt, so daß es bei der Geschwürsbildung leicht zur Verklebung mit derselben kommt; außerdem schützt das Netz die Bauchhöhle, während die Retrocolica tief in der Bauchhöhle liegt, wo die Verhältnisse für eine Begrenzung nicht günstig sind.

Die unmittelbar nach der Operation auftretenden Geschwüre bezieht Verf. auf das Trauma der Operation (Drücken und Zerren, dadurch entstehende Ekchymosen

Digitized by Google

oder Beschädigungen der Schleimhaut) bei bestehender Hyperazidität. Herzschwäche, Arteriosklerose, Anämie begünstigt die Geschwürsbildung. In den Fällen, wo das Geschwür nach längerer Zeit auftritt, muß angenommen werden, daß die Gastroenterostomie das für das Entstehen eines Geschwüres prädisponierende Moment, die Hyperchlorhydrie, nicht beseitigt hat, und daß die aus irgendwelchem Grunde entstandene Erosion zum Geschwür führte; dafür sprechen auch die Fälle, wo die Fistel auf antazide Behandlung heilte (Verf. 2, Brodnitz). Vor Ausführung der Gastroenterostomie wegen Geschwür sollen daher bei bestehender Hyperazidität die Kranken längere Zeit antazide Mittel (am besten 2—3 Löffel Magnes. carb. täglich) bekommen, und bei der Operation selbst darf der Darm nicht zu stark gedrückt und in keine ungünstige Lage gebracht, bei der Antecolica die Schlinge nicht zu kurz genommen, bei der Retrocolica der Spalt im Mesokolon nicht zu eng angelegt werden.

An ein rundes Jejunalgeschwür müsse man denken, wenn bei einem Kranken mit Hyperazität bald nach der Operation Geschwürssymptome auftreten oder sich verstärken, wenn Hämatemesis oder Melaena oder aber Perforationsperitonitis auftrete. Im weiteren Verlauf ist an diese Art von Geschwür zu denken, wenn Zeichen einer Perforation oder des Vordringens in die Bauchdecken auftreten. Bei bestehender Fistel ist es sicher, daß sich dieselbe im Jejunum gegenüber der Anastomose befindet, wenn der eingeführte Finger oder die Sonde einen Dreiweg findet (Magen, zuführender und abführender Schenkel).

Die Therapie des Geschwürs besteht hauptsächlich im Darreichen antazider Mittel. Bei Perforation Laparotomie, Exzision und Naht. Bei Vordringen in die Bauchdecken Loslösung und Naht bei kleinem Defekt; entsteht aber ein großer Defekt, so muß man einen Teil des Darmes oder sogar die ganze Stelle der Gastroenterostomie resezieren. Die Fistel ist zuerst mit antaziden Mitteln, dann mit Ausschabung und schließlich mit Loslösung des penetrierten Geschwürs und Naht event. Resektion zu behandeln. Widersteht ein solches Geschwür jeder Therapie, so bleibt als letztes Mittel die Jejunostomie, welche Kausch in 2 Fällen auszuführen gezwungen war. (Selbstbericht.)

37) **M. J. Knapp.** Atony of the duodenum diagnosticated and corroborated by operation.

(New York med. journ. 1903. Mai 23.)

Verf. berichtet über einen sehr interessanten Fall, dessen Geschichte und insbesondere Operationsbefund eine ganz besondere Bedeutung hat. Es handelte sich um eine 43jährige Dame, die 3 Jahre vor der Operation an schmerzhaften Darmkrämpfen zu leiden begann, die anfänglich in Pausen von mehreren Wochen auftraten, allmählich aber immer häufiger wurden. In der anfallsfreien Zeit fühlte sich Pat., abgesehen von Poltern in den Gedärmen, ganz wohl; während der Anfälle Erbrechen, im Stuhle nie Blut, Gewichtsabnahme um 20 Pfund. Die Untersuchung ergab eine Auftreibung des Leibes und eine undeutliche Resistenz links vom Nabel, die einen Krebs nicht unwahrscheinlich machte. Die Laparotomie, von McCosh gemacht, zeigte eine harte, mannigfach verwachsene, knotige Masse an den unteren Dünndarmpartien, die, da auch die nächsten Lymphdrüsen geschwellt waren, als Karzinom gedeutet wurde. Entfernung von 15 Zoll Darm mit der Geschwulst. Glatter Wundverlauf und vollstes Wohlbefinden der Pat. Die mikroskopische Untersuchung ergab, daß kein Krebs vorlag, daß es sich vielmehr um einfache entzündliche Infiltration gehandelt hatte. Dieser Befund ist deshalb sehr interessant, weil er vermutlich ein Analogon darstellt zu den eigenartigen Beobachtungen, die jüngst Rotter und Koch (Archiv für klin. Chir. Bd. LXI und LXX) mitgeteilt haben; die dort erwähnten Fälle betreffen aber jedesmal entzündliche Strikturen des Dickdarmes, während hier der Dünndarm betroffen ist; leider ist der pathologisch-anatomische Befund von K. nicht genauer mitgeteilt, so daß über die Ätiologie nichts Genaueres zu eruieren ist.

Scheuer (Berlin).


Digitized by Google

38) Kayser. Ein durch dreifache Darmresektion geheilter Fall mehrfacher Darmperforation im Anschluß an das Zurückbleiben einer Kompresse in der Bauchhöhle nebst Bemerkungen zur Technik der Darmresektion.

(Archiv für Gynäkologie Bd. LXVIII. Hft. 2.)

Bei einer 40jährigen Frau, die wegen doppelseitiger Adnexgeschwulst laparotomiert worden war, machte ein Bauchbruch eine zweite Laparotomie nötig. Einige Wochen danach entwickelte sich unter zunehmender Kachexie eine Geschwulst der Nabelgegend. Sie erwies sich bei der Operation als ein Kotabsseß, hervorgerufen durch eine zusammengeballte Gazekompresse. In den Absseß mündeten sechs Darmlöcher, zwei dem Dünndarme, vier dem Dickdarm angehörend. Die Kontinuität des Dickdarmes wurde durch zwei Keilresektionen aus der Darmwand unter Erhaltung des Mesenterialansatzes wieder hergestellt, aus dem Dünndarme wurden 20 cm reseziert und dann, als ein Kollaps zur Eile trieb, die Vereinigung mit Murphyknopf bewirkt. Der Abgang des Knopfes erfolgte glatt und Pat. wurde geheilt.

Verf. geht ausführlich auf die Literatur der in der Bauchhöhle bei Laparotomien zurückgelassenen Kompressen und Schwämme ein. Da diese Fremdkörper durchaus nicht immer so glatt einheilen, wie man vielleicht erwarten könnte, sondern ihre Lage ändern und mit Vorliebe in den Darm durchbrechen, können sie zu den weitesten Komplikationen führen.

Für die Resektion kleiner Darmstücke empfiehlt Verf. warm die keilförmige Inzision der Darmwand mit Erhaltung des Gekrösansatzes und End-zu-End-Vereinigung durch Naht. Die Methode ist besonders für den Dickdarm geeignet, an dem ohnedies die Anwendung des Murphyknopfes nicht ratsam erscheint. Die spitzwinklige Stellung der beiden Darmschenkel zueinander hat sich als belanglos erwiesen. Die bei der schrägen Anfrischung entstehende Erweiterung der Lichtung ist besonders dann von Vorteil, wenn, wie im vorliegenden Falle, ein Murphyknopf aus höher gelegenen Darmabschnitten passieren soll.

M. v. Brunn (Tübingen).

39) Letoux (Vannes). Oblitération congénitale de l'intestin grêle. — Rapport de M. Th. Tuffier.

(Bull. et mém. de la soc. de chir. de Paris T. XXIX. p. 206.)

Pat., ein Mädchen, wurde 7 Tage nach der Geburt L. zugeführt; es befand sich in einem desolaten Zustand, erbrach, Mekonium war seit der Geburt nicht abgegangen, der Leib war zum Platzen gespannt, dabei der After normal gebildet. Nach vergeblichem Versuch, vom Hinterdamm aus den geblähten Darm zu erreichen, inzidierte L. in der linken Fossa iliaca, entleerte reichlich Mekonium und vernähte die Wand der mekoniumhaltenden Höhle, anscheinend Dickdarm, mit der Bauchwunde. — Das Kind starb nach 3 Stunden. Die Obduktion ergab folgenden seltenen Befund:

Die von L. eröffnete Höhle war die freie Bauchhöhle selbst, welche hinter dem mit der Vorderwand verwachsenen Netz mit Mekonium angefüllt war; dieses war aus einer Perforation des Dünndarmes ausgetreten. Sämtliche Dünndarmschlingen waren bis auf die unterste enorm ausgedehnt und wurden von einem weißlichen, nicht ganz federkieldicken Strang umkreist, der vom After bis zum Ende des Dünndarmes reichte und sich als den verengten Dickdarm nebst unterstem Ileum herausstellte. Dieses 41 cm lange Darmstück hatte dicke Wandungen, enthielt kein Mekonium, war aber überall durchgängig. 6 cm oberhalb des Blinddarmes, an der Stelle des Überganges des verengten Darmteiles in die ausgeweitete Partie, sah man den Darm von peritonealen Verwachsungen umschnürt — eine peritoneale Halskrause.

Digitized by Google

Der Berichterstatter Tuffier bespricht im Anschluß an das Referat kurz die angeborenen Dünndarmverschlüsse im allgemeinen. Er nimmt dabei vorzugsweise Bezug auf die einschlägigen deutschen Arbeiten von Schlegel (Bern) und Braun (Göttingen) und konstatiert, daß eine operative Behandlung unter den bisher veröffentlichten 95 Fällen 31mal versucht worden ist, aber nicht einen einzigen Erfolg gehabt hat. — Tuffier hält die Möglichkeit für ausgeschlossen, den unterhalb der Verschlußstelle gelegenen Abschnitt des Darmes seiner eigentlichen Bestimmung, als Kotweg zu dienen, zurückzugeben. Man soll auf derartige Versuche stets von vornherein verzichten und sich möglichst früh zur einfachen Anlegung eines künstlichen Afters entschließen. Findet man nach der medianen Laparotomie die unterste Darmschlinge oberhalb der Verschlußstelle so günstig gelegen, daß man sie an die Rektalampulle heranbringen kann, dann mag man versuchen, eine Fistel zwischen ihr und dieser Ampulle anzulegen, wie das Mauclaire getan hat; doch wird sich diese Gelegenheit nur ganz ausnahmsweise bieten.

Reichel (Chemnitz).

40) **Edington.** Cancer of the vermiform appendix.

(Glasgow path. and clin. soc. 1903. Glasgow med. journ. Bd. LX. 1903. p. 120.)

Bei einem 44jährigen Manne, der seit zwei Jahren an intestinalen Beschwerden litt und seit 1/4 Jahr über Schmerzen in der Ileocoecelgegend klagte, wurde bei der unter der Diagnose »Appendicitis« vorgenommenen Operation ein Adenokarzinom des Wurmfortsatzes mit ausgedehnten Drüsen- und Netzmetastasen gefunden. Tod nach 3 Monaten.

M. v. Brunn (Tübingen).

41) **Kayser.** Über einen in pathologisch-anatomischer und klinischer Hinsicht bemerkenswerten Fall eines Dickdarmkarzinoms mit Ovarialmetastasen und ausgedehnter karzinomatöser Erkrankung der Haut. (Cancer en cuirasse).

(Archiv für Gynäkologie Bd. LXVIII. Hft. 3.)

Der bei einer 57jährigen Frau beobachtete, klinisch bezüglich seiner Pathogenese schwer deutbare Fall stellte sich nach der Sektion und histologischen Untersuchung folgendermaßen dar: Ein primärer Scirrhus der Flexura sigmoidea hatte wahrscheinlich als Impfmetastase ein Karzinom des linken Eierstockes und des Mastdarmes zur Folge gehabt. Vom Mastdarm aus hatte sich die Neubildung auf dem Lymphwege nach der Scheide, dem Uterus, der Blase und der Haut, auf letztere auch durch direktes Wachstum fortgesetzt. Der nach mehrfacher Richtung hin interessante Fall wird ausführlich beschrieben und besonders das Verhältnis der einzelnen Geschwülste zueinander, die Frage des primären Sitzes und der Verbreitungsmöglichkeiten eingehend diskutiert. Die auffälligsten Metastasen in der Haut hatten ihren Sitz in der Becken- und Oberschenkelgegend.

M. v. Brunn (Tübingen).

42) **R. Park.** Successfull removal of 265 cm of gangrenous intestine.

(Arch. internat. de chirurgie Vol. I. Fasc. 1.)

Bei einem 24jährigen Menschen war es im Verlaufe einer Appendicitis zu einer ausgedehnten Gangrän des Wurmfortsatzes und der benachbarten Darmpartien gekommen. Verf. entschloß sich, statt durch mehrere Teilresektionen durch eine Resektion den gesamten betroffenen Darmbezirk auszuschalten. Die neue Verbindung wurde durch seitliche Anastomose von Dünndarm und Dickdarm mittels Knopfes hergestellt. Pat. überstand die Resektion des 265 cm langen Stückes gut, aber erst 4 Monate nach der Operation kam mit dem Abgang des Knopfes die bestehende Darmfistel zur Heilung.

Von 16 Fällen, die der Verf. in der Literatur fand und bei denen mehr als 200 cm Darm reseziert worden waren, kamen 12 durch. Unter diesen waren mehrere, bei denen die Länge des resezierten Darmes mehr als 3 m, einmal 3 m 30 cm, betrug.

Engelmann (Dortmund).

Digitized by Google

43) Giordano. Traitement chirurgical de la colonectasie.

(Arch. internat. de chirurgie Vol. I. Fasc. 1.)

Es gibt sowohl angeborene als auch sekundär erworbene Formen von Erweiterung des Kolon, die einer jeden internen Behandlung trotzen. Anatomisch-pathologisch liegt meist ein Schwund der Muskularis des Dickdarmes vor, welche zu chronischer Koprostase und Intoxikation führt. Zur Beseitigung des Leidens ist von chirurgischer Seite die Typhostomie, die Kolopexie und die Resektion eines Teiles des Kolon versucht worden. G. empfiehlt auf Grund eines erfolgreich operierten Falles die vollkommene Ausschaltung des Dickdarmes und die Verbindung des untersten Teiles des Ileum mit dem oberen des Mastdarmes. Die Operation, die Verf. bei einem 10jährigen Mädchen ausgeführt hatte, war vollkommen glatt verlaufen und hatte keinerlei Störungen im Gefolge.

Engelmann (Dortmund).

44) F. C. Wallis. A case of chronic intussusception, excision of 42 inches of small intestine, recovery.

(Lancet 1903. Dezember 5.)

Als besonders bemerkenswert an dem Falle wird von Verf. angegeben, daß die Krankheit insgesamt über 2 Jahre dauerte, daß die Pat. sich zwischen den einzelnen Exazerbationsstadien völlig wohl fühlte, daß die Intussuszeption ausschließlich den Dünndarm betraf, daß eine Geschwulst nur in Anästhesie zu tasten war, und daß keine der gewöhnlich Intussuszeption verursachenden Primärveränderungen (Geschwulst, Ulzeration) sich auffinden ließ.

Ref. möchte dem noch als ebenfalls bemerkenswert hinzufügen, daß die Operation mittels Murphyknopfes gemacht wurde, und daß ca. 4 Wochen nach der ersten Operation wegen erneuten Ileus infolge dieses Knopfes eine zweite Laparotomie zu dessen Entfernung ausgeführt werden mußte.

H. Ebbinghaus (London).

45) Barker. Zur Kasuistik der akuten Darminvagination.

(v. Langenbeck's Archiv Bd. LXXI. Hft. 1.)

B. veröffentlicht die stattliche Anzahl von 61 selbst beobachteten Fällen von Darminvagination. Er konstatiert, daß durch Einläufe wiederholt Erfolge in der Behandlung erzielt, oft aber auch der Tod verschuldet wurde, insofern man die beste Zeit zu operativer Hilfe mit ihnen versäumte. Die Diagnose ist nicht schwer. Die Plötzlichkeit des Anfalls, blutige Darm- und Schleimhautentleerungen, das Fühlen einer leicht tastbaren Geschwulst leiten auf die rechte Fährte. Einläufe sollen nur gebraucht werden, wenn es sich um eine Invagination im allerfrühesten Stadium handelt. Die Invaginationen sind in ihrem ganzen Wesen gerade so zu betrachten wie äußere Brüche, und darum sind die Prinzipien der Behandlung von diesen auch auf jene zu übertragen. Verf. erwähnt die merkwürdige Tatsache, daß bei fast allen geheilten Fällen nach der Laparotomie einige Tage lang Fieber auftrat, ohne daß eine Reizung der Peritonealhöhle bestand. Er erklärt dies dadurch, daß durch die Invagination im Invaginatum septische Stoffe zurückgehalten werden, die nach der Operation frei werden und in den Blutkreislauf eintreten.

E. Siegel (Frankfurt a. M.).

Originalmitteilungen, Monographien und Separatabdrücke wolle man an *Prof. E. Richter* in Breslau (Kaiser Wilhelmstraße 115), oder an die Verlagshandlung *Breitkopf & Härtel*, einsenden.

Druck und Verlag von Breitkopf & Härtel in Leipzig, Nürnbergerstraße 36/38.

Digitized by Google

Zentralblatt
für
CHIRURGIE

herausgegeben
von

E. von Bergmann, in Berlin, **F. König,** in Berlin, **E. Richter,** in Breslau.

Einunddreifsigster Jahrgang.

Wöchentlich eine Nummer. Preis des Jahrganges 20 Mark, bei halbjähriger Vorauszahlung. Zu beziehen durch alle Buchhandlungen und Postanstalten.

Nr. 3. Sonnabend, den 23. Januar. 1904.

Digitized by Google

I.

Zur Frage der Catgutsterilisation.

Von

Dr. Salkindsohn in Wilna.

Seitdem Catgut als Nähmaterial eingeführt wurde, wurden immer neue Methoden für Sterilisation desselben vorgeschlagen; der beste Beweis dafür, daß jede Methode bestimmte Nachteile besitzt.

Nur unlängst wurde von Dr. O. Bloch eine Methode beschrieben, die dank ihrer Einfachheit und Wirksamkeit allgemeine Aufmerksamkeit erregte.

Das käufliche Rohcatgut, auf Glasrolle gerollt, wird einfach in folgende Lösung gebracht: 1 Jodi puri, 10 Kali jodati, 100 Aq. destill. Nach 8 Tagen kann es zur Nahtanlegung gebraucht werden. Das Catgut von O. Bloch entspricht allen Forderungen, die man an ein gutes chirurgisches Nähmaterial stellt. Auf dem letzten Kongreß der polnischen Chirurgen in Krakau wurde dieses Catgut, wie aus den Debatten ersichtlich, als zurzeit das beste Material, dank seiner Sterilität und Haltbarkeit anerkannt. Es hat aber auch seine schwache Seite: nach längerem Aufbewahren leidet die Festigkeit des Catguts.

Ich erlaube mir deshalb, die Kollegen auf meine modifizierte Methode des Dr. Bloch, die auch von dem genannten Übel frei ist, aufmerksam zu machen.

Statt Lugol'scher Lösung verwende ich 1 Tct. jodi, 15 Spirit. vini (50°), i. e. $^2/_3$% Jodi puri in Spirit. vini (50°). Das käufliche Rohcatgut, auf gläserne Rolle gerollt (höchstens 3 m lang), wird in dieser Lösung eine Woche lang an einer dunklen Stelle aufbewahrt. Danach kann es gebraucht werden resp. auch weiter in derselben Lösung bis zum Gebrauch aufbewahrt bleiben.

Während der Operation wird Catgut in eine weiße Porzellanschale, mit derselben Lösung gefüllt, gelegt. Der unverbrauchte Rest kann für das nächste Mal aufbewahrt werden.

Das so präparierte Catgut besitzt alle Eigenschaften des Catguts von Dr. Bloch. Es ist vollständig steril, quillt nicht, rollt sich nicht, dehnt sich nicht, ist nicht brüchig und reißt nicht; es ist geschmeidig, weich, läßt sich leicht in Knoten binden und ist außerdem ebenso gut haltbar wie das käufliche Catgut. In der Wunde wird es nicht zu schnell resobiert, reizt absolut nicht die Gewebe, und der Gehalt von geringen Mengen von allmählich freiwerdendem Jod schützt das Catgut vor zufälliger Infektion durch die Hände des Operateurs. Der Unterschied aber von meinem Catgut im Vergleich mit dem von Dr. Bloch besteht in seiner langen Haltbarkeit;

Digitized by Google

wenigstens bis zu einem Jahre verändert dieses Catgut in meiner Lösung seine Eigenschaften nicht.

Ich verwende das so von mir präparierte Catgut länger als ein Jahr zu Ligaturen, Sehnennaht, zur Operation der Varices haemorrhoidales nach Mitschell, für versenkte Nähte, bei Radikaloperation von eingeklemmten resp. freien Hernien, und hatte nie Gelegenheit, irgend einen Vorwurf dem Material zu machen.

Die Sicherheit in seiner Sterilität und die Einfachheit der Vorbereitung, zusammen mit der Eigenschaft, dieses Catgut beliebig lange ohne Schaden aufbewahren zu können, veranlassen mich, diese Art der Zubereitung des Catguts den Kollegen warm zur weiteren Prüfung zu empfehlen.

Wilna, 5. Dezember 1903.

II.

Zur Drainage des Herzbeutels.

Von

W. Mintz,

Chirurg am Alt-Katharinenspital zu Moskau.

In einem Falle von eitriger Perikarditis eröffnete ich den Herzbeutel unter Kokainanästhesie nach Resektion des 5. Rippenknorpels (Ollier). Die gesetzte Öffnung entsprach naturgemäß nicht der tiefsten Stelle des Herzbeutels und ich beschloß daher, denselben von unten her zu drainieren.

Ein 7 cm langer Schrägschnitt legte den unteren Rand des 7. Rippenknorpels linkerseits frei; darauf drang ich nach Ablösung der Muskel- und Zwerchfellinsertionen stumpf gegen den Herzbeutel vor, den ich auf einer von der Brustkorbwunde entgegengeschobenen Sonde eröffnete.

Während der Nachbehandlung des günstig verlaufenen Falles konnte ich mich davon überzeugen, daß fast die ganze Eitermenge durch das in die untere Wunde eingeführte Drainrohr abfloß.

Nachforschungen in der Literatur (Woinitsch-Ssjanoschenski, »Die Perikardiotomie und ihre anatomischen Grundlagen«; Ljetopis Russkoi Chirurgii 1897) ergaben, daß der oben beschriebene Weg zum Perikard am Anfang des vorigen Jahrhunderts von Larrey empfohlen worden war.

Larrey behandelte einen Soldaten an einer Stichwunde, welche links, zwischen Schwertfortsatz und 7. Rippenknorpel saß. Als Pat. mit der Zeit Symptome von Herzkompression aufzuweisen begann, erweiterte Larrey den Wundkanal mit der Sonde, wobei er auf das frei pulsierende Herz stieß und eine große Menge perikardialen Exsudats abließ.

Digitized by Google

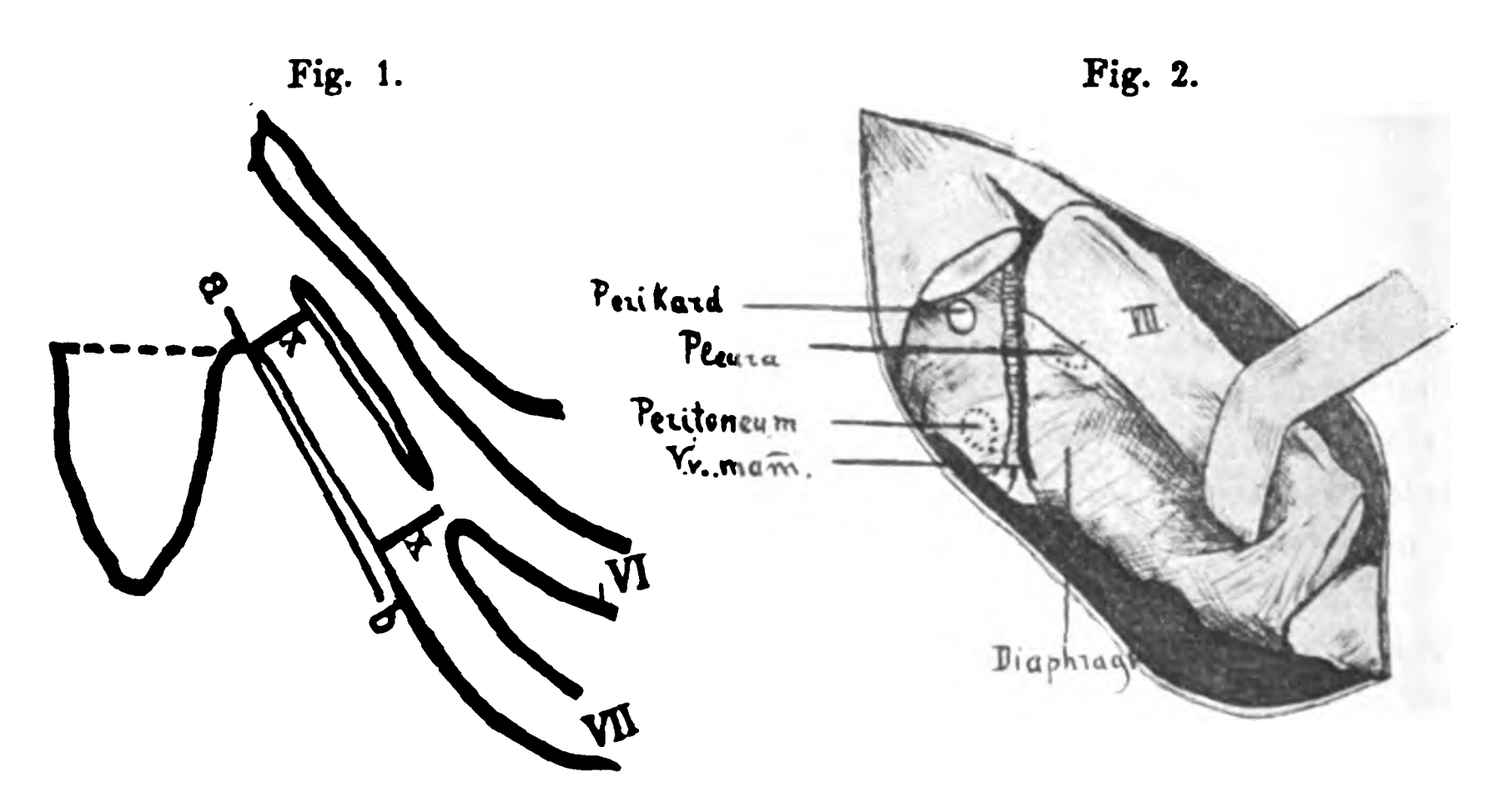
Auf Grund von Leichenversuchen empfahl Larrey nunmehr diesen Weg für Punktion und Eröffnung des Herzbeutels von einem Schrägschnitt aus, welcher die Muskelinsertionen vom 7. Rippenknorpel ablöste und an dem sternalen Ansatze des Zwerchfells vorbei gegen den Herzbeutel vordrang.

Der theoretische Vorschlag von Larrey fand keinen Anklang; so wurde er zum Beispiel von Baizeau als »phantastisch« direkt verworfen.

Woinitsch-Ssjanoschenski, dessen überaus lesenswerten Arbeit ich diese Tatsachen entnehme, gibt die theoretische Möglichkeit dieses Vorgehens für große Herzbeutelexsudate zu, hält es aber für einen entschiedenen Nachteil, daß bei demselben ein, wenngleich geringer Teil des Diaphragmas geopfert wird.

Ich kann den erwähnten Einwand nicht als stichhaltig anerkennen. Aus dem weiter unten zu beschreibenden Operationsverfahren erhellt, daß von einem Opfern von Diaphragmasubstanz nicht die Rede sein kann.

Fig. 1. Fig. 2.



An einer großen Zahl von Leichen von 9- bis 70jährigen Individuen konnte ich regelmäßig ohne Nebenverletzung von Pleura oder Peritoneum den Herzbeutel in wenigen Minuten nach folgendem Verfahren eröffnen:

Leicht erhöhter Oberkörper; Operateur steht rechts.

Schrägschnitt entlang dem unteren Rande des linksseitigen 7. Rippenknorpels, vom Schwertfortsatz-Rippenwinkel beginnend, ca. 7 cm lang (Fig. 1 *a*, *b*).

Abtrennung der Bauchmuskeln von der hinteren Fläche des 7. Rippenknorpels.

Quere Durchtrennung des 7. Rippenknorpels an zwei Stellen entsprechend den Schnittwinkeln (Fig. 1 x, x), worauf der Knorpel-Weichteillappen, unter Abschiebung der Diaphragmainsertion, nach oben geklappt wird (Fig. 2).

Digitized by Google

In dem nunmehr zutage liegenden lockeren Gewebe verläuft ein oft recht starkes Gefäßbündel, die Fortsetzung der Vasa mammaria, welches leicht zu unterbinden ist.

Drückt man das Diaphragma leicht mit dem Finger nach unten, so erscheinen in der nicht sehr tiefen Wunde, von links nach rechts, der vordere untere durchsichtige Pleurawinkel und etwas höher, medianwärts, der derbere Herzbeutel (Fig. 2).

Eröffnet man denselben, so entleert sich an der Leiche gewöhnlich Herzbeutelflüssigkeit, ein Beweis mehr dafür, daß das Verfahren auch für geringe Exsudate zu verwenden ist.

Für Brustkörbe mit sehr spitzem epigastrischem Winkel ist die Aufklappung des Knorpels von besonderem Vorteil, da dieselbe das Operationsfeld wesentlich erweitert. In zwei Fällen genügte sie mir jedoch nicht. Bei einem 9jährigen und einem 70jährigen Individuum fand ich den Processus xiphoideus nach links unter den Rippenbogen disloziert. In beiden Fällen half ich mir mit einer queren Durchtrennung seiner Basis, worauf er sich leicht lösen und zurückklappen ließ.

Moskau, Dezember 1903.

---

1) An american text-book of surgery for practitioners and students. Edited by **William W. Keen** and **J. William White**. 4. gänzlich durchgesehene und erweiterte Auflage.

Philadelphia, **W. B. Saunders & Co.**, 1903. 1363 S., 551 Fig. und 39 Tafeln, teils farbig, im Text.

Dieses von Conner, Dennis, Keen, Nancrede, Park, Pilcher, Senn, Shepherd, Stimson, Warren und White bearbeitete, 1892 in erster Auflage erschienene Lehrbuch der Chirurgie ist in vier Bücher — general, special, regional, operative surgery — eingeteilt. Trotz der Vielzahl der Autoren wird der ganze umfangreiche Stoff in 51 Kapiteln sehr einheitlich behandelt, da der Plan von den Herausgebern festgelegt wurde, und das ganze Werk jedem der Mitarbeiter zur Kritik und Durchsicht vorgelegen hat, so daß keiner nur für einen bestimmten Abschnitt verantwortlich ist. Das Buch macht so fast den Eindruck, als ob es einen einzigen Verfasser hätte und beweist zugleich die Möglichkeit und den guten Erfolg dieser Art des Zusammenarbeitens, die für ein Handbuch mit größtenteils monographischer Bearbeitung der einzelnen Themen kaum angängig wäre.

Hervorzuheben ist im ganzen, daß überall, soweit es im Rahmen eines Lehrbuches möglich ist, die neuesten Ergebnisse amerikanischer und europäischer Forschungen berücksichtigt sind. So zum Beispiel wird im Kapitel II (Bluntuntersuchung und ihre Beziehung zur chirurgischen Diagnose und Therapie) genau auf den Wert der Leukocytenzählung bei Bauchaffektionen, besonders Appendicitis, eingegangen, wobei ein Ansteigen ihrer Zahl auf über 18000 auf mehr

Digitized by Google

als einige Stunden als strenge Indikation zum Operieren aufgestellt wird. Gegenüber den neuerdings absprechenden Beurteilungen des Wertes der Leukocytenzählungen bei Perityphlitis ist es gewiß von Interesse, diese Ansicht unserer amerikanischen Fachgenossen, die, wie bekannt, viel mit der Krankheit zu tun haben, hier anzuführen.

Auch auf die Bedeutung der Locke'schen Jodreaktion der Leukocyten bei septischen Zuständen wird hingewiesen.

Wie aus dem Vorwort zu ersehen, hat u. a. die Chirurgie des Pankreas eine fast völlige Neubearbeitung erfahren. In ihr wird im Anschluß an die Freilegung und operative Behandlung des Organs wegen akuter und chronischer Entzündung besonders die Drainage nach hinten in der Lendengegend eventuell kombiniert mit vorderer Drainage empfohlen.

Die Behandlung der Facialislähmung durch Anastomosenbildung, die Anwendung des Paraffins bei Nasendeformitäten, die Methoden der Rückenmarks- und Lokalanästhesie sind berücksichtigt worden. Auch drei illustrierte Kapitel über Kriegs-, Marine- und Tropenchirurgie, bearbeitet von O'Reilly und Borden, Rixey und Kieffer, sind dem Werke beigegeben.

Unter den Abbildungen sind besonders die nach Photographien von Kranken und Präparaten gefertigten Tafeln vorzüglich ausgeführt, während die den typischen Unterbindungen beigefügten Figuren von denen deutscher Werke weit übertroffen werden. Besonders schön sind die Tafeln, welche Knochenkrankheiten darstellen.

Röntgenphotogramme finden sich an den verschiedensten Stellen des Buches, in dem wir übrigens vielfach auf die Namen deutscher Chirurgen und Abbildungen deutscher Werke (Henle, Henke, Esmarch und Kowalzig u. a.) stoßen.

Den Schluß des gut ausgestatteten Werkes bildet ein Sachregister.

Gutzeit (Neidenburg).

---

2) E. Deetz. Zur Frage der Übertragung menschlicher Tuberkulose auf Schweine.

(Sonder-Abdruck aus der Orth-Festschrift.)

Verf. gibt Vergleichszahlen der Häufigkeit der Tuberkulose der Schweine mit der der Rinder aus den verschiedenen Gegenden Deutschlands und stellt fest, einmal, daß die Tuberkulose der Schweine in Norddeutschland häufiger ist als in Süddeutschland und ferner, daß die Tuberkulose bei Rindern wie bei Schweinen in stetem Steigen begriffen ist. Die Schweinetuberkulose ist vorwiegend eine häufig durch Verfütterung des Zentrifugenschlammes der Kuhmilch entstandene Fütterungstuberkulose mit besonderer Beteiligung der Mesenterial- und anderer Lymphdrüsen; doch ist Tuberkulose der Muskeln, also des Fleisches, sehr selten. Unter Berücksichtigung der von anderen angestellten Versuche, durch Verfütterung von mensch-

Digitized by Google

lichem bazillenhaltigem Sputum usw. Tuberkulose bei Schweinen zu erzeugen, berichtet D. über zwei unter allen Kautelen angestellte Versuche: Das mit durch den Meerschweinchenkörper geschickte Tuberkelbazillen geimpfte Ferkel zeigte nach 6 Monaten eine ausgebreitete Tuberkulose aller Organe, während das Kontrolltier gegesund blieb. Für Rinder- und Schweinetuberkulose werden gleiche sanitätspolizeiliche Maßregeln gefordert. **Engelhardt** (Gießen).

---

3) **H. Morris.** Cancer and its origin.

(Lancet 1903. Dezember 12.)

Ein äußerst fesselnder Vortrag des bekannten Chirurgen über den gegenwärtigen Stand der z. Z. die medizinische Welt aller Kulturstaaten beschäftigenden Krebsfrage. Als die drei Haupttheorien werden beleuchtet 1) die Mikrobentheorie, 2) die Transplantations- und Inokulationstheorie, 3) die Geschwulstkeimtheorie (Cohnheim). Als Krebsmikroben sind angesprochen: Schizomyceten (Nepveu, Rappin, Scheuerlen, Francke, Schill u. a), Protozoen (Schüller, Ruffer, Gaylord, v. Leyden, Feinberg u. a.), Blastomyceten (Russel, Sanfelice, Roncali, Plimmer u. a.), aber trotz jahrelanger geduldiger Arbeit der geschicktesten Forscher nach Verf. beweisende Stützpunkte für diese Theorien nicht erbracht worden. Die Übertragung von Krebs durch Transplantation oder direkte Inokulation hat mit der Mikrobentheorie nichts zu tun; die Übertragung des Krebses auf diesem Wege ist identisch mit der Metastasierung der Geschwulst im Organismus. Mikroben können bei Verschleppung in dem Körper nur alle eine und dieselbe Geschwulstart bilden, das Granulom; die Karzinome und Sarkome dagegen bilden stets ihre eigene spezifische Art. Die Keimtheorie (Cohnheim) ist nach Verf. die einzig haltbare Krebstheorie, und zwar in der Form, wie sie von Durante, Nicoladoni, Ribbert, Senn u. a. erweitert ist: Nicht nur im embryonalen Leben isolierte Keime, sondern auch postnatal aus irgendwelchen Gründen versprengte oder verschleppte sind der Ursprung der Geschwülste, die Ursache der Geschwulstentwicklung aus diesen Keimen ist eine verschiedene. Die Existenz solcher embryonaler verschleppter Keime, die Möglichkeit einer postnatalen Absprengung und Isolierung von Keimen und die Möglichkeit einer jahrelangen Latenz werden vom Verf. gezeigt.

Ohne daß man danach sucht, werden alljährlich neue Stützpunkte für die Keimtheorie gefunden. Was zu wünschen wäre, ist nach Verf., daß man ein eben solches Maß von Arbeit, wie der Krebsmikrobenforschung, auch den anderen Krebsfragen zuwendet: Den embryonalen, morphologischen, chemischen und funktionellen Eigenschaften des Karzinoms, den Nerven- und Arterienveränderungen in den Geschwülsten, den geographischen, klimatischen Beziehungen usw.

Digitized by Google

Es ist nicht richtig, daß die Geschwulstkeimtheorie uns zu Fatalisten macht, die in stoischem Gleichmut die Entwicklung der in ihrem Körper ruhenden Keime abwarten müssen, im Gegenteil, sie weist uns den lokalen Ursprung der Geschwulst und die Möglichkeit ihrer Heilbarkeit durch lokale operative Maßnahmen.

H. Ebbinghaus (London).

---

4) **Kropáč.** Ein Beitrag zur weiteren Differenzierung der Gangrène foudroyante.

(v. Langenbeck's Archiv Bd. LXXII. Hft. 1.)

Erst die Bakteriologie hat uns eine genaue Kenntnis von der Gasphlegmone gegeben, die von verschiedenen Klinikern mit verschiedenartigen Namen, wie Sépticémie gangrèneuse, Gangrène foudroyante usw. bezeichnet wurde. Vorher war das Bild dieser Krankheit nicht exakt festgestellt, und es wurden ihr auch Fälle zugerechnet, die nicht in den Rahmen des Krankheitsbildes gehören. Verf. bespricht zuerst die Literatur der Gasphlegmonen, soweit es sich um eine Reininfektion mit dem Bazillus emphysematosus Fraenkel handelt, um dann einen selbst beobachteten Fall zu schildern, den er indes aus dem Rahmen der Gasphlegmonen ausscheidet, um ihn als Gangrène foudroyante Fraenkel oder als Necrosis emphysematosa Fraenkel zu bezeichnen, und zwar deswegen, weil er sich durch das klinische Bild, durch Nekrose, Zerfall, mächtige Gasentwicklung, Fehlen von Entzündung und Eiter, wie auch durch den pathologisch-histologischen Befund von den Gasphlegmonen auszeichnet; ferner weil man experimentell bei Tieren mit frischen Kulturen des Fränkel'schen Gasbazillus dasselbe Bild der Gasnekrose wie beim Menschen erzeugen kann und weil keine andere Bakterienart dasselbe Bild hervorzurufen vermag als jener genannte Fränkel'sche Bazillus. Diese Gründe bestimmen den Verf. auch, die durch eine Infektion mit diesem Mikroben erregte Infektion und Gasnekrose aus der Reihe der Gasphlegmonen überhaupt auszuscheiden und vorzuschlagen, jede durch die spezifischen Gasmikroben Fränkel's hervorgerufene Gasnekrose in Zukunft als Necrosis emphysematosa Fraenkel oder Gangrène foudroyante Fraenkel zu bezeichnen. Von dieser Form trennt er dann die Phlegmone emphysematosa und das Oedema malignum. Während die nach Fränkel benannte Krankheit durch die primäre Gasentwicklung mit fortschreitender Nekrose charakterisiert ist, welche, ohne alle Entzündungserscheinungen verlaufend, oft in Gangrän übergeht, kommt es bei der Phlegmone emphysematosa unter den Symptomen einer deutlichen Entzündung zu Eiter- und Gasentwicklung, oft auch zu Gangrän. Bei dem Oedema malignum ist die Gasbildung ein nebensächliches, gar nicht konstantes Symptom.

Die Fränkel'sche Nekrose entsteht am häufigsten an den Extremitäten nach Traumen, komplizierten Brüchen, bei denen die

Digitized by Google

Wunde durch Staub, Lehm oder Kot verunreinigt ist, ferner nach Injektionen und selten nach Schußverletzungen.

Die Prognose ist eine sehr ernste und hängt vornehmlich ab vom raschen radikalen Eingreifen, d. h. der frühzeitigen Amputation des befallenen Gliedes oberhalb der emphysematösen Stelle. Ist das Organ einer Absetzung nicht zugänglich, so sind ausgedehnte Inzisionen erforderlich, außerdem Insufflationen von Sauerstoff in das Gewebe. Der Luftzutritt zum Gewebe soll möglichst wenig behindert werden. **E. Siegel** (Frankfurt a. M.).

---

5) **M. Perez.** Inyectador de gases antisepticos.

(Revista de med. y cir. pract. de Madrid 1903. Nr. 810.)

1) Die antiseptischen Gase sind infolge ihrer natürlichen Eigenschaften geeigneter als die antiseptischen Flüssigkeiten, um Fistelgänge von großer Länge und Unregelmäßigkeit zu desinfizieren.

2) Die Injektion kann besser dosiert werden, da die Gase nicht mechanisch wirken.

3) Die medikamentöse Wirkung ist direkter und die Vernarbung erfolgt daher schneller. **Stein** (Wiesbaden).

---

6) **Ribera y Sans.** Décès post-opératoires.

Madrid, 1903. 127 S.

R. bespricht in dieser kleinen Schrift auf Grund einer sehr umfangreichen praktischen Erfahrung die nach den Operationen eintretenden Todesfälle. Er gibt dabei nur die Anschauungen wieder, die er sich selbst im Laufe vieler Jahre gebildet hat. Die sehr lesenswerte Arbeit, welche hier leider nicht ausführlich genug wiedergegeben werden kann, gibt neben dem eigentlichen Thema durch die außerordentlich zahlreichen praktischen Fälle, die geschildert werden, ein interessantes Bild von dem gegenwärtigen Stande der chirurgischen Wissenschaft in Spanien. Verf. stützt seine Erfahrungen auf 310 Todesfälle, die er selbst beobachtet hat. Er teilt dieselbe in folgender Weise ein.

1) Die Operation selbst ist die Ursache des Todes.

Der Tod tritt entweder ein, weil die Operation auf Grund einer falschen Diagnose gemacht war, z. B. eine Kraniektomie in einem Falle von Erweichung eines ganzen Hirnabschnittes, in der Annahme, es handle sich um einen Abszeß. Ebenso kann es vorkommen, daß die Operation unvollkommen ist, z. B. man diagnostiziert einen Hirnabszeß, man findet ihn nach der Trepanation nicht; trotzdem beweist die spätere Autopsie sein Vorhandensein.

Weiter gibt es Operationen, die den Verlauf der Krankheit nicht aufhalten können. Hierher gehören die Operationen wegen Darmverschluß durch inoperable Geschwülste und alle Operationen, die nur zu diagnostischen Zwecken ausgeführt werden. Man könnte hierher auch die Rezidive im eigentlichen Sinne rechnen. Ebenso

Digitized by Google

den Tod infolge allgemeiner Körperschwäche nach Operationen wegen septischer Prozesse.

Der Tod kann eintreten, weil die Operation zu spät ausgeführt wurde, z. B. bei eingeklemmten Brüchen, bei einigen Formen von Darmverschluß, bei Trepanation wegen Blutung. Hierher gehört vielleicht auch der Tod durch Inanition nach wohl ausgeführter Gastrotomie resp. Gastroenterostomie.

2) Der Tod wird verursacht durch eine infolge der Operation eingetretene Komplikation.

Hierher gehören zunächst die Fälle, in denen durch Verunreinigung der Operationswunde aus irgend einem Grunde septische Prozesse den Tod herbeiführen, weiter der Tod infolge Kollaps bei oder nach der Operation, die Embolien und die Blutungen.

3) Der Eintritt des Todes ist veranlaßt durch die Natur des Organs, an dem die Operation stattgefunden hat.

1) Tod durch allzu großen Verlust von Liquor cerebrospinalis. 2) Plötzlicher Tod bei Operationen am Hals infolge Lähmung der dort verlaufenden, die Atemmuskulatur versorgenden Nerven oder auch des Vagus. 3) Tod infolge von Pneumothorax bei Operationen an der Pleura. 4) Tod bei Operationen am Verdauungskanal, herbeigeführt durch Fisteln oder Darmverschluß. Hierher gehört auch der plötzliche Tod nach Laparotomie wegen Leberkrebs. 5) Tod infolge von Gangrän nach Operationen wegen Aneurysmen an den Extremitäten.

4) Tod infolge von Krankheiten anderer Organe, deren Diagnose nicht gestellt worden war.

Hierher sind zu rechnen: Urämie, Diabetes, Veränderungen des Herzmuskels, Neubildung an inneren Organen bei einer an anderer Stelle diagnostizierten bösartigen Geschwulst.

5) Tod infolge interkurrenter Krankheiten: Bronchopneumonie, Apoplexie, Infektionskrankheiten. **Stein** (Wiesbaden).

---

7) **M. Perez.** La termo-eterización como medio de calcular la resistencia de un enfermo para las consecuencias del acto quirurgico.

(Revista de med. y cir. pract. de Madrid 1903. Nr. 810.)

1) Heiße Ätherdämpfe von 39—40° bewirken eine Vermehrung des Pulses und Erhöhung der Körpertemperatur um $2^1/_2$°.

2) Bei den Kranken, deren Körperenergie geschwächt ist, tritt diese Reaktion nicht auf; unter solchen Umständen soll man von einem größeren operativen Eingriff absehen.

3) Tritt dagegen auch bei sonst schwachen Kranken die Reaktion ein, so kann man unbesorgt operieren. **Stein** (Wiesbaden).


Digitized by Google

8) **Pollatschek.** Neuere therapeutische Versuche beim Erysipel.

(Therapie der Gegenwart 1903. Nr. 11.)

P. berichtet über 300 Erysipelfälle, die er am Kaiser Franz Josefs-Spital in Wien zu beobachten und mit verschiedenen neueren Mitteln zu behandeln Gelegenheit hatte. Als Normalverfahren empfiehlt Verf. Behandlung mit Umschlägen von eiskalter essigsaurer Tonerde im akuten Stadium und mit Borvaselin in der Rekonvaleszenz. Diese Behandlungsmethode gibt ebenso gute Resultate, wie die Behandlung mit rotem Licht, weshalb von der Einrichtung eines roten Zimmers abzuraten ist. Das Mesotan erwies sich nicht nur als wirkungslos, sondern machte in einzelnen Fällen sogar Beschwerden (Brennen) und verursachte Ekzembildung. Auch das intravenös injizierte Argent. colloidale Credé erwies sich als völlig wirkungslos. Als ein gutes symptomatisches Mittel bewährte sich das Anästhesin, das die Schmerzen lindert.

Von den 300 zur Beobachtung gekommenen Pat. starben 14 = 4,6%.

Silberberg (Breslau).

---

9) **S. Jellinker.** Elektropathologie: Die Erkrankungen durch Blitzschlag und elektrischen Starkstrom in klinischer und forensischer Darstellung.

Stuttgart, **Ferdinand Enke,** 1903.

In dem vorliegenden Buche sind eine Reihe früherer Veröffentlichungen aus den Jahren 1899—1903 verwertet, die indes durch mannigfaltige Beobachtungen und Experimente ergänzt und erweitert sind, so daß ein umfassendes Werk entstanden ist, welches ein einheitliches Bild von der Bedeutung des elektrischen Starkstromes für die praktische Medizin gibt. Dem eigentlich klinischen Teile sind zwei Kapitel vorausgeschickt, die sich mit den allgemeinen physikalischen Gesetzen und der Elektrotechnik beschäftigen, während am Schluß des Werkes die drei letzten Kapitel die Begutachtung von Unglücksfällen, forensische Diagnostik und Hygiene behandeln.

Im einzelnen erscheinen besonders beachtenswert die mikroskopischen Befunde des Zentralnervensystems von Menschen, die durch elektrischen Strom getötet sind, sowie bei Tierexperimenten des Verf.s.

Während makroskopisch häufig an den inneren Organen keinerlei Veränderungen nachzuweisen sind, gelang dies mikroskopisch fast regelmäßig. Es waren in frischen Fällen parenchymatöse Blutungen oder Gefäßrupturen, während die Veränderungen in älteren Fällen, besonders bei Tierexperimenten, in Veränderung der Zellen und Degenerationen bestanden, die den im Leben beobachteten Lähmungserscheinungen entsprachen.

Hieraus ergibt sich

Digitized by Google

1) für die Diagnose:

daß die durch elektrischen Kontakt verursachten Lähmungen, welche bisher als nervöse und funktionelle Störungen aufgefaßt wurden, häufig auf materiellen organischen Veränderungen beruhen.

Es können ferner diese mikroskopischen Befunde in den Fällen, wo zwar anamnestisch als Todesursache Starkstrom oder Blitzschlag angenommen wird, äußerlich indes und makroskopisch — wie dies durchaus nicht selten — keine Schädigungen objektiv nachzuweisen sind, forensisch von entscheidender Bedeutung werden.

2) für die Therapie:

Von Aspinal ist empfohlen, elektrisch Verunglückte, die bewußtlos, mit abwärts hängendem Kopf zu lagern, weil er annimmt, daß durch den heftigen Reiz des elektrischen Traumas eine starke Anämie des Gehirns verursacht wird, infolge deren die Gehirnzentren ihre Funktion einstellen.

Dem gegenüber betont J., daß umgekehrt eine derartige Maßnahme verhängnisvoll werden kann, da eine passive Hyperämie zu weiteren Blutungen aus den verletzten Gefäßen führen kann.

Er empfiehlt vielmehr mit Kratter die Venaesektion oder vorsichtige Lumbalpunktion.

Im Kapitel »Hygiene« gibt Verf. eine von ihm konstruierte Isolierzange an, da es bekanntermaßen schwer ist, einem in dünnen Telephondraht verwickelten Menschen Hilfe zu leisten, ohne selbst dabei Schaden zu leiden.

Dieselbe hier zu beschreiben würde zu weit führen, sie dürfte indes für Stätten erster Hilfeleistung und für elektrische Großbetriebe von Wert sein.

Ein ausführliches Literaturverzeichnis beschließt das Werk, das jedem Arzte, besonders in forensischen Fragen und bei der Begutachtung von Unglücksfällen recht gute Dienste leisten kann.

Coste (Straßburg i. E.).

---

10) **D. Taddei** (Padua). Sulla emostasia nelle resezioni del fegato.

Seravezza, **Boldrini,** 1902. 54 S.

T. hat es übernommen, den von Burci (cf. d. Zentralbl. 1898 p. 1276) eingeschlagenen Weg der Blutstillung bei der Resektion größerer Leberstücke experimentell zu prüfen und kritisch abzuschätzen. B. hat bei einer besonders großen Echinokokkuscyste eine elastische Ligatur um den schwachgestielten Lappen gelegt, vor ihr mehrfach die Leber in der ganzen Dicke mit doppelten Fäden durchstochen, die einen hinter dem Schlauche geknüpft, um das Abgleiten zu verhindern, die anderen zur Vereinigung der Wundränder mit dem Bauchfell. Am 17. Tage wurden der Schlauch und die Fäden abgestoßen. Dauernde (3 Jahre) Heilung ohne Narbenektasie.

T.'s ausführliche Versuchsreihen an Kaninchen und Hunden, sowie an Kadavern ergeben, daß dieses Vorgehen die beste Sicher-

Digitized by Google

heit gegen sofortige und Nachblutungen bietet; daß nicht nur die Blutstillung, sondern auch der Schutz von Lufteintritt ein absoluter ist; die Verbindung von Schlauch und Knopfnähten bietet nur Vorteile; das Material ist stets zur Hand, während Thermokauter, Forcipressur usw. versagen können. **J. Sternberg** (Wien).

---

11) **Ricketts.** Infection of the gall bladder and biliary duct contents.

(Vortrag auf der 54. Jahresversammlung der Americ. med. associat.)
(Journ. of the americ. med. associat. 1903. Oktober 24.)

Die Gallenblase des Gesunden liegt den Nachbareingeweiden Duodenum, Magen, Kolon und dem Peritoneum parietale, dicht an; bei Erkrankung kann sie mit den Hohlorganen Anastomosen eingehen. Diese bedeuten häufig keine Heilung, sondern Verschlimmerung, da durch sie das Gallenssystem infiziert wird. Auch auf anderem Wege kann Infektion mit schwerer Schädigung des Befallenen erfolgen. Die Gallenblase kann allein infiziert sein mit Freibleiben des Ductus cysticus. R. nimmt an, daß eine Gallenblaseninfektion durch die Wandung der Blase hindurch stattfinden kann, z. B. bei Typhus. Durch Stauung von Sekret wird die Gallenblase größer und knickt am Ausführungsgang ab, so daß dieser frei und offen sein kann trotz bestehenden Empyems der Gallenblase. Die Diagnose auf Gallenblaseninfektion kann nach R.'s Ansicht mit derselben Sicherheit gestellt werden, wie die auf Appendicitis. Mäßiges Fieber, Kraft- und Gewichtsverlust, gelbliche Blässe der Haut, verbunden mit einem heftigen, durch tiefen Druck auf die Gallenblasengegend hervorzurufenden Schmerz sollen die sicheren Kennzeichen sein. Gleichzeitige Gelbsucht ist als schwere Komplikation zu betrachten. R. stellt dann die vom infizierten Gallensystem drohenden Gefahren dar. Ist die Diagnose auf Gallenblaseninfektion sicher gestellt, so soll man nicht lange zögern, die Cholecystostomie auszuführen; denn sie führt sicher zum Ziel und verhindert die Allgemeininfektion, während dies auf medikamentösem Wege nicht zu erreichen ist. Die Fistel kann unter lokaler Anäthesie angelegt werden; man hält den zu Operierenden zur Narkose vorbereitet, falls unerwartete Schwierigkeiten, z. B. zahlreiche Verwachsungen, gefunden werden. Finden sich Steine im Ductus choledochus, so sollen sie ins Duodenum oder in die Blase verlagert werden; gelingt dies nicht, so soll das Duodenum eröffnet und von der Ausmündungsstelle des Gallenganges mit Sonde der Stein nach sorgfältiger Dilatation, verlagert werden. (Das dürfte oft sehr große Schwierigkeiten haben! Ref.) Die Gallenblasenfistel schließt sich nach Abheilung der Infektion sehr bald.

Diskussion: Dunning (Indianopolis) warnt vor größeren Operationen bei bestehender Gelbsucht. Nur die Anlegung einer Gallenblasenfistel will er dann vollziehen, die Heilung der Gelbsucht abwarten und dann weitere Operationen (Entfernung von Cysticus- und

Digitized by Google

Choledochussteinen) vornehmen. **Thienhaus** (Milwaukee) nimmt die Entfernung von Choledochussteinen vom Duodeuum aus nur vor, wenn sie im unteren Teil oder schon in der Papille liegen. Anführung eines auf diese Art operierten und geheilten Falles. **Haldermann** (Portsmouth): Die Diagnose ist nicht immer frühzeitig zu stellen möglich, der lokalisierte Schmerz ist kein sicheres Zeichen, er kann bei älteren Leuten auch auf bösartige Neubildung deuten. In zweifelhaften Fällen macht er Probeinzision. **Marey** (Boston): Das wichtigste ist, die praktischen Ärzte aufzuklären über die bisher zu wenig gewürdigten Symptome der Gallensystemerkrankungen, damit sie die Kranken rechtzeitig zur Operation bringen. **Dudley** (Neuyork): Bei Empyem der Gallenblase faßt er letztere nach Freilegung mit feinen Zangen, saugt den Inhalt mit der Spritze aus und wäscht wiederholt mit Formalin 1 : 500. Erst dann eröffnet er.

Trapp (Bückeburg).

12) **Goldberg.** Die Verhütung der Harninfektion. Handhabung der Asepsis bei der Behandlung der Harnkrankheiten.

Wiesbaden, **J. Bergmann,** 1904. 125 S. 30 Abbildgn.

In einem allgemeinen Teile bespricht der Verf., nachdem er einleitend das Wesen der Harninfektion, sowie die Erreger derselben kurz skizziert, genau und ausführlich die Maßnahmen, die getroffen werden müssen zur Desinfektion des Arztes, des Pat., der Instrumente und allfällig in die Harnröhre einzuspritzender Flüssigkeiten, die prophylaktische intravesikale Blasendesinfektion, die interne Urinantisepsis. Im speziellen Teile werden die a- und antiseptischen Maßnahmen bei den verschiedenen urologischen Eingriffen beschrieben. Da die a- und antiseptischen Grundsätze der allgemeinen Chirurgie auch für die Urologie gelten, so ergeben sich eigentlich für den Chirurgen die meisten der beschriebenen Maßnahmen von selbst; es läßt sich aber nicht leugnen, daß die Lage und Eigentümlichkeiten der Harnorgane und die Beschaffenheit eines Teiles der zur Verwendung kommenden Instrumente Besonderheiten bedingen, und daß deshalb die Abfassung einer speziellen urologischen Desinfektionslehre gerechtfertigt war und vielleicht einem Bedürfnis entgegenkommt.

F. Brunner (Zürich).

13) **J. Bommarito.** I restringimenti uretrali da causa blennorragica e la loro cura.

(Clinica chirurgica 1902. Nr. 9.)

B. bespricht in einer ausführlichen Studie die neuesten Anschauungen über die Verengerungen der Harnröhre auf blennorrhoischer Grundlage. Nach einer an Literaturangaben überreichen Zusammenstellung der letzten Beiträge zur pathologischen Anatomie der Harnleiterstrikturen stellt B. sich so ziemlich auf den Standpunkt der großen Arbeit von Melville, Wassermann und Hallé

Digitized by Google

von der »Urethritis sclerosans«. Auch die therapeutischen Prinzipien und die darauf basierten Vorschläge erfahren im nächsten Kapitel eine eingehende Kritik. B. teilt zur Wahl der Behandlungsweise die Strikturen ein in solche, welche von kurzer Dauer und geringer Ausdehnung sind — sie sind der Dilatationsbehandlung zu unterziehen —, und in solche älteren Datums und mit »manifester Sklerose der Harnröhre« — geeignet zur Urethrotomia interna mit vier Schnitten und sofort anschließender rasch steigender Dilatation. Zur Ausführung der Urethrotomie verwendet er sein Urethrotom, das eine unwesentliche Modifikation des Maisonneuve'schen darstellt.

B. legt keine Dauersonde nach der Operation ein, wenn der Harn klar und die Nieren gesund sind. Er empfiehlt wärmstens, die Dilatation jedenfalls so weit als möglich (54—58 Béniqué = 27—29 Charrière) zu bringen. Die äußere Urethrotomie verwirft er ganz. **J. Sternberg** (Wien).

14) **C. Mansell Moullin.** On the present treatment of the enlarged prostate.

(Lancet 1903. Dezember 5.)

Wenn auch ein Teil der Prostatiker bei täglich 1—2maligem Katheterisieren sich eines relativ ungestörten Wohlbefindens erfreuen, so sind deren doch leider nur wenige. Wo sich die ersten Störungen infolge Unzulänglichkeit dieser Methode zeigen, soll ein anderer Behandlungsweg eingeschlagen werden. Man orientiere sich zunächst über die Art des Leidens! Ist es eine einfache Kongestion des venösen Plexus am Blasenhals?, ist es ein über die Norm hinausgehendes Wachstum der Drüse selbst?, ist es beides kombiniert? Im ersteren Falle rät Verf. zunächst die »konstitutionelle« Behandlung an: Bettruhe, heiße Bäder, Diät, freies Purgieren. Ist dieses nicht ausreichend, so ist nach Verf. die — in England allerdings noch nicht populäre — Bottini-Freudenberg'sche Operation am Platze. Eine Wachstumshemmung der Drüse infolge dieser Operation scheint Verf. unwahrscheinlich. Für die durch nervöse Reizung hervorgerufene aktive Kongestion erweist sich nach Verf. die Durchschneidung des Vas deferens oder besser der es begleitenden Nerven von Nutzen. Die geschwulstartige Vergrößerung der Drüse selbst kann nur durch Entfernen derselben behandelt werden. Blasendrainage ist nur in hoffnungslosen Fällen anzuwenden. Die Entfernung der Drüse selbst wird auf zwei Wegen erreicht: a. Atrophieerzeugung durch Operationen an Hoden oder Samensträngen (nach amerikanischen Autoren in 85% der Fälle erfolgreich), oder b. operatives Eingreifen der Drüse selbst, wobei der perineale Weg nur bei geschrumpfter, rigider Blasenwand einzuschlagen ist. Nach McGill's Vorschlag operiert Verf. seit 12 Jahren meist suprapubisch mit guten Erfolgen und schließt an die Ausschälung der Drüse stets eine Exploration des Pars prostatica urethrae an. **H. Ebbinghaus** (London.)

Digitized by Google

15) **Jacoby.** Ein Beitrag zur Therapie profuser Blasenblutungen.

(Zentralblatt für die Krankheiten der Harn- und Sexualorgane Bd. XIV. Hft. 9.)

Verf. weist darauf hin, daß die Blasenblutungen manchmal einen bedrohlichen Charakter annehmen und nur durch Sectio alta zu bewältigen sind, daß aber letzterer Eingriff bei alten Leuten oft nicht mehr ausführbar sei. Er hat deshalb versucht, durch ein katheterartiges Instrument hindurch mittels eines besonders konstruierten Mandrins (Stopfer) die Blase mit einer 6 cm breiten Mullbinde, von der er bis 20 m hineinbringen konnte, zu tamponieren. Neben dem in der Harnröhre liegenbleibenden Gazestreifen soll der Urin freien Abfluß haben. Die Idee ist vielleicht gut, doch ist das Verfahren bis jetzt noch nie am Lebenden, nur an der Leiche probiert worden!

F. Brunner (Zürich).

16) **A. Marrassini** (Pisa). Contributo allo studio delle alterazioni del testicolo consecutive alle lesioni del cordone spermatico e in modo speciale del dotto deferente.

(Clinica chirurgica 1902. Nr. 9.)

Die zahlreichen Tierversuche (an Hunden) M.'s hatten zum Vorwurf, die Veränderungen des Hodens nach Verletzungen des Samenstranges, besonders des Ductus deferens, zu studieren. Eine Reihe betraf die Folgen der Resektion des aus seinen Hüllen isolierten Ductus; eine zweite die Folgen bei mäßigem Verschluß desselben; eine dritte bei Verletzungen der Hüllen des Samenstranges; eine vierte nach Resektion des Ductus deferens samt Hülle und Bindegewebe. Andere Versuchsreihen beschäftigen sich mit ähnlichen Verletzungen an ganz jungen und an sehr alten Tieren.

Die Resultate der rein anatomischen Arbeit bekräftigen im großen ganzen die derzeitigen Anschauungen. Sie betonen den getrennten Einfluß eines neurotrophischen und eines »neurospermatischen« Reizes; der eine dürfte den N. spermaticus, der andere den Plexus D. defer. bezw. spermaticus passieren. Diesen entsprachen die Veränderungen, die einerseits unter dem Bilde der Retention, andererseits unter dem der Sklerosierung der Epithelien einhergehen.

J. Sternberg (Wien).

17) **M. Runge.** Lehrbuch der Gynäkologie. 2. Aufl.

Berlin, **Julius Springer,** 1903.

Kaum 2 Jahre sind vergangen seit dem Erscheinen der 1. Auflage dieses trefflichen Lehrbuches, und schon liegt dasselbe in vermehrter und den Fortschritten der Gynäkologie entsprechender Umarbeitung vor. Unsere Vorhersage einer bald erforderlichen Neuauflage, die wir bei der Besprechung des Buches in diesem Blatte im vorigen Jahre aufstellten, ist daher rasch genug in Erfüllung ge-

Digitized by Google

gangen. Der Text ist um 25 Seiten, die Zahl der Abbildungen um 18 vermehrt worden.

Die Einteilung des Stoffes ist dieselbe geblieben, und sei deswegen auf unsere frühere Besprechung (cf. dieses Bl. 1902 p. 79) verwiesen. Die Veränderungen des Textes beziehen sich hauptsächlich auf die Fortführung und Ergänzung der gynäkologischen Literatur der letzten 2 Jahre und die dadurch etwa bedingten veränderten Anschauungen. Als Beispiel nenne ich das Kapitel über Chorioma (Chorion-Epitheliom), wo R. die früher mitaufgeführten Synonyma »Syncytioma malignum und Carcinoma syncytiale« jetzt fortgelassen und auf die von Pick und Peters beschriebenen merkwürdigen Befunde von anscheinend primärem Scheidenchoriom hinweist. Die Abbildungen sind nicht nur vermehrt, sondern auch verbessert.

Alles in allem kann das R.'sche Werk als eins der besten z. Z. vorhandenen Lehrbücher der Gynäkologie bezeichnet und jedem angehenden Gynäkologen als Leitfaden und dem praktischen Arzt als Führer empfohlen werden. **Jaffé** (Hamburg).

18) **Richelot.** De la dégénérescence maligne du moignon cervical après l'hystérectomie subtotale pour fibrome.

(Bull. de l'acad. de méd. Année LXVII. Nr. 34.)

Nach R. ist weder das Zusammentreffen von Myom und Krebs auf demselben Uterus, noch die bösartige Vernarbung des nach Hysterektomie wegen Myom zurückgebliebenen Stumpfes etwas Zufälliges: es sind fibrös-parenchymatös entartete Uteri mit Adenom der Schleimhaut, auf denen sich Myome, es sind dieselben, auf denen sich Karzinome entwickeln; in einer großen Reihe wegen Krebs entfernter Gebärmütter — die alle vergrößert, parenchymatös-fibrös verändert waren — hat er kleine Fibrome wahrnehmen können. Die logische Operation bei Fibromyomatosis uteri ist demnach die totale Hysterektomie. **Christel** (Metz).

19) **A. Monprofit.** Chirurgie des ovaires et des trompes.

Paris, **Institut internat. de bibliographie scientifique,** 1903. XII u. 453 S. nebst 260 Figuren im Texte.

In dieser groß angelegten Arbeit behandelt M. die Erkrankungen der Uterusadnexe (Ovarien und Tuben) vom chirurgischen Standpunkte. Der erste Teil, den man als den historischen bezeichnen könnte, umfaßt die früher üblichen und jetzt verlassenen konservativen Operationen an den Adnexen, der zweite bespricht die modernen konservativen, der dritte die modernen radikalen Adnexoperationen. Das Werk darf als ziemlich vollständig bezeichnet werden und ist auf ausgedehnten fremden und eigenen Erfahrungen, die sich über einen Zeitraum von 15 Jahren erstrecken, gegründet. Beim Durchlesen der einzelnen Operationen ist man erstaunt, welche Fülle von Methoden bisher erfunden und — wieder vergessen worden sind. So bringt eine Übersichtstafel über die hauptsächlichsten Operationen

Digitized by Google

an den Adnexen für die Tuben nicht weniger als 17 Methoden auf abdominalem Wege und 11 auf vaginalem Wege.

Unter den konservativen Operationen an den Eierstöcken findet sich eine, die M. als seine Erfindung bezeichnet und intra-abdominale Massage des Ovariums benennt. Sie erscheint angezeigt bei chronischer Hyperämie des Ovariums mit oder ohne Verwachsungen und bei pariovarialen Varicen. Die Operation geschieht in der Weise, daß nach Eröffnung der Bauchhöhle und Isolierung des Eierstockes letzterer hervorgezogen und mehrere Sekunden nach verschiedenen Richtungen sanft geknetet wird. Kleine Cysten und Bläschen können hierbei zum Platzen gebracht werden.

Die Einteilung des Buches ist nicht die bei uns übliche nach Krankheiten, sondern nach Operationen, so daß manche Wiederholung nicht zu vermeiden war. Wir halten trotzdem das M.'sche Werk für eine wertvolle Bereicherung der gynäkologisch-chirurgischen Literatur, das jedem, der auf diesem Gebiete zu arbeiten beabsichtigt, von großem Nutzen sein kann. **Jaffé** (Hamburg).

Kleinere Mitteilungen.

(Aus Dr. Fopp's und Dr. Eckstein's orthop.-chirurg. Anstalt.)

Zur Paraffinnasenplastik.

Von

Dr. **H. Eckstein** in Berlin.

Ein 24jähriges Mädchen hatte wegen einer schweren, wahrscheinlich hereditärluetischen Sattelnase vor $2^1/_2$ und vor 1 Jahre Vaselininjektionen bekommen, die



Fig. 1.



Fig. 2.



indessen den Zustand nur wenig besserten. Als sie in meine Behandlung trat, war die Haut des ganzen Nasenrückens mit der Unterlage völlig verwachsen und

Digitized by Google

narbig verändert, was teilweise auf die Injektion, teilweise auf eine nach dem ersten Eingriff entstandene Infektion zurückzuführen sein dürfte (Fig. 1). Ich löste nun zunächst in Narkose subkutan die ganze adhärente Partie in der anderweitig (Berliner klin. Wochenschrift 1903 Nr. 12 u. 13) beschriebenen Weise ab und injizierte in den nächsten Tagen zweimal Hartparaffin vom Schmelzpunkt 58°. Die Besserung war bedeutend, aber ein völliger Ausgleich des Sattels, den die Pat. zur Verbesserung ihrer sozialen Lage dringend wünschte, ließ sich bei der ca. ½ cm dicken, unnachgiebigen Haut nicht erzielen. Deswegen machte ich nun auf der rechten Seite des Nasenrückens eine etwa 3 cm lange Inzision, von der aus die noch nicht wieder verwachsene Narbenpartie sich leicht lüften ließ. Nun schnitt ich aus einer Hartparaffinplatte (Schmelzpunkt 75°) einen Keil zurecht der dem entstandenen Hohlraum angepaßt wurde. Er ließ sich mit dem dicken Ende nach unten hineinschieben, worauf die Wunde nach vorheriger Unterminierung der Ränder ohne Spannung durch einige Knopfnähte vereinigt wurde. Die Heilung verlief völlig glatt, das Resultat (Fig. 2) war außerordentlich befriedigend.

Zur Einschränkung der Blutung bediente ich mich hier, wie schon seit einem Jahre bei Nasen- und anderen Gesichtsplastiken, des Adrenalins resp. Suprarenins Höchst. Einige Tropfen davon der Schleich'schen Lösung zugesetzt wurden nach Beginn der Narkose injiziert (bei ganz wachen Pat. hört man sonst manchmal Klagen über Herzklopfen), nach 5—10 Minuten wird das Gewebe dann fast ganz blutleer. Nachteile habe ich dabei nie gesehen.

---

20) **S. de Mendoza.** Medio rapido y sencillo para esterilizar todos los instrumentos quirurgico a la temperatura ambiente.

(Revista de med. y cir. pract. de Madrid 1903. Nr. 809.)

Beschreibung eines Sterilisationsapparates für Verbandstoffe und Instrumente aus Metall, Gummi, Holz usw. Die Sterilisation geschieht im Laufe einer Viertelstunde und wird bewirkt durch Überleitung sich konstant erneuernder Formalindämpfe über die zu sterilisierenden Gegenstände. Der ganze äußerst einfache Apparat besteht aus einem Kasten, in welchem die Instrumente usw. in Fächern untergebracht sind; neben diesem Kasten steht ein das Formalin enthaltendes Gefäß, aus dem ein Rohr in das Innere des Kastens geleitet ist, während ein zweites aus dem Formalinbehälter abgeleitetes Rohr mit der äußeren Luft kommuniziert. Am anderen Ende des Kastens ist das Luftaustrittsrohr. Dieses steht unter Vermittlung eines Schlauches mit einer beliebigen Wasserleitung von starkem Druck in Verbindung; der Wasserstrahl erzeugt im Sterilisationskasten einen luftverdünnten Raum, der die mit Formalindämpfen geschwängerte Luft von außen durch das Formalingefäß hindurch ansaugt. So entsteht ein konstanter Formalin-Luftstrom in dem Sterilisationskasten, der nach den genau angestellten bakteriologischen Kontrollversuchen alle pathogenen Keime in längstens 15 Minuten abtöten soll. S. führte unter Anwendung dieser Sterilisationsmethode 117 größere Operationen ohne Zwischenfall aus; darunter befanden sich Laparotomien, Nephrektomien, Operationen wegen Appendicitis usw.

Stein (Wiesbaden).

21) **E. Wagner** (Dresden). Transportabler Heißluft-Badeapparat mit Lagerbahre.

(Ärztliche Polytechnik 1903. Nr. 9.)

Der Apparat, in eine mit queren Gurten bespannte Lagerbahre eingelassen, ist zylindrisch; der obere Teil (Deckel mit Luftschieber, Handgriff und Thermometer) ist abhebbar; Segeltuchvorhänge bewirken Luftabschluß. Zum Heizen dient Gas oder Spiritus. Das Innere ist mit Asbest ausgekleidet. Der Körper ruht in dem Kasten, so daß die Luft überall, besonders auch an den auf Gurten liegenden Rücken, herankommt. Verbrennungen sind ausgeschlossen.

E. Fischer (Straßburg i. E.).

Digitized by Google

22) **P. Caesar.** Wärme- oder Kühlvorrichtung, »Zirkulator«.

(Ärztliche Polytechnik 1903. Nr. 7.)

Ein Irrigator, wärmbar und so eingerichtet, daß das abfließende Wasser durch einen Schlauch nach aufwärts zum Irrigator zurückgeführt und so eine Art permanenter Zirkulation erzielt wird. Um dies zu erreichen, ist ein Zug-Druckventil in den Schlauch eingeschaltet. Dem zirkulierenden Wasser kann man jede beliebige Temperatur geben. Für Harnröhre, Prostata, Blase, Mastdarm besonders zu empfehlen. **E. Fischer** (Straßburg i. E.).

23) **Drescher.** Hautspalter für chirurgische Zwecke.

(Ärztliche Polytechnik 1903. Nr. 10.)

Das Instrument, ein in einem taschenuhrähnlichen Gehäuse verstecktes Messer, welches, drehbar im Gehäuse einem Spalt gegenübergestellt, durch den Spalt hindurch in die Haut schlägt, um Furunkel zu öffnen, Blutproben zu entnehmen usw. Das Schnellen des Messerchens, welches in verschiedenen Größen eingesetzt werden kann, geschieht so momentan, daß Pat. des Schnittes nicht inne, Lokalanästhesie also überflüssig wird. **E. Fischer** (Straßburg i. E.).

24) **H. Röder.** Zur Methodik der subkutanen Kochsalzinfusionen.

(Ärztliche Polytechnik 1903. Nr. 5.)

R. empfiehlt zu obigen Infusionen ein besonderes Besteck mit einer leicht sterilisierbaren Spritze von 100 g Inhalt, Schlauch und Kanüle. Ein gabelförmiger Schlauch gestattet gleichzeitig an zwei Stellen zu injizieren. Für Asepsis ist gesorgt, Lufteintritt wird vermieden. Abbildung im Original.

E. Fischer (Straßburg i. E.).

25) **Preindlsberger.** Mitteilungen aus der chirurgischen Abteilung des Bosn.-Herzeg. Landesspitales in Sarajevo.

Sarajevo, Landesdruckerei, 1903. 199 S. 32 Abbildungen im Text.

P. giebt hier einen Bericht über die in den Jahren 1897—1900 in der von ihm geleiteten Anstalt behandelten Erkrankungen und ausgeführten Operationen. Die auf den ersten 29 Seiten gegebene Operationstabelle dürfte wenig glücklich angeordnet sein; sie zählt die einzelnen Operationen nach ihren Namen alphabetisch geordnet auf, wodurch ganz heterogene Dinge zusammenzustehen kommen, während eng Zusammengehöriges weit auseinander gerissen wird. Die Generalübersicht, welche diese Tabelle offenbar geben soll, kann man aus ihr jedenfalls nicht erlangen, vor allem fehlt auch jeder Überblick über die Erfolge der einzelnen Operationen. In dem übrigen Teile der Arbeit werden nach zusammengehörigen Gruppen geordnet die einzelnen Krankengeschichten im Auszuge wiedergegeben; hier finden sich manche interessante Einzelheiten, die aber in einem Referate nicht wiedergegeben werden können. Die wichtigsten Fälle werden nur kurz genannt, dafür aber wird jedesmal auf die in den Sonderpublikationen enthaltene ausführliche Beschreibung verwiesen. Publikatorisch ist das Material der Anstalt in ausgiebigster Weise verwertet; seit dem Jahre 1897 sind aus der Anstalt im ganzen 48 Veröffentlichungen hervorgegangen, davon 36 von P. selbst.

Dettmer (Bromberg).

26) **Racine und H. Bruns.** Zur Ätiologie des sogenannten rheumatischen Tetanus.

(Deutsche med. Wochenschrift 1903. Nr. 43.)

Verff. beobachteten bei einem 20jährigen Bergmann einen Tetanus, dessen Infektionsquelle anfangs nicht eruiert werden konnte. Später gab Pat. an, daß er wegen heftiger Ohrenschmerzen sich mit Besenreisern, die er vom Boden des Schachtes aufgelesen habe, in dem Ohre gekratzt habe. Die Untersuchung des Ohrenschmutzes aus dem betreffenden Gehörgange ließ sowohl bakteriologisch wie durch Tierexperiment den Nachweis der Tetanusbazillen gelingen. Heilung durch drei Injektionen von Tetanusantitoxin. **Borchard** (Posen).

Digitized by Google

27) **Poncet.** Tuberculose: septicémique, rhumatismale, spécifique. Trilogie anatomique et clinique de l'infection bacillaire.
(Arch. internat. de chir. Vol. I. p. 1.)

Verf. will folgende drei Arten, in der die Tuberkulose auftritt, unterscheiden: die spezifische Tuberkulose mit Tuberkeln usw., die rheumatische Form mit den gewöhnlichen Entzündungserscheinungen, die hauptsächlich die Gelenke betrifft, endlich die infektiöse Tuberkulose, die unter dem Bilde einer allgemeinen Sepsis verläuft.

An der Hand eines Falles, bei dem der Reihe nach alle drei Formen auftraten, beschreibt Verf. die klinischen Erscheinungen derselben. Zuerst die Zeichen einer allgemeinen Infektion ohne nachweisbare Lokalisation in klinischer und wahrscheinlich auch in pathologisch-anatomischer Beziehung, dann eine Arthritis acuta, die unter dem Bild einer infektiösen Gelenkentzündung verlief, und endlich schwerere lokale Störungen, wie kalte Abszesse, Spondylitis und andere Knochenentzündungen. So zeigte dieser Kranke die von dem Verf. angenommene Trilogie der Tuberkulose. **Engelmann** (Dortmund).

28) **E. Zeller.** Über primäre Tuberkulose der quergestreiften Muskeln.
(Beiträge zur klin. Chirurgie Bd. XXXIX. Hft. 3.)

Verf. teilt aus der Tübinger chirurgischen Klinik zwei neue Fälle von primärer Muskeltuberkulose mit, d. h. von solcher tuberkulöser Affektion der Skelettmuskulatur, bei der sich trotz genauester Untersuchung keine gleichartige Erkrankung der umgebenden Gewebe nachweisen läßt, die die Veranlassung zu einer Kontinuitätsinfektion bilden könnte. Auf Grund dieser beiden Fälle und 13 weiterer sicher beglaubigter Beobachtungen aus der Literatur bespricht Verf. die makroskopischen und mikroskopischen pathologisch-anatomischen Verhältnisse, das klinische Bild, die Diagnose, Therapie und Prognose der seltenen Affektion.

Blauel (Tübingen).

29) **Vegas y Cranwell.** Los quistes hidatidicos en la república Argentina.
Buenos-Ayres, 1901. 466 S.

Die auf die Beobachtung von 970 Krankheitsfällen von Echinokokkuscysten gestützte Schrift zerfällt in einen allgemeinen Teil, in dem die Geschichte der Echinokokkuserkrankung selber und darauf Naturgeschichte, Ätiologie, geographisches Vorkommen und Prophylaxe der Taenia echinokokkus behandelt wird, und in einen speziellen Teil, welcher das Vorkommen der Cysten in den einzelnen Organen des menschlichen Körpers schildert. Anschließend daran werden kurz die Krankheitsgeschichten von 970 in Argentinien beobachteten Fälle gegeben. Das besonders häufige Vorkommen dieser Erkrankung in den südamerikanischen Staaten erklärt sich durch das stete Anwachsen der Viehherden, die eine Morbidität an Hundewurm von 40—60% aufweisen. Die Kranken rekrutieren sich daher in der Hauptsache aus solchen Leuten, die viel mit der Bersorgung des Viehes zu tun haben. Die Behandlung muß natürlich, wenn die Diagnose einmal sichergestellt ist, stets operativ sein. Man kann die Cyste entweder in die Wunde einnähen und drainieren oder sie sofort vollkommen ausschälen. Letzteres Verfahren ist vorzuziehen, weil sich in der Umgebung der Cysten oftmals Bakterien aufhalten, die hinterher zu Eiterungen führen können. Nur bei Cysten des Gehirns und bei sehr oberflächlich gelegenen anderweitigen Cysten soll man primär vernähen. Die beobachteten Erkrankungen verteilen sich in folgender Weise: 644 Echinokokken der Leber, 68 der Lunge und der Pleura, 30 der Milz, 20 der Nieren, 26 multiple Echinokokkuscysten des Bauches, 23 Echinokokken des Gehirns, 35 im kleinen Becken und an den weiblichen Genitalorganen, 40 in der Muskulatur und dem Unterhautzellgewebe, 21 in der Orbita, 17 im großen Netz, 10 des Mesenteriums, 4 Echinokokken in den Knochen, 11 in verschiedenen Organen zu gleicher Zeit, 16 Echinokokken von verschiedener Lokalisation, die nicht

Digitized by Google

unter die früheren Gruppen einzuordnen sind, wie z. B. in einer Lymphdrüse am Hals, in der Submaxillardrüse, im Kehlkopf, in der Brustdrüse usw., 5 Fälle, bei denen die nähere Lokalisation nicht bestimmt angegeben ist.

Stein (Wiesbaden).

Die Revista de la soc. med. Argentina bringt eine größere Anzahl interessanter Krankengeschichten aus der Kasuistik der Echinokokken, speziell auch des Gehirns und der Wirbelsäule, über die zu referieren der Raum mangelt, auf die aber Interessenten hingewiesen sein mögen. Red.

30) **Langemak.** Zur Kenntnis der Chondrome und anderer seltener Geschwülste der Gelenke.

(v. Langenbeck's Archiv Bd. LXXII. Hft. 1.)

In der Literatur sind erst drei Fälle von Chondromatose der Gelenkkapsel beschrieben. L. fügt zu diesen die Beschreibung eines neuen Falles, bei dem es sich um ein Chondrom handelte, welches seinen Ursprung von der vorderen Talusepiphyse genommen hatte und welches besonderes Interesse verdient, weil isolierte Knoten der Synovialis des Talonaviculargelenkes aufsaßen, die Verf. ebenfalls als primäre Geschwülste, nicht als Metastasen auffaßt, da sie wahrscheinlich wegen ihrer Stielung aus Gelenkzotten hervorgegangen sind. Zum Schluß sind noch zwei weitere Fälle beschrieben, welche Geschwülste betreffen, durch die die Gelenkkapsel in Mitleidenschaft gezogen ist. Im allgemeinen ist ja die Beteiligung der Gelenkkapsel an Geschwulstbildungen der Gelenkenden und der Knochen selten. L. konnte überhaupt nur einen einwandsfreien Fall von Garrè ausfindig machen.

E. Siegel (Frankfurt a. M.).

31) **M. A. Santas.** Dos casos de sarcoma primitiva de la infancia del intestino delgado y del pulmon.

(Revista de la soc. med. Argentina Bd. X. p. 167.)

a. 4jähriger Knabe aus gesunder Familie. Die Krankheit soll erst vor 15 Tagen plötzlich begonnen haben mit Fieber und Darmbeschwerden. Nach 6—7 Tagen bemerkten die Eltern eine schmerzlose Geschwulst in der rechten Bauchseite. Wenige Tage nachher wurde der Knabe gelb, sein Kot weißlich. Eine Punktion der Geschwulst ergab eine gelbliche durchscheinende Flüssigkeit. Bei der Aufnahme in das Krankenhaus fand man eine mit der Respiration nicht verschiebliche, kaum schmerzhaft fluktuierende Geschwulst unterhalb des rechten Rippenbogens bis hinab zur unteren Begrenzung der Fossa iliaca, die die Mittellinie drei Finger breit nach der linken Seite überragte. Die Operation ergab ein kolossales Sarkom. Der Kranke starb am 6. Tage nach der Operation. Die Autopsie zeigte, daß das Rundzellensarkom seinen Ausgang vom Dünndarm, wenige Zentimeter vor der Einmündung in den Blinddarm genommen hatte. Die Schleimhaut des Dünndarmes war hier in einer Ausdehnung von 15—20 cm verändert. Das Mesenterium war in die Geschwulst hineingezogen. Magen, Leber, Gallenblase, Niere waren in ihren äußeren Teilen von der Neubildung ergriffen. Der Fall erweckt besonderes Interesse wegen der außerordentlichen Schnelligkeit, mit welcher sich der Krankheitsprozeß entwickelte und wegen des beim Kinde verhältnismäßig seltenen Ausgangspunktes vom Dünndarm.

b. 4jähriges Mädchen aus gesunder Familie; fiel vor 3 Monaten 2—3 m hinab auf die linke Thoraxseite. Ein einige Tage dauernder Schmerz an dieser Stelle hörte bald auf, stellte sich jedoch nach Ablauf einiger Zeit wieder heftiger ein. Zugleich bemerkte man an der betreffenden Stelle eine kleine Geschwulst, die fast schmerzlos war und ungemein rasch wuchs. Es trat ein trockener, quälender Husten ohne Auswurf hinzu, bald darauf Fieber und Mattigkeit. Bei der Aufnahme in das Krankenhaus bestand zwei Finger breit unterhalb der linken Achselhöhle eine rundliche Geschwulst unter der gut verschieblichen Haut. Die ganze linke Thoraxseite unbeweglich. Herzspitzenstoß im 4. und 5. Interkostalraum rechts zwischen Mammillar- und vorderer Axillarlinie. Einige Rippen schienen

Digitized by Google

mit der Geschwulst verwachsen zu sein. Die Auskultation ergab Atemgeräusch links und über der Spitze, die Perkussion absolute Dämpfung bis zur rechten Mammillarlinie. Verschiedene Punktionen verliefen ganz resultatlos. Die Radioskopie ergab einen zusammenhängenden Schatten entsprechend der Dämpfungszone. Die Diagnose wurde auf Sarkom der Lunge gestellt. Die Kranke starb am 23. Tage nach der Aufnahme. Die Sektion ergab eine feste Geschwulst, die die ganze linke Thoraxhälfte ausfüllte. Das Herz fand sich in der rechten Thoraxhälfte entsprechend dem klinischen Befund. Die Geschwulst erstreckte sich unten in die Bauchhöhle hinein, das Zwerchfell vor sich herwölbend. Die Pleura war noch vorhanden; im Zentrum der Geschwulst fanden sich einige Kalkablagerungen, die wohl der Stelle der ehemaligen Bronchien entsprachen. Die Rippen waren nicht zerstört, sondern nur deformiert und in die Tumormasse eingeschlossen. Neben der Wirbelsäule fand sich ein streifenförmiger Rest von Lungengewebe von einem halben Zentimeter Durchmesser. Die mikroskopische Untersuchung ergab Rundzellensarkom, wahrscheinlich von der Lunge ausgegangen. Die Pleura war gut erhalten, hämorrhagisches Exsudat fehlte. **Stein** (Wiesbaden).

32) **W. N. Heinatz.** Traumatische Verletzungen als Ursache der Neubildungen.

(Wratschebnaja Gaseta 1903. Nr. 16. [Russisch.])

H. durchmusterte 1906 Krankengeschichten aus Prof. Ratimow's Klinik und fand darunter 233 Fälle, wo Geschwülste nach Traumen entstanden.

Unter 325 Sarkomen waren 66 (20,3%) traumatisch, unter 819 Krebsen (meist an der Lippe und an der Brustdrüse) 124 = 15,1%, unter 46 gemischten Geschwülsten 4 = 8,6%, unter 716 gutartigen 39 = 5,4%. Für Krebs und Sarkom sind die Prozentverhältnisse fast identisch mit denen anderer Autoren.

H. bringt u. A. drei interessante Fälle: Entstehen eines Brustkrebses nach Stichverletzung, Auftreten einer Krebsmetastase im Oberschenkel nach Fall aufs Knie bei Nierenkrebs; Auftreten einer Sarkommetastase in der Zunge nach Stich bei Oberarmsarkom. Verf. bespricht die traumatischen Fälle für jede Geschwulstart nach der Körpergegend, nach dem Alter geordnet, teilt sie in 5jährige Perioden (6) ein, beschreibt die Art der Verletzung. Die Karzinome sind in Petersburg in den letzten Jahren häufiger geworden, die Zahl der Sarkome ist ziemlich konstant. Die meisten traumatischen, gutartigen Geschwülste sind Neurome und Angiome. Nach H. gibt das Trauma an und für sich nicht die Geschwulst selbst, sondern bildet nur einen günstigen Boden für das Auftreten derselben.

Gückel (Kondal, Saratow).

33) **P. Kerekes.** Karzinom und Malaria.

(Ungarische med. Presse 1903. Nr. 19.)

K. hält den Löffler'schen Ideengang, das Abhängigkeitsverhältnis zwischen Krebs und Wechselfieber betreffend, für unrichtig, indem er behauptet, daß der Krebs in den Malariagegenden keineswegs seltener, sondern vielmehr häufiger vorkomme als anderweitig. Als Stütze dieser Behauptung dient eine Krebsstatistik des zwischen Drau und Donau gelegenen Tätigkeitsbezirkes K.'s, in welchem trotz der dort herrschenden Malaria die Mortalität an Karzinom 2% betragen soll.

Neugebauer (Mährisch-Ostrau).

34) **Dagonet.** Transmissibilité du cancer.

(Soc. de biologie 1903. Juli 14.)

Stücke eines rezidivierten, rasch wachsenden Plattenepithelkarzinoms des Penis mit keratohyaliner Entartung wurden sofort nach der Entfernung mit sterilem Wasser von Körpertemperatur vermischt; sogleich nach der Operation wurde diese bakteriologisch sterile Flüssigkeit in das Peritoneum einer Ratte aseptisch eingespritzt; einige Monate lang keine Veränderungen, dann allmähliche Abmagerung und Tod des Tieres 15 Monate nach der Einspritzung. Autopsiebefund: ge-

Digitized by Google

schwulstähnliche Massen von krebsigem Aussehen in der Umgebung des Magens, Knoten von ähnlichem Aussehen in der Leber, der Milz und dem peritonealen Überzuge der Gallenblase. Die histologische Untersuchung ergab ein Karzinom von mikroskopisch genau gleicher Beschaffenheit wie das Peniskarzinom.

Es handelte sich demnach nicht nur um eine gelungene Transplantation von Krebsgewebe, sondern um ein malignes Wachstum und Metastasenbildung des transplantierten Gewebes. **Mohr** (Bielefeld).

35) A. Adamkiewicz. Über Cancroinerfolge bei fortgeschrittenem Krebs und das sogenannte »Ausheilen« desselben.

(Deutsche Ärztezeitung 1903. Nr. 12.)

In einer vorläufigen Mitteilung berichtet A. über seine neuerlichen Erfolge (Zentralblatt für Chirurgie 1891 p. 540 und 1893 p. 274) mit Cancroin. Zur Erklärung für die richtige Auffassung der Wirkungen desselben nimmt A. eine neue Definition des Begriffes »Heilung« in Anspruch. Der gewöhnliche Begriff Heilung, welchen A. als »Ausheilung« bezeichnet, ist kein Maßstab für die Wirkung seines Mittels. »Das Ausheilen, d. h. die Eliminierung des toten Krebses« ist nicht mehr Sache des Cancroins, sondern der regenerativen Kräfte des kranken Körpers. Was jedoch unter Tötung des Krebses zu verstehen ist, ist nur durch die Bemerkung angedeutet, daß »sobald der Krebs tot ist«, er die Funktionen des von ihm ergriffenen Organs freigibt und von Schmerzen befreit.

Acht Krankengeschichten weit vorgeschrittener Krebse des Gaumens, der Zunge, des Magens und der Leber, des Darmes, der Brustwand, der Gebärmutter samt Blase und Mastdarm, des kleinen Beckens und Bauchfells, des Schlundes und Kehlkopfes sollen »lehren, daß man beim Krebs Großes leisten kann, auch ohne ihn in jedem Falle auszuheilen«.

Doch diese Überzeugung sind die Protokolle nicht zu erbringen imstande, denn allen fehlt die histologische Diagnose. Auch die klinische Diagnostik ist nicht mit der nötigen Überzeugungskraft entwickelt, wenn es zum Beispiel heißt: »daß ein Karzinom (des Darmes) vorlag, unterlag keinem Zweifel. Der überraschende Erfolg der sofort vorgenommenen Cancroininjektionen bewies das am besten«. Im übrigen berichten die Krankengeschichten über ganz außerordentliche Besserungen inoperabler Krebse, sowohl was das Allgemeinbefinden der Kranken, als die Rückbildung der Neubildungen anbelangt, welche an sich sehr wertvoll wären, auch wenn das Cancroin keine bleibende Heilung erzielen könnte. So zum Beispiel kamen bei einem das kleine Becken infiltrierenden Uteruskarzinom sowohl eine vorher bestandene Blasen-Scheiden- als eine Scheiden-Mastdarmfistel zur Heilung. Keine der Krankengeschichten berichtet über eine völlige Heilung oder über einen tödlichen Ausgang. Hoffentlich erbringt die in Aussicht gestellte Arbeit des Verf.s die notwendigen Ergänzungen.

Neugebauer (Mährisch-Ostrau).

36) W. W. Potejenko. Ein Fall von Talma's Operation.

(Die Chirurgie 1903. Mai. [Russisch.])

33 in der russischen Literatur beschriebenen Fällen reiht P. einen neuen an. Die 68 Jahre alte Frau leidet seit $1^1/_2$ Jahren an Ascites infolge Lebercirrhose. Leber höckrig, hart, vergrößert. Bei der Operation wurden 24 Liter Ascitesflüssigkeit entleert. 5 Monate nachher fand P. ein gut entwickeltes subkutanes Venennetz in der Umgebung der Operationsnarbe. Pat. lebte noch 10 Monate nach der Operation; während dieser Zeit mußte siebenmal punktiert werden.

Gückel (Kondal, Saratow).

37) E. v. Herczel. Die Talma'sche Operation bei Lebercirrhose.

(Ungarische med. Presse 1903. Nr. 17.)

H. stellte im kgl. Ärzteverein zu Ofen-Pest einen 31jährigen Kranken vor, welcher wegen eines ungewöhnlich großen Ascites nach Lebercirrhose in der Weise

Digitized by Google

operiert worden war, daß das Netz auf das beiderseits von den Bauchdecken abgelöste Bauchfell gelagert und befestigt worden war. Das günstige Ergebnis, welches sich erst nach Monaten und noch nach achtmal nach der Operation vorgenommener Punktion zeigte, ist dadurch besonders erwähnenswert, daß der Eingriff in letzter Stunde vorgenommen worden war und der Erfolg noch nach $1^3/_4$ Jahren anhielt. **Neugebauer** (Mährisch-Ostrau).

38) A. Balfour. A case of multiple liver abscess.

(Lancet 1903. November 21.)

Der ungewöhnliche Fall betrifft einen Arzt der englisch-ägyptischen Truppe. Der Kranke war ein kräftiger, junger Mann, abgehärtet gegen Einflüsse jeglicher Art. Nie litt er nachweislich an Dysenterie oder Malaria. Nach sechstägiger Krankheit mit unbestimmten abdominellen Symptomen entschloß man sich zur Probepunktion der Leber in Chloroformnarkose. Sie ergab Eiter, in dem später typische Dysenterieamöben nachgewiesen wurden. Nach dieser Punktion kollabierte der Kranke und verschied in der folgenden Nacht, ohne daß eine weitere Operation hätte angeschlossen werden können. Die Sektion ergab keine ausgesprochenen Zeichen von Dysenterie im Darme, keine Amöben im Darme, keine Peritonitis oder Blutung in die Bauchhöhle, etwa aus den Punktionsstellen. In der Leber hochgradige Zerstörungen und zwei Abszesse. Der Tod wird erklärt als Folge eines Nervenchoks und betraf nach Verf. nur den mit den Gefahren solcher Operationen wohlvertrauten Arzt; einen Laien würde er wohl nicht betroffen haben. (Nicht erwähnt wird die Möglichkeit eines Chloroformtodes; mikroskopische Untersuchungen aus Herz und Niere werden nicht mitgeteilt. Schnitte aus dem rechten Leberlappen ergaben subakute Hepatitis. Könnten nicht vielleicht hochgradige Leberzerstörungen, wie hier, die Gefahren des Chloroforms erhöhen Ref.) **H. Ebbinghaus** (London).

39) H. Kehr. Der erste Fall von erfolgreicher Unterbindung der Art. hepatica propria wegen Aneurysma.

(Münchener med. Wochenschrift 1903. Nr. 43.)

Der 29jährige Pat. hatte seit $1^3/_4$ Jahren das Aneurysma hepaticum. Die damals aufgetretenen Magenkrämpfe werden von K. auf Schwellungen und Zerrungen durch das Aneurysma zurückgeführt. Im März 1902 platzte letzteres und ergoß seinen blutigen Inhalt durch den Cysticus in die Gallenblase und durch den Choledochus in den Magen resp. Darm. Bluterbrechen und Koliken mit Ikterus. Die letzte Blutung trat bei dem sehr anämisch gewordenen Pat. einen Monat vor der Operation auf, und seitdem blieb der Cysticus durch einen festen Blutpfropf verstopft, und die Gallenblase, die sich nicht entleeren konnte, wirkte wie ein Tampon auf das Aneurysma. Der Sack füllte sich mit Fibrinmasse, und der gewaltige Druck, der von der Gallenblase aus auf die Innenwandungen des Aneurysmas ausgeübt wurde, mag dazu beigetragen haben, daß sich genügend Kollateralen ausbilden konnten, welche den Erfolg der Operation ermöglichten. Nach letzterer — Ektomie, Unterbindung der Art. hepat., Cystikotomie bis in den Choledochus, Hepatopexie und Tamponade — kam es nur zu Randnekrose des rechten Leberlappens, der völlig blutleer und von speckigem Aussehen war; der nekrotische Teil wurde mit der Schere abgetragen. — K. hatte vor der Operation an ein Aneurysma gedacht, doch schließlich Hydrops der Gallenblase und Ulcus duodeni angenommen, fand aber bald jene erstere Vermutung nach Eröffnung des Leibes bestätigt.

Im Anschluß daran bespricht Verf. die bisher erschienenen Arbeiten über das Aneurysma art. hepaticae (Master, Langenbuch, Ehrhardt, Hansson usw.) und die Technik der Operation desselben; in drei früher chirurgisch behandelten Fällen war auch bei diesen die Diagnose nicht gestellt worden.

Kramer (Glogau).

Digitized by Google

40) **A. Zirkelbach.** Über die Gefahr der Punktion von Echinokokkuscysten.

(Ungarische med. Presse 1903. Nr. 29.)

Unter elf Probepunktionen von Echinokokkussäcken ereigneten sich zweimal Todesfälle, für welche die Obduktion keinerlei Ursache aufdecken konnte. Z. nimmt daher an, daß die schon mehrfach bewiesene Giftigkeit des Cysteninhaltes die Veranlassung des tödlichen Ausganges war, indem nach der Punktion aus der in der Cystenwand gesetzten Öffnung sich die zurückgebliebene Flüssigkeit in die serösen Höhlen (im ersten Falle war es ein Lungen-, im zweiten ein Leberechinokokkus) entleert habe und von dort aufgesaugt worden sei. Z. will daher die Punktion nur bei der Möglichkeit sofortigen Anschlusses der Operation zulassen.

Neugebauer (Mährisch-Ostrau).

41) **A. Doran.** Large bile cyst of the liver; jaundice without cholelithiasis. Incision and drainage; recovery.

(Royal med. and chir. soc. 1903. Oktober 27.)

Verf. drainierte von einem Schnitt am äußeren Rande des rechten Rectus abdominis eine große unilokuläre Lebercyste, die den Lobus quadratus und die ganze linke Hälfte des vergrößerten rechten Lappens einnahm. Sie entleerte über 1,5 Liter reine grüne Galle, die mikroskopisch Echinokokkusbestandteile vermissen ließ, und enthielt keine Steine.

Die abgezehrte, 42jährige, familiär nicht belastete Pat. war 3 Jahre vorher in schwangerem Zustande mit dem rechten Hypochondrium gegen die Kante eines Waschfasses gefallen und abortierte wenige Stunden darauf. Ein Jahr später machte sie eine normale Schwangerschaft und Entbindung durch.

Vier Monate vor der Operation erkrankte sie mit Ikterus, Lebervergrößerung und Schmerzanfällen. Nach der Operation schwanden sämtliche Erscheinungen bei gleichzeitiger Erholung; $^1/_4$ Jahr nach ihr war noch eine eiternde Fistel vorhanden.

Da sich die Gallenblase und die großen Gallengänge frei von Steinen und, ebenso wie die übrige Leber, Pankreas und Duodenum, gesund erwiesen, ist Verf. eneigt, als Ursache dieser ungewöhnlich großen Gallencyste eine bei dem Unfalle der Pat. erfolgte Zerreißung eines intrahepatischen Gallenganges anzunehmen, die zu langsamem Austritt von Galle in das zertrümmerte Lebergewebe der Umgebung Veranlassung gab.

Unter den spärlichen Fällen der Literatur fand er nur solche anderer Ätiologie.

Die Wand der Cyste wurde nicht untersucht, da Verf. aus operativ-technischen Gründen eine Probeexzision vermied.

Gutzeit (Neidenburg).

42) **K. Pichler.** Ein Fall von Haemangioma hepatis. Heilung durch Exstirpation.

(Zeitschrift für Heilkunde Bd. XXIV. Hft. 8.)

Ein etwa gänseeigroßes Hämangiom, das von der Unterfläche des linken Leberlappens ausging und mit diesem durch einen 10 cm breiten Stiel zusammenhing, wurde durch Massenligaturen vom Stiel abgebunden und mit dem Paquelin abgetragen. Keine Nachblutung. Keine Drainage, sondern völliger Schluß der Bauchwunde. An der Leberoberfläche waren noch zahlreiche kleine Hämangiome vorhanden.

Es sind zum Schluß neun Fälle aus der Literatur zusammengestellt.

Coste (Straßburg i. E.).

43) **W. N. Orlow.** Das Cystoadenom der Leber und dessen chirurgische Behandlung.

(Chirurgie 1903. April. [Russisch.])

O. bespricht die Literatur der Frage und bringt einen Fall von diffusem Cystoadenom aus der Klinik Bobrow's. Die 45jährige Pat. wurde wegen eines

Digitized by Google

Nabelbruchs operiert und dabei die Leber von zahlreichen Cysten verschiedener Größe besät gefunden. An einem exzidierten Stück fand man zahlreiche Cystchen mit Gallengangepithel ausgekleidet. Die Leber funktionierte trotz der bedeutenden Degeneration anstandslos (kein Ikterus, keine Koliken, nur Gefühl der Schwere).

Gückel (Kondal, Saratow).

44) **Wells.** Primary carcinoma of the liver.

(Amer. journ. of the med. sciences 1903. September.)

Nach klinischen und histologischen Bemerkungen über primäre Leberkarzinome bei gleichzeitiger Cirrhose und Adenombildung berichtet W. über einen derartigen Fall bei einem 70jährigen Manne, welcher der Krankheit 6 Jahre lang standhielt, da sich infolge einer früheren perforativen Perityphlitis ausgedehnte Bauchfellverwachsungen und kompensierende Anastomosen gebildet hatten. Histologisch fanden sich neben den cirrhotischen Veränderungen zahlreiche, wohl kompensatorische, adenomartige Neubildungen der Leberzellen, welche an mehreren Stellen in Karzinom übergingen. Die primären Leberkarzinome (etwa 170 Fälle) können sowohl von den Leberzellen, wie von der Auskleidung der Gallengänge ausgehen, da beide entwicklungsgeschichtlich gleichen Ursprungs sind.

Bender (Leipzig).

45) **J. Wiener.** The relation of cholelithiasis to acute pancreatitis.

(New York med. journ. 1903. Mai 16.)

Verf. erörtert an der Hand der neuesten Literatur die häufigen Beziehungen zwischen akuter Pankreatitis und Cholelithiasis und bringt selbst einen sehr instruktiven Fall; es handelte sich um eine 41jährige Frau, die früher gesund war und nur 2 Tage unbestimmte Schmerzen in der Magengegend hatte; plötzlich traten heftige Koliken und sehr heftige Schmerzen im Epigastrium auf, Puls und Temperatur stiegen, Zeichen einer beginnenden Peritonitis wurden klarer. Objektiv war nur eine leichte Spannung im Epigastrium und rechten Hypochondrium zu konstatieren. Da Verf. einen intraabdominellen Entzündungsprozeß mit Peritonitiserscheinungen annahm (Appendicitis? Cholecystitis?) drang er auf sofortige Laparotomie; diese zeigte eine starke Schwellung des Netzes, das durchsetzt war mit irregulären gelblichen Fettnekrosen, eine erweiterte Gallenblase und einen großen Stein im Cysticus. Cholecystotomie. Pat. genas.

Da nach den Zusammenstellungen des Verf.s in 32 aus der Literatur bekannten ähnlichen Fällen jedesmal ein tödlicher Ausgang zu konstatieren war, glaubt W., daß die frühzeitig vorgenommene Laparotomie die Ursache für die Heilung abgegeben habe und tritt demgemäß in ähnlichen Fällen für möglichst baldige Operation ein.

Scheuer (Berlin).

46) **W. A. Waljaschkow.** Traumatische Pankreascyste.

(Chirurgie 1903. Oktober. [Russisch.])

Ein Mädchen, 17 Jahre alt, fiel vor einem Jahre mit dem Bauch auf einen Pfosten, worauf sich die Geschwulst entwickelte. Sie nimmt den Mittelteil des Bauches ein, ist oben vom Magen, unten vom Querkolon bedeckt. Im Mageninhalte vollständiges Fehlen von HCl. Man vermutete einen Echinokokkus der Bursa omentalis, fand aber bei der Operation eine kaffeefarbige Flüssigkeit in der Cyste. Einnähung der Cystenwand in die Bauchwunde, Entlassung nach $2^1/_2$ Monaten mit sehr verkleinerter Höhle. W. sieht in seinem Falle eine Pseudocyste.

Gückel (Kondal, Saratow).

47) **E. Stangl.** Zur Pathologie der Nebenorgane des Sympathicus.

(Verhandlungen der Deutschen pathologischen Gesellschaft. V.)

32jähriger Arbeiter, der eine langsam wachsende Geschwulst im Bauch in der Nabelgegend bemerkte, welche sich innerhalb eines halben Jahres von Walnuß- bis zu Apfelgröße entwickelte. Geringe seitliche Verschieblichkeit der Geschwulst. Keine Störungen von seiten des Darmes. Die retroperitoneal und an der Teilungs-

Digitized by Google

stelle der Aorta gelegene, mit den Gefäßen verwachsene Geschwulst ließ sich exstirpieren. Die mikroskopische Untersuchung ergab eine fast ausschließlich aus chromaffinen Zellen, daneben aus Riesenzellen und solchen mit hellem, wabigem Protoplasma und dunklen Kern bestehende Geschwulst, die einerseits nach ihrer Lage und dann nach Form, Anordnung und vor allem Chromaffinität der Zellen als vom sog. Zuckerkandl'schen Organ ausgehend betrachtet werden muß. Der Fall ist deshalb von besonderem Interesse, weil er die Möglichkeit der Entstehung von Geschwülsten aus den vom Sympathicus abzuleitenden chromaffinen Körpern, die an den verschiedensten Stellen des Sympathicus sich finden können, beweist.

Engelhardt (Gießen).

48) **Kayser.** Über den Einfluß der Laparotomie auf inoperable Neoplasmen der Bauchhöhle.

(Charité-Annalen. 27. Jahrgang.)

Verf. berichtet über einen Fall von spontaner Verkleinerung einer klinisch und mikroskopisch zweifellos bösartigen Geschwulst nach Laparotomie.

47jährige Frau mit rasch wachsender Geschwulst des Unterleibes, die aus verschiedenen walnuß- bis apfelgroßen knolligen Tumoren sich zusammensetzt und mit der seitlichen Beckenwand fest verwachsen ist. Als inoperabel nach Hause geschickt, kommt sie nach 2 Monaten wieder und wird wegen hochgradiger Atemnot infolge von Ascites laparotomiert, nicht punktiert. Entleerung von 10 Liter blutig seröser Flüssigkeit. Schwerer sich über Tage hinziehender Kollaps, dann langsame Erholung. $2^1/_2$ Monate nach der Entlassung, $3^1/_2$ Monate nach der Operation stellt sich Pat. zum größten Erstaunen des Verf. diesem wesentlich gebessert vor. Geschwulst im Bereiche des Nabels durch die Bauchdecken durchgewachsen, aber wesentlich verkleinert, der Allgemeinzustand verblüffend gut. Unter Bezugnahme auf ähnliche Beobachtungen von Wölfler, Rosenhaim, Hahn, Czerny, Krönlein u. a. referiert Verf. kurz 12 von H. W. Freund beobachtete Fälle, bei denen die Probelaparotomie trotz zweifelloser Bösartigkeit der Geschwülste eine Lebensverlängerung bewirkt hatte. Abgesehen von den Fällen, in denen durch Fortfallen von schädigenden Reizen und bessere Ernährung (bei Pyloruskarzinom nach Gastroenterostomie) und durch Entlastung lebenswichtiger Organe eine Wachstumshemmung der Geschwülste und Hebung des Allgemeinbefindens eintritt, ist eine einheitliche befriedigende Erklärung nicht möglich. Auch durch Entleerung von Ascites und dadurch herbeigeführte »Austrocknung des Peritoneums« (Freund) wurde nur ganz ausnahmsweise ein Rückgang der Geschwulstbildung veranlaßt. Bei der Heilung von Sarkomen und Karzinomen können unter besonderen Umständen unbekannte Faktoren eine Einwirkung, jedenfalls biochemischer Art, auf bösartige Geschwülste ausüben. **Engelhardt** (Gießen).

49) **J. H. Jacob.** A new obturator for the urethroscope.

(New York and Philadelphia med. journ. 1903. Juli 18.)

Verf. demonstriert eine neue Modifikation eines Endoskops, das er »Catheter Obturator« nennt und das vorzugsweise die Schleimhautschädigungen bei der Einführung des Instruments vermeiden soll. Es besteht aus drei getrennten Teilen, die, fest ineinander gefügt, als ein Stück eingeführt werden, und zwar aus dem eigentlichen Endoskop, in welches ein Katheter eingepaßt ist, der das innere Ende der Endoskopröhre um 1 cm überragt und der wieder innen einen knopfförmigen Führungsstab trägt. Verletzungen der Harnröhrenschleimhaut scheinen durch das einfache Instrument in der Tat weniger leicht aufzutreten, als bei den bisher üblichen. **Scheuer** (Berlin).

50) **F. Valentine.** Aids to cystoscopic practice.

(New York med. journ. 1903. Juni 6.)

Verf. hat bei seinen Kursen für Cystoskopie als Hauptschwierigkeit gefunden, seinen Schülern begreiflich zu machen, daß das cystoskopische Bild ein umge-

Digitized by Google

kehrtes ist. Um diese Schwierigkeit zu überwinden hat er ein sehr einfaches aber sinnreiches »Taschenphantom« konstruiert, bei dessen Benutzung die Schüler die Umkehrung des Bildes zu lernen üben sollen; es besteht aus einer kleinen viereckigen Schachtel, deren Boden eine Kreisteilung mit verschiedenen Figuren an der Innenfläche hat; der Deckel enthält einen Spiegel, der die Figuren umgekehrt wiedergibt; an dem Vorderbrettchen der Schachtel ist ein kleines Loch, durch das eine Sonde eingeführt wird, mit welcher die Figuren am Boden berührt und am Deckel entsprechend wiedergespiegelt werden.

Ein zweites, etwas größeres Phantom ist feststehend und enthält am Boden ein Bild der normalen Blase; im übrigen ist die Konstruktion ähnlich.

Als Übungsersatz für das Cystoskop selbst hat Verf. endlich eine Art weiblichen Katheter, durch dessen hohles Innere eine Sonde vorgeschoben werden kann.

Die außerordentlich einfachen, bei Heynemann in Leipsig gefertigten Hilfsmittel sind beim Unterricht für Anfänger sicher sehr gut verwendbar.

Scheuer (Berlin).

51) G. L. Eaton. Asthma produced by urethral irritation and stricture.

(Occident med. times 1903. Oktober.)

Verf. berichtet über 4 Fälle, in denen er Reizzustände der Harnröhre in Verbindung mit ausgesprochenen, zum Teil recht heftigen asthmatischen Paroxysmen beobachtet hat. Dreimal bestanden gonorrhoische Strikturen, einmal (14jähriger Knabe) eine angeborene Stenose des Orif. ext. In allen Fällen verschwanden mit Beseitigung der Verengerungen prompt die asthmatischen Beschwerden.

Kleinschmidt (Kassel).

52) Bonnet (Val-de-Grâce). Oblitération de l'urètre par une valvule congénitale en forme de diaphragme. Résection. Guérison. Rapport par M. Bazy.

(Bull. et mém. de la soc. de chir. de Paris T. XXIX. p. 32.)

Der Pat. B.'s, ein junger Soldat, litt seit Kindheit an Dysurie, zeitweiser Urinretention und seit einigen Monaten an Inkontinenz. Der Katheter traf in der Pars bulbosa auf ein nachgiebiges, aber unüberwindliches Hindernis; Gonorrhöe war nie vorhergegangen. B. stellte die Diagnose auf eine angeborene Harnröhrenverengerung und schritt zur Operation. Er fand in der Pars bulbosa vor der Pars membranacea eine quergespannte, zwerchfellartige, dünne Membran, welche direkt vor und rückwärts in die Harnröhrenschleimhaut überging. Ein Loch fand er darin nicht; wahrscheinlich war es sehr eng und lag exzentrisch; übrigens war die Membran gleich bei Eröffnung der Harnröhre verletzt worden. Hinter der Membran war die Harnröhre stark erweitert. — B. exzidierte jene ringsum an ihrer Übergangsstelle in die Harnröhrenschleimhaut, vernähte die Wunde über einem Verweilkatheter und erzielte glatte Heilung und Beseitigung aller Beschwerden.

B. und mit ihm Bazy sehen in der mitgeteilten Beobachtung den ersten anatomischen Beweis des Vorkommens einer klinisch freilich längst vermuteten angeborenen Verengerung im hinteren Abschnitte der Pars spongiosa. Bazy glaubt in der Membran einen Rest der embryonalen Kloakenmembram sehen zu müssen. Ganz geringgradige angeborene Verengerungen an der gleichen Stelle glaubt er klinisch mehrfach beobachtet zu haben; sie sollen oft den Anlaß zur Enuresis nocturna geben. **Reichel** (Chemnitz).

53) Chute. Urethral tuberculosis, with report of a case.

(Boston med. and surg. journ. 1903. Oktober 1.)

Bei einem 35jährigen Manne, der nie geschlechtskrank war, traten vor 2 Jahren Urinbeschwerden auf, bestehend in häufigen Entleerungen bei Tag und

Digitized by Google

Nacht, Schmerzen dabei, geringem Ausfluß aus der Harnröhre. Die linksseitigen Leistendrüsen schwollen an und schmerzten. Zeitweise bestanden schmerzhafte Erektionen. Allmählich wurde der Urinstrahl immer dünner bei häufiger werdenden Entleerungen. Während eines Koitus fühlte Pat. an der Anheftungsstelle des Gliedes am Hodensack einen Schmerz als ob etwas zerbräche, darauf Steigerung der Urinverhaltung; 14 Tage später erste ärztliche Behandlung.

Der Befund ergab einen gesund aussehenden Mann. Der Urin wurde sehr mühsam in geringer Menge entleert, enthielt spärliche Epithel- und Eiterzellen, keine Nierenelemente, Gonokokken- oder Tuberkelbazillen. Die ganze Harnröhre fühlte sich an wie ein steifes Rohr. 5 cm hinter der Mündung und am Ansatz des Gliedes an den Hodensack waren knochenharte Anschwellungen fühlbar, die letzterwähnte ergab bei Seitenbewegungen deutliches rauhes Reiben, eine dünne Silbersonde glitt unter kratzendem Geräusch über die beiden Stellen. Später wurde mit »Alligator«-Zange aus beiden verengten Stellen verkalktes Gewebe in unregelmäßigen Stückchen entfernt, worauf erhebliche Besserung eintrat, die vorher schon auf Erweiterung begonnen hatte. Auch später noch künstliche Entfernung und spontane Entleerung kleiner Kalkstückchen. Auch in der Prostata war eine knochenharte Stelle fühlbar. Endoskopisch sah man die Schleimhaut sehr blaß, einzelne erodierte Stellen, an anderen Vorspringen schmaler fibröser Zapfen. Hinter dem Endoskop fielen die Wände nicht zusammen, sondern die Lichtung stand weit offen, wie aufgeblasen.

In den entfernten Leistendrüsen fand sich Amyloidgewebe. Tuberkelbazillen wurden nie und an keiner Stelle nachgewiesen. Trotzdem hält Verf. die Erkrankung für tuberkulös nach dem klinischen Verlauf, dem Fehlen der venerischen Infektion und namentlich nach Befund der Leistendrüsen. Die Erkrankung hat sich in den Drüsen der Harnröhrenschleimhaut abgespielt, in denen bei Heilung Kalksalze abgelagert wurden, die dann allmählich durch die Schleimhaut durchsickerten.

Im Anschluß an diesen Fall hat Verf. die Literatur durchforscht, aber nur wenige Fälle gefunden. Aus diesen geht hervor, daß Harnröhrentuberkulose stets sekundär, meistens nach reiner Genitaltuberkulose entsteht. Vorangegangene Tripperinfektion begünstigt die Entstehung; in einigen Fällen schloß sie sich unmittelbar an eine solche an. Die Zeichen der Erkrankung sind sehr verschieden; manchmal besteht spärlicher Eiterausfluß, andere Male fehlt er, dagegen wird Brennen in der Harnröhre fast immer gefunden. Knotenbildungen und Verengerungen der Harnröhre sind weniger regelmäßig vorhanden. Für die Diagnose kommen hauptsächlich multiple Geschwüre und Granulationsbildung in der Harnröhre in Betracht; gonokokkenfreier, chronischer Ausfluß ist sehr verdächtig; ist gleichzeitig anderweitige Genitaltuberkulose vorhanden, so ist die Diagnose so gut wie sicher; ganz gesichert ist sie natürlich durch Nachweis der Erreger. Verdacht auf Tuberkulose besteht auch bei baldigem Auftreten von Strikturen bei bestehender Urethritis und bei Knotenbildung in der Harnröhre. Die Prognose hängt viel von der Erkrankung der übrigen Organe des Urogenitalkanals ab. Für die Behandlung kommen weniger lokale als allgemeine kräftigende Maßnahmen in Betracht. Ganz schwache Lösungen von Ätzmitteln, auch Jodoformemulsionen werden lokal noch am besten vertragen. Anlage einer Boutonière bringt manchmal Heilung des vor derselben liegenden Teiles. Danach sind häufige Nachoperationen (Strikturen!) erforderlich. **Trapp** (Bückeburg).

54) M. Friedmann. Zur Kenntnis der zerebralen Blasenstörungen und namentlich des Rindenzentrums für die Innervation der Harnblase.

(Münchener med. Wochenschrift 1903. Nr. 37.)

Der Mitteilung liegt eine wertvolle Beobachtung zugrunde, die einen 9 Jahre alten Knaben betraf, welcher, 1 Jahr vorher von einem Stein auf die linke Kopfseite getroffen, eine komplizierte Depressionsfraktur des linken Scheitelbeins erlitten und sofort danach neben einem rasch vorübergegangenen tonischen Krampf

Digitized by Google

in der rechten Hand eine Erschwerung des Urinlassens dargeboten hatte, die sich zu einer ziemlich vollständigen Incontinentia urinae von über 1 Jahr langer Dauer entwickelte. F. nimmt an, daß ein dem Armzentrum angrenzendes, in der hinteren Zentralwindung gelegenes kortikales Blasenzentrum verletzt worden war.

Kramer (Glogau).

55) **D. Schwarz.** Ektopie der Blase, operiert nach Maydl.

(Liečnički viestnik 1903. Nr. 11. [Kroatisch.])

Der 20jährige Kranke wurde am 20. Mai 1903 genau nach Maydl's Typus operiert. Am 5. Tage öffnete sich eine feine urinosterkorale Fistel, die sich nach kurzer Zeit spontan schloß. Pat. ist vollkommen kontinent; er steht Nachts 2—3mal auf, um den Urin abzulassen, manchmal durchschläft er aber auch die Nacht ganz trocken. Am Tage kann er den Urin 2—3 Stunden halten.

v. Čačković (Agram).

56) **R. Mišetić.** Ein riesiger Blasenstein durch die Harnröhre extrahiert.

(Liečnički viestnik 1903. Nr. 11. [Kroatisch.])

Bei der 45jährigen schwächlichen Kranken dilatierte M. die Harnröhre und extrahierte einen eiförmigen Blasenstein von 14 cm großer und 12 cm kleiner Achse, im Gewicht von 90 g. Die Schwierigkeiten der Extraktion konnte Verf. schließlich nur so überwinden, daß er von der Scheide her mit zwei Fingern den Stein nach vorn herauspreßte. Pat. hatte bei der Extraktion, die ohne Narkose vorgenommen wurde, starke Schmerzen, blutete etwas und war durch 8 Tage inkontinent. Am 10. Tage wurde sie mit vollkommen funktionierendem Sphinkter geheilt entlassen.

v. Čačković (Agram).

57) **F. Hartley** (New York). Exstirpation of the urinary bladder.

(Med. news 1903. August 29.)

Bericht über zwei nach Maydl operierte Fälle. Beide wurden geheilt. Im ersten handelte es sich um ausgedehnte Blasentuberkulose bei einem 18jährigen Mädchen. Nach vollendeter Wundheilung wurde Urin (alkalisch und Spuren von Eiweiß enthaltend) 3mal am Tage und 1—2mal nachts entleert. Nachuntersuchung nach 7 Monaten: Pat. befindet sich wohl und ist arbeitsfähig. Urin enthält Eiweiß in Spuren, mikroskopische Untersuchung negativ; drei bis vier Entleerungen am Tage, ein bis zwei nachts. Der zweite Operierte war ein an Blasenektopie leidender 18jähriger junger Mann, bei dem eine voraufgegangene Plastik nicht zum Ziel geführt hatte. Hier ist über den Urinbefund nichts mitgeteilt.

Kleinschmidt (Kassel).

58) **S. T. Brown.** Movable right kidney as a cause of pancreatic diabetes. With a report of cases cured by nephropexy.

(Philadelphia med. journ. 1903. April 4.)

Verf. gibt eine ausführliche Schilderung der Topographie des Pankreas und berichtet dann über zwei Fälle. Bei einer 23jährigen Frau übte die wegen Wanderniere ausgeführte Nephropexie einen günstigen Einfluß auf den gleichzeitig bestehenden Diabetes aus. Der Urin, der über 10% Zucker enthalten hatte, blieb seit der Operation zuckerfrei. Dasselbe Resultat wurde durch diese Operation in einem ähnlich liegenden Falle bei einer 26jährigen Frau erzielt.

Läwen (Leipzig).

Eingesandt.

Bezugnehmend auf die Arbeit des Herrn Dr. Wagner, Breslau, in Nr. 50 1903) des Zentralblattes für Chirurgie erlaubt sich Unterzeichneter mitzuteilen

Digitized by Google

daß er schon seit zwei Jahren im Spital und in der Privatpraxis granulierende Wunden durch Eintrocknung, allerdings wenn immer möglich durch Insolation, behandelt und darüber schon kurz publiziert hat, so anläßlich der Mitteilung einer Milzverletzung (Korrespondenzblatt für Schweizer Ärzte 1902 Nr. 16), ferner in den beiden Spitalberichten des Oberengadiner Kreisspitales für die Jahre 1901/02 und 1902/03 (Samaden, Buchdruckerei Tanner), worin folgendes steht: »Anschließend an diese Operationsstatistik möge hier noch kurz bemerkt werden, daß wir seit Neujahr 1902 fast sämtliche sekundären (granulierenden) Wunden durch Eintrocknung behandeln (stundenlanges Aussetzen der Sonnenbestrahlung oder der trocknen Luft, wozu im Engadin die Verhältnisse ja sehr günstig sind). Wir sind mit den damit erzielten Erfolgen sehr zufrieden.« Durch den Spitalbericht fand meine Methode auch in der Neuen freien Presse, Wien, Erwähnung unter dem Titel: »Neue Heilmethode« (Januar 1903). Eine längere Arbeit wird nächstens darüber erscheinen; sie war schon in den Händen der tit. Redaktion der Münchener med. Wochenschrift, bevor die Wagner'sche Arbeit erschienen ist. Übrigens war auch Herr Dr. Wagner, als er in der Schlesischen Gesellschaft für vaterländische Kultur seine ersten diesbezüglichen Mitteilungen machte, in der Diskussion durch Herrn Prof. Alexander Tietze auf meine Methode aufmerksam gemacht worden.

Samaden, Dezember 1903.

Dr. **Oscar Bernhard,** *dirig. Spitalarzt.*

Zu den vorstehenden Ausführungen des Herrn Dr. Bernhard-Samaden möchte ich mir folgende Bemerkungen erlauben:

Seit 1897 habe ich die »offne« Behandlung von granulierenden Hautwunden durchgeführt. Ich freue mich, durch Herrn Bernhard die Erfolge der Wundbehandlung, wie ich sie in meiner Arbeit vorgeschlagen habe, bestätigt zu sehen, zumal ich mir bewußt bin, nicht von allen Seiten sogleich Zustimmung zu meinen Vorschlägen zu erhalten.

Zu dem Schlußsatz des Bernhard'schen Schriftsatzes, der zu Mißdeutungen Anlaß geben könnte, bemerke ich, daß ich das Manuskript meiner Arbeit über »Die Behandlung von granulierenden Hautwunden« bereits am 7. November der Redaktion des Zentralblattes für Chirurgie übergeben habe, daß ich meinen Vortrag über das gleiche Thema in der »Schlesischen Gesellschaft für vaterländische Kultur« erst am 27. November hielt; ich konnte also die Diskussionsbemerkungen zu meinem Vortrag in meiner Arbeit nicht mehr verwerten. *Dr.* **H. Wagner.**

Der 21. Kongreß für innere Medizin

findet vom 18.—21. April 1904 in **Leipzig** *statt unter dem Vorsitze des Herrn Merkel (Nürnberg).*

Am ersten Sitzungstage, Montag, den 18. April 1904, werden die Herren Marchand (Leipzig) und Romberg (Marburg): **Über die Arteriosklerose** *referieren. Die ganze übrige Zeit ist den Einzelvorträgen und Demonstrationen gewidmet.*

Anmeldungen von Vorträgen und Demonstrationen nimmt der ständige Sekretär des Kongresses, Herr Geh.-Rat Dr. Emil Pfeiffer, Wiesbaden, Parkstraße 13, entgegen.

Berichtigung. *In Nr. 50 1903 p. 1385 Z. 15. v. u. muß es statt Proc. vereint heißen »Proc. uncinat.«*

Originalmitteilungen, Monographien und Separatabdrücke wolle man an *Prof. E. Richter* in Breslau (Kaiser Wilhelmstraße 115), oder an die Verlagshandlung *Breitkopf & Härtel*, einsenden.

Druck und Verlag von Breitkopf & Härtel in Leipzig, Nürnbergerstraße 36/38.

Digitized by Google

৹
Zentralblatt
für
CHIRURGIE

herausgegeben
von
E. von Bergmann, in Berlin, **F. König,** in Berlin, **E. Richter,** in Breslau.

Einunddreifsigster Jahrgang.

Wöchentlich eine Nummer. Preis des Jahrganges 20 Mark, bei halbjähriger Vorauszahlung. Zu beziehen durch alle Buchhandlungen und Postanstalten.

Nr. 4. Sonnabend, den 30. Januar. 1904.

I.

Technische Beiträge zur Chirurgie der Bauchhöhle.

Von

Dr. Georg Kelling in Dresden.

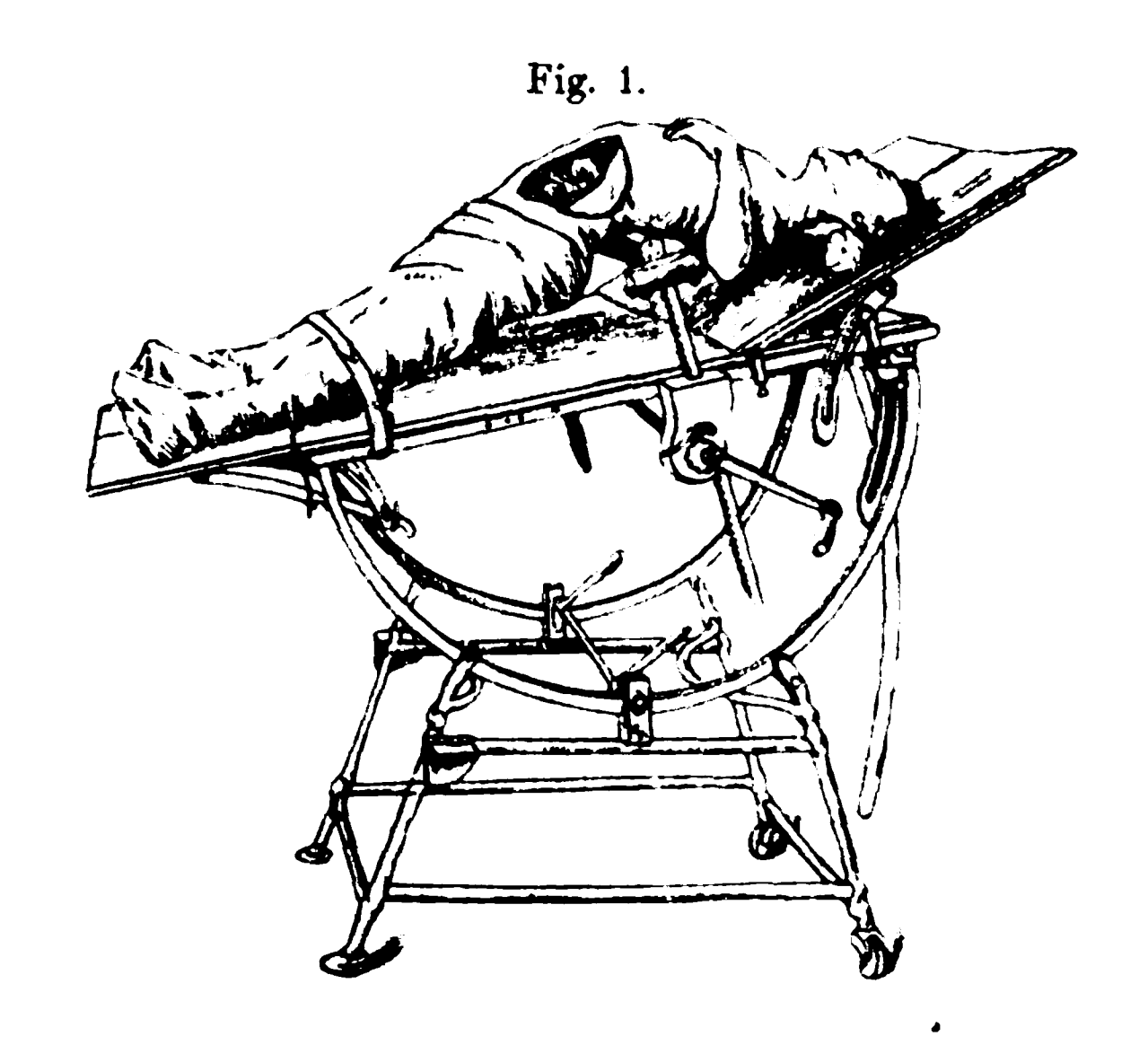
1) Einfache Ausführung der Beckenhängelage.

In Nr. 42 1901 dieses Blattes hatte ich eine Lage mit tiefem Becken bei horizontaler Lagerung des Rumpfes empfohlen, welche dazu dient, die Gegend des Zwerchfelles bei ausgiebigen Magenresektionen und Milzoperationen und die Leber bei Gallenstein- und Leberoperationen besser zugänglich zu machen. Die dazu angegebene

Digitized by Google

Schnittführung bestand in einem Längsschnitt in der Linea alba und einem darauf senkrechten Schnitt in Höhe des Nabels nach rechts oder links bis in die Flanken. Der Assistent kann den rechten resp. linken Rippenbogen abheben, um das Operationsterrain zugänglich zu machen. Die Lage läßt sich in sehr einfacher Weise ausführen mit Hilfe der kürzlich von König angegebenen Beckenstütze, welche an dem allgemein verbreiteten und sehr zweckmäßigen Stelzner'schen Operationstisch angebracht wird. Die Stelznerschen Operationstische alter Konstruktion lassen zwar den Kopf tief lagern und die Füße hoch, aber nicht umgekehrt den Kopf hoch und die Füße tief, weil der Schlitten des Tisches durch zwei Schrauben in der horizontalen Lage arretiert ist. Läßt man diese beiden Schrauben herausdrehen, so läßt sich auch das Fußende des Tisches senken. An der König'schen Beckenstütze läßt man anstatt des Brettes, welches zu Verbandzwecken dient, eine schmale Holzleiste anbringen, welche aber gut gepolstert sein muß. Die Holzleiste muß durch Schrauben festgehalten werden.

Fig. 1.



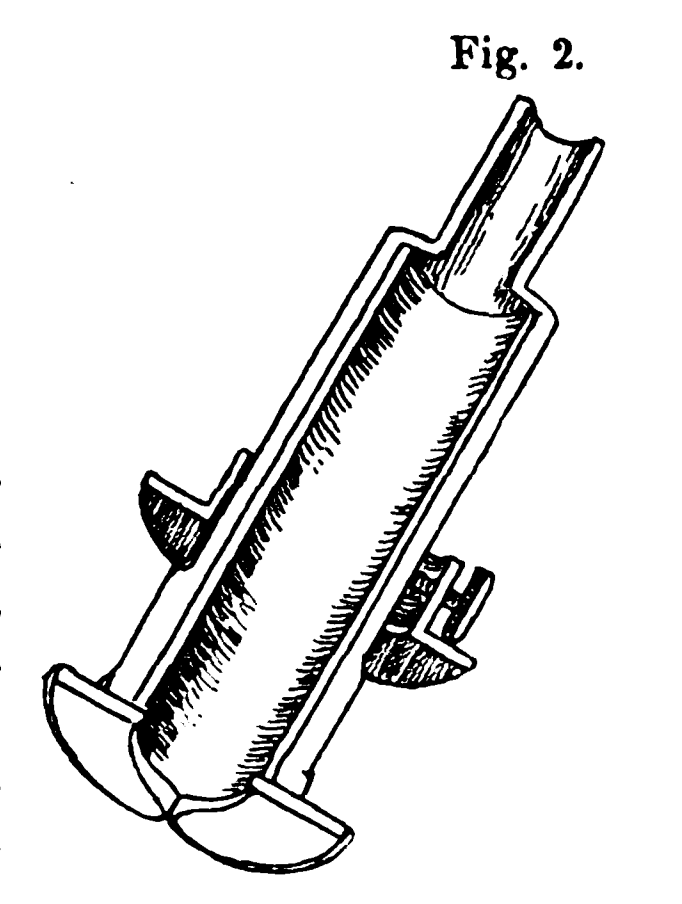
Der Pat. wird so gelagert, daß er mit der Höhlung des Rückens auf der Leiste liegt, und wird mit einem Riemen oberhalb des Knies am Operationstische befestigt. Man hat nun noch nötig, die gepolsterte Leiste in die Höhe zu schrauben und den Tisch vorn zu senken, um die Gegend des Zwerchfelles, der Milz, aber auch die Leber, die Gegend des Choledochus sich bequemer zugänglich zu machen. Ferner ist der Übergang in die horizontale Lage auf diese Weise mit Leichtigkeit und ohne Berührung des Operationsterrains möglich. Beifolgende Abbildung erläutert die beschriebene Lagerung (Fig. 1).

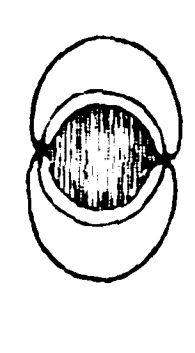
Digitized by Google

2) Aspirationsdrainage der Bauchhöhle.

Die Wirkung der Mikulicz'schen Tamponade beruht auf der Kapillarität der Gaze; die Flüssigkeit muß aber dabei, wenn man die Gaze zur Bauchhöhle vorn herausleitet, die Schwere überwinden. Letzteres wird begünstigt, wenn ein positiver Druck in der Bauchhöhle, sei es durch Atmung, sei es Meteorismus, entsteht. Eine so wertvolle Bereicherung der Chirurgie der Bauchhöhle auch sicher diese Methode darstellt, so gibt es doch Fälle, in welchen ihre Wirkung nicht genügend ist. Dahin gehören z. B. gewisse Operationen an Gallengängen, am Pankreas, und ferner, wenn man von kleinen Öffnungen aus große Hohlräume drainieren will. Es besteht hier die Gefahr, daß die Sekrete nicht genügend aufgesaugt werden und sich neben der Gaze in der Bauchhöhle ansammeln resp. auch neue Wege in die gesunde Bauchhöhle einschlagen. Diese Gefahr ist besonders da vorhanden, wo der Raum der Bauchhöhle zu groß ist für das Volumen der Eingeweide, die Bauchdecken eingesunken sind und ein negativer Druck in der Bauchhöhle besteht, ferner bei Fällen, wo die Hohlräume in der Bauchhöhle oben liegen und die Verklebungstendenz des Peritoneums gering ist, wie man das ja bei sehr geschwächten Individuen mitunter findet. So kommt besonders nach Choledochotomien bei abgemagerten Pat. mit infektiöser Galle Peritonitis auf diese Weise zustande. Ferner ist es, wenn man am Pankreas operiert und dabei den Pankreassäften einen Weg in die Bauchhöhle öffnet, wünschenswert, daß die Tamponade auch jeden Tropfen des Sekretes absaugt. Ich bediene mich zu diesem Zwecke seit über 2 Jahren in solchen Fällen der Aspirationsdrainage; dieselbe wird folgendermaßen ausgeführt: Die Wundhöhle wird tamponiert mit mehreren Gazestreifen oder Beuteln. Die Binde wird am besten so verwendet, daß man hin und hergehend mehrere Lagen aufeinander bringt und das Ganze dann so in die Bauchhöhle einstopft, daß der Anfang nach außen, das Ende aber nach innen und in den Knopf zu liegen kommt. Auf diese Weise läßt sich die Binde später am leichtesten herausziehen. Zwischen die Gazestreifen kommen nun aber ein oder einige Drains mit mehrfachen seitlichen Löchern zu liegen; am besten eignen sich Nélatonkatheter, weil dieselben infolge der Steifheit ihrer Wandung nicht zusammenklappen. Die Katheter und die Enden der Gaze werden in einen Drainageknopf

Fig. 2.

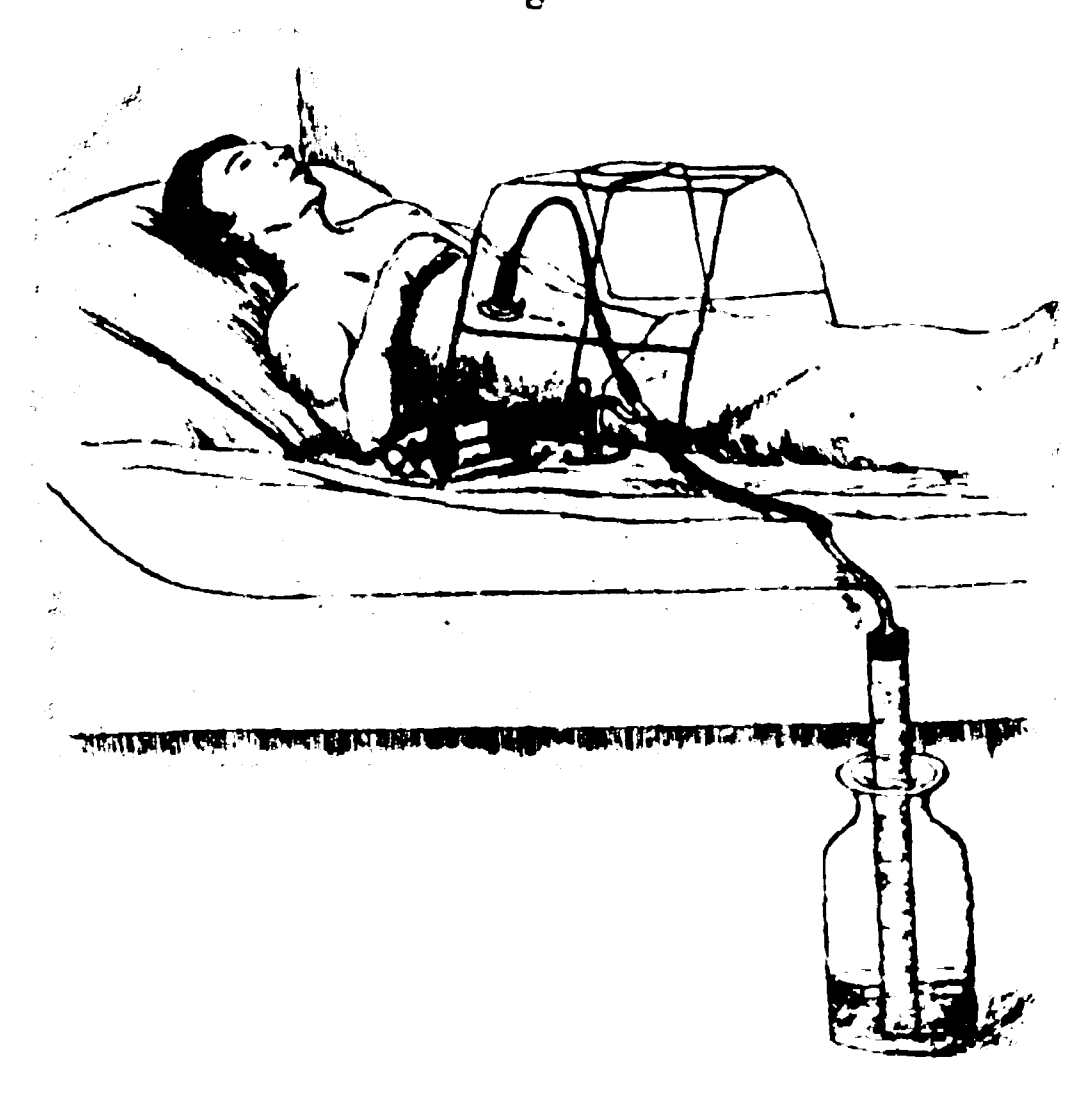




Digitized by Google

geleitet (Fig. 2). Dieser Knopf besteht aus einer zylindrischen Röhre von 7 cm Länge und 2 cm Durchmesser; das Ende, welches in die Bauchhöhle zu liegen kommt, trägt eine ovale, schildförmige Verbreiterung mit abgeglätteten Rändern. Der Zylinder ist mit Gummischlauch von unten bis oben überzogen, unten event. mit dickerem Gummi; der Gummischlauch ragt etwa 3 Querfinger über den Rand des Zylinders heraus. Die Bauchdecke wird nun geschlossen und um den Zylinder herum dicht vernäht. Dabei zieht man den Knopf etwas in die Höhe, so daß das Schild gegen die Bauchwand angezogen wird. Ein Ring, der über dem Zylinder verschieblich ist und eine kleine Schraube trägt, wird dann nach unten geschoben und wenn er der Haut aufliegt, festgeschraubt. Es hat dies den Zweck, daß der Zylinder

Fig. 3.



nicht in die Tiefe sinken und etwa Druck auf die Eingeweide und Nekrosen verursachen kann. Auf die Haut pinsele man etwas Kollodium zum luftdichten Verschluß.

Es gibt nun zwei Möglichkeiten, wie man das Saugen bewirken kann. Entweder man verbindet den Gummischlauch der Drainage mit einer Potain'schen Flasche und schließt an diese Flasche eine Wasserstrahlpumpe an. Man saugt dann so ab, daß der negative Druck 30—40 cm Wassersäule beträgt. Wenn man eine solche Pumpe nicht zur Verfügung hat, kann man auch mit einer einfachen Hebevorrichtung das Absaugen bewirken (Fig. 3). Zu diesem Zwecke nimmt man ein zylindrisches hohes Gefäß, welches oben und unten eine Öffnung trägt. Das Gefäß wird in einen Eimer gestellt, der mit 1%iger Lysollösung gefüllt ist. Das obere Ende des Gefäßes ist mit einem Drainageknopf verbunden unter Dazwischenschaltung eines gläsernen T-Stückes. Saugt man jetzt mit Hilfe der Spritze

Digitized by Google

an dem T-Stück Luft ab, so steigt die Lysollösung im Zylinder und in der Leitung in die Höhe. Man saugt so lange ab, bis die Lösung an das T-Stück selbst reicht. Die Größe des absaugenden Druckes ist natürlich gleich dem Abstand des tiefsten Punktes der Tamponade vom Wasserniveau im Eimer; sie soll etwa zwischen 40 und 50 cm betragen.

Ich habe das Verfahren angewendet: bei einer 35jährigen Pat. und bei einer 36jährigen Pat. mit Choledochotomien, ferner bei einem 62jährigen Mann, bei einer 47jährigen Frau, bei einem 49-jährigen Mann, wo ich nach einer ausgiebigen Magenresektion auch Stücke des Pankreas mit entfernen mußte und wo die Tamponade mit dazu dienen sollte, den Hohlraum, welcher durch die Entfernung des Tumors entstanden war, zu beseitigen. Die Drainage hat in allen Fällen funktioniert und wurde gut vertragen. Den Knopf habe ich nach einer Woche entfernt, indem ich eine Seitennaht aus der Haut und aus der Fascie herausnahm und dann den Knopf herauszog. Die Wundtamponade wird dann mit Gaze bedeckt und im Laufe von 3—4 Tagen entfernt. Besonders ist dafür günstig die Lockerung der Gaze durch Befeuchten mit der von Poncet angegebenen Lösung von 10%igem Wasserstoffsuperoxyd.

Ich bin der Überzeugung, daß in gewissen Fällen, wo eben die gewöhnliche Tamponade nicht genügend wirkt, mit Hilfe der Aspirationsdrainage die Entstehung einer Peritonitis vermieden werden kann.

Man kann sich durch einen ganz einfachen physikalischen Versuch davon überzeugen, daß eine solche Aspirationsvorrichtung viel größere Mengen Sekret herausschafft, als die einfache Kapillardrainage, und daß es tatsächlich gelingt, jeden Tropfen Wundsekret auf diese Weise abzusaugen. Man versuche nur einmal ein halbgefülltes Wasserglas durch Kapillarität leerzusaugen, indem man ein Stück eines Gazestreifens hineinhängt und oben das andere Stück Gaze auf ein Holzbrettchen auflegt. Man braucht viele Stunden, während man es durch Aspiration in wenig Sekunden leerbekommt.

II.

Aus der chir. Privatklinik des Privatdozenten Dr. N. Trinkler in Charkoff (Rußland).

Zur Technik der Resectio appendicis.

Von

A. Belz, I. Assistenzarzt.

Bei der Resectio appendicis wird gewöhnlich folgendes Vorgehen empfohlen: nachdem das Peritoneum eröffnet ist, wird das Coecum mit dem Finger herausgeholt, die Appendix an ihrer Insertionsstelle aufgesucht, das Mesenteriolum unterbunden und abgetragen. Dieses

Digitized by Google

Verfahren ist nicht in allen Fällen angebracht und nicht selten mit schweren Verletzungen des Coecums verbunden, hauptsächlich wo die Appendix mit ihrer Spitze im Paranephrium fest angewachsen oder etwa an der unteren Oberfläche der Leber gelegen ist oder auch tief im Becken sitzt.

Für den weiteren Verlauf der Operation und der Nachbehandlung ist es ja durchaus nicht gleichgültig, ob das Coecum und das Colon ascendens stark gezerrt werden oder sogar bei Bestehen von entzündlichen Prozessen die Serosa an vielen Stellen abgelöst wird. Auf solche Serosaablösungen macht Richard Mühsam aus Prof. Sonnenburg's Klinik aufmerksam, indem er eine peinlich genaue Übernähung derselben empfiehlt. Deshalb erlaube ich mir ein schonenderes Verfahren bei der Resektion, hauptsächlich bei atypischer Lage der Appendix, zu empfehlen, welche Methode von meinem Chef, Dr. Trinkler, auf meine Veranlassung mehrmals angewandt wurde.

Nach Eröffnung des Peritoneums wird das Coecum so viel wie eben nötig aus der Wunde herausgezogen und die Ansatzstelle der Appendix aufgesucht. Jetzt durchschneidet man die Serosa und Muscularis an der freien Oberfläche, zieht mit einer stumpfen Nadel einen doppelten Faden zwischen der dem Mesenteriolum zugewandten Oberfläche und noch nicht durchtrennten Muscularis und Mucosa durch und unterbindet die Appendix doppelt. Zwischen den beiden Ligaturen wird nun die Appendix mit dem Messer oder dem Thermokauter durchtrennt und der eingestülpte Stumpf mit einer Zwei-Etagennaht übernäht. Die Arteria mesenterioli kann gleich nach der Durchtrennung gefaßt und unterbunden werden. Das Coecum wird jetzt reponiert und vom Assistenten mit der linken Hand, besser noch mit dem Kader'schen Löffel, der mit feuchter Gaze umwickelt ist, medianwärts gedrückt und die Appendix mit überraschender Leichtigkeit und Schonung vom Chirurgen aus ihren Verwachsungen herausgeschält, wobei alle blutenden Gefäße einzeln unterbunden werden. Auf solche Art wurde die Appendix von Dr. Trinkler fünfmal resesiert, wobei sich die Methode als besonders empfehlenswert erwies, da das Coecum und das Colon ascendens viel weniger geschädigt wurden.

Auf Anregung meines Chefs habe ich diese Methode kurz beschrieben, um auf dieselbe meine Kollegen aufmerksam zu machen und den Operationsakt der Resektion zu erleichtern, obwohl ich glaube, daß dieses Verfahren wohl schon oft auch von anderen Chirurgen angewandt wurde.

In Fällen, wo die vollkommene Entfernung der Appendix auf ganz besondere Schwierigkeiten stößt, könnte bei dieser Methode der apex des appendix in loco zurückgelassen, in der Richtung desselben die Bauchhöhle tamponiert und das Coecum vernäht in die Bauchhöhle versenkt werden.

Digitized by Google

1) **W. Kolle** und **A. Wassermann.** Handbuch der pathogenen Mikroorganismen. Lfg. 13—16.

Jena, **Gustav Fischer,** 1903.

Mit den vorliegenden Lieferungen beginnt der dritte Band des Werkes. Sie enthalten neben einer Anzahl von nur für den Bakteriologen wichtigen und interessanten Aufsätzen eine Reihe von Besprechungen, die dem allgemeinen Praktiker und dem Chirurgen von Wert sind. Dieser Wert tritt besonders dadurch hervor, daß sich die Entdecker verschiedener hierher gehörender Mikroorganismen an der Bearbeitung der Darstellungen beteiligt haben. Hervorgehoben seien hier nur die Aufsätze über: Cholera asiatica von Kolle, Staphylokokken von Neisser und Lipstein, Gonorrhöe von Neisser und Scholtz, Diplokokkus pneumoniae von Weichselbaum, Streptokokken von Lingelsheim, Influenza von Beck, Pyocyaneus von Wassermann und über die spezielle Bakteriologie des Auges von Axenfeld.

Letztgenannte Arbeit gibt uns ein anschauliches Bild, welch wichtige Rolle die Bakteriologie heute für die Diagnose und Behandlung der Augenkrankheiten spielt.

Auf Einzelheiten kann natürlich auch hier bei diesen ebenso wichtigen wie interessanten Kapiteln nicht eingegangen werden. Im allgemeinen gilt das für die früheren Lieferungen bereits mehrfach Hervorgehobene. Je mehr von dem Werke in unsere Hände kommt, um so unentbehrlicher scheint uns — Theoretikern wie Praktikern — dasselbe zu werden und um so klarer sehen wir, welch große Lücke bisher bestanden hat, die das Werk in glänzendstem Maße auszufüllen geeignet ist.

Silberberg (Breslau).

---

2) **M. M. Dieterichs.** Über die Ursachen der Erscheinungen nach ausgedehnten Verbrennungen des tierischen Organismus und ihre Behandlung.

(Russisches Archiv für Chirurgie 1903. [Russisch.])

D. kam zu der Überzeugung, daß keine der bisherigen Erklärungen befriedigt, daß vielmehr »eine weithin im Körper wirksame toxische Schädlichkeit für den tödlichen Ausgang verantwortlich gemacht werden muß« (Dohrn) (vgl. die vom Verf. nicht zitierte Arbeit Dohrn's in Deutsche Zeitschrift für Chirurgie Bd. LX). Er unternahm es daher, auf cytotoxische Vorgänge im Blute der Kranken zu fahnden, festzustellen, ob Auto-, Iso- oder Heterolysine resp. -Agglutinine gebildet werden.

Die Tiere (Meerschweinchen und Kaninchen) wurden 12 Sekunden in 90° heißes Wasser getaucht und dann wurde ihnen nach verschieden langer Zeit (1—50 Stunden) aus einer Carotis Blut entnommen. Die Technik der Serumuntersuchung war die allgemein übliche, jedoch beobachtete D. 24 Stunden und stellte die Proben

Digitized by Google

für die ersten 2 Stunden in den Brutschrank, für die übrige Zeit in den Eisschrank.

Es ergab sich nun tatsächlich, daß die Tiere, die Verbrennungen erlitten haben, in ihrem Blute alle jene Substanzen bilden, und zwar am reichlichsten in den ersten 5—10 Stunden. Die Agglutinine treten zuweilen etwas später auf als die Lysine. Durch Erwärmen auf 57° während 35 Minuten wird das Serum inaktiv. Auf Grund dieser Tatsachen hält D. die Veränderungen des Blutes (Hämoglobinämie, Gerinnungen) für erklärt und ist der Meinung, daß man danach die Bildung noch anderer Zellgifte als sehr wahrscheinlich ansehen darf. (? Ref.)

Im zweiten Teile seiner Arbeit versucht Verf. nicht etwa aus den Resultaten seiner Experimente Vorteil für die Therapie zu ziehen, sondern er bespricht die chirurgische Behandlung von ausgedehnten Verbrennungen an der Hand von drei Punkten: 1) muß der Blutdruck gehoben werden, was durch intravenöse und rektale Zufuhr von Kochsalzlösung erreicht wird. Dadurch wird auch die Ausscheidung der Toxine durch die Nieren befördert; 2) muß dem Sauerstoffhunger, der infolge der Zerstörung der roten Blutkörperchen eintritt, durch reichliche Sauerstoffzufuhr gesteuert werden; 3) muß ein zu großer Wärmeverlust verhindert werden.

Für die lokale Behandlung der Wunden redet D. einem streng aseptischen, austrocknenden Verfahren möglichst ohne Medikamente das Wort. **V. E. Mertens** (Breslau).

---

3) **J. Wentscher.** Ein weiterer Beitrag zur Überlebensfähigkeit der menschlichen Epidermiszellen.

(Deutsche Zeitschrift für Chirurgie Bd. LXX. p. 21.)

Die positiven Ergebnisse von W.'s Transplantationsversuchen mit längere Zeit konservierten Hautläppchen sind einer zurückhaltenden Kritik Marchand's und Enderlen's, und zwar besonders dem Einwande begegnet, daß die bei ihnen auf granulierenden Hautgeschwüren erzielte Epitheldecke aus in der Tiefe der Wunde zurückgebliebenen Knäueldrüsenresten oder aus Epidermiswucherung vom Defektrande her entstanden sein könnte. Zwecks Widerlegung dieser Einwände hat W. neue Versuche der Art angestellt, daß die Transplantationen auf nackte Muskelflächen, in denen also die Gegenwart von Epithelresten schlechterdings ausgeschlossen ist, vorgenommen sind. Da auch hier aber wie früher unzweideutig positive Resultate erzielt wurden, erklärt W. seine früheren Angaben für einwandsfrei nachgewiesen.

Des näheren ist zu erwähnen, daß die fraglichen Versuche an zwei älteren, 61- bezw. 50jährigen Männern angestellt wurden, je zwei an demselben Individuum. Durch Einschnitt auf den Oberschenkel wurde eine ca. 3 cm im Quadrat messende Fläche des M. quadriceps bloßgelegt, die zur Bepflanzung diente. Die zur Aufpflanzung benutzten Läppchen waren den Versuchspersonen vom

Digitized by Google

Oberschenkel nach der Thiersch'schen Methode entnommen und in einem sterilisierten Reagensglas, das mit etwas angefeuchteter Gaze gefüllt und pilzdicht verschlossen war, konserviert. Sie gelangten im Versuche I nach 7tägiger, sonst nach 14tägiger Aufbewahrung zur Verwendung. Nur ein Versuch blieb ganz erfolglos, dagegen konnten im Versuch I 7 Tage nach der Transplantation eines 7tägigen und in Versuch IV 4 Tage nach der eines 14tägigen Läppchens mehrfach in Epidermisstrecken von verschiedener Ausdehnung vitale Vorgänge unzweideutigster Art in Form von Proliferation und Regeneration des Gewebes und vor allem in Gestalt zahlreicher, oft dicht gedrängt beisammenliegender Mitosen mit aller Bestimmtheit nachgewiesen werden.

Die Details der Beobachtungen, besonders die histologische Beschreibung der mikroskopierten Probeexzisionsstückchen nebst den beigefügten sehr schönen mikroskopischen Tafeln ist im Original einzusehen.

In praktischer Beziehung äußert W., daß sehr gut Läppchen nach 24 bis höchstens 48 Stunden dauernder Konservierung zur Transplantation verwertet werden können. Späterhin nimmt die Vitalität der Läppchen merklich ab, so daß sie praktisch nicht mehr zum Gebrauche zu empfehlen sind. Doch tut das dem Wert und Interesse, welches die W.'schen Versuche in biologischer Hinsicht beanspruchen, keinen Eintrag. **Meinhard Schmidt** (Cuxhaven).

---

4) **D. J. Tatarinow.** Die postoperativen Hämatome.

(Arbeiten aus Prof. Djakonow's Klinik.)

(Beilage zur Chirurgie 1903. [Russisch.])

T. untersuchte die physischen, chemischen und bakteriologischen Eigenschaften des Sekretes von Wunden mit vollständig geschlossener Hautdecke in 42 Fällen, vom 2. bis zum 7. Tage nach der Operation. Schlußfolgerungen: Die Flüssigkeit gerinnt außerhalb des Organismus nicht und enthält Fibrinogen, Fibrinferment und Albumosen in sehr verschiedenen Mengen; das Fibrinferment und die Albumosen können ganz fehlen. Das Ausbleiben der Gerinnung bei geringem Inhalt von Fibrinogen hängt vom Ausfallen desselben in der Wunde als Fibrin ab; bei größeren Mengen von Fibrinogen und gleichzeitig Fibrinferment wird die Gerinnung durch die Albumosen (Peptone) verhindert, die von Mikroorganismen erzeugt werden, die Mikroorganismen üben gleichzeitig eine verflüssigende Wirkung auf das Sekret aus. Die Hämatome sind Mischungen von Lymphe, Serum und Blut. Unter den Ursachen der Hämatombildung sind zu erwähnen die Arteriosklerose, die Eigenschaften der Wundstelle (reichliches Zellgewebe und Fett mit zahlreichen Lymphgefäßen), das Austreten von Blut und Lymphe aus der Knochenspongiosa, Traumen, weite Wundhöhlen und primärer totaler Wundverschluß. Solche Hämatome vereitern gewöhnlich; daher ist es besser, solche Wunden

Digitized by Google

nicht zu nähen, sondern für 2—3 Tage zu drainieren. In allen übrigen Fällen bilden die Hämatome keine besondere Beeinträchtigung der Wundheilung, da sie gewöhnlich entweder keine Bakterien enthalten, oder aber letztere dank der bakteriziden Eigenschaft der Blutbestandteile zugrunde gehen und keine Komplikationen in der Wundheilung hervorrufen.

Gückel (Kondal, Saratow).

---

5) **Tavel** (Bern). Die Anwendung der Gelatine zur Verhütung postoperativer Hämatome.

(Korrespondenzblatt für Schweizer Ärzte 1903. Nr. 12.)

Die postoperativen Hämatome, welche in so hohem Maße zur Infektion disponieren, sucht T. durch Berieselung der frischen Wunde mit Gelatine zu vermindern. Er glaubt die Methode nach seinen bisherigen Erfahrungen empfehlen zu können. Voraussetzung ist natürlich, daß die Gelatine vorher durch Tierexperiment als sicher keimfrei erwiesen ist. T. läßt Glastuben mit solcher Gelatine bis zum Gebrauch in warmer Sublimatlösung liegen und bricht dann erst das Kapillarende ab. Er benutzt 10—50 ccm zur Betropfung einer Laparotomiewunde.

P. Stolper (Göttingen).

---

6) **Payr.** Zur Frage der zirkulären Vereinigung von Blutgefäßen mit resorbierbaren Prothesen.

(v. Langenbeck's Archiv Bd. LXXII. Hft. 1.)

Verf. polemisiert in sehr energischer Weise gegen die Veröffentlichungen von Salinari, Virdia, Reinsholm und Jensen, welche seine Methode der zirkulären Vereinigung von Blutgefäßen abfällig beurteilt haben. Er macht ihnen den Vorwurf, daß sie die erste für eine Nachprüfung erforderliche Bedingung vernachlässigt hätten, nämlich die genaue Befolgung der vom Urheber einer neuen Methode vorgeschriebenen Versuchsanordnung. Im übrigen bespricht er eingehend die Literatur und die neueren Arbeiten, die sich an seine Arbeiten über das genannte Thema angeschlossen haben. Besonders hervorgehoben ist die Arbeit Höpfner's, der ausgezeichnete Resultate mit dem Verfahren erzielte. Jedenfalls glaubt P. auf Grund seiner Versuche wie gewissenhafter Nachprüfungen von anderer Seite, dargetan zu haben, daß die Gefäßvereinigungsmethode mittels resorbierbarer Magnesiumprothesen imstande ist, den an sie gestellten Anforderungen zu entsprechen. Er hält sie auch für einfach, sicher und technisch ohne besondere Schwierigkeiten durchführbar.

E. Siegel (Frankfurt a. M.).

---

7) **Lewandowski.** Über Thiosinamin und seine Anwendung.

(Therapie der Gegenwart 1903. Nr. 10.)

Verf. gibt einen kurzen Überblick über die von den verschiedenen Autoren gesammelten Erfahrungen bei der Anwendung des

Digitized by Google

Thiosinamins und stellt an der Hand derselben und nach eigenen Beobachtungen folgende Hauptsätze auf: Das Thiosinamin ist für den Organismus unschädlich, es wird am besten in 15%iger alkoholischer Lösung verwandt und ist indiziert bei allen narbigen Zuständen der äußeren Haut und des inneren Körpers, welcher Herkunft die Narben auch sein mögen, ferner vor Operationen wegen narbiger Verwachsungen als präparatorisches Mittel, sowie zur Erweichung Beschwerden verursachender postoperativer Narben, schließlich auch in der Augenheilkunde und bei fibrös-narbigen Veränderungen im inneren Ohre, die zu Schwerhörigkeit und Taubheit Anlaß geben. Kontraindiziert ist die Anwendung des Thiosinamins, wo eben abgelaufene entzündliche Prozesse wieder aufflammen und dem Organismus damit Gefahr bringen können.

Eine ausführliche Literaturangabe ist dem Aufsatze beigefügt.

Silberberg (Breslau).

---

8) **Scholder.** Die Schulskoliose und deren Behandlung.

(Archiv für Orthopädie, Mechanotherapie und Unfallchirurgie Bd. I. Hft. 3.)

S. bezeichnet als Schulskoliose eine zur Gewohnheit gewordene, mehr oder weniger fixierte und konsolidierte schiefe Haltung des Rumpfes, die durch Veränderungen an den Knochen und Bändern der Wirbelsäule bedingt ist. Wenn auch gewisse Autoren diesen Ausdruck Schulskoliose nicht anerkennen und dieselbe als rachitische Skoliose bezeichnet wissen wollen, so hält Verf. auf Grund seiner Untersuchungen, die in den Primarschulen Lausannes unternommen sind, diesen Namen wohl für existenzberechtigt. Es erstrecken sich seine Untersuchungen auf 2314 Schulkinder, von denen 571, d. h. 24,67%, leicht skoliotisch waren, und zwar von 1290 untersuchten Knaben 297 skoliotisch = 23,0%, von 1024 Mädchen 274 skoliotisch = 26,7%. Der Unterschied in der Häufigkeit der Skoliose bei beiden Geschlechtern ist hier demnach nicht so groß, als in den orthopädischen Instituten, die für den Nachweis der Schulskoliose nicht benutzt werden dürfen. Das häufige Überwiegen der linksseitigen Skoliose, die Zahl der Myopien, die wenig günstig hygienischen Verhältnisse des Schulgebäudes selbst, die mit der Zahl der Skoliosen gleichen Schritt halten, erlauben eben nur den Schluß, daß die Schule als determinierende Ursache angesehen werden muß.

Im zweiten Teile der Arbeit bespricht Verf. die prophylaktische Behandlung der Schulskoliose in der Schule selbst und zu Hause, die zwar sehr lesenswert, aber im Original zu ersehen ist, um im letzten Teil auf die Behandlung der Schulskoliose im orthopädischen Institut überzugehen. Nach einer exakten Untersuchung, wobei alle Einzelheiten der Wirbelsäule notiert und aufgezeichnet werden sollen, an den Extremitäten auf event. vorhandene Bildungsfehler (Verkürzung, Plattfuß, Genu valgum, Genu varum) geachtet werden soll, auch die inneren Organe durchaus nicht übersehen werden dürfen, ist erst eine zweckmäßige Behandlung der Schulskoliose in Erwägung

Digitized by Google

zu ziehen. Verf. ist ein entschiedener Gegner der Korsettbehandlung, die überhaupt nur bei schmerzhaften und hochgradigen Skoliosen, die mit Respirationsstörungen einhergehen, in Frage kommt. Die mediko-mechanische Behandlung ist eine rationelle Behandlung der Skoliose, die sich folgende Aufgaben stellt:

1) Die Wirbelsäule in ihrem mehr oder weniger ankylosiertem Segment wieder beweglich zu machen, und zwar derart, daß eine Überkorrektion möglich wird.
2) Die etwaige vorhandene Torsion in eine überkorrigierte Stellung zu bringen.
3) Die Muskulatur zu kräftigen.

Hartmann (Kassel).

---

9) **W. Lovett** (Boston). The mechanics of lateral curvature as applied to the treatement of severe cases. Mit einer Nachschrift von W. Schulthess.

(Zeitschrift für orthopädische Chirurgie Bd. XI. Hft. 4.)

Bei einer anderen Gelegenheit hat Schulthess die Untersuchungen L.'s über die Mechanik der normalen Wirbelsäule der deutschen Literatur zugänglich gemacht (cf. Zentralblatt für Chirurgie 1903 p. 49). Schulthess übernimmt es nunmehr, auch die praktischen Ergebnisse, die L. aus seinen Studien für die Behandlung der Skoliose gewonnen und in einer Arbeit niedergelegt hat (Boston med. and surg. journ. Vol. exlv. Nr. 18 1901 Oktober 31), in deutscher Übersetzung bekannt zu geben.

Da L. der vertikalen Suspension nur einen geringen Effekt zuschreibt, wählt er behufs Anlegung eines Gipskorsetts die horizontale Bauchlage mit korrektivem seitlichem Druck, während die Beine rechtwinklig zum Rumpf herunterhängen. Die horizontale Lage gestattet nach L. größere seitliche Verschiebung, da die Wirbelsäule nicht straff gestreckt und dadurch ihrer Elastizität beraubt ist. Ferner flacht sich in horizontaler Bauchlage die Lumbalwirbelsäule ab, ohne daß sie eine Hyperextension in der Dorsalregion, die unzweckmäßig wäre, benötigt. L. erprobte seine Methode auch durch Experimente an der Leiche und am lebenden Modell. Er führt einige Krankheitsfälle an, die mit Hilfe dieser Methode gebessert wurden.

In der Nachschrift macht Schulthess unter anderem wiederholt darauf aufmerksam, daß man nicht berechtigt ist, die Deduktionen, welche aus dem normalen Verhalten der Wirbelsäule abgeleitet sind, auf die skoliotische Wirbelsäule zu übertragen.

J. Riedinger (Würzburg).

---

10) **K. Hasebroek.** Zur Ehrenrettung des Hessingkorsetts.

(Zeitschrift für orthopädische Chirurgie Bd. XI. Hft. 4.)

Auf Grund seiner Erfahrung ist Verf. mit der Kritik, die Becker am Hessingkorsett übte (cf. Zentralblatt für Chirurgie 1903

Digitized by Google

p. 813), nicht einverstanden. Er hebt die Vorzüge des Stoffkorsetts gegenüber den starren Korsetts hervor und erläutert sie an einigen praktischen Beispielen. **J. Riedinger** (Würzburg).

---

11) **Wieland** (Basel). Über Diphtherieheilserum.

(Korrespondenzblatt für Schweizer Ärzte 1903. Nr. 14 u. 15.)

W. vergleicht das große Diphtheriematerial des Baseler Kinderspitals aus der Zeit vor Anwendung des Serums und das aus der Zeit seit Einführung desselben. Er kommt zu dem Resultat, daß sich danach das Behring'sche Serum einwandsfrei als ein wirksames, die Heilaussichten der Bretonneau'schen Diphtherie vermehrendes Mittel darstellt. Als besonders wertvolles Beweismittel muß man den Vergleich ansehen zwischen den tödlich geendeten Fällen operierter Kehlkopfstenosen aus der Zeit vor und aus der nach der Serumanwendung, weil hier genaue Obduktionsbefunde die Beurteilung des Effektes ermöglichten. Als Hauptresultat des vergleichenden Studiums dieser Sektionsprotokolle ergab sich ein synchron mit der Anwendung des Heilserums eingetretener und seither konstant gebliebener, höchst auffälliger Rückgang der Diphtherielokalisation in den tiefen Bronchien des in Basel bis zum Jahre 1895 bei den Sektionen die Regel bildenden ungemein häufigen sog. absteigenden Krupps. Der Tod erfolgt bei den serumbehandelten tödlichen Fällen nicht unter den Erscheinungen der Erstickung (Kohlensäureintoxikation), sondern unter denen der Toxinämie bei herabgesetzter Membranbildung. Also wird bei geringer Toxinbildung und langsam vorschreitendem Verlauf die Wirkung des Mittels am besten sein. Die schwer toxischen Fälle kann nach W. nur eine besonders frühe Anwendung des Serums bezw. die prophylaktische Injektion retten. Das Schicksal dieser Fälle ist, wie auch der Tierversuch lehrt, nicht in den ersten Tagen, sondern in den ersten Stunden schon entschieden.

W. sieht in der Einschränkung und raschen Rückbildung der Membranbildung die Hauptwirkung des Serums. Diese lokale Wirkung beschränkt naturgemäß auch die Toxinproduktion und trägt so zur Entgiftung des Blutes bei.

Die auf ein reiches Material gestützte Arbeit ist um so bedeutungsvoller, als aus derselben Klinik schon früher gelieferte wertvolle Arbeiten über die Diphtherie zeigen, daß man allen Fällen ein verschärftes Interesse zugewandt hat. **P. Stolper** (Göttingen).

---

12) **Castañeda.** Del empleo del clorhidrato de adrenalina en el tubage laringeo.

(Revista de med. y cir. pract. de Madrid 1903. Nr. 794.)

C. hat sehr gute Erfahrungen gemacht mit einer vor Ausführung der Intubation ausgeübten Behandlung des Zungengrundes und des

Digitized by Google

Kehlkopfeinganges mit einer Adrenalinlösung der üblichen Konzentration. Man benötigt nur einige Tropfen der Lösung, der man zweckmäßig etwas Kokain zufügt. Die Einführung des Adrenalins geschieht 5—10 Minuten vor der Intubation mit Hilfe einer Kehlkopfspritze. Am geeignetsten für seine Applikation sind akute Prozesse des Kehlkopfes mit Ausnahme von rein diphtherischen, bei welchen durch die aufgelagerten Membranen das Adrenalin an Wirksamkeit einbüßt. Doch wirkt es auch hier gewissermaßen in antiphlogistischem Sinne.

Stein (Wiesbaden).

---

13) **G. Friedländer †.** Vagus und Peritonitis.

(v. Langenbeck's Archiv Bd. LXXII. Hft. 1.)

Es ist eine bekannte und wohl auch allgemein anerkannte Tatsache, daß bei der Peritonitis die lokalen Veränderungen den ganzen Symptomenkomplex nicht allein zu erklären vermögen, sondern daß man vielmehr das Vorhandensein einer Allgemeinerkrankung annehmen muß. Man hat deshalb schon frühzeitig bei Erkrankungen der Bauchhöhle ein Mitergriffensein des verlängerten Markes, eine Störung in der Funktion der Zentren angenommen. Derartige Fernwirkungen vom Bauchfell nach der Medulla sind nur auf zwei Wegen möglich, auf dem Wege der Blutbahnen oder der Nervenbahnen. Dementsprechend sind zwei Ansichten weiter ausgebildet worden, die als Intoxikations- und als Reflextheorie allgemein verbreitet sind. Beide Theorien schließen übrigens nicht ohne weiteres einander aus. Besonders ist es ein Symptom, welches durch sein Dasein beweist, daß es durch Intoxikation, d. h. Resorption von Toxinen nicht entstanden ist, das Mißverhältnis von Puls und Temperatur, insofern, als bei Erzeugung einer Peritonitis die Pulserhöhung wesentlich höher ist, als sie gegenüber der Temperatursteigerung bei Infektion von anderem Ort aus sein würde. Aus diesem Grunde hat F. untersucht, welche Effekte auf dem Nervenwege vom Bauchfell aus überhaupt zustande kommen können, und — wenn solche vorhanden sein sollten — wie groß die Rolle ist, die sie im Ablauf einer akuten Peritonitis resp. einer Inkarzeration spielen.

Nach einer näheren Beschreibung der Anatomie des Vagus und Sympathicus, welche ja allein für die nervöse Erregung der Bauchhöhle in Betracht kommen, wendet sich F. den Experimenten zu, welche den großen Unterschied zwischen Puls und Temperatur erklären sollen. Eine hohe Pulsfrequenz kann auf verschiedene Weise entstehen. Erstens vermag sie durch Lähmung des Vagus herbeigeführt zu werden, zweitens durch starke Blutverluste. Einen Zustand aber, der einem solchen Blutverlust gleichen würde, verursacht die Lähmung des Splanchnicus, des vasomotorischen Nerven des Darmes durch Blutüberfüllung der Bauchorgane.

Bei den Versuchen am N. splanchnicus fand Verf. bei Durchschneidung desselben beiderseits und Reizung des zentralen Endes

Digitized by Google

als erste Beobachtung, daß der Nerv überaus schmerzempfindlich ist. Selbst bei Narkose wacht das Versuchstier auf und wimmert vor Schmerz. Die Frequenz und das Aussehen der Pulskurve ändert sich niemals, der Blutdruck steigt jedoch ein wenig an, und zwar auffallend spät, eine Minute nach dem Aufhören der Reizung. Aus diesen Versuchen folgt, da der Vagus nicht im geringsten schmerzempfindlich ist, daß der peritonitische Schmerz auf dem Wege des Splanchnicus dem Zentralorgane mitgeteilt wird; und zwar muß das Ganglion coeliacum der Angriffspunkt desselben sein. Außer dieser Tatsache der Schmerzleitung konnte F. aber weder durch zentrale Reizung des Sympathicus noch des Splanchnicus neue Gesichtspunkte zur Erklärung des peritonitischen Symptomenkomplexes finden. Bei analogen Versuchen am Vagus ergab sich regelmäßig ein Sinken des Blutdruckes unter die Höhe, die er vor dem Reize hatte, und zwar um so tiefer, je zahlreicher und stärker die Reize waren. Nach Aufhören der Reize trat in der Regel eine Wiederherstellung des Blutdruckes bis zur Norm ein. Der Puls war meistens am Anfang deutlich verlangsamt. Diese Verlangsamung fiel immer nur in den allerersten Teil der Reizdauer und nahm nicht zu, sondern hörte nach 15 Sekunden auf. Von da an blieb die Frequenz unverändert. Es lag offenbar eine Parese des vasomotorischen Zentrums oder des Splanchnicus vor. Jedenfalls bewiesen die Experimente, daß durch Erregungen auf dem Gebiete des Vagus das Mißverhältnis der Temperatur und des Pulses bei Bauchfellentzündung entstehen kann. Weiterhin wurde nun bei Katzen eine Peritonitis erzeugt, was übrigens gar nicht leicht gelang, und dann wurden die Tiere, denen die Vagi durchschnitten wurden, mit jenen mit intakten Vagi verglichen. Dabei zeigte sich, daß die Katzen mit intakten Vagi eher kollabierten als die anderen. Alleinige Todesursache oder auch nur wesentliche Todesursache konnten die Vagi nicht gewesen sein, da auch die Tiere mit durchschnittenem Vagus nicht viel langsamer zugrunde gingen, wenn sie sich auch anfänglich besser hielten. Der Tod der Tiere wurde durch die Intoxikation und Darmparalyse allein herbeigeführt. Der Vaguseffekt war wahrscheinlich nur ein nebensächliches Akzidens und für den Verlauf um so gleichgültiger, je schwerer die Intoxikation war.

Dasselbe gilt von Inkarzerationsversuchen und Strangulationen des Netzes, die vom Verf. ausgeführt wurden. Bemerkenswerte Resultate ergab nun die Untersuchung an Versuchstieren, die im Stadium sog. peritonitischer Reizung beobachtet wurden. Bei diesen konnte man die hohe Pulsfrequenz als die direkte Folge der Blutdrucksenkung bei zentraler Reizung der Bauchvagi ohne weiteres erklären. Vor allem scheint das Ganglion coeliacum von größerer Bedeutung zu sein als bisher angenommen ist. Wird es pathologisch erregt, sei es durch Entzündung oder durch nervöse Einflüsse, so teilt es seine Erregung wahllos allen Nerven mit, die von ihm ausgehen, dem Splanchnicus, den Vagi und den Nerven des Plexus

Digitized by Google

solaris. Zentralwärts markiert der Schmerz die Erregung des Splanchnicus, der Kollaps die Erregung der Vagi. Peripherwärts gibt sich die Erregung des Plexus solaris durch die Darmparese resp. -Paralyse zu erkennen. Der frequente Puls bei der menschlichen Peritonitis zeigt an, daß der entzündliche Prozeß sich in dem intramesenterialen resp. subserösen lockeren Zellgewebe, in dem die nervösen Elemente liegen, und damit über das ganze Bauchfell auszubreiten beginnt.

E. Siegel (Frankfurt a. M.).

---

14) **W. P. Gerassimowitsch.** Über blutiges Erbrechen bei Peritonitis.

(Russki Wratsch 1903. Nr. 46.)

G. beobachtete elfmal blutiges Erbrechen im Verlaufe der Peritonitis verschiedenen Ursprunges (Appendicitis, Tuberkelgeschwüre, Ileus usw.); alle Pat. — Kinder unter 14 Jahren — gingen zugrunde. Bei einigen trat das Erbrechen nach Laparotomie auf, bei anderen unabhängig von der Operation. In sieben Fällen wurde der Magen mikroskopisch untersucht. Fast immer fand man Infiltration der Drüsenschicht, besonders der Drüsenspitzen, mit Rundzellen, Proliferation der Kerne in allen Schichten, Vergrößerung der Lymphknötchen mit Bildung kleinster Eiterherde — mit einem Wort, Entzündung der Schleimhaut toxischen Ursprunges. Seltener waren gelatinöse Veränderungen der Schleimhaut: Dilatation der Venen der Submukosa und der Kapillaren der Drüsenschicht. Letztere waren 10—15mal breiter als normal, zeigten zahlreiche Blutungen per diapedesin. Stellenweise waren die infiltrierten Gewebe entfärbt, die Kerne der Drüsenzellen färbten sich nicht, das Gewebe war homogen, zeigte an einigen Stellen oberflächliche Erosionen. Bakterien wurden nur in einem Falle gefunden (Pyämie). — Schlußfolgerungen: 1) Blutiges Erbrechen toxischen Charakters ist ein Symptom nicht der Appendicitis (Dieulafoy), sondern der allgemeinen septisch-eitrigen Peritonitis. 2) Bei Appendicitis ohne Peritonitis entsteht das Erbrechen durch Verschleppung der Bakterien aus dem Wurmfortsatz in den Magen, also infolge Pyämie. 3) Dem blutigen Erbrechen bei Peritonitis liegen kleinste Blutungen per diapedesin zugrunde; die Bildung der Erosionen geschieht erst sekundär. 4) Außer toxischen Veränderungen der Gefäßwände spielt bei Entstehung der Blutungen wahrscheinlich eine Lähmung der Vasomotoren des Magens, eine örtliche Stauung und Drucksteigerung eine Rolle. 5) Das blutige Erbrechen wird meist bei Kindern beobachtet und gibt eine schlechte Prognose.

Gückel (Kondal, Saratow).

---

15) **Strauss** und **Bleichröder.** Untersuchungen über den Magensaftfluß.

Jena, **Gustav Fischer,** 1903. Mit 5 Abbildgn. u. 1 Kurve im Texte.

Die Verff. beschäftigen sich in der vorliegenden Monographie mit dem von Reichmann zuerst beschriebenen Krankheitsbilde der

Digitized by Google

Gastrosuccorhöe. S., welcher unter Zugrundelegung einer Reihe von Beobachtungen den klinischen Teil bearbeitet hat, unterscheidet eine akute und eine chronische Form des Magensaftflusses. Derselbe stellt einen einheitlichen Krankheitszustand dar, welcher die Folge eines irgendwo am sezernierenden Apparate des Magens lokalisierten und durch verschiedene Ursachen bedingten Reizzustandes darstellt. Je nach dem Orte des Angriffspunktes des Reizes an dem sezernierenden Apparate unterscheidet S. Fälle mit intraventrikulärem und Fälle mit extraventrikulärem Ursprunge. Nosologisch nimmt der Magensaftfluß eine ähnliche Stellung wie der Hydrops oder die Glykosurie ein. Therapeutisch kommen Entleerung des Magens vom überschüssigen Sekret, zweckmäßige Ernährung (Eiweiß-, Fettnahrung), medikamentöse Beeinflussung und in schweren Fällen chirurgische Eingriffe in Frage, letztere dann, wenn Körpergewicht und Urinmenge trotz zweckmäßiger Ernährung mehr und mehr sinken. Von den chirurgischen Eingriffen, die natürlich stets dem Grundübel Rechnung tragen müssen, kommt hauptsächlich die Gastroenterostomie in Betracht, die durch Verbesserung der Abflußverhältnisse und Entlastung des Magens den Reizzustand zu beseitigen in der Lage ist und die auch der Gefahr einer Gastroptose vorbeugt. Anhangsweise berichtet sodann S. über die Ergebnisse einer Reihe von Stoffwechseluntersuchungen beim Magensaftfluß bezüglich des Verhaltens der Urinmenge, des Kochsalz- und Phosphorsäuregehaltes des Urins, der Harnazidität und der Ätherschwefelsäuren im Urin.

Den pathologisch-anatomischen Teil der Arbeit hat B. geliefert. Den bereits in der Literatur veröffentlichten pathologisch-anatomischen Befunden fügt er die Ergebnisse seiner eigenen, sehr sorgfältig ausgeführten histologischen Untersuchungen hinzu, die er an einem von S. beobachteten Falle von Magensaftfluß hat machen können. In Übereinstimmung mit Honigmann, Strauss, Myer u. a. kommt er dabei zu einem durchaus negativen Ergebnis. Weder an den drüsigen Elementen, noch an dem interstitiellen Gewebe des Magens haben sich Veränderungen feststellen lassen, die irgendwie für die Hypersecretio continua bezw. die damit verbundene Hyperazidität charakteristisch gewesen wären, und mit den jetzigen Hilfsmitteln läßt sich histologisch keine scharfe Grenze zwischen physiologischer Tätigkeit und pathologischer Functio aucta ziehen.

Deutschländer (Hamburg).

---

16) **G. Diliberti-Herbin** (Palermo). Sulle estese resezioni dell' intestino tenue.

(Gazz. med. italiana 1903. Nr. 41.)

Um den Einfluß zu studieren, welchen ausgedehnte Resektionen des Darmes auf den Organismus ausüben, hat Verf. bei zwei Hunden genau die Hälfte des Dünndarmes reseziert, das eine Mal das Jejunum, das andere Mal das Ileum, und alsdann in bestimmten Zeitabschnitten, bis zum 93. Tage nach der Operation, die N- und Fett-

Digitized by Google

ausscheidung bei bestimmter, sich gleich bleibender Diät untersucht. Dabei ergab sich, daß die N- und Fettausscheidung nach der Operation um $^1/_3$ bis $^2/_3$ zunahm und auch noch lange Zeit höhere Werte zeigte. Das Gewicht der Tiere stieg nach anfänglichen Schwankungen und sie erholten sich im allgemeinen bald, ohne gröbere Störungen in der Ernährung zu zeigen. Die Obduktion des einen der Tiere nach 6 Monaten zeigte keine wesentlichen Veränderungen des Darmes. Es scheint also — beim Hunde — die operative Ausschaltung funktionstüchtigen Dünndarmes bis zur Hälfte seiner Gesamtlänge ohne bedrohlichen Schaden für die Ernährung möglich zu sein.

A. Most (Breslau).

---

17) **R. Binaghi** (Cagliari). Ricerche sperimentali sulla patogenesi dell' invaginamento intestinale.

(Clinica chirurgica 1902. Nr. 9.)

Versuchsreihen an Hunden:

1) Normale Dünndarmschlingen werden faradisch zur Kontraktion gebracht und in tiefere weite Schlingen invaginiert. — Diese Invaginationen werden schon nach 3 Tagen nicht mehr aufgefunden.

2) Anämisierte Darmschlingen (Ligatur der entsprechenden Mesenterialarterien) werden in tieferliegende normale eingeschoben. — Auch diese Invaginationen sind schon nach 24 Stunden gelöst; nach längerer Zeit treten nekrotische Prozesse an der Schleimhaut auf.

3) Nach Einfuhr von 1 ccm 5—20%iger ClK-Lösung in die zuführende Arterie und Einwirkung durch 2—3 Minuten auf den Darm wird die korrespondierende Vene geöffnet, die Lösung entleert (mit welcher Sicherheit? Ref.), dann die Invagination ausgeführt. — Diese Einschiebung bleibt bestehen, diese Schlingen erfahren die bekannten Veränderungen.

J. Sternberg (Wien).

---

18) **Heinricius.** Über die Cysten der Milz und über ihre Behandlung speziell durch Splenektomie.

(v. Langenbeck's Archiv Bd. LXXII. Hft. 1.)

H. beschreibt die Kranken- und Operationsgeschichte einer 14jährigen Pat., der er eine Cyste der Milz durch Laparotomie entfernt hat. Dieselbe ist wahrscheinlich aus einem Lymphgefäß entstanden, sofern das Fehlen eigentlichen neoplasmatischen Gewebes, die glatte Beschaffenheit der Wand, die Reste einschichtigen Epithels und die Natur des Inhaltes dafür sprechen. Im Anschluß an diesen Fall gibt Verf. eine allgemeine Schilderung des Krankheitsbildes der Milzcysten. Er unterscheidet mit Litten uni- und multilokuläre Cysten nicht parasitären Ursprunges, Echinokokken und Dermoid- wie Atheromcysten. Die letzteren sind Raritäten ohne klinisches Interesse. Über die Entstehung der Cysten nicht parasitären Ursprunges in der Milz sind die Autoren verschiedener Meinung. Die hämorrhagischen Cysten müssen auf Blutergüsse zurückgeführt wer-

Digitized by Google

den, welche infolge Gefäßruptur entstanden sind. Die Ursache dafür sind atheromatöse Prozesse, anderweitige Gefäßerkrankungen oder Trauma. Die Entstehung der Lymphcysten wird durch Böttcher in der Weise erklärt, daß ein Arterienast sich verstopft, und zwar durch amyloide Degeneration; der vom Gefäß versorgte Bezirk nekrotisiert, und durch Flüssigkeitsaufnahme entstehen Cysten, die eine epitheliale Auskleidung und eine fibröse Hülle erhalten. Aus zwei Nachbarcysten entsteht durch Druckatrophie der Wandung eine große. Die fibröse Wand entwickelt sich durch Reizerscheinungen auf die Nachbarschaft. Ronggli ist der Ansicht, daß in der Mehrzahl der Fälle Cysten sich durch Abschnürung des Peritonealepithels bilden zu einer Zeit, als dasselbe noch die kubische Beschaffenheit hatte. Andere führen die Entstehung der Cysten auf das Lymphgefäßsystem zurück. In fast sämtlichen beschriebenen Fällen saßen die Cysten in der unteren Milzhälfte, während die obere Hälfte des Organs ganz normal war. Soweit der inneren Wand Reste von Milzgewebe anhafteten, war dieselbe von einem Trabekelsystem ausgekleidet, welches der Cyste das Gepräge eines kavernösen Gewebes verlieh. Die großen unilokulären Cysten kommen in den meisten Fällen wahrscheinlich durch die Rarefizierung des Trabelsystems zustande. Während die innere Wand der Lymphcysten mit einer feinen Endothelialauskleidung von doppelter und mehrfacher Lage versehen ist, deren Endothelien starke Wucherungsprozesse darbieten, pflegen die serösen Cysten mit einschichtigem Plattenepithel ausgekleidet zu sein, welches dem Endothel seröser Häute vergleichbar ist. Sind die Cysten klein, so verursachen sie keine Symptome; vergrößern sie sich, so veranlassen sie Kompressionserscheinungen von seiten des Herzens und der Lunge. Bei größeren Cysten bestanden Schmerzen in der linken Seite, Dyspnoe, Digestionserscheinungen, Herzpalpitationen, nervöse Symptome, Anämie, Ascites und Ödeme. Die fühlbare Geschwulst ist bald eben, bald uneben, bald weich, bald stellenweise hart. Die Prognose ist infolge eventueller Mißlichkeiten, wie Ruptur und Entzündung, schlecht. Die Diagnose ist nicht leicht. Verwechslungen mit Erkrankungen an anderen Organen sind möglich und richten sich nach der Lage, welche die Milz in ihrem vergrößerten Zustand einnimmt. Fast in allen bisher publizierten Fällen ist ein Irrtum in diagnostischer Hinsicht begangen worden oder die Diagnose zweifelhaft geblieben, resp. erst bei der Operation oder Sektion gestellt worden. Die rationellste Behandlungsmethode ist die Splenektomie, die nur durch hochgradige Kachexie oder durch ausgebreitete Verwachsungen kontraindiziert ist. Am Schlusse der Arbeit ist die bisher festzustellende Zahl der Fälle genauer beschrieben und zusammengestellt.

E. Siegel (Frankfurt a. M.).

Digitized by Google

19) **Robinson.** Tropical abscess of the liver.

(Annals of surgery 1903. Oktober.)

Verf. weist auf die Häufigkeit des Leberabszesses bei Dysenterie hin. 3680 wegen Ruhr ausgeführte und von Manson statistisch nach verschiedenen Berichten zusammengestellte Autopsien zeigten 21% Leberabszesse. Während des Krieges auf den Philippinen wurden in 12% der Dysenteriefälle Leberabszesse beobachtet. Versuche an Leichen bewiesen R., daß vom 8. Zwischenrippenraum ausgeführte Punktionen nicht einmal die Hälfte der Leber abzusuchen vermochten; bei negativem Erfolg ist daher an möglichst vielseitigen Stellen zu punktieren. Die Punktion, die ein harmloser Eingriff ist, soll möglichst frühzeitig ausgeführt werden, um zu verhindern, daß zu viel Lebergewebe nekrotisch wird, oder daß Septhämie eintritt. Infolge dieser letzteren beiden Komplikationen ist die Sterblichkeit bei Leberabszessen noch eine verhältnismäßig hohe.

Für die Operation wird der unter dem Rippenbogen verlaufende transversale Schnitt mit eventueller Rippenresektion von R. bevorzugt. Die zur Punktion vorher eingestoßene Nadel bleibt in der Leber stecken und dient als Leitsonde; der Abszeß selbst wird stumpf mit dem Finger eröffnet. Sind keine abschließenden Verwachsungen vorhanden, so wird zunächst nur mit Jodoformgaze tamponiert und der Abszeß nach Ablauf von 48 Stunden eröffnet. Kann der Abszeß nur durch die Pleurahöhle entleert werden, so ist das Zwerchfell event. mit der verwachsenen Leber an die Pleura costalis zu nähen. Ist dieses nicht ausführbar, so soll bei in Mitleidenschaft gezogener Pleurahöhle der Abszeß sowohl von dieser als auch von der Bauchhöhle eröffnet und drainiert werden. Kautschukröhren sind behufs Drainage der Gazetamponade vorzuziehen.

Von den sechs am Schluß der Arbeit vom Verf. zitierten, von ihm operierten Pat. mit Leberabszeß kamen nur vier mit dem Leben davon. In fünf der Fälle handelte es sich allerdings um multiple Abszesse.

Herhold (Altona).

---

20) **Heinricius.** Über rezidivierende retroperitoneale Lipome.

(v. Langenbeck's Archiv Bd. LXXII. Hft. 1.)

Retroperitoneale Lipome sind an sich seltene Geschwülste, noch seltener ist es, daß sie rezidivieren. Verf. hat zwei einschlägige Fälle beobachtet, bei denen das Rezidiv an der Stelle der ursprünglichen Geschwulst auftrat. Der Ausgangsort solcher Lipome ist die Tiefe des retroperitonealen Fettgewebes, weshalb sie Terillon mit Unrecht Lipomes du mésentère nennt. Die Teile des Darmes, mit denen solche Geschwülste in Berührung gefunden wurden, waren das Colon ascendens oder die Flexura sigmoidea. Die meisten Fälle scheinen sich hinter dem Colon ascendens und dem Blinddarm entwickelt zu haben und schoben also vor allem den betreffenden Darmteil nach vorn oder auf die linke Seite hinüber. H. hat schon im

Digitized by Google

Jahre 1900 einmal über dasselbe Thema geschrieben und 35 Fälle zusammengestellt. Zu diesen fügt er die seit jener Publikation neu beschriebenen Krankengeschichten. **E. Siegel** (Frankfurt a. M.).

Kleinere Mitteilungen.

21) **Gould.** A case of malignant oedema.

(Annals of surgery 1903. Oktober.)

Verf. weist darauf hin, daß das akute maligne Ödem häufig mit der durch den Welch'schen aerogenen Kapselbasillus hervorgerufenen Infektion verwechselt worden ist. In der Literatur vermochte er nur fünf Fälle zu finden, in welchen das Vorhandensein des malignen Ödems durch den dieser Krankheit eigentümlichen Basillus nachgewiesen wurde. Er selbst beobachtete einen einschlägigen Fall.

In der Umgebung einer an der Ferse befindlichen Wunde trat nach 2 Tagen Gangrän und Hautemphysem unter Fieber und Pulszahlerhöhung auf. Da der Kranke sich nicht gleich zur Amputation entschloß, griffen diese Erscheinungen weiter nach oben aus, so daß schließlich im Kniegelenk exartikuliert wurde. Die Haut an der hinteren Fläche des Unterschenkels war brandig und matsch, an der vorderen Fläche zeigte sie gelbblaue Streifung. Nach der Operation genas der Kranke.

Die Kulturen, die aus den Geweben des amputierten Beines angelegt wurden, zeigten einen obligat anaeroben, sporentragenden Bazillus; derselbe lag sowohl einzeln, wie kettenförmig, als auch in langen Fäden; seine Enden waren rund und gegeißelt. In Glukoseagar und Glukosebouillon entwickelte er reichlich Gas, auf Kartoffeln und Blutserum wuchs er nicht. Mit dem Bazillus subkutan geimpfte Guineahühner gingen nach 18—24 Stunden zugrunde.

Herhold (Altona).

22) **N. A. Grigorowitsch.** Zur Frage von der Muskeltransplantation.

(Arbeiten aus Prof. Djakonow's Klinik Bd. III.)

(Beilage zu: Chirurgie 1903. [Russisch.])

Kurze Beschreibung folgender Fälle: Zweimal wurde bei Atrophie des Musc. deltoideus nach Poliomyelitis anterior ein Lappen aus diesem Muskel (mit einem abgeschlagenen Stück des Proc. acromialis im freien Rande) mit einem Lappen aus dem M. trapezius vernäht. Einmal war der Erfolg sehr gut, im zweiten Falle ungenügend (zu kurze Beobachtung). In einem dritten Falle war die Oberschenkelmuskulatur gelähmt, das Bein abduziert; hier wurde der obere Ansatz des M. sartorius ans Tuberculum pubicum befestigt. Erfolg: das Bein kann etwas adduziert werden. — Endlich kommen drei Fälle von Transplantation des M. sartorius zur Deckung der Bruchpforten (s. das Referat der Arbeit Tschish's in d. Zentralbl. 1903 Nr. 40); einmal Erfolg, einmal Absterben des Randes des Lappens, Kontraktion bei elektrischer Reizung; im dritten Falle starb Pat. 3 Tage nach der Operation an Herzschwäche. — G. beschreibt die Versorgung des M. sartorius durch Blutgefäße; letztere dringen 21—24 cm, 11—14 cm, endlich 8 cm vom oberen Ansatz in den Muskel. **Gückel** (Kondal, Saratow).

23) **Merklen.** Traitement de l'embolie artérielle des membres par le massage immédiat et prolongé.

(Revue française de méd. et de chir. 1903. Nr. 55.)

M. empfiehlt auf Grund eines Falles von P. Berger und eines eigenen, bei der arteriellen Embolie der Extremitäten langdauernde Massage entlang der befallenen Arterie in zentrifugaler Richtung auszuführen. Hierdurch soll die Zer-

Digitized by Google

trümmerung und Fortbewegung des Embolus in der Stromrichtung der Arterie befördert, die Bildung sekundärer Thrombosen verhütet werden.

In beiden Fällen schwanden nach dieser Behandlung Schmerzen, Abkühlung und ischämische Anästhesie des Gliedes innerhalb weniger Stunden. Die Massage wurde in M.'s Fall 2 Stunden lang fortgesetzt. **Mohr** (Bielefeld).

24) **Preindlsberger.** Über Rückenmarksanästhesie mit Tropakokain.

(Wiener med. Wochenschrift 1903. Nr. 32 u. 33.)

An 45 Fällen hat Verf. einen im ganzen so günstigen Eindruck gewonnen, daß er das Verfahren namentlich in Gegenden mit spärlicher ärztlicher Hilfe warm empfiehlt. In der Dosierung hat er nur einmal die höchste Gabe von 0,06 überschritten und dabei leichten Kollaps und Kopfschmerzen hinterher beobachtet; unter den übrigen Fällen waren nur zweimal unangenehmere Erscheinungen, Temperatursteigerung auf 38,4 bezw. 40,2°, Kopfschmerzen, leichter Kollaps u. dgl. bemerkt. Die Operationen betrafen die untere Körperhälfte von der Leistengegend abwärts. Bei 18 Operationen in der Leistengegend, Bruchoperationen, war voller Erfolg bezüglich der Analgesie 8mal, in 44,4%, erzielt, teilweiser 4mal, in 6 Fällen kein Erfolg. Bei 10 Operationen am Damm, Mastdarm und Hodensack 8mal voller Erfolg, 1mal teilweiser, 1mal gar kein Erfolg. Bei 17 Operationen an den Beinen war 14mal voller, 3mal gar kein Erfolg. — In 2 Fällen gelang es nicht, die Nadel in den Duralsack einzuführen. **Herm. Frank** (Berlin).

25) **R. Botey.** Un caso de quiste hidatico de la amigdala derecha.

(Revista de med. y cir. pract. de Madrid 1903. Nr. 802.)

14jährige Fabrikarbeiterin verspürte seit ca. 3 Wochen Schmerzen in der rechten Halsseite, die sich in den letzten Tagen sehr steigerten, so daß das Schlucken außerordentlich erschwert war. Bei der Untersuchung fand sich die rechte Mandel mäßig vergrößert und an ihrer Oberfläche mit einigen weißen kleinen Stellen bedeckt, aber keine Rötung der Mandel oder ihrer Umgebung. Nach einigen Tagen der abwartenden Beobachtung zeigte sich an der vorderen Seite der Grenze zwischen Mandel und vorderem Gaumenbogen eine kleine weißliche Membran. Dieselbe wurde mit Pinzetten gefaßt und langsam ruckweise hervorgezogen und entpuppte sich als Stück einer Echinokokkencyste, die retrotonsillär saß und nun vollkommen extrahiert werden konnte. Im Innern der Cyste fanden sich alle für die Diagnose notwendigen Bestandteile. Die Höhlung war mit dickem käsigem, sehr übelriechendem Eiter erfüllt. **Stein** (Wiesbaden).

26) **Gianettasio.** Sull' arterite tubercolare.

(Policlinico 1903. Ser. chir. Nr. 10.)

4jähriges Kind starb an retropharyngealem Abszeß. Die Sektion zeigte neben chronischer Lungen- und Drüsentuberkulose den nach Ansicht des Autors von der Mandel ausgehenden tuberkulösen Abszeß. Die Carotis war vom Eiter umspült und zeigte ein tuberkulös verkäsendes Infiltrat der Adventitia und Media; die Intima, sonst intakt, ist nur an umschriebener Stelle perforiert. Diese Arterientuberkulose ist also durch direkten Kontakt von außen her entstanden.

E. Pagenstecher (Wiesbaden).

27) **T. L. Smith.** Ein Fall von Struma accessoria baseos linguae, behandelt durch Pharyngotomia transhyoidea.

(Nord. med. Arkiv Bd. XXXV. III. Folge. Bd. II. Abt. 1. Nr. 10.)

Es handelt sich um eine von Dr. Ewertsen in dem Hjörringer Amtskrankenhaus operierte 48jährige Arbeiterfrau, welche eine walnußgroße Geschwulst an der Zungenwurzel, dicht hinter den Papillae circumvallatae darbot. Die schleimhautbekleidete Oberfläche war stark vaskularisiert und an einzelnen Punkten erodiert. Die Konsistenz war fest, elastisch, fast hart. Der untersuchende Finger konnte

Digitized by Google

zwischen Geschwulst und Epiglottis hineingeschoben werden, ohne Schmerzempfindungen auszulösen.

Die Operation wurde vom Hals aus mit einem Medianschnitte gemacht mit Durchtrennung des Zungenbeines. Tieferdringen in der Zungenmuskulatur, bis man durch einen in die Mundhöhle eingeführten Finger konstatierte, daß man auf der Vorderfläche der Geschwulst sei, die nun zum Teil stumpf ausgelöst wurde. Bei der Durchschneidung der Schleimhaut ließ man die Pat. halb aus der Narkose erwachen, damit sie das event. herabfließende Blut aushusten könne. Die Vereinigung der Wunde in der Tiefe machte einige Schwierigkeiten, gelang jedoch anstandslos. Heilung ohne besondere Störungen.

Die mikroskopische Diagnose war: Schilddrüsengewebe mit leichter kolloider cystischer Degeneration.

In der Epikrise liefert Verf. eine monographische Darstellung unseres jetzigen Wissens und Könnens betreffs dieser seltenen Geschwulstform. Aus der Literatur hat er 20 Fälle zusammentragen können, und bespricht ausführlich die pathologische Anatomie, Differentialdiagnose und Behandlung des fraglichen Leidens. Die Arbeit ist eine entschiedene Bereicherung der einschlägigen Literatur, seitdem v. Chamisso de Boncourt im Jahre 1897 das Krankheitsbild gezeichnet hat.

Besonders interessiert die Differentialdiagnose gegen andere Leiden, die jedoch im Originale (deutsch) nachgelesen werden muß.

A. Hansson (Cimbrishamn).

28) **B. Bernstein.** Zur Diagnose und Prognose der Rückenmarksverletzungen. Ein Fall von Luxation mit Fraktur des Epistropheus.

(Deutsche Zeitschrift für Chirurgie Bd. LXX. p. 174.)

Von den drei in der Arbeit gebrachten kasuistischen Mitteilungen betrifft die erste einen 21jährigen, kräftigen Mann, der beim Ringen der Länge nach auf eine Matratze geworfen wurde. Resultat: Mäßige Weichteilschwellung in der Höhe des 7. Halswirbels, der auf Beklopfen etwas schmerzhaft ist, Lähmung sämtlicher vom linken N. radialis versorgten Muskeln, Sensibilitätsherabsetzung auf der Streckseite des linken Vorderarmes. Rechterseits Lähmung der Fingerstrecker, Sensibilitätsstörung ebenso wie links. Die motorische Lähmung schwand schon nach 9 Stunden, auch die Sensibilitätsstörungen gingen rasch zurück. B. erklärt den Fall durch eine Rückenmarksblutung, die in der Höhe der drei letzten Cervicalsegmente und in der Substanz der grauen Kommissur dicht hinter der vorderen Rückenmarksfissur zu lokalisieren sei.

Fall II. Ein 30jähriger Brauereiarbeiter stürzt mit dem Rücken gegen eine Faßkante. Bei der erst nach 2 Tagen erfolgten Krankenhausaufnahme zeigt sich über dem 2. und 3. Lendenwirbel Weichteilschwellung mit Hautverfärbung und Druckempfindlichkeit der Dornfortsätze. Auffallenderweise nur rechterseits Beugelähmung und Sensibilitätsstörungen, sowie Aufhebung der Reflexe am Beine. Langsame, doch fast völlige Besserung in ca. 12 Wochen. Hier ist die Differentialdiagnose: Verletzung des Markes oder der Cauda equina? von Interesse. B. setzt wieder eine Blutung voraus, die wahrscheinlich Mark und Nerven beteiligte.

Der dritte Fall zeigt gegenüber den ersten das auffallende des ungünstigen Spätausganges. Einem 18jährigen Kutscher war das Schwungrad einer Sägemaschine gegen die linke Halsseite gefallen. Es ergab sich eine Drehung des Kopfes um 40° nach links mit etwas Vorwärtsbeugung, die von den vorbehandelnden Ärzten nicht reponiert wurde und auch beim Krankenhauszugang 4 Wochen nach dem Unfall unangetastet blieb. Im übrigen ließen die Tastung und Röntgenuntersuchung auf Verrenkung des Epistropheus gegen den Atlas schließen. Der Kranke blieb bis zum 71. Tage nach der Verletzung ganz frei von Markstörungen, welche dann aber, mit dem rechten Arm anfangend, binnen 14 Tagen das rechte Bein, den linken Arm, das linke Bein, Blase und Mastdarm befielen und nach Eintritt von Phrenicuslähmung und Dekubitus am 101. Tage zum Tode führte.

Digitized by Google

Die Sektion klärte auf: Eine Knochenwucherung an der Innenfläche des Epistropheusdornfortsatzes hatte zu Kompression des Markes geführt. Im Atlas-Epistropheusgelenk lag eine Drehungsluxation vor, die rechte Gelenkfläche des Epistropheus hatte sich nach vorn verschoben.

Meinhard Schmidt (Cuxhaven).

29) J. Wieting. Ein Fall von ischämischer Rückenmarksaffektion bei tuberkulöser Spondylitis.

(Deutsche Zeitschrift für Chirurgie Bd. LXX. p. 112.)

Sorgfältige Beobachtung aus dem Hospital Gülhane in Konstantinopel. Es handelt sich um einen 11jährigen Knaben, dessen Wirbelsäule infolge von Spondylitis in der Gegend des 10. Brustwirbeldorns rechtwinklig geknickt war. Es bestand Ödem der Unterschenkel, der Genitalien, sowie Ascites, starke Parese der unteren Extremitäten und eine zum erstenmal schon vor dem Spitalseintritt inzidierte, von den Wirbeln ausgehende Abszeßbildung. Da die Sehnenreflexe, die Blasen- und Mastdarmfunktion, sowie die Sensibilität erhalten waren, schien eine Rückenmarkskompression unwahrscheinlich, vielmehr eine Kompression der Aorta und Vena cava annehmbar, und wurde behufs Aufsuchung eines eventuellen großen, prävertebralen Abszesses gründlich vorgegangen. Eine Insision in der rechten Nierengegend ergibt 1 Liter Eiter, eine zweite am Rücken, verbunden mit Resektion des 9. und 7. Rippe und genügend vertieft, führt in der Tat in einen wieder 1 Liter Eiter gebenden Prävertebralabszeß, in welchem die Wirbelsäulenvorderfläche kariös zu fühlen ist. Die Operation wurde nur eine Stunde überlebt, und ergab die Sektion folgendes. Die Aorta ist von der Wirbelsäulenknickungsstelle durch den Abszeß etwa 2 cm weit von den Wirbeln abgehoben. Die Knickung der Aorta ist fast rechtwinklig. An ihrer Knickung ist sie durch eine Faltenbildung ihrer Wand hochgradig verengt. Dazu kommt, daß hier in ihre Lichtung auch noch ein kleinfingergliedgroßer Thrombus aus der rechten 10. Interkostalarterie ragt, so daß die Aortenlichtung im ganzen auf kaum Federkielstärke verengert ist. Die untersten Interkostalarterien rechts verlaufen vorn über dem Abszeß in weitem Bogen herum. Sehr genau ist die Wirbelsäule nebst Rückenmark untersucht, und zwar erst, nachdem sie in Formalin gehärtet wurden. Die Wirbelsäule wurde dabei mit der Drahtsäge in zwei Hälften zerlegt (ein Verfahren, das W. mit Recht zur Nachahmung empfiehlt), wobei für die Medulla völlige Schonung gesichert war. Es zeigte sich, daß jegliche Kompression des mikroskopisch wenig Bemerkenswertes bietenden Markes auszuschließen war, so daß zur Erklärung der motorischen Beinstörungen, welche gleichzeitig mit den hydropischen Erscheinungen eingesetzt hatten, nur Zirkulationsanomalien heranziehbar sind. W. hält dafür, daß der arterielle Zufluß, welchen die aus den Artt. vertebrales entspringenden Artt. spinales ant. und post. durch die Foramina intervertebralia von den Interkostalarterien erhalten, bei seinem Falle im Bereiche der Aortenknickung derartig reduziert war, daß es zur Herbeiführung der Beinparese genügte, und die ganze Untersuchung des Falles ist so erschöpfend, daß diese Annahme für erwiesen anzusehen ist. Demnach ist der Fall ein klinischer Beleg für die experimentellen Resultate von Ehrlich und Brieger u. a., welche durch Kompression der Bauchaorta Blutmangel und Degenerationen im Lendenmark erzeugten. — Das Aortenpräparat ist im Original abgebildet.

Meinhard Schmidt (Cuxhaven).

30) P. Athanassow. Über kongenitale Skoliose.

(Archiv für Orthopädie, Mechanotherapie u. Unfallchirurgie Bd. I. Hft. 3.)

A. publiziert vier Fälle von angeborener Skoliose, von denen der erste sehr genau beschrieben ist (zwei skiagraphische Aufnahmen im Text). Es handelt sich in diesem Fall um eine rechtskonvexe dorsale und eine linkskonvexe lumbale, durch abnorme Gestalt des dritten und vierten Lendenwirbels bedingte Skoliose, die durch Spina bifida lumbalis kompliziert ist.

Digitized by Google

Im Anschluß an diese Fälle teilt Verf. die kongenitalen Skoliosen in drei Gruppen ein:

1) Kongenitale Skoliosen (ohne anderweitige Deformitäten).

2) Kongenitale Skoliosen mit Spina bifida (mit oder ohne anderweitige Deformitäten).

3) Kongenitale Skoliosen mit anderweitigen Deformitäten (ohne Spina bifida).

Ätiologisch beruht nach Ansicht des Verf. diese Erkrankung größtenteils auf dem Fehlen oder der mangelhaften Ausbildung einer Wirbelkörperhälfte und der Intervertebralscheiben, wahrscheinlich hervorgerufen durch abnorme intra-uterine Belastung, Paralyse, Entzündung usw. Es sind jedenfalls ähnliche Knochenkrankheiten, die wir auch bei Erwachsenen finden, nur daß sie in frühester Fötalperiode zur Zeit der paarigen Wirbelkörperanlagen auftreten, um schon vor der Geburt des Kindes zur vollständigen Abheilung zu gelangen.

Ein Literaturverzeichnis der bisher beobachteten Fälle schließt sich den veröffentlichten an. **Hartmann** (Kassel).

31) **R. Caminiti.** Sulla tubercolosi primitiva della mammella.

(Riforma med. 1903. Nr. 32 u. 33.)

Mitteilung eines einschlägigen Falles, bei welchem sich die Tuberkulose interglandulär entwickelt und die Acini der Brustdrüse teilweise zum Schwunde gebracht hatte. Bemerkenswert ist der Fall einmal dadurch, daß die Diagnose durch den mikroskopischen Nachweis des Koch'schen Bazillus, sowie durch das Tierexperiment erhärtet wurde; sodann ist das langsame, klinisch beobachtete Herabsteigen der Affektion entlang den Achseldrüsen zum äußeren und oberen Quadranten der Mamma interessant und legt einen durch retrograden Transport auf dem Wege der Lymphbahnen herbeigeführten Infektionsmodus nahe. Ein langes und ausführliches Literaturverzeichnis beschließt die Arbeit. **A. Most** (Breslau).

32) **P. L. Fiorani** (Venedig). Sopra un neoplasma raro della mammella.

(Clinica chirurgica 1902. Nr. 9.)

35jährige Frau, Nullipara, mit Amenorrhöe, leidet durch einige Monate an Schmerzen in der rechten Warze und dünneitrigem Ausfluß, während welcher Zeit die Brustdrüse schrumpfte und ein kleiner Knoten fühlbar wurde. Die amputierte Brust enthielt einen Knoten gleich einer großen Kastanie, die Achseldrüsen waren mäßig groß und hart. Die Geschwulst erwies sich als melanotisches Lymphangiosarkom, in einer fibrösen Kapsel eingebettet. Die Schnitte erschienen siebartig durch leere Alveolen verschiedener Form und Größe, welche aber ausschließlich der Geschwulst selbst angehörten. Die Kapsel war gleichmäßig von fibrösen Fasern mit kleinsten pigmentierten Zellen, wie »Staphylokokkenhäufchen« gebildet. In der Geschwulst selbst sind die Pigmentkörner sehr groß und besonders in den peripheren Schichten sehr dicht aneinandergedrängt, im Zentrum spärlicher. — F. meint, daß es sich, trotz des sicher lymphangiomatösen Charakters, um eine Geschwulst, ähnlich dem von Billroth beschriebenen Melanosarcoma alveolare handelt. **J. Sternberg** (Wien).

33) **A. Martin.** Appendicite par présence d'anneaux de taenia saginata dans l'appendice.

(Revue méd. de Normandie 1903. p. 382.)

Operation im freien Intervall bei einer mehrfach rezidivierten typischen Appendicitis. Bei der Abtragung des Fortsatzes, der etwas verdickt erscheint und Kotsteine enthält, entleeren sich aus ihm zwei Bandwurmglieder, welche sich lebhaft bewegen. Später wurde eine Taenia saginata abgetrieben.

Mohr (Bielefeld).

Digitized by Google

34) **G. Lettau. Ein Fall von Wurmfortsatz-Nabelfistel unter dem Bilde des offenen Ductus omphalo-entericus.**

(Deutsche Zeitschrift für Chirurgie Bd. LXX. p. 84.)

Beobachtung aus der Privatklinik von Prof. Jordan (Heidelberg). 11monatiger Knabe mit haselnußgroßem Darmvorfall in der Nabelgegend, welcher sofort nach Abfallen der Nabelschnur, 12 Tage nach der Geburt, vorhanden gewesen war und in der ersten Zeit Darminhalt, jetzt aber nur Schleim entleerte. Das Aussehen der rötliche Schleimhaut tragenden Geschwulst entsprach völlig dem bekannten Bilde eines vorliegenden persistierenden Dotterganges. Bei der Operation wird der Vorfall mittels elliptischer Nabelexzision freigemacht, und zeigt sich, daß er sich bauchwärts in einen mehrere Zentimeter langen, federkieldicken Strang fortsetzt, welcher auf einer Darmschlinge wurzelt. Freie Sondierbarkeit von der Darmvorfallsöffnung durch den hohlen Strang bis in die Darmschlingenlichtung. Ligatur eines kleinen Mesenteriolum am Strange, dann Abtragung des Stranges selbst wie bei Appendektomie. Als nun zwecks der Schwierigkeit machenden Darmreposition die Bauchwunde noch etwas erweitert wurde, zeigte sich, daß der Standort des Darmstranges sicher das untere Ende des Blinddarmes war, welches, jedenfalls mit einem besonders großen Mesocoecum ausgestattet, dicht in der Nähe des Nabels gelegen hatte, und daß der Darmstrang sicher den Wurmfortsatz, nicht ein Meckel'sches Divertikel vorstellte. L. hält dafür, daß hier eine angeborene Wurmfortsatz-Nabelschnurhernie vorgelegen hat. Die histologische Untersuchung des Darmstranges zeigte einen der Struktur des Wurmfortsatzes entsprechenden Bau.

Der kasuistischen Mitteilung folgt epikritische Durchsprechung und ein 97 Nummern zählendes Literaturverzeichnis, betreffend kongenitale oder kongenital angelegte Nabel-Darmfisteln. **Meinhard Schmidt** (Cuxhaven).

35) **Ponghet. L'incorporation des hernieux. Conséquences militaires et chirurgicales.**

(Arch. de méd. et de pharm. militaires 1903. Dezember.)

Seit einer Verordnung vom 31. Januar 1902 werden in der französischen Armee die mit einem durch ein Bruchband zurückhaltbaren Bruche Behafteten zum aktiven Militärdienst herangezogen. Verf. meint, diese Verordnung sei vorbereitet worden durch die Fortschritte in der operativen Beseitigung der Hernien. In der französischen Armee sind während der letzten 4 Jahre 680 Hernien pro Jahr radikal operiert mit etwa 5% Mißerfolgen.

Verf. erläutert die Bedingungen, unter welchen die Radikaloperationen auszuführen sind. Er verlangt nicht allein die Zustimmung des Soldaten zur Operation, sondern es soll der Mann selbst direkt um dieselbe bitten. Dann fallen auch alle Ansprüche fort, welche der operierte Mann event. bei unvorherzusehenden Mißerfolgen an den Fiskus stellen kann. Für jedes Armeekorps soll ein großes Lazarett zur Verfügung stehen, in welchem durch geeignete, chirurgisch geschulte Militärärzte die Operation ausgeführt wird, und in welches aus kleineren Garnisonen die zu Operierenden überzuführen sind. In vereinzelten Fällen soll der militärische Chirurg mit Instrumenten ausgerüstet aus der Zentrale in die kleineren Garnisonen fahren, um dort die Operation auszuführen. In der Zentrale muß stets ein chirurgisch gut geschultes Personal zur Verfügung stehen. Der hieraus resultierende Nutzen besteht einmal darin, daß dem Staate Kombattanten erhalten bleiben, und daß andererseits ein für den Krieg chirurgisch geschultes Personal ausgebildet wird.

Im Lazarett zu Tours, in welchem Verf. beschäftigt ist, wurden nach diesen Prinzipien im verflossenen Jahre 47 Hernien radikal operiert, in dem Jahre vorher 32. Die 47 Hernien waren Leistenbrüche, darunter 12 angeborene. Die Mannschaften wurden zu der Operation bestimmt durch die Schmerzen, welche sie trotz ihres Bruchbandes bei den militärischen Übungen hatten. Namentlich meldeten sich wegen Schmerzen frühzeitig die Kavalleristen; sämtliche mit Bruch Behafteten

Digitized by Google

und bei der Brigade befindlichen Kavalleristen ließen sich operieren, unter den Infanteristen der Brigade befinden sich noch 25 Unoperierte, die während des Dienstes ihr Bruchband tragen.

Als Komplikationen wurden bei den 47 Leistenbrüchen fünf Epiplokelen beobachtet, deren Resektion wegen starker Verwachsungen mit dem Bruchsacke recht schwierig waren, ferner drei Cysten des Samenstranges, mehrmals Lipome am Bruchsacke, zweimal Ektopie des Hodens. Bezüglich der letzteren wurden nur die Verwachsungen um den Hoden und die die Hodensackhöhle verödenden Stränge getrennt, ohne den Hoden am Grunde des Hodensackes festzunähen. (! Ref.)

Was die Operationstechnik anbetrifft, so wurde die vordere Wand des Leistenkanales stets ganz gespalten und nachher die Naht nach Broca in U-Form mit in Antisepticis ausgekochter Seide angewandt. Bei Anwendung von Catgut zu versenkten Nähten waren einigemal Eiterungen vorgekommen, seit Anwendung der Seide nicht mehr. In vier Fällen wurden vor der Seidennaht drei schräg verlaufende, den inneren und äußeren Leistenring aneindernähende Suturen mit feinem Silberdraht mit gutem Erfolge verwandt.

Die Resultate der 47 Bruchoperationen waren folgende: 7mal kamen Eiterungen infolge infizierter Fäden vor, darunter einmal eine Phlegmone der Wand. Rezidive waren unter den Fällen (79) der beiden letzten Jahre 2, darunter eins mit Bildung einer ziemlich großen Hernie. 3 Kranke litten zeitweise an chronischer Entzündung des Samenstranges, 3 klagten über bei den Übungen in der Narbe auftretende Schmerzen. Jedoch haben sich diese letzteren angeblich schon gebessert. Leider geht aus der sehr lesenswerten Arbeit nicht mit Deutlichkeit hervor, ob infolge der Radikaloperation Mannschaften als dienstunbrauchbar entlassen werden mußten (Ref.). **Herhold** (Altona).

36) **Batut.** Une série de cent cures radicales de hernie.

(Arch. de méd. et de pharm. militaires 1903. Dezember.)

Verf. berichtet über 100 in der Zeit vom 7. Februar 1898 bis 7. Juli 1902 an französischen Soldaten ausgeführte Radikaloperationen von Hernien. 60mal wurde nach Lucas-Championnière, 25mal nach Bassini, 15mal nach Vallas operiert. Diese letztere Methode wird von B. jetzt allen anderen vorgezogen, da sie Eiterungen versenkter Nähte gänzlich ausschließt. Sie besteht darin, daß nach der Resektion des Bruchsackes die gespaltene vordere Wand des Leistenkanales durch zwei feine, tiefgreifende Eisendrahtnähte zusammengebracht und außer diesen Eisendrahtnähten noch einige nur die Haut vereinigende Seidenknopfnähte gelegt werden. Die Metallnähte werden vor dieser Seidennaht auf der Haut über einen Jodoformgazebausch zusammengedreht. Am 7. Tage nach der Operation entfernt man sämtliche Nähte. Für die Anästhesie wurden sowohl Äther wie Chloroform, in der letzten Zeit mit gutem Erfolge Injektionen einer 5%igen Kokainlösung in die zu durchtrennenden Gewebe benutzt.

Im ganzen wurde nur eine Fadeneiterung, als noch versenkte Catgutnähte benutzt wurden, beobachtet. Rezidive und Todesfälle traten niemals ein. Die Leute wurden bezüglich des Eintrittes etwaiger Rezidive 1—2 Jahre beobachtet.

Während der 4 Jahre des Berichtzeitraumes kam nur ein eingeklemmter Bruch zur Operation; die operierten Brüche waren fast sämtlich Leistenbrüche, nur ein Schenkel- und ein Nabelbruch kam vor. Als Komplikationen wurden im Leistenkanal Blasendivertikel, Cysten des Samenstranges, Epiploa angetroffen. Die letzteren wurden nur reseziert, wenn sie sich im Zustande der Entzündung befanden. **Herhold** (Altona).

37) **A. Ramoni** (Rom). Contributo clinico-statistico alla cura radicale delle ernie.

(Malpighi 1903. Nr. 4—6.)

R. erstattet Bericht über die an 171 Individuen ausgeführten Bruchoperationen aus den Jahren 1896—1902.

Digitized by Google

Leistenbrüche. 152 Personen; 135 einseitige, 17 doppelseitige Hernien; 78 rechtsseitige, 57 linksseitige. Von den einseitigen Brüchen waren 124 obliquae externae und 11 directae, von den beiderseitigen 11 obliquae und 2 directae, ferner 4 auf der einen Seite obliquae, auf der anderen directae.

Dem Geschlechte nach 135 Männer, 17 Frauen. Bei diesen letzteren keine directa, nur freie, erworbene obliquae, und zwar 13 rechtsseitige.

Die Hälfte aller Fälle wurde zwischen 7 und 30 Jahren operiert, $^2/_3$ der übrigen zwischen 30 und 50, die letzten älter als 50 Jahre.

In den meisten Fällen konnte ein ätiologisches Moment in einem Trauma durch einmalige überstarke oder oft wiederholte umfassende Muskelaktionen gefunden werden. Bei 21 jüngeren Individuen (8—25 Jahre) wurde das Angeborensein festgestellt; hiervon litten 5 auch an Ektopie des Hodens.

134 Fälle betrafen freie Hernien, 17 teilweise entleerbare.

Die Operation wurde ausnahmslos nach Bassini ausgeführt, mit kleinen, durch den einzelnen Fall gebotenen Modifikationen.

R. hebt aber hervor, daß er grundsätzlich kleine Hautschnitte macht, den Sack exzidiert, das Infundibulum peritoneale nach Wood entfernt u. ä.

18 Fälle waren irreducibel; davon 5 durch Kotstauung, 13 inkarzeriert. Diese letzteren verteilten sich auf 9 rechts- und 4 linksseitige; 3 waren angeborene Brüche. 7 enthielten Dünndarmschlingen und Netz, 2 Blinddarm samt Anhang — alles noch lebensfähig; 4 gangränöse Schlingen. Von all diesen Fällen endeten nur 2 aus der letzten Kategorie tödlich.

2mal kam ein Rezidiv nach fremder Operation zur Behandlung.

Zumeist wurde in Morphium-Chloroformnarkose operiert, gelegentlich mit Lokalanästhesie nach Schleich. Die unmittelbaren Erfolge waren: 128 Heilungen p. pr. int., 33 Eiterungen im subkutanen Zellgewebe, 3 Vereiterungen bis auf die Aponeurose des Obliquus. Nahtmaterial war stets Seide. Die Hautnähte wurden um den 7. Tag entfernt, die Pat. standen nach dem 15. Tage auf.

Schenkelbrüche. 11 Individuen; 8 Frauen, 3 Männer; 7 rechtsseitige, 3 linksseitige, 1 beiderseitige Hernie. 2mal war die Hernie frei, 1mal mit einem großen präperitonealen Lipom fest verwachsen; in 2 Fällen war Netz am Bruchsacke festgewachsen. 7mal bestand Einklemmung, und zwar 2mal durch Kotstauung, 5mal durch Strangulation.

Von diesen Fällen wurden 5 mit einfacher Herniotomie, 3 radikal nach Ruggi, 2 nach Ruggi-Parlavecchio behandelt, 2 erforderten die Anlegung eines Kunstafters; diese beiden endeten tödlich.

Von den Schenkelbrüchen heilten 7 p. pr. int., bei 2 trat Eiterung ein.

Nabelbrüche. 3 Fälle bei Frauen, 1 freier, 2 eingeklemmte Brüche; bei letzteren 1 Todesfall. Operation nach Durante: Etagennaht mit Vereinigung der Recti.

Bauchwandbrüche nach Laparotomien. 5 Fälle; 1 Mann, 4 Frauen; alle geheilt.

Dauererfolge konnten nur bei etwa 40 kontrolliert und konstatiert werden, bei 3, besonders ungünstigen, Rezidive.

J. Sternberg (Wien).

38) **G. A. Waljaschko.** Leistenbrüche der Harnblase.

(Die Chirurgie 1903. September. [Russisch.])

Zwei Fälle von primärem Blasenbruche: Fall I extraperitoneal, Blasendivertikel, rechts; Pat. ist 30 Jahre alt. Kein Darm im Bruchsacke. Blasenbruch vermutet, Blase inzidiert. Naht, Heilung. — Fall II, 76 Jahre alt, Bruch rechts, paraperitoneal, bei der Operation erkannt, reponiert, Heilung.

Gückel (Kondal, Saratow).

39) **S. O. Ssamochozki.** Blasenbrüche.

(Die Chirurgie 1903. September. [Russisch.])

In der russischen Literatur fand S. 15 Fälle. Er selbst sah die Blasenhernie 7mal. In allen Fällen waren es Leistenbrüche. 2mal war der Bruch eingeklemmt,

Digitized by Google

1mal irreponibel, in den übrigen Fällen ließ er sich leicht einrichten. 2mal war die Hernie beidseitig, sonst links. 1mal war sie intraperitoneal, 2mal intra-extraperitoneal, 4mal extraperitoneal. Fall I gehört zu der sehr seltenen Cystocele par glissement (Monod-Delagénière). 2mal enthielt der Bruch Blasendivertikel. 1mal wurde die Diagnose vor der Operation gestellt, 6mal während der Operation; dabei wurde 2mal die Blase angeschnitten. Die Blasenwunde wurde in 1 Falle genäht und in einem Schnitte die Bauchwand wie bei Sectio alta fixiert; in Fall II wurde die Blase ebenso fixiert, aber nicht genäht. Die Divertikel wurden in 1 Falle reseziert und die Blasenwunden genäht. In den übrigen Fällen wurde die Blase einfach reponiert. Alle Brüche wurden bei Männern beobachtet. Das Alter schwankte zwischen 43 und 64 Jahren, nur 1 Pat. war 23 Jahre alt. 1 Pat. starb an schon vor der Operation vorhandener Pneumonia catarrhalis, die übrigen genasen.

Gückel (Kondal, Saratow).

40) **A. P. Prokunin.** Über die Operation der Schenkelbrüche nach des Verfassers Methode.

(Arbeiten aus Prof. Djakonow's Klinik Bd. III.)

(Beilage zu: Chirurgie 1903. [Russisch.])

Die Methode besteht, wie auch in diesem Zentralblatte seinerzeit referiert wurde, aus Verschluß der Bruchpforte mittels eines Lappens des M. pectineus (s. Fig. im Original). Nach dieser Methode wurde in der Klinik 9mal operiert; 2 Pat. starben (inkarzerierte Hernien), 1 Rezidiv; 3mal $1^1/_2$ Jahre und mehr kein Rezidiv. Andere russische Chirurgen operierten 7mal; 3 Rezidive, 4mal keine weiteren Nachrichten. Zum Erfolge muß der Lappen gut ernährt sein. Die Gefäße ziehen von der A. obturatoria und A. femoris profunda zum obersten Teile des Muskels — 1 cm weit vom Ansatze desselben. Der Lappen muß die ganze Dicke des Muskels enthalten, 4—5 cm lang sein und vorsichtig von seiner Unterlage abgelöst werden, damit die Gefäße nicht verletzt werden. Das Original enthält einige technische Details, die Verf. nach seiner ersten Publikation modifiziert hat.

Gückel (Kondal, Saratow).

41) **Hayem.** Variété particulière d'ulcère de l'estomac.

(Gaz. des hôpitaux 1903. Nr. 125.)

In drei Fällen fand H. Substanzverluste an der Serosafläche des Magens, die er als Ulcère externe oder Mal perforant externe bezeichnet.

H. konnte die Entwicklung dieser Geschwüre verfolgen und unterscheidet drei Phasen: 1) Es findet sich auf der Serosa eine Art Knötchen, 2) die Ulzeration nimmt die Form einer Vertiefung (sac) an, in deren Grund die verdünnte Magenwand durchscheinend wird, 3) das Geschwür ist vollendet mit perigastritischen Erscheinungen.

Diesem Befunde wird eine Bedeutung auch für die Auffassung des Ulcus rotundum beigemessen, insofern für seine Entstehung die verdauende Wirkung des Magensaftes in Anspruch genommen wird, hier aber bei dem Ulcus externum die Mukosa unversehrt bleibt.

Bei Autopsien fand H. beide Arten von Magengeschwür nebeneinander.

V. E. Mertens (Breslau).

42) **A. Ferrari** (Parma). Contributo allo studio della patologia del ventricolo e della gastroenterostomia.

(Clinica chir. 1902. Nr. 10.)

F. bringt in seiner ausführlichen Arbeit einen Beitrag zur Kenntnis der anatomischen und funktionellen Resultate der Gastroenterostomien wegen gut- und bösartiger Stenosen des Pylorus und deren Folgezuständen. Besonders über die Erfolge bei Narbenstenosen liegen noch verhältnismäßig wenig Mitteilungen vor, so daß noch jede Beobachtung von Wert ist. F. hat Gelegenheit gehabt, unter 19 Gastroenterostomien 6 an Kranken mit gutartigen Pylorusstenosen auszuführen.

Digitized by Google

Beachtung verdienen folgende Beobachtungen: 39jähriger Mann mit Narbenstenose des Pylorus; der Magen reicht 11 cm unter den Nabel, der Pylorus derb, fest verwachsen. Gastroenterostomie, nach welcher innerhalb 14 Monaten die Magengrenzen vollständig zur Norm zurückgehen und die Funktion vollständig normal geworden ist. 3 Jahre nach der Operation Tod an tuberkulöser Pneumonie; der Magen normal groß, der Pylorus frei beweglich, für den Zeigefinger durchgängig, die Anastomose auf 2 mm Lichtung geschrumpft. — 38jährige Frau mit Stenose des Pylorus; dieser derb, empfindlich; der Magen bis handbreit unter dem Nabel. Gastroenterostomie, wobei Knötchen an der Kurvatur, im Netz und geschwollene, weiche Drüsen beobachtet werden. Rasche Heilung und Erholung. Einige Wochen später Sprengung der Narbe, aus welcher reichlich helles Serum ausfließt; Naht. Der geschwollene Pylorus verkleinert sich sichtlich, die Funktion des Magens wird ganz normal. Einige Monate später an tuberkulöser Serositis gestorben; der Magen reicht bis zur Nabelhöhe, Pylorus 1,5 cm weit, die Anastomose 4 mm. — Der folgende Fall ist nicht ganz klar: 49jährige, sehr herabgekommene Frau; große, sehr empfindliche Geschwulst in der Pylorusgegend, Magengrenze 7 cm unter dem Nabel, starke Kontraktionen sichtbar. Operation, welche eine sehr große Geschwulst, frei beweglich, an Stelle des Pylorus mit Übergreifen auf Magen und Duodenum zeigt, muß wegen Kollaps auf die Exploration beschränkt werden. Rasche Erholung, Gewichtszunahme bei 3wöchiger rektaler Ernährung. Rückgang der Pylorusschwellung, der Empfindlichkeit und des bald nach dem Eingriffe konstatierten freien Ergusses in der Bauchhöhle. Nach 2 Monaten ißt Pat. gemischte Kost, nach weiteren 2 Monaten ist die Pylorusgeschwulst kaum mehr tastbar, die Magenkontouren aber unverändert. Nach 3 Jahren vollständig gesund. F. ist geneigt, der Laparotomie selbst einen kurativen Einfluß auf die Entwicklung des peripylorischen Prozesses zuzugestehen. — Auch in den übrigen Fällen ist fast vollständige Heilung eingetreten.

F. hat in 16 von den obengenannten Fällen den Murphy'schen Knopf angelegt (bezw. bei einigen Anastomosen nach Roux zwei Knöpfe) und nur einen Mißerfolg erlebt, den er der schlechten Technik, nicht der Methode zur Last legt.

J. Sternberg (Wien).

43) **Sailer and Frazier. Case of strangulated Meckel's diverticulum complicating typhoid fever.**

(Univ. of Pennsylvania med. bulletin 1903. November.)

26jähriger Pat., welcher vor einem Jahre eine Gallensteinkolik durchmachte, zeigt deutliche Symptome eines Unterleibstyphus. In der 3. Woche desselben plötzliche heftige Schmerzen im Leibe, rechts vom Nabel resistente Prominenz. Tags darauf Dämpfung in den Flanken, Erscheinungen einer beginnenden Peritonitis (Perforation?); die Hervorragung in der Nabelgegend sehr schmerzhaft. Bei der Operation reichliche Entleerung klarer, seröser Flüssigkeit aus der Bauchhöhle. Man stieß sogleich auf ein stranguliertes Meckel'sches Divertikel. Der abgeschnürte, ausgedehnte Teil war an seiner Basis mit dem Peritoneum parietale in der Nähe des Nabels verwachsen; zwischen dieser Verwachsung und dem Ursprunge des Divertikels am Dünndarme zeigte es vier Torsionsstellen. Abtragung des Divertikels, Tod 18 Stunden später unter zunehmenden peritonitischen Erscheinungen. Obduktionsbefund: Abdominaltyphus, akute fibrinös-eitrige Peritonitis, keine Perforation.

Verff. erklären den Hergang folgendermaßen: In einer früheren Zeit trat eine umschriebene Peritonitis zwischen dem distalen Ende des Divertikels und der Bauchwand auf. Eine vollkommene Abschnürung kam zunächst nicht zustande. Diese trat erst ein, als während des Typhus die entzündliche Schwellung auch auf das Divertikel überging und die Torsionen durch die Schwellung fester wurden. Infolge der Abschnürung Peritonitis, welche sich rasch in der typhös erkrankten Bauchhöhle ausbreitete. Einen ähnlichen Fall in der Literatur konnten Verff. nicht auffinden.

Mohr (Bielefeld).

Digitized by Google

44) **C. Norris.** Primary carcinoma of the vermiform appendix and the report of a case.

(Univ. of Pennsylvania med. bulletin 1903. November.)

In 60% der Fälle von primärem Krebs ist anamnestisch Appendicitis angegeben, 65% erkranken vor dem 40. Lebensjahre, 75% sind Frauen. Die Symptome sind nicht charakteristisch, häufig wird die Erkrankung zufällig entdeckt bei Bauchoperationen aus anderen Gründen; die Geschwulst als solche ist kaum jemals durchzufühlen. Außer den mannigfaltigen Erscheinungen einer chronischen Appendicitis erscheint der Fortsatz manchmal makroskopisch normal, in anderen Fällen ist eine erbsen- bis walnußgroße Geschwulst vorhanden, welche meist nahe der Spitze sitzt.

Auch in N.'s Falle wurde die Erkrankung zufällig bei der 27jährigen Pat. entdeckt, welche seit längerer Zeit an einer rechtsseitigen entzündlichen Affektion im Becken litt. Laparotomie zur Entfernung einer rechtsseitigen Pyosalpinx. Der leicht gerötete und an der Spitze verwachsene Wurmfortsatz wurde mitentfernt. Schleimhaut gerötet und geschwollen; an der Spitze eine feste, gelbweiße Masse, welche die Lichtung verschließt. Mikroskopisch: Karzinom mit Übergang auf die Muskularis, Serosa und das Mesenterium des Fortsatzes.

Mohr (Bielefeld).

45) **M'Gregor.** Intussusception, with special reference to relapse.

(Glasgow med. journ. Bd. LX. 1903. p. 263.)

Verf. teilt fünf Fälle von Intussuszeption mit, einen bei einem 30jährigen Manne, die übrigen bei Kindern von 18, 9, 3 und 12 Monaten. In dreien von diesen Fällen rezidivierte das Leiden, und zwei starben an dem Rezidiv. In dem dritten Falle beugte Verf. einem weiteren Rezidiv dadurch vor, daß er parallel zur Längsachse des Darmes eine Falte im Mesenterium bildete und diese durch Lembertnähte fixierte. An der Stelle, welche der Spitze der Intussuszeption entsprach, wurde die Falte am breitesten gemacht, während sie sich nach beiden Seiten hin verschmälerte. Verf. glaubt diese Methode für ähnliche Fälle empfehlen zu können. Aus einem Material von 64 anderweit beobachteten Fällen berechnet er die Zahl der Rückfälle auf 17%. Es ist dabei zwischen operierten und mit Einläufen behandelten Fällen kein Unterschied gemacht.

M. v. Brunn (Tübingen).

46) **F. Fromme.** Über Achsendrehung des Dickdarmes unter der Geburt. (Aus der Univ.-Frauenklinik in Halle a. S.)

(Münchener med. Wochenschrift 1903. Nr. 42.)

Bei einer 24jährigen Erstgebärenden traten bald nach Einsetzen der Wehen allmählich zunehmende Erscheinungen von großer Unruhe, Pulsbeschleunigung, Erbrechen und starke Leibschmerzen auf, die unabhängig von den Wehen waren. Der schwere Zustand veranlaßte die künstliche Entbindung mittels der Hysterotomia vaginalis anterior und Zange, da eine innere Blutung angenommen wurde; die Frau starb $1/2$ Stunde später. Die Sektion ergab eine Achsendrehung des Colon asc. und transv. nach links herum um 180°; das Mesocolon coli asc. war 16—18 cm lang und sehr beweglich. —

Zwei ähnliche Fälle finden sich in der Literatur. — F. nimmt an, daß die Frau eine Prädisposition zum Volvulus durch das außerordentlich lange Mesokolon des Colon ascendens besaß. Eine Möglichkeit des Zustandekommens des Volvulus wurde geschaffen durch die Verlagerung des Colon ascendens nach oben durch den schwangeren Uterus. Das Eintreten des Volvulus wurde bewirkt durch die ersten Wehen, unter denen sich der Uterus aufrichtete und das Colon transv. nach hinten und unten sank, so daß es über das nach oben verdrängte Colon asc. hinwegfiel.

Kramer (Glogau).

Digitized by Google

47) **Harris. Talma's operation in cirrhosis of the liver.**
(Journ. of the amer. med. assoc. 1903. Oktober 31.)

Verf. verfügt über Erfahrung bei sechs eigenen Operationen. Sie lassen sich in folgendem zusammenfassen: Fünf der Operierten starben innerhalb eines Monates nach der Operation, einer lebte noch 5 Monate, aber ohne daß Besserung eingetreten wäre. Bei den Verstorbenen lag zweifellose Säuferleber vor, der Überlebende litt sehr wahrscheinlich an syphilitischer Cirrhose. Bei allen Fällen war die Cirrhose schon sehr weit fortgeschritten. In zwei Fällen wurde neben der Adhäsionsbildung durch Cholecystostomie das Gallensystem zu drainieren versucht, um die schweren cholämischen Zustände zu bessern; bei einem dieser Kranken trat deutliche Besserung ein, der andere starb sehr bald. Bei einem Operierten fand sich eine sehr starke Verwachsung zwischen Netz, Därmen, Leber und Bauchwand mit zahlreichen erweiterten Venen. Die Operation wurde als zwecklos aufgegeben, der Fall lehrt aber, was die Operation, wenn früh genug ausgeführt, zu leisten imstande ist; denn derselbe Pat. war 3 Jahre vorher kurz hintereinander wegen des Ascites mehrfach punktiert und in der Zwischenzeit völlig wohl gewesen. Zweifellos hatten die Punktionen die Verwachsung und die Kollateralkreislaufbildung, wie schon früher häufiger beobachtet, eingeleitet. Aber trotz Bildung guten Kollateralkreislaufes kommt eine Zeit, nach welcher er nicht mehr zur Aufrechterhaltung der Zirkulation ausreicht und doch wieder Ascites auftritt. Gewisse entzündliche Zustände sind nach H.'s Ansicht stets dabei mit im Spiele. Die Talma'sche Operation soll so frühzeitig wie möglich ausgeführt werden; nur dann kann man länger dauernden, guten, immerhin auch nur vorübergehenden Erfolg erwarten. Cholecystostomie gleichzeitig zu machen empfiehlt sich bei Cholämie.

Trapp (Bückeburg).

48) **F. Pels-Leusden. Beiträge zur Pathologie und Therapie der akuten Pankreaserkrankungen nebst Mitteilung zweier durch Laparotomie geheilter Fälle.**
(Deutsche Zeitschrift für Chirurgie Bd. LXX. p. 183.)

In den beiden Fällen, die Verf. berichtet und in denen bei schwerstem Symptomenkomplex, epigastrischer Schmerzhaftigkeit, unstillbarem Erbrechen, Kollaps eingegriffen ist, hat eine einfache Laparotomie, benutzt zur Einsicht in die Bauchhöhle, aber ohne weitere darangeschlossene operative Maßnahmen und nur von einer Gazedrainage der Bauchhöhle gefolgt, die auffällige Wirkung gehabt, die Krankheit sofort zum bessern zu wenden und die Kranken zu retten. Fall I ist bereits in den Charité-Annalen publiziert und in d. Zentralbl. 1902 p. 423 referiert. Fall II betrifft eine 53jährige Restaurateurswitwe, mäßige Alkoholistin. Die Operation fand 10 Tage nach Beginn der Erkrankung statt, welche, auf dem Klosett plötzlich mit sehr heftigen rechtsseitigen Bauchschmerzen einsetzend, nach anfänglicher Verstopfung zu wäßrigen Durchfällen, leichtem Ikterus und besonders zu unstillbarem, rasch herunterbringendem Erbrechen geführt hatte. In beiden Fällen wurde das letztere durch die Operation sofort gestillt. Es fanden sich in Fall I Verwachsungen in der Umgebung des Pankreaskopfes, ein Verschluß des Winslow'schen Loches, sowie grünliche Verfärbung des Bauchfelles am Pankreas, in Fall II eine Verhärtung des Pankreaskopfes, in beiden aber zahlreiche Fettnekrosen an Netz und Mesenterien. Da letztere die Genesung der Kranken nicht gehindert haben, sieht sie Verf. als verhältnismäßig unschuldige Vorkommnisse und Nebenbefunde an, die aber für die Diagnose einer Pankreasaffektion von Wichtigkeit sind. Diese Pankreaserkrankung muß, wie anzunehmen, eine derartige sein, daß sie zu einer Sekretverhaltung des Pankreassaftes Anlaß gibt.

Neben der für die Therapie höchst instruktiven kasuistischen Berichterstattung bringt die Arbeit eine kurze Allgemeinbesprechung zur Sache und ein 55 Nummern zählendes Literaturverzeichnis.

Meinhard Schmidt (Cuxhaven).

Originalmitteilungen, Monographien und Separatabdrücke wolle man an *Prof. E. Richter* in Breslau (Kaiser Wilhelmstraße 115), oder an die Verlagshandlung *Breitkopf & Härtel*, einsenden.

Druck und Verlag von Breitkopf & Härtel in Leipzig, Nürnbergerstraße 36/38.

Digitized by Google

Zentralblatt
für
CHIRURGIE

herausgegeben
von

E. von Bergmann, F. König, E. Richter,
in Berlin, in Berlin, in Breslau.

Einunddreifsigster Jahrgang.

Wöchentlich eine Nummer. Preis des Jahrganges 20 Mark, bei halbjähriger Vorauszahlung. Zu beziehen durch alle Buchhandlungen und Postanstalten.

Nr. 5. Sonnabend, den 6. Februar. 1904.

I.

Ein sicheres Verfahren der Jejunostomie.

Von

Dr. **Georg Kelling** in Dresden.

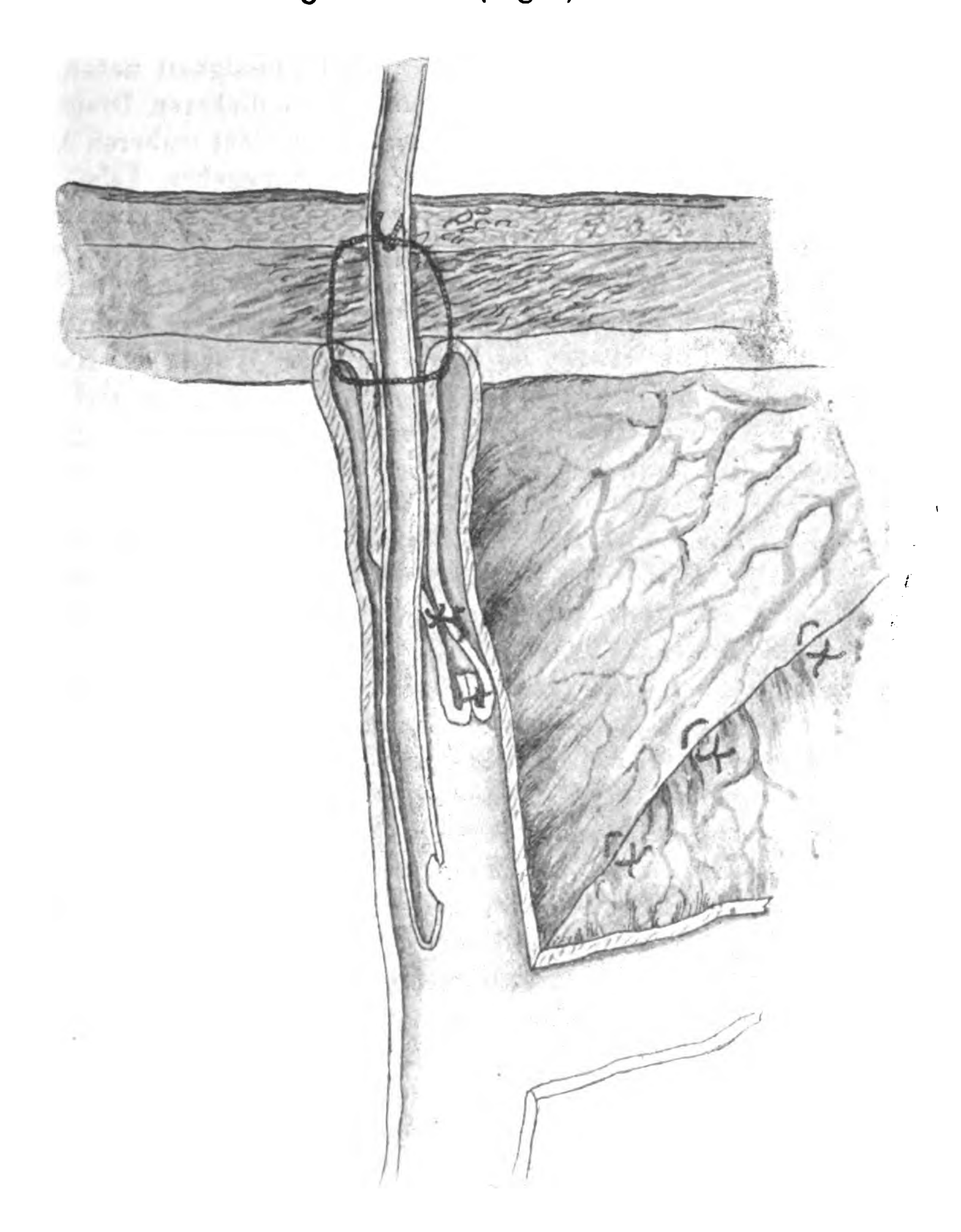
Bei den zu Nahrungszwecken dienenden Fisteln, sei es, daß man sie am Magen oder am Dünndarm anlegt, ist es notwendig, daß die Fistel dauernd wasserdicht schließt. Wenn eine solche Fistel nämlich undicht wird und Magen- resp. Darmsaft ausläuft, ist der Pat. viel schlechter daran und geht außerdem meist schneller zugrunde, als ohne solche Operation. Am Dünndarm kann die zu Ernährungszwecken dienende Öffnung entweder seitlich angelegt werden, mit oder ohne Hinzufügung eines schrägen Witzelkanals, oder man benutzt die Darmöffnung selbst zum Einstopfen der Nah-

Digitized by Google

rung, wie dies Maydl tut, welcher den Darm durchschneidet, die zuführende Dünndarmschlinge in die abführende einnäht und den Darmquerschnitt, nachdem er ihn unter einer Hautbrücke hindurchgeführt hat, in die Haut einnäht. Der Zweck dieser großen Öffnung soll sein, daß man auch kompakte Nahrung in den Dünndarm einschieben kann. Kompakte Nahrung ist aber für einen Menschen, der eine Dünndarmfistel trägt, nicht notwendig, da man auf sein Geschmacksbedürfnis keine Rücksicht zu nehmen braucht und weil man alle diese Stoffe auch in feinbreiiger Form in den Darm bringen kann. Zudem hat die große Öffnung beträchtliche Nachteile und verliert ihre Schlußfähigkeit viel eher, wie eine kleine, was namentlich dann der Fall ist, wenn Pat. hustet. Das von mir angegebene Verfahren hat den Zweck, eine Jejunumfistel so anzulegen, daß sie auch ohne Drain wasserdicht schließt, und daß sie ferner solchen Insulten, wie z. B. der Bauchpresse beim Husten, standhält. Mein Verfahren schließt sich an das Maydl'sche an, indem ebenfalls die oberste Dünndarmschlinge durchschnitten wird. Man beginnt damit, daß man in einer Entfernung von 15 cm von der Plica duodenojejunalis den Darm mit einem Enterotrib durchquetscht. Dann wird der Darm an der Quetschfurche mit einem Seidenfaden fest abgebunden; oberhalb der Ligatur wird durchgeschnitten, der abführende Schenkel wird mit einer Tabaksbeutelnaht nach Doyen verschlossen, nachdem die überstehende Schleimhaut abgetragen worden ist. Der Querschnitt des zuführenden Schenkels wird nun seitlich in den abführenden eingenäht oder mit Knopf eingefügt (welchen man aber zur Sicherheit ebenfalls übernäht). Die Enteroanastomose soll eine Entfernung von 15 cm von dem blinden Ende des abführenden Schenkels haben. Das Wesentliche an meinem Verfahren ist nun, daß man um den Drain (ich benutze zu diesem Zwecke einen Nélatonkatheter von etwa 6 mm Durchmesser) einen ca. 5 cm langen Kanal durch Invagination des blinden Endes bildet. Zu diesem Zwecke wird ein ca. 6 cm langes Stück des blinden Endes vom Mesenterium abgelöst unter Ligatur der einzelnen Gefäße, dann wird im Zentrum des blinden Endes ein kleiner Einschnitt gemacht, der Katheter wird hineingesteckt und nun werden mit einer Catgutnaht die Schnittränder geschlossen und gleichzeitig damit der Nélatonkatheter am Darm befestigt. Es wird der Nélatonkatheter mit der Catgutnaht umschnürt, so daß die Naht die Wandungen etwas eindrückt, ohne natürlich das Lumen zu verschließen. Dann werden die beiden Enden des Fadens von der Schleimhaut aus nach der Serosa zu durch den Schnittrand rechts und links durchgeführt und geknotet. Dann stülpt man den befestigten Drain etwas ein und hebt zu beiden Seiten senkrechte Falten hoch, welche man durch Knopfnaht aneinander befestigt, dann wird wieder 1 cm eingestülpt und beiderseits um den Drain die senkreckten Falten aneinander genäht. Dies macht man etwa 3—4mal, wobei es aber nötig ist, daß die Nähte neben dem Drain

Digitized by Google

exakt gelegt werden, so daß keine toten Räume entstehen. Die letzten beiden Nähte befestigen die Dünndarmschlinge an der Bauchdecke, die eine unterhalb, die andere oberhalb des Drains; und zwar geht jede Naht durch die Fascie und Peritoneum, dann durch die Darmwand oberhalb resp. unterhalb des Drains, indem man gleichzeitig zwei Falten erhebt und durchsticht, dann auf der anderen Seite durch Peritoneum und Fascie, und nun wird geknotet. Zuletzt wird die Bauchdecke geschlossen (Figur).



Erwähnen will ich noch, daß man die Mesenterialränder, welche infolge der Durchtrennung der Dünndarmschlingen zustande kommen, durch Vernähung beseitigen soll, damit keine Spalten entstehen. Den Mesenterialrand des zuführenden Schenkels vernäht man mit dem Mesenterium des abführenden Schenkels. Der freie Mesente-

Digitized by Google

rialrand des abführenden Schenkels wird mit dem Mesokolon vernäht.

Weiter ist für die Fistel von Bedeutung die Nachbehandlung. Es ist hier, wie auch bei der Magenfistel, möglich, daß durch unzweckmäßige Behandlung die Fistel undicht werden kann. Die Schädigung der Fistel besteht hauptsächlich darin, daß durch Anwendung der Bauchpresse beim Husten, Pressen, Heben usw. der Drain herausgedrückt wird und daß er, wenn er außen befestigt ist, gegen die Wände des Kanals drückt und damit den Kanal erweitert. Es ist nun ganz falsch, wenn man merkt, daß Flüssigkeit neben dem Drain herausläuft, dann zum Verschluß einen dickeren Drain einzuführen, sondern man muß, wie ich das auch in einer früheren Arbeit (Deutsche med. Wochenschrift 1899 Nr. 48) angegeben habe, vielmehr den Drain weglassen, ihn nur zum Zwecke der Ernährung einführen und erst dann wieder auf längere Zeit liegen lassen, wenn die Fistel sich zu schließen droht, was man daran erkennt, daß sich der Drain nur noch schwer einführen läßt. Wird der Drain nicht getragen, und der Pat. hustet, so legen sich die Wände des Kanales aneinander, und es trägt auf diese Weise die Bauchpresse viel mehr zum Verschluß des Kanales bei, als wie zu seiner Erweiterung. Für die Bedeckung der Öffnung genügt ein Stückchen Watte, welches mit einer Binde befestigt wird. Ein Vorteil der angegebenen Methode besteht darin, daß sich die Fistel bald schließt, wenn man den Drain einige Zeit wegläßt, so daß keine Nachoperation zum Verschluß nötig ist. Ich habe das von mir angegebene Verfahren ausgeführt in folgenden Fällen:

1) 59jährige Frau mit Magenkarzinom, 2) 67jähriger Pat. mit Magenkarzinom, 3) 42jähriger Pat. mit Magenkarzinom, 4) 51jährige Frau mit chronischem Magengeschwür und starken Blutungen, 5) 48jähriger Mann mit Magenkarzinom, 6) 42jähriger Pat. mit Magenkarzinom, 7) 44jähriger Mann mit Magenkarzinom und 8) 64jähriger Mann mit Magenkarzinom. Die Magenkarzinome waren solche Fälle, wo eine Resektion unmöglich war, keine Indikation für eine Gastroenterostomie gegeben war und die Nahrungsaufnahme entweder zu Schluckbeschwerden oder zu starken Schmerzen führte. Ein Pat. (64jähriger Mann, Alkoholiker) starb 10 Tage nach der Operation an Pneumonie, die übrigen haben mehrere Monate gelebt, am längsten, 9 Monate 10 Tage, ein 44jähriger Mann.

In allen Fällen ist die Fistel vollkommen schlußfähig geblieben, so daß ich das Verfahren als sicher empfehlen kann. Bei einer Jejunostomie (wie bei einer Gastrostomie) kommt es nicht so sehr darauf an, daß die Operation einfach ist, sondern viel wichtiger ist es, daß die angelegte Fistel die Garantie einer dauernden Schlußfähigkeit bietet.

Digitized by Google

II.

(Aus dem städtischen Krankenhause zu Liegnitz.)

Cholecystenterostomie mit Bildung eines künstlichen Gallenganges.

Von

Dr. Hermann Krukenberg.

Die Cholecystenterostomie hat bei Verlegung des Choledochus neben dem Vorteile großer Einfachheit und der Möglichkeit schneller Ausführung den Nachteil, daß durch die offene Kommunikation zwischen Darm und Gallenblase eine Infektion der Gallenwege durch Darminhalt herbeigeführt werden kann. Aus letzterem Grunde ist Kehr u. a. für möglichste Einschränkung dieser Operation, welche nur dann ausgeführt werden soll, wenn die Choledochotomie gänzlich ausgeschlossen ist.

Vor kurzem war ich in der Lage, bei einer 78jährigen dekrepiden Pat. mit schwerem Ikterus und beginnender Cholämie operieren zu müssen und habe hier mit gutem Erfolge die Cholecystenterostomie ausgeführt mit einer Modifikation derart, daß durch die Bildung einer Art künstlichen Gallenganges die freie Kommunikation zwischen Gallenblase und Jejunum verhindert wurde.

Ich gebe im folgenden die Krankengeschichte in Kürze wieder:

Die 78jährige Johanne W. litt seit Jahren an Anfällen von wühlenden Schmerzen im Leibe, die häufig mit bedrohlicher Heftigkeit auftraten. Mit den Schmerzen machte sich in der rechten Seite des Leibes ein harter Knoten bemerkbar, den Pat. für einen aufgerollten Bandwurm hielt! Nie Abgang von Gallensteinen bemerkt. Seit Frühjahr 1903 zunehmende Schwäche und Appetitlosigkeit. Seit 25. August erneuter Schmerzanfall mit Ikterus, schnellem Kräfteverfall und Erbrechen alles Genossenen.

Am 2. September wird die schlecht ernährte Pat. mit mäßigem Ikterus in das städtische Krankenhaus aufgenommen. Die übliche interne Therapie erweist sich erfolglos. Die anfängliche Leberschwellung nimmt zu, der untere Leberrand reicht in der Mittellinie bis zur Mitte zwischen Proc. xiphoideus und Nabel, in der Mammillarlinie bis zu Nabelhöhe, die obere Lebergrenze bis zum unteren Rande der 4. Rippe. Der Leib ist aufgetrieben, die Gallenblase ist als ein gänseeigroßer schmerzhafter Tumor oberflächlich palpabel. Intensive ikterische Hautverfärbung, Urin dunkelbraun, enthält reichlich Gallenfarbstoff. Stuhlgang angehalten, acholisch. Unregelmäßiges Fieber zwischen 38 und 39. Pat. verfällt schnell, wird somnolent und nimmt keine Nahrung.

Am 11. September in Chloroform-Äthernarkose Längsinzision über dem Tumor. Herausheben der gänseeigroßen, straffgespannten, prallgefüllten Gallenblase. Kein Tumor an den Gallengängen palpabel. Inzision des Fundus der Gallenblase. Entleerung reichlicher, zäher, schwärzlicher, mit einzelnen kleinen, krümlichen Steinchen und grobem Gallengries vermischter eingedickter Galle. Kein größerer Stein.

Die Gallenblase wird nun am Fundus abgeklemmt und eine Jejunumschlinge hervorgezogen. Die Unterscheidung des Jejunums gegen das Ileum

Digitized by Google

ist bei Betastung von außen ohne weiteres durch die Kerkringschen Falten möglich. Ich möchte dieses sichere Unterscheidungsmerkmal, das mir in der praktischen Chirurgie bisher nicht verwertet zu sein scheint, hier kurz erwähnen. — Nun wird der Fundus der Gallenblase nach Gersuny um 270° um seine Längsachse gedreht und so in einen dem normalen Ductus cysticus ähnlichen schraubenförmig gewundenen Gang verwandelt. Die hierdurch entstehenden spiralförmigen Falten werden durch sechs feine Zwirnknopfnähte fixiert.

Nach Anlegung einer 1 cm langen Längsinzision ins Jejunum wird der Fundus der Gallenblase in dasselbe implantiert und durch $1/2$ cm von der Öffnung der Gallenblase entfernt bleibende Lembertnähte derart fixiert, daß der Fundus bürzelförmig in das Darmlumen hervorragt. Naht der Bauchwunde. Kollodiumverband.

Pat. überstand die Operation gut. Sofortige Entfieberung. Schon am Tage nach der Operation war das Sensorium wieder vollständig frei, der Ikterus geringer, der Urin heller. Kein Erbrechen mehr. 14 Tage später war der Ikterus und die Leberschwellung vollständig verschwunden und im Urin Gallenfarbstoffe nicht mehr nachweisbar. Im Stuhlgang keine Gallensteine gefunden. Pat. ist seitdem frei von Beschwerden geblieben.

Im vorliegenden Falle wurde die Operation an einer 78jährigen bereits cholämischen Kranken mit Erfolg ausgeführt, ein Resultat, welches gewiß für die geringe Gefährlichkeit der Cholecystenterostomie gegenüber den Operationen am Choledochus spricht. Daß bei der von mir angegebenen Modifikation noch eine Infektion der Gallengänge durch Darminhalt zu befürchten sei, möchte ich nicht annehmen. Jedoch ist die Operation nur dann ausführbar, wenn die Gallenblase genügend groß und genügend elastisch ist, was sich durch vorherige Palpation meist feststellen lassen wird. Wichtig ist es, daß die Aufdrehung der Gallenblase durch Nähte gesichert wird, sonst könnte dieselbe sich wieder zurückdrehen und dadurch eine Achsendrehung des Darmes herbeiführen.

---

1) **Sobotta.** Atlas der deskriptiven Anatomie des Menschen. I. Abt. Knochen, Bänder, Gelenke und Muskeln. 229 S.; dazu: Grundriß der deskriptiven Anatomie des Menschen. Textband. 206 S.

(Lehmann's med. Atlanten Bd. II. 34 Taf. u. 257 mehrfarb. Abbild. nach Origin.) München, J. F. Lehmann, 1904.

Der vorliegende Atlas reiht sich dem im vorigen Jahre erschienenen Atlas und Grundriß der topographischen und angewandten Anatomie von O. Schultze an (referiert in dies. Blatte 1903 Nr. 38).

Der osteologische Teil ist mittels Autotypieverfahrens hergestellt, gibt schwarze Abbildungen auf Chamoispapier in der Art vorzüglicher retouchierter Photographien. Namentlich für die topographischen Bilder der Schädelknochen sind mit Geschick verschiedene Hilfsfarben angewendet worden. Die Knochenlehre, beschlossen von fünf ausgezeichneten Knochendurchschnitten, welche direkte Reproduktionen von Photographien sind, hat eine mustergültige Wiedergabe gefunden.

Digitized by Google

Im syndesmologischen Teil ist der Knochen gelb gehalten, um namentlich an den Gelenkpräparaten die Bänder hervortreten zu lassen. Die Bilder sind in der Tat instruktiv, doch tritt schon bei diesem Abschnitt das Schematische immer mehr hervor. Solches liegt zum Teil in der Absicht des Verf., doch sei die Frage gestattet, warum bei prinzipieller Fortlassung von Gefäßen und Nerven auf einigen Bildern, z. B. Abb. 227, sechs Muskelgefäße den Eindruck erwecken, als gäbe es in der Gegend gar keine anderen Nerven und Gefäße. Andererseits, warum fehlt auf Fig. 226 die Sehne des M. peroneus longus — und sollte in der Höhe des vorliegenden Gefrierschnittes die Achillessehne wirklich noch Muskulatur enthalten?

30 Tafeln stellen die Muskulatur des Körpers dar und sind in mehrfarbigem Lichtdruck hergestellt, 4 Tafeln mittels des Drei- (Vier-) Farbendruckes. Die Bilder sind von großem Farbenreichtum und zum Zweck der Orientierung sowohl auf dem Präparierboden als auch für den Praktiker geeignet. Mit zunehmender Farbenpracht entfernt sich die Darstellung leider immer mehr von der Natur.

Was vermieden sein sollte, die Schematisierung, begegnet uns auf Schritt und Tritt, wenn auch das Vorwort sagt: »Nur vereinzelte eigens so bezeichnete Abbildungen sind schematisiert.« Die plastische Wirkung hängt vom Maler ab, daß aber eine solche Plastik beispielsweise auf Taf. 8 vorhanden sei, kann kein Mensch vertreten. Sie fehlt — möchte ich behaupten — auf sämtlichen Tafeln. Auch in Proportion und Verlaufsrichtung der Muskulatur ist dem Maler eine große Reihe von Fehlern durchgelassen worden, was sich schwerlich mit dem gesperrt gedruckten Satze des Vorwortes entschuldigen läßt: »Es soll kein Atlas für den Fachanatomen sein.« Ein fehlerloser Atlas ist auch für unsere studierende Jugend gerade gut genug.

Den Tafeln ist auf der gegenüberliegenden Seite ein begleitender Text mitgegeben. Die Methode, tabellarisch Ursprung, Ansatz, Innervation und Funktion zu geben, ist eine seit lange bewährte. Wer sich beim Studieren Einzelheiten zu Nutze machen will, liest im begleitenden Textband nach, welcher das Wesentliche in prägnanter Form wiedergibt.

Der Atlas wird sich bald Freunde erwerben, schon wegen des verhältnismäßig billigen Preises — 20 ℳ — und wegen der bunten Bilder.

Ein gutes Buch muß sich von selbst empfehlen; um so mehr verwundert es, welche Anstrengungen der Verleger in dieser Richtung macht. Wir verzichten auf eine Wiederholung seiner unsympathischen Auslassungen zur Anpreisung des »konkurrenzlosen« Werkes.

Der Autor verspricht den zweiten Band, der die Eingeweide behandelt, zum Frühjahr 1904, dem bald der dritte Band mit Gefäß- und Nervensystem folgen soll.

Leider ist auch Verf. in seinem Vorwort bemüht, durch Ver-

Digitized by Google

dunkelung früherer Erscheinungen sein Werk zu heben. Daß der Atlas von Toldt, dieses hervorragend wissenschaftliche Werk »sich keiner großen Beliebtheit erfreut« wäre erst nachzuweisen und die Bemerkung, »daß die Vollendung des ganzen Werkes, entgegen der langen Zeitdauer, in welcher die Teile der übrigen Atlanten der Anatomie erschienen, in kürzester Zeit zu erwarten ist«, halten wir für überflüssig.

Wie gesagt — ein gutes Buch empfiehlt sich von selbst, warum nicht auch ein anatomischer Atlas? **Oettingen** (Steglitz).

---

2) **v. Eiselsberg.** Wandlungen in der modernen Chirurgie.
(Wiener klin. Wochenschrift 1903. Nr. 19.)

Die ausführliche Wiedergabe eines in der Gesellschaft der Ärzte in Wien gehaltenen glänzenden Vortrages über die Errungenschaften der Chirurgie in den letzten Jahrzehnten ist mit Freude und Dank zu begrüßen. Sind doch fast alle Großtaten unserer unsterblichen Meister der chirurgischen Kunst und Wissenschaft in einen an Zeit so geringfügigen Raum von wenigen Jahrzehnten zusammengedrängt, sind doch die Fortschritte dieser Zeit ungeahnte und großartige. Leicht sind sie nicht erlangt. »Mancher Irrweg ward betreten und erst nach längerem Umhertasten als solcher erkannt; die zunehmende Erfahrung läuterte die neuen Entdeckungen und reduzierte den Erfinderenthusiasmus durch den Skeptizismus des nüchternen Beobachters.« Nicht den modernen Chirurgen übermütig, sondern vielmehr ihn bescheiden zu machen und zu ernster Arbeit anzuregen«, ist die Absicht v. E.'s. »Das was noch zu erforschen bleibt, ist noch unendlich viel mehr, als der große Fortschritt der letzten 60 Jahre.«

Möge die Lektüre des geist- und lichtvollen Vortrages v. E.'s recht vielen Jüngern unserer herrlichen Kunst sich als eine Quelle reinsten Genusses erweisen. **Hübener** (Dresden).

---

3) **P. Guibal.** De la dilatation ampullaire des veines.
(Revue de chir. Année XXIII. Nr. 6—8.)

In dieser recht ausführlichen Arbeit hat sich Verf. der — in mancher Hinsicht vielleicht zu großen — Mühe unterzogen, alles Material über die ampullären und sackförmigen Venenerweiterungen zu sammeln. Die Wiedergabe einzelner Fälle mag ja berechtigt sein bei den Venenerweiterungen des Halses, dürfte jedoch bei der relativ häufigen gleichen Affektion an der Saphena höchstens bei exzeptionellen Beobachtungen angewandt sein. Da G. zudem seinen Stoff regionenweise behandelt, ist die Arbeit voll Wiederholungen.

Im allgemeinen beschreibt G. die ampullären und sackförmigen Erweiterungen als gutartige Bildungen, wenn sie nicht, wie man öfters am Halse beobachtet, zu außerordentlicher Größe anwachsen und durch Berstung nach Usur der Haut oder Vereiterung gefährlich werden. Sie können spontan zur Heilung gelangen. Solange

Digitized by Google

sie flüssiges Blut enthalten, sind sie durch Kompression zentralwärts zu entleeren, füllen sie sich bei Nachlaß des Druckes von außen schnell wieder, besonders bei Drucksteigerung im Venensystem durch Husten, Atemverhaltung, Schreien — die Erweiterungen der Saphena sogar mit wahrnehmbarem Schwirren.

Am Halse sowohl wie in der Leiste geben sie Veranlassung zu diagnostischen Irrtümern und therapeutischen Mißgriffen und sind mit Branchiomen, Lymphomen, Brüchen usw. verwechselt worden. Immer solle man im Zwerchfell bei Halsgeschwülsten kleiner Kinder sowohl als bei Geschwulstbildungen im Trig. Scarpae mit der Möglichkeit rechnen, daß irgend eine Form der Phlebektasie vorliegt.

Die zweckmäßigste Behandlung der fraglichen Gebilde ist — abgesehen vom Gummistrumpf, der bei ampullären Erweiterungen der Saphena eine teure Palliativmaßregel sein mag — die aseptische Exstirpation des Sackes nach vorausgehender Unterbindung des ab- und zuführenden Venenstammes. **Christel** (Metz).

---

4) **A. Chauffard.** Sur le mode de préparation des solutions chloruro-sodiques gélatinées injectables.

(Bull. de l'acad. de méd. 1903. Nr. 26.)

Eine aus Brouardel, Nocard, Pouchet, Chantemesse und C. bestehende Kommission hat die Frage bearbeitet, in welcher Weise zur Injektion bestimmte Gelatine dargestellt werden könnte, bei welcher üble Zufälle, vor allem Tetanus, nicht mehr zu befürchten wären.

Die 1—2%ige Gelatinelösung ist hypotonisch ($\Delta = 0{,}2$—$0{,}3$). Deshalb ist ein Zusatz von 7‰ Kochsalz erforderlich, welcher Δ auf 0,5—0,51 erhöht. Die Sterilisierung müsse bei gespanntem Dampf, 115°, während 30 Minuten erfolgen. **Christel** (Metz).

---

5) **T. Heiman.** De la paracentèse du tympan dans les otites moyennes aïgues.

(Revue hebdom. de laryngol., d'otologie et de rhinol. 1903. Nr. 32.)

Der Versuch von Zaufal, Piffl usw., die Indikationen zur Parazentese erheblich einzuschränken, hat bekanntlich auf den letzten ohrenärztlichen Zusammenkünften zu lebhaften Eröterungen mit den Anhängern des Trommelfellschnittes, wie Körner, Grunert u. a., geführt. Verf. sucht einen vermittelnden Standpunkt einzunehmen, und macht die Vornahme der Parazentese von den jeweiligen Verhältnissen unter Berücksichtigung allgemeiner Gesichtspunkte abhängig. Damit dürfte unseres Erachtens dem Nichtspezialisten, der mehr ausgesprochener Direktiven bedarf, und somit der Sache wenig gedient sein. Für die Allgemeinheit erscheint es viel nützlicher, wenn Grunert vor einer Befolgung der Zaufal'schen Grundsätze warnt, da die Verantwortung für Unterlassung einer Parazentese in

Digitized by Google

einigermaßen schweren Fällen schon eine spezialistische Schulung verlangt.

F. Alexander (Frankfurt a. M.).

---

6) **W. T. Woskressenski.** Über die Methoden der Eröffnung des Antrum Highmori.

(Russisches Archiv für Chirurgie 1903. [Russisch.])

Nach einer Kritik der üblichen Methoden schlägt W. seinerseits folgendes Verfahren vor.

W. geht vom Alveolarfortsatz als dem Boden der Höhle aus und verlangt, daß dieser bei der Eröffnung in ganzer Ausdehnung, d. h. soweit er sich unter der Höhle hinzieht, entfernt werde. Ist der Fortsatz 1 cm oder mehr breit, so soll es genügen, wenn die betreffenden Zähne gezogen und alle Spongiosa zwischen seinen Wänden bis in die Höhle hinein entfernt wird. Es entsteht so ein 3—4 cm langer, breiter Spalt am Boden der Kieferhöhle, der dem Sekret freien Abfluß sichert.

Ist der Alveolarfortsatz schmaler als 1 cm, dann muß der Eingriff ausgedehnter gestaltet werden. Es wird nicht nur die Spongiosa zwischen den Wänden des Fortsatzes entfernt, sondern auch seine äußere Wand und die Wand der Kieferhöhle, im ganzen ein $1^1/_2$ bis 2 cm hoher Streifen. Die Länge der Öffnung beträgt wieder 3 bis 4 cm (etwa vom Processus pterygoideus bis zum ersten Bicuspidaten).

W. hält den Eingriff für nicht sehr beträchtlich mit Rücksicht darauf, daß die Pat. von einem sehr hartnäckigen Leiden befreit werden, und daß außerdem die in Frage kommenden Zähne in der Mehrzahl der Fälle nicht mehr viel taugen.

V. E. Mertens (Breslau).

---

7) **Goris.** Technique de la cure chirurgicale de la sinusite sphénoïdale chronique.

(Bull. de l'acad. roy. de méd. de belgique 1903. Nr. 2.)

In Fällen von Phlegmone, Eiterung und Karies der Keilbeinhöhle verfährt G. folgendermaßen:

1) In tiefer Chloroformnarkose legt er den Whitehead'schen Mundsperrer ein und führt den rechten Zeigefinger in den Mund nach hinten an die Choanen.

2) Mittels der linken Hand führt er die Doyen'schen (Pince à turbinectomie) Zange zum Nasenloch hinein nach hinten, bis sie den rechten Zeigefinger berührt, welcher die Zange an die mittlere Nasenmuschel legt. Die Zange wird geöffnet und die mittlere Muschel entfernt. Der Zeigefinger tamponiert von hinten die Choane, damit kein Blut in den Kehlkopf fließt.

3) Ein Raspatorium wird zur Nase hineingeführt und unter Leitung des Zeigefingers in die Höhe gebracht, bis es an die vordere Wand der Keilbeinhöhle kommt; alsdann wird es leicht in die Höhle eingestoßen.

Digitized by Google

4) Mittels der Zange von **Grünewald** wird die untere Wand der Keilbeinhöhle zerdrückt und extrahiert. Dann erfolgt Auslöffelung, Tamponade von der Nase aus und Nachbehandlung.

5) Wenn gleichzeitig Karies des Siebbeines besteht, wird die Nase temporär in die Höhe geklappt, worauf man in derselben Weise wie oben angegeben verfährt, das Siebbein reseziert, löffelt und dann an den Sinus herangeht. **E. Fischer** (Straßburg i. E.).

---

8) **W. Müller.** Über Aktinomykose der Speicheldrüsen.

(Sonder-Abdruck aus der Orth-Festschrift.)

Die orale Form der Aktinomykose, die annähernd $^4/_5$ aller beobachteten Fälle beim Menschen einnimmt, wird noch häufig mit einer Parulis, Periostitis, Angina Ludovici oder einem Drüsenabszeß verwechselt.

Die Einwanderung des spezifischen Erregers geschieht nach allgemeiner Annahme wohl meist durch vegetabilische Fremdkörper, insbesondere von Getreidegrannen. Diese sind denn auch von einer Reihe von Beobachtern bei einer größeren Zahl von Fällen in den erkrankten Partien nachgewiesen worden.

Was die spezielle Pathologie der Speicheldrüsenaktinomykose anlangt, so ist unsere Kenntnis derselben noch eine lückenhafte.

Unter den 49 sicheren Beobachtungen des Verf. finden sich 4 Fälle, wo es sich um eine Beteiligung der Parotis an der Erkrankung handelte. Aus der relativ reichen Kasuistik, die sich in der Literatur findet, konnte Verf. nur 9 Fälle, die in die gleiche Rubrik gehören, zusammenstellen. Noch spärlicher sind die Beobachtungen über eine Infektion der Gl. submaxillaris. Einen einwandsfreien Fall konnte M. in der Literatur überhaupt nicht ausfindig machen, während er selbst in 2 Fällen eine umschriebene Lokalisation in der Submaxillargegend nachzuweisen vermochte.

Auf Grund des bis jetzt vorliegenden Materials glaubt Verf. die Hauptpunkte unserer Kenntnis der Parotisaktinomykose dahin präzisieren zu können, daß »die Parotis gelegentlich von der Aktinomykose — meist allerdings sekundär — befallen wird, und zwar sowohl in diffuser Weise mit ausgedehnter bindegewebiger Entartung und unter Bildung der bekannten Nester und Gänge mit Parenchymnekrose und Wucherung des interstitiellen Gewebes, wie auch in Form mehr umschriebener Herde bei Erhaltensein von größeren oder kleineren Bezirken sekretionsfähigen Gewebes«. Mit **Küttner** betont Verf. die große Schwierigkeit, in vorgeschrittenen Fällen zu entscheiden, ob die Parotis primär oder sekundär erkrankt ist.

Die Kasuistik der Aktinomykose der Submaxillaris gestattet bis jetzt noch nicht, ein Bild dieser Erkrankung aufzustellen. Ist doch eine spezifisch erkrankte Submaxillardrüse noch nicht genauer anatomisch-pathologisch untersucht worden. Bei den bis jetzt bekannten Fällen liegt dagegen immerhin die Möglichkeit vor, daß es sich im wesentlichen um eine peri- oder paraglanduläre Lokalisation handelte.

Digitized by Google

Auch in der Fachliteratur der Tierpathologie fand der Verf. trotz der Häufigkeit der Aktinomykose bei den Tieren weder eine einheitliche Bearbeitung der von ihm behandelten Frage, noch eine größere Reihe einwandsfreier Beobachtungen.

Engelmann (Dortmund).

---

9) **Frazier** and **Spiller.** The surgical treatment of facial paralysy.

(Univ. of Pennsylvania med. bulletin 1903. November.)

Die chirurgische Behandlung der Facialislähmung sollte, wenn eine vollkommene Zerstörung der Kontinuität des Nerven angenommen werden muß, möglichst bald erfolgen; denn selbst bei Wiederherstellung der Nervenfunktion ist ein Erfolg der Operation nicht mehr zu erwarten, wenn die Muskeln bereits vollkommen atrophiert sind.

Bei einer von F. beobachteten Revolverschußverletzung mit Einschuß in die äußere Gehörgangsmündung bestand 5 Monate später eine vollständige Facialislähmung, wohl infolge Facialiszerstörung in seinem Verlaufe durch das Felsenbein. F. legte von einem Schnitt aus entlang dem vorderen Rande des Sternocleidomastoideus den N. hypoglossus frei, durchtrennte ihn 2 cm nachdem er die Carotis externa passiert hatte, schlug das zentrale Ende nach oben und vereinigte es End zu End mit dem peripheren des Facialis, der dicht am Austritt aus dem Knochen durchschnitten wurde.

F. zieht zur Vereinigung den N. hypoglossus dem häufiger benutzten N. accessorius aus folgenden Gründen vor. Die nach der Vereinigung des Facialis mit dem Accessorius auftretenden Mitbewegungen, also Schulterbewegungen bei Gesichtsmuskelbewegungen und umgekehrt, sind lästig und entstellend. Außerdem aber liegt das Rindenzentrum für die Zungenbewegungen dem kortikalen Facialiszentrum näher als das Accessoriuszentrum; das Zungenzentrum könnte sich also leichter für seine neue Funktion »umgewöhnen« oder die zum Facialiszentrum gelangenden Impulse könnten leichter auf das Hypoglossuszentrum übertragen werden. Die Durchtrennung des ganzen zu benutzenden Nerven ist der teilweisen Abspaltung vorzuziehen, weil die Umwandlung des Hypoglossuszentrums zum Facialiszentrum dann leichter vor sich gehen kann. Über das Resultat in F.'s Falle ist noch kein Urteil möglich.

S. empfiehlt vom neurologischen Standpunkte aus auch bei der nach Erkältung auftretenden Facialislähmung die Nervenanastomose, wenn nach 6 Monaten noch keine Besserung eingetreten ist, ebenso bei der nach Mittelohrerkrankung aufgetretenen Lähmung. Die Nervenanastomose kann übrigens auch an anderen Körperstellen ausgeführt werden; so erzielte S. bei einer Kinderlähmung eine teilweise Wiederherstellung des Tibialis anticus, indem er den diesen Muskel versorgenden Nerven mit dem N. musculocutaneus anastomo-

Digitized by Google

sierte (Spiller und Young, Journ. of nervous and mental disease 1903). **Mohr** (Bielefeld).

10) **Gutierrez.** Proceder operatorio en los epiteliomas del labio y de la lingua.

Buenos Aires, 1903.

Nach G. sind die in Beziehung auf Rezidive so ungünstigen Operationsergebnisse nur durch die zu wenig ausgiebigen Operationsmethoden bedingt. Er empfiehlt, im Falle eines Zungenkarzinoms stets sowohl die Submaxillardrüse, als auch insbesondere die Carotisdrüsen und die hinter dem Kopfnicker liegenden Drüsen herauszunehmen. Auch wenn das Karzinom an der Zungenspitze oder in der Gegend des Frenulum linguae sitzt, soll man neben den über dem Zungenbein gelegenen Drüsen die Carotisdrüsen auf beiden Seiten exstirpieren. Sämtliche Drüsen werden in einer einzigen, sehr großen, die ganze Submentalgegend umfassenden Operationswunde zugängig gemacht. **Stein** (Wiesbaden).

11) **Rode** (Triest). Zur Kasuistik der traumatischen Larynxblutungen.

(Wiener klin. Rundschau 1903. Nr. 20.)

Verf. erörtert zunächst die relativ große Seltenheit der Verletzungen des Kehlkopfes; ganz besonders selten sind endolaryngeale, die gelegentlich durch Fremdkörper oder durch operative Eingriffe zustande kommen. Den Verf. interessiert hierbei die Tatsache, daß gelegentlich schwere Blutungen vorkommen, die durch ihre Unstillbarkeit Erstickung oder Verblutung zum Gefolge haben können. In einem interessanten Falle, den R. mitteilt, war endolaryngeal ein großes tuberkulöses Infiltrat abgetragen worden; sofort entstand heftige Blutung, und laryngoskopisch sah man ein spritzendes Gefäß in der Nähe des Grundes der Epiglottis. Im Laufe von 3 Stunden wurde mühsam durch Eisschlucken, Adrenalin, Galvanokaustik und möglichste Schluckruhe die Blutung gestillt und die schwere Gefahr beseitigt. Verf. erörtert ferner, daß die laryngeale Seite der Epiglottis bei weitem die gefäßreichere sei. Was die Therapie anbelangt, so kommt Carotisunterbindung und Tracheotomie in Frage. Beide hält Verf. für vorliegenden Fall für unbrauchbar. Bei der median sitzenden Blutung war gar nicht zu entscheiden, welche Carotis zu unterbinden sei, und die Tracheotomie mit nachfolgender Tamponade ist ebenfalls nicht zuverlässig, weil die Tamponade schwerlich fest genug angedrückt werden kann. **Schmieden** (Bonn).

Digitized by Google

12) **Trétrop.** Contribution à l'étude de la resection et de la suture de la trachée.

(Revue hebdom. de laryngol., d'otol. et de rhinol. 1903. Nr. 36.)

Nach Erwähnung der einschlägigen Arbeiten von Colley, Küster, v. Eiselsberg u. a. berichtet Verf. über Versuche an 4 Hunden, um eine Methode zur Resektion und Naht der Luftröhre auszubilden; dieselbe biete seiner Ansicht nach die beste Gewähr für eine vollkommene Heilung ohne Fistel- und Stenosenbildung usw. Wesentlich erscheint vor allem, daß T. beim Trennen der Luftröhre vor Anlegen der Nähte hinten eine Schleimhautbrücke stehen läßt, um so eine leichtere Anlegung der hinteren Wundränder zu erzielen. Weitere Einzelheiten vergleiche im Original.

F. Alexander (Frankfurt a. M.).

---

13) **Kirnberger.** Zur Therapie der Basedow'schen Krankheit.

(Therapie der Gegenwart 1903. Nr. 10.)

Ausgehend von der Annahme, daß bei der Basedow'schen Krankheit eine Jodvergiftung des Körpers vorliege, hat K. Versuche mit Darreichung eines Jodantidots gemacht. Das zur Verwendung gelangende sulfanilsaure Natron, das in einer Dosis von 10 g pro die gereicht wurde, gab gute Resultate, indem neben Besserung des Appetits vor allem eine Zunahme des Körpergewichtes eintrat. Auch der Puls wurde ruhiger, in zwei Fällen ging der Kropf etwas zurück. Unbeeinflußt blieb der Tremor. Das sulfanilsaure Natron repräsentiert daher nur ein symptomatisches Mittel. Als spezifische Mittel kommen das Rodagen und das Merck'sche Thyreoidserum in Betracht. Bei Darreichung von Rodagen abwechselnd mit dem sulfanilsauren Natron sah K. ein völliges Schwinden der Basedowsymptome. Letztere Beobachtung erstreckt sich auf zwei Fälle und ist den von Burghart und Blumenthal beobachteten Fällen ergänzend zur Seite zu stellen.

Silberberg (Breslau).

---

14) **A. Voïnitsch-Sianojentzky.** Oesophagotomie thoracique.

(Arch. internat. de chir. Vol. I. Fasc. 2. 1903.)

Aus einem der dunkelsten Kapitel der modernen Chirurgie will Verf. den Abschnitt über die thorakale Ösophagotomie zum Gegenstand seiner Untersuchungen machen.

Der in Betracht kommende Teil der Speiseröhre erstreckt sich vom 2. bis zum 10. Dornfortsatz der Brustwirbel. Derselbe kann wieder in drei Unterabschnitte geteilt werden, von denen der erste, der bis zum Dornfortsatz des 4. Brustwirbels reicht, von der linken Seite her fast vollkommen unzugänglich ist; der zweite Abschnitt, der die Partie bis zum 8. Brustwirbel einnimmt, ist bedeutend leichter von rechts erreichbar, während der letzte Teil viel leichter von links

Digitized by Google

in Angriff genommen werden kann. Maßgebend sind vor allem die Beziehungen der Speiseröhre zu der Wirbelsäule, der Pleura, der Aorta und dem Herzbeutel. Je nach der Höhe des Sitzes des zu beseitigenden Hindernisses, die in der Regel mit der Sonde und mit den Röntgenstrahlen festzustellen sein wird, wird man rechts oder links von der Wirbelsäule eingehen. Die Operation selber kann in fünf Tempos zerlegt werden: 1) Anlegen eines 2 cm breiten und 7 cm langen Fensters und Rippenresektion. 2) Resektion und Unterbindung der Aa. intercostales und Ablösung der Pleura. 3) Aufsuchen der Speiseröhre unter Schonung der Aorta bezw. der Vena azygos. 4) Anschlingung der zu öffnenden Partie mit zwei Ligaturen und Inzision. 5) Tamponade, selten Naht.

Die Vorschriften des Verf. stützen sich nur auf Leichenversuche.

Engelmann (Dortmund).

Kleinere Mitteilungen.

15) Freie Vereinigung der Chirurgen Berlins.

135. Sitzung am 14. Dezember 1903.

Vorsitzender: Herr Hoffa.

1) Herr Joachimsthal: a. Angeborener Mangel der Kniescheibe.

Derselbe kommt vor in Verbindung mit anderen angeborenen Kniegelenksaffektionen, besonders Luxationen, ist dann von untergeordneter Bedeutung. Vielfach ist die anscheinend fehlende Patella später noch als rudimentärer Körper entdeckt worden. Seltener ist der Defekt der Patella die einzige Abnormität des Kniegelenkes; drei Fällen der Literatur reiht J. einen vierten an in einem 34jährigen Manne, dessen Vater und Schwester in gleicher Weise verbildet sind. Patella fehlt beiderseits vollständig (Röntgenbild); Pat. ist im Beruf nicht gestört, springt, ist Fußtourist, läuft Schlittschuh. Die Tuberositas tibiae ist exostosenartig entwickelt, tritt erkennbar hervor. Die Quadricepssehne, zwei Finger dick, liegt in Streckstellung in der Fossa patellaris, beim Übergang zur Beugung tritt sie auf den Condylus externus nach außen von dem vorn grätenartig hervortretenden Rande desselben. Geht Pat. in die Streckstellung zurück, so schnappt die Sehne in die Fossa patellaris zurück. Nach dem Abgleiten der Sehne vom Condylus ext. verliert Pat. jeglichen Halt, fällt in sich zusammen. Will Pat. überhaupt eine kraftvolle Aktion mit dem Quadriceps ausführen, so luxiert er auch in gestreckter Stellung zunächst die Sehne auf den Condylus ext. und spannt erst dann den Muskel an. Die Sehne, die an der stark vorspringenden Tuberositas tib. schon an und für sich unter günstigeren Bedingungen arbeitet als ohne den Vorsprung, schafft sich so eine Art Hypomochlion und ersetzt so zum Teil die Patella. Auf Grund dieser Beobachtung kommt J., im Gegensatz zu früheren Autoren, zu dem Schluß, daß der Patella im Kniestreckapparat eine funktionelle Bedeutung zufällt.

b. Schiefhals bei Geschwistern.

J. weist darauf hin, daß der muskuläre Schiefhals nicht immer extra-uterinen Ursprungs sei; das beweise die nicht zu seltene Erblichkeit der Störung und die gelegentlich vorhandene Kombination mit anderen angeborenen Anomalien. Von letzteren sah J. drei kombiniert mit angeborenen Hüftluxationen. Vererbung konstatierte J. 4mal bei einer 23jährigen Frau und deren zwei Kindern, bei zwei Brüdern, bei Vater und Tochter und bei den beiden vorgestellten Geschwistern, einem 2jährigen und einem 5 Wochen alten Mädchen; bei dem letzteren sind noch die

Digitized by Google

deutlichen Zeichen der als Kopfnickerhämatom bekannten kallösen Geschwulst im Muskel nachweisbar. Eine Erklärung dafür ist nur so möglich, daß der schon vor der Geburt verkürzte Muskel in der Geburt stark gedehnt resp. zerrissen ist.

c. Plattfußeinlagen nach Lange.

J. empfiehlt die durch Lange angegebene Verstärkung der Zelluloideinlagen durch Stahldraht. Die Einlagen stellt J. über dem Gipspositiv des in Valgusstellung abgeformten belasteten Fußes entweder aus mehreren Schichten Trikot oder aus verschiedenen Lagen von Bandstreifen her, zwischen welche die Stahldrähte so eingefügt werden, daß sie eine Stütze des Fußgewölbes abgeben. Die einzelnen Lagen werden mehrfach dick mit einer Auflösung von Zelluloid in Azeton bestrichen. Die Einlagen sind leicht, elastisch, lassen sich in jeden bequemen Schuh einlegen. Bei hochgradigen Plattfüßen wird eine Behandlung mit in redressierter Stellung angelegten portativen Gipsverbänden vorausgeschickt; Demonstration eines Kranken, bei dem dadurch die Beschwerden beseitigt, die Arbeitsfähigkeit wieder hergestellt und das Fußgewölbe dauernd wieder hergestellt worden ist.

Diskussion. Herr E. Israel hat an sich die unmittelbare gute Wirkung der Lange'schen Einlagen erfahren. — Herr Hoffa bemerkt, daß er mit den Zelluloid-Stahldrahteinlagen sehr zufrieden gewesen ist.

2) Herr Katzenstein: Demonstration eines Falles von Epispadia glandis penis.

K. fügt den wenigen in der Literatur bekannten Fällen einen neuen hinzu, in dem er durch Anfrischung und Naht die Spaltbildung in der Eichel beseitigt hat.

3) Herr Hoffa: Über die Bedeutung des Fettgewebes für die Pathologie des Kniegelenkes.

H. weist besonders auf eine zwar bekannte, aber bisher wenig beachtete Erkrankung des Fettgewebes im Kniegelenke hin, die entzündlich-fibröse Hyperplasie des neben und unter dem Ligament. patellae gelegenen synovialen Fettgewebes (Plicae alariae und Plica synov. med. patell.), welches sich nach oben unter die Patella und nach hinten ins Kniegelenk erstreckt. Dieselbe entwickelt sich gewöhnlich im Anschluß an ein Trauma mit Erguß ins Gelenk. Die Beschwerden weichen nicht trotz lange fortgesetzter Behandlung mit Gipsverbänden usw. Außer Schmerzen bestehen häufig Einklemmungserscheinungen wie bei freien Körpern und bei Abreißung des Meniscus. Den ersten Fall operierte H. unter dieser Diagnose. Objektiv findet man zuweilen sehr wenig, meist etwas Reiben und Knirschen; sehr charakteristisch ist die Vortreibung zu jeder Seite des Ligamentum patellae, welche die vergrößerten Fettmassen bilden, besonders im Vergleich mit der anderen Seite. Die Diagnose wurde auf Grund dieses Symptoms in den folgenden Fällen vor der Operation gestellt. Die Therapie bestand in allen Fällen in der Exstirpation des entarteten Fettgewebes. Man findet bei der Operation eine gelbe, stellenweise infolge von Hämorrhagien gelbrote, derbe, zottige mit derbem Bindegewebe durchsetzte Fettmasse an Stelle der genannten Plicae; in einem Falle war als Ursache der kurz vor der Operation aufgetretenen Einklemmungserscheinungen eine frische Hämorrhagie zu finden. In sämtlichen von H. operierten Fällen, mit Ausnahme eines Falles, bei dem die Wunde längere Zeit offen gehalten werden mußte, glatte Heilung und volle Beseitigung der Beschwerden. Demonstration der makroskopischen und mikroskopischen Präparate und der geheilten Pat.

Diskussion. Herr Sonnenburg kann aus seinen Erfahrungen die Ausführungen des Herrn Hoffa bestätigen. Er erinnert sich besonders eines von ihm unter Annahme eines freien Körpers operierten Falles, den er vor 10 Jahren operierte. Die Pat. blieb dauernd geheilt.

4) Herr Böcker: Über einen Fall von Osteochondritis dissecans genu.

B. berichtet über einen Fall von freien Gelenkkörpern in beiden Kniegelenken mit doppelseitiger habitueller Luxation der Kniescheibe nach außen (Osteochon-

Digitized by Google

dritis dissecans nach König) bei einem 33jährigen, sonst gesunden Manne. Mit 13 Jahren waren im linken Knie, einige Jahre später im rechten Einklemmungserscheinungen aufgetreten, zugleich waren bewegliche Körper zu fühlen. Mit 23 Jahren stellte sich spontan eine Verschiebung der Kniescheibe nach außen ein. Klinisch wurden in der rechten Kniekehle bewegliche Körper, durch das Röntgenbild in beiden Gelenken freie Körper festgestellt. Operation. Es fand sich rechts wie links am Condylus int. ein unregelmäßiger Defekt von 4 cm Durchmesser, dessen Grund bereits mit Knorpel überzogen war, und ein dazu gehöriger freier Gelenkkörper, in der Bursa gastrocnemio-semimembranosa dextra acht freie Gelenkkörper und in der Fossa intercondyl. sin. noch ein freier Körper, der mit der Synovialis verwachsen war; der letztere bestand aus Knochen, die übrigen aus Knorpel. Zur Beseitigung der habituellen Luxation der Patella, die durch Schlaffheit des Quadriceps bedingt war, wurde der M. semimembranosus mit dem inneren Rande der Patella vernäht, um so für den Quadriceps ein Gegengewicht herzustellen. Das Resultat war gut. Demonstration des geheilten Pat.

5) Herr Koch: Die pathologische Anatomie des durch Poliomyelitis gelähmten Muskels und ihre Bedeutung für die Sehnenplastik.

K. hat durch seine Studien eine bisher vorhandene Lücke ausgefüllt; die Ergebnisse seiner mikroskopischen Untersuchungen sind folgende: die infolge der Poliomyelitis gelähmten Muskeln zeigen einen Zerfall ihrer kontraktilen Substanz durch Fettmetamorphose in verschiedener Ausdehnung; es können ganze Muskelbündel zugrunde gehen, zuweilen wird aber nicht die ganze Muskelfaser zerstört, sondern nur Teile von ihr, und Bruchstücke alter kontraktiler Substanz blieben erhalten. Die Degeneration der Muskeln ist also eine fleck- oder herdweise. Wo Muskelsubstanz in größerer Menge zugrunde gegangen ist, bildet sich reichlich Fettgewebe. Die landläufige Vorstellung, die wir von dem spinal gelähmten Muskel haben, daß es sich um eine hochgradige Atrophie, d. h. Abnahme des Volumens der einzelnen Muskelfasern handle, ist falsch. Überall, wo eine herdweise Degeneration von Muskelfasern eingetreten ist, findet gleichzeitig eine reichliche Regeneration von neuen Fasern statt, die im Zusammenhang oder ohne direkten Zusammenhang mit der alten Faser vor sich geht. Diese Tatsache macht die klinische Erfahrung verständlich, daß der gelähmte Muskel sich in vielen Fällen wieder erholt und seine Funktion wieder aufnimmt. Makroskopisch weist der spinal gelähmte Muskel verschiedene Verfärbungen auf. Es kommen alle Übergänge zwischen einer normal roten bis rosaroten und gelbweißen Farbe vor, zuweilen an ein und demselben Muskel; sie erklären sich durch verschieden starken herdweisen Untergang von Muskulatur und deren Regeneration oder Ersatz durch Fettgewebe. Können diese verschieden pathologisch verfärbten Muskeln noch für eine Plastik in Betracht kommen? Sofern noch kontraktile Substanz vorhanden ist bezw. eine Regeneration von neuen Muskelfasern stattgefunden hat, ist der Muskel nie vollkommen, sondern nur partiell gelähmt; er sollte eigentlich nach der Menge der erhaltenen resp. neugebildeten Fasern wieder funktionieren. Daß er es trotzdem nicht tut, liegt daran, daß ihm die elastische Spannung und der normale Muskeltonus verloren gegangen ist; er ist überdehnt, seine Kraft schlummert gewissermaßen. Geben wir ihm seine elastische Spannung wieder, so kann er wieder funktionieren. Das erreichen wir durch die Sehnenverkürzung, deren günstiger Einfluß hinreichend praktisch erwiesen ist. K. zeigt ihn durch Demonstration einer Reihe von Kranken, an denen Sehnentransplantationen in der Hoffa'schen Klinik mit bestem funktionellen Erfolg ausgeführt worden sind.

6) Herr Helbing: Beitrag zur Behandlung kongenitaler Daumenmißbildungen.

H. demonstriert einen Fall symmetrischer angeborener Verbildung des Daumens, bei welchen dieses Glied in die Hohlhand eingegraben war durch Adduktion und Opposition des Metacarpale I und spitzwinklige Beugekontraktur der Grundphalanx. Die Mißbildung wurde dadurch zur Heilung gebracht, daß die

Digitized by Google

kontrahierten Muskeln (M. flexor brevis, opponens und adductor) an ihren Ansatzpunkten durchschnitten und die Sehne des M. flexor poll. long. plastisch verlängert wurden. Der nach Richtigstellung des Daumens entstandene große Hautdefekt in der Hohlhand wurde durch einen plastischen Lappen aus der Brusthaut gedeckt.

Herr Cohn demonstriert einen gleichen Fall bei einem neugeborenen Kinde, welcher in der Poliklinik des Krankenhauses Moabit zur Beobachtung kam.

7) Herr Helbing: Die Behandlung koxitischer Kontrakturen mittels der Osteotomie.

Die rein mechanischen Behandlungsweisen sind nicht ungefährlich, weil die Koxitis danach manchmal wieder aufflackert, und sie schützen nicht sicher vor Rezidiven der Kontraktur. In der kgl. Universitäts-Poliklinik für orthopädische Chirurgie wird deshalb die schräge subtrochantere Osteotomie bevorzugt; sie ist von den blutigen Methoden technisch die einfachste, am wenigsten verletzend und läßt sich leicht subkutan ausführen. Sie beseitigt sofort in Verbindung mit der Durchschneidung der Adduktoren und des Tensor fasciae l. unterhalb der Spina a. s. die Kontrakturstellung und gestattet durch Extension noch eine reelle Verlängerung der Extremität. Der fixierende Gipsverband bleibt 6 Wochen liegen; eine Nachbehandlung ist nicht nötig. H. macht noch auf eine sekundäre kompensatorische Belastungsdeformität im Knie aufmerksam, die sich bei stärkeren Hüftadduktionskontrakturen nicht selten findet und bisher nicht beschrieben ist, nämlich ein statisches Genu valgum, das nach Beseitigung der Hüftkontraktur erst in die Augen springt und unschwer durch einen redressierenden Gipsverband zu heilen ist.

8) Herr Becher: Über neuere Bestrebungen auf dem Gebiete der Skoliosenbehandlung.

B. stellt einige Fälle schwerster Skoliosen III. Grades vor, die mittels forcierter Extension im Wullstein'schen Apparat behandelt worden sind. Die Art der Behandlung ist folgende: Vorbereitende Extensionskur im Apparat einige Wochen bis Monate lang, dann Anlegen des Kopf und Rumpf umschließenden Gipskorsetts. Abnahme desselben nach 8—12 Wochen und sofortiges Anlegen eines zweiten unter erneuter Extension. Letzteres bleibt $^1/_2$ Jahr und länger liegen. Dann Herstellung eines Hessing'schen, abnehmbaren Korsetts mit Kopfstütze, für die Nacht Gipsbett. Nachbehandlung mittels Massage und Gymnastik. Das erreichbare Resultat ist folgendes: Verlängerung des Pat. um 6—12 cm. Aufheben der seitlichen Verschiebung des Rumpfes gegen das Becken, geraderer Verlauf der Dornfortsatzlinie, Abflachung des Rippenbuckels.

9) Herr Rauenbusch demonstriert kurz eine Anzahl von Röntgenaufnahmen spondylitischer Wirbelsäulen. **Bruno Wolff** (Berlin).

---

16) **O. Bender.** Beiträge zur Geschwulstlehre.

(Deutsche Zeitschrift für Chirurgie Bd. LXX. p. 316.)

B. beschreibt eingehend den von ihm im Leipziger pathologischen Institute studierten histologischen Befund von zwei Geschwülsten, die operativ von Prof. Kölliker gewonnen waren.

In Fall I handelt es sich um die kindskopfgroße, binnen 7 Jahren herangewachsene Brustdrüsengeschwulst einer 57jährigen Frau, welche sich als solides Adenom mit Cystenbildung und schleimiger Entartung erwies. Es finden sich Drüsenschläuche in ödematös-schleimigem Stroma. Eine Tunica propria fehlt meist; am interessantesten ist die sehr wechselnde Form der Drüsenepithelzellen: zylindrisch, kubisch, rundlich, spindlig, sogar sternförmig, vielfach mit langen Fortsätzen. In dem wuchernden Epithel der Drüsenschläuche ist die einzig treibende Kraft bei Entstehung dieser Geschwulst zu suchen.

Fall II ist ein rezidivierendes Lipomyxom der Achselhöhle, das nach mehrfachen gründlichen Exstirpationen immer wieder am alten Standorte sich einstellte. Der grobe Bau ist traubenförmig, polypös, viele Knollen, Trauben und Träubchen

Digitized by Google

von Entenei- bis Stecknadelkopfgröße zeigend. Auch hier ist die wechselnde Form der Geschwulstzellen bemerkenswert. Man findet vakuoläre Zellen (junge bezw. »embryonale« Fettzellen), weiter vakuoläre Zellen mit kleinen und größeren Fettropfen, schließlich ausgebildete Fettzellen. Zum Teil zeigen die jungen Fettzellen Übergänge zu Schleimzellen. — Ähnliche, in der Literatur beschriebene Lipomyxome mit seinem Falle vergleichend, führt B. aus, daß in letzterem sowohl das Lipom- wie das Myxomgewebe aus den erwähnten embryonalen vakuolären Zellen hervorgegangen zu sein scheint.

Vier genaue mikroskopische Figuren von starker Vergrößerung sind der Arbeit beigegeben. **Meinhard Schmidt** (Cuxhaven).

17) **L. Cardénal.** À propos d'un cas de pseudo-leucémie.

(Arch. internat. de chirurgie Vol. I. Fasc. 2.)

Es handelt sich um ein 8jähriges Kind, das von Kocher wegen einer Drüsengeschwulst am Halse, die den Eindruck einer Adenitis tuberculosa machte, operiert worden war. Die Blutuntersuchung zeigte, daß ein Fall von Pseudoleukämie vorlag.

3 Monate nach der ersten Operation wurde ein Rezidiv entfernt mit dem Erfolge, daß das Kind vollkommen gesund wurde. Bereits 3 Wochen nach der zweiten Operation zeigte das Blut wieder fast normale Beschaffenheit, die auch noch 1 Jahr später vorhanden war.

Das besondere Verhalten der verschiedenen Blutelemente vor und nach den operativen Eingriffen ist in ausführlichen Tabellen von dem Verf. niedergelegt worden, die im Original studiert werden müssen. **Engelmann** (Dortmund).

18) **Beck.** On an aggravated case of aneurysma racemosum.

(Annals of surgery 1903. Oktober.)

Das infolge eines Steinwurfes entstandene Aneurysma dehnte sich über Stirn Schläfe und Nase aus. Die Kompression der Carotis übte keinen Einfluß auf seine Pulsation aus. Nach Unterbindung der Artt. temporales, frontales und angulares und Umstechung der das Aneurysma umgebenden Weichteile wurde das letztere exstirpiert. Der Blutverlust war trotz sorgfältiger Digitalkompression ein recht erheblicher. Das Aneurysma selbst war ein kavernöses und venöses. Intima und Media der erweiterten Venen waren zu einem Stücke verschmolzen, die Adventitia bestand aus zwei Schichten, deren innere hauptsächlich aus Muskelzellen, deren äußere aus fibrösen Fasern bestand; zwischen beiden Schichten lag eine schmale Zone elastischen Gewebes. **Herhold** (Altona).

19) **Fleischl.** Über das arterielle Rankenangiom des Ohres.

(Wiener med. Wochenschrift 1903. Nr. 35.)

Bei dem beschriebenen Falle, bei einem 36jährigen Manne, war der Ursprung gegeben in einer angeborenen stecknadelkopfgroßen Blutgeschwulst an der rechten Ohrmuschel. In der Pubertätszeit keine Vergrößerung, erst seit 5—6 Jahren zeitweilige, mäßige Blutungen auf kleine mechanische Anstöße, seit 2 Jahren rasches Wachsen bis auf dreifachen Umfang der Ohrmuschel; das Ohr wackelt hin und her. Operation: Bogenschnitt hinter dem Ohre mit Unterbindung oder Umstechung sämtlicher Gefäße, Unterbindung der Art. auricularis posterior dicht am Abgange von der Carotis. Unterbindung der Art. auricularis anterior. Die Pulsation hörte auf. 15 Paquelinstichelungen des Gewebes, 13 vorn, 2 hinten. Glatte Heilung. Die Paquelinstichelungen des Gewebes und der kleinen Ohrgefäße sollen nur nach vollkommener Unterbindung der Blutzirkulation vorgenommen werden zur Verhütung von Nachblutungen. **Herm. Frank** (Berlin).

20) **Wieting** und **Raif Effendi.** Zur Tuberkulose der knöchernen Schädeldecke.

(Deutsche Zeitschrift für Chirurgie Bd. LXX. p. 123.)

W. hat in seiner Tätigkeit am kaiserl. ottoman. Hospital Gülhane in Konstantinopel ein sehr großes Tuberkulosenmaterial, wobei Infektionen am Knochen-

Digitized by Google

system und Nahrungskanal häufiger zu sein scheinen als Lungenerkrankungen, ein Umstand, der vielleicht mit der Ernährungsweise des Volkes (vorzüglich vegetabilische Kost) im Zusammenhange steht, ebenso wie die oft beobachtbare schlechte Kallusbildung bei Knochenbrüchen. In einem einzigen Jahre kamen zehn Fälle der gewöhnlich als ziemlich selten angesehenen Schädeltuberkulose vor, und nachdem Verff. die Krankengeschichten dieser Fälle mitgeteilt, geben sie eine allgemeine Besprechung dieser Affektion.

Im Berichtsmateriale sind die Kinder stärker vertreten: sechs Fälle betreffen das 3.—10. Lebensjahr, die anderen vier verteilen sich auf das 14.—40. Jahr. In sechs Fällen stellt die Schädeltuberkulose die einzige Krankheitslokalisation vor, von einer schweren Allgemeintuberkulose ist nur zweimal zu reden. Die erste Virusansiedlung findet meist in der Diploe statt, weshalb diploereiche Knochen prädisponiert sind. Örtliche Knochennekrose, peripherisch weiterschreitend, sodann Perforation der äußeren oder inneren Schädeltafel, Bildung von Abszessen bezw. Granulationsablagerungen sind die weiteren Krankheitsmerkmale. Und zwar handelt es sich auf der Tabula interna zumeist um Bildung von Granulationspolstern, die die Dura decken, während auf der Externa sich Abszesse bilden, die zunächst das Periost abheben, das, stark gespannt, nur undeutlich Fluktuation merken läßt. In diesem Stadium ist die Unterscheidung von Lues häufig schwierig und nur durch Versuch einer antisyphilitischen Kur stellbar. Erst wenn auch das Perikranium perforiert und die Haut durch den Eiter gehoben ist, stellt sich der deutlich fluktuierende Abszeß ein. Spontanheilungen kommen vor, und finden sich die Anzeichen solcher auch in dem Berichtsmaterial. Im allgemeinen aber bedarf die Schädeltuberkulose der operativen Behandlung, und zwar einer gründlichen. Bei Freilegung des Knochens ist mit Rücksicht auf spätere Knochenregeneration das Periost sorgfältig zu schonen, der kranke Knochen ist ergiebig wegzumeißeln, bei perforierender Erkrankung am besten ½ cm weit im Gesunden. Tuberkulöse Granulationen auf der Dura werden gründlich exzidiert usw. Die Aussichten auf spontanen knöchernen Ersatz von Knochendefekten sind gerade bei dieser Erkrankung ziemlich günstig, immerhin wird in einzelnen Fällen an plastische Operationen zu denken sein. In einem Falle der Verff. wurde die Deckung eines kleinhandtellergroßen Defektes mittels eines Stückes ausgekochtem Hammelschulterblatt versucht, leider ohne Erfolg.

In dem Berichtsmateriale sind sowohl nur klinisch beobachtete, unaufgebrochene wie abszedierte, fistulöse, als auch operativ behandelte Fälle vertreten. Die Aufzeichnungen geben gute Paradigmen für die verschiedenen Bilder und Stadien der erörterten Affektion. **Meinhard Schmidt** (Cuxhaven).

21) **Blecher.** Über Cholesteatome (Epidermoide) der Schädelknochen.

(Deutsche Zeitschrift für Chirurgie Bd. LXX. p. 353.)

Cholesteatome bezw. Epidermoide der Schädelknochen, abgesehen von dem mit Otitis in Zusammenhang stehenden Cholesteatom des Schläfenbeines, sind sehr seltene Erkrankungen. B. referiert drei ältere Fälle, in denen das Stirnbein affiziert war und die vorgenommene Operation Heilung brachte.

Selbst hat er an einem 23jährigen Soldaten eine einschlägige Beobachtung nebst glücklicher Operation gemacht. Derselbe war angeblich als Kind auf die linke Kopfhälfte gefallen und hatte seitdem daselbst eine kleine Geschwulst bemerkt, die, seit kurzem gewachsen, außer geringfügigen Kopfschmerzen Beschwerden beim Helmtragen machte. Befund: Auf dem linken Scheitelbein eine hühnereigroße, fluktuierende Geschwulst, von einem Knochenwall umgeben, nicht pulsierend, durch Druck nicht zu verkleinern. Bei der Operation Schnitt auf den Knochen, beim Versuche, den gebildeten Haut-Periostlappen von der Geschwulst abzulösen, reißt die Geschwulstwand ein, und es zeigt sich eine trockene, weißliche Masse, welche aus großen, zwiebelartig geschichteten Lamellen besteht. Im Schädelknochen eine große Höhle, nach dem Hirn zu bauchig vorgetrieben und eine pfennigstückgroße Lücke zeigend. Die Höhle ist austapeziert mit einer zarten, bläulichweißen Haut, die sich nur stückweise mit Pinzetten und scharfem Löffel

Digitized by Google

entfernen läßt. Naht, Verband, Eiterung per primam. Noch nach Jahresfrist völlige Gesundheit, flache Knochendelle noch vorhanden, aber keine Lücke im Knochen fühlbar. Histologisch zeigte die Balgmembran der Geschwulst außer einer Bindegewebshülle einen geschichteten Zellenbau, durchaus entsprechend der Epidermis, aber ohne Papillen (vgl. zwei Abbildungen im Originale).

Nach den bisherigen Erfahrungen zeigen sich die Schädelknochenepidermoide als sehr langsam verlaufende, geringe Beschwerde machende, mithin, zumal die Operation gute Resultate hatte, gutartige Geschwülste. Differentialdiagnostisch kommen Encephalo- und Meningokelen, sowie bösartige Geschwülste in Betracht. Bei Aufbruch und Vereiterung kann Karies vorgetäuscht werden. Bei der Operation kann, falls die Schädelkapsel ausgedehnt usuriert ist, eine Knochenplastik ratsam werden. **Meinhard Schmidt** (Cuxhaven).

22) **L. Morquio.** Un caso de meningitis aguda, curada completamente.

(Revue med. del Uruguay 1903. Nr. 5.)

Mitteilung eines Falles von sehr schwer verlaufender akuter Meningitis bei einem 4jährigen Mädchen, welche 4 Tage nach Ablauf einer Bronchopneumonie einsetzte und nach fast 4 Wochen zu vollständiger Heilung kam. Die Diagnose wurde durch die vorgenommene Punktion des Rückenmarkkanales gesichert. In der Punktionsflüssigkeit fanden sich sehr wenige Lymphocyten, viele Leukocyten, darunter eine große Anzahl polynukleäre. **Stein** (Wiesbaden).

23) **H. Levi.** Zur Kenntnis der zirkumskripten Rindenläsionen in der motorischen Region beim Menschen. (Aus dem Marienhospital Stuttgart, Prof. A. Zeller.)

(Neurologisches Zentralblatt 1903. Nr. 20.)

Einem 28jährigen Manne wird ein im Griff feststehendes, 1,5 cm breites Messer auf der Höhe des rechten Scheitelbeines in den Kopf gestoßen. Er läuft auf die Straße, wo ihm auf seine Bitte das Messer aus dem Schädel gezogen wird, während ihn zwei Personen halten. Ob die Spitze dabei abgebrochen, weiß man nicht. Nach der Entfernung ergießt sich ein Blutstrahl, und alsbald sinkt der linke Arm schlaff herab. 2 Stunden später treten leichte Hirndruckerscheinungen auf, der Verletzte verliert, während er über Kopfschmerz und Schwindel klagt, plötzlich das Bewußtsein. Ummeißelung der Stichöffnung im Knochen zeigt einen glatten Schnitt in der Dura und nach deren Spaltung einen 4 cm langen Stichkanal im Gehirn. Messerspitze fehlt. Der Stich saß zweifellos in der motorischen Beinregion. Es bestand jedoch in erster Linie totale motorische Armlähmung, und zwar letztere vom Augenblicke der Entfernung des Messers an; offenbar war infolge des Hinundherhebelns dabei eine subkortikale Schädigung entstanden. Die neurologisch wichtigen Symptome faßt L. wie folgt zusammen:

1) Störungen der Motilität, und zwar:

a. Völlige Lähmung der oberen Extremität durch einen auf den Stabkranz sich beschränkenden Herd und Parese des Beines bei mäßig ausgedehnter Zerstörung seines Rindenzentrums; b. Reizerscheinungen, Spasmen, welche rückbildungsfähig sind.

2) Störungen der Sensibilität:

a. In erster Linie des Muskelsinnes und des stereognostischen Sinnes; b. weiterhin auch des Lokalisationsvermögens, der Tast-, Temperatur- und der Schmerzempfindung.

3) Ataxie, am wenigsten rückbildungsfähig.

4) Frühzeitige Muskelatrophie in dem paretischen Beine, abhängend von dem zerebralen Herde (!).

Die Hirndrucksymptome waren offenbar lediglich durch das der Verletzung folgende Ödem bedingt.

Der Verlauf der Wundheilung war ein glatter. **P. Stolper** (Göttingen).

Digitized by Google

24) **Klink.** Dämmerzustand mit Amnesie nach Hirnerschütterung.

(Ärztliche Praxis 1903. Nr. 15.)

Zwei wohlbeobachtete Fälle von Dämmerzustand nach Commotio cerebri mit sonst leichtem Verlauf mahnen zu größter Vorsicht bei der Beurteilung von Schädelverletzungen. In beiden Fällen war Hysterie, Epilepsie und Potatorium sicher ausgeschlossen. Bei einem 25jährigen Manne währte der Dämmerzustand nach einem Hufschlage gegen den Kopf 7 Stunden, die Dauer im zweiten Falle (58jähriger Mann, Fall auf den Hinterkopf) war nicht festzustellen, da hier zwischen Dämmerzustand und Erwachen eine ruhig verschlafene Nacht lag.

P. Stolper (Göttingen).

25) **Wiesinger.** Intrakranieller Echinokokkus.

(Deutsche med. Wochenschrift 1903. Nr. 49.)

Ein 21jähriges Mädchen zeigte außer Symptomen, die auf ein intrakranielles Leiden hinwiesen (Stauungspapille, Einschränkung des Gesichtsfeldes, Skotome in der Gegend der Macula lutea beiderseits), auf der rechten Seite des Kopfes, dem Hinterhaupte fest anliegend, eine faustgroße, fluktuierende Geschwulst, die sich bei der Operation als eine der rechten Hinterhauptsschuppe aufliegende Echinokokkuscyste erweist. Der Knochen war in der Ausdehnung eines 5-Markstückes von Periost entblößt. Obwohl keine Kommunikation mit dem Schädelinnern vorzuliegen schien, wurde doch der Knochen entfernt, und es zeigte sich die Dura mit Echinokokkusblasen dicht besetzt bis über den Sinus sagittalis hinaus nach links und bis zum Processus mastoideus rechts. Ebensoweit wurde der Knochen entfernt. Heilung und bedeutender Rückgang der Sehstörungen.

Borchard (Posen).

26) **Schulze-Berge.** Über Heilung Jackson'scher Epilepsie durch Operation.

(v. Langenbeck's Archiv Bd. LXXII. Hft. 1.)

Verf. veröffentlicht die Krankengeschichten von drei Pat., welche schon längere Zeit durch Operation von ihrer Epilepsie geheilt sind. In einem vierten Falle war der Eingriff ohne Erfolg. Dauernde Heilung wurde erzielt in einem Falle, wo das anatomisch, und in einem Falle, wo das elektrisch bestimmte psychomotorische Zentrum exstirpiert wurde. S.-B. hält es für wichtig, die Zentren tief, event. bis in die weiße Substanz zu entfernen, weil doch zweifellos die unter den Zentren gelegenen Leitungsbahnen nachher die Funktionen der Zentren übernehmen und die Aussicht, gesunde und bei der ursprünglichen Verletzung nicht geschädigte Hirnsubstanz zurückzubehalten, um so größer ist, je weiter man sich von der Gehirnoberfläche entfernt. In einem weiteren Falle wurde die Heilung der epileptischen Anfälle dadurch erzielt, daß der vorhandene Schädeldefekt verschlossen wurde. Trotz 8jährigen Bestehens dieses Defektes trat Genesung ein. Die Steigerung des intrakraniellen Druckes hält Verf. nicht nur für eine konstante Begleiterscheinung, sondern auch für einen wesentlichen Faktor bei der Auslösung und beim Ablaufe des epileptischen Anfalles. Die günstige Wirkung der Ventilbildung nach Kocher erklärt er dadurch, daß der Hirndruck nicht mehr zu der Höhe gebracht werden kann, die notwendig ist, um den epileptischen Kern zur Auslösung des Anfalles zu veranlassen. Für die Heilungsversuche Jonnescu's durch Sympathicusresektion kann sich S.-B. nicht erwärmen. Er glaubt, daß sie durch Atrophie der Gehirngefäße allmählich auch zu einem irreparablen Schwund der Gehirnsubstanz führen muß.

E. Siegel (Frankfurt a. M.).

27) **Ransohoff.** Fatal haemorrhage from trephining.

(Annals of surgery 1903. Oktober.)

Bei Schädeltrepanationen werden die Gefahren der Operation bedingt durch Chok und Blutungen. Statistisch weist R. nach, daß die Zahl der Todesfälle bei Schädeltrepanationen noch eine verhältnismäßig hohe ist. Gefährliche Blutungen können besonders dann eintreten, wenn eine Gehirngeschwulst die harte Hirnhaut

Digitized by Google

und usurierend den Knochen ergriffen hat, da gewöhnlich hierbei die Venen der Knochendiploe erweitert sind und bereits beim Durchsägen des Knochens gefährliche Blutungen einzutreten pflegen.

Als Verf. in einem Falle wegen Jackson'scher Epilepsie eine Schädeltrepanation vermittels der Sudeck'schen Fraise ausführte, trat eine so heftige Blutung aus dem Knochen ein, daß ihm die Pat. auf dem Operationstische zugrunde ging. Bei der Obduktion zeigte es sich, daß die Furche des Sinus longitudinalis sehr weit war, und daß in seiner Umgebung große Foramina lagen, durch welche die ziemlich stark erweiterten Duralvenen mit den Venen der Diploe in Verbindung standen. Auch die letzteren waren erweitert. Verf. glaubt, daß die ziemlich schnell gewachsene Geschwulst den Blutstrom im Sinus longitudinalis hemmte, und daß hierdurch in Verbindung mit dem intrakraniellen Drucke die Erweiterung der obengenannten Knochenvenen bedingt war. Eine Unterbindung der Carotis würde in dem vorliegenden Falle nach Verf.s Ansicht nichts genützt haben, da die Blutung von Anfang an zu profus auftrat. **Herhold** (Altona).

28) **F. Kayser. Über primäre Schädelplastik durch Verlagerung reimplantierter Schädelbruchstücke zwischen die Lamellen der Schädelkapsel nebst kasuistischen und klinischen Bemerkungen zur Schädel- und Gehirnchirurgie.**

(Deutsche Zeitschrift für Chirurgie Bd. LXX. p. 225.)

Mit vorzüglichstem Erfolge versorgte K. den schweren, komplizierten, durch Hufschlag entstandenen Schädelbruch eines Artilleristen. Es handelte sich um eine Wunde der Scheitelbeingegend mit eingedrückten Schädelfragmenten, zwischen welchen Gehirnsubstanz herausgequetscht und Haare eingeklemmt waren. Nach Entfernung der Fragmente sowohl der Tabula externa als derjenigen der Tabula vitrea, wobei eine Blutung aus einem Meningeazweige durch Tampon gestillt werden mußte, zeigen sich in der Tiefe die Hirnhäute völlig zerstört. Im Hirn selbst eine unregelmäßige Zertrümmerungshöhle, aus welcher kleine Knochensplitter, Haare und Blutgerinnsel entfernt werden müssen. Bei während dieser Eingriffe eintretenden heftigen Brechbewegungen preßt sich das Hirn stark in die Schädellücke, weshalb ein Versuch, diese zu decken, gemacht wird. Der größte Splitter der Tabula interna wird im queren Durchmesser zwischen Tabula externa und interna derart in die Diploe eingeführt, daß das ursprünglich parallel der Lambdanaht verlaufende Bruchstück jetzt parallel der Sagittalnaht verläuft. Um für die Einschiebung des Knochenstückes Platz zu machen, wurde auf beiden Seiten der überragende Teil der Tabula externa auf eine Strecke von 1 cm bis zur Tabula interna weggeschlagen. Lockere Tamponade, darüber Situationsnaht der Haut. Sehr guter Verlauf.

Beim ersten Verbandwechsel nach 4 Tagen sieht der eingelegte Knochensplitter frisch rot aus, blutet bei Ablösung des Tampons, nach weiteren 4 Tagen granuliert er, und 11 Tage später, währenddessen sich ein dünnes, halbpfennigstückgroßes Plättchen nekrotisch abgelöst hatte, ist er fest eingeheilt. Pat. wurde ca. 35 Tage nach dem Unfalle geheilt als Invalide entlassen. Auch hinsichtlich der Gehirnfunktion bezw. des Ausgleichs der zuerst vorhandenen Gehirnstörungen nahm der Fall einen sehr guten Ausgang, doch übergehen wir die diesbezüglichen, im Original ausführlich erörterten Details.

Das von K. eingeschlagene Verfahren bietet mehrfache Vorzüge. Als wahrscheinlich ist anzunehmen, daß die Einfügung der Vitreaplatte in die Diploe Knochenneubildung schon durch die starke, von ihr angeregte Durchblutung anregt; die feste Verankerung der Platte ferner garantiert eine nicht nachgebende Fixierung, während die völlig glatte Oberfläche des Glastafelfragmentes weder zu Reizungen, noch zu unerwünschten Verwachsungen Anlaß geben wird. Hirnvorfall wird verhindert und, wie K.'s Fall lehrt, ist das Verfahren auch bei Zerfetzungen der Hirnhäute ausführbar. Auf häufige Brauchbarkeit desselben ist deshalb zu rechnen, weil bekanntlich die Fragmente der inneren Knochentafel größer zu sein pflegen als die der äußeren. **Meinhard Schmidt** (Cuxhaven).

Digitized by Google

29) **O. Laubi. Methode und Resultate der Ohrenuntersuchungen von 22894 Schülern der ersten Primarklassen der Stadt Zürich.**

(Korrespondenzblatt für Schweizer Ärzte 1903. Nr. 13.)

Das interessante Resultat der mühevollen Untersuchung einer so großen Zahl von in die Schule eintretenden Kindern ist, daß bei 10,8% (11,2% männlichen, 10,4% weiblichen) der Untersuchten Anomalien des Gehörorgans gefunden wurden. Die Schwerhörigkeit war bedingt durch

Cerumen in	6,5%,
Tubenkatarrh in	51,1%,
Chronische Otitis med. in	5,4%,
Dysakusis in	14,4%,
Akute Entzündung in	0,4%,
Eiterungen in	2,4%,
Reste von solchen in	16,2%,
Varia in	0,4%.

P. Stolper (Göttingen).

30) **P. Mauclaire. Hemiatrophie faciale traitée avec succès par les injections de paraffine.**

(Revue d'orthopédie 1903. Nr. 6.)

Der berichtete Fall ist bemerkenswert durch die Entstehungsweise und die Art des Leidens. Das jetzt 25 Jahre alte Mädchen ist gesund und wohlgebildet geboren, bekam nach 8 Tagen eine Eiterung mit starker Blutung in der linken Schläfengegend, welche zu einer vollkommenen Kiefersperre und Gelenkverwachsung mit nachfolgender Hemiatrophie führte. Dieser Gewebsschwund dehnte sich also vom Gesicht auf die ganze linke Körperseite aus ohne Beteiligung der Mobilität. Die Kiefersperre wurde mit Gelenkresektion, aber mit höchst mäßigem Erfolge angegriffen; es zeigte sich dabei, daß nicht das linke, sondern das rechte Gelenk knöchern verwachsen war. Sehr befriedigte dagegen der kosmetische Erfolg mit Paraffineinspritzungen (55° Schmelzpunkt) in 18 zum großen Teil allerdings mißglückten Sitzungen. Ein an falsche Stelle verlaufenes Paraffinklümpchen wurde wieder herausgeschnitten und gab Stoff zu mikroskopischer Untersuchung der Gewebsreaktion. Es zeigte sich dabei, daß das Paraffin sich in unzählige kleinere Hohlzellen verteilt hatte mit dazwischenliegenden Bindegewebsbälkchen, welche vermutlich (nach Ansicht des Verf.) den örtlich vorhandenen Bindegewebszügen entsprachen. Dazwischen aber spielen eigenartige Vorgänge, welche auf eine Art Phagocytose und Aufsaugung des Paraffins, das letztere durch Riesenzellenbildungen besorgt, hinweisen. **Herm. Frank** (Berlin).

Der V. internationale Dermatologen-Kongreß

findet in den Tagen vom ***12.—17. September 1904*** *in* ***Berlin*** *statt.*

Themata:

1. *Hautaffektionen bei Stoffwechselanomalien.*
2. *Syphilitische Erkrankungen der Zirkulationsorgane.*
3. *Die Epitheliome und ihre Behandlung.*
4. *a) Stand der Verbreitung und der Bekämpfung der Lepra seit der ersten Leprakonferenz im Jahre 1897.*
   b) Der gegenwärtige Stand der Lehre von der Lepra anaesthetica.

Vorträge und Demonstrationen sind bis spätestens zum ***1. Juli*** *anzumelden bei Sanitätsrat Dr.* ***O. Rosenthal, Berlin, W.,*** *Potsdamerstraße 121 p.*

Originalmitteilungen, Monographien und Separatabdrücke wolle man an *Prof. E. Richter* in Breslau (Kaiser Wilhelmstraße 115), oder an die Verlagshandlung *Breitkopf & Härtel*, einsenden.

Druck und Verlag von Breitkopf & Härtel in Leipzig, Nürnbergerstraße 36/38.

Digitized by Google

Zentralblatt

für

CHIRURGIE

herausgegeben

von

E. von Bergmann, in Berlin, **F. König,** in Berlin, **E. Richter,** in Breslau.

Einunddreifsigster Jahrgang.

Wöchentlich eine Nummer. Preis des Jahrganges 20 Mark, bei halbjähriger Vorauszahlung. Zu beziehen durch alle Buchhandlungen und Postanstalten.

Nr. 6. **Sonnabend, den 13. Februar.** **1904.**

Digitized by Google

(Aus der kgl. chirurgischen Klinik und dem pharmazeutischen Institut zu Breslau, Prof. v. Mikulicz und Prof. Filehne.)

Über die Ausschaltung der schädlichen Wirkung des Pneumothorax bei intrathorakalen Operationen.

Von

Dr. Ferdinand Sauerbruch,
wissenschaftlicher Assistent der Klinik.

Im Oktober vorigen Jahres gab mir Herr Geh.-Rat v. Mikulicz die Anregung zu einer experimentellen Arbeit über die Möglichkeit, bei intrathorakischen Operationen die schädliche Wirkung des Pneumothorax auszuschalten. Er hatte dabei in erster Linie die transpleurale Ösophagusresektion im Auge, welche bisher sowohl am Menschen als auch im Tierexperiment die traurigsten Resultate ergeben hat. Eine der Hauptursachen der Mißerfolge war der mit der Operation verbundene Pneumothorax und die funktionelle Ausschaltung der unter dem atmosphärischen Druck kollabierten Lunge. Da bei Hunden die Resektion des unteren Ösophagusabschnittes fast immer zur Eröffnung der zweiten Pleurahöhle führt, so verendet ein großer Teil der so operierten Tiere noch auf dem Operationstische. Die Physiologen helfen sich bei intrathorakalen Operationen, so z. B. bei der Vagotomie, schon seit langem in der Weise, daß sie die kollabierten Lungen durch künstliches, rhythmisches Einpumpen von Luft (durch eine luftdicht abschließende Trachealkanüle) in Tätigkeit versetzen. Herr Geh.-Rat v. Mikulicz hat im vorigen Jahre auf diese Weise eine Reihe von Ösophagusresektionen am Hunde vorgenommen; die Resultate waren jedoch nicht befriedigend, so daß er diesen Weg als wenig aussichtsvoll ansehen mußte. Es lag nahe, die schädliche Wirkung des atmosphärischen Druckes auf andere Weise auszuschalten, und zwar durch Herstellung eines entsprechenden negativen Druckes in dem Teile des Operationsraumes, mit welchem die zu eröffnende Pleurahöhle in offene Verbindung zu treten hätte.

Ob dies praktisch durchführbar sein, ob es zum erwünschten Erfolge führen würde, war von vornherein recht fraglich. Meine Aufgabe bestand also darin, die physiologischen Vorbedingungen dafür zu studieren und zu finden, auf welchem Wege das Problem technisch am besten zu lösen sei.

Als physiologische Vorstudien machte ich zunächst Versuche an Kaninchen und Hunden über Blutdruckverhältnisse, Art und Größe der Respiration mit und ohne künstliche Atmung (d. h. Einpumpen von Luft in die Lungen nach Art der Physiologen).

Die bisherigen Publikationen über diese Fragen berücksichtigen, soweit ich ersehen kann, nicht genügend alle Momente, welche bei Pneumothorax mit und ohne künstliche Atmung schädlich wirken.

Digitized by Google

Ich betone als solche:

1) Die Abänderung des Atmungsmodus (Schwanken des Lungenvolumens zwischen vollständigem Kollaps und maximaler Blähung).

2) Das interstitielle Lungenemphysem als Folge des künstlichen Einpumpens der Luft in die Lungen.

3) Den enormen Wärmeverlust beim Pneumothorax, besonders bei künstlicher Atmung (bis zu 3° in einer halben Stunde).

4) Die Rückwirkung auf die Zirkulation.

5) Das Zurückbleiben eines Pneumothorax nach Aussetzen der künstlichen Atmung.

6) Die Notwendigkeit der Tracheotomie bei künstlicher Atmung und die durch diese event. bedingte Pneumonie.

7) Die Schwierigkeiten der Narkose, die sich beim Tiere allerdings mit dem Kionka'schen Apparate vermeiden lassen.

8) Die größere Infektionsgefahr der Pleura durch den ausgiebigen Luftwechsel im Pleuraraum.

Die Hauptschwierigkeit intrathorakaler Operationen nach den bisherigen Methoden liegt jedenfalls in der Verhütung bezw. Beseitigung des Pneumothorax und der schädlichen Wirkung der künstlichen Atmung. Herr Geh.-Rat v. Mikulicz betonte bei der Übergabe der Arbeit dieses Moment ausdrücklich und stellte mir speziell die Aufgabe, eine Methode zu finden, welche diese Übelstände vermeidet.

Der Pneumothorax wird dadurch bewirkt, daß die physiologisch unter negativem Druck stehende Pleuraoberfläche der Lunge plötzlich unter atmosphärischen Druck gesetzt wird. Um nun den atmosphärischen Druck bei der Eröffnung des Thorax auszuschalten, konstruierte ich zunächst einen ganz primitiven Apparat: Ein beiderseits offener Glaszylinder wurde auf beiden Seiten durch ein Stück Guttaperchapapier verschlossen. Auf der einen Seite befanden sich in dem Guttaperchapapier 3 Löcher (2 kleinere und 1 größeres), auf der anderen Seite nur ein größeres Loch. Durch die beiden größeren Löcher wurde das Versuchstier hindurchgezogen, so daß der Kopf auf der einen, Hinterbeine und Unterleib auf der anderen Seite heraussahen, während Thorax und obere Bauchgegend sich im Zylinder befanden. Nach Einbringung der nötigen Instrumente ging ich dann mit beiden Händen in die kleineren Löcher ein. Nachdem dann alle Öffnungen durch Gummibinden und Klebstoffe luftdicht abgeschlossen waren, wurde von einem Gehilfen mittels eines in das Innere des Zylinders führenden und ebenfalls luftdicht umschlossenen Drainrohres (Gummischlauches) Luft abgesaugt, so daß im Innern des Zylinders ein negativer Druck entstand, der einer Quecksilbersäule von ca. 10 mm Höhe entsprach. Nun eröffnete ich beiderseits den Thorax: Die Lungen kollabierten nicht, und die Atmung des Tieres ging ungestört weiter. Nach ca. 3 Minuten riß eine Stelle der Verschlußmembran, und unter forcierten Atembewegungen und Kollaps der Lungen trat der Exitus des Tieres ein.

Digitized by Google

Der Ausfall dieses Versuches ermutigte mich, einen Apparat von einem Mechaniker herstellen zu lassen, in welchem der Verschluß durch Gummipelotten nach demselben Prinzip bewerkstelligt wurde.

Darin stellte ich zahlreiche Versuche über die Möglichkeit der Thoraxeröffnung an. Die Versuche zeigten, daß es möglich ist, doppelseitig ausgedehnt den Thorax zu eröffnen, ja selbst Sternum und Rippen bis auf kleine Stümpfe an der Wirbelsäule abzutragen, ohne daß das Tier in seiner Atmung wesentlich behindert wurde.

Von der Konstruktion dieses Apparates, der nur physiologische Untersuchungen, aber keine exakte Ausführung von Operationen zuließ, war nur ein Schritt zur Herstellung einer Art Operationskammer, die ungehinderte Operationen nach chirurgischen Regeln gestattet. Ich ließ mir eine Kammer bauen von 1,5 m Länge, 1,0 m Breite und 1,30 m Höhe. Die Kammer ist aus festen, 2 cm dicken Brettern zusammengefügt, innen mit Blech ausgeschlagen, das an den Übergangsstellen verlötet ist, und oben durch eine dicke Glasplatte verschlossen. Die Tür, ca. 1,15 m hoch, 0,60 m breit, ist durch Gummieinlagen luftdicht verschließbar. An der der Tür gegenüberliegenden Wand befindet sich in Sitzhöhe ein kreisrundes Fenster von 55 cm Durchmesser, das durch eine Gummikappe mit zentraler Öffnung verschlossen ist. Durch diese Öffnung kommt der Kopf des Tieres, eine Gummimanschette der Öffnung umschließt luftdicht seinen (vorher rasierten) Hals.

Die Kammer bietet bequem Platz für den Operationstisch, auf dem der Rumpf des Tieres festgebunden wird, und zwei Sitzplätze zu beiden Seiten für Operateur und Assistent. Außerdem führen zwei ca. markstückgroße Öffnungen in die Kammer, von denen die eine mit einer Saugpumpe, die andere mit einem Ventil in Verbindung steht. Dieses Ventil läßt beim Absaugen der Luft durch die Saugpumpe stets soviel Außenluft nachströmen, daß in der Kammer ein konstanter und durch das Ventil regulierbarer Minusdruck erhalten wird.

Bei meinen Versuchen, die ich, dank dem liebenswürdigen Entgegenkommen des Herrn Geh.-Rat Filehne, im hiesigen pharmakologischen Institut anstellen konnte, wurde die Luft in der Kammer einmal in 4 Minuten ganz erneuert. Für Hunde mittlerer Größe fand ich als Optimum einen Minusdruck von 12—16 mm Hg. Der Aufenthalt in der Kammer wird von den beiden darin arbeitenden Personen — wir sind bis über 2 Stunden ununterbrochen in der Kammer gewesen — absolut gut vertragen. Auch Herr Geh.-Rat v. Mikulicz hat unter meiner Assistenz eine über eine Stunde dauernde Operation in der Kammer ausgeführt, ohne die geringste Belästigung zu empfinden.

Die Temperateur steigt allerdings stets um mehrere Grade (auf 22—23° C); einmal kam eine Temperatur von 29° C zustande. Natürlich nimmt auch der Feuchtigkeitsgehalt bedeutend zu. Diese Übelstände werden sich durch Konstruktion größerer Apparate für Operationen am Menschen vermeiden lassen.

Digitized by Google

Die bisher in meiner Kammer an Tieren ausgeführten Operationen (Ösophagusresektion, Lungenresektion, Eröffnung des Perikardiums und des Mediastinums) lassen, wie ich glaube, die Möglichkeit der Ausführung dieser Operationen auch beim Menschen, unter Vermeidung der oben angeführten schädlichen Momente, bei intrathorakalen Eingriffen erhoffen.

Um nur ein Beispiel zu erwähnen, wieweit man mit chirurgischen Eingriffen gehen kann: Bei einem chloroformierten Hunde habe ich beiderseits eine große Lappenresektion beider Thoraxhälften ausgeführt, eine Ösophagotomie gemacht, das Perikardium und Mediastinum eröffnet. Nach Schluß der Wunden wachte das Tier aus der Narkose auf und lief noch einige Minuten umher. Daß das Tier am 2. Tage p. op. starb, ist erklärlich, da ohne aseptische Kautelen und ohne Rippennaht operiert wurde. Bei der Sektion kollabierten die Lungen bei Eröffnung der Pleurahöhlen wie unter normalen Verhältnissen und zeigten keine Atelektasen.

Man kann bei einem Tiere beiderseits die Lunge bis zu $^2/_3$ exspektorieren; sie fallen nicht zusammen, sondern behalten ihren normalen Umfang, und die Atmung bleibt ausreichend.

Gleichzeitig mit dieser kurzen vorläufigen Mitteilung ist eine größere Arbeit über die physiologischen Grundlagen dieser Methode fertig geworden, die anderwärts demnächst erscheinen wird.

Über die Ausführung der verschiedenen chirurgischen Operationen in meiner Kammer behalte ich mir weitere Publikationen vor.

Meinem hochverehrten Chef, Herrn Geh.-Rat v. Mikulicz, danke ich verbindlichst für die Anregung zu dieser Arbeit, Herrn Geh.-Rat Filehne für die liebenswürdige Erlaubnis, in seinem Institut die Versuche ausführen zu dürfen.

Breslau, 25. Januar 1904.

---

1) **Auzoletti.** Intorno al potere dei muscoli nel determinare la forma delle ossa.

(Arch. di ortopedia 1903. Nr. 4.)

A. polemisiert gegen Hirsch, welcher (die mechanische Bedeutung der Schienbeinform, Berlin 1895) behauptet hatte, daß die Form der Knochen durch die Muskulatur nicht beeinflußt werde.

Allerdings üben lange Muskeln, welche über mehrere Gelenke hinweggehen, wie der Biceps brachii, keinen Druck auf den Knochen aus, heben sich vielmehr bei der Kontraktion von ihm ab, anders aber kürzere, von Fascien gegen den Knochen niedergedrückte oder zwischen Knochen liegende. Das Hervorquellen von Muskeln nach Einschneiden oder Einreißen der Fascie, wie man es z. B. am Vorderarm und Unterschenkel sieht, deutet auf Druckverhältnisse, welche nicht nur von den Fascien, sondern auch vom Knochen aufgenommen werden. Als lebende Substanz antwortet er darauf. Ebenso

Digitized by Google

wie die Ausbildung von Cristae und Lineae asperae auf Zug der sich an ihnen ansetzenden Muskeln bezogen werden, oder wie, was Hirsch selbst hervorhebt, die Sehnenrinnen an den Malleolen dadurch entstanden sind, daß an dem die Sehnen überdeckenden Ligament bei der Anspannung die Sehnen nach außen gedrängt werden und dadurch am Knochen ein Zug stattfindet, ebenso kann auch umgekehrt Druck auf den Knochen formgebend wirken. Allerdings in beiden Fällen nicht rein physikalisch, sondern der von den lebenden Teilen empfundene Zug und Druck wird mit bestimmtem Wachstum beantwortet. Die so zustande gekommene Anpassung ist durch Vererbung fixiert worden. **E. Pagenstecher** (Wiesbaden).

---

2) **M. Matsuoka.** Über die Bedeutung der Knorpelbildung nach Fraktur.

(Deutsche Zeitschrift für Chirurgie Bd. LXX. p. 13.)

M. berichtet ziemlich kurz über Frakturexperimente, die er an den Flügel- und Beinknochen von Tauben gemacht hat. Als besonders wichtige Ergebnisse derselben hebt er folgende Sätze hervor: 1) Die Knorpelbildung erscheint fast immer im Anfangsstadium der Frakturheilung. 2) Das Auftreten derselben finde ich im äußeren Periostkallus, aber nicht an bestimmten Stellen. 3) Bei Fixation resp. Verbandanlegen verschwindet das Knorpelgewebe etwas früher. Wenn wir die Aneinanderfügung der Bruchenden genau ausüben und darauf den gut angepaßten Verband anlegen, können wir die Kallusbildung ohne Knorpelzone erzeugen. 4) Dem, daß die Bewegung der Bruchstückchen selbst keine direkte Ursache der Knorpelbildung ist, entspricht auch die Tatsache, daß in Fällen, wo beide Bruchenden durch neugebildetes Kallusgewebe oder durch den Verband fixiert werden, reichliche Mengen von Knorpelbildungen vorhanden sind. — Der zur Beobachtung gelangte Knorpel war immer von hyaliner Natur. **Meinhard Schmidt** (Cuxhaven).

---

3) **N. Damianos.** Die v. Mosetig'sche Jodoformknochenplombe und ihre Anwendung bei der Osteomyelitis.

(Wiener klin. Rundschau 1903. Nr. 27—30.)

Verf. bespricht nochmals in einem Vortrage die in der Überschrift genannte Operationstechnik seines Chefs. Es wird jeden, der selbst die Mosetig'sche Plombe angewandt hat, in Erstaunen setzen, daß über 150 Fälle berichtet wird, in denen das Plombierungsverfahren auch nicht einmal versagte. Dieser schöne Erfolg ist der streng ausgebildeten Technik zu danken, verbunden mit strenger Indikationsstellung, beides hinreichend bekannt aus des Erfinders Originalmitteilungen. Neu ist wohl in dem vorliegenden Aufsatze der Vorschlag, die Blutung aus der gereinigten und ausgetrockneten Wunde dadurch definitiv zu beseitigen, daß für einige Minuten ein

Digitized by Google

Adrenalintupfer eingelegt wird. Interessant ist ferner, daß doch gelegentlich für die erste Zeit über der Jodoformplombe ein kleiner Tampon eingelegt werden kann, und daß auch zeitweise in der Wunde freiliegende Plomben nicht ausgestoßen werden, sondern noch einheilen, und ebenso, wie die anderen später resorbiert werden können.

Verf. erörtert dann noch das hinreichend bekannte Bild der akuten und chronischen Osteomyelitis. v. Mosetig wendet gern Lappenschnitte dabei an. Bei chronischer Osteomyelitis kann die Plombe primär eingelegt werden, bei der akuten erst nach einigen Wochen.

Schmieden (Bonn).

---

4) **Gossner.** Über Geräusche an Gelenken nebst einigen therapeutischen Bemerkungen.

(Deutsche militärärztl. Zeitschrift 1903. Hft. 11.)

G. hat unter Kontrolle des Röntgenbildes eine Anzahl von Gelenkerkrankungen auf die bei denselben vorkommenden verschiedenartigen Geräusche geprüft. Er bespricht die bei Knochenbrüchen, Verrenkungen und Verstauchungen einzelner Gelenke fühlbaren Geräusche. Wenn er auch nicht glaubt, daß man infolge der Verschiedenartigkeit und infolge der oft physiologisch vorkommenden Gelenkgeräusche immer bestimmte Schlüsse auf die Ursache derselben ziehen könne, so kommt er doch zu dem nachfolgenden Ergebnis seiner Beobachtungen: Im allgemeinen scheint die Gleichmäßigkeit und flächenhafte Ausbreitung der Geräusche gegen eine Gelenkfraktur zu sprechen. Die feineren Geräusche des Samt- und Sandreibens entsprechen meistens in Resorption befindlichen Ergüssen oder fibrinösen Auflagerungen (Trockenheit der Synovialis! Ref.). Grobe, knarrende, wenigstens in gewissem Grade flächenhaft ausgedehnte Geräusche entstammen meist Schleimbeuteln. Gröbere vereinzelte Reibegeräusche, die nicht bei jeder Bewegung entstehen, lassen den Verdacht von Knochenbrüchen aufkommen. Die seltenen dumpfen Stoßgeräusche setzen Auseinanderdrängungen der Gelenkenden durch Ergüsse oder Erschlaffung der Bänder voraus. Lokalisierte knirschende Geräusche sprechen für Auflockerungen, Verdickungen der Kapsel. Oberflächliche, grobe, vereinzelte, knackende Geräusche finden sich auch an ganz gesunden Gelenken (Sehnenknacken). Nach des Ref. Ansicht kommt es für die richtige Deutung der Geräusche an Gelenken auch vor allem darauf an, daß man den anatomischen Sitz des Geräusches genau feststellt.

Herhold (Altona).

---

5) **H. Spitzy.** Zur chronischen Arthritis des Kindes.

(Zeitschrift für orthopädische Chirurgie Bd. XI. Hft. 4.)

Die vorliegende Arbeit behandelt in ausführlicher Weise einen Stoff, mit dem sich die Orthopädie noch wenig befaßt hat, obwohl sie an dem Ausbau der Therapie des Leidens in hervorragender

Digitized by Google

Weise Anteil zu nehmen berufen ist. Die Arbeit bedeutet demnach eine wertvolle Bereicherung der Literatur. Verf., dem die Literatur schon eine Arbeit über das gleiche Thema verdankt, verfügt über eine nicht geringe Erfahrung, die er in der chirurgisch-orthopädischen Abteilung der pädiatrischen Klinik in Graz (Prof. Pfaundler) und in der Klinik von Prof. Escherich (Wien) gesammelt hat. Seine Kasuistik umfaßt 17 Fälle, die klinisch genau untersucht und beschrieben sind. Seit der ersten Mitteilung von Cornile im Jahre 1864 waren bis jetzt nur etwa 30—40 Fälle in der Literatur bekannt geworden. Auch pathologisch-anatomische und bakteriologische Untersuchungen hat Verf. vorgenommen. Die Ergebnisse werden auf drei Tafeln illustriert. Außerdem finden sich im Texte 13 Abbildungen.

Die Definition der chronischen Arthritis überhaupt ist noch eine unsichere, weil viele verwandte Krankheitsbegriffe in Betracht zu ziehen sind, deren Zusammenfassung nach ätiologischen, klinischen und anatomischen Gesichtspunkten erhebliche Schwierigkeiten bereitet. Neuerdings hat sich Přibram der Mühe unterzogen, die historische Entwicklung der verwandten Krankheitsbegriffe Arthritis chronica, Rheumatismus articulorum chronicus, Arthritis deformans usw. chronologisch zu ordnen, und außer von ihm ist hauptsächlich von Gilbert, Bannatyne und Rubinstein eine Klassifikation aller Krankheitsfälle versucht worden. Ferner hat Axel Johannessen sämtliche bekannte Literaturbehelfe zusammengestellt, um einigermaßen Klarheit zu bekommen. Auch Verf. faßt die hauptsächlichen, in der Literatur gewonnenen Punkte noch einmal kritisch zusammen, um dann folgende ätiologische Einteilung der Krankheitstypen in bezug auf das Kindesalter zugrunde zu legen: 1) Chronische Arthritis als Folgeerscheinung des akuten Gelenkrheumatismus (sekundärer Gelenkrheumatismus nach Přibram, Rhumatisme infectieux), 2) chronische Arthritis als Folgeerscheinung verschiedener Infektionskrankheiten (chronische Pseudorheumatismen oder Rheumatoide nach Přibram; Pseudorhumatisme infectieux), 3) die primäre chronische Arthritis.

Jede dieser Gruppen wird nach ihren klinischen Merkmalen genauer beschrieben, wobei einige charakteristische Typen besonders hervorgehoben werden, wie der zur letzten Gruppe gehörige Rheumatismus nodosus nach Přibram (Rhumatisme noueux). Letzterer zeichnet sich aus durch knotige Schwellung und eigentümliche Kontrakturstellung der Gelenke, besonders der Finger- und Zehengelenke, durch teigige Schwellung der Umgebung der Gelenke und durch Atrophie der Muskulatur. Die Prognose ist schlecht, obwohl das Herz nicht in Mitleidenschaft gezogen ist. In manchen Fällen ist die große Zehe abnorm lang und dick wie bei der Arthritis urica. Andere Formen etablieren sich mehr in den großen Gelenken, verlaufen gutartiger und langsamer usw.

In einem besonderen Kapitel bespricht Verf. den Verlauf an den einzelnen Gelenken und die pathologische Anatomie der chronischen

Digitized by Google

Arthritis des Kindes. Trotz der Verschiedenartigkeit der klinischen Bilder zeigen die Veränderungen bis zur ausgesprochenen Osteoarthritis deformans nur graduelle Unterschiede. Ferner wird die Differentialdiagnose, die Prognose und die Therapie erörtert. Den Schluß der Arbeit bilden die Krankengeschichten und ein ausführliches Literaturverzeichnis. **J. Riedinger** (Würzburg).

6) **E. Boerner.** Klinische und pathologisch-anatomische Beiträge zur Lehre von den Gelenkmäusen.

(Deutsche Zeitschrift für Chirurgie Bd. LXX. p. 363.)

B.'s fleißige Arbeit verwertet 28 Fälle von Gelenkmaus aus der Rostocker Klinik, deren genaue Krankengeschichte mitgeteilt wird. Besonderes Interesse beansprucht die in 19 Fällen sorgfältig vorgenommene mikroskopische Untersuchung, auf deren Resultat, da sie manches Neues bringen, zuerst eingegangen werden möge. Während Barth an Gelenkmäusen »normal lebenden« Gelenkknorpel beschrieben hat, fand B. den Knorpel mit Ausnahme nur eines Falles mit deutlichen, auf Nekrose zu beziehenden Degenerationszeichen behaftet. Wesentlich zeigen sich die Knorpelzellenkerne betroffen und im Zustande der Schrumpfung. Sie verlieren ihre Struktur, und ihre Chromatinkörnchen zerfallen. Dabei färben sich die verdichteten Kerne sehr gut, zum Teil abnorm tief. An den Zellen findet sich ferner Schwund des Protoplasmas, Fragmentation und Vakuolenbildung. Die Grundsubstanz war zum Teil faserig degeneriert, zum Teil waren keine Kapselräume zu erkennen, oder dieselben stark erweitert. Hiernach teilt B. die Ansicht Barth's, daß aus der Kernfärbbarkeit zu schließen sei, ob der Knorpel bei seiner Lösung von der Gelenkfläche gelebt habe, nicht. Übrigens konnte eine stets gleiche Beziehung zwischen dem Alter der Gelenkmaus und den regressiven Gewebsveränderungen nicht festgestellt werden. Die Veränderung der Knorpelzellenkerne wird mit Wahrscheinlichkeit auf die chromatinlösende Kraft der Synovia bezogen, in welcher ein Corpus liberum jedenfalls nur kurze Zeit seine Struktur intakt bewaren kann. Der knöcherne Teil der Gelenkkörper wurde stets zweifellos nekrotisch befunden. Sekundäre Wachstumserscheinungen wurden wiederholt angetroffen, und zwar in Gestalt von neugebildetem Faserknorpel und Bindegewebe, durch welches sich die Markräume der Knochentrennungsflächen abgeschlossen zeigten. Diese Ernährungs- bezw. Wachstumserscheinungen an den Körpern erklärt B. in den Fällen, wo die Absprengung des Körpers von seinem Mutterboden zunächst noch eine nur unvollkommene war, einfach durch Blutzirkulation in dem vorläufig noch nicht abgerissenen Verbindungsstiel, dagegen in Fällen, wo sofort eine völlige Absprengung stattfand, durch eine zeitweise Verwachsung des Sprengstückes mit der Gelenkkapsel, die zu Stoffwechsel Gelegenheit gibt (Barth). Zeichen entzündlicher Vorgänge im Sinne von König's Osteochondritis dissecans fand B. niemals.

Digitized by Google

Auch die klinische Seite der Gelenkkörperpathologie wird eingehend durchgesprochen. Im Gegensatz zu König und seiner Schule kann B., die Corpora mobilia bei Arthritis deformans ausgenommen, die Entstehung der freien Gelenkkörper sich nicht wohl anders denken, als durch ein Trauma. Meist ist solches in der Anamnese auch feststellbar, und man muß annehmen, daß unter Umständen schon ein sehr geringes Trauma zur Entstehung eines Corpus mobile hinreicht. Die Erfahrung hat gezeigt, daß die dann entstehende Fraktur zunächst noch eine unvollkommene sein kann, eine Stückfraktur, bei der der Körper noch mit wenigen geknickten Fasern dem Gelenkende anhaftet oder mit einem bindegewebigen Stiele im Grunde des Defektes noch fixiert ist, eine Art »Pseudarthrose«. Die völlige Lösung braucht nicht der Osteochondritis zugeschrieben zu werden, sondern läßt sich mit Völker so denken, daß die Bewegungen des Gelenkes die letzten Haftmassen zerstören. Eine praktische Bedeutung gewinnt die Frage der traumatischen Gelenkmausentstehung, wie B. hervorhebt und an Spezialfällen erläutert, durch die moderne Unfallversicherungsgesetzgebung, wobei bei Vorliegen zweifelhafter posttraumatischer Gelenkerscheinungen der Nachweis von Gelenkkörpern mittels Röntgen wichtige Ausschläge geben kann. Was die Einklemmungserscheinungen betrifft, so führt B. dieselben mit Schmieden der Regel nach auf Einklemmung zwischen Kapsel und Gelenkende zurück.

Abbildung eines interessanten Kniegelenkspräparates, welches Müller schon auf dem Chirurgenkongreß 1903 demonstrierte, ein paar Röntgenaufnahmen und mehrere kolorierte mikroskopische Figuren sind beigegeben. Zu erwähnen ist auch noch, daß im Eingang der Arbeit vier Fälle berichtet sind, wo bei der Operation statt der diagnostizierten Gelenkmäuse Lipome der Synovialis gefunden sind; in einem anderen fand sich ein Fibrom der Kapsel, in zwei weiteren endlich ein zerrissener Semilunarknorpel.

Meinhard Schmidt (Cuxhaven).

---

7) **Haga** und **Fujimura.** Über Myositis ossificans traumatica (Reit- und Exerzierknochen).

(v. Langenbeck's Archiv Bd. LXXII. Hft. 1.)

Verff. sind der Ansicht, daß die Myositis ossificans traumatica eine lokalisierte, auf traumatischer Basis beruhende Muskelentzündung mit deren Folgen ist. Der Muskel reagiert auf die Verletzung, erleidet eigenartige Veränderungen und verknöchert. Das Trauma kann einmalig oder wiederholt wirken. In frühen Stadien kann eine Rückbildung der Verknöcherung bei geeigneter Behandlung erfolgen. Die von ihnen gemachten Beobachtungen betrafen drei Bajonettierknochen, je einen Reit- und einen bei einem Militärschuhmacher entstandenen Knochen. Die Krankengeschichten sind ausführlicher mitgeteilt. Die mikroskopische Untersuchung gibt nur bei frischen

Digitized by Google

Fällen ein klares Bild. Das Bindegewebe ist in und zwischen den Muskelbündeln stark gewuchert und mit Rundzellen infiltriert. Die kontraktile Substanz der Muskelfasern schwillt an, verharrt in Kontraktur und geht zugrunde. An Stelle der zugrunde gegangenen Muskelfasern tritt junges, zellenreiches Bindegewebe, Keimgewebe, welches durch Wucherung des intramuskulären Bindegewebes hervorgegangen ist und das bei fortdauerndem Reiz die Neigung hat, im Gewebe bei gleicher Abstammung in Knorpel- und Knochengewebe sich umzuwandeln. Man unterscheidet drei Stadien, das der Entzündung, das der Keimgewebsbildung und schließlich das der Verknorpelung und Verknöcherung. Die näher geschilderten Befunde gestatten den Schluß, daß immer myogener Ursprung vorliegt, und daß der Prozeß nichts mit dem Periost zu tun hat. Die Ansicht, daß die Knochenneubildung von abgesprengten Periostteilen herrühre, beruht mehr auf theoretischer Erörterung als auf unmittelbarer Beobachtung. Verff. haben die Myositis ossificans auch experimentell durch Verletzung von Kaninchen hervorgerufen. Die Gewalteinwirkung mußte zur Erzeugung eine ziemlich heftige sein. Fälle der progressiven Form wurden in Japan nicht beobachtet.

E. Siegel (Frankfurt a. M.).

---

8) **Hoffa.** Technik der Massage. 4. Auflage.

Stuttgart, **Ferdinand Enke,** 1903. 88 S. mit 43 Abbildungen.

Verf. hat der neuen Auflage wiederum einige Zusätze, wo der augenblickliche Standpunkt der Wissenschaft und der Praxis es erforderte, hinzugefügt, ohne daß der Inhalt des Buches eine wesentliche Verschiebung erlitten hat. **J. Riedinger** (Würzburg).

---

9) **Deneffe.** La méthode elliptique, les modes en y et losangique de Soupart.

(Bull. de l'acad. roy. de méd. de Belg. 1903. August.)

D. nimmt für Soupart, Professor an der Universität in Gent von 1835—1892, die Erfindung des elliptischen, Y-förmigen und rautenförmigen Schnittes in Anspruch, welche 1843—1845 in Form von Mémoiren — Nouveaux modes et procédés pour l'amputation des membres — der Akademie in Brüssel vorgelegt, aber schon etwa 5 Jahre vorher ausgeführt wurden. 1847 gab die Akademie Soupart's Methoden unter obigem Titel heraus, welche allzuwenig bekannt geworden sind.

Die Methoden eignen sich vorzüglich für Operationen an den Phalangen und an der Mittelhand und dem Mittelfuß, namentlich in solchen Fällen, wo die konservative Chirurgie zur Erhaltung von einzelnen Fingern und Zehen in ihre Rechte tritt. D. demonstriert 19 nach Soupart Operierte und weist an einer großen Zahl von Abbildungen nach, wie wichtig es ist, manchmal auch nur die

Digitized by Google

kleinsten Teile von Hand und Fuß zu retten. Die Resultate sind ausgezeichnet, die Arbeit von D. höchst beachtenswert.

E. Fischer (Straßburg i. E.).

---

10) **J. Abadie.** De la luxation progressive du poignet chez l'adolescent.

(Revue d'orthopédie 1903. Nr. 6.)

Ein jetzt 28jähriger Koch hat sich im Alter von 8—9 Jahren durch einen Sturz vom Baum eine Verletzung des linken Vorderarmes zugezogen, in deren Gefolge eine allmählich sich immer stärker ausprägende Verrenkung des Handgelenkes nach der Beugeseite ausgebildet hat. Gleichzeitig findet sich eine beträchtliche Verkürzung des Vorderarmes und eine Exostose am Radius, aber die Gebrauchsfähigkeit der Hand hat so gut wie gar nicht dabei gelitten. Diese genauer mitgeteilte Beobachtung hat dem Verf. Veranlassung gegeben, die bisher unter sechs verschiedenen Namen bekannt gegebenen hierhin zusammengehörigen Fälle zusammenzustellen und auf ihre Eigenart zu prüfen. Allen gemeinschaftlich ist morphologisch die Verrenkung des Ellknochens, sei es nach der Streck- oder Beugeseite; dann scheiden sich die Fälle danach, ob die Speiche ihre Beziehungen zum Handgelenk behält oder ihre normale Stellung dazu verliert. Daneben kommen noch allerlei besondere Eigenheiten, sonstige Knochengestaltabweichungen, Verkrümmungen, Auftreibungen, Verkürzungen u. dgl. Das Bezeichnende des Leidens sieht Verf. darin, daß in der höheren Wachstumsperiode im Alter von 12 bis 15 Jahren das Handgelenk der Sitz einer zunehmenden Formstörung werden kann, die auf verschiedene Schädigungen zurückgeführt werden muß. In der Literatur weiß man jetzt schon von 75 Fällen, wobei die Familienstatistik der Guépin'schen Kranken (Mutter, die Onkel und Tanten, 8 Geschwister, eine Nichte) nicht mitgezählt sind. Von 39 geschlechtsbekannten Fällen betreffen 31 Frauen, 8 Männer; die Madelung'schen Angaben finden also hierin ihre weitere Bestätigung, dagegen nicht ganz die über die Ein- oder Doppelseitigkeit; doppelseitig hat Verf. 19 (+ 25 von Féré erwähnten Epileptischen), einseitig 15 gefunden. Bezüglich des traumatischen Einflusses auf die Entstehung des Leidens, welcher für Madelung nur in der Form der Überanstrengung des Gelenkapparates durch fortgesetzte — berufliche — Inanspruchnahme in forcierter Haltung gegolten hat, hat Verf. festgestellt, daß doch in einer ganzen Reihe von Fällen (von 38 siebenmal) ein einmaliges, meist allerdings leichtes Trauma dem Leiden vorausgegangen ist, so daß man ihm doch für gewisse Fälle eine Vorschub leistende Rolle zuschreiben muß.

Die Symptomatologie von Madelung hat sich im großen und ganzen bestätigt gefunden. In betreff der Pathogenie findet Verf., daß von den zahlreichen Theorien keine für alle Fälle paßt, daß die Hypothese des Spätrachitismus doch der größeren Menge der Fälle zu entsprechen vermag.

Digitized by Google

Der Abhandlung ist eine, wie es scheint erschöpfende Bibliographie und eine tabellarische Aufstellung von 40 Fällen, geordnet nach Analyse der Symptome, Verlauf, Behandlung, Theorie usw. angehängt, wozu noch die in der Literatur nur kursorisch erwähnten Fälle von Verwandtschaft usw. kommen. **Herm. Frank** (Berlin).

---

11) **R. Wolff.** Ist das Os naviculare bipartitum und tripartitum Gruber's das Produkt einer Fraktur? Nebst Mitteilung eines Falles angeborener beiderseitiger Teilung des Naviculare carpi.

(Deutsche Zeitschrift für Chirurgie Bd. LXX. p. 254.)

Die schon früher von W. veröffentlichte Ansicht, daß das Os bipartitum und tripartitum naviculare der Anatomen im allgemeinen nicht als wahre anatomische Varietät, sondern als Produkt einer Fraktur anzusehen sei (vgl. dieses Blatt 1903 p. 1379), wird in vorliegender Arbeit eingehend begründet. Insbesondere werden die interessierenden Beobachtungen Gruber's und Pfitzner's genau kritisch revidiert, wobei nur sehr wenig Fälle übrig bleiben, die sich allenfalls als nicht traumatisch erklären lassen. W. führt aus, daß wenn die fraglichen Schiffbeinteile als selbständige Knöchelchen gelten sollen, sie an ihren Berührungsflächen deutlichen Knorpelüberzug haben müßten, ein Nachweis, der in den von den Anatomen beschriebenen Fällen so gut wie nie geleistet ist. Auch die Weichteilverbindung der Knochenstücke unter sich entsprach, soweit überhaupt darauf geachtet ist, mehr einer Pseudarthrose als einer gelenkigen Verbindung, und ob an den betreffenden Extremitäten noch anderweitige Verletzungen, namentlich ein Bruch der Radiusepiphyse vorhanden war, ist auch nicht festgestellt. Das Resultat der Kritik, deren Détails im Original eingesehen werden mögen, geht dahin, daß jedenfalls die Häufigkeit des Naviculare carpi partitum viel geringer anzusetzen ist, als sie Pfitzner (auf $1/2\%$ für vollständige Teilung, auf 2—3% für partielle Spaltung) berechnet hat. Sie muß vielmehr nach den Ergebnissen der Röntgendurchleuchtung von sicher hunderttausenden von Händen als extrem selten angesehen werden.

Der von W., wie er meint, sichergestellte Fall einer doppelseitigen Teilung des Knochens betrifft einen Phthisiker, der durch eine beiderseitige Atrophie des Daumenballens auffiel. Die elektrische Untersuchung ergab beiderseits Fehlen des Musc. opponens und abductor pollicis brevis. Die Röntgenaufnahme der Hände aber zeigte beiderseits das Vorhandensein von neun Handwurzelknochen, und entsprach das Bild völlig einer Zweiteilung des Kahnbeins an beiden Händen, die übrigens nicht ganz symmetrisch ist (vgl. die Abbildung). **Meinhard Schmidt** (Cuxhaven).

Digitized by Google

12) **R. Wolff.** Die Erfahrungen über Handwurzelverletzungen verglichen mit den Ergebnissen der Varietätenstatistik an den Knochen der Handwurzel.

(Deutsche Zeitschrift für Chirurgie Bd. LXX. p. 289.)

Nachdem W. für das Kahnbein der Handwurzel überzeugend nachgewiesen hat, daß die Fragmentierung desselben in zwei oder drei Stücke häufig nicht auf natürlicher Bildung, sondern auf ungeheilter Fraktur beruht, führt er in dieser Arbeit aus, daß auch an den übrigen Karpalknochen von den Anatomen als überzählig beschriebene Knöchelchen unter Umständen wohl als Resultate von Frakturen und Absprengungen zu deuten sein dürften. Er geht des näheren auf die von Pfitzner beschriebene Karpalknochenvarietäten ein. Namentlich die Begleitknochen des Mondbeines (Epilunatum und Hypolunatum) scheinen verdächtig, häufig traumatischen Ursprunges sein zu können, zumal Frakturen des Mondbeines schon exakt nachgewiesen sind. Dasselbe gilt von Teilungen am Os triquetrum (Frakturnachweis an demselben durch Oberst), sowie von dem Hakenfortsatz des Hakenbeines, der schon öfter bei sonstigen Veränderungen der Handwurzelknochen verletzt befunden ist. Auch an den Basen der Grundphalangen scheinen selbständig keilförmige vorkommende Knochenstückchen durch Fraktur entstehen zu können. (Beobachtungen von Oberst.)

Meinhard Schmidt (Cuxhaven).

---

13) **Dartigues.** Fractures des métacarpiens.

(Bull. et mem. de la soc. anatom. de Paris Année LXXVIII. Nr. 7.)

Auf Grund von 7 Beobachtungen, wo durch Radioskopie die Diagnose bestätigt wurde, und die D. im Verlaufe weniger Monate sammeln konnte, stellt er folgende Sätze auf:

Brüche der Mittelhandknochen sind nicht so selten; systematische Durchstrahlung würde das bald erkennen lassen; wahrscheinlich sind sie meist indirekt erzeugt entgegen bisherigen Annahmen. Abnorme Beweglichkeit und Krepitation werden gewöhnlich vermißt, lokaler Schmerz hingegen wird durch Druck in der Achse zu erwecken sein. Endlich sei es nicht zutreffend, daß bei Brüchen nahe dem Metakapusköpfchen dies nach der Hohlhand vorspringt.

Christel (Metz).

---

14) **J. Scott.** Hammer-finger, with notes of seven cases occurring in one family.

(Glasgow med. journ. Bd. LX. p. 335.)

S. betont die Erblichkeit und das familiäre Auftreten der beschriebenen Deformität. Die operative Behandlung der Hammerfinger stößt auf größere Schwierigkeiten als die der Hammerzehen. Während bei letzteren die Durchschneidung der Bänder und event.

Digitized by Google

der Flexorensehne oder die Resektion des Gelenkes oft befriedigende Resultate geben, verbieten sich an den Fingern diese Operationen durch die dadurch hervorgerufene Funktionsstörung. Für die Korrelation der Hammerfinger empfiehlt S. Durchschneidung der Seitenbänder, Verlängerung der Beugesehne und Osteotomie der ersten Phalange unter möglichster Schonung von deren Epiphyse

M. v. Brunn (Tübingen).

---

15) **A. Narath** (Utrecht). Beiträge zur Therapie der Luxatio coxae congenita.

(S.-A. aus: »Arbeiten aus dem Gebiete der klinischen Chirurgie, dem Andenken Prof. Gussenbauer's gewidmet.)

Wien, **Wilhelm Braumüller,** 1903. 214 S. mit 18 Textabb. u. 7 Taf. in Lichtdr.

Im Eingange seiner Arbeit erwähnt Verf., daß eine Behandlung, die so große Sorgfalt und Genauigkeit von seiten des Operateurs erheischt, wie die Therapie der angeborenen Hüftverrenkung, auch eine sehr sorgfältige Berichterstattung erfordert, will man den faktischen Wert einer Methode richtig abschätzen. An Gründlichkeit und Klarheit läßt diese Arbeit in der Tat nichts zu wünschen übrig. Jeder, der sich mit der erwähnten Therapie beschäftigt, wird sich mit den Anschauungen des Verf. vertraut zu machen haben, weil sie in manchen, noch nicht völlig aufgeklärten Fragen wirkliche Belehrung bietet. Zwar ist auch N. den Spuren anderer gefolgt und hat sich zunächst an die Vorschriften von Lorenz gehalten. Aber seine, an einem 109 Kinder mit 150 verrenkten Gelenken umfassenden Material gemachten Erfahrungen ließen ihn in manchen Dingen einen abweichenden, prinzipiellen Standpunkt einnehmen. So hat er das Prinzip der funktionellen Belastung des Beines nach der Einrenkung zugunsten einer sicheren Fixation des Beines im Gipsverband aufgegeben. Ferner wählt er für den ersten Gipsverband stets eine Abduktion des Oberschenkels von mindestens 90° und die Rotation nach außen und verzichtet bei primärer Reposition auf die Überstreckung. Außerdem hält er an der längeren Fixationsdauer unbedingt fest. Der erste Gipsverband bleibt gewöhnlich drei Monate liegen. Die zweite Fixationsperiode, in der die Abduktion allmählich verringert wird, ist ebenso wichtig und dauert mindestens 5 Monate. Erst nach dem vierten Verband etwa wird die Extremität freigelassen. Der erste Gipsverband umgibt sorgfältig das Becken und geht bei doppelseitig reponierten Gelenken etwa bis zur Mitte der rechtwinklig gebeugten Unterschenkel. Handelt es sich um eine einseitige Reposition, so reicht auf derselben Seite der Verband ungefähr bis zur Mitte des Unterschenkels, auf der anderen bis dicht oberhalb des Knies. Die Beinteile des Gipsverbandes werden durch ein Querholz miteinander verbunden.

Die Repositionsmanöver führt N. im allgemeinen so aus, wie sie Lorenz beschreibt. Während Lorenz die Prozedur aus »freier

Digitized by Google

Hand« vornimmt, macht N. dieselbe »über die Faust«. N. ergreift den etwa 90° gebeugten Oberschenkel mit der schwächeren linken Hand und überläßt dieser die Traktion. Die rechte Hand orientiert sich noch einmal genau nach der Lage des Kopfes, um nach dem Grade der Anteversion des Collum die erforderliche Innenrotation des Oberschenkels bestimmen zu können, ballt sich dann zur Faust und umfängt mit dem gebogenen Zeigefinger den deutlich fühlbaren Trochanter major. Während nun bei gut fixiertem Becken die linke Hand zieht, drückt die rechte, die sich bei größerer Kraftentfaltung auf den Tisch bequem stützen kann, im selben Sinne, also in der Richtung der Femurachse. Gleichzeitig kann die rechte Faust dem Trochanter jeden gewünschten medialen Druck geben. Im günstigsten Falle ist keine primäre Abduktion nötig, um die Repostion zu bewerkstelligen. In vielen Fällen ist aber die Abduktion nötig; dann bildet die Faust für den Trochanter ein Hypomochlion und zugleich einen guten Dynamometer für die aufgewendete Abduktionskraft. Wird einer kräftigen Faust der Trochanterdruck zu unangehm, dann sind wir an der Grenze, wo die Unfallstatistik beginnt.

Die Analyse der Fälle nach den verschiedenen Gesichtpunkten kann kurz nicht wiedergegeben werden. Die Resultate, die N. erzielte, besonders nachdem er einer besseren Verbandtechnik sein Augenmerk zugewandt hatte, sind sehr günstige. Von 150 Gelenken wurden 126 (84%) reponiert, 5 transponiert und 19 waren für die Behandlung ungeeignet. 122mal gelang es, primär zu reponieren. Das jüngste Kind zählte 11 Monate, das älteste 13 Jahre und zehn Monate.

Bei einer Nachuntersuchung von 101 Fällen ergab sich ein in anatomischer Hinsicht sehr gutes Resultat: Repositio completa in 71 Fällen. Im Gegensatz zu allen anderen Berichten liefern die doppelseitigen Verrenkungen bessere anatomische Resultate. Während diese nur 56,6% »Repositio completa« ergaben, lieferten jene nicht weniger als 85,41%. N. stellte fest, daß mit der minderen Wertigkeit eines Gelenkes in anatomischer auch eine mindere Wertigkeit in funktioneller Beziehung verknüpft ist. Er betont dies ganz besonders gegenüber anderen Publikationen, in denen viel Nachdruck darauf gelegt wird, daß man auch bei anatomisch schlecht beschaffenen Gelenken sehr gute funktionelle Resultate erreichen kann und legt auf das anatomische Ergebnis ein sehr großes Gewicht.

Die zweite anatomische Klasse stellt die »Luxatio excentrica« dar. Der Kopf ist bei dieser etwas nach außen oder außen oben verschoben. Hierher gehören 16 von den 101 nachuntersuchten Fällen. Die Summe der Repositionen, die nachuntersucht werden konnten, betrug demnach bei 101 Fällen 87. Verschiebungen des Kopfes nach vorn oben in der Richtung gegen die Spina anterior superior kamen 13mal vor, und zwar in der Form der Subluxatio nach vorn oben 7mal und der Reluxatio nach vorn oben 6mal. Nur einmal kam

Digitized by Google

unter außergewöhnlichen Verhältnissen eine Reluxatio nach hinten zustande.

Komplette Repositionen können in jedem Alter bis zum 14. Lebensjahre vorkommen, mit ziemlicher Sicherheit sind sie aber nur bis zum 4. Lebensjahre zu erwarten. Von da ab werden die Aussichten immer geringer, besonders auch, was das funktionelle Resultat anbelangt.

Verf. bespricht auch einige Unfälle, die vorgekommen sind und wegen der er vor ambulatorischer Behandlung warnt, und erwähnt das Vorkommen von Schenkelbrüchen.

Der spezielle Teil enthält eine Zusammenstellung der einseitigen und der doppelseitigen Verrenkungen mit allen Details, sowie der Krankengeschichten. Die Textfiguren veranschaulichen die Verbandtechnik, während auf den Tafeln einige charakteristische Röntgenbilder wiedergegeben sind. **J. Riedinger** (Würzburg).

---

16) **M. Motta.** Lo stato attuale della questione della cura della lussazione congenita dell' unca e la una esperienza personale dal 1884 in poi.

(Arch. di ortopedia 1903. Nr. 3.)

M. gibt zunächst ein Referat über den gegenwärtigen Stand der Behandlung der angeborenen Hüftverrenkung mit besonderer Berücksichtigung der letzten deutschen, französischen und italienischen Chirurgen- und Orthopädenkongresse. Das Resultat scheint ihm das zu sein, daß die unblutige Behandlung die blutige geschlagen habe und letzterer nur noch beschränkte Indikationen übrig geblieben sind; daß am verbreitetsten die Lorenz'sche Methode sei, als dessen hauptsächlichstes Verdienst er die Einführung einer langdauernden Fixation in starker Abduktion ansieht; während z. B. Paci erstere offenbar zu kurz anwandte und daher nach Operationen nach seiner Methode zahlreiche Reluxationen beobachtet wurden.

M.'s eigene Erfahrungen umfassen den Zeitraum seit 1884. Er hat ursprünglich Lagerung mit lange dauernder starker Abduktion und Rotation nach außen und progressiv steigender Extension angewandt, sowie mit Massage und Gymnastik; später hat er alle Methoden durchprobiert und im ganzen 152 Fälle behandelt. Er wendet seine Methode noch jetzt an bei kleinen Kindern in den ersten Lebensjahren. Die Behandlung soll beginnen, sobald man die Diagnose gestellt hat. Bei Kindern von 3 event. 2 Jahren an renkt Verf. zumeist nach Lorenz ein, in geeigneten Fällen auch nach Lange-Schede, manchmal auch nach Paci, mit dessen Verfahren das von Hoffa identisch sei. Er immobilisiert danach ca. 8 Monate lang. Je nach dem Falle kann man aber vom 3. resp. 6. Monate an den Grad der Abduktion und Außenrotation allmählich verringern.

Digitized by Google

M. verwirft abnorm starke Innenrotation, hat auch nie notwendig gehabt, die Osteotomie des Femur nach Schede zur Stellungskorrektur des Beines hinzuzufügen.

Die blutige Operation wird nur ausgeführt, wenn die unblutige nicht exakt gelingt; oft ist der Fall, daß man zuerst nur eine Transposition und nach längerer Fixierung beim zweiten oder dritten Versuch die Einrenkung erreicht. Ebenso verwirft M. die subkutane Zerreißung der Adduktoren, sondern ist stets mit schonendem Dehnen ausgekommen. Die unblutige Einrenkung wird auch bei halb und ganz Erwachsenen versucht; event. erreicht man eine nützliche Transposition. Allen blutigen palliativen Operationen würde M. die Abtragung des Femurkopfes vorziehen.

Die unblutigen Einrenkungen haben in 47 einseitigen Fällen 23 dauernden Erfolg (49%), 22 Besserungen und 2 Mißerfolge ergeben; 23 doppelseitige Fälle 4 Mißerfolge und im ganzen auf 46 Hüften 26 stabile Reduktionen (auf 23 11 [also 47%] doppelseitige).

E. Pagenstecher (Wiesbaden).

---

17) **T. Pridgin Teale.** On suppuration of the bursa over the trochanter major and its occasional imitation of hip disease.

(Lancet 1903. November 14. p. 1355.)

Das Wichtigste der beachtenswerten Arbeit sagt die Überschrift. Schon 1870 wurde von Verf. auf die Möglichkeit einer Verwechslung der Erkrankung des Schleimbeutels über dem Trochanter major mit Koxitis hingewiesen. Das Bild der Erkrankung ist folgendes: Der erste Eindruck der Krankheit ist in vielen Fällen der der Koxitis; es fehlt indessen ausgesprochene muskuläre Rigidität und Fixation des Hüftgelenkes, oder diese schwindet sofort in Narkose. Es fehlt die Druckempfindlichkeit im Hüftgelenk bei Stoß des Kopfes gegen die Pfanne. Häufig ist anamnestisch ein Trauma (Fall auf den Trochanter) nachzuweisen. Die straffe breite Sehne des Glutaeus maximus verhindert nach Verf. die Ausheilung der kranken und vereiterten Bursa, während die einfache Durchtrennung dieser Sehne in den allermeisten Fällen außerordentlich schnelle Heilung schafft. Mit Recht wird von Verf. hervorgehoben, daß die Aufmerksamkeit der Ärzte bisher vielleicht nicht in dem Maße auf diese Erkrankung gerichtet war, wie diese es verdient. **H. Ebbinghaus** (London).

---

18) **Lucas-Championnière.** La suture de la rotule. Étude pratique sur le traitement de la fracture de rotule par la suture, fondée sur 70 opérations.

(Arch. internat. de chir. Bd. I. p. 1.)

Im Anschluß an 70 eigene Fälle bespricht Verf. die blutige Behandlung des Kniescheibenbruches in sehr ausführlicher Weise.

Digitized by Google

Die Operation wurde zuerst im Jahre 1877 ausgeführt; 1883 berichtete Lister über 7 mit Glück operierte Fälle.

Die mehrfach ausgeführte Operation gibt dem Operateur die Überzeugung, daß kein anderes Verfahren der Naht an die Seite gestellt werden kann. Was die Technik anlangt, so sind die peinlichste Antisepsis (nicht Asepsis), eine breite Eröffnung des Gelenkes und eine exakte Vereinigung der Bruchstücke die Hauptbedingungen für einen guten Erfolg. Die Operation soll möglichst bald nach der Verletzung, aber nicht vor dem 2.—4. Tage ausgeführt werden.

Was die Nachbehandlung betrifft, so läßt Verf. seine Pat. bereits am 4. Tage nach Entfernung der Drains vorsichtige Bewegungen ausführen und, je nach dem Fall, am 10.—18. Tage aufstehen.

Bei alten Brüchen soll die Vereinigung der Bruchstücke nicht forciert werden, da die festen Silberdrähte einen genügenden Halt bieten.

In derselben Weise hat Verf. mit gutem Erfolge auch Bandzerreißungen (Lig. patellare, laterale usw.) zur Heilung gebracht.

Zum Schluß bildet er das von ihm zur Durchbohrung des Knochens benutzte, einfache und anscheinend recht praktische Instrument ab, das von Collin geliefert wird.

Engelmann (Dortmund).

---

19) **Pagenstecher.** Die isolierte Zerreißung der Kreuzbänder des Knies.

(Deutsche med. Wochenschrift 1903. Nr. 47.)

P. berichtet über drei selbst beobachtete Fälle und über Leichenversuche. Er hält die Verletzung für nicht allzu selten, glaubt aber, daß sie wegen ihrer versteckten Lage schwer diagnostizierbar sei. Da die Kreuzbänder bis zu einem gewissen Grade den ganzen übrigen Bandapparat ersetzen können, müssen sie auch den Traumen besonders ausgesetzt sein. Ihre Verletzungen, die mit Ausreißung von Knochen-Knorpelstückchen einhergehen können, will P. unter dem Namen »innere Distorsion« zusammenfassen. Rotation, Hyperflexion und Hyperextension sind imstande, die Verletzung herbeizuführen. Klinisch treten Blutung in das Gelenk und Schmerzhaftigkeit in den Vordergrund; nur bei Einwirkung sehr starker Gewalt, welche Nebenverletzungen setzt, kommt es zur abnormen seitlichen Beweglichkeit. Therapeutisch wird ein aktives Vorgehen, besonders bei Schlottergelenk ohne Verletzung des äußeren Bandapparates empfohlen, sobald ein größerer Bluterguß oder stärkere Beschwerden nach Ablauf der ersten entzündlichen Erscheinungen bestehen bleiben. (Naht der zerrissenen Bänder.)

Borchard (Posen).


Digitized by Google

20) J. G. Milo (Haag). Eine Behandlungsmethode des doppelseitigen Genu valgum adolescentium.

(Zeitschrift für orthopädische Chirurgie Bd. XII. Hft. 3. — Abdruck aus dem Ned. Tijdschrift voor Geneeskunde 1903. II. Nr. 4.)

Bei doppelseitigem Genu valgum redressiert M. mittels zweier Pelotten und einer sog. Nürnberger Schere, die er zwischen beide Kniegelenke anlegt, während Oberschenkel und Unterschenkel fixiert sind. Durch Anziehen der Schere werden beide Kniegelenke auseinandergetrieben. Erst nach Anlegung der Gipsverbände wird das Instrument entfernt. **J. Riedinger** (Würzburg).

---

21) M. v. Brunn. Über die suprakondyläre Osteotomie des Femur bei Genu valgum, mit besonderer Berücksichtigung der definitiven Knochenform.

(Beiträge zur klin. Chirurgie Bd. XL. Hft. 1.)

An der Tübinger chirurgischen Klinik wurde die lineäre suprakondyläre Osteotomie des Femur wegen Genu valgum 137mal ausgeführt. Die von der Macewen'schen Vorschrift etwas abweichende Technik war folgende: Auf Blutleere wird verzichtet. 1—2 Querfinger oberhalb des oberen Randes des Condylus internus faßt der Operateur von vorn nach hinten das Femur zwischen Daumen und Zeigefinger der linken Hand und sticht auf die Mitte der Innenfläche des so markierten Knochens ein kräftiges Skalpell senkrecht ein, so zwar, daß die Messerfläche in der Längsachse des Oberschenkels liegt. Der Schnitt wird nur soviel erweitert, daß er die Einführung eines 1 cm breiten Meißels gestattet. Hat der neben dem Messer eingeführte Meißel den Knochen erreicht, so wird er nach Entfernung des Messers um 90° gedreht und nun der Knochen dreihändig durchmeißelt. Der Rest des Knochens wird frakturiert und darauf die ganze Extremität sogleich in einen direkt auf die Haut gelegten Gipsverband eingeschlossen. Mit diesem läuft Pat. vom nächsten Tage ab in der v. Bruns'schen Gehschiene herum. Nach 2—3 Wochen wird ein neuer direkter Gipsverband angelegt, mit welchem Pat. entlassen wird.

Zur Feststellung der mit dieser Operationsmethode erzielten Resultate wurde eine größere Anzahl der Operierten einer Nachuntersuchung unterzogen. Zugleich wurden von jedem dieser Pat. Röntgenbilder angefertigt, um ein Urteil über die definitive Knochenform zu erhalten.

Verf. faßt die durch Wiedergabe der Skiagramme erläuterten Ergebnisse seiner Untersuchungen dahin zusammen, daß die suprakondyläre, lineäre Osteotomie des Oberschenkels bei Genu valgum eine ebenso rationelle als einfache, ungefährliche und dankbare Operation ist. Sie liefert funktionell und kosmetisch sehr gute Resultate. Die zur Ausgleichung der Deformität erforderliche Dislokation der Fragmente bleibt zwar in den meisten Fällen dauernd bestehen,

Digitized by Google

doch findet in der Regel eine bald geringere, bald stärkere Streckung des Knickungswinkels, also eine Annäherung an die normale Knochenform statt. Der Grad dieser spontanen Transformation des difform geheilten Femur scheint von der Weichheit und Plastizität des Knochens zur Zeit der Operation abzuhängen. Diese kann unabhängig vom Alter beträchtlichen individuellen Schwankungen unterliegen. Die höheren Grade von Genu valgum erfahren durchschnittlich eine vollständigere Korrektion der Knochenform als die geringeren Difformitäten.

Blauel (Tübingen).

---

22) **Kirmisson.** Le genu recurvatum congénital. Sa pathogénie; son traitement.

(Revue d'orthopédie 1903. Nr. 5.)

Im Gegensatze zu der hier auch jüngst berichteten Auffassung von Delanglade, welcher das Genu recurvatum als zum Typus der Verrenkungen gehörig betrachtet, sieht K. in ihm nur die Wirkung einer überlange festgehaltenen fehlerhaften Haltung durch Gebärmutterinnendruck, in vollkommener Gleichstellung zum Klumpfuß. Er verwirft auch die Drehmann'sche Unterscheidung der wichtigen Verrenkungsformen von den eigentlichen Knieverkrümmungen, wo Beugung noch möglich ist und die Oberschenkelknorren nicht nach hinten herausragen, da beide Formen nur Steigerungsunterschiede darstellen. Entscheidend für ihn sind die Zeichen langsam wirkender Verschiebung, nämlich die Schiefstellung der Diaphyse zur Epiphyse, die Druckzeichen der Gelenkflächen, die ungleichen Höhen des Epiphysenknorpels, die Störungen der Knochenstruktur und die Stellung des Ober- und Unterschenkels gegeneinander, indem statt der Parallelstellung beider Knochen in verschiedenen Ebenen, die man bei der Verrenkung erwarten müßte, Übergang in Bogenform stattfindet.

Die Erklärung des Mechanismus ist von ausschlaggebender Wichtigkeit für die Behandlung, welche nur in allmählicher orthopädischer Einrichtung in mehreren Sitzungen bestehen darf.

Bei einer eigenen mitgeteilten Beobachtung an einem dreimonatigen Kindchen hat er die Überstreckung, welche im Anfang gar keine Beugung zuließ, bis zu einem rechten Winkel in Beugung ausgleichen können.

Herm. Frank (Berlin).

---

23) **Mota.** Della riduzione delle anchilosi angolari del ginocchio.

(Arch. di ortop. 1903. Nr. 4.)

M. hat die Streckung von Kontrakturen bei tuberkulöser Gonitis dadurch erleichtert, daß er vorher durch Injektion von physiologischer Kochsalzlösung einen künstlichen Hydrops articuli erzeugte.

E. Pagenstecher (Wiesbaden).

Digitized by Google

24) **E. Weber.** A propos de la découverte de la vraie nature d'une lésion du genou (fissure osseuse) méconnue jusqu' à présent.

(Revue méd. de la Suisse romande 1903. Nr. 11.)

An der Hand eines einschlägigen Falles macht Verf. auf die bereits von Schlatter mittels Röntgenstrahlen konstatierte, bisher wenig gekannte Längsfissur zwischen Dia- und Epiphyse der Tibia aufmerksam.

Die Affektion entsteht durch Muskelzug (Quadriceps) und betrifft meist junge Leute von 12—17 Jahren.

Hauptsymptome der an sich leichten Erkrankung: Genau lokalisierter, wenig heftiger Schmerz an der Tuberositas tibiae, bei Muskelzug gesteigert, Knochenverdickung an der Tuberositas, langsamer Verlauf. Die Diagnose wird durch Röntgenstrahlen gesichert.

Kronacher (München).

---

25) **Suter.** Diagnostische Irrtümer bei Durchleuchtung mit Röntgenstrahlen nebst Beitrag zur Kenntnis der Fibulafrakturen.

(v. Langenbeck's Archiv Bd. LXXII. Hft. 1.)

S. hält es für wichtig, auch fürderhin trotz der Röntgenstrahlen bei Knochenbrüchen genau den palpatorischen Befund aufzunehmen, da die Skiagraphie allein manchmal zu bedauerlichen Irrtümern führen kann. Er selbst verfügt über zwei derartige Fälle, bei denen die erste Durchleuchtung ein negatives Resultat ergab und erst eine spätere Röntgenuntersuchung, die von einer anderen Ebene aus vorgenommen wurde, Knochenverletzungen ergab. Es handelte sich dabei um zwei Brüche der Fibula an deren unterem Ende, von denen die eine mit einem Abrißbruch des inneren Knöchels kombiniert war. In beiden Fällen hat man es mit einer ganz besonderen Form des Wadenbeinbruches zu tun, die Verf. nur noch bei Helferich erwähnt fand, ebenfalls als Beispiel der Unzuverlässigkeit der einseitigen Röntgendurchleuchtung. Die Bruchlinie der Fibula verlief von hinten oben nach vorn unten ohne die geringste seitliche Dislokation der Fragmente. Verf. beschäftigt sich noch eingehend mit der Nomenklatur der Bewegungen im Fußgelenk und beschreibt den besonderen Mechanismus, durch den in seinen beiden Fällen die eigenartige Fraktur zustande gekommen ist, und der sich in mancherlei Hinsicht von den Malleolarbrüchen unterscheidet, besonders aber dadurch, daß die wirkende Kraft nicht wie sonst bei der Fibulafraktur durch eine von innen nach außen sich geltend machende Gewalt, nicht durch Druck des Talus, sondern durch eine hauptsächlich von hinten nach vorn angreifende Gewalt, die durch den Calcaneus übermittelt wird, zustande kam. Während wir es bei den gewöhnlichen Brüchen des Wadenbeins mit Einknickungs-

Digitized by Google

brüchen zu tun haben, scheint es sich in den vorliegenden Fällen mehr um Frakturen durch Absprengung zu handeln.

E. Siegel (Frankfurt a. M.).

---

26) **W. Engels.** Über den normalen Fuß und den Plattfuß.

(Zeitschrift für orthopädische Chirurgie Bd. XII. Hft. 3.)

Die Arbeit bringt auf Grund eines fleißigen Studiums zahlreicher Röntgenbilder, speziell von Aufnahmen mit eigens konstruierten Apparaten, neue interessante Aufschlüsse über die innere Architektur des Fußskelettes. Das erste Ergebnis der Untersuchungen ist der Nachweis von Spongiosazügen, die sich im Talus rechtwinklig kreuzen und geradlinig einerseits nach vorn in die Metatarsi, andererseits nach hinten in das Tuber calcanei verlaufen. In der Längsrichtung betrachtet, ist demnach das Fußskelett der Hauptsache nach aus zwei Streben konstruiert, einer kurzen steilen hinteren und einer langen, sanft geneigten vorderen, von denen die letzteren als eine von hinten nach vorn breiter und flacher werdende Hohlrinne geformt ist. Aus der Geradlinigkeit der Trajektorien leitet nun Verf. den Schluß ab, daß der Fuß nur der äußeren Gestalt nach, nicht aber der Funktion nach ein Gewölbe darstellt. Dieser Schluß düfte indes zu weit gehen. Verf. gibt selbst an, daß in den Knochenbälkchenzügen die Richtung der auf die Fußknochen wirkenden Kräfte zu erkennen ist. Jene repräsentieren also die Richtungslinien einer Last. Die Richtungslinien sind aber auch im Gewölbe geradlinig, ob dasselbe symmetrisch belastet ist oder einseitig wie der Fuß (cf. Zentralblatt für Chirurgie 1897 p. 435 Fig. 2, Linie *ASc*). Die von E. gefundenen Richtungslinien erbringen sogar geradezu den deutlichsten Beweis, daß der Fuß nicht nur das Aussehen, sondern auch die Funktion eines einseitig belasteten Gewölbes hat.

Aus dem Hauptsystem der geradlinigen Streben leitet Verf. ein System von Nebenstreben ab, die sich gegenseitig ergänzen. Mit der Lorenz'schen Auffassung des Fußskelettes sucht Verf. so gut als möglich sich in Einklang zu setzen.

Im zweiten Teil untersucht Verf. die Vorgänge am Fuß bei der Belastung im Sohlenstand und erörtert ausführlich die Rolle der Muskulatur in der Erhaltung der normalen Fußform. Die Längsspannung des Fußes wird von der eigentlichen Fußmuskulatur unterhalten. Die langen Fußmuskeln haben hauptsächlich die Aufgabe, die Hohlrinne des Fußes seitlich zu halten und zu festigen. Verf. bespricht ferner die »Ruhestellungen« (Annandale's Attitude of rest), sowie die Statik des Fußes beim Zehenstand und Fersenstand.

Schließlich beschreibt Verf. seine Apparate zur Röntgenaufnahme des Fußes von oben und von der Seite her.

J. Riedinger (Würzburg).


Digitized by Google

27) **O. v. Hovorka.** Supinationsschwäche bei Plattfuß und ihre Behandlung.

(Zeitschrift für orthopädische Chirurgie Bd. XII. Hft. 3.)

Verf. analysiert zunächst die Wirkung der Unterschenkelmuskulatur auf die Gelenke des Fußes. Er beschreibt sodann ein von ihm konstruiertes Supinationsbrett, eine dachfirstähnliche, stumpfkantige Vorrichtung, auf deren Grate die Kranken herumgehen, und einige Freiübungen, die er behufs Kräftigung der Supinatoren des Fußes vornehmen läßt. **J. Riedinger** (Würzburg).

28) **Ghillini** (Bologna). Die Behandlung des Klumpfußes.

(Referat, erstattet auf dem 14. internationalen med. Kongreß zu Madrid 1903.)
(Zeitschrift für orthopädische Chirurgie Bd. XII. Hft. 3.)

G. ist kein Freund des »modellierenden Redressements«. Sollten die täglichen Manipulationen während des ersten Lebensjahres nicht genügen, so führt er schon im Alter von einem Jahre die Operation nach Phelps aus. Am Skelett selbst brauchte G. nie zu operieren. Wichtig ist, nach der Operation längere Zeit, bis zu 7 Monaten, einen Gipsverband tragen zu lassen. **J. Riedinger** (Würzburg).

29) **A. Broca** (Paris). Indications générales du traitement dans le pied bot varus-équin congénital.

(Referat, erstattet auf dem internationalen med. Kongreß zu Madrid 1903.)
Paris, **G. Steinheil,** 1903.

Verf. ist für eine möglichst unblutige Gestaltung der Therapie des angeborenen Klumpfußes. Deshalb verlangt er, daß die Therapie möglichst frühzeitig beginnen soll. Ein Aufschub von 14 Tagen nach der Geburt ist schon zu viel. Je früher man beginnt, desto mehr hat man Aussicht, das gewaltsame Redressement und selbst die Tenotomie zu umgehen. Zunächst beschäftigt man sich mit der Adduktion resp. dem »Varus«, den man manuell täglich auszugleichen sucht, und zwar in der bekannten, schon von Adams empfohlenen Weise. In den Zwischenzeiten läßt B. eine den Fuß in Valgusstellung versetzende Flanellbinde, später auch Heftpflasterverbände, event. einen Schuh, der seitlich verstärkt und außen mindestens um 1 cm höher ist, tragen. Intelligente Eltern können viel zum Erfolg beitragen. Nach 2—4 Wochen sind, je nach der Schwere des Falles, Varus und Supination soweit korrigiert, daß man die Equinusstellung in Angriff nehmen kann. Meist ist alsdann nach 5—6 Wochen die Tenotomie der Achillessehne notwendig, und zwar bevorzugt B. die offene Durchschneidung in der Chloroformnarkose ohne Unterschied des Alters. Die Narkose wird zu einem kurzdauernden, manuellen, modellierenden Redressement benützt. Die Behandlung wird dadurch um mehrere Wochen abgekürzt. Klumpfüße, die schon mehrere Monate bis zu einem Jahr alt sind, werden in einer Sitzung,

Digitized by Google

ebenfalls unter Zuhilfenahme der Narkose manuell redressiert. B. folgt dabei der Vorschrift von Lorenz, von letzterem nur darin abweichend, daß er die Achillessehne offen durchschneidet und in der Regel den Verband nach 2—3 Wochen wieder entfernt, um zur methodischen, manuellen Redression und zur Massage der Wadenmuskulatur überzugehen. Das definitive Resultat ist etwa nach 18—24 Monaten erreicht.

Klumpfüße, die älter als ein Jahr sind, werden auf blutigem Wege operiert. Das gewaltsame, instrumentelle Geraderichten nennt B. ein brutales Manöver. Er gesteht aber zu, daß er hierin keine Erfahrung hat, weil er das Verfahren nicht anwendet. Auch die Phelps'sche Operation kann er nicht empfehlen. Greift man einmal zum Messer, so kann es nur geschehen, um den Pat. in wenigen Wochen auf die Füße zu bringen und ihm eine lange Nachbehandlung zu ersparen. Das ist aber durch die Phelps'sche Operation nicht zu erreichen. Außerdem wird die Spitzfußstellung und die Supination durch diese Operation nicht ausgeglichen, und die Tenotomie bleibt wirkungslos. Selbst die Adduktion (»le varus«) wird nicht ganz beseitigt. Es bleiben somit Symptome der Deformität bestehen, welche zu einem Rezidiv führen. Andererseits sind aber auch die Knochenoperationen meist nicht in der Lage, den Varus ganz zu beseitigen. So z. B. leistet selbst die von Böckel und Lucas-Championnière empfohlene totale Astragalektomie noch nicht alles, weil sich nach der Entfernung des Talus der Calcaneus und das Cuboideum in den Weg stellen. Eher zu empfehlen ist deshalb die Methode von Gross (Nancy), welcher die Astragalektomie verbindet mit der Resektion der großen Apophyse des Calcaneus. B. operiert nun ebenfalls in der Mediotarsalgegend, indem er vom Talus und vom Calcaneus so viel entfernt, als nötig ist, um volle Korrektur zu erzielen. Er empfiehlt diese Operation auf Grund einer 10jährigen Erfahrung. Nur in seltenen Fällen ist eine ausgedehntere Abtragung von Knochenpartien (»Desossement du tarse«) notwendig. Dann wird der Fuß zwar kurz, breit und unförmlich, aber er funktioniert später ausgezeichnet, und nach einigen Wochen ist der Gang normal. B. entfernt aber nicht den ganzen Talus. Seitdem er mit Jalaguier das Talo-Cruralgelenk schont, sind seine Resultate besser geworden. In manchen Fällen hat er auch nach Charles Nélaton dem oberen Abschnitt des Talus mit dem Meißel eine andere Form gegeben, um die Spitzfußstellung im Sprunggelenk zu beseitigen. Nach der Operation wird der Fuß 5—6 Wochen lang im Gipsverband fixiert.

Am Schlusse betont B., daß alle Verfahren sich gegenseitig ergänzen müssen, und daß keins das andere ausschließt.

J. Riedinger (Würzburg).

Digitized by Google

30) A. Chipault (Paris). **L'élongation trophique. (Cure radicale des maux perforants, ulcères variqueux etc. par l'élongation des nerfs.)**

(**Monographies cliniques sur les questions nouvelles en méd., en chir., en biologie Nr. 33.**)

Paris, **Masson et Cie.,** 1903.

Ermutigt durch die günstigen Resultate der Nervendehnung bei Neuralgien, begann Verf. im Jahre 1894 die Nervendehnung auch bei Mal perforant und Unterschenkelgeschwüren anzuwenden. Die erste Veröffentlichung stammt aus dem Jahre 1895. Seit dieser Zeit hat die »Methode C.« hauptsächlich in Frankreich Anklang gefunden. Das Literaturverzeichnis weist 37 Autoren und 67 Arbeiten über dieses Thema auf. Die deutsche Literatur ist, abgesehen von einer Mitteilung im Zentralblatt für Chirurgie (1899 p. 769) von Bardescu, nur durch die Arbeit von Sick (Hamburg) vertreten.

In vorliegender Monographie faßt nun Verf. die Hauptergebnisse von 137, von ihm und anderen veröffentlichten Operationen zusammen.

Ob die Nervendehnung einen Einfluß auf die nervösen Zentren ausübt, wie Marinesco annimmt, oder durch Vermittlung des sympathischen Nervensystems die trophische Energie der Gewebe erhöht, was nach C. und Buck wahrscheinlicher ist, darüber ist genaueres noch nicht bekannt. Experimentell konnte C. die günstige Einwirkung der Nervendehnung auf die Heilung von Wunden und Geschwüren an den Extremitäten von Meerschweinchen nachweisen.

Die Behandlung sowohl des Mal perforant als der chronischen Beingeschwüre zerfällt in zwei Etappen. Die erste beginnt mit der antiseptischen Vorbehandlung der Geschwüre, die zweite mit der Operation der Nervendehnung, an welche sich die direkte Behandlung der Geschwüre anschließt. Letztere besteht entweder in der Abtragung der Geschwürsränder und der Auskratzung der Geschwürsfläche unter event. Entfernung nekrotischer Knochenstücke oder, wenn die Geschwüre nicht zu groß sind, in der Exzision derselben mit nachfolgender Naht.

Beim Mal perforant ist je nach der Lage des Geschwüres die Freilegung eines der folgenden Nerven erforderlich: des N. tibialis an der Teilungsstelle in den N. plantaris lateralis (»plantaires interne et externe«), des N. peronaeus superficialis (»musculo-cutané«) oder des N. cutaneus dorsalis pedis lateralis (»saphène externe«).

Der Schnitt für Freilegung der Plantarzweige des Tibialis beginnt hinter dem Malleolus medialis am inneren Rande der Achillessehne, verläuft bogenförmig nach unten zum inneren Fußrand und endet senkrecht unterhalb der Spitze des Malleolus medialis. Nach Durchtrennung der durch Rotation des Fußes nach außen und durch Abduktion gespannten oberflächlichen Fascie wird die obere Wand der Gefäß-Nervenscheide auf der Hohlsonde ebenfalls durchtrennt, worauf die Nerven sich isolieren lassen und nach Einwärtsrollung

Digitized by Google

und Adduktion des Fußes gedehnt werden können. Gewöhnlich liegen die Nerven über, seltener unter den Gefäßen.

Die Zweige des N. peronaeus superficialis sind durch einen 10 cm langen Schnitt in der Längsrichtung des Fußrückens, 4finger-breit vor der Spitze des äußeren Knöchels, direkt unter der Haut und über der Fascie freizulegen.

Der N. cutaneus dorsalis pedis lateralis ist durch einen 3 cm langen Schnitt in der Längsrichtung des Unterschenkels neben und hinter der Spitze des Malleolus lateralis als Begleiter der V. saphena externa zu erreichen.

Bei den Unterschenkelgeschwüren kommen höher gelegene Nervenstämme in Frage, nämlich der N. saphenus major (»saphène interne«), der N. peronaeus communis (»sciatique poplité externe«), sowie der N. cutaneus dorsalis pedis lateralis (»saphène externe«) an einer höher gelegenen Stelle.

Der Saphenus major wird nach Letiévant freigelegt, und zwar folgendermaßen: Das Bein liegt während der Operation auf der Außenseite. Etwas unterhalb des Schenkelkanales an der Außenseite des M. sartorius beginnt ein 6 cm langer, schräg medial und nach unten gerichteter Schnitt. Der Sartorius wird nach innen geschoben. Dadurch wird unterhalb des Hiatus tendineus die breite Sehne des M. adductor magnus freigelegt. Quer über dieselbe nach unten innen verläuft der Nerv.

Der Peronaeus communis läßt sich an verschiedenen Stellen freilegen, nämlich 1) oberhalb der Kniekehle am inneren Rande des M. biceps, 2) hinter dem Köpfchen des Wadenbeines nach Velpeau, 3) unterhalb des Köpfchens des Wadenbeines nach Letiévant oder C. (»Chirurgie opératoire du sytème nerveux«).

Die Freilegung des N. cutaneus dorsalis pedis lateralis am hinteren unteren Abschnitt des Unterschenkels kommt seltener in Betracht und ist sehr einfach.

Die Nerven werden nach der Peripherie hin gedehnt. Allzu starke Kraftanwendung ist zu vermeiden. Ferner ist noch zu erwähnen, daß C. die Chloroformnarkose der lokalen Anästhesierung vorzieht.

Von einzelnen Autoren wurde die Methode auch bei anderen angioneurotischen Zuständen und trophischen Störungen an den Extremitäten angewendet.

Die Schlußfolgerungen des Verf. lauten, wie folgt:

1) Die Nervendehnung erweist sich für eine Reihe von Krankheiten, welche, wie das Mal perforant, neurotische und variköse Geschwüre, Gangrän und schlecht heilende Wunden, bis jetzt nahezu als unheilbar betrachtet wurden, als eine leichte, unschädliche und dankbare Operationsmethode.

2) Die Ausführung der Operation knüpft sich an folgende Bedingungen:

Digitized by Google

a) Das Geschwür muß im Bereiche des zu dehnenden Nerven liegen,
b) die Operationsstelle darf in bezug auf das Geschwür weder zu nahe noch zu entfernt liegen,
c) die Operation der Nervendehnung muß von einer direkten Behandlung des Geschwüres begleitet sein: Desinfektion, Ausschabung, wenn möglich Exzision und Naht.

3) Nach Beobachtung dieser Regeln sichert die Nervendehnung in der großen Mehrzahl der Fälle entweder primäre oder sekundäre dauernde Heilung. **J. Riedinger** (Würzburg).

Kleinere Mitteilungen.

31) **G. Marro.** Contributo alla conoscenza delle esostosi epifisarie multiple.

(Arch. di ortopedia 1903. Nr. 3.)

Der einen Knaben von 13 Jahren betreffende Fall von multiplen symmetrischen Exostosen ist bemerkenswert 1) durch die große Zahl der nur den Schädel und die Wirbelsäule freilassenden Exostosen; 2) dadurch, daß die letzteren sich durchschnittlich am diaphysären Teile des Zwischenknorpels entwickelt haben und teilweise mit dem Wachstum an der Diaphyse heraufgerückt sind; 3) durch eine diffuse, starke und plumpe Verdickung zahlreicher Knochenenden (Femurkondylen, Malleolen, Radiuskopf, Humeruskopf). Einzelne Exostosen erscheinen direkt als Fortsetzung dieser — nur durch Mitbeteiligung des Periostes an dem der ganzen Krankheit zugrunde liegenden Prozeß zu erklärenden — Knochenwucherung.

E. Pagenstecher (Wiesbaden).

32) **G. Schmidt.** Fehlerhafte Keimanlage als Entstehungsursache angeborener Fuß-, Hand- und Schädelverbildungen, insbesondere des Klumpfußes und des Schrägkopfes.

(Zeitschrift für orthopäd. Chirurgie Bd. XII. Hft. 3.)

Aus der Breslauer chirurgischen Klinik teilt Verf. drei Fälle mit, in denen Klumpfuß kombiniert war mit anderweitigen, angeborenen Fehlern, nämlich 1) mit Zehenüberzahl derselben Seite und unvollständiger Coccygealfistel, 2) mit Muskeldefekten und schlaffen Gelenken an den oberen Extremitäten, Klumphänden, spontaner Verrenkung der Oberarme und Muskelschwäche an den Beinen, 3) mit Daumenaplasie derselben Seite und Schädelasymmetrie. Verf. führt diese Fälle auf primäre falsche Keimanlage zurück. In die Erörterung werden auch andere kasuistische Mitteilungen und Fälle aus der Literatur eingeflochten, besonders was das Caput obliquum betrifft. (Verf. schreibt konsequent Kümmell statt Kümmel.) **J. Riedinger** (Würzburg).

33) **D. I. Cranwell.** Amputación congenita de ambos musculos.

(Revista de la sociedad med. Argentina Bd. X. Nr. 58.)

18tägiges männliches Kind von 2470 g Gewicht. Vater und Mutter sind gesund und haben sonst keine Kinder. Kopf und Rumpf sind gut entwickelt. An den unteren Gliedmaßen fehlen die beiden Unterschenkel. Das rechte Bein hat eine Länge von $9^1/_2$ cm und endigt mit einem Stumpf, an dessen knöchernem Teile man die beiden atrophischen Kondylen des Oberschenkels durchfühlen kann. Am hinteren und unteren Teile des Stumpfes sitzt ein hautförmiger Anhang von der Größe einer Kirsche, an dessen Ende sich eine kleine Geschwulst von der

Digitized by Google

Form eines rudimentären Fingers befindet. Zwischen dem hautförmigen Anhang und dem Femur ist eine kleine verschiebliche Knorpelspange fühlbar. Das linke Bein hat eine Länge von 10 cm und endigt mit einem ähnlichen, aber dünneren Stumpfe wie das rechte Bein. Es fehlen hier die Kondylen des Femur, doch findet sich hinten ebenfalls ein häutiger Anhang. Die linke obere Extremität ist normal, die rechte indessen ist 1 cm kürzer wie die linke und die Hand vollkommen deformiert. Sie hat nur zwei Metakarpalknochen. Auf der Radialseite endigt sie mit zwei untereinander verwachsenen Fingern, auf der Kubitalseite ist nur der kleine Finger vorhanden. Die Totallänge des Kindes beträgt 39 cm. Die inneren Organe scheinen normal zu sein. C. erörtert ausführlich die Theorie der intra-uterinen Amputation, resp. einer Keimstörung. Es werden weiter die Theorien angeführt, welche ein Trauma der Mutter für derartige Störungen beschuldigen oder eine nervöse Störung annehmen. Die Differentialdiagnose wird gesichert, wenn sich, wie im vorliegenden Falle, rudimentäre Anhänge finden, welche auf eine Keimstörung hinweisen, resp. eine Form von Atavismus vorstellen.

Stein (Wiesbaden).

34) J. Martirene. Ausencia congenita de los musculos pectorales.

(Revista med. del Uruguay 1903. Nr. 3.)

Mitteilung eines Falles von vollständigem Fehlen der Pektoralmuskulatur bei einem 10jährigen Knaben. Ätiologisch ist nichts sichergestellt.

Stein (Wiesbaden).

35) Taylor. Traumatic aneurism of the left subclavian artery produced by fracture of the clavicle.

(Annals of surgery 1903. November.)

Ein 62jähriger Mann brach sich infolge eines Sturzes das linke Schlüsselbein; es war an der Bruchstelle von Anfang an eine erhebliche Schwellung vorhanden, auf welche jedoch nicht weiter besonders geachtet wurde. Als T. den Pat. 15 Tage nach dem Unfalle sah, pulsierte die Geschwulst, die nunmehr als ein Aneurysma der Art. subclavia angesprochen werden mußte. Das Röntgenbild zeigte, daß ein spitzer Knochensplitter senkrecht vom medialen Bruchende nach abwärts nach der Art. subclavia abging; derselbe hat die letztere angespießt und war so die Ursache für das Aneurysma geworden. Ein Versuch, die Art. subclavia nach Resektion des zentralen Schlüsselbeinendes zu unterbinden, scheiterte; es wurde deswegen, nachdem noch ein zweites Stück des Schlüsselbeines reseziert war, der Aneurysmasack eingeschnitten, wobei die Arterie durch Fingerdruck zentral komprimiert wurde. Nach Ausräumung der Blutgerinnsel sah man in der Tiefe die Arterie mit einem kleinen Loche vom Durchmesser einer Stricknadelspitze. Eine Unterbindung war auch jetzt, da Art. und Vena subclavia eng miteinander verwachsen waren, unmöglich, es wurden daher drei Arterienpinzetten angelegt, und zwar eine peripher, eine zentral von der Arterienöffnung und eine direkt an die letztere. Nach 12 Tagen wurden die Pinzetten entfernt; nach Heilung der Wunde wurde festgestellt, daß schädliche Folgen bezüglich der Bewegung des linken Armes nicht zurückgeblieben waren.

Aus der englischen und französischen Literatur konnte Verf. von bei Schlüsselbeinbrüchen vorhandenen Komplikationen zusammenstellen:

10 Fälle von Verletzungen des Nervenplexus, 4 Fälle von Verletzungen der Art. subclavia, zu welchen der vom Verf. beobachtete als fünfter hinzukommt. Jedoch waren in den 4 Fällen die Brüche des Schlüsselbeines durch direkte Gewalt hervorgerufen, während in seinem Falle Bruch durch indirekte Gewalt vorlag. Weiter 1 Fall von Verletzung der Art. innominata, 4 Fälle von Verletzung der Vena subclavia, 2 Fälle von Verletzung der Vena jugularis interna, 5 von Verletzung der Lunge. **Herhold** (Altona).

Digitized by Google

36) **H. Duret. Sarcome du plexus brachial. Amputation interscapulo-thoracique. Guérison persistant quatre années après.**

(Arch. internat. de chir. Vol. I. Fasc. 2.)

Die Amputatio-interscapulo-thoracica, die in Fällen von Knochengeschwülsten der Schultergegend zur Anwendung kommen kann, wurde von D. in einem Falle von Sarkom des Plexus brachialis mit gutem Erfolg ausgeführt.

Bei dem 32jährigen Pat., der nie krank gewesen war, hatte sich im Verlauf einiger Monate eine vollkommene Atrophie und Lähmung der Muskulatur des linken Armes eingestellt, als deren Ursache sich eine apfelgroße Geschwulst unterhalb des Schlüsselbeines fand. Die Diagnose schwankte zwischen einem Sarkom des Plexus brachialis und einem Osteosarkom der Fossa subscapularis. Angesichts des trostlosen Zustandes des beteiligten Armes wurde die oben erwähnte radikale Operation ausgeführt mit dem Erfolge, daß Pat. nach Verlauf von 4 Jahren vollkommen rezidivfrei war.

Die anatomisch-pathologische Untersuchung ergab, daß es sich um ein alveoläres Sarkom handelte, das seinen Sitz inmitten des Plexus hatte und von dem Zwischengewebe und vielleicht auch von dem Perineurium seinen Ausgang genommen hatte. **Engelmann** (Dortmund).

37) **E. A. Heiking. Zur Behandlung des paralytischen Schlottergelenkes an der Schulter mit Arthrodese.**

(Russki Wratsch 1903. Nr. 45.)

In der Literatur fand H. bloß sechs Fälle von Arthrodese des Schultergelenkes. In seinem Falle handelte es sich um Schlottern des rechten Schultergelenkes seit dem 2. Jahre nach Kinderlähmung; die Extremität war vollständig unbrauchbar. Pat. war 12 Jahre alt. Nach der Arthrodese wurde Pat. 5 Monate lang mit Massage und Gymnastik behandelt und konnte darauf den Arm bis zur Schulterhöhe erheben, die Hand auf den Kopf legen, erlernte das Schreiben mit der rechten Hand und kann sich selbst ankleiden und ziemlich schwere Gegenstände tragen. **Gückel** (Kondal, Saratow).

38) **K. Vogel. Zur Therapie der Sarkome der langen Röhrenknochen.**

(Deutsche Zeitschrift für Chirurgie Bd. LXX. p. 1.)

V. berichtet einen einschlägigen, mit hervorragend glücklichem Erfolge von Schede resezierten Fall. Es handelt sich um einen 34jährigen Kaufmann, dem vor $1^1/_2$ Jahren von anderer Seite wegen Sarkom die distalen Gelenkenden von Schlüsselbein und Schulterblatt und das proximale des Oberarmes, von welchem letzteren die Geschwulst ausgegangen sein soll, reseziert waren. Wegen faustgroßen Rezidives unterhalb des Deltoideus neue Operation. Abpräparierung des Deltoideus von der Geschwulst, welche einige gallertige Cysten enthält und mit den Stümpfen der früher resezierten Knochen verwachsen ist. Letztere, ebenso wie ein Teil der Muskulatur neoplastisch degeneriert. Ausgiebige Exzision des Geschwulstgewebes, doch ergibt der Sägeschnitt durch den Humerus, daß dessen Markhöhle sarkomerfüllt ist, weshalb unter fortgesetzter Skelettierung des Knochens nach und nach weitere Zylinderfragmente desselben abgetragen werden, bis 3 cm oberhalb des Ellbogengelenkes der Markhöhlenquerschnitt sich normal erweist. Wunde zunächst tamponiert, dann sekundär genäht, glatte Heilung. Der mit passendem Tutor versehene Arm wird sehr gut funktionsfähig. Der Kranke ist jetzt seit 4 Jahren frei von Metastase oder Rezidiv seiner Geschwulst, welche histologisch als Rundzellensarkom vom Charakter des Chondromyxosarkoms bestimmt worden ist.

V. berichtet über die Literatur, betreffend Resektion bei Röhrenknochensarkomen und rät, häufiger als bisher mit ihr in geeigneten Fällen Versuche zu machen. Namentlich die Fälle, wo die Geschwulst am obersten Gliedende sitzt,

Digitized by Google

empfiehlt er hierfür, da, wie er richtig bemerkt, hier die Resektion nahezu ebenso zuverlässig ist wie die Exartikulation, während bei periphererem Geschwulstsitz allerdings die Resektion eher bereits erkrankte, höher sitzende Stellen im Knochenmarke usw. zurückzulassen geeignet ist. **Meinhard Schmidt** (Cuxhaven).

39) **Cobb.** Report of a case of recurrent dislocation of the ulnar nerve cured by operation.

(Annals of surgery 1903. November.)

Verf. unterscheidet die idiopathischen oder angeborenen, bei Beugung des Armes eintretenden Verrenkungen des Ellbogennerven und die traumatischen. Collinet fand bei 500 Personen die idiopathische Verrenkung 13mal, darunter 5mal beiderseits. Bei 150 Personen fand Verf. in einem Dritteil unvollkommene und einmal eine vollkommene Verrenkung. Die meisten Personen haben keine Beschwerden, sie wissen von der vorhandenen Abnormität nichts. Bei einigen entwickelt sich aber durch das bei Armbeugungen eintretende anhaltende Hin- und Hergleiten des Nerven eine entzündliche Verdickung desselben mit nach der Hand ausstrahlenden Schmerzen.

Verf. operierte einen einschlägigen Fall traumatisch hervorgerufener Verrenkung des N. ulnaris. Dieselbe war durch Anschlagen des Ellbogens an einen Pfahl während des Hinfallens entstanden. Nachdem der Nerv durch einen senkrecht zwischen Ellbogenknorren und innerem Kondylus verlaufenden Längsschnitt freigelegt war, fand sich die Grube des Nerven ausgefüllt mit Muskelgewebe; eine den Nerven überbrückende Fascie bestand nicht. Aus der Grube wurde das Muskelgewebe entfernt und dann durch Zusammennähen der Fascie des M. triceps und des M. flexor carpi ulnaris eine den Nerven überbrückende Scheide hergestellt. Es trat gute Gebrauchsfähigkeit des Armes ein, der Nerv war nicht mehr zu fühlen, in die Hand ausstrahlende Schmerzen traten bei Beugungen des Armes nicht mehr ein.

Aus der Literatur stellt C. 15 Fälle von durch Operation geheilter Verrenkung des Ulnarnerven zusammen und beschreibt dieselben am Schluß der Arbeit. Nach seiner Meinung soll die Verrenkung an und für sich niemals, sondern nur die aus ihr resultierenden Beschwerden einen Grund für die Operation abgeben.

Herhold (Altona).

40) **A. P. Pankow.** Über Elephantiasis neuromatosa.

(Arbeiten aus Prof. Djakonow's Klinik Bd. III.)

(Beilage zu: Chirurgie 1903. [Russisch.])

Die Geschwulst, 10 cm lang und 2—4 cm breit, wurde von der rechten Vola manus und dem unteren Drittel des Vorderarmes eines 19jährigen Mädchens entfernt. Sie war angeboren. Keine sonstigen Geschwülste an der Haut. Der Bau zeigte an einigen Stellen den Typus eines Lymphangioms: Hohlräume und Dissoziation des Gewebes. Die Gefäßwände waren verdickt, und in der Umgebung sah man Proliferation des Bindegewebes. Die Sensibilität der Finger schien nach der Operation alteriert zu sein, doch schwankten die diesbezüglichen Angaben der Pat.; die Geschwulst ging also wohl nicht vom N. medianus aus, sondern es handelte sich entweder um eine Anomalie oder um Affektion des mittleren Hautnerven. An den Schnitten sah man die Geschwulst sich der Haut nähern; man konnte also auch hier Kombination von Hautverdickung mit der Nervenelephantiasis bei weiterer Entwicklung der Geschwulst erwarten. 2 Figuren zeigen deren makro- und mikroskopisches Bild. **Gückel** (Kondal, Saratow).

41) **J. Michelsohn.** Ein Fall von totalem Defekte des Radius.

(Zeitschrift für orthopäd. Chirurgie Bd. XII. Hft. 3.)

Der kongenitale Defekt wurde bei einem Neugeborenen links beobachtet. Es fehlt außerdem der ganze Daumen. Die Veränderungen sind typischer Natur. Ein Röntgenbild zeigt, daß vom Radius noch ein Rest vorhanden ist, der dem

Digitized by Google

oberen Abschnitt entspricht. Nach möglichst guter Korrektion der Stellung der Hand wurde ein Gipsverband angelegt. (Die Gussenbauer'sche statt Gegenbauer'sche Archipterygialtheorie ist nur ein Druckfehler.)

J. Riedinger (Würzburg).

42) **D. J. Cranwell.** Ausencia congenita del radio.

(Revista de la sociedad med. Argentina 1903. Nr. 62.)

Mitteilung eines Falles von kongenitalem doppelseitigem Defekte des Radius bei einem 2350 g wiegenden, 46 cm langen neugeborenen Knaben. Die Hände bilden mit der vollkommen verbogenen Ulna einen fast spitzen Winkel und liegen bei Beugungen des Ellbogengelenkes dem Oberarm unterhalb des Deltoideus auf. Der Daumen ist beiderseits nur kümmerlich in Form eines kleinen, stielartigen Anhängsels ausgebildet. Der Vorderarm ist sehr kurz, er mißt $3^1/_2$ cm Länge.

Stein (Wiesbaden).

43) **A. Blencke.** Ein Beitrag zur sogenannten Klumphand.

(Zeitschrift für orthopäd. Chirurgie Bd. XII. Hft. 3.)

Es handelt sich um einen beiderseitigen totalen Defekt des Radius kongenitalen Ursprunges, der an einem 27jährigen Manne mit Hilfe von Röntgenstrahlen konstatiert wurde. Beiderseits sind nur sechs Handknochen vorhanden, außerdem fehlt der Daumen mit seinem Metacarpus. Die Ulna ist in bekannter Weise verkrümmt und die Hände stehen radialwärts flektiert. Als Schreiber war der mit dem Leiden Behaftete in der Ausübung seines Berufes nicht behindert. Verf. führt aus, daß für angeborene Defekte der Name Klumphand nicht paßt.

J. Riedinger (Würzburg).

44) **H. Wagner.** Ein Beitrag zur Kenntnis der Brachydaktylie.

(Fortschritte auf dem Gebiete der Röntgenstrahlen Bd. VII.)

W. fand zufällig bei einem sonst gesunden 24jährigen Mädchen eine gleichmäßige Verkürzung beider Mittelfinger um ca. 1,5 cm und eine Verkürzung des rechten fünften Fingers um etwa die gleiche Länge. Der Zustand bestand von der Geburt an. Die genauere Untersuchung ergab, daß die Verkürzung durch ein Zurückbleiben der Metakarpalknochen der genannten Finger in ihrer Längsentwicklung bedingt war, die im übrigen sich im Röntgenbild durch nichts von den anderen Mittelhandknochen unterschieden. Über die Ursache, die dieser Verkürzung zugrunde lag, vermag Verf. ebensowenig etwas Sicheres anzugeben, als andere Forscher vor ihm. Gegen die Annahme einer Verletzungsdeformität spricht ihm mit Recht das Verhältnis an der rechten Hand, wo der zwischen den beiden verkürzten Fingern — dem 3. und 5. — liegende 4. Finger ganz normal entwickelt erschien.

Richter (Breslau).

45) **E. Payr.** Zur Ätiologie des »schnellenden Fingers«.

(Wiener klin. Wochenschrift 1903. Nr. 25.)

Hier war es eine 5 Monate vor der Operation in die Grundphalanx des Mittelfingers eingedrungene Häkelnadelspitze, die die Erscheinungen des schnellenden Fingers auslöste, und zwar auf folgende Weise. Die Nadel lag zum größten Teil im Periost zwischen Sehnenscheide und Knochen, und nur ein kurzes Stück, mit dem Häkchen gegen die Sehne gerichtet, ragte in die Scheide vor. Beim Beugeakt glitt die Sehne zumeist über das halbstumpfe Häkchenende, ohne erheblichen Widerstand zu finden. Beim Strecken aber verhakte sich die glatte Sehnenoberfläche an dem zentralwärts sehenden scharfen Hakenende, wurde so eine Zeitlang festgehalten und erst bei weiterer Anstrengung des Antagonisten freigegeben, wobei die Streckung plötzlich, unter Erscheinung des »Schnellens« erfolgte.

Hübener (Dresden).

Digitized by Google

46) **Lannois et Porot.** Erythromélalgie suivie de gangrène des extrémités.

(Revue de méd. 1903. p. 824.)

Verff. berichten über einen Fall von Erythromelalgie der linken Hand bei einer 55jährigen Frau mit Arteriosklerose; mehrfache leichte Hemi- und Monoplegien. Im weiteren Verlaufe geht nun allmählich die Gefäßerweiterung an der Hand in eine Gefäßverengerung über; hier und weiterhin auch an beiden Füßen entwickeln sich die Symptome der Raynaud'schen Krankheit; umschriebene Gangrän und Abstoßung einzelner Zehenphalangen folgen. Tod an Pneumonie. Bei der Autopsie werden zahlreiche Erweichungsherde im Hirn und Atrophien im Rückenmark, sowie starke Verdickungen an den Arterienwandungen gefunden. Die Hauptveränderungen sind in den intermedio-lateralen Bahnen und den Zellen der hinteren Basalgruppe vorhanden. Ätiologisch kommt die Arteriosklerose in Betracht

Mohr (Bielefeld).

47) **Luksch.** Fingerplastik durch Transplantation.

(Aus der Sitzung vom 9. März 1903 des Vereins der Ärzte in Steiermark.)
(Wiener klin. Wochenschrift 1903. Nr. 31.)

Demonstration eines Tischlers, der durch Zerquetschung und Eiterung den Daumen der linken Hand bis auf einen kaum 1 cm langen Stummel und gleichseitig durch dieselben Vorgänge die Endphalanx des Zeigefingers verlor. Das Gelenk zwischen 1. und 2. Phalanx des Zeigefingers war versteift und der Finger bei der Arbeit störend. Dieser unbrauchbare Zeigefinger wurde auf den Daumenrest transplantiert. Sowohl Beuge- als auch Strecksehnen des Zeigefingers wurden mit den entsprechenden Sehnen des Daumens vernäht, die Knochen mit Silberdraht vereinigt. Der Zeigefinger heilte vollständig an, und der neue Daumen war 5 Wochen nach der Operation zum Zugreifen tauglich.

Hübener (Dresden).

48) **d'Antona** (Napoli). Caso di aneurysma bilaterale omonimo delle due ischiatiche. Legatura delle due ipogastriche. Guarizione.

(Arch. internat. de chirurgie Vol. I. Fasc. 1.)

Die Unterbindung der A. iliaca interna war und ist stets ein schwerer Eingriff. 25 aus der Literatur von dem Verf. gesammelte Fälle geben eine Sterblichkeit von 40%. In dem Falle des Verf. handelte es sich um ein doppelseitiges Aneurysma der Hypogastricae. 4 Jahre nach der Unterbindung des einen Gefäßes mußte wegen Aneurysmas des anderen auch dieses unterbunden werden. Außer einem mäßigen, noch 7 Monate nach der zweiten Operation bestehenden Ödem hatten beide Eingriffe keine weiteren üblen Folgen. Leichte Paresen, die nach beiden Operationen eingetreten waren, verschwanden nach einigen Wochen. Das Ödem sieht Verf. als Folge einer Reizung der Vasodilatatoren an.

Engelmann (Dortmund).

49) **Shepherd.** The treatment of aneurysm of the external iliac artery by digital compression.

(Annals of surgery 1903. Oktober.)

Die im Jahre 1848 von Knight zuerst eingeführte Digitalkompression wandte S. in einem Falle von fusiformem Aneurysma der rechten Leistengegend an, da von dem Pat. die Operation verweigert wurde, außerdem das Aneurysma soweit nach oben reichte, daß für die Unterbindung nur die Iliaca communis in Frage zu kommen schien. Die Gegend der Anschwellung wurde rasiert, desinfiziert und eingepudert. Dann wurde über die Zeit von 24 Stunden andauernd Digitalkompression abwechselnd durch 12 Studenten ausgeübt, indem jeder immer 5 Minuten lang komprimierte. Durch diese Kompression wurden nach den ersten 4—5 Stunden so starke Schmerzen hervorgerufen, daß dem Pat. eine Morphiuminjektion

Digitized by Google

verabreicht werden mußte. Nach 12stündiger Kompression hatte die Geschwulst bereits zu pulsieren aufgehört. Pat. wurde noch einige Wochen im Bette gehalten, während welcher Zeit das Aneurysma kleiner und hart wurde. 6 Monate nachdem Pat. das Hospital verlassen hatte, war eine Pulsation in dem hart gewordenen Aneurysma nicht wieder zu fühlen. **Herhold** (Altona).

50) K. Gerson. Apparat zur Mobilisierung des Hüftgelenkes und zur Behandlung von Klump- und Plattfüßen.

(Zeitschrift für orthopäd. Chirurgie Bd. XII. Hft. 3.)

G. beschreibt einen Hebelapparat zur aktiven Streckung und passiven Beugung von Hüft- und Kniegelenk, anwendbar auch zur Behandlung von Deformitäten des Fußes. Der Apparat erinnert an Zander. **J. Riedinger** (Würzburg).

51) Julliard. Über die isolierte Abrißfraktur des Trochanter minor.

(v. Langenbeck's Archiv Bd. LXXII. Hft. 1.)

J. veröffentlicht einen Fall der außerordentlich seltenen Abreißung des Trochanter minor bei einem 82jährigen Greis. Er macht für diesen Abbruch den Ileopsoas verantwortlich, welcher am Trochanter minor als einziger Muskel inseriert. Indem der Kranke den Rumpf nach vorn ziehen wollte, um sein Gleichgewicht wieder herzustellen, hat sich der Muskel plötzlich heftig zusammengezogen. Der Rumpf konnte dem nicht rasch genug folgen, wobei eine Kontinuitätstrennung an der schwächsten Stelle, im rarefizierten Knochengewebe des Trochanter minor eintrat. Die hauptsächlichsten Symptome des Bruches sind Deformation der Hüfte und des Schenkels, Ekchymosen, Gebrauchsunfähigkeit des Gliedes, Schmerz und Außenrotation des Beines. Verf. bespricht genau die Differentialdiagnose gegenüber anderen in Betracht kommenden Schädigungen, wie einfache Quetschung, Schenkelhalsbruch, Epiphysenlösung usw. Die Behandlung soll in leichter Auswärtsrotation und halber Beugung der Extremität bestehen. Man kann diese Lage dauernd erhalten, wenn man das Glied auf ein dreieckiges Kissen lagert oder am Knie suspendiert. **E. Siegel** (Frankfurt a. M.).

52) V. Blum. Ein weiterer Beitrag zur Kenntnis der Coxa vara statica.

(Wiener klin. Wochenschrift 1903. Nr. 19.)

Mitteilung eines Falles mit doppelseitiger Coxa vara bei einer 24jährigen Pat., welche auf der Seite am ausgesprochensten war, auf welcher im 6. Lebensjahre wegen rachitischer Verkrümmungen an zwei Stellen die Osteoklase vorgenommen war (90° gegen 105° der anderen Seite, die nur an einer Stelle frakturiert gewesen war).

Trotz der Verkürzung des rechten Beines hat Pat. dasselbe hauptsächlich zur Stütze benutzt und B. glaubt, auf diese stärkere Belastung die Ursache der hochgradigeren Varität in der gleichseitigen Hüfte beziehen zu sollen.

Hübener (Dresden).

53) B. Honsell. Weiterer Beitrag zur akuten Osteomyelitis im Gebiete des Hüftgelenkes.

(Beiträge zur klin. Chirurgie Bd. XXXIX. Hft. 3.)

Vor vier Jahren wurde von v. Bruns und dem Verf. eine monographische Darstellung der Hüftosteomyelitis gegeben, welche sich auf 106 Beobachtungen der Tübinger Klinik stützen konnte. In der vorliegenden Arbeit werden 15 neue Fälle von Hüftosteomyelitis unter Berücksichtigung der inzwischen erschienenen Literatur dazu verwertet, auf bestimmte wichtigere Fragen nochmals zurückzukommen. Pathologisch-anatomisch boten die durchweg primäre Erkrankungen des Oberschenkels darstellenden Fälle in ihren Skiagrammen wie auch bei den Autopsien anschauliche Bilder der schweren Veränderungen am Hüftgelenk, wie

Digitized by Google

Epiphysenlösungen mit ihren Folgen, Schenkelhalsverbiegungen in verschiedenen Graden und in einem Falle eine Aufrichtung des Schenkelhalses.

Hinsichtlich der Verlaufsweisen und des Ausganges zeigte es sich, daß selten Abszedierung fehlte. Anatomische Veränderungen und klinischer Verlauf wiesen insofern ein deutliches Abhängigkeitsverhältnis auf, als weitverbreitete Weichteilabszesse, Multiplizität der Osteomyelitis und Hinzutreten akuter innerer Erkrankungen, ferner besonders Osteomyelitisrezidive an der Hüfte prognostisch als ungünstig sich fanden. Einen verhältnismäßig gutartigen Verlauf pflegten die osteomyelitischen Prozesse in frühester Kindheit zu nehmen.

Die Resektion des osteomyelitischen Hüftgelenkes wird an der Tübinger Klinik der Regel nach im Halse vorgenommen, wenn die Erkrankung nach objektivem Befund und Skiagramm auf den Kopf-Halsteil beschränkt ist, dagegen in resp. unter dem Trochanter, wenn auch dieser zentrale Veränderungen aufweist.

Von den insgesamt 121 Beobachtungen von Osteomyelitis coxae an der v. Bruns'schen Klinik sind 1) in Heilung ausgegangen 89 (mit Gelenkversteifung 38, mit Spontanverrenkung 29, mit Epiphysenlösung 21); 2) reseziert 19, davon gestorben 3; 3) artikuliert 2, davon gestorben 2; 4) gestorben (ohne Resektion oder Exartikulation) 12.

Eingreifendere operative Maßnahmen wurden also nur in 21 von 121 Fällen, d. h. in 17% vorgenommen. **Blauel** (Tübingen).

54) E. Delbanco. Ein Fall von spontan vereitertem Echinokokkus der Oberschenkelmuskulatur. — Eine färberische Eigenschaft der Echinokokkusmembran.

(Deutsche Zeitschrift für Chirurgie Bd. LXX. p. 100.)

Ein 12jähriges Mädchen trug in der hinteren Oberschenkelmuskulatur eine derbe, kleinapfelgroße, diagnostisch unklare Geschwulst, gegen die versuchsweise antisyphilitisch vorgegangen wurde. Ein spontan sich dort etablierender Abszeß wird eröffnet, und während der Nachbehandlung mit Gazetamponade entleerte sich spontan die Echinokokkencyste, die der Anschwellung zugrunde lag, wonach rasche Heilung. D.'s Abhandlung dreht sich wesentlich um die pathologische Untersuchung des ausgestoßenen Cystenbalges. Derselbe zeigt zwischen den für den Echinokokkussack charakteristischen Lamellen Eiterzellen und Einnistung von Streptokokken. Besonders interessant ist sodann, daß die Membran »säurefest« war: sie hielt, wie die Tuberkelbazillen, Karbolfuchsin gegenüber Säure + Alkohol fest. Die Gründe für dieses Verhalten werden einer näheren Erörterung unterzogen, die ihres geringen chirurgisch-praktischen Interesses wegen hier übergangen wird.

Meinhard Schmidt (Cuxhaven).

55) Mouchet et Dreyfus. Inflexion de l'épiphyse inférieure du fémur simulant la luxation en arrière du tibia dans une ostéoarthrite tuberculeuse du genou.

(Revue d'orthopédie 1903. Nr. 5.)

Bei einer 32jährigen Frau hat das Knieleiden vor 11 Jahren begonnen; weder im Anfange noch im Verlauf irgendeine schwere Verletzung des Knochens, keine Rachitis. Bei der Resektion des Kniegelenkes zeigt sich eine Umkrümmung der unteren Femurepiphyse nach hinten, so daß die Gelenkebene sehr schief nach hinten und unten gerichtet ist, wobei sie aber in Berührung mit der Schienbeingelenkfläche bleibt; keine Verrenkung. Man hat den Prozeß offenbar als unter dem Einfluß des tuberkulösen Reizes entstandene trophische Störung aufzufassen, wie sie allerdings am Femur noch nicht, dagegen häufiger an der Tibia gefunden worden ist, sei es nun als Reizung des Epiphysenknorpels und dadurch bedingtes ungleiches Knochenwachstum oder als Folge der Erweichung des Knochengewebes auf entzündlicher Grundlage. **Herm. Frank** (Berlin).

Digitized by Google

56) **G. Schmidt. Über die Entstehung und Behandlung der Kniescheibenbrüche mit besonderer Berücksichtigung der Dauererfolge.**

(Beiträge zur klin. Chirurgie Bd. XXXIX. Hft. 3.)

Das den Ausführungen des Verf. zugrunde liegende Material umfaßt die seit dem Jahre 1890 an der Breslauer chirurgischen Klinik zur Beobachtung und Behandlung gekommenen Fälle von Kniescheibenbruch, im ganzen 52 Einzelfälle. 32mal kam die Kniescheibennaht zur Ausführung, in 22 Fällen im Frühstadium (3.—21. Tag nach dem Unfall), in 10 Fällen im Spätstadium (1—8 Monate).

Die ausführlichen Erörterungen des Verf. über den Entstehungsmechanismus des Bruches stützen sich ganz wesentlich auf seine Studien über die anatomischen Verhältnisse des Kniestreckapparates, deren Ergebnisse, an anderer Stelle ausführlich niedergelegt, hier nur im Auszuge wiedergegeben werden. Verf. faßt dieselben kurz dahin zusammen, daß das Lig. pat. inf. durchaus nicht die einzige Fortsetzung der vorderen Oberschenkelmuskulatur darstellt. Abgesehen von den schwachen Lagen der oberflächlichen Körperfascie stellen sich die systematisch angeordneten und dem Muskelzug unterliegenden Faserzüge der Fascia lata sowie der seitlichen Ausstrahlungen des Rectus und der Vasti, endlich der Sartorius und Subcruralis Hilfsapparate vor, die den Ausfall der Kniescheibe und der mittleren Schichten sowohl in bezug auf die Streckung und Feststellung des Unterschenkels, wie in bezug auf die Beugung und Feststellung des ganzen Beines in der Hüfte voll ersetzen können (cf. d. Bl. 1903. p. 1069).

Bezüglich der eingehenden Einzelheiten in den Ausführungen des Verf. über den Entstehungsmechanismus der Kniescheibenbrüche muß auf das Original verwiesen werden. Unter den 52 Fällen der Breslauer Klinik war der Bruch 18mal durch Stoß, 9mal durch Riß, 25mal durch kombinierte Wirkung entstanden.

Die rein funktionelle Behandlung wird an der Breslauer Klinik so geleitet, daß vom 2.—4. Tage die Kniegelenksgegend, sowie in weiter Ausdehnung die Oberschenkelmuskulatur massiert werden. Nach 8 Tagen steht Pat. mit einem abnehmbaren Gipsverband auf, welcher vom Ende der dritten Woche an wegbleibt. Nun folgen aktive und passive Bewegungsübungen und schließlich solche an medikomechanischen Apparaten. Diese Behandlung tritt in ihr Recht, wenn eine genaue Untersuchung festgestellt hat, daß bei genügender Vorsicht dank den erhaltenen Fascien- und Sehnenapparaten die Bruchstücke keine Möglichkeit haben, wieder auseinander zu weichen.

Von den nicht operativ behandelten Fällen ergab die Nachuntersuchung nur einen »mäßigen« Enderfolg, sonst waren die Resultate durchaus gute.

Für die Beurteilung des Endresultates der kurz nach dem ersten Unfall oder nach der Refraktur operierten Pat. blieben nach Abgang von 3 nicht zu ermittelnden und 2 eben erst entlassenen noch 16 Fälle. Es ergaben sich 12mal ein gutes, 3mal ein mäßiges, 1mal ein ungenügendes Resultat.

Die Operation veralteter Brüche ergab in 3 Fällen ein gutes, in 4 Fällen ein mäßiges und 1mal ein ungenügendes Resultat. Letzteres entsprach bei einem Unfallpatienten nur einem »funktionell« ungenügenden Ergebnis bei tadellosem Tast- und Röntgenbefund.

Der Arbeit sind zahlreiche instruktive Röntgenabbildungen beigegeben.

Blauel (Tübingen).

57) **Reinitz. Kasuistischer Beitrag zur Verrenkung des Kniegelenkes (Luxatio tibiae anterior).**

(Deutsche Zeitschrift für Chirurgie Bd. LXX. p. 204.)

Beobachtung aus dem Hamburger Hafenkrankenhaus.

36jähriger Schauermann, eine Last von 100 kg auf dem Rücken tragend, gleitet von einem Sacke herunter, wobei sein linker Fuß zwischen zwei Säcken festgeklemmt wird. Resultat die obengenannte Verrenkung, welche leicht zu diagnostizieren ist (vorn Tibiakopf, hinten Femurkondylen). Das gestreckt gehaltene Bein ist verkürzt, Knochen unverletzt (Röntgenaufnahme). Leichte

Digitized by Google

Reposition in Narkose durch Überstreckung und angeschlossene Beugung, Gipsverband, Heilung. Doch bestand ca. 10 Monate nach der Verletzung noch Überstreckbarkeit des Knies auf 190°, abnorme Seitenbeweglichkeit um 5° und Muskelabmagerung nebst reduzierter Arbeitsfähigkeit (17,5% Unfallrente).

Meinhard Schmidt (Cuxhaven).

58) K. Vogel. Zwei Fälle von seltener Kniegelenksverletzung, behandelt durch einen neuen orthopädischen Apparat.

(Zeitschrift für orthopäd. Chirurgie Bd. XII. *Hft.* 3.)

Bei zwei männlichen Individuen im Alter von 36 und 48 Jahren war, wahrscheinlich infolge von Zerreißung der Kreuzbänder, Subluxation der Tibia nach hinten eingetreten, die in dem einen Falle habituell geworden war. Verf. ließ einen Schienenhülsenapparat für das Kniegelenk anfertigen, welcher die normale Flexion und Extension des Knies erlaubt, dagegen sowohl jede seitliche Dislokation als besonders die Subluxation der Tibia nach hinten zu verhüten imstande ist

J. Riedinger (Würzburg).

59) M. Donati. Paralisi del nervo ischiadico popliteo esterno consecutiva a lussazione anteriore della gamba.

(Giorn. med. del R. esercito di Roma 1903. Oktober.)

Ein 21jähriger Soldat zog sich beim Sprung in einen Graben eine Verrenkung im Kniegelenke nach vorn zu, welche sofort reponiert wurde. Eine vollständige Lähmung des N. popliteus externus wurde ebenfalls sofort bemerkt und noch 7 Monate später von D. konstatiert. Wurden auch Nervenverletzungen bei Verrenkungen im Knie wiederholt beobachtet, so fand D. in der Literatur nur noch einen kurz beschriebenen analogen Fall (Fall Kaarsberg). D. nimmt an, daß es sich bei seiner Beobachtung um eine Zerrung oder Zerreißung des Nerven gehandelt habe. **A. Most** (Breslau).

60) A. Broca. Syphilis articulaire du genou chez l'enfant.

(Concours méd. 1903. Juli 25.)

Die luetischen Gelenkerkrankungen bei Kindern werden oft mit tuberkulösen Osteoarthritiden verwechselt. B. hebt an der Hand folgenden Falles die differentialdiagnostisch wichtigen Punkte hervor:

Ein Kind beginnt das linke Bein beim Gehen nachzuziehen und im Kniegelenk gebeugt zu halten; keine Schmerzen, am Kiegelenk Synovitis mit leichtem Erguß und Verdickung der Synovialis sowie des unteren Femurendes. Gegen Tuberkulose spricht: das Fehlen von Schmerzen bei Druck und Bewegungen, die nur sehr wenig ausgeprägte Muskelatrophie und der geringe Grad der Bewegungseinschränkung. Außerdem aber finden sich die charakteristischen Erscheinungen einer rechtsseitigen Hodensyphilis und spezifische Hautveränderungen. B. läßt es im Zweifel, ob es sich um hereditäre Lues oder um Tertiärerscheinungen einer im frühen Alter erworbenen handelt. Die chronische Synovitis des Kniegelenks ist als Folge einer diffusen gummösen Epiphysenosteomyelitis aufzufassen. Außer der spezifischen Behandlung genügt Bettruhe ohne Fixation des Gelenkes.

Mohr (Bielefeld).

61) Morris. Notes on a case of fusiform aneurysm treated by Matas' method.

(Annals of surgery 1903. Oktober.)

Die von Matas angegebene Methode wurde in einem Falle von ziemlich großem, spindelförmigem Aneurysma der Kniekehle in folgender Weise ausgeführt. Nach Umlegen einer elastischen Binde um den Oberschenkel wurde der Sack des Aneurysmas gespalten, das Blutgerinnsel ausgeräumt und nun mit Catgut Nr. 1 die tiefsten Teile der Wand des Sackes in einer Ausdehnung von 3 Zoll so zu-

Digitized by Google

sammengenäht, daß ein neues Arterienrohr entstand, welches das Kaliber der normalen Arterie besaß. Nachdem hierüber noch eine zweite Nahtreihe durch die Wand des Sackes gelegt war, wurde die elastische Binde entfernt. Das neugebildete Arterienrohr pulsierte gut, Blut trat nirgends aus demselben aus. Die Wunde wurde hierauf ohne Drainage geschlossen. Die Schwellung des Unterschenkels verschwand bei dem Pat. nach und nach, und es blieb nur eine lähmungsartige Schwäche der dem N. tibialis anterior zugehörigen Muskelgruppe zurück, die sich jedoch nach und nach besserte. Durch die Haut fühlte sich das neugebildete Arterienrohr dicker als normal an. **Herhold** (Altona).

62) Bobbio. Sopra un caso di aneurisma spontanea dell' arteria tibiale posteriore.

(Giorn. d. R. accad. di med. di Torino 1903. Nr. 9.)

36jähriger Mann mit spontanem Aneurysma der Art. tibialis posterior nahe der Kniekehle, und spontaner subkutaner Zerreißung des Sackes. Inzision, Ausräumung von Gerinnseln, Exstirpation des Sackes und Unterbindung der Arterie.

E. Pagenstecher (Wiesbaden).

63) Becker. Die operative Behandlung der Varicen an den unteren Extremitäten.

(Korrespondenzblatt des allgem. mecklenburgischen Ärztevereins Nr. 231.)

64) Stein. Beitrag zur Frage der modernen Varicenoperationen an den unteren Extremitäten.

Inaug.-Diss., Rostock, 1902.

Zwei Berichte über die von Müller in Aachen und Rostock ausgeführten Varicenoperationen.

Von den 138 Operationen wurde der größte Teil, nämlich 117, in allgemeiner Narkose, die übrigen unter Schleich'scher Lokalanästhesie ausgeführt.

Unter den aufgeführten Indikationen sei besonders die Thrombophlebitis hervorgehoben. Aus dieser Indikation wurde die Operation 20mal ausgeführt in Analogie der Jugularisunterbindung bei Sinusthrombose. Hierbei wurde so verfahren, daß möglichst früh der noch nicht thrombosierte Venenstamm der Saphena unterbunden und reseziert und dann die thrombosierte Vene ausgeräumt wurde (s. auch Archiv für klin. Chirurgie Bd. LXVI).

Die einfache Unterbindung und Durchschneidung des Saphenastammes wurde 38mal, die Resektion eines Teiles der Vene 69mal, die Totalexstirpation nach Madelung 40mal ausgeführt. 2mal mußte eine Amputation des Ober- bezw. Unterschenkels ausgeführt werden.

2mal wurde die Entwicklung eines Karzinoms auf dem Boden eines Ulcus beobachtet. Ein Pat. starb an Lungenembolie.

52 Pat. konnten einer Nachuntersuchung unterzogen werden. Dabei ergab das Trendelenburg'sche Verfahren in 50%, die Operation nach Madelung in 86% der Fälle ein gutes Resultat.

Auf Grund dieses Resultates glaubt B., daß ein wirklicher Dauererfolg mit Sicherheit nur von dem Madelung'schen Verfahren erwartet werden könne.

Die Dissertation von S., die im allgemeinen zu denselben Schlußfolgerungen kommt, bringt außerdem noch einen Auszug sämtlicher Krankengeschichten.

Engelmann (Dortmund).

65) Kirmisson. Déformation considérable du membre inférieure gauche consécutive à une ostéomyelite ancienne avec pseudarthrose du tibia et hypertrophie compendatrice du péroné.

(Revue d'orthopédie 1903. Nr. 5.)

Bei hochgradigster Formabweichung sehr gute Funktion des Gliedes; die 33jährige Frau versieht ihre wirtschaftlichen Aufgaben vollkommen gut. Bemerkenswert ist einmal das Ausbleiben kompensatorischer Knochenneubildung an der

Digitized by Google

Tibia bei dem osteomyelitischen Prozeß (auf welche man also bei primärer Resektion des erkrankten Knochens nie mit Bestimmtheit rechnen kann — bei etwaiger Indikationsstellung der Operation wohl zu berücksichtigen!), und dafür das Eintreten des stark hypertrophisch angewachsenen Wadenbeines, welches durch hakenförmige Krümmung die Stütze der Körperlast übernehmen kann. (Hierbei übernimmt also die Funktion des Wadenbeines die Formgebung!)

Herm. Frank (Berlin).

66) **Franke.** Eine Absprengungsfraktur des unteren vorderen Tibiarandes in frontaler Ebene.

(v. Langenbeck's Archiv Bd. LXXII. Hft. 1.)

Absprengungen eines typisch geformten Knochenstückes in frontaler Ebene von der vorderen Fläche des unteren vorderen Schienbeinrandes sind sehr selten. F. veröffentlicht einen einschlägigen Fall, bei dem die genaue Feststellung durch die begleitenden Symptome wenig, durch das Röntgenbild jedoch sofort klar und deutlich gelang. Die Verletzung kam dadurch zustande, daß Pat. mit dem linken Fuß auf einer steilen Treppe stolperte, zu fallen drohte und, um dies zu vermeiden, aus ziemlicher Höhe auf den stark dorsal flektierten rechten Fuß sprang. Dadurch wurde der vordere Abschnitt der Talusrolle in senkrechter Richtung gegen die vordere untere Schienbeinkante mit großer Gewalt gepreßt, und hierdurch kam es zu einem tiefgehenden Riß des Schienbeines in frontaler Ebene. Die Behandlung bestand in kurzer Fixation und frühzeitiger Massageanwendung. Es trat volle Gebrauchsfähigkeit der Extremität ein.

E. Siegel (Frankfurt a. M.).

XXXIII. Kongreß der Deutschen Gesellschaft für Chirurgie 1904.

Der XXXIII. Kongreß der Deutschen Gesellschaft für Chirurgie findet vom 6. bis 9. April 1904 in Berlin im Langenbeck-Hause statt.

Die Begrüßung der zum Kongreß sich versammelnden Mitglieder geschieht am Dienstag, den 5. April, abends von 8½ Uhr ab in einem vorbehaltenen Zimmer des »Spatenbräu«, Friedrichstraße 172; daselbst wird auch das Verzeichnis der angemeldeten Vorträge ausgegeben. Dasselbe Zimmer steht auch für die abendlichen Zusammenkünfte der Mitglieder während der Sitzungstage zur Verfügung.

Die Eröffnung des Kongresses findet Mittwoch, den 6. April, vormittags 10 Uhr im Langenbeck-Hause statt. Während der Dauer des Kongresses werden daselbst Morgensitzungen von 9 bis 12½ Uhr und Nachmittagssitzungen von 2 bis 4 Uhr abgehalten.

Die Vormittagssitzung am Mittwoch, den 6. April und die Nachmittagssitzung am Freitag, den 8. April, sind zugleich Sitzungen der Generalversammlung. Die Generalversammlung wird in ihrer ersten Sitzung über eine in Aussicht genommene Änderung des § 6 der Statuten zu beschließen haben. Der Ausschuß hat in der Sitzung vom 2. Juni 1903 beschlossen, der Gesellschaft den Antrag vorzulegen: in § 6, Abs. 4 der Statuten soll es von jetzt an heißen: durch einmalige Zahlung von 300 ℳ wird die lebenslängliche Mitgliedschaft erworben. In der zweiten Sitzung der Generalversammlung am Freitag, den 8. April, nachmittags wird der Vorsitzende für das Jahr 1905 gewählt.

Ankündigungen von Vorträgen und Demonstrationen bitte ich bis zum 18. März an meine Adresse (Göttingen, Weender Chaussée 14) gelangen zu lassen. Später einlaufende Meldungen können nicht mit Sicherheit auf Berücksichtigung rechnen. Jeder Anmeldung ist eine genaue Angabe beizufügen, ob es sich um einen theoretischen Vortrag, um einen solchen mit Vorstellung von Kranken, oder um eine einfache Demonstration handelt. Dabei möge ausdrücklich hervorgehoben werden, daß Vorträge, deren wesentlicher Inhalt bereits anderweitig mündlich oder gedruckt veröffentlicht wurde, höchstens in Form eines knappen Auszuges oder einer kurzen Demonstration zugelassen werden können.

Digitized by Google

Die *Zeit für einen Vortrag* *ist durch die Geschäftsordnung auf 20 Minuten, diejenige für Bemerkungen in der Diskussion auf 5 Minuten festgesetzt worden.*

Von auswärts kommende Kranke können im Königlichen Klinikum (Berlin N., Ziegelstr. 5—9) Aufnahme finden. Präparate, Bandagen, Instrumente usw. sind mit Angabe ihrer Bestimmung an Herrn Melzer (Berlin N., Ziegelstr. 10—11) zu senden. Derselbe ist auch ermächtigt, Beiträge zum Besten des Langenbeck-Hauses, Zuwendungen für die Büchersammlung, sowie die Jahresbeiträge der Mitglieder entgegen zu nehmen. Zur Vermeidung von Irrtümern wird um Aufbewahrung der Quittungen gebeten.

Eine Ausstellung von neuen Instrumenten, Apparaten und Gegenständen der Krankenpflege ist, wie alljährlich, in Aussicht genommen.

Ein Demonstrationsabend (Mittwoch, den 6. April, abends 9 Uhr) wird stattfinden, wenn eine genügende Anzahl von Vortragenden sich anmeldet, welche ihre Vorträge an Projektionsbildern erläutern wollen. Bei Einsendung von Anmeldungen an den Vorsitzenden muß dieser Wunsch ausdrücklich hervorgehoben werden. Zugleich ist den Herren Dr. Immelmann (Berlin W., Lützowstr. 72) oder Prof. Dr. Joachimsthal (Berlin W., Magdeburgerstr. 36) hiervon Mitteilung zu machen, welche bereit sind, die nötigen Vorbereitungen zu treffen.

Anmeldungen zur Aufnahme neuer Mitglieder bitte ich bis Montag, den 4. April, an den ersten Schriftführer, Herrn Prof. Dr. W. Körte (Berlin W. 35, Potsdamerstr. 39), zu richten. Die Anmeldung muß die genaue Adresse des Vorgeschlagenen (Name, Titel, Wohnort) enthalten und mit der eigenhändigen Unterschrift dreier Mitglieder der Gesellschaft versehen sein. Formulare für diesen Zweck können von Herrn Melzer bezogen werden. Die Aufnahme neuer Mitglieder findet in der Ausschußsitzung am Dienstag, den 5. April, vormittags und nach Bedürfnis auch während des Kongresses statt. Die am Dienstag aufgenommenen neuen Mitglieder können gegen Erlegung des Beitrages an Herrn Melzer die Mitgliedskarten von demselben am Mittwoch von 9 Uhr an im Langenbeck-Hause entgegennehmen.

Prof. Dr. Heinrich Braun,
Vorsitzender für das Jahr 1904.

III. Kongreß der Deutschen Gesellschaft für orthopädische Chirurgie.

Der III. Kongreß der Deutschen Gesellschaft für orthopädische Chirurgie wird in der Osterwoche am Dienstag, den 5. April, im Langenbeck-Hause, Ziegelstraße 10/11 stattfinden. Die Eröffnung des Kongresses wird vormittags 9 Uhr erfolgen. In der Nachmittagssitzung findet die Generalversammlung statt. Als Hauptthema habe ich die Pathologie und Therapie der Gelenkkontrakturen ausersehen. Das Referat haben gütigst die Herren v. Mikulicz, Ludloff-Breslau und Gocht-Halle übernommen.

Vorträge und Mitteilungen bitte ich möglichst bald — spätestens bis zum 1. März d. J. — bei Herrn Prof. Dr. Joachimsthal, Berlin W., Magdeburgerstr. 36, anzumelden. Vorzustellende von auswärts kommende Kranke finden Aufnahme in der Königl. chirurgischen Klinik Sr. Exzellenz des Herrn Geh.-Rat Prof. Dr. v. Bergmann (Ziegelstr. 5—7).

Anmeldungen neuer Mitglieder bitte ich mit der persönlichen Unterschrift dreier Mitglieder der Gesellschaft gleichfalls an Herrn Prof. Dr. Joachimsthal zu richten.

L. Heusner,
Vorsitzender für 1904.

Originalmitteilungen, Monographien und Separatabdrücke wolle man an *Prof. E. Richter* in Breslau (Kaiser Wilhelmstraße 115), oder an die Verlagshandlung *Breitkopf & Härtel*, einsenden.

Druck und Verlag von Breitkopf & Härtel in Leipzig, Nürnbergerstraße 36/38.

Digitized by Google

Zentralblatt
für
CHIRURGIE

herausgegeben
von
E. von Bergmann, in Berlin, **F. König,** in Berlin, **E. Richter,** in Breslau.

Einunddreifsigster Jahrgang.

Wöchentlich eine Nummer. Preis des Jahrganges 20 Mark, bei halbjähriger Vorauszahlung. Zu beziehen durch alle Buchhandlungen und Postanstalten.

Nr. 7. Sonnabend, den 20. Februar. 1904.

I.

Die Hepato-Cholangio-Enterostomie.

Von

Prof. **Hans Kehr** in Halberstadt.

Bei Cholangitis, bedingt durch Steine im Ductus choledochus und hepaticus, bedient man sich heute wohl allgemein der Hepaticusdrainage.

Digitized by Google

Bei sonstigen Verschlüssen des Choledochus, unter denen das Karzinom die erste Stelle einnimmt, kann es, wie ich in einem Falle gezeigt habe, gelingen, durch Resektion des Choledochus und Hepaticus mit nachfolgender zirkulärer Naht oder Hepatico-Duodenostomie den Gallenabfluß wieder herzustellen.

Jedenfalls gilt es für mich als Regel, bei allen Obstruktionen des Choledochus den Versuch zu machen, durch direkte Angriffnahme von der Porta hepatis aus das Hindernis zu beseitigen.

Erst wenn es sich zeigt, daß man auf diese Weise nicht zum Ziele kommt, sind Anastomosen zwischen Gallensystem und Darm resp. Magen in Erwägung zu ziehen.

Leicht ist es, eine solche zwischen Gallenblase und Darm resp. Magen herzustellen, schwierig ist die Technik der Choledocho-Duodenostomie und der Hepatico-Duodenostomie.

Ist Choledochus und Hepaticus dicht bis an die Leber heran verschlossen und außerdem der Ductus cysticus obliteriert, so ist es überhaupt unmöglich, die Gallenblase und die großen Gallengänge zur Anastomose zu benutzen. Wir können, wenn wir überhaupt noch etwas tun wollen, nur kleinere Gallengänge zur Anastomose verwenden und müssen also durch die Lebersubstanz hindurch uns zu diesen einen Weg bahnen.

Diese Operation — die Freilegung der kleineren Gallengänge —, die Cholangiostomie, haben bereits Kocher (1882) und Langenbuch (1886) u. a. ausgeführt, und auch der neuerdings von Hirschberg publizierte Fall gehört hierher.

Die einfache Cholangiostomie hat aber den großen Nachteil, daß eine komplette Gallenfistel mit all ihren Widerwärtigkeiten entsteht, wenn das Hindernis am Choledochus resp. Hepaticus nicht von allein schwindet.

Deshalb empfahl Marcel Baudouin (1896) und Langenbuch (1897), die Gallengänge mit einem Abschnitt des Darmes in Verbindung zu bringen, also eine Hepato-Cholangio-Enterostomie auszuführen.

Soviel ich weiß, ist es bisher bei dieser Idee geblieben; ich hatte im Januar d. J. Gelegenheit, die erste Operation dieser Art zu »probieren«.

Es handelt sich um eine 54jährige Witwe aus S., die sonst immer gesund war. Sie hat zweimal geboren. Menopause seit 4 Jahren.

Im Frühjahr 1903 sehr heftiger Bronchialkatarrh (»Influenza«). Danach begannen sich Magenbeschwerden einzustellen, sehr viel Aufstoßen und Sodbrennen, jedesmal nach dem Essen. Dabei keine Schmerzen; Appetit nur zeitweise gering, jetzt sehr gut. Allmählich starke Abmagerung. Stuhlgang dauernd verstopft. Seit Ende Juni ab und zu Erbrechen, das in letzter Zeit häufiger ist und oft alte Speisen (vom Tage vorher) herausbefördert. Abmagerung wurde immer stärker, die Magenbeschwerden hielten an. Mehrere Ärzte stellten Magenerweiterung und Erschlaffung infolge Verengerung des Magenausganges fest und rieten, falls die Abmagerung fortschritte, zur Operation.

Digitized by Google

Befund: Großer, atonischer Magen; kein Tumor am Pylorus tastbar, da die Bauchdecken sehr gespannt sind. Motorische Funktionen des Magens sehr träge. Dreimalige Magenspülung.

Pat. ist sehr abgemagert und elend, mäßig ikterisch. Im Urin Gallenfarbstoff, kein Eiweiß.

Diagnose: Pylorusstenose, wahrscheinlich karzinomatös (Adhäsionen?)

Operation: 2. Dezember 1903. Schnitt in der Mittellinie oberhalb des Nabels, Schrägschnitt vom Nabel aus nach links unten. Magen groß; hydropische Gallenblase am Duodenum verwachsen. Pylorus frei. Beim Einstechen der Gallenblase spritzt unter gewaltigem Druck im Bogen wasserhelle Flüssigkeit in die Schale. Duodenum von einer harten Infiltration eingenommen, die den Cysticus ringförmig umschließt. Ektomie. Gastroenterostomie v. Hacker (15 Minuten). Tamponade des Leberbettes. Naht. Dauer der Operation 1 Stunde. 40 g Chloroform. Gute Sauerstoff-Chloroformnarkose.

Befund der Gallenblase (pathologisches Institut Marburg): Verdickung der Blasenhalswandungen. Übrige Gallenblasenwandung wenig verändert. Leichte Erweiterung der gesamten Blase.

An mikroskopischen Schnitten durch den verdickten Blasenhals fällt auf; daß die Veränderungen hauptsächlich die äußeren Wandschichten betreffen. Hier besteht eine Sklerosierung des Bindegewebes und Einlagerung lymphknötchenähnlicher Zellanhäufungen in der Umgebung größerer Gefäße. Die sonst so stark entwickelten Drüsen fehlen völlig. Die Schleimhaut ist, von leichter zelliger Infiltration abgesehen, völlig normal, hat schönes, hohes, einfaches Zylinderepithel. Von krebsiger Wucherung ist nichts zu finden. Das elastische Gewebe ist nicht vermehrt. An Schnitten durch den Blasenfundus fällt das völlige Fehlen des Oberflächenepithels, der Faltenbildungen der Schleimhaut, der Drüsen und die schlechte Färbbarkeit der spärlich erhaltenen Reste der Schleimhaut und des Muskelgewebes auf. Soweit erkennbar, fehlen sonstige bemerkenswerte Veränderungen.

Verlauf: Vom 2. Dezember 1903 bis 7. Dezember gut und fieberfrei.

Am 7. Dezember spontaner Stuhlgang, grau verfärbt.

Am 10. Dezember vermehrter Ikterus, besonders der Conjunctiven.

16. Dezember. Verbandwechsel. Entfernung der Tampons, die sehr fest sitzen, der langen Fäden bis auf einen und sämtlicher Nähte. Wundtrichter sehr eng, Wunde sieht gut aus. Ausspülung. Tamponade.

28. Dezember. Pat. ist stärker ikterisch. Appetit nimmt täglich zu, gutes Allgemeinbefinden.

3. Januar 1904. Ikterus ist noch stärker geworden, starkes Hautjucken.

6. Januar. Sehr starker Ikterus. Befinden sonst unverändert. Ein langer Faden liegt noch sehr fest in der bereits stark verengten Wunde.

Der Pat. wird gesagt, daß man in leichter Narkose den Faden entfernen wolle, den Angehörigen auseinandergesetzt, daß wegen des starken Ikterus ein neuer Eingriff nötig sei. Befund und klinischer Verlauf sprechen zwar für ein Karzinom, doch wurde im Marburger pathologischen Institut nichts davon entdeckt. Liegt Karzinom vor, ist allerdings jede Nachoperation von geringem Wert, ist der Prozeß aber ein gutartiger, rein entzündlicher, so kann man durch eine neue Operation sehr wohl nützen. Von der Porta hepatis aus ist jedes Vorgehen zwecklos: das hatte schon die erste Operation gezeigt. Der Choledochus war in harte Schwielen eingebettet, und diese verhinderten eben den Abfluß der Galle nach dem Darm hin. Es blieb nur übrig, eine Cholangiostomie oder eine Cholangio-Enterostomie. Die erstere Operation mußte eine komplette Gallenfistel ergeben, da ja der Choledochus schon jetzt völlig undurchgängig war. Eine Cholangio-Enterostomie war das bessere Verfahren.

Operation: 8. Januar 1904. Der alte Fistelgang wird gereinigt und mit steriler Gaze ausgestopft. Längsschnitt am äußeren Rande des rechten M. rect. abd. Leber mäßig groß. Ein 6 cm langes, 2—3 cm breites elliptisches Stück wird aus dem unteren Leberrand herausgeschnitten und das Loch mit dem Paquelin gehörig

Digitized by Google

vertieft. Dadurch steht zugleich die Blutung (zwei Unterbindungen). Einige größere Gallengänge sind eröffnet und man sieht deutlich Galle ausfließen. Das naheliegende Duodenum wird nach 6 cm langer Eröffnung auf die Ränder der Leberwunde genäht. Einige Nähte schneiden durch, da die Leber etwas morsch ist. Ohne Tamponade wird die Bauchhöhle geschlossen. Operation dauerte 60 Minuten, die Narkose 65 (15 g Chloroform). Sehr gute Chloroform-Sauerstoff-Narkose. Im Beisein des Herrn Dr. Pagenstecher-Mexico.

Puls nach der Operation gut. Der lange Faden wird entfernt.

Verlauf: 12. Januar Verbandwechsel. Aus dem alten Fistelgang läuft etwas Galle. Heute Stuhl nach Einlauf, Stuhl braun. Urin viel heller. Ikterus hat bereits erheblich nachgelassen. Befinden gut. Pat. fängt an zu essen.

15. Januar Pat. erholt sich sehr, Ikterus gering, Stuhl braun, Urin hell, Hautjucken beseitigt. Die angelegte Anastomose funktioniert also gut.

17. Januar. Fäden entfernt. Wunde per primam geheilt. Ikterus noch geringer, Appetit nimmt sehr zu.

6. Februar. Pat. wird wesentlich gebessert entlassen. Gewichtszunahme.

Epikrise: Ich habe der Krankengeschichte nur wenige Bemerkungen hinzuzufügen.

Die Technik der Operation ist sehr einfach und bedarf keiner besonderen Erläuterung.

Nach dem bisherigen Verlauf ist es wahrscheinlich, daß der Verschluß am Choledochus durch entzündliche Schwielen, hervorgerufen durch das Ulcus des benachbarten Duodenum, bedingt ist. Derartige Choledochusobstruktionen gehören zu den Seltenheiten; denn am häufigsten wird der Verschluß des Choledochus und Hepaticus durch Steine bedingt; ich bemerkte schon oben, daß man in solchen Fällen auf direktem Wege das Hindernis beseitigen wird. Mir ist das bei mehr als 200 Choledochotomien resp. Hepaticusdrainagen stets gelungen, und ich würde eine Cholangiostomie oder Hepato-Cholangio-Enterostomie bei solchen Zuständen für einen Fehler halten.

Ebenso würde ich nicht zu solchen Operationen raten, wenn das Hindernis durch ein primäres oder sekundäres Karzinom der Leberpforte, dessen radikale Entfernung unmöglich ist, bedingt wird. In solchen Fällen nützen wir mit einem einfachen Instrument — der Morphiumspritze — viel mehr.

Nur in zweifelhaften Fällen, wie dem meinigen, ist die Cholangio-Enterostomie gestattet. Denn ist der Verschluß ein rein entzündlicher resp. durch entzündliche Schwarten bedingt, dann kann es in der Tat gelingen, die drohende Cholämie zu beseitigen und das Leben der Kranken zu erhalten. Da die sichere Unterscheidung der karzinomatösen von den fibrös-entzündlichen Schwarten und Verdickungen nach Freilegung der verlegten Gallengänge nicht immer gelingt, ist es geboten, die Idee Baudouin's und Langenbuch's öfters, als es bis heute geschah, zu verwirklichen.

Ich habe den obigen Fall, obwohl sein Ausgang noch nicht sichergestellt ist, schon jetzt mitgeteilt, weil der Zweck der Operation — die Galle aus kleinen Gallengängen nach dem Darme hinzuleiten — vorläufig erreicht ist. Es scheint, als ob das Leber-

Digitized by Google

gewebe durch die direkte Berührung mit dem Darminhalt in keiner Weise alteriert würde; genauen Aufschluß darüber könnte nur eine Sektion geben. Ich hoffe, daß diese noch recht lange auf sich warten läßt, so daß ich erst nach vielen Jahren über den schließlichen Ausgang des Falles zu berichten brauche.

II.

Nierendekapsulation, Nephrokapsektomie (Edebohls) und Nephrolysis (Rovsing).

Von

Prof. Dr. G. M. Edebohls in Neuyork.

Die Äußerung Maragliano's (Gazz. degli ospedali e delle clin. 1903 Bd. XXIV p. 521—525): »L'operazione eseguita da Edebohls e la nefrolisi propostata da Rovsing in ultima analisi sono un solo ed unico intervento« ist nur der Widerhall eines mehr oder weniger verbreiteten und doch nicht leicht erklärlichen Mißverständnisses. Dieses Mißverständnis zu beseitigen ist Zweck dieser Mitteilung.

Die vom Verf. (Med. record 1901, Mai 4, p. 691) vorgeschlagene Nierendekapsulation zur Heilung der chronischen Nephritis besteht in der Exzision der Capsula propria renis, nach Trennung derselben von der umgebenden Capsula adiposa und Abschälung derselben von der ganzen Nierenoberfläche. Die entblößte Niere wird in die Fettkapsel zurückversenkt und die Wunde geschlossen. Beide Nieren werden prinzipiell gleichzeitig operiert; bei 72 von mir wegen Nephritis chron. operierten Pat. wurde die Dekapsulation beider Nieren in einer Sitzung 68mal, die einseitige Dekapsulation 4mal ausgeführt. Man sollte glauben, daß über das Wesen der hier kurz skizzierten Operation ein Mißverständnis kaum obwalten könne. Trotzdem ist es Vindevogel (Médecin Bruxelles 1903, April 26, p. 132) in einer Besprechung meiner jüngsten Arbeit über Nierendekapsulation wegen Nephritis nicht recht klar, ob ich die totale Exzision der Capsula suprarenalis oder bloß die Trennung ohne Exstirpation der Nebenniere von der Niere übe!

Die Resultate meiner Dekapsulationen wegen Nephritis chronica, der Nephritis médicale der Franzosen, habe ich bereits zweimal (Med. record 1901 Dezember 21 und ibid. 1903 März 28) veröffentlicht, seit der ersten Publikation hat die Operation seitens amerikanischer, weniger seitens europäischer Chirurgen Anklang und Nachahmung gefunden, so daß Guiteras (New York med. journ. 1903 November 14) bereits aus der Literatur und nach brieflicher Anfrage, über 88 von 42 verschiedenen amerikanischen Chirurgen gemachten Operationen berichten konnte. Rechnet man meine 72 Operationen dazu und noch etwa 30—40 anderer Operateure, von denen ich

Digitized by Google

Kenntnis habe, die aber nicht in der Guiteras'schen Arbeit erscheinen, so ergibt sich das Gesamtfazit von etwa 200 mir bekannten Dekapsulationen wegen Nephritis chronica.

Über die Ausdehnung der Nierendekapsulation auf Nephritis acuta und acutissima, akute Pyelonephritis mit miliaren Abszessen, Hydronephrose, Pyonephrose, polycystische Entartung der Niere und puerperale Eklampsie renalen Ursprungs nebst einschlägigen eigenen Fällen habe ich (Brit. med. journ. 1902 November 8 und New York med. journ. 1903 Juni 6) berichtet. Whitacre (Journ. of the amer. med. assoc. 1903 Bd. XL p. 1409) hat in einem Falle von Suppressio urinae 8tägiger Dauer mittels beiderseitiger Nierendekapsulation vollständige Heilung erzielt.

Über die Nephrolyse von Rovsing ist mir nur eine Publikation, diejenige von Rovsing selbst (Mitteilungen aus den Grenzgebieten der Medizin und Chirurgie 1902 Bd. X Hft. 3 u. 4) bekannt. Die Nephrolyse bezweckt die operative Befreiung der in Entzündungsadhärenzen eingeklemmten Niere und besteht prinzipiell in der zwischen Capsula propria und Fettkapsel oder innerhalb letzterer vorgenommenen Trennung der Niere von den umgebenden Geweben, wobei die Verbindung zwischen Niere und deren fibröser Kapsel nicht gestört werden soll. In den von Rovsing mit bewunderungswürdiger Genauigkeit beobachteten und musterhaft berichteten 17 Fällen meist chirurgischer Nephritiden wurde die Nephrolyse 9mal, und zwar immer nur an einer Niere, geübt. Rein, d. h. ohne gleichzeitige Dekapsulation oder Nephrotomie oder beide, scheint dieselbe überhaupt nicht zur Ausführung gekommen zu sein. Sechsmal wurde die Capsula propria teilweise und einmal gänzlich, aber immer unbeabsichtigterweise von der Niere mit abgezogen: also sieben unfreiwillige partielle oder totale Nierendekapsulationen. Tatsächlich läßt sich ja die Nierendekapsulation ohne begleitende Nephrolyse, i. e. ohne gleichzeitige Trennung der Fettkapsel von der Capsula propria nicht ausführen. Somit ist folgender Passus in dem Berichte Cavaillon's (Lyon méd. 1903 Bd. CI p. 257) über einen von Jaboulay operierten Fall: »Le 3 juillet M. Jaboulay opére et pratique la néphrolyse de Pousson (sollte heißen Rovsing) et la néphrocapsulectomie d'Edebohls«, in re Tautologie, nicht unanfechtbar.

Nach genauer Lektüre der Rovsing'schen Arbeit, Wort für Wort, kann ich nicht unterlassen, die Diagnose »Nephritis chronica« in einer Anzahl der von Rovsing als solche gedeuteten Fälle zu beanstanden. Allzuoft stützt Rovsing die Diagnose chronische Nephritis hauptsächlich auf einen bei der Operation vorkommenden, aber nach meiner Ansicht falsch gedeuteten makroskopischen Nierenbefund. So lesen wir p. 299: »Das Nierengewebe ist in diesem Teile der Niere cyanotisch, etwas mürbe, bietet aber sonst bei makroskopischer Betrachtung nichts Abnormes dar«; p. 301: »Das Nierengewebe cyanotisch, sonst, soweit man sehen kann, normal«; p. 305:

Digitized by Google

»Bei der Untersuchung der hervorgezogenen Niere zeigt sich, daß das Gewebe des oberen Teiles stark cyanotisch ist und aus der entblößten Partie blutet, während die untere Hälfte von normaler Farbe ist. Sonst bemerkt man an der Oberfläche (und auch bei der Spaltung) nichts Abnormes«; p. 320: »Das Nierengewebe in dem unteren Pole bläulich und cyanotisch. Die oberen zwei Drittel der Niere sind von vollständig normalem Aussehen«.

Auf solche Befunde hin die Diagnose Nephritis chronica zu stellen oder zu stützen, ist durchaus ungerechtfertigt und befremdet namentlich seitens eines Chirurgen von Rovsing's Bedeutung und Erfahrung. Die Nephritis chronica bietet bei der Operation immer nicht zu verkennende und von den oben beschriebenen weit abweichende makroskopische Merkmale, welche hier anzuführen zu weit führen würde. Die von Rovsing beschriebenen allgemeinen und lokalen Kongestionen und blutigen Infiltrationen der Niere sind lediglich die Folgen der dem Organ während der Operation zugefügten Traumen.

Rovsing selbst betont, daß in allen der vier oben zitierten Operationen die Lösung der Niere aus ihren Verwachsungen so schwierig war, daß die Capsula propria — unbeabsichtigerweise — teilweise mitentfernt wurde — also eine unfreiwillige partielle Dekapsulation —, und die beschriebenen Erscheinungen gelten für die so entblößten Partien der Niere. Nun aber ist es jedem in der Nierenchirurgie erfahrenen Kollegen längst bekannt, daß es bei Versuchen, die Niere bloßzulegen und event. in die Wunde zu dislozieren, sehr häufig zu Kongestionen, cyanotischer Verfärbung und Blutextravasationen entweder in einem Teile oder in der ganzen Niere kommt. Den sicheren und unantastbaren Beweis, daß diese Erscheinung operative Schöpfung ist, liefert die Tatsache, daß sich dieselbe sehr häufig, ja gewöhnlich unter dem Auge des Operateurs entwickelt und abspielt. Eine normal aussehende Niere wird plötzlich an einer Stelle dunkelblau; die Kongestion, cyanotische Verfärbung oder auch Bluterguß breitet sich mehr oder weniger langsam von dieser Stelle über eine umschriebene Partie, mitunter auch über die ganze Nierenoberfläche aus. Bei mehr denn 500 eigenen Nierenoperationen jeder Art habe ich diese Erscheinung dutzend Male beobachtet. Auch macht die Häufigkeit, mit welcher Rovsing ausgedehnte Verwachsungen der Niere mit deren Umgebung antrifft, etwas stutzig. Perinephritis chronica von solch beträchtlicher Entwicklung habe ich selbst nur bei suppurativen Prozessen oder bei Neubildungen in der Niere und bei der sekundären Nephrektomie angetroffen. Unter sonstigen Verhältnissen ist die chronische Perinephritis, obwohl häufig vorkommend, selten von einer solchen Intensität, daß von Kompression der Niere die Rede sein dürfte. Es ist nicht immer leicht, mitunter sogar sehr schwierig, eine normal gelagerte und normal befestigte Niere zur Operation oder zur Exploration in die Wunde zu verlagern. Sollte Rovsing vielleicht, in wenigstens einem Teile

Digitized by Google

seiner Operationen, normale Befestigungen für perinephritische Verwachsungen angesprochen haben?

Die Nephrolyse also bezweckt Lösung der Niere aus perinephritischen Verwachsungen und damit Befreiung des Organs von Kompression; die Capsula propria bleibt dabei prinzipiell unversehrt und mit der Niere in Verbindung. Die Nephrokapsektomie dagegen strebt die Herstellung neuer Blutbahnen zwischen Niere und deren Umgebung an. Beide Verfahren müssen einstweilen, bis der genaue Modus operandi der Heilwirkung genügend aufgeklärt sein wird, als empirisch betrachtet werden. Die Nephrolyse als alleinige, selbständige Operation, d. h. ohne gleichzeitig begleitende Dekapsulation, Nephrotomie u. dgl. m. in verschiedener Kombination, scheint bisher noch nicht in Anwendung gekommen zu sein; eben deshalb dürfen die von Rovsing berichteten Resultate keineswegs als beweisend für die Nephrolyse gedeutet werden. Nach Rovsing selbst kann die Nephrolyse nur in den relativ seltenen Fällen von chronischer Nephritis mit Kompression der Niere durch perinephritische Verwachsungen indiziert sein; Nachahmer scheint die Operation nicht gefunden zu haben. Mein Verfahren der Nierendekapsulation dagegen ist indiziert bei der chronischen Nephritis überhaupt und als solcher; dasselbe wird bereits von namhaften Internisten als existenzberechtigt angesehen und von zahlreichen Chirurgen geübt.

III.

(Aus der chir. Abteilung des Dr. Krajewski im Kindlein Jesu-Hospital zu Warschau.)

Über eine Modifikation der aseptischen Kathetereinführung.

Von

J. Swiątecki.

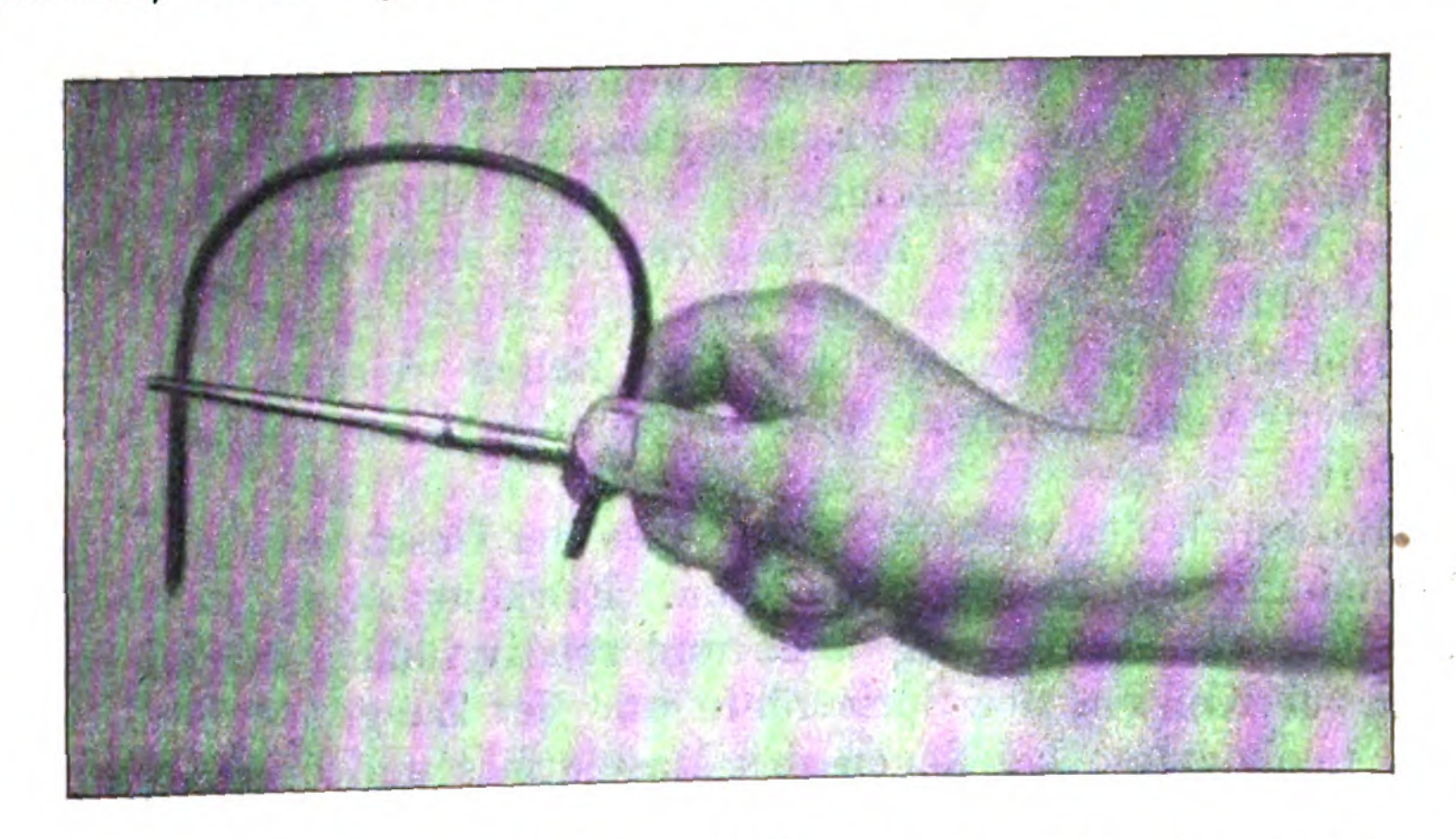
Ein Hauptnachteil des weichen Nélaton'schen Katheters besteht darin, daß das Instrument, um in die Harnröhre eingeführt zu werden, mit den Fingern in der Nähe der Spitze, d. h. jenes Teiles, welcher unmittelbar mit Harnröhre und Blase in Berührung kommt, gefaßt werden muß. Zwar soll dieser Manipulation eine gründliche Desinfektion der Hände vorangehen, indessen reden die Tatsachen eine andere Sprache: abgesehen von den Kranken, welche gezwungen sind, mehrmals am Tage sich den Katheter einzuführen, muß zugegeben werden, daß selbst der moderne Chirurg seine Hände vor einer Katheterisierung nicht mit derselben Sorgfalt desinfizieren wird, wie vor einer Laparotomie, zumal nicht immer und nicht überall diejenigen Verhältnisse vorhanden sind, an die man im Operationssaal gewöhnt ist.

Digitized by Google

Aus diesem Grunde will ich der Öffentlichkeit eine Methode preisgeben, welche seit einigen Jahren von mir und den Abteilungskollegen geübt wird und eine Infektion der Harnröhre durch die Hände absolut ausschließt.

Die Methode läßt sich kurz so zusammenfassen, daß man den Katheter mittels anatomischer ausgekochter Pinzette einführt.

Es soll nun die Technik der Manipulation näher erörtert werden. Wir dürfen nicht vergessen, daß uns zur Einführung des Katheters nur eine Hand zur Verfügung steht, während die andere das Glied festhält resp. die Schamlippen auseinanderhält. Mit zwei oder drei Fingern der linken Hand wird nun das Pavillonende des Katheters, welcher ja mit der Harnröhre nicht in Kontakt kommt,



erfaßt; dann wird der Katheter mittels der Pinzette mit sterilisiertem Vaselin bestrichen; schließlich wird er selbst mit der Pinzette in der Nähe der Spitze gefaßt und die linke Hand freigemacht, indem das Pavillonende des Katheters zwischen Daumen der rechten Hand und die Pinzette gebracht wird. Der Katheter nimmt dann die Gestalt eines **C**, mit der Pinzette jedoch eines **D** an, wie aus beigefügter Zeichnung ersichtlich. Es empfiehlt sich, eine lange sog. gynäkologische Pinzette zu benutzen.

Der letzte Akt, das Einführen des Katheters selbst, geschieht mühelos: während die linke Hand das Glied umfaßt, wird das Ende des Katheters in die Harnröhrenmündung eingeführt und dann das Instrument mit der Pinzette einfach weitergeschoben.

Diese Manipulation wird auch von den Pat. selbst, wie uns die Erfahrung gezeigt hat, ohne weiteres erlernt.

Digitized by Google

1) **E. N. Cunliffe.** The blood in malignant disease.

(Med. chronicle 1903. September.)

Verf. hat in 110 Fällen bösartiger Geschwülste (91 Karzinome, 19 Sarkome) Blutuntersuchungen ausgeführt, deren wesentlichste Resultate in kurzem folgende sind:

Rote Blutzellen. Sie zeigen Abnahme der Färbekraft, Veränderungen der Form. Ihre Zahl ist bei vorgeschrittenem Krankheitsstadium, bei Vorhandensein von Metastasen oder Hämorrhagien vermindert, in früheren Stadien kann gleichfalls eine Verminderung nachweisbar sein, doch ist sie durchaus inkonstant. Der wichtigste Befund ist die stets beobachtete Abnahme des Hämoglobingehaltes, die nicht im Verhältnis zur Verminderung der Zahl zu stehen braucht und frühzeitiger beginnen kann als die letztere.

Weiße Blutzellen. Ihre Zahl ist gewöhnlich vermehrt; bei Metastasenbildung, zunehmender Kachexie, Hämorrhagie, Ulzeration, septischer Infektion ist die Leukocytose am stärksten ausgesprochen. In diagnostischer Beziehung ist wichtig, daß die polynukleären neutrophilen Leukocyten fast stets vermehrt sind, selbst wenn Leukocytose fehlt.

Die übrigen Formen der weißen Zellen weisen keine charakteristischen Veränderungen auf. Gewöhnlich sind sie relativ vermindert.

Bezüglich des verschiedenen Sitzes der Geschwulst sind wichtige Abweichungen nicht hervorgetreten. Erwähnenswert ist die geringe Verminderung des Hämoglobins und relativ hohe Zahl der Erythrocyten bei Krebsen der Speiseröhre und der Zunge, sowie die erhebliche Leukocytose bei denen des Mastdarmes und der Zunge.

Bei den Sarkomen waren die gleichwertigen Veränderungen bemerkbar, in der Regel stärker hervortretend.

Kleinschmidt (Kassel).

---

2) **Gros.** Sur quelques manifestations locales rares du paludisme.

(Caducée 1903. p. 157.)

Verf. berichtet über seltene Lokalisationen der Malaria an der Parotis, dem Wurmfortsatz, Hoden und den weiblichen Genitalien. In den schon vorher chronisch veränderten Organen lokalisieren sich beim Ausbruch eines Malariaanfalles entweder die Parasiten selbst oder die Toxine und bringen die bisher latente Erkrankung in ein akutes Studium. Ihr Zusammenhang mit Malaria ergibt sich aus dem Nachweise der Parasiten im Blut und der prompten Wirkung des Chinins auf die lokalen entzündlichen Erscheinungen. Die Appendicitis trat in einigen Fällen des Verf. so schwer auf, daß eine Operation angezeigt erschien; trotzdem gingen alle Erscheinungen rasch auf Chinin zurück; die Erkrankung kann bei späteren Malariaanfällen jedesmal von neuem auftreten; wahrscheinlich lokali-

Digitized by Google

siert sich die Malaria nur in einem schon vorher chronisch entzündeten Wurmfortsatz, oder die Magen-Darmstörungen, welche häufig die Malariaanfälle begleiten, bringen die bisher latente Erkrankung zum Ausbruch. Die Beziehungen zwischen Appendicitis und Malaria sind dreifacher Art. Erstens kann eine Appendicitis mit Malaria verwechselt werden, was in Malariagegenden häufig vorkommen soll. Appendicitis und Quotidiana haben viele gemeinsame Symptome. Zweitens kann ein Malariaanfall mit hervortretenden Magen-Darmstörungen als Appendicitis angesehen werden. Die Blutuntersuchung entscheidet hier. Drittens können beide Erkrankungen miteinander vorkommen. In zweifelhaften Fällen entscheidet die Wirkung des Chinins. **Mohr** (Bielefeld).

---

3) **L. Remy.** Contribution à l'étude du mécanisme de l'immunité naturelle contre la bactéridie charbonneuse.

(Mém. couronnés et autres mém. publ. par l'acad. royale de méd. belgique T. XVIII. Fasc. 3 u. 4.)
Bruxelles, 1903.

Die Untersuchungen des Verf. waren hauptsächlich darauf gerichtet, den Nachweis zu erbringen, daß auch bei der natürlichen Immunität gegen Milzbrand im Serum neben dem Komplement (»alexine« Bordet) ein Ambozeptor (»semibilisatrice« Bordet) vorhanden ist. Sie wurden in der Weise angeordnet, daß in 20 Tropfen des zu prüfenden Serums plus 2 Tropfen Bouillon 1—3 Ösen einer 20—24stündigen Milzbrand-Bouillonkultur zugesetzt wurden. Nach 24stündigem Verweilen im Thermostaten wurde eine Öse dieser Flüssigkeit auf festen Nährboden ausgestrichen und nach weiteren 24 Stunden das Resultat notiert. So wurden die Sera von weißer Ratte, Kaninchen und Pferd, Meerschweinchen, Schaf und Ziege geprüft. Bei den drei erstgenannten Tieren ließ sich ein Ambozeptor für Milzbrand nachweisen, dessen Resistenz gegen Temperaturen von 60—61° etwa dem Grade der Resistenz gegen die Milzbrandinfektion gleichkam. Entsprechend der Empfänglichkeit junger Kaninchen für die Infektion war ihr Serum in vitro nicht bakterizid; diese Eigenschaft wurde erst bei älteren Kaninchen von zwei und mehr Jahren nachgewiesen. Meerschweinchen, Schaf und Ziege besitzen ein nicht bakterizides Serum, das dementsprechend auch keinen Ambozeptor für Milzbrand enthält. **M. v. Brunn** (Tübingen).

---

4) **L. Ihrig.** Wundbehandlung nach biologischem Prinzip.

(Beiträge zur klin. Chirurgie Bd. XL. Hft. 1.)

Verf. bemüht sich, den Widerspruch klar zu machen, welchen er in dem heutigen antiparasitären Prinzip der Wundbehandlung gegenüber unseren Kenntnissen über den Vorgang der Wundinfektion findet. Es ist eine unanfechtbare Tatsache, daß die Wundinfektion parasitären Ursprunges ist, ferner, daß es allen Anstren-

Digitized by Google

gungen der Antisepsis nicht gelingt, diesen Faktor auszuschalten, weil es unmöglich ist, eine Keimfreiheit der Hände zu erzielen. Ferner ist es sicher, daß der infektiöse Keimgehalt spontan selten zur Entwicklung gelangt, dagegen nach Eingriffen häufig emporschießt. Der Grund für diese letzte Tatsache liegt darin, daß durch physische und chemische Schädigung der Gewebe den pathogenen Keimen sowohl der Boden für ihre Entwicklung geschaffen, als auch die Widerstandskraft des Gewebes gegen die Infektion herabgesetzt wird. Es folgt daraus als Postulat für die Wundbehandlung die Fernhaltung von mechanischen und thermischen Reizen und der einen Zelltod herbeiführenden Austrocknung der Gewebe. Erreicht wird diese Forderung durch Vermeiden jeden Auswischens der Wunde zum Zwecke der Reinigung, durch Anwendung körperwarmer Media der Wundbehandlung und durch feuchte Behandlung der Wunden. Bei letzterer sind aber, als gleichfalls das Gewebe schwer schädigend, sämtliche Antiseptika zu vermeiden. Als das biologisch entsprechendste Medium für die Wunde ist Blut anzusehen oder eine Flüssigkeit, welche in ihrer chemischen Zusammensetzung demselben möglichst nahe kommt. Diese Bedingung erfüllen die Ringer'sche und die Locke'sche Lösung[1], und letztere wird tatsächlich von dem Verf. in ausgedehntester Weise bei der Wundbehandlung verwendet. Das Nahtmaterial und die Tupfer passieren diese Lösung, das Wundsekret wird mit derselben abgespült und die zum Verband bestimmte Gaze kommt mit der Locke'schen Lösung gefüllt auf die Wunde. Verf. ist mit den Resultaten dieser Wundbehandlung nach biologischem Prinzip sehr zufrieden.

Blauel (Tübingen).

---

5) **Sergent.** Levure de bière et suppuration.

(Annal. de l'institut Pasteur 1903. p. 631.)

Experimentelle Studien über die Wirkung der Bierhefe auf künstlich hervorgerufene Staphylokokkenerkrankungen der Kaninchenhaut, ähnlich einer Furunkulose. Bei den mit Bierhefe intern behandelten Tieren verlief die Erkrankung schneller und leichter als bei den Kontrolltieren. Wurde die Hefebehandlung bereits 24 Stunden vor der künstlichen Infektion begonnen, so entwickelten sich nur wenige kleine Pusteln, welche nach einigen Stunden eintrockneten. Die Hefewirkung ist nicht konstant, sie ist nur bei oberflächlichen Eitererkrankungen der Haut vorhanden und im allgemeinen sehr vorübergehend. S. extrahierte aus der abgetöteten Hefe den wirksamen Bestandteil durch Mazeration der Hefe in Wasser. Die Wirkung des Extraktes auf Tiere war genau dieselbe wie bei natürlicher Hefe; auch bei einigen Pat. mit Furunkulose war der Erfolg derselbe. Ein derartiger aseptischer Hefenextrakt

---

[1] $CaCl_2$ 0,03%,
$NaHCO_3$ 0,07%,
$NaCl$ 0,9%.

Digitized by Google

ist der natürlichen Hefe für interne Verwendung jedenfalls vorzuziehen, weil massenhafte lebende Hefe im Magen-Darmkanal nicht immer unschädlich ist. **Mohr** (Bielefeld).

6) **Fortescue-Brickdale.** Collargol.

(Bristol med.-chir. journ. 1903. Dezember.)

Nach den Versuchen des Verf. hat Collargol in 5%iger Lösung auf Kulturen von Streptokokken mittlerer Virulenz keine bakterizide Wirkung; im lebenden Blut ist die hemmende Kraft des Collargols wahrscheinlich geringer als in Bouillonkulturen; bei den gebräuchlichen intravenösen Dosen wird die Verdünnung im Blute so stark, daß von einem wirksamen bakteriziden Einfluß auf Streptokokken nicht mehr die Rede sein kann.

Auf Grund seiner Experimente und einer sehr unvollständigen Literaturübersicht hält sich F. zu folgenden Schlüssen für berechtigt: Collargol ist niemals in genügenden Mengen in den Körper eingeführt worden, um das Blut antiseptisch zu beeinflussen, es hat keine Wirkung bei deutlicher Septhämie oder Pyämie. Abfallen der Temperatur und Besserung des Allgemeinbefindens kommen in einigen Fällen allgemeiner Toxämie zustande; in der Hälfte der berichteten Fälle dieser Art blieb das Mittel ohne Wirkung.

Mohr (Bielefeld).

7) **Gidney.** Adrenalin in general surgery.

(Indiana med. gaz. 1903. Oktober.)

Mitteilung von Fällen, in welchen sich Adrenalin in Lösung von 1:1000 zur Blutstillung bewährte, so bei Verletzung eines größeren Astes der Art. meningea media, bei starken Hämorrhoidal-, Nasen- und Zahnblutungen, auch zur Blutstillung vor der Bedeckung einer Wundfläche mit Thiersch'schen Transplantationen, ferner bei Operationen an den Augenlidern und der Bindehaut; bei Entzündungen der letzteren wirkt Adrenalin (1 : 2—5000) stark antiphlogistisch. **Mohr** (Bielefeld).

8) **Exner** und **Holzknecht.** Die Pathologie der Radiumdermatitis.

(Sitzungsbericht der kaiserl. Akademie der Wissenschaften in Wien. Mathem.-naturwissensch. Klasse Bd. CXII. Abt. III. Juli 1903.)

Verff. benutzten bei ihren Versuchen Radiumbromid, welches nach Angaben von Giesel von den Braunschweiger Chininfabriken dargestellt wurde. Das Präparat, welches sehr teuer ist, von dem aber einige Milligramm genügen, ist in einer Kapsel aus Hartgummi und Messing eingeschlossen und durch eine Glimmerplatte abgeschlossen. Die Glimmerplattenseite wird auf die Haut aufgelegt. Die Erscheinungen, welche nach Bestrahlung der Haut mit Radium auftreten, sind die einer akuten Dermatitis. Die Ursache ist die

Digitized by Google

Radiumstrahlung selbst. Die Veränderungen treten erst nach einer gewissen Latenzzeit auf. Die Bestrahlungszeit steht im umgekehrten Verhältnis zur Latenzzeit, im geraden zur Höhe und Dauer der Reaktion. Verff. schlagen vor, die Veränderungen nach ihrer Intensität in drei Gruppen einzuteilen; Erster Grad: Rötung, Schwellung und Schmerzhaftigkeit mit Rückbildung zur Norm; zweiter Grad: Blasenbildung mit Hautatrophie; dritter Grad: Mortifikation mit konsekutiver Ulzeration und Ausgang in Narbenbildung. Allen Gewebsbestandteilen der Haut wohnt die gleiche Absorptionskraft inne. Es wird also bereits in den oberflächlicheren Schichten ein großer Teil der Strahlen absorbiert, so daß trotz gleicher Absorptionskraft die zur Absorption kommenden Mengen nach der Tiefe zu stetig abnehmen müssen. Die zur Absorption gekommene Strahlung wird nun in eine andere Energie übergeführt, welche nach Ansicht der Verff. eine chemisch-physikalische ist und eine Dissoziationswirkung ausübt. Diese ist die Urheberin der nekrobiotischen Erkrankung der Zellen, welche mikroskopisch als Zelldegeneration sichtbar wird.

Klingmüller (Breslau).

---

9) **v. Bruns.** Krebsbehandlung mit Röntgenstrahlen.

(Therapie der Gegenwart 1904. Nr. 1.)

Verf. bespricht an der Hand der in der Literatur beschriebenen Fälle, sowie eigener Beobachtungen den heutigen Stand der Radiotherapie bei Karzinomen und kommt dabei zu folgenden Hauptsätzen:

1) Cancroide der Haut (Ulcus rodens) können in sehr vielen Fällen völlig geheilt werden. Bestrahlungsdauer (1—5 Sitzungen) insgesamt 30—60 Minuten. Nach 12—14tägiger Latenzzeit tritt eine Rötung der umgebenden Haut und eine Erweichung und Abflachung des Randwalles ein. Das Geschwür bedeckt sich dann mit Granulationen, die sich allmählich überhäuten. Die Zeitdauer bis zur Heilung beträgt 4—8 Wochen, die Narbe ist wenig sichtbar.

2) Die eigentlichen Karzinome der tieferen Organe können noch nicht geheilt, wohl aber gebessert werden. Das gilt besonders für Brustkrebse. Völlige Heilung ist nur in einem einzigen von v. Mikulicz und Fittig beschriebenen Falle gelungen. — Aus den bisher beobachteten Fällen geht hervor, daß die Röntgenstrahlen imstande sind, Krebsgewebe zum Schwund zu bringen. Für die Unvollkommenheit der Erfolge ist neben der Ungunst des Materials die noch mangelhafte Technik heranzuziehen. Insbesondere ist noch keine sichere Dosierung möglich. Von den anfänglich angestrebten nekrotisierenden Röntgenverbrennungen ist wegen der außerordentlich langsamen Vernarbung Abstand zu nehmen. Bei der Dosierung ist die Nachwirkung der Röntgenstrahlen in Rechnung zu ziehen. Eine intensivere, zur Nekrotisierung führende Bestrahlung ist bisweilen bei sehr voluminösen Geschwülsten zu empfehlen. Die Heilwirkung der Röntgenstrahlen beruht darauf, daß unter dem Einfluß derselben eine Degeneration und vollständiges Zugrundegehen der

Digitized by Google

Karzinomzellen eintritt. Die Röntgenstrahlen haben eine ausgesprochen elektive Wirkung auf die epithelialen Zellen.

Am Schluß seiner Auseinandersetzungen fordert Verf. trotz der bisher schlechten Resultate zu weiteren Versuchen auf, jedoch nur in sehr günstigen Fällen, wo durch ein Zuwarten nichts versäumt wird (Ulcus rodens) oder in sehr ungünstigen Fällen, wo nichts mehr zu verlieren ist. Die Versuche sollen jedoch in geeigneten Anstalten von sachkundiger Hand geleitet werden. Vor Überschätzung des Mittels wird eindringlich gewarnt! **Silberberg** (Breslau).

---

10) J. G. Clark. The treatment of cancer of the uterus by Röntgen rays.

(Univ. of Pennsylvania med. bulletin 1903. November.)

Verf. erwähnt zunächst die Bemühungen verschiedener amerikanischer Autoren, dem inoperablen Krebs der Portio und Cervix mit Röntgenstrahlen beizukommen, besonders mit dem wassergekühlten Spekulum von Caldwell. Dieses gestattet, die Strahlen konzentriert und unmittelbar an die erkrankte Portio heranzubringen. Durch die Röntgenstrahlen wird manchmal eine Verminderung der Schmerzen und des Ausflusses, auch eine Desodorierung desselben erzielt, ferner in einzelnen Fällen eine Verlangsamung des Wachstums. Delphey sah sogar eine Schrumpfung und völliges Schwinden der Geschwulst. Die Röntgenstrahlen verdienen also in der Palliativbehandlung des Uteruskrebses eine ausgedehntere Anwendung. **Mohr** (Bielefeld).

---

11) H. Pfeiffer. Über Bakterienbefunde in der normalen männlichen Urethra und den »Syphilisbazillus« Max Joseph's.

(Wiener klin. Wochenschrift 1903. Nr. 26.)

In der vorliegenden, aus der Abteilung von Mraček der Wiener Rudolfstiftung stammenden Arbeit teilt P. die bakteriologischen Befunde mit, die er aus der Harnröhre normaler und gonorrhoischer Pat. erhielt. Bei 11 der ersteren Kategorie und bei 6 der zweiten gelang es, Angehörige der Diphtheriegruppe nicht nur im Deckglaspräparat des Sekretes, sondern auch kulturell in reicher Zahl nachzuweisen. Die genaueren bis ins einzelne gehenden weiteren Untersuchungen der gefundenen Stäbchen ergaben, daß es sich nicht um avirulente Diphtheriebazillen, sondern um Vertreter der sog. Pseudodiphtheriebazillen handelte (nachgewiesen durch den von Schwoner angegebenen makroskopischen Agglutinationsversuch).

P. geht nun des weiteren in eine Kritik der von Max Joseph gefundenen »Syphilisbazillen« ein und schließt aus Joseph's Angaben, daß die von ihm (P.) gefundenen Pseudodiphtheriebazillen mit den Joseph'schen »Syphilisbazillen« identisch seien, wenngleich er sich nicht in dem Besitz einer Joseph'schen Syphilisbazillenkultur

Digitized by Google

setzen konnte. Bei Bestätigung dieser Identität wären die Joseph-schen Syphilisbazillen ihrer Spezifität entkleidet.

Hübener (Dresden).

12) Gibson. A new method of performing perineal section without a guide.

(Annals of surgery 1903. Oktober.)

Die Methode, welche bei impermeablen Strikturen der Harnröhre angewandt wurde, besteht darin, daß nach dem Einführen eines Spekulum in den gereinigten Mastdarm ein scharfer Haken durch die Mastdarmwand in die Vorsteherdrüse eingehakt und durch einen Assistenten gehalten wird. Jetzt werden am Damme die Weichteile bis auf die Gegend der Harnröhre durchtrennt und nunmehr durch Zug die Prostata nach abwärts und etwas nach rückwärts heruntergebracht. Sofort fühlt man in der Tiefe der Wunde jetzt die Harnröhre als einen sich spannenden Strang, welcher eröffnet wird. Zunächst wird eine Sonde, darauf der Katheter in die Blase eingeführt. Die Operation ist in 1—2 Minuten zu beendigen. G. hat neun Fälle auf diese Weise operiert, ohne daß eine Infektion der Prostata eingetreten wäre. Trotzdem will er die Methode nicht in allen Fällen von Striktur, sondern nur bei schwachen, an Nierenkomplikationen, Urininfiltrationen leidenden Pat. angewandt wissen, um eine möglichst schnelle Beendigung der Operation herbeizuführen.

Herhold (Altona).

13) Hawley. The surgical problem in prostatic hypertrophy.

(Annals of surgery 1903. November.)

Die Arbeit beginnt mit der Anatomie der Prostata. Die Hypertrophie der Drüse betreffend, ist die Vergrößerung des vor der Harnröhre gelegenen Teiles bedeutungslos, während eine Hypertrophie des retro-urethralen Teiles den Blasengrund nach aufwärts schiebt und eine Verlängerung des prostatischen Teiles der Harnröhre mit Erhebung des vesikalen Endes derselben hervorruft. Hierdurch wird die Urinentleerung erschwert.«

Die Ursachen der Prostatahypertrophie sind heutzutage noch so gut wie unbekannt. Während die einen der Arteriosklerose, der Gonorrhöe einen Einfluß zuschreiben, sehen andere als für die Krankheit prädisponierend eine abnorme Sekretion der Hoden an. Verf. meint, daß noch am ehesten eine abnorme Sekretion der Prostata selbst als Ursache der Vergrößerung angesehen werden könnte. Aus dieser Unkenntnis der Ätiologie resultiert, daß von vorbeugenden Maßregeln vorläufig nicht die Rede sein kann.

Was die Therapie anbetrifft, so ist die Blasenpunktion und die Goldmann'sche Ventrofixation der Blase ohne Einfluß auf das Leiden. Auch die Operationen, welche eine physiologische Schrumpfung bezwecken, wie die Kastration, Vasektomie und Angioneurektomie, sind ungenügend, ja selbst die Bottini'sche Operation

Digitized by Google

kann nur einen geringen Einfluß ausüben, und zwar nur bei der glandulären Hypertrophie. Verletzungen der Blase sind bei ihr nicht immer zu vermeiden. Die perineale Prostatektomie ist eine radikale, aber sehr schwere mit Verletzung der Harnröhre und Blase einhergehende Hilfe. Als neuere Operationsmethode ist 1) die Andrew'sche zu nennen, welche in einer Durchtrennung des Levator ani einer Seite und des pubo-prostatischen Bandes besteht und 2) die Delagènièr'sche. Diese letztere legt die Prostata wie bei der perinealen Prostatektomie frei, spaltet die Kapsel, zieht die Prostata nach abwärts und versucht sie in dieser Lage zu fixieren.

Verf. hält auch diese Operation für ungenügend. Er schlägt deswegen vor, die Prostata perineal freizulegen, die Kapsel zu spalten und stumpf mit dem Finger zu beiden Seiten abzulösen, endlich von der äußeren und unteren Fläche der Drüse beiderseits Schnitte abzutragen, ohne aber die Harnröhre und die Harnblase zu verletzen. Diese Operation leistet dasselbe wie die Prostatektomie, ist aber bei weitem nicht so eingreifend. **Herhold** (Altona).

---

14) **Lecouillard.** Effets thérapeutiques de la distension vésicale.

(Revue française de méd. et de chir. 1903. Nr. 57.)

L. sucht die Reflexe, welche die ausgedehnte Blase auf die Nieren ausübt, therapeutisch zu verwenden. In einem unter Guyon beobachteten Falle war die Blase vor einer Lithotripsie stärker angefüllt worden; die hierdurch hervorgerufene reflektorische, vermehrte Diurese führte unmittelbar darauf zu starken Nierenkolikanfällen mit Ausstoßung von kleineren Steinen und Gries in die Blase, also zu einer Befreiung der erkrankten Niere von pathologischem Inhalt. Auch sonst wurden, besonders in Fällen von renaler Harnretention, ähnliche Besserungen beobachtet. Bei einer Pyelitis mit Harnretention beobachtete Pasteau, nachdem er zwecks Endoskopie die Blase angefüllt hatte, reichliche Harnabsonderung und Temperaturabfall. Eine später wiederholte Blasenausdehnung bei derselben Pat. hatte den gleichen unmittelbar eintretenden Erfolg. Die Ausdehnung der Blase ist also das beste physiologische Mittel, die Harnsekretion anzuregen. Das Verfahren darf nur bei gesunder Blase versucht werden; die Ausdehnung wird nur solange fortgesetzt, bis die Kranke Drang zum Urinieren bekommt, und die Entleerung darf nicht zu lange hinausgeschoben werden. Unter Umständen muß Anfüllung und Entleerung mehrfach wiederholt werden, um die Nieren andauernd unter dem Einflusse des Reflexes zu halten.

Mohr (Bielefeld).


Digitized by Google

15) **T. Wilson.** Kelly's method of cystoscopy in the female.

(Lancet 1904. Januar 9.)

Verf. empfiehlt angelegentlichst die 1894 von Kelly angegebene Methode der direkten Cystoskopie bei der weiblichen Blase auf Grund seiner Erfahrungen in 250 Fällen. Die Methode beruht bekanntlich darauf, daß sich die Blase bei mit Hilfe eines Spekulums offen gehaltener Harnröhre in Beckenhochlagerung mit Luft füllt und ausdehnt, und zwar durch den beim Zurückfallen der Eingeweide in ihr negativ werdenden Druck. Bei der Kürze der weiblichen Harnröhre sind so die Blasenwände mit Hilfe eines einfachen Spekulums und einer Lichtquelle der direkten Betrachtung zugängig. Auch intravesikale Eingriffe, Anlegen der Schlinge an Polypen, Entfernung von Fremdkörpern, Harnleiterkatheterismus sind nach Verf. leicht mit der Kelly'schen Methode auszuführen. In 90% der Fälle ist eine Anästhesie irgendwelcher Art unnötig, für die Untersuchung genügt meist die einfache Beckenhochlagerung, Knie-Ellbogenlage wurde nur in Ausnahmefällen verwandt. Zu beachten ist, daß das innere Ende des Spekulums richtig in der Blase liegt, und daß die die Blase ausdehnende Luft nach der Untersuchung mit Hilfe eines Katheters wieder herausgelassen wird, da sonst Koliken ausgelöst werden können. Zahlreiche ausführlicher beschriebene Fälle, in denen Verf. die Methode mit Erfolg anwandte, sind in der Arbeit angeführt. **H. Ebbinghaus** (Paris).

---

16) **H. Hartmann.** La séparation intravésicale des urines.

(Arch. internat. de chirurgie Vol. I. Fasc. 2.)

Nach einem kurzen historischen Überblick gibt Verf. eine ausführliche Schilderung des den Lesern des Zentralblattes bereits bekannten Instrumentes von Luys, das in mehr als 200 Fällen mit gutem Erfolge zur Anwendung gekommen ist. Er erwähnt dann noch kurz das kompliziertere Instrument, das Cathelin angegeben und in etwa 100 Fällen erprobt hat. Angesichts der mit diesen beiden Instrumenten erzielten Erfolge sei »der Harnleiterkatheterismus in Paris rapid in Abnahme gekommen«.

Gegenüber den enthusiastischen Schilderungen von den Vorzügen dieser Apparate muß Ref., der vielfach Gelegenheit hatte, die beiden Instrumente zu gebrauchen, energisch betonen, daß der Harnscheider zwar mancherlei Vorzüge hat, aber nie und nimmer den Harnleiterkatheterismus vollkommen ersetzen kann und wird. Dies Urteil wird von maßgebenden Autoren geteilt und ist auch an mehreren Stellen ausgesprochen worden. **Engelmann** (Dortmund).

Digitized by Google

17) **W. Zangemeister.** Über Verwertung der Gefrierpunktserniedrigung des Harnes zur Beurteilung der Nierenfunktion.

(Berliner klin. Wochenschrift 1903. Nr. 49.)

Die Untersuchungen der letzten Jahre haben ergeben, daß der Grad der Herabsetzung der molekularen Konzentration des Harnes, welcher sich durch reichliche Verabfolgung von (Mineral-) Wasser erreichen läßt, eine neue wesentliche Stütze bei der Beurteilung der Nierenleistungsfähigkeit bildet, und diese Reaktion der Niere bedingt einen gewissen Umschwung in der Verwertung der Gefrierpunktsergebnisse.

Verf. gibt eine prinzipielle Modifikation der Untersuchungsmethode, die er bei Schwangeren und Eklamptischen zur Anwendung gebracht hat, unter Anführung von Beispielen, welche zeigen, daß man den Salzgehalt verschiedener Harne an der Hand des ursprünglichen Gefrierpunktes nicht vergleichen, noch weniger die absoluten Salzwerte danach berechnen kann; hierzu ist eine Verdünnung nötig, durch welche der Gefrierpunkt des Harnes mindestens auf —0,400°, in Gegenwart von Uraten sogar noch mehr erhöht wird.

»Verdünnt man den Harn immer gleichmäßig in der Art, daß man Urinportionen gleicher Zeiträume stets auf das gleiche Volumen bringt und geht in der Wahl dieses konstanten Volumens soweit, daß der Dissoziationsgrad in allen Urinen möglichst weitgehend, also konstant ist, und alle Harnsalze beim Abkühlen in Lösung bleiben, so verhalten sich die Gefrierpunkte dieser verdünnten Urine direkt wie die Zahl der in den betreffenden Zeitabschnitten ausgeschiedenen Harnsalzmolen.«

Z. kommt zu dem Schlusse, daß das Verdünnen des Harnes uns gestattet, die Diurese beliebig kleiner und großer Zeitintervalle, den Harn verschiedener Individuen und unter verschiedenen Verhältnissen in bezug auf seinen Salzgehalt zu vergleichen, während die Verwertung des unmittelbar beobachteten Gefrierpunktes zu bedenklichen Fehlern führen kann. **Langemak** (Erfurt).

---

18) **Cabot.** Calculous anuria; its diagnosis and treatment.

(Annals of surgery 1903. Oktober.)

Verf. unterscheidet zwei Arten der Anurie. Einmal ist sie die Folge der allmählichen Zerstörung der Nieren nach Pyelitis und Pyelonephritis, welche letztere durch Reizung von Becken- oder Nierensteinen hervorgerufen wurden. Diese Form der Anurie tritt erst am Ende der Krankheit ein und geht oft mit urämischen Symptomen einher, nachdem nicht selten ein Stadium von Polyurie wie bei der interstitiellen Nephritis vorhergegangen ist. Die zweite (akute) Form der Anurie, eigentliche »Steinanurie«, wird durch Verstopfung des Harnleiters durch einen Stein hervorgerufen; urämische

Digitized by Google

Symptome fehlen hier; innerhalb 3—10 Tagen nach Verlegung des Harnleiters tritt die Krankheit plötzlich ein. Zuweilen tritt diese Anurie erst ein, wenn beide Harnleiter verstopft sind; gewöhnlich ist dann auf der einen Seite der Harnleiter bereits längere Zeit verstopft gewesen und die betreffende Niere zerstört. Es kann jedoch auch Anurie auftreten bei Verstopfung nur eines Harnleiters, fast immer ist dann aber die Niere der anderen Seite erkrankt und funktionsunfähig.

Ohne operativen Eingriff kann die Anurie wieder vorübergehen, wenn der eingeklemmte Stein wieder ins Nierenbecken zurückgleitet oder in die Harnblase gestoßen wird. Mit dem chirurgischen Eingriff soll nicht zu lange gewartet werden, da abwartende Behandlung eine Sterblichkeit von 72—80% hat.

Um den Ort zu bestimmen, an welchem die die Anurie auslösende Verstopfung sitzt, benutzt man: 1) den Sitz des Schmerzes und der vergrößerten Niere, 2) das Abtasten der Bauchhöhle nach dem obturierenden Stein, 3) die Durchleuchtung mit X-Strahlen, 4) die Kystoskopie und den Harnleiterkatheterismus.

In zwei Fällen von Anurie, welche Verf. näher beschreibt, gelang es ihm bei der Operation (Nierenfreilegung durch Laparotomie) nicht, das verstopfende Hindernis zu entdecken. Trotzdem verschwand nach der Operation die Anurie, und eine Auswaschung der Blase brachte Steinkonkremente zutage. Man kann daher versuchen, wenn sich der Sitz des Steines nicht feststellen läßt, ihn durch abdominelle Massage der Harnleitergegend nach abwärts zu bringen. Jedoch darf dadurch ein operativer Eingriff nicht zu lange aufgeschoben werden. Ist der Sitz des Steines diagnostiziert, so wird bei Lage desselben im Nierenbecken die Nephrotomie helfen. Liegt der Stein tief im Harnleiter bis 2—3 Zoll oberhalb der Blasenmündung, so wird der Israel'sche Lendenschnitt ihn immer noch erreichen; nur bei sehr fetten Personen kann dieses schwierig sein. Liegt der Stein noch tiefer, so kommt bei Frauen die Entfernung durch die Scheide, bei Männer die Kraske'sche partielle Kreuzbeinresektion in Frage. Die letztere ist bei Männern auch event. anwendbar, wenn der Stein in der Blasenwand sitzt. Bei Frauen gelingt es nach Erweiterung der Harnröhre, einen in der Blasenwand sitzenden und in die Blasenhöhle etwas hineinragenden Stein mit dem Finger herauszubefördern. **Herhold** (Altona).

---

19) **Jesionek.** Über die tuberkulöse Erkrankung der Haut und Schleimhaut im Bereiche der äußeren weiblichen Genitalien und die Beziehung der Tuberkulose zur Elephantiasis vulvae.

(Beiträge zur Klinik der Tuberkulose 1903. Bd. II. p. 1.)

Aus der Reihe der tuberkulösen Erkrankungen der äußeren weiblichen Genitalien ist der sog. »Lupus esthiomenos« auszuschalten.

Digitized by Google

Er ist durch Ulzeration ein,- Hyperplasie andererseits charakterisiert, hat aber mit Lupus gar nichts zu tun, da wahre Lupusknötchen stets fehlen. Die Affektion wird daher besser als Elephantiasis vulvae bezeichnet. Lupus vulgaris der inneren weiblichen Genitalien wurde an dem großen Materiale der Münchener dermatologischen Klinik niemals beobachtet, es ist bisher überhaupt nur ein, nicht einmal ganz sicherer Fall in der Literatur bekannt. Dagegen kam die miliare Tuberkulose der Haut und Schleimhaut unter 4500 Fällen 14mal vor. Bei allen diesen Fällen wurden Tuberkel und Tuberkelbazillen einwandfrei nachgewiesen. Die Genitalaffektion ist in der Regel nicht die erste Lokalisation der Tuberkulose. Fieber und Allgemeinerscheinungen sind nicht auf die äußere Genitaltuberkulose zurückzuführen, sondern weisen auf anderweitige tuberkulöse Affektionen hin. Das Leiden hat Neigung zur spontanen Rückbildung und zur Bildung papillärer Wucherungen. Ausführlich beschrieben wird zum Schluß ein Fall von Kombination von miliarer Tuberkulose der Vulva und Skrophuloderma bei einem 23jährigen Mädchen. Der Fall scheint bis jetzt ein Unikum darzustellen. Auf seine Wiedergabe muß hier verzichtet und auf das Original verwiesen werden.

M. v. Brunn (Tübingen).

---

20) **K. Abel.** Vaginale oder abdominale Operation bei gynäkologischen Erkrankungen.

(Berliner klin. Wochenschrift 1903. Nr. 49.)

Die Abhandlung will beweisen, daß die prinzipielle Operation bei gynäkologischen Erkrankungen die vaginale Köliotomie sein und infolgedessen die Laparotomie hierbei auf ein Minimum eingeschränkt werden muß, weil der vaginale Weg der ungleich ungefährlichere ist bei den Lageveränderungen des Uterus, bei den Neubildungen an den Adnexen, bei den entzündlichen Tuben- und Tubo-Ovarialerkrankungen, bei den Tubargraviditäten und den Myomen des Uterus. Von den 121 Pat. mit vaginalen Köliotomien starben dem Verf. nur 2 (1,6%); dieser Zahl stehen ebenfalls 121 gleichartige abdominale Operationen mit 6,6% Sterblichkeit gegenüber. Die Narbenbrüche fallen bei der vaginalen Methode fort, die Pat. entschließen sich zu dieser Operation leichter als zum Bauchschnitt, die Rekonvaleszenz ist eine ungleich leichtere, die völlige Genesung eine schnellere; die Nachbehandlung gestaltet sich äußerst einfach.

Zum Schluß betont A., daß man angesichts dieser fast ungefährlichen Operationsmethode die Indikation zur operativen Behandlung der Myome weiter stellen soll, da diese zwar anfangs gutartige Geschwulst klinische Erscheinungen machen kann, die einen das Leben bedrohenden Charakter annehmen. Die Herzdegeneration und die Herabsetzung des allgemeinen Kräftezustandes machen die Prognose des operativen Eingriffes weit schlechter; denn nicht nur der durch den Eingriff bewirkte Chok kann zum Tode

Digitized by Google

führen, auch die Gefahr der Infektion bei einer geschwächten Herztätigkeit ist viel größer. Verf. empfiehlt deshalb das Myom ebenso wie eine Eierstocksgeschwulst, sobald dasselbe zu unserer Kenntnis gelangt ist, zu entfernen; es gelingt dann häufig den Uterus zu erhalten, wodurch die Operation ein konservativeres Verfahren sein wird, als die abwartende Methode. **Langemak** (Erfurt).

---

21) **Coffey.** Contribution to the surgery of pyosalpinx.

(Annals of surgery 1903. Oktober.)

C. beschreibt unter Beifügung von acht recht guten Abbildungen die von ihm bei der Fortnahme der Pyosalpinx angewandte Operationstechnik. Er schneidet aus der Uterusecke mit einem Ovalärschnitt die Tube aus und vernäht diese Lücke der Gebärmutterwand sofort. Nach Unterbindung der Tubenbänder und Entfernung der Tube, wobei etwa vorhandene Eierstockscysten eröffnet werden, vereinigt Verf. die Stümpfe der Tubenbänder mit fortlaufender Naht, indem er sie dabei ganz an die Uteruswand heranzieht und so eine völlige Überdachung des Eierstocks bildet. Da die Gebärmutter zu Retroversion neigt, verkürzt er beide Ligg. rotunda, indem er sie unter Knickung des am Uterus festsitzenden Endes auf der hinteren Fläche des Uterus festnäht. **Herhold** (Altona).

Kleinere Mitteilungen.

22) Jahresbericht der Heidelberger chirurgischen Klinik. Mit einem Vorwort von Prof. Dr. V. Czerny.

(Beiträge zur klin. Chirurgie Bd. XXXIX. Suppl.-Hft.)

In seinem Vorworte berührt der Verf. in der Hauptsache drei große, wichtige Gebiete der Chirurgie, die Therapie des Magenkrebses, des Mastdarmkrebses und die Narkose. Es wird dem Bedauern Ausdruck gegeben, daß die Magenkrebse, welche bei frühzeitiger Operation auffallend gute Endresultate geben, gewöhnlich so spät erst erkannt und dem Operateur zugewiesen werden. Verf. weist auf eine einfache, von ihm schon vor Jahren aufgestellte Regel zur Beurteilung chronischer Magenleiden hin, welche eine möglichst frühzeitige chirurgische Begutachtung erreichen will.

Um die Mastdarmkrebse in noch aussichtsvollem Zustande der Operation zuzuführen, betont Verf. ausdrücklich das Postulat einer Digitaluntersuchung des Mastdarmes in allen irgendwie verdächtigen Fällen.

Unter 1955 Narkosen war ein Chloroformtodesfall zu verzeichnen. Ein zweiter Todesfall erfolgte im Anschluß an eine lokale Anästhesie der Harnröhre und Blase mit Kokain. Mit dem Roth-Dräger'schen Apparate sind an der Heidelberger Klinik schon ausgedehnte Versuche gemacht worden, deren Resultate ermunternd genug waren, um sie weiter fortzusetzen.

Die Zahl der im letzten Jahre in der Heidelberger Klinik stationär behandelten Kranken betrug 2648 bei 205 Krankenbetten. Operationen wurden im ganzen 1955 ausgeführt, unter diesen 292 Laparotomien. Todesfälle waren insgesamt 134 zu verzeichnen.

Von größeren Operationsreihen seien erwähnt 93 Strumektomien, 44 Gastroenterostomien, 63 Resektionen des Proc. vermiformis, 37 Cholecystostomien und

Digitized by Google

20 Choledochotomien, 140 Radikaloperationen bei Hernien, 39 Amputationen und 24 Exartikulationen von Extremitäten, 47 Gelenkresektionen usw.

Die Frequenz der chirurgischen Ambulanz belief sich auf 7516 Pat. 190mal wurde allgemeine Narkose, 193mal lokale Anästhesie angewendet.

Blauel (Tübingen).

23) **L. Rizzo.** Contributo all' etiologia della gangrena gassosa.
(Arch. internat. de chirurgie Vol. I. Fasc. 2.)

Bei einem 20jährigen Manne entwickelte sich im Anschluß an eine Zahnextraktion eine Phlegmone, die sich auf den Hals und die Brust weiter verbreitete. Bei den vorgenommenen ausgedehnten Inzisionen entströmten den Wunden stinkende Gasmassen. Pat. erlag der Infektion.

Die bakteriologische Untersuchung ergab, daß als Erreger der Gasphlegmone eine in Reinkultur vorgefundene Koliart anzusprechen war. In den sonst beobachteten Fällen handelte es sich in der Regel um Mischinfektionen; von den, seinem Falle analogen Beobachtungen konnte Verf. in der Literatur nur zwei ausfindig machen. Diese seltene Eigenschaft des Bakterium coli mag auf der speziellen Beschaffenheit des Entwicklungsbodens oder auf den sonstigen Lebensbedingungen und auf der Virulenz desselben beruhen. Von Bedeutung ist in dieser Beziehung, daß in allen Beobachtungen die Infektion in der Nähe des Verdauungskanals ihren Sitz hatte.

Engelmann (Dortmund).

24) **Van Duyn.** Influence of the leucocyte count in the decision for or against operation.
(Buffalo med. journ. 1904. Januar.)

D. hat in 50 Fällen die Entscheidung über Notwendigkeit und Dringlichkeit einer Operation hauptsächlich von der Leukocytenzählung abhängig gemacht. In 20 Fällen ohne Eiterinfektion betrug die Leukocytenzahl 5—15000, jedoch nur in 9 von diesen Fällen über 9400. Diese für nichteitrige Erkrankung hohe Zahl erklärte sich durch verschiedene Umstände, z. B. durch sehr akuten Beginn einer katarrhalischen Appendicitis, durch komplizierende Schwangerschaft und mehrfach auch durch Bösartigkeit der Erkrankung. In den 30 übrigen Fällen mit Eiterinfektion schwankten die Zahlen zwischen 7—37000; die akuten Infektionen hatten alle über 15000. Von den Fällen unter 9000 waren 3 tuberkulös und 2 zeigten den Bacillus coli in Reinkultur. Von den Zahlen zwischen 9—14000 betrafen fast alle subakute oder chronische Abszesse, z. B. Pyosalpingitiden oder tuberkulöse Abszesse. War die Erkrankung rein tuberkulös, so war die Zahl immer niedrig, selbst bei schweren Symptomen. D. demonstriert sodann an einem Falle von Empyem der Gallenblase und mehreren Appendicitisfällen die Wichtigkeit des Leukocytenbefundes für die Indikationsstellung zur Operation; in 6 Fällen entschied die Zählung die Differentialdiagnose und verhütete eine anscheinend dringliche Operation, so z. B. bei einem appendicitisähnlichen Typhus, bei einer anscheinend infektiösen Gelenkentzündung, bei einer vermeintlichen Niereneiterung usw. In 2 weiteren Fällen von Riß eines Meckel'schen Divertikels bezw. einer Appendicitis mit allgemeiner Peritonitis wurde trotz des schweren Operationsbefundes die Prognose günstig gestellt, da die Leukocytenzahl niedrig war; der weitere Verlauf bestätigte die Prognose. Schließlich führt D. Fälle an, in welchen der Leukocytenbefund darüber entschied, die Operation ohne Gefahr hinauszuschieben, bis das Allgemeinbefinden besser geworden war oder andererseits, trotz leichter Symptome, sofort zu operieren.

Verf. schließt aus seinen Erfahrungen folgendes: eine zunehmende Zahl bei öfteren Zählungen zeigt im allgemeinen, daß die Erkrankung schwerer wird und eine etwaige Operation sofort vorgenommen werden muß; ein gleichbleibender, mäßiger Grad von Leukocytose dagegen erlaubt, die Operation zu verschieben. Die Grenzlinie liegt zwischen der Zahl von 10—15000. Der Leukocytenbefund allein darf jedoch niemals die Indikation zur Operation entscheiden.

Mohr (Bielefeld).

Digitized by Google

25) **Harrison and Wills.** Light treatment.

(Bristol med.-chir. journ. 1903. Dezember.)

Verff. erzielten bei Akne vulgaris mit den Röntgenstrahlen nur dann Dauererfolge, wenn spätere Reize auf die abgeheilten Stellen vermieden wurden. Die Bestrahlung befördert die Abschuppung und Talgabsonderung, so daß die Talgpfröpfe mitsamt den oberflächlichsten Epidermisschichten abgestoßen werden. Drei Fälle von hartnäckigem, der Paget's disease of the nipple ähnlichem Ekzem der Leistengegend bezw. des Mundes und der Brustwarze wurden stark gebessert und z. T. geheilt. Bei 50 Lupusfällen wurde immer Besserung erzielt; am geringsten fiel diese aus 1) bei sehr lange bestehenden oder mehr in die Tiefe reichenden Knoten, 2) bei Kranken, welche früher chirurgisch behandelt wurden, und zwar weil ausgedehnte Narbenbildung über den Krankheitsherden die Wirkung der Strahlen abschwächt. Auch sonstige oberflächliche tuberkulöse Ulzerationen (zerfallene Lymphdrüsen) wurden günstig beeinflußt. Beim Lupus erythematosus wurden nur im Anfangsstadium Erfolge erzielt. Von 18 Fällen von Ulcus rodens wurden 8 geheilt, 7 (noch in Behandlung) gebessert. **Mohr** (Bielefeld).

26) **A. Exner.** Zur Röntgenbehandlung von Tumoren.

(Wiener klin. Wochenschrift 1903. Nr. 25.)

Bericht aus der weiland v. Gussenbauer'schen Klinik über drei Fälle von jauchenden, inoperablen Brustkrebsen und einen Fall von Melanosarkom, der bereits zur Bildung von zahlreichen Metastasen geführt hatte. In allen Karzinomfällen wurde die Jauchung eingeschränkt resp. zum Aufhören gebracht, im dritten Falle kam es zu lokaler Heilung, d. h. die ungefähr faustgroße Geschwulst war innerhalb von 3 Monaten verschwunden, ohne daß sich makroskopisch irgendwo noch karzinomverdächtige Stellen nachweisen ließen. Leider konnte über Dauer des Zustandes nichts eruiert werden, da Pat. sich nicht wieder sehen ließ.

Bei dem Melanosarkom hatte (nach operativer Entfernung der Primärgeschwulst) die Bestrahlung der metastatischen Hautknoten wiederholt das Verschwinden der Knoten zur Folge, eine Heilung trat nicht ein.

Hinsichtlich der Technik der Röntgenbehandlung (mittelweiche Röhren, Fokushautdistanz 9—11 cm bei kleinen, 17 cm bei großen Objekten, Dosierung des Röntgenlichtes mit dem Holzknecht'schen Chromoradiometer) sei auf das Original verwiesen. **Hübener** (Dresden).

27) **Schiff.** Mammakarzinom und Röntgenstrahlen.

(Aus der Sitzung der k. k. Gesellschaft der Ärzte in Wien vom 5. Juni 1903.)

(Wiener klin. Wochenschrift 1903. Nr. 24.)

Vorstellung einer Pat. mit inoperablem, jauchendem Brustkrebs mit lentikulären Hautmetastasen und Drüsenpaketen in der Achselhöhle, sowie Supra- und Infraclaviculargrube.

Nach 20 Bestrahlungen mit Röntgenstrahlen sind die Hautmetastasen geschwunden, die Drüsenpakete wesentlich kleiner und weicher, an Stelle der exulzerierten Geschwulst eine glatte, von leicht erweiterten Kapillaren durchzogene Narbe, die an einigen Stellen oberflächlich exkoriiert ist. Das subjektive und Allgemeinbefinden der Pat. hat sich wesentlich gebessert.

Hübener (Dresden).

28) **R. Vigouroux.** Sur le traitement des tumeurs du sein par les rayons X. Cornil rapporteur.

(Bull. de l'acad. de méd. 67. ann. 3. ser. Nr. 25.)

Die mit Röntgenstrahlen behandelte Geschwulst der Brustdrüse hatte schon 7 Jahre lang bestanden, war dann nach monatelanger interner Chininbehandlung teilweise zerfallen und bereits in Abstoßung begriffen, als V. die Bestrahlung anfing. Zuerst trat unter ihrer 12—15 Minuten langen Einwirkung ziemlich schnell

Digitized by Google

Narbenbildung ein, welcher starker Zerfall und lebhafte Anschwellung einer bereits vorher konstatierten Achseldrüse folgte; der Abstoßung der abgestorbenen Geschwulstmassen mußte mit der Schere nachgeholfen werden. Schließlich — innerhalb einer Dauer von 18 Monaten — war die Heilung bis auf kleine Geschwulstreste fast beendet.

Die mikroskopische Untersuchung der Neubildung fehlt; sowohl von Cornil selbst als auch in späterer Sitzung (Nr. 27) von Labbé wird darauf hingewiesen, daß eine Geschwulst, die im Verlaufe von 8 Jahren bei einer 43jährigen Frau bestehen konnte ohne zu allgemeiner Metastasenbildung zu führen, wohl nur ein Adenom gewesen sein dürfte, dessen spontane Eliminierung nichts Neues ist. Immerhin dürfte den Röntgenstrahlen eine beträchtliche Tiefenwirkung eigen sein.

Christel (Metz).

29) **A. Exner.** Karzinom des Mundes und Melanosarkom mit Radiumstrahlung behandelt.

(Aus der Sitzung der k. k. Gesellschaft der Ärste in Wien vom 26. Juni 1903.)
(Wiener klin. Wochenschrift 1903. Nr. 27.)

In der weiland Gussenbauer'schen Klinik wurden zwei Fälle von Melanosarkom (Metastasen in der Haut) und ein Karzinomrezidiv des Mundes (inoperabel) mit Radiumbestrahlung behandelt. Das Karzinom wurde sechsmal je 15—20 Minuten bestrahlt (vom 11. Mai bis 3. Juni). Am 26. Juni ist von der Geschwulst nichts mehr nachweisbar. Auch in den beiden Fällen von Melanosarkom kam es zum völligen Verschwinden einzelner Hautknötchen.

In der Diskussion stellt Holzknecht einige ebenso behandelte, aber auch noch in Behandlung befindliche dermatologische Fälle vor. Besonderes Interesse verdienen zwei weitere Demonstrationen eines Epithelioms der Wange und einer flachen Teleangiektasie der ganzen oberen Extremität. Im ersten Falle war nach dreimaliger 5 Minuten dauernder Bestrahlung nur noch eine Spur Infiltration am Rande zu fühlen, im zweiten Falle wurden experimenti causa nur einzelne disseminierte Kreischen bestrahlt, die sich jetzt als vollkommen normal aussehende, zarte, reine, weiße Haut von der Umgebung abheben. **Hübener** (Dresden).

30) **Riche.** Fracture du bassin avec rupture de l'urètre.

(Gaz. des hôpitaux 1903. Nr. 138.)

Die Verletzung kam durch Überfahren zustande. Da die Diagnose sicher und Katheterismus unmöglich war, operierte R. Er machte einen Querschnitt über den Damm (Incision prérectale transversale) und fand die 2 cm voneinander entfernten Enden der zerrissenen Harnröhre.

Trotz Reißens der angelegten einen Catgutnaht, Abszedierung und Fistelbildung erfolgte Heilung.

R. teilt den Fall mit, um auf den großen Vorteil der angewandten Schnittführung hinzuweisen, die seiner Meinung nach das Auffinden der Harnröhrenenden bedeutend erleichtert. **V. E. Mertens** (Breslau).

31) **Christen.** Beiträge zur Pathologie und Therapie der Harnröhrenstrikturen auf Grund einer Reihe von 400 Fällen.

(Zentralblatt f. d. Krankheiten d. Harn- u. Sexualorgane Bd. XIV. Hft. 10 u. 11.)

Aus dieser Arbeit sind folgende Daten von Interesse: 91% der Strikturen waren gonorrhoischen, 3% traumatischen Ursprunges; 85,5% waren einfach, 14,5% zwei- bis dreifach; die Striktur saß in der Pars membranacea bei 56%, in der Pars bulbosa bei 27%, am Übergangsteil zwischen Pars membranacea und bulbosa bei 6% und in anderen Partien bei 11%. In manchen Fällen entwickelte sich die Verengerung in unmittelbarem Anschluß an die Gonorrhöe, in anderen aber erst 20—30 Jahre nach derselben. Die Behandlung bestand bei den meisten Fällen (in 75%) in Dehnung mit elastischen Bougies (bei engen Strikturen) und Metallsonden (bei weiten Strikturen) und wurde, wo immer möglich, bis Char-

Digitized by Google

rière 30 getrieben. Von den als geheilt Entlassenen stellten sich später 14% mit Rezidiven wieder vor; 4 Pat. starben an plötzlich einsetzender akuter parenchymatöser Nephritis (31 Stunden, 5, 6, 24 Tage nach Beginn des Fiebers). Die Urethrotomia externa wurde 15mal bei 13 Kranken in gewöhnlicher Weise ausgeführt, nur einmal wurde die Striktur exzidiert und die Harnröhre genäht, 3 Pat. starben, 10 wurden geheilt. Die Urethrotomia interna wurde nur 2mal gemacht, 1 Fall geheilt, 1 Fall später mit Urethrotomia externa behandelt.

F. Brunner (Zürich).

32) **J. Morrow.** Growths of the male urethra with report of three cases.

(New York and Philadelphia med. journ. 1903. Oktober 3.)

Verf. berichtet von drei Fällen von Geschwulstbildungen in der männlichen Harnröhre. Die Träger der Geschwülste wurden meist durch sehr erschwertes Harnlassen und heftige Blutungen, verbunden mit Krämpfen, zum Arzte getrieben. Das meiste Interesse beansprucht der erste Fall, bei dem der Beginn des Leidens 7 Jahre zurückdatiert und bei welchem nach Diagnosenstellung durch das Urethroskop einige 20 Polypen mit der Schlinge in mehreren Sitzungen entfernt wurden und eine größere Geschwulst, deren Entfernung operativ nicht gelingen wollte, tags darauf spontan abging. Der zweite Fall betraf ein Fibrom; der mikroskopische Nachweis der dritten Geschwulst konnte nicht geführt werden. Interessant ist, daß zwei der Geschwulstträger überhaupt nie Gonorrhöe, die gewöhnlichste Ursache dieser Geschwülste, hatten, und auch im dritten Falle die vor 8 Jahren überstandene Gonorrhöe kaum an der Geschwulstbildung schuld sein dürfte. Bezüglich der Behandlung rät M. lokale Entfernung mit der Schlinge oder mittels Urethrotomia externa. Sehr gut hat sich die Anwendung von Kokain-Adrenalinlösung 1 : 1000 bewährt. **Scheuer** (Berlin).

33) **R. H. Greene.** Cancer of the prostate.

(New York and Philadelphia med. journ. 1903. Oktober 24.)

Verf. kommt auf Grund genauer Studien der modernen Literatur über Prostataerkrankungen zu der Erkenntnis, daß Krebs der Prostata ein etwas häufigeres Ereignis ist, als man bisher annahm. Die jahrelang bestehenden Prostatahypertrophien gehen öfters, wenigstens partiell, in Karzinom über; genauere Untersuchungen werden aber oft bei dem gewohnt gewordenen Symptomenkomplex unterlassen und somit der Übergang der Hypertrophie in Bösartigkeit übersehen. Verf. bringt selbst einen instruktiven Fall eines 59jährigen Pat., den er auch unter falscher Diagnose operierte. Die Operation bestand in Entfernung der Prostata durch eine Eröffnung der Harnröhre. Der Verlauf war, abgesehen von einer kleinen Mastdarm-Harnröhrenfistel, glatt; ein Jahr nach der Operation war Pat. noch rezidiv- und beschwerdefrei. Die mikroskopische Untersuchung der entfernten Prostata ergab an dem linken Lappen das gewöhnliche Bild der Hypertrophie, während rechts karzinomatöse Degeneration nachzuweisen war.

Scheuer (Berlin).

34) **P. J. Freyer.** Total exstirpation of the prostate for radical cure of enlargement of that organ.

(Practitioner 1903. Juni.)

Der bekannte Chirurg hat schon mehrfach über sein Operationsverfahren zur Entfernung der hypertrophischen Prostata berichtet (cf. Zentralblatt 1902 p. 553). Es besteht bekanntlich darin, daß Verf. von einem kleinen hohen Blasenschnitt aus direkt auf den am meisten hervorragenden Teil der Prostata eingeht und diese stumpf von der Harnröhre ablöst. F. benutzt dazu keine Instrumente, sondern nur den Fingernagel, und behauptet, daß die Operation sich ohne besondere Schwierigkeit ausführen lasse, die Blutung sei sehr gering; das Bett, in dem das entfernte Organ lag, verschwinde bald durch Kontraktion der Blasenmuskulatur. Die Nachbehandlung geschieht durch tägliche Spülungen.

Digitized by Google

Die Resultate F.'s sind sehr beachtenswerte; Verf. hat bis jetzt 45 Fälle in dieser Weise operiert und nur 5 Todesfälle gehabt; dabei ist das Durchschnittsalter seiner Pat. 67½ Jahre, das Gewicht der entfernten Hypertrophien ¾ bis 10¼ Unzen, und die Dauer des Katheterlebens bis zu 24 Jahren; außerdem bestanden fast überall recht beträchtliche unangenehme Komplikationen. Von den 5 Todesfällen treffen 2 auf akute Manien, ein Ereignis, das nach Verf.s Ansicht sehr häufig bei Individuen mit Prostataerkrankungen auftritt, einer auf Hitzschlag, einer auf Koma infolge Retention von septischem Urin, das schon vor der Operation bestand, endlich einer auf eine Pneumonie.

Mehrere genaue Krankengeschichten, sowie sehr gute Photogramme der exstirpierten Prostatae vervollständigen die beachtenswerte Arbeit.

Scheuer (Berlin).

35) **C. Gangitano.** Un caso di rottura intraperitoneale della vescica. Laparotomia. Guarigione.

(Giorn. internaz. delle scienze med. Bd. XXV.)

Der bis jetzt noch spärlichen Literatur über geheilte Fälle von intraperitonealem Blasenriß fügt Verf. einen neuen, im Deutschen Hospital zu Neapel operierten Fall hinzu: 56jähriger Mann; Fall von 12 m Höhe. Bruch des Oberschenkels, kein Beckenbruch. Für eine Fingerkuppe durchgängiger Längsriß an der hinteren Wand der Blase, nahe ihrem Scheitel. Extraperitoneale Versorgung der Wunde durch Annähen des Peritoneum parietale an die Blase hinter die Rupturstelle. Drainage der Blase, da auch der retrograde Katheterismus unmöglich. Glatte Wundheilung; ein länger dauerndes Fieber wird auf die Resorption der ausgedehnten Hämatome zurückgeführt. **A. Most** (Breslau).

36) **M. Hirsch.** Beitrag zur Lehre von den Fremdkörpern der männlichen Harnblase.

(Deutsche Zeitschrift für Chirurgie Bd. LXX. p. 45.)

H. publiziert aus der v. Mosetig'schen Klinik in Wien acht einschlägige, während der Jahre 1894—1903 beobachtete Fälle. Die Pat., in verschiedensten Lebensaltern stehend (von 16—76 Jahren), hatten die verschiedensten Fremdkörper teils zu onanistischem Zwecke, teils behufs Urinentleerung eingeführt. Deren Entfernung wurde in allen Fällen mit Glück ausgeführt, zweimal unblutig, sechsmal blutig.

Der der eigenen Kasuistik vorangeschickte allgemeine Teil der Arbeit basiert auf einer Zusammenstellung von 103 aus der Literatur vom Jahre 1856 an gesammelten einschlägigen Fällen, über welche auch eine tabellarische Übersicht gegeben wird. Die Allgemeinbesprechung erörtert zunächst die Natur der eingeführten Gegenstände, unter welchen Fragmente von Kathetern und anderen urologischen Instrumenten bei weitem die Majorität haben (45,9%). Die onanistisch eingeführten Körper kommen beim Manne ungleich seltener in Betracht als beim Weibe. Die Lage der Fremdkörper wird durch den Umstand, daß bei kontrahierter Blase der quere Lichtungsdurchmesser am größten ist, derart beeinflußt, daß sie sich am leichtesten in diese Richtung stellen. Bei Erörterung der Diagnose wird insbesondere der modernen Untersuchung mit Cystoskopie und Röntgen gedacht und werden skiagraphische Aufnahmen verschiedener, besonders beliebter Harnblasenfremdkörper beigefügt. Spontanes Abgehen der Fremdkörper ist in H.'s Material in 3,6% der Fälle notiert, einmal wurde ein Katheterstück durch streichende Bewegung vom Mastdarm aus hervorbefördert und manchmal (2,7%) genügte die Aspiration, wie sie bei der Litholapaxie geübt wird, zur Entfernung der Körper. Im übrigen mußte zur Extraktion geschritten werden, wobei insbesondere lithotripterartige Instrumente bei unblutigem Verfahren sehr brauchbar und häufiger als vor dem Jahre 1856 angewendet sind. Hofmeister entfernte einen Eisenstift mittels Magnet. Blutige Methoden fanden in 50% der Fälle statt. In der H.'schen Statistik entfallen auf die Sectio mediana 33, auf die S. lateralis 2

Digitized by Google

und auf die S. alta 21 Fälle. Die Sectio alta hat gegen früher (cf. Statistik bis zum Jahre 1856 von Denucé) sehr bedeutend an Häufigkeit der Ausführung zugenommen. Sie ist in den meisten, bezw. allen einigermaßen komplizierteren Fällen als Normalverfahren anzusehen. Bei alten Leuten, wo der hohe Schnitt nicht ungefährlich ist, verdient die O. Zuckerkandl'sche perineale Blaseneröffnung nach Mastdarmablösung Anwendung. **Meinhard Schmidt** (Cuxhaven).

37) **Nossal.** **Ein an einer Bassininaht fixierter Blasenstein.**

(Wiener med. Wochenschrift 1903. Nr. 31.)

Vor einem Jahre rechtsseitige Bassinioperation wegen eingeklemmten Leistenbruches, seit einem Jahre auch Blasenbeschwerden. Nach der Bassinioperation 2 Tage Blut im Urin. Bei dem wegen Blasenstein ausgeführten hohen Blasenschnitte zeigt sich der Stein durch einen Faden an der Blasenwand festhängend. Wegen des nicht so seltenen Mitfassens der Blasenwand bei derartigen Bruchoperationen soll die Blase vor der Operation leer sein.

Herm. Frank (Berlin).

38) **Wallace.** **Cystitis in female.**

(Buffalo med. journ. 1903. Dezember.)

W. hat in folgendem Falle von chronischer Cystitis bei der Frau die Blasendrainage mit gutem Erfolg ausgeführt.

Die Cystitis war wahrscheinlich durch Cystokele infolge Vorfalles der Scheidenwand und Freiliegen der Harnröhrenmündung in der Vulva nach starkem Dammriß zustande gekommen. Da eine entsprechende Plastik nur vorübergehenden Erfolg hatte, wurde eine für den Zeigefinger durchgängige Vesicovaginalfistel angelegt. Zunächst akute Verschlimmerung, dann allmähliche völlige Heilung der Cystitis, auch nachdem die Fistel 3½ Monate später wieder verschlossen wurde. Dieser Verschluß wurde nach Art einer Cystokelenoperation ausgeführt. Aus der vorderen Scheidenwand wurde eine Ellipse mit der Fistelöffnung im Zentrum entfernt. Indem nun die Scheidenwunde vereinigt und dabei die Blasenwandung mitgefaßt wurde, wurde eine breite Falte der Blasenwand mit der Fistelöffnung an ihrem freien Ende in das Innere der Blase eingestülpt, nachdem zuvor die Fistelöffnung der Blase vernäht war. Diese Nahtstelle hatte also keinerlei Spannung auszuhalten, da sie durch die Scheidenwand sozusagen gestützt wurde und außerdem durch eine breite Falte der Blasenwand von der Scheidenwand getrennt lag. Kein Dauerkatheter, glatte Heilung. **Mohr** (Bielefeld).

39) **Preciado y Nadal.** **La séparation intravésicale des urines dans les lésions rénales dites médicales.**

(Revue française de méd. et de chir. 1903. Nr. 51.)

Verf. hat mit den Apparaten von Cathélin und Luys in 13 Fällen verschiedener Nierenerkrankungen den Urin jeder Niere für sich aufgefangen und untersucht. Bei den meisten Fällen, besonders bei den chronischen Nephritiden, waren die pathologischen Veränderungen immer auf beiden Seiten gleich stark ausgeprägt. Hiernach würde zur Beeinflussung der chronischen Nephritis die Operation (nach Edebohls) an nur einer Niere nicht genügend und berechtigt sein. **Mohr** (Bielefeld).

40) **D. Taddei** (Padova). **L'uretero-uretero-anastomosi con uno speciale tubo di magnesio.**

(Riforma méd. 1903. Nr. 26.)

In Anlehnung an die von Payr empfohlene Gefäßnaht über Magnesiumröhren hat Verf. an Hunden sechs analoge Versuche zur Vereinigung der durchschnittenen Harnleiter ausgeführt. Er benutzte dazu eine an den Enden flötenschnabelartig abgeschrägte, 1 cm lange Magnesiumröhre, welche vier je zwei einander gegenüberliegende feine Öffnungen besitzt. Durch die zwei an einer

Digitized by Google

Längsseite liegenden Öffnungen werden die Enden je eines Fadens schlingenartig von innen nach außen geführt. Die zwei dem einen Röhrenende zugekehrten Fadenenden werden nun, mit Nadeln armiert, dicht am Rande des zentralen Harnleiterstumpfes von innen nach außen durchgestochen und ebenso die anderen Enden der Fäden durch die Wand des peripheren Harnleiterendes, aber mehrere Millimeter vom Schnittrand entfernt, durchgeführt. Durch Zusammenschnüren der Fäden wird über dem Röhrchen der zentrale Harnleiterstumpf in den peripheren invaginiert. Im Thierexperimente war der Erfolg ein guter: rasche Resorption des Röhrchens ohne Störung der Harnbeschaffenheit; glatte Heilung mit lineärer, zarter Narbe. **A. Most** (Breslau).

41) **Ill.** A clinical contribution to the knowledge of tubercular diseases of the female urinary tract.

(Annals of surgery 1903. Oktober.)

Verf. beschreibt 14 Fälle von Tuberkulose des Harnapparates des Weibes; neunmal entfernte er die tuberkulöse Niere und einen Teil des zugehörigen Harnleiters mit Ausgang in Heilung. Er weist darauf hin, daß die Blase nicht durch das Blut tuberkulös erkrankt, sondern daß die Tuberkulose von der Niere durch den Harnleiter auf die Blase fortschreitet. Nach dem Entfernen der kranken Niere heilt die Tuberkulose der Blase aus, ohne daß die letztere operativ behandelt wird.

Jeder Eiter enthaltende Urin soll nach I. auf Tuberkulose untersucht werden. Zur Diagnose verwendet er außer dem Harnleiterkatheterismus und der Cystoskopie die digitale Untersuchung von der Scheide aus. Durch die letztere soll besonders die Schmerzhaftigkeit der Blase und der verdickten tuberkulösen Harnleiter festgestellt werden.

Im Beginne der tuberkulösen Nierenerkrankung treten Schmerzen in der Lendengegend, später, wenn die Harnleiter ergriffen werden, in der Iliacalgegend auf; blutiger Urin kommt nicht nur bei Nierensteinen, sondern auch bei Nierentuberkulose vor.

(Die Prüfung der Funktion der anderen Niere durch die Kryoskopie von Blut und Harn scheint dem Verf. noch nicht bekannt zu sein. Ref.)

Herhold (Altona).

42) **A. Goelet.** Diagnostic palpation of prolapse of the kidney and method of fixation.

(Buffalo med. journ. 1903. November.)

G. erwähnt zunächst die relative Häufigkeit der Wanderniere auch bei Männern bestimmter Berufsklassen, z. B. den Straßenbahn- und Eisenbahnangestellten im Westen Nordamerikas. Den dritten Grad der Wanderniere hält G. für eine absolute Anzeige zur Operation, weil Bandagen bei diesem Stadium wirkungslos seien und selbst bei den sog. symptomlosen Wandernieren dritten Grades häufig eine beginnende Nephritis vorhanden sei. Nach G.'s Untersuchungen leiden 75% der Pat. mit hochgradiger Wanderniere entweder an einer leichten Pyelonephritis oder interstitiellen Nephritis. Bei der Nephropexie verwirft G. die Eröffnung und das Abstreifen der Capsula fibrosa; die Fixationsnähte müssen eine längere Strecke zwischen der fibrösen Kapsel und der Nierenoberfläche durchgeführt werden, damit sie nicht ausreißen (Abbildung der Nahtmethode).

G. führte 166 Nephropexien an 130 Pat. aus; 36mal wurden beide Nieren in einer Sitzung angenäht. Die 166 Operationen verliefen ohne Todesfall und ohne Mißerfolg, »soweit G. fähig war, nachzuforschen«. **Mohr** (Bielefeld).

43) **J. Tyson.** Edebohl's operation of decapsulation of the kidney for the cure of chronic Bright's disease and the indications for its performance.

(New York and Philadelphia med journ. 1903. Oktober 10.)

Bei der Neuheit des Verfahrens von Edebohls, der chirurgischen Behandlung der Nephritis durch Abziehen der Nierenkapsel, ist jeder Fall von Interesse,

Digitized by Google

besonders wenn er einen außerordentlich günstigen Erfolg darstellt. Es handelte sich um ein 9jähriges Mädchen, das mit 4 Jahren Scarlatina hatte und seit 4 Jahren an immer häufiger und stärker wiederkehrenden Anfällen von Nierenentzündung litt. Bei der Aufnahme bestand extremstes allgemeines Ödem des ganzen Körpers, reichlich Eiweiß und Zellengehalt des Urins und große Schwäche. Die interne Medikation hatte wenig Nutzen, vielmehr wuchs die Schwäche; deshalb wurde zunächst die Dekapsulation der rechten Niere vorgenommen, mit dem erstaunlichen Effekt, daß bei rasch sich steigernden Urinmengen in 10 Tagen das Ödem dauernd völlig verschwand, während der Zellengehalt im Urin blieb. Das Allgemeinbefinden hatte sich so gehoben, daß Pat. das Bett verlassen konnte. 2 Monate später wurde auch Dekapsulation der linken Niere vorgenommen, worauf die Zellen ebenfalls verschwanden und Pat. völlig geheilt wurde, ein Zustand, der auch nach $^1/_2$ Jahr ebenso war. **Scheuer** (Berlin).

44) **Suter** (Basel). Ein Beitrag zur Diagnose und Behandlung der Nierentuberkulose.

(Korrespondenzblatt für Schweizer Ärzte 1903. Nr. 10 u. 11.)

An der Hand eines Berichtes über 19 operierte Fälle von Nierentuberkulose (14 Nephrektomien, 5 Nephrotomien) gibt S. einige beachtenswerte Erfahrungen, so bezüglich der Diagnose, daß bei tuberkulösem Urin auf dem gewöhnlichen Nährboden nichts, bei pyogener Infektion immer ein Mikroorganismus wächst. In 42 Fällen von Urogenitaltuberkulose war auch der zellreiche Urin 40mal auf gewöhnlichen Nährböden steril. Unter 19 operierten Fällen hatte nur einer Zylinder. Der Harnleiterkatheter sollte bei Tuberkulose möglichst selten verwendet, jedenfalls nicht in den gesunden Harnleiter eingeführt werden.

Von den 14 Nephrektomierten starben zwei im Anschluß an die Operation, einer an Embolie von der thrombosierten Vena renalis, der andere an Nephritis parenchym. der erhaltenen Niere. Drei Fälle ergaben einen vollen Erfolg, weil radikale Entfernung alles Kranken möglich war, aber auch die elf anderen hatten entschiedene Besserung durch die Operation; die Hebung des Allgemeinbefindens war immer ersichtlich. **P. Stolper** (Göttingen).

45) **Ullmann.** Eine seltene Art von Cystenbildung in der Niere.

(Arch. internat. de chir. Vol. I. Fasc. 1.)

Die Solitärcysten der Niere werden von Küster in drei Gruppen eingeteilt. In die erste rechnet er die Cysten, die durch Erweichung einer Neubildung entstehen; in die zweite diejenigen, die einem abgeschnürten Kelch oder Teile des Nierenbeckens ihre Entstehung verdanken; die Cysten der dritten Gruppe bilden sich auf dem Boden einer umschriebenen interstitiellen Nephritis (Virchow). Ein Beispiel der zweiten Gruppe liefert der von dem Verf. mitgeteilte Fall. Die Diagnose war mit Rücksicht auf die Lage der Geschwulst im rechten Hypochondrium auf Hydrops oder Echinokokkus der Gallenblase gestellt worden. Die Laparotomie zeigte, daß es sich um eine cystische Geschwulst handelte, die von der rechten Niere ausging und mit der Leber verwachsen war. Sie wurde von demselben Schnitt aus exstirpiert. Die pathologisch-anatomische Untersuchung ergab, daß die kindskopfgroße Geschwulst ziemlich symmetrisch in der Mitte der Niere lag, und daß die beiden Nierenpole gleichsam Anhänge zu ihr bildeten. Die mikroskopische Untersuchung zeigte ebenfalls, daß der Cystensack einem abgeschnürten Teile des Nierenbeckens bezw. einem erweiterten Kelche entsprach; die Abschnürung war wahrscheinlich im Anschluß an eine chronische Entzündung entstanden. In der Literatur finden sich nur vereinzelte analoge Fälle.

Die von Küster aufgestellte Forderung, bei Vorhandensein von Cysten niemals die Nephrektomie auszuführen, hält Verf. für seinen und ähnlich gelagerte Fälle für unberechtigt. **Engelmann** (Dortmund).

Digitized by Google

46) **Williams.** **Primary retroperitoneal sarcoma.**

(Amer. journ. of the med. sciences 1903. August.)

1) 12jähriges Mädchen erkrankt nach Fall auf die rechte Seite mit Erbrechen, häufiger Verstopfung, Abmagerung. Nach 3 Monaten fast kindskopfgroße Geschwulst in der rechten Unterbauchgegend fühlbar, gegen Leber und rechte Niere abgrenzbar; quer über die Geschwulst verläuft ein Streifen mit tympanitischem Schall. Ödem des rechten Beines. Laparotomie ergibt inoperables retroperitoneales Sarkom. Ursprungsstelle: hintere Bauchwand zwischen den Blättern des Mesokolon. Über der Geschwulst liegt ein Teil des Dünndarmes, Colon ascendens; darunter, von der Geschwulst umwachsen, die Iliacalgefäße. Tod nach 10 Wochen. Sektion verweigert.

2) 5jähriges Mädchen erkrankt unter den gleichen klinischen Erscheinungen, eine Geschwulst an gleicher Stelle fühlbar. Bei Eröffnung der Bauchhöhle findet sich auch hier ein Sarkom unter dem Colon ascendens, welches zwischen den Lamellen des Mesokolon entstanden ist. Exstirpation unmöglich, Sektion ebenfalls verweigert. Nennenswerte Metastasen fehlen in beiden Fällen.

Nur 84 primäre retroperitoneale Sarkome sind bekannt; sie treten meist solitär auf, wachsen außerordentlich schnell. In vielen Fällen ist ein Trauma als Ursache nachgewiesen. 12 Radikaloperationen ergaben angeblich 10 Heilungen. Probelaparotomie stets angeraten. **Bender** (Leipzig).

47) **G. Naumann und C. Sundberg.** **Über retroperitoneale Sarkome.**

(Nord. med. arkiv Bd. XXXV. III. Folge. Bd. II. Abt. I. Nr. 13.)

N. operierte einen 20jährigen Kutscher, der seit einigen Jahren an leichten Symptomen von Gastritis gelitten hatte und 4 Tage vor der Aufnahme an heftigeren Schmerzen und Erbrechen erkrankt war. Rechts unterhalb des Nabels war eine eigroße, kaum empfindliche, wenig bewegliche, abgerundete, feste Geschwulst zu fühlen. Bei der Operation fühlte man dieselbe retroperitoneal an der Radix mesenterii rechts von der Wirbelsäule liegen. Schnitt an der äußeren Seite des Colon ascendens, Bauchfell nach innen abgelöst mit dem an der Vorderseite der Geschwulst verlaufenden Harnleiter. An der inneren und vorderen Seite der Geschwulst und fest mit ihr verbunden, aber ablösbar, verliefen A. und V. mesenterica inferior. Stumpfe Lösung der Geschwulst aus ihrer Umgebung. Drainierung nach der Lendengegend, Schluß der Bauchwunde; Heilung anstandslos.

In der Epikrise liefert Verf. eine literarische Zusammenstellung der bisher bekannten retroperitonealen Geschwülste — Nieren- und Pankreasgeschwülste ausgenommen. Er spricht die Vermutung aus, daß die Geschwulst in pathogenetischer Beziehung zu den von Zuckerkandl neuerdings entdeckten Nebenkörpern steht, die sich an das sympathische Netz an der Aorta abdominalis anschließen.

Die von S. vorgenommene genaue mikroskopische Untersuchung ergab ein Sarkom mit polymorphen Zellen. Ein genetischer Zusammenhang mit dem Zuckerkandl'schen Nebenkörper ließ sich histologisch nicht nachweisen, aber auch nicht ohne weiteres zurückweisen.

Die weiteren Ausführungen der Einzelheiten pro et contra müssen im Originale (deutsch) gelesen werden. **A. Hansson** (Cimbrishamn).

48) **A. Ricaldoni.** **Inyecciones epidurales en el tratamiento de las poluciones nocturnas.**

(Rev. med. del Uruguay 1903. Nr. 5.)

R. hat die von einigen französischen Autoren in die Therapie eingeführten Epiduralinjektionen zur Behandlung der nächtlichen Pollutionen benutzt. Er hat nicht, wie einige französische Autoren, die Hayem'sche Lösung in den Sakralkanal injiziert, sondern eine Kokainlösung von der Stärke 0,5%. Seine Erfolge waren durchaus gute. Es werden drei Fälle, Männer zwischen 20 und 30 Jahren betreffend, des näheren geschildert. Die Quantität der injizierten Lösung betrug

Digitized by Google

stets 3 ccm. Niemals trat irgendein beunruhigender Zufall ein. Nach der Injektion müssen die Kranken einige Stunden horizontal liegen.

Der Vorteil der Epiduralinjektionen gegenüber den anderen Behandlungsmethoden ist größere Wirksamkeit und im Vergleiche mit innerlich zu nehmenden Mitteln größere Einfachheit für den Pat., Schonung der Verdauungsorgane und Vermeidung von Gewöhnung.

Die Indikation der Epiduralinjektion ist hauptsächlich die Spermatorrhöe in ihren verschiedenen Formen und ähnliche Reizzustände im Urogenitalkanal.

Stein (Wiesbaden).

49) **E. Martin.** Sterility from obstruction at the epididymis cured by operative means.

(New York and Philadelphia med. journ. 1903. Oktober 10.)

Verf. hatte in Gemeinschaft mit Carnett, Levi und Pennington im Jahre 1902 (Pennsylvania med. bull. 1902 März) über erfolgreiche Versuche an Hunden berichtet, bei denen nach Ausschneiden eines Stückes des Ductus deferens und Einnähen des Stumpfes in die Epididymis normale Geschlechtstätigkeit erhalten blieb; dieses Resultat ermunterte M., auch bei einem Manne, bei dem nach zwei schweren Gonorrhöen mit doppelseitiger Epididymitis Azoospermie eingetreten, operativ vorzugehen. Mehrfache mikroskopische Samenuntersuchungen hatten einmal das Dasein vereinzelter deformierter Spermatozoen ergeben. Die Operation bestand in der Freilegung des Ductus deferens, Durchtrennung desselben und Ausschneiden eines Stückes, sowie Sondierung mit einer gekrümmten Sonde. Sodann wurde ein kleines Stück aus dem Kopfe der Epididymis exzidiert; in einigen Minuten entleerten sich Tropfen milchiger Flüssigkeit, die zwar weniger wie normal, aber doch genügend bewegliche Spermatozoen enthielt; in den entstandenen Defekt wurde die Lichtung des Ductus deferens durch feine Silberdrähte eingenäht. Trotz einer Eiterung im Wundverlaufe war das Resultat sehr befriedigend, indem Spermaproben eine befriedigende Menge beweglicher Spermatozoen zeigten. 281 Tage nach dem ersten Koitus bei seiner Gattin brachte diese ein lebendes, gesundes Mädchen zur Welt. **Scheuer** (Berlin).

50) **M. Margulijes.** Ein neues Instrument für die Operation der Varicokele.

(Chirurgie 1903. Oktober. [Russisch.])

M. empfiehlt für die Abtragung der Skrotalhaut (nach Henry und Horteloup) eine von Collin angefertigte Klemme, deren eine Seite kammartig ausgeschnitten ist. Die Kammzähne sind nach der zu entfernenden Haut gerichtet; zwischen den einzelnen Zähnen wird bei der Hautnaht die Nadel eingestochen. Man braucht also keinen Gehilfen und vermeidet jede Blutung. Die Klemme, sowie die einzelnen Momente der Operation sind abgebildet.

Gückel (Kondal, Saratow).

51) **L. Hoche.** Kyste hydatique tubaire.

(Bull. et mém. de la soc. anat. de Paris LXXVIII. ann. 6. ser. Nr. 7.)

Bisher war nur ein Fall (Doléris, Le gynécologie 1896 April) bekannt. H. bringt hier einen zweiten, 1899 von Vautrin operierten zur Kenntnis. Der Parasit in der Tube erreichte Faustgröße und hatte etwa 15 Jahre zur Entwicklung gebraucht. Auffällig ist die Zahl vielkerniger Riesenzellen (Masses protoplasmiques polynuclées) im subepithelialen Bindegewebe der Tube. Es ist dieselbe »Réaction plasmodiale«, die sich in der Umgebung inoffensiver aseptischer Fremdkörper entwickelt. **Christel** (Metz).

Originalmitteilungen, Monographien und Separatabdrücke wolle man an *Prof. E. Richter* in Breslau (Kaiser Wilhelmstraße 115), oder an die Verlagshandlung *Breitkopf & Härtel*, einsenden.

Druck und Verlag von Breitkopf & Härtel in Leipzig, Nürnbergerstraße 36/38.


Digitized by Google

Zentralblatt
für
CHIRURGIE

herausgegeben
von

E. von Bergmann, in Berlin, **F. König**, in Berlin, **E. Richter**, in Breslau.

Einunddreifsigster Jahrgang.

Wöchentlich eine Nummer. Preis des Jahrganges 20 Mark, bei halbjähriger Vorausszahlung. Zu beziehen durch alle Buchhandlungen und Postanstalten.

Nr. 8. Sonnabend, den 27. Februar. 1904.

Ein Fall von Prostatotomia infrapubica.

Mitgeteilt von

Dr. L. Heusner in Barmen.

Ad. S., 74 Jahre, litt seit 13 Jahren an prostatischen Beschwerden, die seit 10 Jahren beständigen Kathetergebrauch notwendig machten. Vom Rektum aus ließ sich eine Prostatavergrößerung mittleren Grades, durch Sondierung ein Hindernis in der Gegend des Blasenausganges und eine mäßige Verengerung an der Pars membranacea, wahrscheinlich ein Produkt früherer Sondenverletzung, nachweisen. Die Kräfte waren infolge des jauchigen Blasenkatarrhs, der durch täg

Digitized by Google

liche Ausspülungen bekämpft wurde, ziemlich reduziert. Nachdem alle therapeutischen Versuche: Verweilkatheter, forcierte Dilatation der Urethra in Narkose, auch Vasektomie erfolglos geblieben waren, wurde am 10. November 1903 zur Operation geschritten: Bogenschnitt entlang dem unteren Schambeinrande; Abtrennung des Ligamentum suspensorium, der Corpora cavernosa, Musculi ischiocavernosi, des Trigonum urogenitale, der an den Schambeinrändern inserierenden Adduktorenansätze. Abmeißeln der unteren Hälfte der Symphyse und absteigenden Schambeinäste; Ablösung der Prostata von der Hinterseite des Schambogens, worauf dieselbe sich herabziehen läßt und in ganzer Ausdehnung frei vorliegt. Nunmehr wird die Operation wegen leichter Kollapserscheinungen des schwachen Pat. abgebrochen und erst 10 Tage später fortgesetzt: Wiedereröffnung der bereits verklebten Wunde; Spaltung der Urethra prostatica auf einem Metallkatheter, worauf die ganze Innenseite bis zu den verquollenen und geröteten Schleimhautfalten der Blasenmündung sich wie bei dem gewöhnlichen Sektionsschnitt präsentiert. Ein haselnußgroßer, von der linken Seite her klappenförmig in die Mündung hineinragender Lappen wird mit dem Messer exzidiert; die bis zu Fingerdicke vergrößerte vordere Kommissur der Prostata bis auf die Urethra abgetragen, auch die Seitenteile, namentlich der daumenstarke linke Lappen durch Exzision einer größeren Anzahl keilförmiger Stücke verkleinert. Vereinigung der Prostataseiten mit 5—6 Catgutnähten über einem Katheter; Schließung der Hautwunde unter Einlegung von Celluloiddrains in die zur Unterseite des Scrotums herabreichenden seitlichen Wundwinkel und eines Vioformgazestreifens in die obere Spitze. Guter Wundverlauf; Heilung und Entfernung des Dauerkatheters in der fünften Woche. Von nun an spontane Miktion, wenn auch in dünnem Strahl und unter Zurückbleiben von 90 ccm stark getrübten und zersetzten Residualharnes. Seitdem anhaltende Besserung: Die anfänglich sehr kurzen Pausen zwischen den Entleerungen sind auf 4—5 Stunden gestiegen, der Residualharn auf 50 ccm gesunken; der Harnstrahl ist kräftiger geworden.

Vor dem oberen Blasenschnitt hat das Verfahren die bessere Übersichtlichkeit und Zugängigkeit des Operationsfeldes, sowie die günstigeren Abflußverhältnisse, vor der Prostatotomia perinealis die größere Entfernung der Wunde von der Infektionsquelle des Afters und die leichtere Vermeidbarkeit von Verletzungen der Ducti ejaculatorii und des Rektums voraus. Fisteln werden voraussichtlich bei der Inzision der Urethra von oben weniger leicht zurückbleiben, als bei derjenigen von der Dammseite aus. Will man die Eröffnung aber prinzipiell vermeiden, so ist dies beim Wege von vorn her ebensogut möglich als beim Angriff von der Rückseite. Bei kräftigeren Pat. wird man auch einzeitig operieren können. Die Blutung aus den venösen Plexus war nicht unbeträchtlich, ließ sich aber beherrschen. Dauernde Schädigung der Geschlechtsfunktion durch die Ablösung der Crura penis ist nicht zu erwarten. Der Nervus dorsalis penis, welcher für die Erektionsfähigkeit von Bedeutung ist und $^1/_2$ cm von dem Schambogen entfernt seitlich durch das Trigonum urogenitale tritt, läßt sich bei der Ablösung leicht vermeiden, schwieriger die Beschädigung der Vena dorsalis penis und der tiefen Lymphgefäße, welche zwischen dem oberen Rande des Ligamentum transversum pelvis und Ligamentum arcuatum der Symphyse in das Becken treten. Die Vene wurde auch in unserem Falle verletzt; doch ist die Erektionsfähigkeit bei dem Pat. wiedergekehrt. Durch Wegnahme von etwas mehr Knochen kann man sich einen

Digitized by Google

guten Zugang zum unteren Blasenabschnitt schaffen und die Spaltung der Pars prostatica urethrae zu einem infrapubischen Blasenschnitt erweitern, wodurch namentlich die Gegend des Trigonum Lieutaudii und der Ureterenmündungen bequem zugängig wird. Noch mehr Platz zur Exstirpation größerer Geschwülste würde man gewinnen mit Hilfe eines abwärts auf den Schambogenscheitel gerichteten Bogenschnittes, Durchmeißeln beider Schambeine senkrecht durch die Tubercula pubica und temporäres Aufklappen des Knochenlappens nach oben; doch dürfte in der Regel die oben angegebene Methode genügen.

Langenbuch hat vorgeschlagen, durch Ablösung des Trigonum uro-genitale und der inneren Partien der Corpora cavernosa vom Scheitel des Schambogens einen subpubischen Blasenschnitt auszuführen, und Wilhelm Koch riet, durch Ausschneidung eines viereckigen Knochenstückes aus dem Schambogentore unter Stehenlassen einer oberen Knochenspange einen Zugang zur Blase und Prostata zu schaffen. Daß diese Vorschläge praktische Gestalt angenommen hätten, ist mir nicht bekannt.

Anmerkung bei der Korrektur. Das Befinden des Pat. ist andauernd gut geblieben; doch macht ihm der jauchige Blasenkatarrh, der wohl auch die Nierenbecken ergriffen hat, viel zu schaffen. An der Leiche habe ich mich inzwischen überzeugt, daß man auch ohne Wegnahme von Knochen zum Ziel kommt, wenn man die Prostata gehörig von der Innenseite der Schambeine ablöst. Man kann sie dann ganz unter dem Schambogen hervorziehen.

---

1) **W. Kolle** und **A. Wassermann.** Handbuch der pathogenen Mikroorganismen. Lieferung 17.

Jena, **Gustav Fischer,** 1903.

Die vorliegende Lieferung, mit der der dritte Band des Werkes schließt, enthält zumeist Darstellungen aus dem Bereiche von Mikroorganismen, die bei den Erkrankungen der Tiere eine Rolle spielen. Es sind diese Aufsätze somit vorwiegend von Interesse für den Bakteriologen von Fach und für den Tierarzt, weshalb von einer Besprechung an dieser Stelle abgesehen werden kann. Für den praktischen Arzt von Wert sind aus der Lieferung nur zwei Aufsätze, und zwar über die Kapselbazillen von Abel und »über die Mikroorganismenbefunde bei anderen Infektionskrankheiten« von Kolle und Hetsch.

Als Prototyp der Kapselbazillen findet der Bazillus pneumoniae Friedlaender eine genauere Darstellung. Die einzelnen Typen der Gruppe und die Fundorte werden im Anschluß daran beschrieben. Das die Infektionskrankheiten behandelnde Kapitel zeigt uns, wie wenig wir heut noch in der Lage sind, die dabei in Frage kommenden Infektionserreger zu isolieren. Es eröffnet uns dabei eine

Digitized by Google

Perspektive, nach welcher Seite hin für den Bakteriologen noch viel zu arbeiten und viel zu schaffen ist. **Silberberg** (Breslau).

---

2) **M. B. Schmidt.** Die Verbreitungswege der Karzinome und die Beziehung generalisierter Sarkome zu den leukämischen Neubildungen.

Jena, **Gustav Fischer**, 1903. 91 S. Mit einer Tafel u. einer Fig. im Texte.

In dem ersten Abschnitt der v. Recklinghausen zum 70. Geburtstag gewidmeten Monographie sucht Verf. unter Zugrundelegung eines makroskopisch und mikroskopisch durchgearbeiteten Materials von 41 Fällen eine Erklärung für zwei auffallende Tatsachen in der Art der Verbreitung der Karzinome, nämlich einmal für das häufige Freibleiben der Lungen und dann für die gesetzmäßige Auswahl, mit der bei Verbreitung des Karzinoms durch den großen Kreislauf bestimmte Organe mit Vorliebe befallen, andere verschont werden. Während sich für Erklärung der letzteren Tatsache keine wesentlich neuen Gesichtspunkte auffinden ließen, hat die Untersuchung der Lungen zu sehr wichtigen Ergebnissen geführt. Verf. teilt die untersuchten Fälle in vier Gruppen; bei der ersten beteiligte der Krebs eines Unterleibsorgans die Lymphdrüsen, das Bauchfell und die Leber ohne Übergang in den großen Kreislauf, bei der zweiten ist ebenfalls nur die Leber von einem primär erkrankten anderen Organ (Magen, Gallenblase, Mastdarm, Blinddarm) ergriffen, wobei die Metastasenbildung sowohl durch die Pfortader wie durch die Lymphbahnen vermittelt wird. Die dritte Gruppe umfaßt die Fälle, bei denen außer Lymphdrüsen, Leber, Skelett jedesmal die Lungen ergriffen waren, aber nur auf dem Wege der Lymphbahnen ohne Beteiligung des Blutweges. Die letzte Gruppe von 15 Fällen umfaßt diejenigen, bei welchen Krebszellenemboli in den kleinen Lungenarterien aufgefunden wurden, und zwar vielfach ohne daß durch das makroskopische Aussehen der Lungen auf die eingetretene Verschleppung aufmerksam gemacht worden wäre, und war von besonders praktischem Interesse bei im allgemeinen sehr beschränkter Metastasenbildung. Dabei konnte direkt oder indirekt ausgeschlossen werden, daß von den perivaskulären Lymphbahnen usw. aus ein Einwachsen in die Arterienäste erfolgt war. Die Verschleppung der Krebszellen erfolgt bisweilen in mehreren Etappen. Entweder werden nun die Krebszellenhaufen trotz erhaltener Wucherungsfähigkeit unschädlich gemacht, indem sie durch Organisation ihrer thrombotischen Hülle vernichtet oder abgekapselt werden, oder sie wachsen durch den einschließenden bindegewebigen Thrombus in die Kapillaren und kleinen Lungenvenen ein und werden so zum Anlaß einer Generalisierung im großen Kreislauf. Nur ein kleiner Teil aber bricht durch die Arterienwand in die perivaskulären Lymphbahnen ein. Als Einbruchsstelle des krebsigen Materials in die Blutbahn dürfen

Digitized by Google

für gewöhnlich nicht die kleinen Venen angesehen werden, da diese nicht die Eingangspforte für so große stromafreie Krebszellenhaufen, wie sie sich in den beobachteten Fällen darstellten, abgeben können; als Transportweg wird vielmehr sehr häufig der Ductus thoracicus in Betracht kommen, in den die Keime von den Lymphdrüsen aus eintreten. Das Intaktsein des Ductus wird einen solchen Transport nicht hindern, im Gegenteil ihm gerade förderlich sein; eine entsprechende Beobachtung illustriert diese Anschauung in der schönsten Weise. Als Folge retrograden Transportes von dem Ductus thoracicus aus muß auch sehr häufig die Karzinomentwicklung in den linksseitigen Supraclaviculardrüsen angesehen werden, deren Erkrankung aber, wie auch andere Untersuchungen dargetan haben, durchaus nicht als charakteristisch für primären Magenkrebs angesehen werden kann.

Im Gegensatz zu den Karzinomen läßt sich bei den Sarkomen nur für einen Teil eine Generalisierung durch Verschleppen der Keime der Primärgeschwulst durch die Ströme des Körpers nachweisen; andere, so besonders die stark generalisierten Rundzellensarkome mit retikulärer Grundsubstanz, die Lymphosarkome, müssen als primär multipel entstanden betrachtet werden. Zur Erläuterung wird ein Fall von diffuser, wahrscheinlich selbständig nebeneinander aufgetretener Sarkomatose einmal des ganzen Skelettes und dann des Lymphdrüsenapparates mit Freibleiben der inneren Organe (mit Ausnahme eines metastatischen Knotens in der linken Nebenniere) beschrieben. Die Skeletterkrankung charakterisiert sich, ohne daß klinisch eine Auftreibung der betreffenden Knochen zu konstatieren gewesen wäre, als multiple myelogene Sarkomatose. Dabei hat eine Umwandlung des Markes stattgefunden, nicht nur in den stark geröteten Markzylindern der Diaphysen, sondern auch in dem spongiösen Teil und den Markräumen und Gefäßkanülen über der kompakten Substanz. Ein kontinuierlicher Zusammenhang des sarkomatösen Markes mit subperiostalen Geschwulstpolstern, an deren Bildung sich aber nur die tiefe Periostschicht beteiligt, wird durch die normalen oder erweiterten Rindenkanäle hergestellt. Betreffs der Beteiligung der einzelnen Knochen ist von großem Interesse, daß nur Schädel, Rumpf und proximale Knochen der Extremitäten streng symmetrisch, in gleicher Intensität und mit Bevorzugung gewisser Abschnitte der einzelnen Knochen befallen sind. Hinsichtlich der äußeren Erscheinung der tiefroten Sarkome an Rippen und Röhrenknochen, an die sich subperiostale und periostale Blutungen anschließen, ist eine gewisse Ähnlichkeit mit Barlow'scher Krankheit, hinsichtlich der Lokalisation am Schädel mit den Chloromen nicht zu verkennen. Dafür, daß diese als multiple periostale Sarkome imponierenden Geschwülste myelogenen Ursprunges, verbunden mit diffuser Sarkomatose des Lymphdrüsenapparates, in engste Beziehung zu den pseudoleukämischen Neubildungen zu setzen sind, findet Verf. einen weiteren Beweis in einem Falle von echter Leukämie mit

Digitized by Google

multiplen leukämischen Periostverdickungen an den distalen Enden aller knöchernen Rippen. Dieselben zeigen mikroskopisch denselben Aufbau aus kleinen Lymphocyten wie die hyperplastischen Lymphdrüsen, Thymus und eine gleichzeitig bestehende Infiltration der Nieren und des Hodens. Pseudoleukämische Infiltration der Hoden (linker Hoden auf das doppelte geschwollen) war auch bei einem weiteren Falle eines 16jährigen Knaben festzustellen, der als Lymphosarkom der Thymus mit pseudoleukämischen Veränderungen der Lymphdrüsen, Tonsillen, Milz, Nierenrinde und Hoden aufzufassen war. Hier ist im Gegensatz zu Kundrat's Lymphosarkomatose eine selbständige Entstehung der verschiedenen lymphatischen Neubildungen unabhängig voneinander anzunehmen. Während klinisch eine Trennung der lymphatischen Neubildung in Lymphosarkome und hyperplastische Lymphome, leukämischer und pseudoleukämischer Art, berechtigt erscheint, ist eine Scheidung anatomisch unmöglich.

Engelhardt (Gießen).

---

3) **Kranzfelder** und **Schwinning.** Die Funkenphotographie, insbesondere die Mehrfach-Funkenphotographie in ihrer Verwendbarkeit zur Darstellung der Geschoßwirkung im menschlichen Körper.

(Herausgbn. von der Medizinalabteilung des kgl. preußischen Kriegsministeriums.) Berlin, 1903. 56 S. 6 Abb. u. ein Atlas von 25 Tafeln.

In der zweiten Hälfte der achtziger Jahre gelang es zuerst Mach, das fliegende Geschoß eines modernen Gewehres zu photographieren, indem er zur Fixierung seines Bildes auf der Platte den elektrischen Funken einer Leydener Flasche benutzte, dessen starke Lichtwirkung nur etwa $^1/_{1\,000\,000}$ Sekunde dauert, und den das Geschoß selbst auslöste. — Das vorliegende Werk gibt eine größere Anzahl sehr schöner, in dieser einfachen Weise erhaltener Bilder. Es handelte sich Mach bei seinen Versuchen wesentlich um das Studium der durch bewegte Geschosse in der Luft erregten Vorgänge. Weiter wurden auch die Vorgänge im Ziel ins Auge gefaßt; unter diesen Versuchen sind mit die interessantesten die Schießergebnisse gegen freistehende Glasscheiben, wie sie 1897 v. Obermayer mit sehr charakteristischen Abbildungen veröffentlicht hat. Es interessiert aus ihnen namentlich, daß auch bei diesem wenig widerstandsfähigen, spröden Ziel die ersten feinst zermalmten Glastrümmer dem Schützen entgegen fliegen — ein Vorgang somit, der hier mit Hydrodynamik nichts zu tun hat —, und daß die Scheibe selbst in ihrer Totalität in gröbere Splitter erst zerfällt, nachdem das Geschoß schon weit über sie hinausgeflogen ist.

Bei diesen von Mach, v. Obermayer u. a. unternommenen Versuchen erzeugte jeder Schuß nur ein photographisches Bild. Nun war es aber wünschenswert, daß das getroffene Ziel schnell hintereinander mehrfach aufgenommen wurde, um die in ihm erzeugten

Digitized by Google

Splitter — z. B. bei Schüssen gegen Knochen — in ihren Bewegungen beobachten und die ihnen zuerteilte Geschwindigkeit berechnen zu können. Das ist nun von obenstehenden Experimentatoren erreicht worden, indem Oberingenieur Dr. S. statt einer Leydener Flasche deren sieben verwendet hat, die er hintereinander anordnete, derartig, daß das fliegende Geschoß kurz hintereinander sieben Funken auslöste, deren jeder das getroffene Ziel hell beleuchtete. So entstanden sieben Bilder von diesem, die, auf einem äußerst schnell rotierenden Film nebeneinander aufgenommen, den Ablauf der Schußwirkung im Ziel zeigten. Und da sich die Geschwindigkeitsverhältnisse der einzelnen in Frage kommenden Momente genau berechnen ließen, ergaben sich damit auch annähernd genaue Zahlen für den Ablauf der Vorgänge im Ziel, die Bewegungsgeschwindigkeit der entstandenen und fortgeschleuderten Knochensplitter u. dgl. Die Bearbeitung dieser Ergebnisse rührt aus der Feder K.'s her.

Geschossen wurde aus dem deutschen Infanteriegewehr mit Infanteriegeschossen von 7,9 Kaliber, 14,7 g Gewicht, 640 m/sekunden Anfangsgeschwindigkeit, event. mit abgebrochener Ladung für die Entfernung von 800 m; daneben auch mit Pistolen. Aber die Geschoßform war nicht immer die gleiche, sondern vorn bald normal ogival, bald schlanker, bald glatt abgeschnitten, — plattköpfiges Geschoß —; Zielweite 8—12 m, bei Pistolen 3 und 4 m. Als Ziel endlich diente vor allem der sog. Hesseknochen des Kalbes, und zwar entweder unverändert oder des Periostes beraubt, oder nach mehr oder weniger ausgedehnter Freilegung des Markes oder andererseits entmarkt; vorbereitend wurden nur als dem Mark einigermaßen ähnliches Material 3 cm dicke Platten von Schweineschmalz beschossen, deren Festigkeitsgrad sich durch Erwärmen und Abkühlen schwächen oder stärken ließ. Es entstanden in diesen Zielplatten, wie bei früheren ähnlichen Versuchen, gewaltige zylinderförmige Löcher mit nach beiden Seiten vorgetriebenen Rändern, da infolge des plötzlichen heftigen Stoßes des schnellfliegenden Geschosses die Zielteile zunächst immer dahin ausweichen, wo der geringste Widerstand vorhanden ist; sonach — in flüssigen wie weichen Teilen, ja wie in sprödem Glase — zuerst stets gegen den Schützen hin, dann zur Seite und rückwärts, zuletzt, wenn das Ziel relativ leicht durchschlagen wird, am machtvollsten in der Richtung des fliegenden Geschosses. Die Wirkungen, namentlich die Seitenwirkungen, sind um so gewaltiger, je stumpfer das Geschoß. Aber nicht gleich das erste der aufgenommenen sieben Bilder zeigt die großartige Wirkung auf ihrer Höhe, sondern erst auf der vierten, fünften Photographie erscheint sie voll entwickelt, zu einer Zeit also, da das Geschoß schon weit über das Ziel hinausgeflogen ist, offenbar weil die Übertragung des Geschoßstoßes von der direkt vom Geschoß getroffenen Schmalzschicht auf die Schicht für Schicht dieser anlagernden Schmalzmassen bis zu der Grenze hin, wo die Wirkung zur Ruhe kommt, eine gewisse Zeit beansprucht. Ähnliche Erfolge zeigten auch Schüsse gegen wassergefüllte Herzen bezw. Darmabschnitte.

Digitized by Google

Das Hauptergebnis dieser Schießversuche faßt K. dahin zusammen: Die Fortpflanzung des schnellsten Geschoßstoßes in Flüssigkeit und in flüssigkeitsreichen, verhältnismäßig homogenen Massen und Geweben (Knochenmark, Gehirn) folgt der Geschoßspitze in der Richtung der Flugbahn verhältnismäßig langsam, eine Bewegung von Gewebsmassen eilt der Geschoßspitze nicht voraus, sondern diese überholt den von ihr ausgehenden Stoß, insofern er primär oder sekundär Bewegungen von Gewebsmassen zur Folge hat, fortgesetzt. Sehr richtig setzt Verf. dann aber hinzu: aus den Versuchen mit den höchsten Geschwindigkeiten dürfen nicht ohne weiteres Schlüsse auf Vorgänge bei sehr niedrigen Geschwindigkeiten gezogen werden und umgekehrt. Denn bei Schießversuchen, die seinerzeit Busch mit dem Chassepotgewehr gegen wassergefüllte Zinkhohlkugeln oder halbgefüllte Einmachbüchsen machte, fehlte an der Ausschußseite des aufgeplatzten Gefäßes jede Spur eines durch das austretende Geschoß erzeugten Substanzverlustes; hier mußte die vom Geschoß erzeugte Stoßwelle des Wassers notwendigerweise die Gefäßwand früher auseinandergerissen haben, als das in derselben Richtung vordringende Geschoß. Die Änderungen, die infolge der Verwendung weit schneller fliegender, dazu viel weniger leicht deformierbarer Geschosse bei den Ergebnissen der Schießversuche der letzten Lustren gegenüber den Schießversuchen der 70er und 80er Jahre zutage getreten sind, haben vielfach zu einer falschen Beurteilung der letzteren Veranlassung gegeben, sowie zu einer fehlerhaften Kritik ihrer Deutung.

Aus den Bildern über die Schießresultate gegen Schmalzplatten erklären sich nun auch die Erfolge bei Schießversuchen gegen den Kalbshesseknochen. Die größte Analogie zeigen die Schüsse gegen das freigelegte Mark. Man sieht, daß die von der Auftreffstelle aus sich im Mark ausbreitende Stoßwelle den beim Freilegen des Markes stehengebliebenen Knochenzylinder vom Trepanationsrand her und von innen nach außen drängt und zerreißt, am Einschuß die Fragmente dem Geschoßflug entgegen verschiebt, Fissuren in der Längsrichtung des Knochens reißt und durch sie Knochenmark in heftigem Stoß nach außen preßt. Mindestens das letztere kommt auf Rechnung des Stoßes in Flüssigkeit; die Zerstörung der spröden Corticalis wird, wie vergleichende Schießversuche gegen den entmarkten Knochen ergaben, zum größten Teil durch das Geschoß selbst bewirkt, auch in nahezu demselben zeitlichen Ablauf wie bei dem markgefüllten — in etwa $^{9}/_{10\,000}$ Sekunden — zu Ende geführt; nur reichen hier die Knochensprünge nicht ganz soweit und klaffen weniger, als bei dem Beschießen des markhaltigen Knochens. Diaphysenschüsse mit den drei Vergleichsgeschossen stimmten in ihren Erfolgen auch mit den entsprechenden Ergebnissen gegen das einfachere Ziel überein, d. h. um so schneller ist das Wachstum, um so größer die endgültig erzielte Ausdehnung der Zerstörung, je stumpfere Geschosse verwandt werden. Dem entspricht die Größe des Geschwindigkeitsverlustes, den diese selber erleiden. Schießversuche mit abgebrochener Ladung, wobei das Geschoß mit

Digitized by Google

der Geschwindigkeit von 288 (m/Sekunde) das Ziel traf, ergaben ein weit langsameres Vorschreiten der Stoßwelle in der Längsrichtung der Marksäule und deren geringere Energie; die Zahl der erzeugten Knochensplitter war weit kleiner, ihre Größe dagegen bedeutender; nicht wenige blieben in festerem Zusammenhang mit dem Periost und durch dieses mit dem Rest des beschossenen Knochens, federten auch wohl — wie in der Bildfolge deutlich zu sehen — in ihre Normallage wieder zurück, aus der sie nur vorübergehend herausgedrängt waren. — Ein einziger Schießversuch mit einem kleinen aus der Pistole — also mit geringer Anfangsgeschwindigkeit — geschossenen nicht ummantelten, im Ziel sich abplattenden Hartbleigeschoß zeigt durch die auffallend rasche und breite Zerstörung des Knochens, die dabei eingetreten, welch enormen Einfluß auf die Schwere der Wunde die Deformierbarkeit der Geschosse ausübt und wie dieselbe bei der Deutung der Schießresultate aus jenen Zeiten zu berücksichtigen ist, als nur Weichbleigeschosse, und dazu noch solche von weit größerem Kaliber verwendet wurden, als die Geschosse unserer Tage besitzen. Endlich sei noch erwähnt, daß auf zwei Tafeln die Ergebnisse von Schießversuchen gegen einen menschlichen Ober- bezw. Unterarm abgebildet sind, die gestatten, aus den entstehenden Gestaltveränderungen der Hautkontur auf den Umfang und den zeitlichen Verlauf der Zerstörungen der Knochen und der sie bedeckenden Weichteile zu schließen.

Zum erstenmal haben die im vorhergehenden kurz besprochenen einzig dastehenden ungemein wertvollen Versuche den Verlauf der in einem von schnellfliegendem Mantelgeschoß getroffenen Ziel in minimaler Zeit vor sich gehenden Veränderungen dem Auge in scharfen, vorzüglich ausgeführten Bildern klargelegt. Die gröberen Erscheinungen, das Zurückwerfen von Zielteilen gegen den Schützen als nach dem Orte des — zunächst — geringsten Widerstandes, das definitive Resultat in den Zielen der verschiedensten Konstitution — von der gewaltigen Schiffspanzerplatte bis zur wassergefüllten Blase, von lebenden Wesen und von Leichenteilen —, variabel nach Gestalt, Geschwindigkeit und Konsistenz der verwendeten Geschosse — das kennen wir seit Jahrzehnten; zum erstenmal aber sehen wir jetzt mit Augen genau die kinetischen Vorgänge im Ziel, wie sie in minimalen Zeitintervallen aufeinander folgen. Auch gestatten die erzielten Bilder mit Zuhilfenahme der früher erwähnten Schießversuche und der Experimente von Cranz und Koch (Referat dies. Bl. 1901 p. 273) gegen Glasscheiben eine Erklärung der scheinbar paradoxen Tatsache, daß die Geschosse, obwohl sie sich durch die Flüssigkeit langsamer bewegen wie der Schall, doch beim Durchschießen flüssigkeitshaltiger Ziele deren Ausschußwand noch unversehrt, nicht von der durch sie erzeugten Stoßwelle aufgerissen antreffen und die Wucht des Stoßes erst allmählich zur vollen Wirkung kommt.

Digitized by Google

Wenn sich auch gegen Einzelheiten der Ausführungen Einwürfe erheben lassen — z. B. die Behauptung, für die Sprengwirkung von Schädelschüssen sei es einerlei, ob das Gehirn 1—2—3 mm von der Schädelkapsel zurückgesunken sei, den alten Schießversuchen Rücker's nicht entspricht —, so ist doch die gesamte Arbeit als bedeutungsvollste Förderung unseres Wissens auf dem behandelten Gebiet zu bezeichnen und Ärzten wie Physikern zum Studium dringend zu empfehlen. **Richter** (Breslau).

4) **P. Imbriaco** (Firenze). Sull' azione degli attuali fucili da guerra e specialmente del fucile italiano di piccolo calibro in confronto con quello di medio calibro. Studio sperimentale.

Rom, **E. Voghera,** 1903. 76 S. Mit 15 Tafeln.

Wie verschiedene Autoren anderer Länder, so hat Verf. die Wirkung der modernen Waffen der italienischen Armee zu studieren gesucht. Er führte deshalb eine große, schon im Jahre 1894 begonnene Reihe von Experimenten aus und benutzte dazu das 10,35 mm-Geschoß, italienisches Modell 1870—87, sowie das Modell 1891, 6,5 Kaliber, ferner Patronen mit mantellosen Geschossen und solche mit Messingmantelgeschossen (Modell 1890). Als Ziele dienten Gegenstände, wie Baumstämme, Sand, Kautschuk-, Paraffin-, Metallplatten, Kassetten mit schmelzbarem und entzündbarem Inhalte, ferner tierische und menschliche Skelett- und Leichenteile, sowie lebende Tiere. Im wesentlichen zieht Verf. aus seinen Versuchen den Schluß, daß im Ernstfalle, dank der Perkussionskraft der Geschosse, die Verletzungen zum größeren Teile relativ günstige sein würden, da sie mit geringen Weichteil- und Knochenzerstörungen einhergehen würden. Auch von den Lungen- und Bauchschüssen erwartet Verf. eine ziemlich gute Prognose. So glaubt I., daß die modernen Geschosse human wirken, aber auch eine große Zahl Verwundeter außer Kampf setzen. — Bezüglich der Details muß auf das Original verwiesen werden, in welchem die Experimente durch 59 lehrreiche Photogramme illustriert sind. Jedenfalls dürfte das Buch ein dankenswerter Beitrag zur Kriegschirurgie sein. **A. Most** (Breslau).

5) **Schjerning.** Über Körperlängsschüsse.

(Veröffentlichungen aus dem Gebiete des Militärsanitätswesens. Herausgeg. von der Medizinalabteilung des kgl. preuß. Kriegsministeriums. Hft. 25.)

Berlin, **August Hirschwald,** 1903.

Entgegen den Anschauungen, die man hegte, daß infolge der großen Durchschlagskraft der modernen Kleingewehrgeschosse dieselben im Kriege im getroffenen menschlichen Körper fast nie zurückgehalten werden würden, ergaben die Erfahrungen der letzten Kriege, daß doch zahlreiche Geschosse denselben nicht durchdrangen, selbst dann, wenn sie aller Wahrscheinlichkeit nach vor dem Eindringen

Digitized by Google

in den Körper einen anderen erheblichen Widerstand nicht zu überwinden gehabt hatten. Die Gewebe selber hatten zur Hemmung der Geschosse ausgereicht deshalb, weil letztere den Körper, den sie in liegender Stellung getroffen hatten, in longitudinaler Richtung durchdrangen. Nachdem die Erfahrung diese Erklärung gegeben, wurden Schießversuche gegen liegende Leichen gemacht, und zwar mit Vollladung auf 200, 600, 800 und 1350 m, wobei sich dann in der Tat das überraschende Resultat ergab, daß auf 200 m treffende Geschosse in 40% stecken blieben, auf 600 m in 36%, auf 800 m in 50%, auf 1350 m in 65%. Es ist das bei der gewaltigen lebendigen Kraft der gepanzerten Hartbleigeschosse recht auffällig gegenüber früheren Erfahrungen, wo die Bleikugel des glatten Gewehres auch schon Schußkanäle von der Schulter bis zum Knie hin erzeugt hatte und gegenüber der Häufigkeit ungemein langer Schußkanäle, wie sie vor 50 Jahren im Krimkrieg die plumpen Geschosse der damaligen Gewehre hervorriefen. Verf. macht auf die Spätfolgen solch langer Schußkanäle aufmerksam, wie sie sich allmählich durch Narbenschrumpfung entwickeln dürften und rät, diese Verhältnisse bei der Behandlung von vornherein im Auge zu behalten.

Richter (Breslau).

---

6) **Schjerning.** Über die Bekämpfung des Tetanus in der Armee.

(Veröffentlichungen aus dem Gebiete des Militärsanitätswesens. Herausgbn. von der Medizinalabteilung des kgl. preuß. Kriegsministeriums. Hft. 25.)
Berlin, **August Hirschwald,** 1903.

Es ist eine alte Erfahrung, daß an Platzpatronenwunden sich häufig Tetanus anschließt. In der preußischen Armee kam während der letzten 20 Jahre Tetanus 96mal zur Beobachtung, darunter 34mal ausgehend von eben solchen Wunden, während nicht ein einziger Fall sich an Verletzungen durch artilleristische oder scharfe Gewehrgeschosse anschloß. Aber wo der Tetanusbazillus seinen Sitz hatte, ließ sich bisher nicht entscheiden; wenigstens konnte man ihn weder in dem Holzgeschoß noch in der äußeren Hülse der Patronen auffinden. Nun gelang es aber in der neuesten Zeit den Oberstabsärzten Musehold und Lösener, zahlreiche virulente Tetanusbazillen in den aus Hadern und Lumpen hergestellten Fließpappepfropfen nachzuweisen, die neben dem Pulver von der Patronenhülse umschlossen werden. Und damit war nicht nur die Erklärung für die Ätiologie und Schwere der Tetanusfälle bei Platzpatronenwunden, sondern auch die Möglichkeit gegeben, ihnen vorzubeugen. Da solche Wunden stets auf sehr geringe Entfernung entstehen, erklärt es sich leicht, nicht nur, daß in sie so häufig Teile der Pfropfen mit hineingerissen werden, sondern daß sie da auch sehr günstige Verhältnisse für ihre Weiterentwicklung finden, insofern die Wunden, durch zahlreiche Fragmente des zerrissenen Holzgeschosses gespickt, stark gequetschte und zerrissene Wandungen zeigen. Das erklärt auch

Digitized by Google

weiter die Erfahrung der auffallend hohen Sterblichkeit — 80% —, welche gerade die Platzpatronenwunden in der preußischen Armee gegeben haben. Denn alle 96 Tetanusfälle der Armee zusammengenommen — unter ihnen eben 34 nach Verletzungen durch Platzpatronen — ergaben einen günstigeren prozentualen Ausgang: von den 25 mit Antitoxin behandelten wurden 40%, von den Fällen, wo dies unmöglich war, 30% geheilt. Die Fließpappe aber zu sterilisieren gelang leicht durch 10minutige Anwendung strömenden Dampfes (Stabsarzt Bischoff). Und so steht denn zu erwarten, daß künftighin die Gefahr der Tetanusinfektion den Platzpatronenwunden nicht mehr anhaften wird, da fortan nur sterilisiertes Material bei der Herstellung der Patronen zur Verwendung kommt.

Richter (Breslau).

---

7) **Donath.** Die Einrichtungen zur Erzeugung der Röntgenstrahlen. 2. Auflage.

Berlin, **Raedter & Reichard,** 1903. 244 S.

Ref. empfahl gelegentlich des Berichtes der ersten Auflage das vorliegende Buch allen denen, welche sich über das physikalische Gebiet, das zum Arbeiten mit Röntgenstrahlen notwendig ist, schnell und sicher informieren wollen. In dieser Beziehung war das Lehrbuch den übrigen voran, zumal es auch seinerzeit das erste war, das den Wehneltunterbrecher und seine Benutzung in Wort und Bild brachte. Nach 4 Jahren liegt uns jetzt die zweite Auflage vor, ein Beweis, daß das Buch sich Freunde erworben hat.

Die Einteilung des Buches ist die alte bewährte geblieben, einige Kapitel, besonders das über die Natur der Röntgenstrahlen, haben bedeutende Erweiterungen erfahren.

All die Erweiterungen wird der Leser mit Freude begrüßen, in einigen Abschnitten wird er aber zu seinem Bedauern bemerken, daß das Werk nicht mit der Zeit vorgeschritten ist. Die Abbildungen des einfachen Wehneltunterbrechers, z. B. die mit der Kühlschlange, sind alte Modelle, die sich als unpraktisch erwiesen haben und deshalb vom Markte verschwunden sind.

Der dritte Abschnitt über die Induktoren hat nicht die Ausgestaltung erfahren, die er absolut verdienen müßte, der Waltherschen Vorschläge für die Konstruktion der Induktoren ist nur ganz nebenbei kurz gedacht.

Ist einem Arzt ein Dessauer'scher Apparat zum Kauf angeboten, so wird er ganz vergebens das D.'sche Buch in die Hand nehmen, um sich zu informieren. Derartige Punkte müssen unbedingt in einem Buche, das sich besonders zur Aufgabe macht, die Einrichtungen zur Erzeugung von Röntgenstrahlen zu schildern, enthalten sein.

Auch in dem Kapitel — Radiographie — gibt es verschiedenes auszusetzen.

Digitized by Google

So z. B. hat der Verf. sicherlich einiges aus dem Entwicklungsprozeß gewöhnlicher photographischer Platten auf die Entwicklung von Röntgenplatten übertragen; z. B. die Angabe, so lange zu entwickeln, »bis das Bild in der Durchsicht, gegen das rote Licht betrachtet, hinreichend kräftig erscheint«. Nur bei Platten, bei denen es sich um Hand- und Fußaufnahmen handelt, stimmt das, bei den meisten Röntgenaufnahmen, besonders den schwierigen, ist man auf eine gewisse Erfahrung in der Entwicklung angewiesen und man kommt direkt in Verlegenheit, wenn man sich nach der D.'schen Vorschrift richtet.

Hoffen wir, daß die nächste Auflage das erfüllt, was man nach der ersten Auflage von der folgenden zu erwarten berechtigt war.

H. Wagner (Breslau).

---

8) **Gocht.** Handbuch der Röntgenlehre. 2. Auflage.

Stuttgart, **Ferdinand Enke**, 1903. 406 S.

5 Jahre nach der ersten Auflage liegt uns die zweite Auflage des G.'schen Lehrbuches vor, das in kurzer Zeit sich ungeteilten Beifalles zu erfreuen hatte. Mit Freude sieht der Leser die Entwicklung dieses Werkes, welches den Rahmen eines einfachen Lehrbuches überschritten hat und mit vollstem Recht von dem Verf. als Handbuch bezeichnet wird. Die äußere Einteilung des Werkes ist dieselbe geblieben, aber jeder Abschnitt hat eine Umarbeitung und Ergänzung gefunden.

Dem veränderten und verbesserten Instrumentarium ist eine eingehende Schilderung gewidmet; besonders betrifft dies den Wehneltunterbrecher und den nach den Angaben von Walther konstruierten Induktor. All die Anschauungen, die G. dabei niedergelegt hat, entspringen praktischen Erfahrungen; wenn man auch in einigen Punkten von seinen Ansichten abweichen kann, so tut dies dem Werte seiner Ausführungen keinen Abbruch.

Die geringen Fortschritte, die eigentlich die Konstruktion der Röntgenröhren gemacht hat, kritisiert G. etwas scharf; im Grunde genommen hat er damit Recht. Die Entwicklung der Röhre hat mit der des Unterbrechers und Induktors keinen gleichen Schritt gehalten.

Den zweiten, speziellen Teil, der praktischen Verwendung der Röntgenstrahlen, hat G. auch bedeutend ausgebaut; auf Einzelheiten kann man in dem begrenzten Raum eines Referates nicht eingehen doch möchte Ref. dringend das Studium auch dieses Teiles empfehlen.

Ein Literaturverzeichnis von 82 Seiten beschließt das vorzügliche Buch, das für alle, die auf diesem Gebiet arbeiten, ein absolut notwendiger Begleiter sein dürfte. **H. Wagner** (Breslau).

Digitized by Google

9) **Stechow.** Das Röntgenverfahren mit besonderer Berücksichtigung der militärischen Verhältnisse.

Berlin, **August Hirschwald,** 1903. 265 S.

Das vorliegende Werk — der 18. Band der Bibliothek von Coler — ist zunächst, wie in der Vorrede gesagt wird, für den Sanitätsoffizier bestimmt.

In der Einleitung gibt zunächst Verf. einen Überblick über die geschichtliche Entwicklung der Röntgenstrahlen.

Als zweiter Teil folgt dann eine sehr genaue, eingehende Schilderung des Röntgeninstrumentariums — der Induktion, des Unterbrechers, der Stromquelle der Röntgenröhren, des Leuchtschirmes (p. 27—106). In Wort und Bild führt S. den Leser ein, er schildert ihm eingehend den Bau der Induktoren, deren frühere und jetzige Konstruktion (Walther'sche Primärspule). Ein breiter Raum ist den Unterbrechern gewidmet, bei denen Verf. mit dem einfachen Wagner'schen Hammerunterbrecher beginnt und mit dem alle anderen Unterbrecher zurückdrängenden Wehnelt'schen elektrolytischen Unterbrecher endet.

Der weitere Abschnitt ist dann der Stromquelle gewidmet. Akkumulatoren, Gleichstrom-Wechselstromanlagen und die erforderlichen Zusatzapparate finden eine eingehende Würdigung. Ebenso ausführlich ist dann die Röntgenröhre in ihren verschiedenen Abarten behandelt.

Durchweg sind die verschiedensten Formen des Röntgeninstrumentariums beschrieben und abgebildet, so daß für jeden, der sich diesen oder jenen Apparat anschaffen will, eine lehrreiche Übersicht, über die gebräuchlichsten und zweckmäßigsten Apparate geschaffen ist.

Teil III des Buches bringt Notizen über die Photographie (p. 106 bis 143); auch hier wird der Anfänger alles finden, was er zunächst zur Anfertigung von Röntgenbildern notwendig hat.

Nach einem kurzen Abschnitt über die Einrichtung der Röntgenstation, wendet sich dann S. dem praktischen Arbeiten mit Röntgenstrahlen zu (p. 175—249).

In diesem Abschnitt hätte Verf. nach des Ref. Ansicht etwas ausführlicher sein können, der Teil ist schließlich doch der wichtigste, und wird bei einer neuen Auflage der Ausbau dieses Kapitels dankbar angenommen werden.

Der Schluß des Buches bringt eine Übersicht über transportable Röntgeneinrichtungen

Die Ausstattung des Buches ist gut, nur die Abbildungen stehen nicht durchweg auf der Höhe (p. 57, 231 u. a.); ein alphabetisches Register fehlt.

H. Wagner (Breslau).

Digitized by Google

10) **Albers-Schönberg.** Der diagnostische Wert der Röntgenuntersuchungen für die innere Medizin.

(Moderne ärztliche Bibliothek Hft. 2. Herausgeber Dr. Karewski.)
Berlin, **Leonhard Simion,** 1904.

In der modernen ärztlichen Bibliothek sollen nach Angabe des Verlages und des Herausgebers eine Reihe von Arbeiten zwanglos erscheinen, welche in streng wissenschaftlichen, aber leicht verständlichen, kurzen und doch alles Wesentliche umfassenden Aufsätzen es jedem ermöglichen, sich über alle Erfolge der rastlos fortschreitenden Medizin zu unterrichten. Dies ist in kurzen Worten das Programm des Herausgebers, und unter diesem Gesichtswinkel muß man die erschienenen Arbeiten betrachten.

A.-S. hat in einem Umfang von 30 Seiten den diagnostischen Wert der Röntgenuntersuchungen für die innere Medizin geschildert.

Nach einer kurzen Einleitung schildert er nach Körperregionen die pathologischen Organveränderungen, deren Diagnose durch die Röntgenstrahlen gefördert werden kann. Man muß hier gleich anerkennen, daß A.-S. sich in dieser Beziehung als ruhiger, kritischer Forscher zu erkennen gibt, der auf dem Boden von Tatsachen stehen bleibt, sich keinen unnötigen Spekulationen hingibt, von den Röntgenstrahlen nicht mehr erwartet, als sie zu leisten imstande sind. Die Domäne der Röntgenstrahlen sind und bleiben, soweit die innere Medizin in Betracht kommt, die Erkrankungen des Brustkorbes: Speiseröhrendivertikel, -geschwulst, -verengerungen, gutartig, finden in seiner Schilderung genaue Berücksichtigung; die Wichtigkeit der Herz- und Aortenverhältnisse nach Größe, Form, Lage, Eigenbewegungen, Beziehung zu den Nachbarorganen werden genau beschrieben. Die Erkrankung der Lunge, Bronchien nehmen den nächsten Abschnitt der Arbeit ein; leider macht sich auch hier es schon geltend, daß die Röntgendurchleuchtung nur zur Unterstützung der anderen physikalischen Untersuchungsmethoden dient, daß, wenn diese versagen (besonders in den Anfangsstadien der Erkrankung) auch die Röntgenuntersuchung keine sicheren Resultate gibt.

Auch der Pneumothorax, Mediastinalgeschwülste und die pathologischen Zustände des Zwerchfelles finden in bezug auf die Röntgenstrahlendiagnose eine eingehende Würdigung.

Von den Erkrankungen der Bauchorgane, soweit sie in das Gebiet der inneren Medizin gehören, sagt A.-S., daß sie mit Ausnahme der Nephrolithiasis nicht durch die Röntgenuntersuchung gefördert werden. Gallensteine gelingt es nur ganz ausnahmsweise skiagraphisch darzustellen.

Die kurze Abhandlung bietet einen hübschen Überblick über dieses Gebiet der Röntgenuntersuchungen. **H. Wagner** (Breslau).

Digitized by Google

11) **M. Perez.** Nuevos praedimientos para medir la profundidad en que se encuentran los proyectiles y cuerpos extranos al organisma humano por medio de la radioscopia.

(Revista de med. y cir. pract. de Madrid 1903. Nr. 810.)

P. hat einen Apparat konstruiert, den er »Triangulador radioscopico« bezeichnet, und der erlaubt, den Sitz eines Fremdkörpers geometrisch zu bestimmen durch Berechnung der Höhe eines Dreieckes, von dem die Basis und zwei Winkel bekannt sind. Seine Schlüsse sind:

1) Die Tiefe, in der ein Fremdkörper sich befindet, soll der Chirurg vor dem Beginn der zu der Extraktion dienenden Operation kennen; denn nur hierdurch werden oft gefährliche und vergebliche Versuche vermieden.

2) Zuweilen ist bei der Extraktion größte Schnelligkeit geboten, besonders wenn es sich um schwere innere Verletzungen handelt, wie Hämorrhagien, Darmverletzungen, Nervenkompressionen oder Gefahr der Wanderung des Fremdkörpers an gefährliche Stellen.

3) Die geometrische Radioskopie mit Hilfe des Triangulador wirkt bedeutend schneller als die Radiographie und übertrifft daher die bisherigen Methoden in den oben erwähnten dringenden Fällen.

Stein (Wiesbaden).

---

12) **Rieder.** Zur Diagnose der chronischen Lungentuberkulose durch radiologische Verfahren.

(Fortschritte auf dem Gebiete der Röntgenstrahlen Bd. VII. Hft. 1.)

Über den Wert der Röntgenuntersuchungen bei chronischer Lungentuberkulose sind die Ansichten noch sehr geteilt. Um sich ein eigenes Urteil über dieses Gebiet zu verschaffen, schien es R. angezeigt, bei Phthisikern in verschiedenen Stadien der Erkrankung an die perkutorisch-auskultatorische Untersuchung die radiologische (radioskopische und radiographische) unmittelbar anzuschließen und das Ergebnis dieser verschiedenen Untersuchungsmethoden zu vergleichen. Nach seinen Untersuchungen, von denen R. 22 Fälle genau veröffentlicht, kommt er zu folgenden Schlüssen: »Die allerersten Anfänge der chronischen Lungentuberkulose können bis jetzt durch das Röntgenverfahren ebensowenig wie durch die übrigen klinischen Untersuchungsmethoden nachgewiesen werden, da offenbar erst gröbere anatomische Veränderungen sich auf röntgographischem Wege darstellen lassen.

Immerhin gelingt es nicht so selten bei suspekter Tuberkulose den Sitz röntgenologisch festzustellen. Oft ist die Röntgenuntersuchung auch insofern wertvoll, als sie Aufklärung darüber gibt, ob hinter katarrhalischen Erscheinungen, bezw. dem »spezifischen Katarrh« der Bronchien sich eine beginnende oder eine fortgeschrittene Tuberkulose verbirgt. R. hält die Behauptung gerechtfertigt, daß in allen Fällen von chronischer Lungentuberkulose die Röntgenuntersuchung

Digitized by Google

eine höchst wertvolle Unterstützung und Ergänzung der übrigen Untersuchungsmethoden liefert. **H. Wagner** (Breslau).

---

13) **Wittek.** Zur Technik der Röntgenphotographie (Lendenwirbel, Blasensteine).

(Fortschritte auf dem Gebiete der Röntgenstrahlen Bd. VII. Hft. 1.)

W. gelang es, die Lendenwirbelsäule und einen Blasenstein dadurch bei kurzer Expositionszeit sehr schön darzustellen, daß er den Magen bezw. die Blase mit Luft aufblähte; er empfiehlt dies Verfahren zur weiteren Nachprüfung. **H. Wagner** (Breslau).

---

14) **Eppinger.** Zur Radiographie der Nierensteine.

(Fortschritte auf dem Gebiete der Röntgenstrahlen Bd. VII. Hft. 1.)

E. hat bei der Darstellung von Nierenstein mit sehr gutem Erfolg das Wittek'sche Verfahren (siehe vorstehendes Referat) angewandt, indem er das Kolon mit Luft aufbließ. Er konnte auf diese Weise Nierensteine ohne Blendenapparat darstellen, was ihm bei unaufgeblähtem Kolon bei derselben Pat. nicht gelang. Ein Irrtum ist dem Verf. unterlaufen: die Bleiblenden wurden nicht durch Albers-Schönberg zuerst eingeführt; der erste, der sie empfohlen hat, war Röntgen selbst. **H. Wagner** (Breslau).

---

15) **Duret.** Les manifestations des tumeurs du cervelet.

(Revue neurol. 1903. Oktober 15.)

Das Studium der Kleinhirngeschwülste führt zu dem Schluß, daß eine bemerkenswerte Übereinstimmung zwischen experimentellen Ergebnissen und klinischen Tatsachen besteht.

In beiden Fällen beobachtet man Störungen des Gleichgewichts und des Tonus (Asthenie), Inkoordination an den oberen Gliedmaßen, zerebellare Asynergie und Verstärkung der Sehnenreflexe. Klinisch kommt hinzu: ein charakteristischer Hinterhauptskopfschmerz mit Ausstrahlen in den Nacken und mehr oder weniger ausgesprochenem Opisthotonus, in einigen Fällen auch epileptiforme Anfälle, Lähmungen und Kontrakturen. Die Unversehrtheit der allgemeinen Sensibilität ist immer vorhanden und geradezu pathognomonisch. Intellektuelle Störungen, wenn sie überhaupt vorhanden sind, sind sekundärer Natur. Dieser Symptomenkomplex erlaubt, die regionäre Diagnose auf eine Kleinhirngeschwulst zu stellen.

Der Chirurg jedoch muß außerdem erkennen können, in welchem Bezirk des Kleinhirns und auf welcher Seite desselben die Geschwulst sitzt. Obwohl das Kleinhirn in funktioneller Beziehung ein einheitliches Organ zu sein scheint, sind die Symptome der Lokalisation verschieden, je nachdem die Geschwulst im mittleren Lappen, in den Seitenlappen, den Kleinhirnschenkeln oder nach der Medulla ob-

Digitized by Google

longata zu sitzt; in letzterem Falle erleichtern die Kompressionserscheinungen an den Gehirnnerven die topographische Diagnose. Für die Operation kommt alles auf die Feststellnng der Seite, auf welcher die Geschwulst sitzt, an. Klinisch und experimentell ergeben sich folgende Anhaltspunkte: Die Symptome einseitiger Kleinhirnerkrankungen sind direkte, nicht gekreuzte. Die oben erwähnten charakteristischen Kleinhirnsymptome (Störungen des Gleichgewichts usw.) lokalisieren sich auf der Seite der Geschwulst oder sind auf ihr wenigstens ausgeprägter. Das Hinfallen infolge der Gleichgewichtsstörungen geschieht meist nach der Seite der Geschwulst zu, auch die Kompressionserscheinungen an den Hirnnerven und die Steigerung der Sehnenreflexe entsprechen der Seite der Geschwulst. Bei Sitz im mittleren Lappen und im Wurm finden sich die Störungen auf beiden Seiten.

Mohr (Bielefeld).

---

16) **Chavasse et Mahu.** De la ponction lombaire dans les complications endocraniennes des otites.

(Revue hebdom. de laryngol., d'otol. et de rhinol. 1903. Nr. 43.)

Unter Zusammenfassung eigener Erfahrungen und auf Grund der erschienenen Literatur erörtern Verff. die Technik der Lumbalpunktion, die Untersuchung der entleerten Flüssigkeit in bezug auf Druck, Bakterien, Lymphocytengehalt usw., ihren diagnostischen und therapeutischen Wert. Sie kommen im allgemeinen zu denselben Schlüssen, die auch in der deutschen Literatur aus der Schwartze-schen Klinik u. a. niedergelegt sind; C. u. M. schätzen den Wert gleichfalls sehr niedrig ein. Dagegen bilde die Lumbalpunktion eine wertvolle Bereicherung der diagnostischen Hilfsmittel, deren wir bei der Erkennung endokranieller Komplikationen bekanntlich noch sehr bedürfen; für die Differentialdiagnose zwischen Abszeß, Sinusthrombose und seröser Meningitis auf der einen, diffuser eitriger auf der anderen Seite sei ihr Ausfall unter Umständen höchst bedeutungsvoll. Selbsredend könne ihr Ergebnis allein keine Richtschnur für das therapeutische Handeln geben und stelle nur eine Beihilfe dar.

F. Alexander (Frankfurt a. M.).

---

17) **Simmonds.** Über Spondylitis deformans und ankylosierende Spondylitis.

(Fortschritte auf dem Gebiete der Röntgenstrahlen Bd. VII. Hft. 2.)

Mehr als 300 Fälle von Spondylitis deformans haben S. für seine Arbeit zur Verfügung gestanden; nach seiner Ansicht ist die Erkrankung viel verbreiteter, als man für gewöhnlich anzunehmen bereit ist. Bei Individuen jenseits der 50er Jahre, speziell bei Männern, wird man an den Wirbelkörpern verschieden gestaltete Vorsprünge finden, die immer der Gegend der Bandscheiben entsprechen. S. schließt sich der Ansicht Rokitansky's an, der annimmt, daß die

Digitized by Google

Bandscheiben gewissermaßen als Puffer wirken sollen. Leidet die Elastizität dieser Puffer aus irgendeinem Grunde Schaden, so wird der Knochen selbst stärkeren traumatischen Einwirkungen ausgesetzt und beginnt zu wuchern. Äußerst mannigfaltig ist nun die Form, welche die Knochenwucherungen annehmen; bald sind es flache, bald plumpe Vorwölbungen, bald schnabelartige Fortsätze von verschiedener Krümmung, bald ganz bizarre Gebilde; mitunter verwachsen auch die Exostosen der benachbarten Wirbel; es entsteht dadurch ein Bild, nach dem — fälschlich — frühere Forscher annahmen, daß es sich um eine Verknöcherung des Lig. longitudinale anticum handelte.

Mit der äußeren Formveränderung geht auch eine Änderung der Struktur der Wirbelkörper vor sich. Der Prozeß beschränkt sich in vielen Fällen nicht nur auf die Wirbelkörper, sondern befällt auch die Gelenke zwischen den Proc. articul. und zwischen Wirbel und Rippen. Wegen dieser Mitbeteiligung der Gelenke kann sich S. nicht der Ansicht Sivén's (auch Eug. Fraenkel, s. d. folg. Ref.) anschließen, der die Beteiligung der kleinen Gelenke an der Ankylosenbildung als Grundlage für eine anatomische Gruppierung verschiedener Krankheitsformen aufstellt. Bandverknöcherungen hat S. niemals bei der Spondylitis deformans gesehen.

In der Ätiologie der Spondylitis deformans ist in erster Linie das höhere Alter zu nennen, ferner Arteriosklerose, Alkoholmißbrauch, Traumen (Residuen nach Blutungen in den Bandscheiben fand S.).

Außer dieser Form der Wirbelsäulenerkrankung, welche zur Versteifung führt, nimmt S. auf Grund der Literaturangaben und zweier eignen Beobachtungen eine weitere Erkrankung an, die in Verknöcherung des Bandapparates mit vollkommener Verknöcherung der in Frage kommenden Gelenke — ankylosierende Spondylitis — vorwiegend durch syndesmogene Synostose besteht.

Über diesen Prozeß sagt S.: »ob die Bandverknöcherung als ein primärer degenerativer Prozeß aufzufassen ist oder ob ein entzündliches Stadium vorausgeht, ist noch nicht sicher zu entscheiden. Manches im klinischen Verlauf scheint für die letztere Auffassung zu sprechen, und weiterhin hat der von Sivén geführte Nachweis entzündlicher Veränderungen an den Gelenkverwachsungen eines solchen Falles auch eine anatomische Stütze für diese Annahme geliefert.«

Seine beiden Fälle erschienen S. für die Entscheidung dieser Frage nicht ausreichend. **H. Wagner** (Breslau).

---

18) **E. Fraenkel.** Über chronisch ankylosierende Wirbelsäulenversteifung.

(Fortschritte aus dem Gebiete der Röntgenstrahlen Bd. VII. Hft. 2.)

Bei der chronisch ankylosierenden Wirbelsäulenversteifung unterschied man bis vor nicht zu langer Zeit zwei Typen, den Typus

Digitized by Google

nach Bechterew und den nach Pierre Marie-Strümpell. Bei dem Typus Bechterew sollte sich neben der Steifigkeit der Wirbelsäule eine bogenförmige Verkrümmung derselben finden, dabei sollten nervöse Symptome (paretische Zustände der Muskulatur des Rumpfes, Halses, der Extremitäten meist mit geringer Atrophie der Rücken- und Schultermuskulatur verlaufend, Parästhesien besonders der Halsgegend), auftreten. Die Versteifung der Wirbelsäule sollte in den oberen Abschnitten beginnen und einen ausgesprochenen absteigenden Charakter haben. Trauma, Syphilis und Heredität sollten als ätiologische Momente herangezogen werden können. Streng von dieser Form der Erkrankung wurde nach Ansicht der Forscher der Typus nach Marie-Strümpell getrennt; bei dieser Art der Erkrankung sollten die motorischen und sensiblen Erscheinungen fehlen; außer der Versteifung der Wirbelsäule sollte es auch zur Ankylosierung der großen Gelenke, häufiger der Hüft- seltener der Schultergelenke bei Freibleiben anderer, namentlich der kleineren Gelenke kommen, der Prozeß sollte in den unteren Teilen der Wirbelsäule beginnen und aufsteigend fortkriechen. Gegen diese Einteilung der Wirbelsäulenversteifung wurde von verschiedenen Seiten schon Front gemacht, in neuerer Zeit besonders von Magnus Lewy und Anschütz, welche behaupteten, daß eine so scharfe Trennung der beiden Krankheitstypen gar nicht möglich sei, und daß es mindestens Formen von Wirbelsäulenversteifung gäbe, die mit gleichem Recht dem einem wie dem anderen Typus zugerechnet werden könnten.

Der Anschauung schließt sich auch F. auf Grund seiner reichen Erfahrung an; er führt uns vier neue Fälle vor, die genau klinisch beobachtet wurden, und an denen er seine Studien nach eingetretenem Tode fortsetzen konnte. Bei allen vier Fällen kommt man in Verlegenheit, welchem Typus man sie zurechnen soll. Nach F. ist also eine strikte Scheidung in eine Erkrankungsform nach Bechterew oder Marie-Strümpell nicht möglich. Nach seiner Ansicht haben wir einen Prozeß vor uns, der primär die Gelenkverbindungen der Proc. artic. — übrigens vollkommen gesunder — Wirbel befällt und im weiteren Verlauf zur Bildung knöcherner, bald auf die Seitenteile der Wirbelkörper beschränkter, oder dem ganzen Umfang übergreifender, bisweilen auch die Bögen einzelner oder vieler Wirbel, ja auch die Dornfortsätze oder deren Spitzen betreffender Spangen führt. F. erblickt also das Wesentliche des Prozesses in einer zur Ankylosierung der Gelenkverbindungen zwischen den Proc. artic. führenden Erkrankung und faßt die Spangenbildung, an welchen Stellen der Wirbel dieselbe immer auftreten mag, als einen sekundären, auf die mechanische Wirkung veränderter Statik zurückzuführenden Vorgang auf. Gleichzeitig mit der Verknöcherung der Wirbelsäulengelenke tritt auch oft eine Verknöcherung der Gelenkverbindungen zwischen Wirbel und Rippen ein; auch hier handelt es sich nicht um eine primäre Veränderung des Bandapparates, sondern zunächst um eine Zerstörung der Gelenksknorpel.

Digitized by Google

Das ganze Bild der Wirbelsäulenerkrankung ist nach F. ein nicht so unbekanntes. Der Prozeß ist nach ihm in die wohlcharakterisierten Krankheitsbilder der Arthritis chronica ankylopostica einzuordnen.

Von dieser Erkrankung ist die Spondylitis deformans der Wirbelsäule zu trennen; bei dieser ist vor allen Dingen eine Deformierung der Wirbelkörper vorhanden, während die eigentlichen Gelenkverbindungen der Proc. artic. fast ausnahmslos normal sind. Neben der Deformität der Wirbel finden sich Verwachsungen derselben durch kartilaginäre Exostosen, bandartige, in der überwiegenden Mehrzahl der Fälle auf die rechte Seite beschränkte von einem auf den anderen Wirbel sich fortsetzenden Knochenbrücken.

Die Fälle von Spondylitis deformans verlaufen klinisch viel langsamer als die von Arthritis ankylopoetica, letztere geben auch quoad functionem eine schlechtere Prognose.

Der Kliniker wird T. für diese pathologische Studie sehr dankbar sein, sie bietet endlich pathologisch-anatomische Grundlagen, auf denen weiter gearbeitet werden kann. **H. Wagner** (Breslau).

---

19) **K. Gerson.** I. Zur Redression von Rückgratsverkrümmungen. II. Massierbank mit Extensionsvorrichtung und Redressionsbügel.

(Zeitschrift für orthopädische Chirurgie Bd. XII. Hft. 3.)

Behufs Redression des skoliotischen Buckels auf der Massagebank verwendet G. einen leicht anzubringenden »Redressionsbügel« mit einer senkrecht auf den Rückenbuckel wirkenden Pelotte. Durch Verstellung der Pelotte wird eine individuelle Dosierung des auszuübenden Druckes ermöglicht.

In der zweiten Mitteilung beschreibt Verf. eine Kombination von Redression und Extension auf der Massierbank.

J. Riedinger (Würzburg).

---

20) **K. Port.** Gedanken zur Theorie und Behandlung der Skoliose.

(Zeitschrift für orthopädische Chirurgie Bd. XII. Hft. 3.)

Nach P. läßt sich die habituelle Skoliose ungezwungen erklären als Ermüdungskrankheit, bei welcher keinerlei Knochenerkrankung besteht und die Formveränderung am Skelett nur eine Folge ungleichen Wachstums ist. Die Hauptrolle spielen die Rückenmuskeln, speziell der Erector trunci, welcher die primäre »Drehung« der Skoliose verursacht. Verf. steht auf dem Standpunkte älterer Anschauungen, besonders der bekannten, exklusiven Muskeltheorie Eulenburg's. Er findet, daß diese Theorie durch die Untersuchungen Tilmann's über die Elastizität der Muskeln eine wirklich greifbare Grundlage erhalten habe.

Digitized by Google

Die Behandlung der Skoliose, die nur bei wachsenden Individuen Erfolg verspricht, muß also nach P. hauptsächlich bei der Muskulatur einsetzen, wenn sie das Übel an der Wurzel fassen will. Alle Behandlungsarten, welche sich hauptsächlich oder ausschließlich gegen die statischen Verhältnisse richten, können nur vorübergehenden Erfolg haben. Verf. beschreibt einen einfachen portativen Apparat, der Extension und Turnen in extendierter Stellung ermöglicht. Es ist besonders darauf abgesehen, die konvexseitige, geschwächte und gedehnte Muskulatur zu kräftigen. Der Apparat besteht aus einem Beckenteil und einem Kopfteil. Zwischen beiden Teilen wird die Extension mittels Schrauben bewerkstelligt. Ein gewisser Grad von Bewegungen bleibt für die gymnastischen Übungen frei. In manchen Fällen verwendet P. ein Korset, welches nur die Lendenwirbelsäule streckt. Das Wesentliche ist stets Übung in korrigierter Stellung. Erst in zweiter Linie und nur der Muskulatur zu Liebe wird auf die mechanische Ausgleichung der Deformität Bedacht genommen. Heilung ist lediglich von der Gesundung der Muskulatur zu erwarten.

J. Riedinger (Würzburg).

---

21) **Lubinus.** Gummiluftpelotten zur Behandlung der schweren Skoliose und der Kyphose.

(Zeitschrift für orthopädische Chirurgie Bd. XII. Hft. 3.)

Zur Redression des Buckels im Gipsverband benutzt Verf. keine starren Pelotten mehr, sondern elastische Gummipelotten, welche nach Anlegung des Verbandes von außen her durch ein Ventil aufgeblasen werden können. Gegenüber den Bade'schen Pelotten haben sie den Vorteil, daß die Luft nicht so schnell entweicht. Die Vorzüge der Pelotten sind folgende: 1) Dekubitus entsteht sehr viel schwerer. 2) Der Pelottendruck braucht nicht während der Extension stattzufinden. 3) Eine Kopfstütze ist nur bei schwersten Fällen nötig. 4) Die Pelotte ist auch bei Leder-, Filz- und Zelluloidkorsetts anwendbar. 5) Von Woche zu Woche kann die detorquierende Gewalt gesteigert werden. Auch für die Redression des Pott'schen Buckels finden die Pelotten Anwendung. **J. Riedinger** (Würzburg).

---

22) **L. Kingsford.** Tuberculosis of the tonsils in children.

(Lancet 1904. Januar 9.)

Verf. untersuchte die bei der Sektion herausgeschnittenen Mandeln von 17 Kindern, die im Alter von 4 Monaten bis 9 Jahren meist an Tuberkulose gestorben waren und alle eine Anschwellung der cervikalen Drüsen aufwiesen. Er findet darunter bloß einen Fall, der mit einiger Sicherheit auf eine von den Mandeln ausgehende Tuberkulose spricht. Verf. hebt folgende Punkte seiner auch die wichtigsten Arbeiten der Literatur berücksichtigenden Abhandlung hervor: 1) in Fällen, bei denen noch anderweitige Tuber-

Digitized by Google

kulose im Körper besteht, ist Tonsillartuberkulose ziemlich häufig, wenn auch gewöhnlich latent; 2) Tonsillartuberkulose kann primär und als einzige Tuberkulose im Körper vorkommen, doch ist dieses selten der Fall; 3) der gewöhnliche Weg ihrer Entstehung ist bei Kindern hämatogen, von einem anderweitigen Herde aus; 4) die Infektion der Tonsillen mit Tuberkulose kann auch bei Kindern durch das Sputum erfolgen; 5) wenn die Tonsillen tuberkulös sind, werden auch die regionären Lymphdrüsen affiziert; 6) bei einigen wahrscheinlich auf dem Wege durch die Tonsillen infizierten Fällen waren die regionären cervikalen Lymphdrüsen tuberkulös, die Tonsillen selbst ganz gesund. **H. Ebbinghaus** (Paris).

---

23) **W. Freudenthal.** Lungentuberkulose und Erkrankungen der Nase und des Rachens.

(Beiträge zur Klinik der Tuberkulose 1903. Bd. II. p. 51.)

Verf. weist darauf hin, daß trockene Katarrhe der Nase und des Rachens, die meist ihren Grund in zu trockener Luft der Wohnräume haben, eine Entwicklung von Tuberkelbazillen im zähen Schleim des Nasenrachenraumes begünstigen. Ohne nähere Belege dafür beizubringen, hält er es für möglich, daß die Tuberkelbazillen hier schließlich die Schleimhaut passieren und den Körper infizieren können. F. wird in dieser Ansicht bestärkt durch die große Zahl von Erkrankungen der oberen Luftwege bei Phthisikern. Das Material ist in Tabellen zusammengestellt.

M. v. Brunn (Tübingen).

---

24) **J. Dennor** et **A. van Lint.** Le sérum antithyroïdien et son mode d'action.

(Mém. couronnés et autres mém. publiés par l'acad. roy. de méd. de Belgique Tome XVIII. Fasc. 3 et 4. Bruxelles 1903.)

D. experimentierte in der Weise, daß er Meerschweinchen, seltener Tauben und Kaninchen Emulsionen frischer Hundeschilddrüse einverleibte und nach einiger Zeit die Einwirkung des Serums dieser so behandelten Tiere auf den Hundeorganismus prüfte. Es gelang auf diese Weise, in der Mehrzahl der Fälle die Erscheinungen des Schilddrüsenausfalles zu erzeugen und den Tod der Tiere herbeizuführen. Die histologische Untersuchung der Schilddrüse dieser Tiere ergab zweierlei Veränderungen: Bei vielen Hunden zeigte die Schilddrüse ausgedehnte Degenerationserscheinungen, welche das Krankheitsbild durch Aufhebung der Schilddrüsenfunktion ohne weiteres erklärten, bei einer zweiten Gruppe von Tieren fanden sich dagegen trotz der gleichen Symptome Zeichen einer gesteigerten Schilddrüsenfunktion, ähnlich wie nach Resektion der Schilddrüse in dem erhalten gebliebenen Stück. Verf. nimmt an, daß hier ein in dem Meerschweinchenblut gebildeter toxischer Körper vergiftend auf den allgemeinen Stoffwechsel eingewirkt hat, indem er die für

Digitized by Google

den Organismus unentbehrlichen Produkte der Schilddrüsensekretion in den Geweben selbst angriff und vernichtete. Durch Behandlung der Meerschweinchen mit Jodothyrin gelang es nicht, ähnliche cytolytische Wirkungen des Serums zu erzeugen.

M. v. Brunn (Tübingen).

Kleinere Mitteilungen.

(Aus der chirurgischen Abteilung des Kopenhagener St. Joseph-Hospital. Oberchirurg Jens Schou.)

Beschreibung eines zur Luftaufsammlung bei der Pneumaturie hergestellten Glasballons samt einem ferneren Vorschlage zur Vermeidung von Lufteintritt bei intravenösen Infusionen usw.

Von

Dr. Ejnar Nyrop.

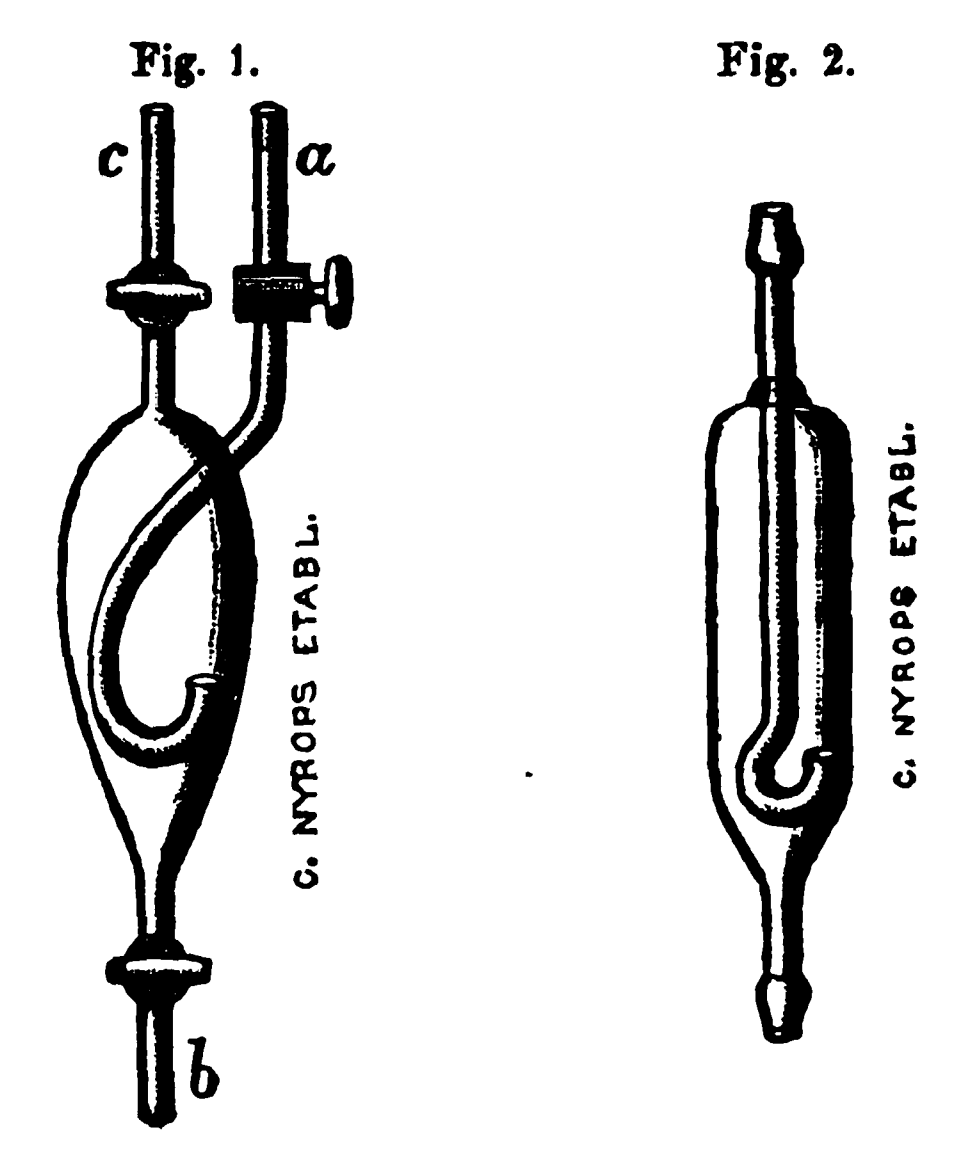
Während wir im Hospitale Versuche anstellten, die Ursachen eines in der chirurgischen Abteilung behandelten Falles von Pneumaturie ausfindig zu machen, konstruierte ich zur Aufsammlung der Luft den in Fig. 1 dargestellten Glasballon. Derselbe besteht außer dem Ballon selbst aus der mit einem Dreiweghahn versehenen Zuleitungsröhre *a*, welche, nachdem sie eine Umbiegung erfahren hat, in den Boden des Ballons mündet, und aus zwei Ableitungsröhren *b* und *c*, welche beide mit einfachen Glashähnen versehen sind. Beim Gebrauche des Apparates verfährt man auf folgende Weise: Der Ballon wird ausgekocht und die Röhre *a* wird mittels eines Kautschukschlauches und einer kleinen Glasröhre mit einem eingeführten Nélaton'schen Katheter in Verbindung gesetzt. Der Hahn an der Röhre *b* wird geschlossen, während die Hähne der beiden anderen Röhren in Relation zum Ballon geöffnet werden. Der Urin fließt nun in den Ballon hinein, indem er die atmosphärische Luft durch die Röhre *c* vor sich her austreibt. Wenn sämtliche Luft ausgetrieben ist, schließt man den Hahn an der Röhre *c*, während man den der Röhre *b* öffnet. Der Urin strömt alsdann durch den Behälter und die Luftblasen aus der Harnblase sammeln sich nach und nach im oberen Teile desselben an. Werden nun sämtliche Hähne geschlossen, so hat man im Behälter die Luft plus dem Urin, und da derselbe schon voraus in der Harnblase mit der Luft gesättigt worden ist, so wird die Flüssigkeit sich im Behälter unverändert halten. Auf diese Weise haben wir Tag für Tag für die Analyse die Luft gesammelt. Durch den Dreiweghahn an der Röhre *a* wird es möglich, daß man an einem folgenden Tage den Urin durch den Ballon leiten kann, ohne das derselbe mit atmosphärischer Luft gemischt wird; man läßt alsdann zuerst den Urin durch den Hahn ins Freie strömen, worauf man dann den Hahn nach dem Behälter hin öffnet.

Auf den Gedanken, daß dieser Ballon auch zur Verhinderung des Lufteintritts bei intravenösen Infusionen usw. in Anwendung gebracht werden könnte, bin ich dadurch gekommen, daß Herr Sekundärchirurg Dr. Ernst meine Aufmerksamkeit auf die von Dr. Paul Herz gelieferte Besprechung der von Herrn Oberarzt Dr. Habs in Nr. 46 (1902) dieses Blattes beschriebene Glasröhre hinlenkte. In einem größeren Hospitale, wo zuverlässige Assistenz vorhanden ist, wird — wie ich mich durch Versuche überzeugt habe — diese Röhre zweifellos vortrefflichen Dienst leisten, wenn die Röhre nur ganz aufrecht gehalten ist, als eine Abweichung auf nur 30° sie illusorisch macht, und wenn der Strom nicht zu stark ist. Im täglichen Leben aber, wo man häufig ganz allein dasteht, leidet

Digitized by Google

nach meiner Meinung der Apparat an zwei bedeutenden Mängeln: Erstlich erfordert sein Gebrauch notwendig die Beihilfe eines Assistenten, und zweitens wird, wenn der Assistent sich einer kleinen Unachtsamkeit schuldig macht, der Gebrauch des Apparates sehr üble Folgen nach sich ziehen können, wenn nämlich auf einmal eine angesammelte Luftmenge weiterschlüpft.

Um einen Apparat herzustellen, bei welchem diese Mängel möglicherweise vermieden würden, änderte ich meinen Ballon ein wenig und gab ihm die in Fig. 2 dargestellte Gestalt. Die Röhre *c* und die Hähne sind hier weggelassen und die Röhre *a* hat den Platz der Röhre *c* eingenommen. Der Ballon wird an irgend einer Stelle des Kautschukschlauches eingefügt, und er füllt sich, wenn man das



untere Ende der Röhre so weit in die Höhe führt, daß es am höchsten zu liegen kommt. Wenn dies geschehen ist, kann man die Röhre ganz frei herabhängen lassen und bedarf keinerlei Assistenz. Versuche, bei welchen wir die untere Röhre unter Wasser liegen ließen, zeigten, daß der Apparat sämtliche Luftblasen aufsammelt, selbst wenn die Flüssigkeit mit bedeutender Schnelligkeit herausfließt. Der Apparat ist außerdem leicht zu füllen, ist solide und beansprucht nur einen geringen Raum.

Der Apparat wird vermeintlich bei Transfusionen, bei intravenösen Ausspülungen und Gelenkausspülungen Anwendung finden können, außerdem vielleicht um beizeiten anzuzeigen, daß der Irrigator leer ist.

---

25) **Djakonoff.** Leistungen der chirurgischen Hospitalklinik. Bd. II. Übersicht über die Lehrtätigkeit an der kaiserlichen chirurgischen Universitätsklinik zu Moskau vom Oktober 1901 bis Mai 1903. Zusammengestellt von Napalkoff.

Moskau, A. Löwenson, 1903. 662 S. mit 45 Abbildungen im Text. (Russisch.)

Der Hauptinhalt des Werkes besteht in wörtlicher Wiedergabe von 779 Krankengeschichten; den Beschluß bildet eine Reihe Tabellen über das Krankenmaterial und die ausgeführten Operationen. Die über 100 Seiten lange Einleitung beschreibt bis auf die kleinsten Einzelheiten die Einrichtung der keineswegs großen, aber mit allen Anforderungen der Neuzeit ausgestatteten Klinik.

Digitized by Google

Die Lehrtätigkeitszeit erhält besondere Bedeutung durch den Umstand, daß zu jeder Operation, jedem Verbandwechsel ein Student aktiv herangezogen wird.

Die Krankengeschichten werden auf unzähligen vorgedruckten Blättern und Blättchen geführt, gewiß oft nicht zum Vorteil einer knappen, den Kernpunkt der Sache und lediglich wichtige Nebenumstände berücksichtigenden Führung der Krankenblätter. Antisepsis wird nach Möglichkeit ausgeschlossen, die Asepsis äußerst streng gehandhabt (zweimaliges Plombieren der Verbandstoffkästen durch einen Assistenten).

Die wissenschaftliche Ausbeute ist reichlich. Nachahmenswert ist die, meines Wissens in fast allen größeren Hospitälern eingeführte Einrichtung der Konferenz aller Klinikärzte. Alle 2 Wochen versammeln sich die Assistenten unter dem Vorsitz des Direktors und besprechen administrative und wissenschaftliche Fragen, wobei stimmliche Gleichberechtigung das Interesse der 16 beteiligten Ärzte erhöht. Im letzten Jahre kamen auf diesen Konferenzen 33 Vorträge zur Diskussion, das Resultat waren 54 Veröffentlichungen.

Die tabellarischen Daten entbehren eines allgemeinen Interesses.

Oettingen (Steglitz).

26) **M. Stooss.** Barlow'sche Krankheit.

(Korrespondenzblatt für Schweizer Ärzte 1903. Nr. 15.)

Von den fünf berichteten Fällen von Barlow'scher Krankheit sind zwei ausschließlich mit Gärtner'scher Fettmilch, zwei wegen Diarrhöen lange Zeit mit stark verdünnter Milch und Kindermehlen behandelt. Eines der Kinder kam zur Sektion und ergab an den Extremitätenknochen das Bild der Ziegler'schen Osteotabes infantum mit lymphoidem Knochenmark, periostalen Blutungen, Lösungen der Knorpelknochengrenzen. Nur in *einem* der Fälle wurde Rachitis geringen Grades festgestellt. Die Rinde der Knochen war verdünnt, die spongiöse Substanz aufgelockert, weitmaschig, mit gewuchertem Mark erfüllt.

S. spricht sich gegen die ätiologische Verwandtschaft der Barlow'schen Krankheit mit Rachitis aus, dagegen hält er dieselbe für identisch mit dem Skorbut der Erwachsenen, wofür er Beläge aus der älteren Literatur beibringt. Als Ursache der Krankheit sieht er nicht ein einzelnes Moment (Sterilisieren der Nahrung, Einseitigkeit derselben), sondern eine Reihe von Fehlern in der Ernährungsweise an, und er hofft, daß dieser »Skorbut der kleinen Kinder« wieder verschwinden wird, wenn man in der Säuglingsernährung wieder von den Künsteleien zu dem Einfachen zurückgekehrt sein wird.

S. hebt hervor, daß dem Chirurgen, dem die Barlow'sche Krankheit nicht öfter begegnet ist, diagnostische Irrtümer leicht passieren können und er betont, daß aus der Schweiz vor ihm erst vier Fälle dieser Krankheit veröffentlicht sind. Differentialdiagnostisch kämen Sarkom, akute Osteomyelitis, akuter Gelenkrheumatismus und Parrot'sche Paralyse in Betracht.

Ref. möchte dazu noch die im Alter von 2 Jahren zwar seltene Koxitis rechnen im Hinblick auf folgende eigene Erfahrung. Am 31. Mai 1900 wurde ich in Breslau wegen eines $2^1/_2$jährigen Kindes konsultiert, das soeben aus einem Krankenhause in die elterliche Wohnung zurückgeholt worden war, weil es nach Ansicht der Mutter dort zusehends schwächer wurde. Es war 5 Wochen zuvor, nachdem es schon recht gut laufen gelernt hatte, schwächer in den Beinen geworden und hatte über Schmerzen im linken Knie und Hüftgelenk geklagt. Vor 4 Wochen hatte man es ins Krankenhaus gebracht und ihm dort einen Streckverband angelegt, zuerst an dem einen Beine, dann an dem anderen, weil das Kind später an letzterem über Schmerzen klagte. Ich fand ein überaus blasses Kind, indes ohne Spuren von Rachitis. Im ganzen sehr elend, weinte es Tag und Nacht und war überaus ängstlich, sowie man es nur zu berühren sich anschickte. Ich wurde hinzugezogen, weil an dem linken Unterschenkel und Knie in den letzten 2 Tagen eine rasch zunehmende Anschwellung sich zeigte. Ich fand eine starke, aber nicht heiß anzufühlende fluktuierende Schwellung des Unterschenkels, vornehmlich um die Schienbeinkante, wo die Haut spiegelnd glatt war, wie bei ganz prall gefüllten

Digitized by Google

Abszessen. Die Schwellung hatte im ganzen eine blauschwärzliche Färbung. Das Kind hatte kein Fieber. Jede Berührung, jede Bewegung im Knie oder Fußgelenk war sehr schmerzhaft. Bei der Probepunktion fühlte ich mit der Kanülenspitze deutlich rauhen Knochen. Ich entleerte eine volle Spritze anscheinend dicken Blutes, das sich mikroskopisch als reines Blut darstellte. Die bald darauf vorgenommene Inzision ergab, daß sich aus einer mächtigen Höhle große Mengen Cruor entleerten, geronnenes und flüssiges dunkles Blut, in dem einige Fettropfen schwammen uud daneben zahlreiche kleine Knochenspangen, der Form nach von der Oberfläche der Tibia abgestoßen. Solche hafteten zum Teil auch der Innenwand der Wundhöhle an, das ist dem Periostsack. Der tastende Finger fühlte, daß die ganze Tibiadiaphyse locker in dem Periostschlauch darin lag, ähnlich wie man es bei seltenen Fällen von Osteomyelitis beobachtet. Der sichtbar gemachte Knochen ließ eine totale Nekrose des ganzen Tibiaschaftes annehmen. Die Entfernung durch die etwas erweiterte Inzisionswunde schien geboten. (Der Knochen ist im Besitz des Herrn Prof. Henke-Breslau.) Das Kind überstand den an sich kleinen operativen Eingriff ohne Narkose gut, blieb fieberfrei, vertrug aber keinerlei Nahrung und ging am 6. Juni 1900 an Entkräftung zugrunde. Sektion nicht möglich. — Auf die Diagnose Barlow'sche Krankheit kam ich erst, als ich nach der Operation über das überraschende Ergebnis nachdachte, die bakteriologische Untersuchung des Entleerten ein absolut negatives Resultat ergab und ich mich in der Literatur umsah. Mir ist bis heute ein zweiter Fall von Barlowscher Krankheit nicht vorgekommen. Ich bemerke noch, daß dieses Kind, welches gut entwickelte Zähne hatte, eine typische Gingivitis nicht darbot. Es war mit vieler Sorgfalt von der Mutter gepflegt worden in einem gesunden Hause, aber freilich im letzten Jahre mit allerhand künstlichen Nährmitteln aufgezogen worden, weil es leicht zu Diarrhöen neigte. **P. Stolper** (Göttingen).

27) **Vidal.** Sur quelques cas de blessures par coups de feu observées dans le Sud-Oranais de 1900 à 1903.

(Arch. de méd. et de pharm. milit. 1903. September.)

Im Hospital d'Aïn-Séfra kamen während des Marokkanischen Feldzuges 38 Schußverletzungen zur Beobachtung, welche in dem Berichte einzeln näher erläutert werden. In den meisten Gefechten war die Zahl der Toten ebenso hoch, wenn nicht höher als die der Verwundeten. Diese hohe Prozentzahl der Toten ist dadurch bedingt, daß infolge der Kampfesart der Eingeborenen (plötzliche Überfälle) häufig ein Kampf Mann gegen Mann stattfand. Die Eingeborenen waren mit Schußwaffen aller Art versehen; einige kleinkalibrige Gewehre, meistens aber großkalibrige mit wenig Durchschlagskraft wurden angetroffen. Daher kam es auch, daß die Geschosse häufig in der Wunde steckten und sich deformierten. Eine weitere Folge der großkalibrigen Weichbleigeschosse war, daß die Wunden größer wie bei den modernen Geschossen waren, daß in sie häufig Kleiderfetzen mit hineingerissen wurden, und daß es infolgedessen zur Eiterung kam. Auch die durch die großkalibrigen Geschosse hervorgebrachten Knochenverletzungen zeigten zahlreiche und recht große Knochensplitter sowohl an den langen Röhren- wie auch an den platten spongiösen Knochen. Von den 38 Schußverletzungen saßen 15 über einer durch den Nabel gezogenen Linie, 23 darunter; 21mal waren die unteren Gliedmaßen getroffen. Bezüglich der Behandlung wurde möglichst konservativ verfahren. Amputationen waren nicht notwendig.

Herhold (Altona).

28) **R. Hahn.** Ein kasuistischer Beitrag zur Behandlung bösartiger Neubildungen mit Röntgenstrahlen.

(Fortschritte auf dem Gebiete der Röntgenstrahlen Bd. VII. Hft. 2.)

H. kommt auf Grund der Erfahrungen, die er bei der Behandlung von vier Brustkrebsrezidiven, einem Magenkrebsrezidiv, einem Karzinom der Schilddrüse, einem Ösophaguskarzinom, drei Hautkarzinomen, einem Hautsarkom mit Röntgen-

Digitized by Google

strahlen gemacht hat, zu folgendem Resultat. In allen Fällen, in denen Schmerzen bestanden, wurden diese durch die Röntgenbestrahlung beseitigt. Im übrigen sind aber die Resultate keineswegs so glänzend als die anderen Autoren berichten konnten; denn in keinem Falle von Mammakarzinom konnte H. ein Zurückgehen der bestehenden Knoten konstatieren. In zwei Fällen von Hautkarzinom war eine durchaus einwandfreie Einwirkung zum Besseren zu sehen, ohne daß es jedoch zur definitiven Heilung kam. Am eklatantesten war noch der sichtbare Erfolg beim Sarkom der Haut, freilich nur dort, wo gerade bestrahlt wurde. In den nicht bestrahlten benachbarten Partien entstanden dagegen neue Sarkomherde.

»Nach alledem läßt sich also in einzelnen Fällen eine Einwirkung der Röntgenstrahlen auf bösartige Neubildungen in der Tat nicht abstreiten. Doch scheint die Wirkung nur dann einzutreten, wenn die Erkrankung in der Haut selbst liegt. Im Innern des Körpers dagegen ist irgend eine Wirkung nicht zu erwarten. Die Behandlung mit Röntgenstrahlen wird zu reservieren sein für solche Fälle, in denen der Chirurg die Inoperabilität erklärt hat; sie wird freilich Erfolg nur dann haben, wenn die Neubildung nur in der Haut selbst liegt.«

H. Wagner (Breslau).

29) Nimier. Coup de feu de la region rolandique gauche avec hernie cérébrale; aphasie, hemicontracture droite; extraction d'esquilles et rééducation motrice. Chauvel rapporteur.

(Bull. de l'acad. de méd. 67. ann. 3. ser. Nr. 29.)

Der Schuß war auf 3 m abgegeben, hatte ein Stück vom linken Seitenwandbein fortgenommen; Gehirnmasse war vorgefallen und Knochensplitter in die Tiefe getrieben. Die Gehirnverletzung hatte Aphasie und Kontrakturen der rechten Körperhälfte zur Folge. Etwa 9 Monate später konnte N. aus einer Art seröser Cyste unter der Narbe noch zwei größere Splitter entfernen. Von Interesse an der Beobachtung ist die Fähigkeit des Organismus, große Verluste an Gehirnsubstanz zu überstehen; die Ausstoßung von Knochensplittern aus der Tiefe der Gehirnmasse und ihre Umkleidung mit serösen Hohlräumen. Durch systematische Sprechübungen wurde die Aphasie beseitigt; auch die Kontrakturen sind in beständigem Rückgang unter passiver Bearbeitung der Gelenke.

Christel (Metz).

30) G. Bartha et A. Onodi. Cancer primitif du sinus frontal.

(Revue hebdom. de laryngol., d'otol. et de rhinol. 1903. Nr. 45.)

Ein primär von der Schleimhaut der Stirnhöhle ausgehendes Karzinom ist bisher nicht veröffentlicht worden. Verff. glauben zum erstenmal ein solches beobachtet zu haben. Wenn auch ein Sektionsbefund fehlt, so erscheint doch nach dem Verlauf und dem Operationsbefund der Fall ziemlich einwandsfrei. Die Verbreiterung der Nasenwurzel, die Vorwölbung im inneren Augenwinkel, die Abweichung des Bulbus nach außen, das leichte Vorspringen der Stirngegend, die Dunkelheit des Sinus frontalis, die ebenda lokalisierten Schmerzen führten zu der Diagnose einer Geschwulst. Bei der Operation reichte tatsächlich die Zerstörung bis an die Frontallappen sowie das periorbitale Bindegewebe; allem Anschein nach war die Geschwulst im linken Sinus entstanden, von wo sie zunächst auf den rechten und das Siebbein sich ausgebreitet hatte. Die mikroskopische Untersuchung ergab einen Zylinderepithelkrebs. Nach 2 Monaten zeigte sich ein Rezidiv im oberen Teile der linken Nase; eine abermalige Operation wurde verweigert. **F. Alexander** (Frankfurt a. M.).

31) P. Jaques et J. Molly. Des accidents mortels post-opératoires dans la sinusite frontale.

(Revue hebdom. de laryngol., d'otol. et de rhinol. 1903. Nr. 31.)

Nach 10tägiger konservativer Behandlung eines Stirnhöhlenempyems, bei dem übrigens die Durchleuchtung ein positives Resultat ergeben, wird die breite Er-

Digitized by Google

öffnung nach Kuhnt ausgeführt; nach partieller Resektion der vorderen Siebbeinzellen wird ein Gazestreifen durch die Nase geführt und die Wunde geschlossen. Meningitische Symptome veranlassen nach 48 Stunden eine Nachoperation; durch Entfernung der abnorm zarten, hinteren Wand wird die Dura freigelegt und gespalten. Da ihr Aussehen keinen Anlaß bietet und jeder Anhaltspunkt für einen Abszeß fehlt, sieht man von einer Punktion oder Spaltung des Hirns ab und hält die Wunde breit offen. Trotzdem Tod. Die Autopsie ergibt eine diffuse Konvexitätsmeningitis. Verff. erörtern, inwieweit man imstande sei, derartig unglückliche Ausgänge zu vermeiden; lehre doch der Verlauf obigen Falles, daß die Infektion der Meningen wahrscheinlich unmittelbar nach der Operation erfolgt sei. Abgesehen von der jeweiligen Virulenz der Krankheitserreger kommen die anatomischen Verhältnisse, speziell die Stärke der hinteren Wand in Betracht und wird, wie im vorliegenden Falle, bei abnorm zarten Wänden die Infektion der Hirnhäute viel leichter möglich sein. Auf alle Fälle empfehle sich nach Auskratzung der Höhle eine sorgfältige Desinfektion mit 10%iger Chlorzinklösung (im vorliegenden Falle war dieselbe unterblieben), ja bei abnorm ausgedehnten und von dünnen Wänden begrenzten Höhlen sei es vielleicht ratsamer, sich mit einer breiten Eröffnung nebst partieller Siebbeinresektion zu begnügen und die Schleimhaut unberührt zu lassen. Auf diese Weise vermeide man am ehesten die Verschleppung von Infektionskeimen durch die Gefäßkanäle der Wände, insbesondere der hinteren. **F. Alexander** (Frankfurt a. M.).

32) **Gaucher, Gaston et Weill.** Épithélioma nasal; cancer colloïde de l'estomac avec metastases viscérales et miliaire peritoneale colloïde.

(Ann. de dermat. et de syph. 1903. p. 614.)

Genaue Beschreibung eines Falles, bei welchem zwei Geschwulstarten ohne jeden Zusammenhang aufgetreten sind. **Klingmüller** (Breslau).

33) **Löwy.** Die in der kgl. chirurg. Klinik zu Breslau in den Jahren 1891 bis April 1901 behandelten Fälle von Hasenscharte.

Inaug.-Diss., Breslau, 1903.

L. bringt die statistische Verarbeitung von 122 in der Klinik v. Mikulicz behandelten einfachen und mit Gaumenspalten komplizierten Hasenscharten. In der Regel wird in Chloroformnarkose operiert, nur selten unter einem Lebensalter von 3 Monaten. Bevorzugt wird die Mirault-Langenbeck'sche Plastik, der, wenn nötig, die Reposition des prominenten Zwischenkiefers durch Druck oder nach Blandin (Keilexzision des Vomer), neuerdings nach v. Bardeleben (subperiostale Inzision) als getrennter Eingriff vorhergeht. Naht mit Silber, nur im Lippenrot mit Seide oder Catgut. Zur Fixierung gleich nach der Anfrischung dient eine Karlsbader Nadel, die gewöhnlich 24 Stunden liegen bleibt. Die Wunde wird mit Jodoformpulver oder -brei bedeckt oder ganz offen gelassen.

Über das Verhalten der operativ zurückgelagerten Ossa incisiva bei der Nachuntersuchung gibt die Arbeit keine Auskunft. **Gutzeit** (Neidenburg).

34) **L. S. Hinsburg.** Die temporäre Resektion des harten Gaumens mit den Alveolarfortsätzen (Partsch's Operation) zur Entfernung eines Tumors des Nasen-Rachenraumes.

(Praktitscheski Wratsch 1903. Nr. 49.)

Partsch's temporäre Resektion des unteren Teiles der Oberkiefer scheint von H. in Rußland zum erstenmal ausgeführt worden zu sein. Er entfernte auf diese Art ein Rundzellensarkom bei einer 55 Jahre alten Frau. Blutung sehr gering, gute Heilung. Er empfiehlt die Operation als leicht und keine Verunstaltung hinterlassend. **Gückel** (Kondal, Saratow).

Digitized by Google

35) **Papon.** Un cas de langue villeuse rapidement guérie par l'eau oxygénée.

(Arch. de méd. et de pharmacie militaires 1903. Desember.)

Die sogenannte schwarze Zunge Raynaud's besteht in einer Entwicklung von feinen Härchen auf dem vor den Papillae circumvallatae gelegenen Teile der Zunge. Sie ist die Folge einer hypertrophischen Keratose der Papillen, welche ihrerseits wieder basillären Ursprunges ist. Durch 3—4mal am Tage ausgeführte Abwaschungen der Zunge mit einem in 10volumprozentige Wasserstoffsuperoxydlösung getauchten Tampon gelang es P., in einem derartigen Falle innerhalb 8 Tagen eine völlige Heilung durch Beseitigung der Haare herbeizuführen.

Herhold (Altona).

36) **Wood.** Tuberculosis of the parotid and the possibility of infection through the tonsils.

(Univ. of Pennsylvania med. bull. 1903. Dezember.)

Die Erkrankung begann mit einer sehr allmählichen Vergrößerung des hinteren Teiles der Submaxillardrüse. Bei der Exstirpation derselben zeigte sich eine harte Masse, welche nach der Parotis zu und in dieselbe sich fortsetzte und nur unvollkommen entfernt wurde. Im weiteren Verlauf Anschwellung und Verhärtung des Parotisrestes. Mikroskopisch: typischer Tuberkel im Parotisgewebe.

Verf. fand in der Literatur der letzten Jahre 9 Fälle von Parotistuberkulose. Die Infektion war bei 3 Kranken anscheinend auf dem Wege des Ductus Stenonianus erfolgt, je einmal durch direkte Ausbreitung von einer benachbarten Lymphdrüse aus und auf der Blutbahn; in den übrigen Fällen blieb der Ursprung der Infektion dunkel. In W.'s Falle wurde primär die Submaxillaris infiziert, und zwar wahrscheinlich von den Tonsillen aus.

Von 1354 Literaturfällen, in denen Gaumen- oder Rachenmandeln auf Tuberkulose untersucht wurden, erwiesen sich 73 als erkrankt. Verf. selbst fand unter 50 mikroskopisch untersuchten Mandeln zwei tuberkulös erkrankt. Sekundär erkranken die Mandeln bei Tuberkulose anderer Organe in 65% der Fälle, zumal bei Lungentuberkulose. Bei Tuberkulose der Halslymphdrüsen kommt die Infektion wohl fast immer durch die Gaumen- oder Rachenmandeln zustande.

Mohr (Bielefeld).

37) **Cassanello (Pisa).** Malattia cistica della parotide.

(Festschrift für E. Bottini. Palermo 1903.)

Der vom Verf. mitgeteilte Fall scheint in der Literatur bis jetzt noch ein Unikum darzustellen. Er betraf einen 22jährigen, sonst gesunden und kräftigen Mann, welcher eine seit 3 Jahren langsam bis zu Hühnereigröße wachsende Geschwulst der rechtsseitigen Parotis aufwies; Schmerzen waren nur anfangs in geringem Maße vorhanden, besondere ätiologische Momente fehlten. Die Exstirpation ergab eine höckrige, von zahlreichen kleinsten bis größeren Cysten durchsetzte Geschwulst, welche schleimige Massen enthielten. Die Zwischensubstanz bestand aus sklerosiertem Bindegewebe mit stellenweiser kleinzelliger Infiltration und Bildung fibröser Knoten. Verf. vergleicht seinen Fall mit ähnlichen Affektionen anderer Drüsen, besonders mit der sogenannten Mastitis chronica cystica. (Eine Analogie mit dem »entzündlichen Tumor« der Speicheldrüsen nach Küttner erwähnt Verf. nicht. Ref.)

A. Most (Breslau).

38) **Schwartz.** Luxation récidivante du maxillaire inférieure; fracture du condyle d'un côté; constriction de la mâchoire; ostéotomie du col du condyle unilatérale; interposition d'un fil d'argent; retour des mouvements.

(Revue d'orthopédie 1903. Nr. 6.)

Zur Vervollständigung der im Titel skizzierten Krankengeschichte sei hinzugefügt, daß es sich um einen 28jährigen Stallknecht handelte, welcher vor 6 Jahren

Digitized by Google

durch einen Hufschlag eine doppelseitige Otorrhagie, rechtsseitige Taubheit und rechtsseitige Verrenkung und Bruch des Gelenkfortsatzes erlitten hatte. Einrenkung in Narkose. In den letzten 4 Jahren noch siebenmal Ausrenkungen, zum Teil bei ganz geringfügigen Veranlassungen, Gähnen, Kaubewegungen; dauernde Verschiebung des Unterkieferbogens hinter die Oberkieferzahnreihe, obwohl der Unterkiefer sich immer nach vorn verrenkte. Die Einrichtungen waren nur unter Narkose möglich, nach der letzten (achten) tritt ein akuter Entzündungszustand auf mit zunehmender Kontraktur, weswegen die blutige Operation nötig wurde. Der zwischengeschobene Silberdraht wird bereits nach 8 Tagen entfernt. Nach 2 Monaten besteht noch ein sehr befriedigender Erfolg.

Herm. Frank (Berlin).

39) **C. Blauel.** Beitrag zu den extrakraniellen Aneurysmen der Carotis interna.

(Beiträge zur klin. Chirurgie Bd. XXXIX. Hft. 3.)

Kasuistische Mitteilung eines Falles von kindskopfgroßem Aneurysma spurium der linken Halsseite einer 58jährigen Frau, entstanden durch Platzen eines seit 10 Jahren bestehenden, hühnereigroßen Aneurysma verum der Carotis interna. Während die Beschwerden vor dem Platzen der Hauptsache nach in leichten Störungen des Schlingens bestanden, wurden diese nach dem Ereignis ganz bedeutend stärker, es traten linksseitige heftige Occipitalneuralgien, Lähmung des linken Recurrens, Hypoglossus, Sympathicus und eine leichte Facialisparese hinzu. 6 Tage nach der zweiten Gelatineinjektion plötzlich schwerer Erstickungsanfall. Tracheotomia inf. im Bett, im Anschluß daran doppelte Unterbindung der C. com., 4 Wochen später partielle Exstirpation des Aneurysmasackes. Heilung.

Müller (Dresden).

40) **Ottendorff.** Ein Beitrag zur Tierskoliose.

(Zeitschrift für orthopädische Chirurgie Bd. XI. Hft. 4.)

Auf Veranlassung von Prof. Vulpius bringt Verf. die Beschreibung und Abbildung von elf, von Prof. Rievel an der Tierarzneischule in Hannover zur Verfügung gestellten Wirbelsäulen und Wirbelsäulensegmenten skoliotischer Tiere, und zwar vom Pferde, Rinde, Kalbe, Schweine und von einigen nicht näher bestimmbaren Zweihufern. Die Veränderungen sind zum Teil denen beim Menschen analog, weichen aber auch in einzelnen Punkten von denselben ab. Meist handelte es sich um scharfe Abbiegungen, teils kongenitalen, teils unbekannten entzündlichen, beim Schweine vielleicht auch rachitischen Ursprungs.

J. Riedinger (Würzburg).

41) **K. Vogel.** Ein Fall von angeborener Skoliose, zugleich mit angeborener Hüftluxation.

(Zeitschrift für orthopädische Chirurgie Bd. XII. Hft. 3.)

Die Kombination wurde beobachtet bei einem Mädchen, das im Alter von 1¼ Jahre wegen linksseitiger angeborener Hüftverrenkung in die Behandlung Schede's trat und von letzterem Leiden befreit wurde. Die Wirbelsäule zeigte etwa in ihrer Mitte eine Knickung nach rechts. Ätiologisch werden intra-uterine Belastungsstörungen für beide Abnormitäten angenommen.

J. Riedinger (Würzburg).

42) **Lermoyez.** Corps étranger dans les vois aériennes.

(Gaz. des hôpitaux 1903. Nr. 148.)

Ein Tapezierer inspirierte bei der Arbeit einen Nagel, dessen Sitz radiographisch genau zu bestimmen war. Mit Hilfe eines durch Bronchoskopie geleiteten Elektromagneten wurde der Nagel entfernt. Der Mann blieb gesund.

V. E. Mertens (Breslau).

Digitized by Google

43) G. Dupond. Sur un cas d'ozène trachéal. à forme asphyxique.

(Revue hebdom. de laryngol., d'otol. et de rhinol. 1903. Nr. 39.)

Trotz der großen Literatur über Ozaena von Nase und Rachen ist über ihr Auftreten in der Luftröhre auffallend wenig berichtet worden. Verf. glaubt, daß nicht genügend darauf geachtet werde, und daß die Fälle, bei denen sich so auffällige Symptome, wie im vorliegenden, bemerkbar machen, nicht gerade häufig sind. Bei einem Neger mit schweren Atmungsstörungen, der an starker Ozaena litt, fand Verf. eine Bewegungsbeschränkung der beinahe in Phonationsstellung befindlichen Stimmbänder; nach Reinigung der Nase und mannigfachen Versuchen gelang es dem Pat., die Stimmbänder voneinander zu bewegen und eine Masse schwarzer Krusten in der Trachea zu Gesicht zu bringen. Durch Entfernung derselben wurde die Atemstörung prompt beseitigt. D. meint, daß die Epithelmetaplasie und die Degeneration der Schleimdrüsen infolge des atrophischen Katarrhs die Reflexerregbarkeit der Luftröhre, welche an Sensibilität dem Kehlkopf an und für sich nachstehe, so herabsetze, daß die Expektoration des Sekretes immer mehr abnehme und so eine derartige Massenbildung von Krusten möglich sei.

F. Alexander (Frankfurt a. M.).

44) Schultze. Über die Bülau'sche Heberdrainage bei Empyemen.

(Therapie der Gegenwart 1904. Nr. 1.)

S. berichtet über eine Reihe von Fällen, in denen er die Bülau'sche Drainage angewandt hat. Dieselbe erwies sich als zweckmäßig und heilbringend bei Kindern, die an metapneumonischen oder sonstigen, aus inneren Ursachen entstandenen, einfachen Empyemen litten. Dagegen versagte die Drainage bei Erwachsenen, bei denen das Empyem schon lange bestand oder die gleichzeitig an Tuberkulose litten. In diesen Fällen — drei Krankengeschichten dienen als Beweis — versagten aber auch die Rippenresektion sowie die Thorakoplastik. Nur in einem Falle konnte mit der Drainage Heilung erzielt werden, obwohl die Abszeßhöhle mit den Bronchien kommunizierte.

Auf Grund seiner Erfahrungen empfiehlt Verf., bei alten Empyemen sogleich die Rippenresektion unter lokaler Anästhesie vorzunehmen, die Drainage nur bei ängstlichen Pat. oder doppelseitigen Empyemen zu probieren. Bei frischen Empyemen jedoch, besonders bei Kindern, tritt die gefahrlose Drainage in ihr Recht, zumal die Heilungsdauer drainierter Fälle sich von der operierter Fälle im Durchschnitt nicht wesentlich unterscheidet. Für die Operation ist eine Hauptwichtigkeit, eine allgemeine Narkose zu vermeiden, da eine solche leicht zum Tode führen kann.

Silberberg (Breslau).

45) M. Dieulafoy. Essai de traitement de la tuberculose pulmonaire avec le serum de M. Marmorek.

(Bull. de l'acad. de méd. 67. ann. 3. ser. Nr. 39.)

Auf D.'s Krankenstation hat Marmorek selbst sieben Tuberkulöse mit Einspritzungen seines Serum behandelt. Das Urteil D.'s über die Erfolge läßt sich kurz dahin zusammenfassen, daß keines der Krankheitssymptome günstig beeinflußt wurde. Fünf der Kranken erlagen bald nachher.

An der Diskussion beteiligen sich Monod, Le Dentu und Hallopeau, von denen sich Monod günstig, die anderen ablehnend äußern. Hallopeau hat sogar Abszesse an den Einstichstellen beobachtet, die mit Sicherheit auf die toxische Wirkung des Serums zurückgeführt werden mußten; einer davon brauchte 6 Monate bis zur Ausheilung.

Christel (Metz).

Originalmitteilungen, Monographien und Separatabdrücke wolle man an *Prof. E. Richter* in Breslau (Kaiser Wilhelmstraße 115), oder an die Verlagshandlung *Breitkopf & Härtel*, einsenden.

Druck und Verlag von Breitkopf & Härtel in Leipzig, Nürnbergerstraße 36/38.


Digitized by Google

Zentralblatt
für
CHIRURGIE

herausgegeben
von

E. von Bergmann, in Berlin, **F. König,** in Berlin, **E. Richter,** in Breslau.

Einunddreifsigster Jahrgang.

Wöchentlich eine Nummer. Preis des Jahrganges 20 Mark, bei halbjähriger Vorauszahlung. Zu beziehen durch alle Buchhandlungen und Postanstalten.

Nr. 9. Sonnabend, den 5. März. 1904.

I.

(Aus dem städtischen Krankenhause zu Worms a. Rh.)

Trepanation unter Lokalanästhesie und Trennung der Galea ohne Blutung.

Von

Prof. Dr. **L. Heidenhain.**

Bei einer großen Anzahl von Operationen am geschlossenen Schädel wird sich, wie mir scheint, die allgemeine Narkose durch die Braun'sche Form der Lokalanästhesie ersetzen lassen. Spritzt man 1 ccm einer $^1/_2$- oder 1%igen Kokainlösung mit Zusatz von 1—2 Tropfen einer 0,1%igen Adrenalinlösung auf den

Digitized by Google

Kubikzentimeter ins subkutane Gewebe, so wird im Laufe einer halben Stunde Cutis, Subcutis und Fascie im Umkreis etwa eines Talers oder eines Fünfmarkstückes vollkommen schmerzunempfindlich. Diese Anästhesie bleibt, wie bekannt, stundenlang erhalten, im Gegensatz zur Schleich'schen Infiltrationsanästhesie, deren Wirkung ziemlich schnell abklingt, wenn man sie nicht unter Blutleere ausführen kann. Die einfache Injektion Braun'scher Lösung (Kokain plus Adrenalin) ins subkutane Gewebe wirkt also in weitem Umkreise sowohl in der Fläche wie in die Tiefe anästhesierend. 1 %ige Kokainlösung wirkt stärker, schneller und anscheinend in weiterem Umkreise, wie $^1/_2$ %ige. Indessen genügt auch letztere. Spritzt man die Braun'sche Lösung unter die Galea auf den Knochen, so wird im Laufe einer halben Stunde nicht nur die Galea, sondern auch der unterliegende Knochen bis zur Dura und — wie mir schien — auch diese vollkommen schmerzunempfindlich.

Im Laufe der letzten Monate habe ich unter Verwendung von 10 ccm $^1/_2$ %iger Kokainlösung mit Adrenalinzusatz zwei Trepanationen ausgeführt. Die anästhesierende Flüssigkeit wurde entlang der Einschnittslinie unter die Galea auf den Knochen gespritzt und dann eine halbe bis dreiviertel Stunden gewartet. Bei einer jungen Frau handelte es sich um die Extraktion eines kleinen syphilitischen Sequesters. Ein ca. 12 cm langer Einschnitt, Abhebelung des Periostes nach beiden Seiten, Trepanation mit Meißel und Luer'scher Zange bei sehr verdicktem Schädel, Fortnahme des Knochens bis auf die Dura, Abkratzung dieser waren völlig schmerzlos. Ich habe flott und kräftig drauf geschlagen, nicht anders wie bei einer Nekrosenoperation in allgemeiner Narkose. Die Kranke äußerte nur den Wunsch, daß ihr der Kopf gehalten werde, weil sie selbst den Meißelschlägen nicht recht Widerstand leisten konnte.

Bei dem zweiten Kranken — rezidives Sarkom der motorischen Region — habe ich eine Palliativoperation zur Beseitigung der quälenden Kopfschmerzen unter lokaler Anästhesie ausgeführt. Am 27. August 1900 hatte ich ihm ein cystisches Sarkom aus der motorischen Region entfernt. Der Kranke wurde 1901 auf dem Chirurgenkongreß geheilt vorgestellt. (Vgl. Verhandlungen II. p. 598). Im Mai 1902 bekam der Pat. etliche epileptoide Schwindelanfälle, welche ein Rezidiv wahrscheinlich machten. Ich klappte den bei der ersten Operation gebildeten Haut-Knochenlappen wieder auf und fand unter ihm ein solides Rezidiv von 83 g Schwere, welches entfernt wurde. Die Wiedereröffnung des Schädels gestaltete sich dadurch sehr einfach, daß die Vereinigung des Knochenlappens mit dem Schädel nur eine bindegewebige war. Folge der zweiten Operation war eine unvollkommene spastische Hemiplegie. Doch sonst war Pat. beschwerdefrei, auch frei von epileptischen Anfällen, und war imstande, seinem Berufe nachzugehen. Jetzt litt er seit kurzem an rasenden Kopfschmerzen, kam dabei so schnell und so sehr herunter, daß trotz normalen Augenhintergrundes und trotz fehlender motorischer Erscheinungen ein zweites Rezidiv angenommen werden mußte. Den Tumor nochmals zu exstirpieren, hielt ich angesichts der Größe des ersten Rezidivs für unausführbar. Ich wäre sicher mit den großen Ganglien in Konflikt gekommen, hätte wahrscheinlich den Kranken verloren. Darum habe ich nur zur Beseitigung des Hirndruckes das eingesetzte Knochenstück (Maße 10 : 7 cm) entfernt und die Galea wieder zugenäht. (November 1903.) Die Eröffnung des Schädels unter Abschieben der Galea von dem Knochenlappen und seiner Umgebung, das Herausbrechen des an seiner Basis knöchern eingewachsenen Knochenstückes sowie die Naht waren schmerzlos. Die Anästhesie war ideal wie im ersten Falle. Verwandt waren ebenfalls 10 ccm $^1/_2$ %iger Kokainlösung mit Adrenalinzusatz. Der Tumor lag auch diesmal unter dem Knochen frei zutage. Doch habe ich der

Digitized by Google

großen Verlockung, ihn anzugreifen, widerstanden. Die Kopfschmerzen verschwanden innerhalb einiger Tage und sind bisher nicht wiedergekehrt.

Nach diesen günstigen Erfahrungen glaube ich, daß man auch größere Operationen am Schädel unter örtlicher Anästhesie ausführen kann. Die deutsche Maximaldosis für Kokain ist 0,05. Ich selbst habe diese Dosis, auch bei Operationen am Stamme und an den Extremitäten, aus Vorsicht nie überschritten. Paul Reclus[1] hat 7000 größere und kleinere Operationen unter Kokainanästhesie ausgeführt. Er gibt an, daß dieselbe Kokainmenge in hochprozentiger Lösung Vergiftungserscheinungen hervorrufe, welche in $^1/_2$%iger Lösung völlig unschädlich sei. Er ist mit der Konzentration der verwendeten Lösungen stetig herabgegangen und verwendet nur noch $^1/_2$%ige Lösungen. In Form $^1/_2$%iger Lösung könne man, versichert er glaubhaft, bis zu 20 cg Kokain zur örtlichen Anästhesie verwenden, ohne je Vergiftungserscheinungen zu sehen, wenn man einige sehr einfache Vorsichtsmaßregeln anwende. Der Kranke soll nicht nüchtern auf den Operationstisch kommen, soll während und nach der Operation streng horizontale Lage inne halten, soll während der Operation langsam eine Tasse Kaffee versetzt mit einigen Tropfen Alkohol trinken, soll nach der Operation eine Tasse dicke Suppe essen, darf sich frühestens eine Stunde nach der Operation setzen oder gar gehen. Horizontale Lage während und nach der Operation sei unbedingt notwendig, um Hirnanämie mit nachfolgenden Vergiftungserscheinungen zu vermeiden. Bei Befolgung dieser Regeln seien auch Operationen am Kopf unter Verwendung größerer Kokainmengen unbedenklich, wenn man nicht stärkere als $^1/_2$%ige Lösungen einspritze. Die schönen Versuche von Kohlhardt[2] über Entgiftung des Kokains unter Blutleere lassen daran denken, daß vielleicht gerade der Adrenalinzusatz es gestatten werde, ungestraft die hier zu Lande übliche Maximaldosis von 5 cg zu überschreiten. Ich muß wohl hinzufügen, daß wir bei recht zahlreichen Operationen an allen Teilen des Körpers nie üble Erfahrungen irgendwelcher Art mit dem Zusatz von Adrenalin zur Kokainlösung gemacht haben. Am wichtigsten erscheint mir der Versuch der Lokalanästhesie bei Operation von Hirntumoren. Die Bildung großer Haut-Knochenlappen, welche für solche Operationen unumgänglich notwendig ist, hängt in erster Linie davon ab, wieviel Kubikzentimeter $^1/_2$%iger Kokainlösung, d. h. wieviel Zentigramm Kokain wir unter die Galea einspritzen dürfen, ohne den Kranken zu vergiften und dazu noch mit dem Staatsanwalt in Berührung zu kommen, eine in heutigen Zeitläufen nahe genug liegende Gefahr. Zur Operation am Hirn

---

[1] P. Reclus, L'anésthesie localisée par la cocaïne. Paris, Masson & Cie. 4,50 ℳ.

[2] Kohlhardt, Über Entgiftung des Kokains im Tierkörper. Verhandlungen der Deutschen Gesellschaft für Chirurgie 1901. Bd. II. p. 644 und v. Langenbeck's Archiv.

Digitized by Google

ist sitzende Körperstellung nach dem Vorgange v. Bergmann's notwendig. Zur Bildung des Haut-Knochenlappens können wir den Kranken hinlegen. Machen wir die Operation zweizeitig, wie Horsley prinzipiell, schneiden wir an einem Tage den Haut-Knochenlappen heraus und lassen die Exzision des Tumors erst nach einigen Tagen folgen, so dürfte die Verwendung von 10—15 cg Kokain in $^1/_2$%iger Lösung bei strenger Beobachtung der Regeln von Paul Reclus, vor allem horizontaler Lage des Kranken, möglich sein. Wenn mir alle paar Wochen ein derartiger Fall in die Hände käme, so würde ich diese Anregung nicht hinausgehen lassen, ohne über meine eigenen Erfolge zu berichten. Bei der Seltenheit solcher Operationen hielt ich es nicht für richtig, den obigen Bericht aufs ungewisse zurückzuhalten. Zum Schlusse möchte ich ausdrücklich darauf hinweisen, daß vollkommene Schmerzlosigkeit um so sicherer ist, je länger man nach der Injektion wartet. Leider habe ich in den letzten Monaten auch keine geeigneten Fälle vom Mittelohr ausgehender Erkrankungen in die Hände bekommen. Aller Wahrscheinlichkeit nach werden sich Radikaloperationen in chronischen, vielleicht sogar in etlichen akuten Fällen mit Braun'scher Lokalanästhesie völlig befriedigend für Arzt und Kranken ausführen lassen, worunter ich verstehe, daß der Arzt unbekümmert und ungestört arbeiten kann, und daß der Kranke nicht über Schmerzen zu klagen hat. Gerade die räumliche Beschränkung des Operationsfeldes läßt dies erhoffen, weil sie es gestattet, mit wenigen Kubikzentimetern Flüssigkeit auszukommen, demnach sogar die starke und stark wirkende 1%ige Kokainlösung zu verwenden.

Die Blutung aus der Galea bei Operationen ist manchmal recht beträchtlich. Blutsparung ist namentlich bei Hirntumoren dringend angezeigt, ganz abgesehen vor der Zeitersparnis, welche durch Fortfall der Blutung erwächst. Im Laufe der letzten Jahre habe ich mehrfach vor Lappenbildung aus der Galea den Lappen diesseits und jenseits der erwünschten Schnittlinie fortlaufend mit Hinterstichen umstochen. Zieht man den Seidenfaden stark an, so ist die Blutstillung fast vollkommen. Geringe parenchymatöse Blutung findet statt. Hier und da tröpfelt eine kleine Arterie ein wenig, so daß man sie fassen muß. Aber man braucht nur ganz vereinzelte Unterbindungen. Der Blutverlust ist praktisch gleich Null, der Aufenthalt durch die Blutstillung kaum nennenswert, da die präliminäre Umstechung sich sehr schnell erledigen läßt und die weitere Operation fast trocken ist.

Nach Beendigung der Operation wird der Galealappen ohne Lösung der Umstechungen eingenäht. Die Umstechungsnähte bleiben liegen und werden erst nach acht bis zehn Tagen mit den Hautnähten entfernt. Wie die parenchymatöse Blutung der Wundränder beweist, ist deren Ernährung genügend trotz der Umstechung. Ich habe die Wunden immer prima intentione heilen, nie eine Nekrose der Wundränder entstehen sehen.

Digitized by Google

Ich möchte auch glauben, daß es bei der Derbheit der Kopfschwarte fast unmöglich ist, die Umstechungsnähte so fest anzuziehen, daß eine Nekrose der Wundränder eintritt. Jedenfalls gibt der Blutgehalt der Wundränder beim Einschnitt einen sicheren Anhalt dafür, ob man die Umstechungsnähte liegen lassen kann oder nicht. Daß sie liegen bleiben, ist erwünscht, weil damit die definitive Blutstillung auf die einfachste Weise erledigt ist. Die Methode leistet vortreffliches auch dann, wenn die Galea von stark erweiterten Gefäßen durchzogen ist, wie ich an einem sehr prägnanten Falle sah. Gelegentlich habe ich einen fast handgroßen Galealappen zur Deckung eines Defektes verlagern müssen und ihn zur Blutersparung vor der Entnahme doppelt umstochen. Er heilte in ganzer Aus-

Fig. 1.

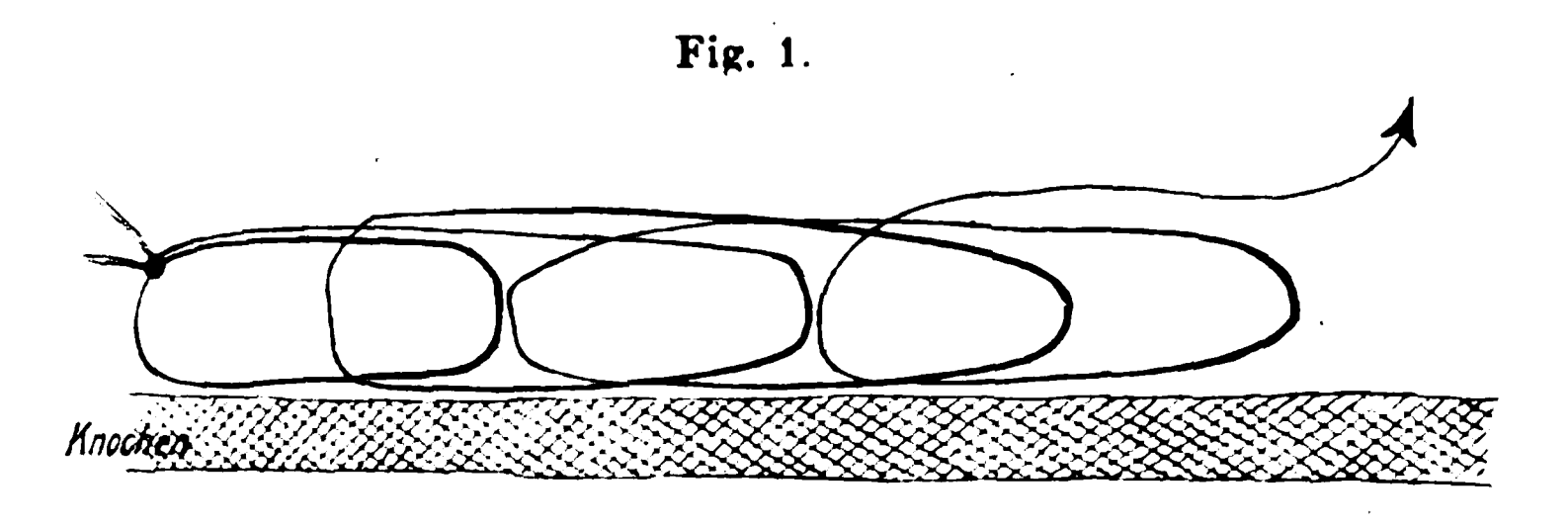
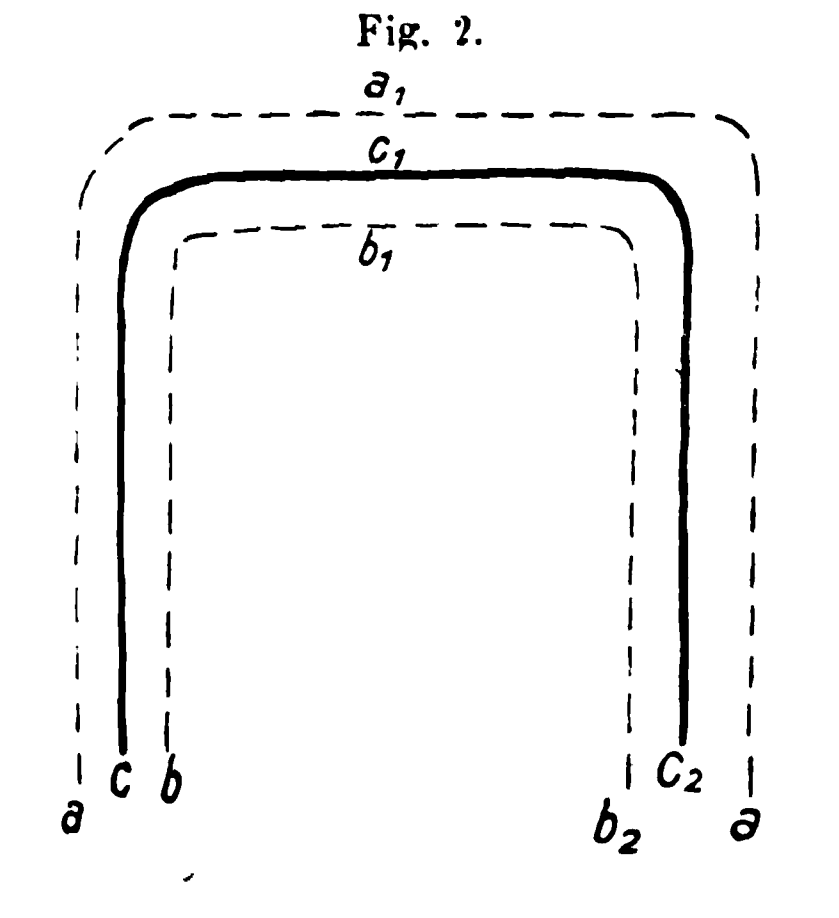


Fig. 2.



$a\ a_1\ a_2$ und $b\ b_1\ b_2$ Umstechungsnähte.

$c\ c_1\ c_2$ Schnittlinie.

Entfernung $a_1\ c_1$ und $b_1\ c_1$ 1—2 cm.

dehnung p. pr. ein, obwohl die Umstechungsnähte erst nach acht Tagen entfernt wurden. Zur Umstechung eignen sich halbrunde, mittelgroße, nicht zu dicke Nadeln und Seide mittlerer Stärke. Die Nadel soll so weit wie möglich auf dem Knochen schleifen. Die erste Schlinge wird unter festem Anziehen des Fadens für sich geknotet. Die Naht läuft fortlaufend weiter. Bei Bildung der zweiten Schlinge tritt die Nadel etwa in der Mitte der ersten Schlinge aus. Jede folgende Schlinge tritt möglichst dort aus, wo die vorhergehende eintrat. Die Lage der Nähte zeigen die beistehenden schematischen Zeichnungen ungefähr. Um den Verlauf des Fadens

Digitized by Google

zu kennzeichnen, ist die vorangehende, in die Haut eintretende (in der Zeichnung rechte) Hälfte der Fadenschlinge stark gezeichnet.

II.

Zur operativen Behandlung der habituellen Luxation der Kniescheibe.

Von

Prof. Dr. Ali Krogius,
Direktor der chir. Universitätsklinik in Helsingfors (Finnland).

Im vor. Jahre hatte ich Gelegenheit, in der hiesigen chirurgischen Klinik zwei junge Mädchen von 16 resp. 8 Jahren wegen habitueller Luxation der Kniescheibe zu behandeln. Bei der älteren Pat. war die Luxation doppelseitig und hatte sich vor 7 resp. 3 Jahren im Anschluß an akut entstandene, schmerzhafte Kniegelenksaffektionen entwickelt. Die jüngere Pat. bot eine einseitige Kniescheibenverrenkung dar, die vor einem Jahre ohne nachweisbare Ursache allmählich entstanden war. In beiden Fällen trat die (äußere) Luxation schon bei leichter Beugung des Kniegelenkes ein, so daß bei jedem Schritte die Kniescheibe über den Condylus lateralis femoris rutschte; hierdurch war das Gehen in bedeutendem Maße behindert. Bei passiver Bewegung der Knie konnte man konstatieren, daß die Patella durch den straffen lateralen Teil der Kapsel mit großer Kraft nach außen gezogen wurde, indes der schlaffe und gedehnte mediale Kapselteil nur geringen Widerstand leistete. Eine eben angedeutete Valgusstellung der Knie war in beiden Fälle vorhanden[1].

Zur Behandlung der habituellen Kniescheibenverrenkung, der traumatischen sowohl als der angeborenen und »pathologischen«, sind bekanntlich eine große Menge verschiedener Operationsverfahren angegeben worden, von denen einige nur die Weichteile betreffen, andere in Eingriffen an dem Knochensystem bestehen. Unter den ersteren sind die wichtigsten: Die Resektion eines Stückes aus der medialen Seite der erschlafften Kapsel nach Bajardi, sowie die Kombination dieses Verfahrens mit der Durchschneidung des lateralen Teiles der Kapsel; ferner die »Kapselfaltung« nach Le Dentu; die Bardenheuer'sche Kapselverkleinerung; die Transplantation des Lig. patellae nach Roux usw. Von den Knochenoperationen sind zu nennen: die Osteotomie zur Hebung eines vorhandenen Genu valgum; die tiefe Ausmeißelung der Fovea patellae nach Lucas-Championnière und Pollard; die Transplantation der Tuberositas tibiae nach Heineke; die Erhöhung des äußeren Femurkondylus durch Eintreiben eines Stiftes (Trendelenburg) usw. — Unter allen diesen Methoden scheint die Kapselfaltung nach Le Dentu in der ursprünglichen oder der von Hoffa modifizierten Form die größte Verbreitung gefunden zu haben.

---

[1] Eine ausführliche Mitteilung dieser Fälle wird demnächst an anderer Stelle erfolgen.


Digitized by Google

Da nun in meinen Fällen zur Vornahme einer Knochenoperation keine bestimmte Indikation vorlag und da andererseits, in anbetracht der großen Gewalt, mit der die Patella bei Beugung der Knie nach außen gezogen wurde, die bisher vorgeschlagenen Weichteiloperationen keine Aussichten auf dauernden Erfolg zu versprechen schienen, ersann ich eine neue Operationsmethode, die, ohne sehr eingreifend zu sein, die früher angewandten Methoden an Wirksamkeit übertreffen dürfte.

Die Methode besteht in folgendem:

1) An der äußeren Seite der Kniescheibe wird ein bogenförmiger Hautschnitt geführt, der mit dem von Kocher zur Resectio genu angewandten »lateralen Hakenschnitt« völlig übereinstimmt. Der mediale Hautrand wird dann über die Patella und den inneren Teil

Fig. 1.

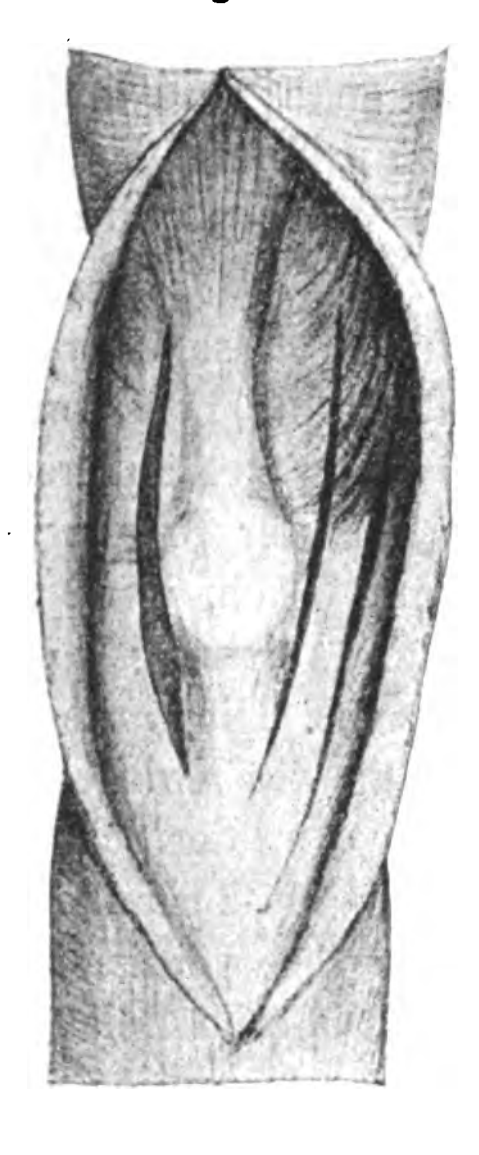
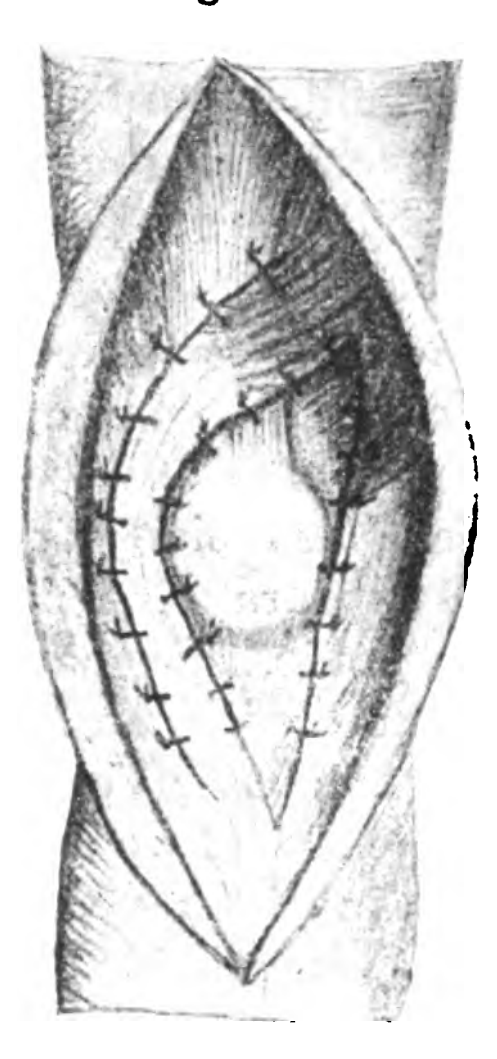


Fig. 2.



der Kniekapsel hinweg abgelöst und ebenso der laterale Hautrand nach außen zu ein wenig abpräpariert, so daß der ganze vordere Teil des Kniegelenkes bloßgelegt wird.

2) Längs dem äußeren Rande der Patella, einige Millimeter von demselben entfernt, wird ein Schnitt angelegt, der einige Querfinger breit oberhalb der Kniescheibe beginnt und am Ansatze des Lig. patellae endigt (s. Fig. 1 rechtes Knie). Dieser Schnitt durchtrennt den Tractus iliotibialis nebst der sehnigen Ausbreitung des M. vastus lateralis und der eigentlichen fibrösen Kapsel; die Synovialmembran wird von der letzteren abgedrückt.

3) Längs dem inneren Rande der Kniescheibe wird ein Schnitt vom Ansatzpunkte des Lig. patellae bis ein Stück weit durch den M. vastus medialis, der Faserrichtung dieses Muskels soweit als mög-

Digitized by Google

lich folgend, geführt; und etwa zwei Querfinger breit weiter nach innen wird ein zweiter Schnitt, dem vorigen parallel oder von diesem nach oben leicht divergierend, angelegt (Fig. 1). Auch diese Schnitte durchtrennen den fibrösen Kapselapparat bis auf die Synovialis. Durch Abpräparierung der zwischen diesen Schnitten gelegenen Gewebe von der Synovialis wird sodann ein brückenförmiger Lappen gebildet, der im unteren Teile aus der Fascia lata nebst der sehnigen Ausbreitung des M. vastus medialis und der eigentlichen fibrösen Kapsel, im oberen Teile aus Muskel nebst Fascie besteht.

4) Sodann wird der längliche Defekt, der nach Abpräparierung dieses Lappens zurückblieb, durch starke Catgutnähte geschlossen.

5) Ferner wird der oben erwähnte brückenförmige Lappen um den äußeren Rand der Patella herumgeführt und in den dortselbst durch die unter 2) angeführte Inzision erzeugten Spalt eingepaßt, worauf die einander entsprechenden Ränder mit Catgutnähten vereinigt werden (Fig. 2).

6) Schließlich wird die Hautwunde zugenäht und drainiert und das Bein nach Anlegung eines leicht komprimierenden Verbandes auf eine Schiene gelagert. — Nach 3—4 Wochen wird dann mit Massagebehandlung begonnen.

Wie leicht ersichtlich, kann man durch diese Operation eine beliebig große Verkürzung (in querer Richtung) des inneren erschlafften und eine entsprechende Verlängerung des äußeren straffen Kapselteiles, also eine förmliche Verlagerung der Patella innerhalb ihres Kapselapparates, erzielen. Dazu kommt noch, wenn auch erst in zweiter Linie, die nach innen ziehende Wirkung des um die Patella herum geführten Muskel-Sehnenlappens. Die ganze Operation kann bei genügender Vorsicht ohne Eröffnung des Kniegelenkes ausgeführt werden, und wenn auch bei der Anlegung der Schnitte durch die Kapsel eine kleine Verletzung der Synovialis zustande käme, so könnte diese durch eine Sutur leicht geschlossen werden und würde übrigens bei aseptischem Vorgehen ohne besonderen Belang sein. — In besonders hochgradigen Fällen könnte diese Operation event. mit der Verpflanzung des Ansatzes des Lig. patellae nach innen kombiniert werden.

Die hier beschriebene Operation habe ich bis jetzt dreimal, nämlich bei den oben angeführten Pat. mit doppelseitiger resp. einseitiger Patellarluxation ausgeführt. Nach der ersten Operation trat — aus mir unbegreiflicher Ursache — denn dieselben aseptischen Maßnahmen, die sich in der Klinik sonst vortrefflich bewährt haben, wurden in diesem Falle mit ganz besonderer Sorgfalt beobachtet — eine Infektion ein, die das Aufklappen der Wunde nötig machte. Auch das schließliche Resultat der Operation war in diesem Falle kein befriedigendes, denn nach etwa einem halben Jahre begann die Patella, die bis dahin die richtige Stellung eingehalten hatte, sich bei stärkerer Beugung des Knies nach außen über den äußeren Kondylus zu verschieben, ohne daß es jedoch zu einer vollständigen Luxation kam. Nach den beiden späteren Operationen dagegen war der Heilungsverlauf ein ungestörter, und auch der Erfolg war, als die Pat. etwa 3 Monate nach der Operation die Klinik verließen, ein vollständiger, indem die Patella

Digitized by Google

sogar bei spitzwinkliger Beugung der Knie auf ihrem Platze zwischen den Kondylen blieb und der Gang ganz unbehindert war.

Ich glaube nach diesen Erfahrungen die Operation für geeignete Fälle zur Nachprüfung empfehlen zu dürfen.

---

1) **Baldwin.** One thousand abdominal closures by a new method, without a known hernia.

(Annals of surgery 1903. November.)

Nach Haggard's Statistik treten in 10% der Laparotomie Bauchbrüche ein; wenn die Wunde nicht aseptisch bleibt, erhöht sich die Zahl sogar auf 50%. Verf. verwirft alle versenkten Nähte, sowohl Silberdraht, wie Silkworm und Catgut. Letzteres werde durch die Hände des Operateurs infiziert; bei seiner Verwendung dürfe nur mit Handschuhen operiert werden. Die von ihm beim Schluß der Bauchwunden bevorzugte Methode besteht in folgendem. Es werden zunächst die Rectusmuskeln in eine derartige Lage gebracht, daß sie sich genau gegenüberstehen. Darauf wird eine durch Bauchfell, Fascie, Muskeln und Haut von innen nach außen gehende tiefgreifende Silkwormnaht angelegt, die Fäden aber noch nicht geknüpft. Dann wird die Muskelfascie durch verzinnten, vorher ausgekochten dünnen Eisendraht vereinigt, dessen Enden am oberen und unteren Wundrande durch die Haut geführt und über quadratischen Gazepäckchen vereinigt werden. Jetzt erst werden die vorher angelegten Silkwormfäden auf der Haut verknüpft. Zwischen Muskelfascie und Haut wird ein dünnes Gazebäuschchen eingeschoben, welches am anderen Morgen entfernt wird. Nach 10 Tagen wird der Verband gewechselt, wobei sämtliche Nähte zu entfernen sind. Der Verband wird mittels der vielknöpfigen Flanellbinde festgehalten. Einen Monat tragen die Pat. später eine Bauchbandage Tag und Nacht, einen weiteren Monat nur tagsüber. Dann wird die Bandage fortgelassen, damit die Muskeln nicht entarten. Für sehr fette Personen soll sich nach Verf.s Aussagen seine Nahtmethode nicht eignen.

Herhold (Altona).

---

2) **C. Brunner.** Weitere klinische Beobachtungen über Ätiologie und chirurgische Therapie der Magenperforation und Magenperitonitis. Die bisherigen Ergebnisse der bakteriologischen Untersuchung bei Magenperitonitis.

(Beiträge zur klin. Chirurgie Bd. XL. Hft. 1.)

3) Derselbe. Experimentelle Untersuchungen über Ätiologie und chirurgische Therapie der durch Mageninhalt bewirkten Peritonitis.

(Ibid.)

Diese beiden Arbeiten gehören eng zusammen und schließen sich außerdem an des Verf. frühere Mitteilung: »Klinische Beobachtungen

Digitized by Google

über Ätiologie und chirurgische Therapie der Magen-Duodenumperforation und Magenperitonitis« unmittelbar an. Der klinische Teil bringt 6 neue Fälle von Magenperforation, so daß jetzt insgesamt 8 Beobachtungen von Geschwürsperforationen und 3 von Perforationen bei Karzinom des Magens vorliegen. Unter 6 operierten Fällen von Perforation bei Magengeschwür gelang es bis jetzt nur einen zu retten; die nicht operierten starben sämtlich. In diagnostischer Beziehung war bei den 4 neu beobachteten Fällen von Geschwürsdurchbruch zu bemerken, daß die Diagnose einer Peritonitis diffusa in allen Fällen klar war; 3mal wies die Anamnese mit Sicherheit auf Magenperforation hin, 1mal war eine Perforation des Wurmfortsatzes nicht auszuschließen. Immer fand sich starke Gasentwicklung und als deren Folge ein Fehlen der Leberdämpfung. Von den beiden neu mitgeteilten Fällen von Perforation des Magens bei Karzinom wurde der eine am Leben erhalten; beide Male war der Riß in der Magenwand während der Operation entstanden und sofort geschlossen worden.

Die Ergebnisse der in jedem einzelnen Falle nach allen Richtungen hin vorgenommenen bakteriologischen Untersuchungen des Bauchinhaltes bei Magenperitonitis nach Perforation eines Geschwürs werden mit den bisher vorliegenden brauchbaren Ergebnissen der Untersuchungen anderer Autoren tabellarisch zusammengestellt. Aus diesen 22 Fällen geht hervor, daß es sich meist um eine Poly- oder Doppelinfektion, selten um Monoinfektion handelt. Als dominierende Spezies treten Streptokokken und Bakterium coli auf. Im Ausstrich waren vor allem Dipplokokken vorherrschend.

In den experimentellen Untersuchungen bespricht Verf. zunächst aus der bisher vorliegenden Literatur unsere Kenntnisse über die Beschaffenheit des Infektionsstoffes, d. h. des austretenden Mageninhaltes in physiologisch-chemischer Beziehung. Hinsichtlich der Verhältnisse beim gesunden Magen wird unter Berücksichtigung des Bakteriengehaltes und der bakterientötenden Eigenschaften des Magensaftes bei Austritt des Mageninhaltes folgendes zu erwarten sein: Die Tatsache, daß fast jedes Bakterium unter gewissen Umständen vom Magen unbeeinflußt in das Duodenum gelangen kann, hat auch für den Fall der Perforation mit Austritt in die Bauchhöhle seine Gültigkeit. Es werden bei speiseleerem Magen die mit dem Speichel verschluckten Mundbakterien unbehelligt durch Salzsäure austreten können. Die zu Anfang einer Mahlzeit mit Speisen und Speichel verschluckten Organismen können bei zu dieser Zeit erfolgter Perforation unbeeinflußt durch HCl austreten. Speisen, die ca. $^1/_2$ Stunde im Magen verweilt haben, sind schon der desinfizierenden Kraft der Salzsäure ausgesetzt gewesen; bei 1stündigem Aufenthalt entsprechend länger und intensiver. Der durch die Desinfektion erzielte Effekt muß, abgesehen von der großen Verschiedenheit der Bakterienzahl und Bakterienempfindlichkeit, je nach der Menge und Beschaffenheit der die Organismen einhüllenden

Digitized by Google

Nahrung und je nach der Menge der produzierten Salzsäure in gleichen Zeiträumen verschieden sein.

Über den Bakteriengehalt des kranken Magens, insbesondere bei Geschwür und Krebs, gibt die Literatur sehr wenig Aufschluß. Diese Lücke sind die eigenen Untersuchungen des Verf. auszufüllen bestimmt. Es sollen dieselben Aufschluß geben über den Grad der Infektiosität des unter verschiedenen Bedingungen gewonnenen Mageninhaltes dem tierischen Bauchfell gegenüber. Die Versuche zerfallen in solche mit Mageninhalt gesunder Individuen, dann mit Mageninhalt bei unter pathologischen Verhältnissen sezernierter Salzsäure und schließlich mit solchem bei Anachlorhydrie aus verschiedenen Ursachen. Als Versuchstiere wurden fast immer Kaninchen genommen, ausnahmsweise Meerschweinchen. Der Mageninhalt wurde stets mittels ausgekochter Sonde durch Ausheberung gewonnen.

Als Hauptergebnis der Untersuchungen ist zu betrachten, daß der unter sonst gleichen Bedingungen gewonnene Mageninhalt bei Anachlorhydrie als unverhältnismäßig viel infektiöser sich erweist als bei vorhandener HCl. Diese Tatsache erklärt sich nicht nur durch Herabsetzung der Virulenz der die Peritonitis erzeugenden Bakterien, sondern auch durch eine ganz beträchtliche Herabsetzung der Keimmengen bei Anwesenheit von Salzsäure. Es gelang dem Verf., den direkten Nachweis für den Einfluß der desinfizierenden Salzsäure dadurch zu geben, daß er Übertragungen mit Mageninhalt machte, welcher zu einer Zeit gewonnen war, da die Einwirkung der HCl nur von ganz kurzer Dauer gewesen sein konnte. Es ergab sich, daß der Mageninhalt unter sonst gleichen Bedingungen in diesen Fällen wesentlich pathogener war, als nach längerer Einwirkung der Salzsäure.

Für die Pathologie der menschlichen Magenperitonitis ergab sich aus diesen Versuchsresultaten die zu erwartende Folgerung, daß bei allen pathologischen Zuständen, wo der Salzsäuregehalt des Magens wegfällt, die in den Magen gelangten pathogenen Mikroorganismen in ihrer mitgebrachten Virulenz nichts einbüßen, im stagnierenden Inhalt sich vermehren und somit beim Austritt in die Bauchhöhle durch Zahl und Virulenz gefährlicher sein müssen als Keime, die längere Zeit im Reservoir der Säure ausgesetzt waren, bevor sie austreten.

Den letzten Teil der Arbeit bilden therapeutische Versuche. Sie wurden bei kräftigen Kaninchen in der Weise ausgeführt, daß schon wenige Minuten nach Ausbreitung des Mageninhaltes in der Bauchhöhle eine Entfernung desselben versucht wurde. Es wurden zur Spülung verwendet Kochsalzlösung mit und ohne gleichzeitige Injektion von Antistreptokokkenserum, Aktol, Salizyllösungen und Salzsäurelösungen. Es zeigte sich, daß trotz ausgiebigster Irrigation stets noch einzelne Partikel zurückblieben. Entsprechend der verschiedenen Pathogenität des Mageninhaltes für das Kaninchen-

Digitized by Google

bauchfell je nach dem Salzsäurereichtum ergab sich, daß bei Infektion mit dem hyperaziden Mageninhalt eine Rettung der Tiere durch Spülung möglich war, während sie bei Infektion mit anazidem Inhalt vollständig im Stich ließ.

Die Erfahrungen beim Menschen zeigen, daß bei allgemeiner Peritonitis, also bei viel ungünstigeren Bedingungen, nach Kochsalzspülungen Heilung erfolgen kann. Die Versuchsergebnisse des Verf. sprechen im Verein mit diesen Tatsachen jedenfalls für den Nutzen der Salzwasserspülung bei diffuser Ausbreitung der Keime, vorausgesetzt, daß sie frühzeitig erfolgt. **Blauel** (Tübingen).

---

4) **W. H. Bennett.** Deceptive signs of improvement following upon septic intoxication in acute appendicitis, especially in young people.

(Lancet 1904. Januar 2.)

Verf. betont an der Hand einiger Appendicitisfälle die oft so außerordentlich große Schwierigkeit in der Stellung der Operationsindikation. Besonders ist diese groß bei jungen Leuten. Absolut unzuverläßlich ist oft das subjektive Befinden der Kranken: Schmerz, Resistenz, Übelsein, Temperaturerhöhung können schwinden, die Klagen des Kranken hören auf, und doch kann unter diesem Deckmantel sich die Krankheit enorm verschlimmert haben und eine Darmperforation eingetreten sein. Ein plötzlicher Temperaturabfall ist das häufigste Symptom einer Appendixperforation, im übrigen stellt nach Verf. die Diagnose in solchen Fällen an den »ärztlichen Blick« die höchsten Anforderungen, der allgemeine Eindruck und Gesichtsausdruck des Kranken sind zu beobachten; es braucht nicht immer die Facies abdominalis in ausgesprochener Weise zu bestehen. Das oft bestehende subjektive Wohlbefinden des Kranken ist nur eine Folge einer erhöhten Intoxikation durch septische Stoffe. Je jünger die Pat. sind, desto akuter und destruktiver pflegen bei ihnen Infektionsprozesse zu verlaufen. **H. Ebbinghaus** (Paris).

---

5) **L. Rehn** (Frankfurt a. M.). Über den Wert der Blutkörperchenzählung bei den akuten Entzündungen des Wurmfortsatzes.

(Münchener med. Wochenschrift 1903. Nr. 50.)

R. hält das diagnostische Hilfsmittel der Blutkörperchenzählung nicht bloß im allgemeinen für überflüssig, sondern auch für unsicher und gefährlich, weil die tagelang durchgeführte Zählung uns eine Sicherheit vortäuschen kann, welche es nicht gibt, und die Fälle in einem Stadium zur Operation bringt, welches für den Pat. höchst kritisch ist und den Operateur in eine sehr schwierige Lage versetzt. Unsicher ist der Blutbefund, weil selbst bei geringer Leuko-

Digitized by Google

cytenzahl eine beträchtliche Eiterung im Bauche vorkommen, eine akute foudroyante Peritonitis bestehen kann. **Kramer** (Glogau).

---

6) **W. S. Halsted.** The cure of the more difficult as well simpler inguinal ruptures.

(John's Hopkins hospital bulletin 1903. Nr. 149.)

H. berichtet über eine Methode des Verschlusses des Leistenringes bei schwierigen Fällen von Leistenhernien, die an über 1000 Pat. erprobt ist. Dieselbe besteht in einer mehrtägigen Vereinigung von Muskeln und Fascien, wobei der Muscul. cremaster mit hinzugezogen wird.

1) Vereinigung von Cremaster und hinterer Fläche des Obliquus internus.

2) Vernähen des äußeren Teiles der gespaltenen Aponeurose des Obliquus externus nebst Lig. Pouparti mit der Masse des M. obliquus internus so, daß die Knoten unter die Aponeurose zu liegen kommen.

3) Vernähen des inneren Teiles der Aponeurose des Obliquus externus mit dem Lig. Pouparti, indem die Aponeurose möglichst weit vom Schnittrande gefaßt wird und das Lig. Pouparti mit einer Schleife unter die hinübergezogene Aponeurose zu liegen kommt.

4) Abermaliges Vernähen der Aponeurose mit dem Lig. Pouparti möglichst nahe am Schnittrande.

5) Naht der äußeren Haut.

Die Methode, durch recht gute Abbildungen erläutert, soll sehr gute Resultate liefern und jedes Rezidiv ausschließen.

Grosse (Kassel).

---

7) **F. Rudolf** (Wien). Über die Torsion des großen Netzes.

(Wiener klin. Rundschau 1903. Nr. 44—47.)

Verf. bespricht die seltene und schwer zu diagnostizierende Affektion auf Grund von 4 Fällen aus dem Schnitzler'schen Krankenhaus und verbreitet sich besonders über die Ätiologie. Die Netztorsionen, soweit sie in der Literatur bekannt sind, wurden stets beim Vorhandensein eines alten Bruches beobachtet, und zwar stets bei Brüchen, deren Inhalt nur Netz war. Nur in der geringeren Anzahl der Fälle handelte es sich um eine intraherniäre Torsion, fast stets war oberhalb der Bruchpforte eine um einen oder um zwei feste Punkte gebildete Torsion zu konstatieren, also eine intraabdominelle. Die Netztorsion kann schnell oder langsam entstehen, und zwar meist unter den Erscheinungen leichter Brucheinklemmung. Dem Verf. ist aus der Literatur nur ein Fall (Schnitzler) bekannt, bei welchem vor der Operation eine exakte Diagnose gestellt wurde; sonst dachte man an Brucheinklemmung, Netzeinklemmung, innere Inkarzeration, Appendicitis usw. Als einziges Zeichen, welches mit einiger Sicherheit auf die richtige Spur leitet, führt Verf. das Vor-

Digitized by Google

handensein einer intraabdominellen großen Geschwulst an, die sich in eine irreponible Hernie nach abwärts fortsetzt. Die Netztorsion entsteht aus einer Reihe zusammenwirkender Momente: es muß eine Verlängerung des Netzes bestehen mit Klumpenbildung, mit Zirkulationsstörungen und nachfolgender Stauung und Hypertrophie, endlich mit entzündlichen Verwachsungen und Stielbildung. Hierzu tritt unter Umständen der Druck einer Bandage, oder Quetschungen anderer Art, auch sind forcierte Taxisversuche beschuldigt worden. Wichtig sind ferner die peristaltischen Bewegungen des Darmes und eine überhaupt vorhandene gewisse Disposition des Netzes, abnorme Lagerungen in der Bauchhöhle anzunehmen, wie das ja von Sektionen her bekannt ist. Endlich sind körperliche Überanstrengungen zu erwähnen, verbunden mit der Wirkung der Bauchpresse. Es kommen heftige Drehungen, ja völlige Abdrehungen zustande, mit mehr oder weniger heftigen Reaktionserscheinungen von seiten des Bauchfelles. Im allgemeinen fehlen schwere Allgemeinsymptome, besonders vom Darm aus, und Schmerzen stehen im Vordergrunde. Bei der Herniotomie, mit der man das Leiden stets in Angriff nahm, mußte man stets nach Erkennung der Sachlage zur Laparotomie übergehen und das Netz abbinden, soweit es pathologisch verändert war.

Verf. kennt aus der Literatur und aus seinem eigenen Material 29 Fälle (davon 23 intraabdominelle) wovon 24 bezw. 19 durch Operation geheilt wurden; die übrigen endeten tödlich, freilich meist aus Veranlassung eines interkurrenten Leidens.

Schmieden (Bonn).

---

8) G. Ekehorn. Zwei Fälle von Haargeschwulst im Magen.

(Nord. med. arkiv Bd. XXXV. 3. Folge. Bd. II. Abt. I. Nr. 15. [Deutsch.])

Im Anschluß an die Mitteilung zweier neuer Fälle dieser seltenen Krankheitsform liefert Verf. eine Zusammenstellung der bisher veröffentlichten Fälle — 14 operierten, 10 bei der Sektion angetroffenen — nebst einer Übersicht über die in mancherlei Beziehungen eigentümlichen Erscheinungen, welche bei den Pat. beobachtet worden sind. — Zuerst ist es auffallend, daß es, mit einer einzigen Ausnahme, sich nur um Pat. weiblichen Geschlechts und jugendlichen Alters gehandelt hat. Bemerkenswert ist weiter, daß die Farbe der Kopfhaare in allen den Fällen, wo dies angeführt ist, blond oder rotblond war.

Die Ursache, daß die Haare sich im Magen ansammeln, muß dahin erklärt werden, daß der Magensack nur mit größter Schwierigkeit imstande ist, ein hineingelangtes Haar auszutreiben. Durch die Kontraktionen des Magens werden die Haare allmählich zusammengeflochten und schließlich zu einer festen Geschwulst zusammengeballt. Daß die äußere Form dieser Geschwulst gewissermaßen als ein Abguß des Magens sich gestalten werde, ist ersichtlich. Bisweilen kann eine Verlängerung der Geschwulst durch den Pylorus hindurch in das Duodenum, ja selbst in das Jejunum hineinhängen.

Digitized by Google

Die klinischen Symptome sind der Hauptsache nach mehr oder weniger stark ausgeprägte Magenbeschwerden im Verein mit einer hochgradig beweglichen großen Geschwulst in der Magengegend, mit Schmerzen und fast ebenso häufig Erbrechen. Die sekretorischen Funktionen sind wahrscheinlich nicht verändert — nur in einem Falle (**Åkerman**) sind in dieser Richtung Untersuchungen gemacht. Allmählich bildet sich meistens Magendilatation mit Gastroptose aus. Die auffällige Beweglichkeit einer seit Jahren beobachteten Geschwulst in der Magengend bleibt das am meisten hervorragende Merkmal.

Verwechslungen mit folgenden Krankheiten sind vorgekommen: Magenkrebs, Leber-, Milz- oder Nierengeschwulst, Pankreascyste, Netzgeschwulst, Koprostase im Kolon und Epiploitis.

Hansson (Cimbrishamn).

---

9) **Murphy.** On the results obtainable by operative measures in affections of the stomach.

(Annals of sugery 1903. Dezember.)

Die Besserung der Erfolge in der Magenkrebschirurgie hängt nach Verf. von drei Punkten ab: a) von der Prophylaxe in dem Erkennen und Beseitigen aller jener Bedingungen, welche geeignet sind, das Karzinom hervorzubringen; b) von der Besserung in der Diagnose des Frühstadiums des Karzinoms; c) von der möglichst frühzeitigen Radikaloperation. Für Punkt a kommt in Betracht, daß sich das Karzinom häufig auf dem Boden des Magengeschwürs und des Pylorusverschlusses und seiner Folgen entwickelt. Die richtige Behandlung dieser Leiden und die ev. Probelaparotomie, falls sie sich über einen langen Zeitraum hinziehen, ist ein Haupterfordernis. M. will dann in zweifelhaften Fällen nicht allein die Laparotomie, sondern auch die Eröffnung des Magens vornehmen, um zu sehen, ob sich nicht bereits als Folge der obengenannten Leiden die ersten Anfänge des Karzinoms vorfinden. Auf diese Weise ist eine möglichst frühe Diagnose (Punkt b) unter Umständen möglich. Eine zur rechten Zeit bei gutartigem Pylorusverschluß ausgeführte Gastroenterostomie vermag der Entwicklung des Magenkarzinoms vorzubeugen. Am Schluß der Arbeit gibt Verf. eine sehr fleißige Statistik der von den verschiedensten Autoritäten erzielten Heilerfolge der Operation des Magenkarzinoms, der Lokalisation desselben am Magen und der Unterschiede in der Gastroenterostomia anterior und posterior usw.

Herhold (Altona).

---

10) **F. Warnecke.** Über die Indikationen zur operativen Behandlung des Ulcus ventriculi und seiner Komplikationen, nebst einer Zusammenstellung der durch die verschiedenen Operationsmethoden erzielten Erfolge.

(Gekrönte Preisschrift.) Göttingen, **Vandenhoeck & Ruprecht,** 1903.

Nach einem historischen Rückblick über Magenoperationen erörtert Verf. die absoluten und relativen Indikationen zum chirurgi-

Digitized by Google

schen Vorgehen beim Magengeschwür. Bei Besprechung der Folgen der Gastroenterostomie, in deren Bewertung Verf. sich großenteils den Kelling'schen Ausführungen anschließt, kommt er zu dem Resultat, daß die Gastroenterostomie beim Geschwür eine »absolut ideale Operation nie genannt werden kann«, daß sie aber wegen ihrer vielfachen Vorteile für Heilung des Geschwürs ein vorzügliches Mittel ist und an Wert alle anderen Operationsmethoden überflügelt. Gibt die Pyloroplastik in manchen Fällen auch gute Resultate, so ist doch einmal die Auswahl dazu passender Fälle schwierig, und zweitens bietet die Operation keinerlei Vorteile gegenüber der Gastroenterostomie. Resektionen und Inzisionen wegen Geschwürs werden heute nur dann ausgeführt, wenn ganz besondere Verhältnisse eine solche eingreifende Operation angezeigt erscheinen lassen. Von allen diesen Operationsmethoden bringt Verf. auf einer Reihe von übersichtlichen Tabellen eingehende Statistiken.

Bei der Perforationsperitonitis, bei der eine Operation nur etwa in den ersten 10—12 Stunden Erfolg verspricht, steht es auch noch dahin, ob man gut tut, das Geschwür zu exzidieren oder nicht.

Bringt die Arbeit auch keine neuen Tatsachen, so dürfte doch die anschauliche Besprechung der Indikationen zum Operieren, der Vor- und Nachteile der verschiedenen Operationsmethoden und besonders die übersichtliche und ausgedehnte Statistik für jeden Interessenten von nicht zu unterschätzendem Werte sein.

E. Moser (Zittau).

---

11) **Horsley.** A contribution to the study of intestinal suture with a new method of intestinal union.

(Annals of surgery 1903. November.)

Die drei alten Forderungen für eine gute Darmnaht, daß 1) die serösen Flächen gut aneinander liegen müssen, 2) die Naht einen Teil der Submukosa mit einschließen muß, 3) endlich die beste Methode die ohne mechanische Hilfsmittel (Murphyknopf) ist, will Verf. durch die Forderung ergänzen, daß die Naht alle Schichten der Darmwand durchdringen muß. Er experimentierte an Hunden und fand dabei folgendes Nahtverfahren als das sicherste. Er benutzt eine gerade Nadel, geflochtenen Silk Nr. 2 und Fingerhut und bedient sich ausschließlich der fortlaufenden Naht. Nach Anlegung der Darmklammern Ausschneidung des entsprechenden Stückes Mesenterium in dreieckiger Form, Unterbindung der Gefäße desselben, Resektion des Darmes. Nun werden die dem Mesenterialansatz entsprechenden Darmränder von innen mit einer Arterienpinzette gefaßt und aneinander gehalten. Zwischen Pinzette und den aneinanderliegenden Darmwänden wird die erste, alle Schichten durchdringende Darmnaht angelegt, darauf der in die Darmlichtung ragende Sporn, welcher von der Zunge gehalten wird, abgetragen und die Wundränder wiederum durch eine alle Schichten fassende Naht vereinigt. Der nun noch nicht vereinigte Teil des Darmes wird jetzt durch zwei Lagen

Digitized by Google

einer alle Schichten durchdringenden Naht vereinigt; über dieses alles kommt noch eine nur bis zur Submukosa dringende Naht; zum Schluß wird der Mesenterialspalt vereinigt. Bei dieser Ausführung der Naht soll nach Beendigung derselben von den Fäden nichts zu sehen sein. Die Vorteile der Naht sollen außer ihrer absoluten Sicherheit in der Vermeidung einer zu großen Einstülpung der Darmwand ins Innere und einer dadurch bedingten Verengerung bestehen. Durch die 7 beigegebenen Abbildungen wird das Verständnis der Naht sehr erleichtert (Ref.). **Herhold** (Altona).

---

12) **E. Eliot.** The pathology and treatment of tardy postoperative intestinal obstruction with a report of cases.

(Med. news Vol. LXXXIII. Nr. 13.)

Der Autor bespricht unter Beibringung von 7 ausführlichen Krankenprotokollen den durch Verwachsungen hervorgerufenen postoperativen Ileus. Als prophylaktische Maßnahmen hebt er neben den allgemein üblichen hervor: 1) Einschränkung der Ligaturen in der Bauchhöhle, Verwendung von resorbierbarem Material. 2) Anregung der Peristaltik so früh wie möglich nach der Operation durch Einläufe oder kleine Kalomelgaben. 3) Häufige Lageveränderung durch abwechselnde Erhöhung von Kopf- und Fußende oder einer Seite des Bettes. **Kleinschmidt** (Kassel).

---

13) **J. C. Renton.** Case of excision of a portion of ileum with the coecum and ascending colon for tubercular diesease.

(Glasgow med. chirurg. society 1903. März 20.)

(Glasgow med. journ. 1903. Bd. LX. p. 427.)

Ein 14jähriges Mädchen erkrankte an eitriger Appendicitis. Als sich die Rekonvaleszenz verzögerte und eine Induration in der Umgebung des Blind- und aufsteigenden Dickdarmes sich ausbildete, wurde Tuberkulose vermutet und auch histologisch nachgewiesen. Resektion des unteren Ileum, Coecum und Colon ascendens. End-zu-Endvereinigung. Heilung, 18 Monate beobachtet. Kurz erwähnt wird noch ein zweiter Fall, der sich 15 Monate nach Resektion des tuberkulösen Coecum und Appendix wohl befindet.

M. v. Brunn (Tübingen).

---

14) **Corner.** On the pathology and classification of intussusceptions with a resumé of those arising from the appendix coeci.

(Annals of surgery 1903. November.)

C. teilt die einfachen Intussusceptionen ein in: 1) enterische, wenn es sich nur um Dünndarm handelt, 2) ileokolische, wenn Dünndarm sich durch die Ileocoecalklappe stülpt, 3) ileocoecale, wenn die Ileocoecalklappe sich in das Kolon stülpt, 4) kolische,

Digitized by Google

wenn es sich nur um Dickdarm handelt. Nach von Treves, Sargent, Eccles herrührenden Statistiken ist die ileocoecale Intussusception die am häufigsten vorkommende. Nach des Verf.s Erfahrungen handelt es sich hierbei um einen Irrtum, da die ileocoecale Intussusception recht selten ist und oft ohne späteren anatomischen Nachweis unrechtmäßigerweise diagnostiziert wird. Nach ihm kommt am häufigsten die Intussusceptio colica vor. Von doppelten Intussusceptionen ist die gewöhnlichste die Intussusceptio ileocolica-colica, d. h. Einstülpung des Dünndarmes in die Coecalklappe, verbunden mit Einstülpung des letzteren ins Kolon. Bezüglich der einfachen und doppelten Intussusceptionen kommt er zu folgenden Schlüssen:

1) Doppelte Intussusceptionen sind häufiger als einfache.

2) Intussusceptio ileocolica-colica ist die häufigste von allen, dann folgt die enteric-ileocoecale.

3) Die einfache ileocoecale Intussusception ist die seltenste Form der einfachen Intussusception.

4) Die Intussusceptio ileo-colica ist die am häufigsten vorkommende Form der primären Intussusception.

5) Die Inversion beginnt bei der unter 4) genannten Form gewöhnlich im letzten Teile des Ileum.

6) Die sogenannte ileocoeale Form beginnt im letzten Halbzoll des Ileums oder im Coecum (Caput coli).

7) Die Auslösung der Dünndarminvagination bei der ileocoecalen Form ist der schwierigste Akt.

8) Sowohl bei Menschen wie bei Tieren kann die Ileocoecalklappe nicht für den Eintritt der Störung direkt verantwortlich gemacht werden.

Während die Intussusceptionen des Dünndarmes meist akute klinische Symptome machen, rufen die des Dickdarmes mehr chronische hervor. Kommt es bei Intussusceptionen zur Operation, so soll der Laparotomie eine Aufblähung der Därme vom Mastdarm aus vorhergehen.

Eine Schilderung der Mechanik bei der Inversion des Wurmfortsatzes in den Blinddarm und des Meckel'schen Divertikels in den Darm bilden den Schluß der lesenswerten Arbeit.

Herhold (Altona).

---

15) **J. Goedhuis** (Deventer). Ätiologie und Symptomatologie der Dickdarmverengerungen.

(Wiener klin. Rundschau 1903. Nr. 41—43.)

Unter Zugrundelegung des reichen Materiales der Klinik des Prof. Rotgans in Amsterdam gibt Verf. eine interessante Besprechung des in der Überschrift genannten Gebietes und teilt sehr zweckmäßig ein in 1) Ursachen außerhalb des Darmes (Geschwulst der Nachbarorgane, peritonitische Verwachsungen), 2) Ursachen in der Darmlichtung (Fremdkörper, Gallensteine, Skybala), 3) Ursachen in der

Digitized by Google

Darmwand (Narben, chronische Invagination, chronischer Volvulus, Neubildungen). Der Hauptwert seiner Arbeit liegt in der genauesten Besprechung der Symptome, die uns die Diagnose und Indikation zum operativen Eingriff bringen; hierbei unterscheidet er zweckmäßigerweise zwischen atypischen und typischen Fällen. Wichtig sind seine drei Kardinalsymptome der chronischen Darmstenose:

a. das jedesmal wiederkehrende Sichabzeichnen einer Darmschlinge oder einer Wellenbewegung auf immer derselben Stelle,

b. die jedesmal in derselben Gegend des Bauches wahrnehmbare tetanische Darmkontraktion,

c. das laut hörbare Plätschergeräusch, das jedesmal, und zwar während einer Beobachtungszeit von mehreren Tagen, an derselben Stelle hervorgerufen werden kann. **Schmieden** (Bonn).

---

16) **Géraud.** De quelques complications de l'anus contre nature et de leur traitement.

(Revue de chir. Année XXIII. Nr. 8.)

G. befaßt sich ausschließlich mit dem Vorfall aus dem widernatürlichen After, für welchen er den Namen »éversion« vorschlägt, den er für glücklicher hält, als die Bezeichnung »retournement«. Vor allem ist zu scheiden zwischen dem einfachen Vorfall des Schleimhautzylinders, welcher erhebliche Länge erreichen kann, und dem Austritte ganzer Schlingen.

Je nachdem bei der künstlichen Anlegung oder dem vorausgegangenen gangränösen Prozeß zwischen zu- und abführender Schlinge eine längere Brücke Darm am Gekrösansatz erhalten blieb, wird die Form des Vorfalles verschieden sein: das eine Mal stülpt sich die Hinterwand stark pilzförmig mit hervor und der Durchschnitt des ganzen bildet ein T, oder die beiden Schlingen werden in der Mitte zurückgehalten und weichen von hier aus wie die Schenkel eines L auseinander. Erst leicht reponibel, von normal frischroter Farbe, werden sie durch Entzündung ödematös, blau, irreponibel; tiefe Ulzerationen stellen sich ein, die zur Perforation mit tödlicher Peritonitis führen können (Quénu). Oder es wird der Vorfall ähnlich wie am Mastdarm — Sitz einer Hedrokele, und es kann — abgesehen von Erscheinungen des Darmverschlusses, die mitunter den entzündeten Vorfall begleiten — zu regelrechter Einklemmung kommen. Diese Komplikation wurde von Gosset beobachtet und durch Laparotomie geheilt. Die Krankengeschichte ist beigefügt.

Die Behandlung des Vorfalles wird verschieden sein müssen, je nachdem die Natur des ursprünglichen Leidens die Erhaltung des Kunstafters verlangt oder nicht. Während man im ersten Falle auf die einfache Resektion, event. mit Zuhilfenahme innerer Anheftung — Enteropexie — angewiesen ist, wird man im anderen den Kunstafter mittels Enteroanastomose oder End-zu-Endvereinigung beseitigen. **Christel** (Metz).

Digitized by Google

17) **Lenormant.** Le prolapsus du rectum, causes et traitement opératoire.

Paris, **G. Steinheil,** 1903. 360 S. 13 Abbildungen im Text.

In dem ersten Kapitel wird die Anatomie und Pathogenese des Mastdarmvorfalles besprochen. L. schließt sich der Einteilung von Cruveilhier, der auch die von Ludloff entspricht, an und unterscheidet vier Hauptgruppen, deren anatomische und diagnostische Einzelmerkmale genau beschrieben werden. Die vier Gruppen sind: 1) Invagination de la muqueuse, 2) Invagination de la partie la plus inférieure du rectum à travers l'anus, 3) Invagination de la partie supérieure du rectum dans l'inférieure, 4) Précipitatation à travers l'anus d'une invagination de la continuitè de l'intestin. Unter den ätiologischen Momenten werden intraabdominale Drucksteigerungen und Lebensalter als die wichtigsten anerkannt, während Geschlecht, Rasse und Heredität keine ausgesprochene Rolle spielen; sehr eingehend sind hier die Erklärungen für die verschiedene Häufigkeit des Mastdarmvorfalles in den einzelnen Lebensaltern. Die Unsicherheit über die Pathogenese der in Frage stehenden Erkrankung ist nach L. darin begründet, daß wir über die normale Fixation des Mastdarmes und die Wichtigkeit der einzelnen Fixationsmittel noch nicht genügend unterrichtet sind. Es werden zunächst die verschiedenen Ansichten über die normale Befestigung einander gegenübergestellt und dabei auch eigene experimentelle Untersuchungen des Verf. wiedergegeben, nach denen die Zerstörung oder Schädigung des Beckenbodens als der Hauptfaktor für die Erzeugung experimenteller Vorfälle sich ergibt. Noch ungenügender ist die Kenntnis der pathologisch-anatomischen Veränderungen des Mastdarmes und seiner Nachbarschaft beim Vorfall, weil bisher naturgemäß nur sehr wenige Sektionen bei dieser Erkrankung gemacht und die vorliegenden Sektionsberichte zum größten Teil auch mangelhaft sind; die bekannt gewordenen Sektionsberichte werden vergleichend zusammengestellt. Übergehend zu den einzelnen Theorien, die bisher über die Pathogenese des Mastdarmvorfalles aufgestellt sind, teilt L. dieselben in drei Gruppen ein: 1) celle qui considère le prolapsus comme se développant de bas en haut, 2) celle qui incrimine l'insuffisance de suspension supérieure du rectum, 3) la théorie qui fait de la maladie une hernie périnéale primitive. Am wenigsten kann sich Verf. für die Ansicht Jeanel's begeistern, nach der infolge einer primären Rectitis die Aufhängebänder und Stützapparate des Mastdarmes paralytisch werden werden sollen, und er gibt aus der Summe der bisher veröffentlichten Fälle die entsprechenden Krankengeschichten als Stützen seiner Auffassung wieder; dagegen scheint ihm die dritte Theorie, die besonders von Ludloff vertreten wird, sehr viel für sich zu haben. Verf. will jedoch nicht die Pathogenese aller Vorfälle unter eine Theorie zwängen, sondern glaubt, daß die einzelnen Fälle pathogenetisch verschieden aufzufassen seien.

Digitized by Google

In dem zweiten Hauptabschnitt werden dann die einzelnen Methoden der chirurgischen Behandlung des Vorfalles ausführlich besprochen. Dabei sei erwähnt, daß L. eine eigene Methode der Myorrhaphie des Elevator ani angibt, die durch ihre streng anatomische Durchführung sehr für sich spricht. L. spricht sich für eine chirurgische Behandlung des totalen Mastdarmvorfalles der Erwachsenen unter allen Umständen aus, zumal es einfache Operationsmethoden mit nahezu 0% Mortalität gibt; für Kinder bis zum 10. Lebensjahre dagegen befürwortet er eine rein hygienische Behandlung ev. mit Unterstützung durch Massage, Elektrizität und Applikation von »pointes de feu« auf die Schleimhaut.

Im dritten Abschnitt werden die angegebenen Operationsmethoden kritisch beleuchtet. Kauterisation und elastische Ligatur werden verworfen. Die Resektion ist nach L. das allein Richtige bei allen, auch unter lokaler oder allgemeiner Anästhesie nicht reponiblen Vorfällen oder bei solchen, bei welchen Nekrosen und tiefgreifende Ulzerationen der Schleimhaut oder gar der tieferen Schichten bestehen, oder welche durch eine bösartige Geschwulst bedingt werden. Dagegen will L. Zehnder nicht beistimmen, wenn dieser sagt, daß bei jedem chronischen, auch reponiblen, habituellen Mastdarmvorfall die Resektion angezeigt sei, wenn ein weniger eingreifendes Verfahren nicht zum Ziele führt. Als beste Resektionsmethode empfiehlt Verf. die nach Mikulicz. Mit dieser kann die Operation nach Delorme und Juvara, d. h. die Resektion der Schleimhaut allein, nicht konkurrieren, schon wegen ihrer beschränkten Indikationsstellung, ganz abgesehen von der Mortalität von beinahe 19%. Als schwerwiegendstes Moment wird gegen die Resektion die relative Häufigkeit und Schwere später auftretender Strikturen geltend gemacht; dazu kommen noch 10% Mortalität und 7% Rezidive. Diesen Methoden sind durch ihre absolute Ungefährlichkeit quoad vitam überlegen die Rektopexie, Kolopexie und die perinealen resp. rektoperinealen Operationen. Die Rektopexie, zu deren Ausführung L. allein die Methode von G. Marchant empfehlen zu sollen glaubt, hat den Vorzug, daß bei ihr keinerlei spätere Folgeerscheinungen auftreten, daß sie eine vollkommen extrarektale, die Infektionsgefahr also sehr gering ist, und daß sie zugleich mit der Fixation die normale Lage des Mastdarmes zum After wieder herstellt. Vorwerfen könnte man ihr, daß die Fixation nur auf die Hinterfläche des Mastdarmes beschränkt ist, während Vorder- und Seitenflächen unversorgt bleiben, und daß sie die primäre Ursache nicht beseitigt in den Fällen, die sich nach der Theorie Ludloff's entwickelt haben. Die Kolopexie, die zurzeit wohl die bevorzugteste Methode ist trotz ihrer 19% Mißerfolge, hat den großen Vorteil, daß sie in keiner Weise die Funktionen von Mastdarm und After stört. Der Vorwurf der Gefährlichkeit kann nicht mehr gelten, da bei 68 ausgeführten Kolopexien kein Todesfall zu verzeichnen ist; ebenso lassen sich auch die anderen gegen sie erhobenen Einwände entkräften. L. er-

Digitized by Google

wartet eine Verminderung der Rezidive von Verbesserungen der Technik (Anheftung der Darmwand selbst gibt nur 10% Rezidive). Die rein perinealen und die rektoperinealen Operationsmethoden sind bisher in 15 Fällen ausgeführt, darunter 14 Heilungen, von den acht länger als ein Jahr beobachtet wurden. Trotz dieser günstigen Erfolge will L. diese Methoden nicht für sich allein angewandt wissen, sondern in Verbindung mit der Rektorrhaphie oder der Rektopexie resp. Kolopexie. Die Kombination dieser Verfahren ist für L. überhaupt die Idealoperation bei habituellem reponiblem Vorfall. Diejenigen Operationsmethoden endlich, welche sich allein auf After und Sphinkter erstrecken, sind seiner Ansicht nach nur geeignet, gelegentlich andere Operationsmethoden zu unterstützen. Dieses absprechende Urteil begründet Verf. besonders eingehend bei der Thiersch'schen Methode (Versenkung einer Silberligatur um den After herum), weil dieselbe jetzt sehr viel von deutschen Chirurgen angewandt wird.

Im letzten Abschnitt werden nun die Indikationen für die einzelnen Operationsverfahren und für ein operatives Eingreifen überhaupt noch eingehend besprochen unter Zugrundelegung der einzelnen klinischen Erscheinungsformen des Vorfalles, sowie der Begleit- und Folgeerscheinungen. Auf die Einzelheiten kann hier nicht weiter eingegangen werden, man wird aber L. Recht geben müssen, wenn er in seinem Schlußsatze verlangt, daß die Behandlung des Mastdarmvorfalles, im einzelnen Falle wechselnd, sich aufbauen müsse auf eine sehr genaue klinische Untersuchung.

Zum Schluß folgt eine Zusammenstellung der Krankengeschichten der 273 bisher veröffentlichten Fälle operativ behandelter Mastdarmvorfälle, geordnet nach den angewandten Operationsverfahren. Die Fälle, welche durch eine bösartige Geschwulst bedingt waren, sind dann noch einmal besonders zusammengestellt. Ein ausführliches Literaturverzeichnis macht den Beschluß. **Dettmer** (Bromberg).

Kleinere Mitteilungen.

18) **M. Chauvel.** De l'appendicite dans l'armée pendant les dernières années. Sur un point spécial de l'étiologie de cette affection.

(Bull. de l'acad. de méd. 67. ann. 3. ser. Nr. 35.)

In Ergänzung und zur Erläuterung einer früheren Statistik gibt C. eine Übersicht über die Erkrankungen und Behandlung an Appendicitis in der französischen Armee seit 1897. Von Interesse ist das Anwachsen der Zahlen operativ behandelter Fälle von 49 (mit 14% Todesfällen) 1897 zu 188 (mit 12,7% Todesfällen) 1902. Da erst seit 1901 die Appendicitis unter besonderer Nummer im Rapport geführt wird, konnte die absolute Häufigkeit derselben nur für kurze Zeit festgestellt werden; sie scheint geringer als im deutschen Heere (668 gegen 843), ihre Sterblichkeit nahezu die gleiche (5,2% [4,2%] gegen 3,24% nach Tobold). Das Interessanteste an den Mitteilungen ist das Ergebnis, daß bei den afrikanischen Truppen die Krankheit seltener ist, und zwar trat sie bei den Soldaten europäischer Abkunft bei etwa 0,64‰, bei den eingeborenen Truppen jedoch nur zu 0,14‰ auf

Digitized by Google

— gegen 1,26‰ der europäischen Garnisonen. C. glaubt in der veränderten Lebensweise, die bei den Eingeborenen Afrikas vorwiegend vegetarisch sei, die Ursache dieser auffallenden Differenz finden zu sollen. **Christel** (Metz).

19) **Riedel.** Die Resultate der Appendicitisoperationen in Jena während des letzten Semesters.

(*Münchener med. Wochenschrift 1903. Nr. 47.*)

R.'s Resultate haben sich, seitdem durch die behandelnden praktischen Ärzte die Appendicitisfälle rechtzeitig, d. h. früh der Jenenser chirurgischen Klinik überwiesen werden, ganz außerordentlich verbessert. So sind von den letzten 89 Fällen nur 3 mit Perforationsperitonitis eingelieferte gestorben, die übrigen 86 im akuten Stadium oder intermediär operierten alle durchgekommen. Von den 62 Kranken mit eitrigen Prozessen wurden mit Entfernung des Wurmfortsatzes 42 einzeitig, 20 zweizeitig operiert; letztere zweizeitige Operationen sind in neuerer Zeit infolge frühzeitigen Zuganges der Kranken immer seltener geworden. R. erhofft, daß die Todesfälle in Zukunft noch mehr sich vermindern werden, wenn die Laienwelt besonders über die ersten Anzeichen der Krankheit aufgeklärt und für raschen und guten Transport der Kranken nach den Krankenhäusern gesorgt sein wird. Freilich wird auch bei schleunigster Operation der Tod nicht immer verhütet werden können, weil gelegentlich die Perforation einer nicht verwachsenen Appendix ganz unerwartet erfolgt. Das Ideal der Behandlung: »Exstirpation des entzündeten, vereiterten, gangränösen Fortsatzes vor der Perforation, vor der Bildung eines Abszesses« muß in immer mehr Fällen *erreicht* werden. Man soll mit der Operation nicht warten, bis sich Vermehrung der weißen Blutkörperchen nachweisen läßt, sondern operieren, bevor sie sich vermehren; dann wird nur noch ausnahmsweise der Tod an Appendicitis erfolgen. **Kramer** (Glogau).

20) **R. F. Weir.** Some unusual cases of appendicitis.

(Arch. internat. de chirurgie Vol. I. Fasc. 2.)

Die mannigfachen Überraschungen, die dem Operateur bei der Behandlung der Appendicitis begegnen, sind es, die diese Erkrankung zu einer so interessanten machen. Da gerade an den atypisch verlaufenden Fällen am meisten zu lernen sei, will Verf. über eine Anzahl solcher Fälle berichten.

In dem ersten Falle war die Spitze eines entzündeten und enorm vergrößerten Wurmfortsatzes in der Gegend der Wirbelsäule festgewachsen und hatte zu einer schweren Darmeinklemmung geführt, die durch Operation mit Erfolg beseitigt worden war.

In einem zweiten Falle war ein eingeklemmter Schenkelbruch diagnostiziert worden. Bei der Operation fand sich ein mit Bruchwasser gefüllter, sonst leerer Bruchsack und daneben eine akute Appendicitis.

Die dritte Beobachtung betrifft einen brandigen eingeklemmten Wurmfortsatz. Radikaloperation der Hernie. Heilung.

In einem weiteren Falle hatte ein cystisch entarteter, 4½ Zoll langer und ½ Zoll breiter Wurmfortsatz zu der Fehldiagnose »Ovariencyste« Veranlassung gegeben. Die betreffende Pat. war mehrere Jahre vorher wegen einer solchen operiert worden.

Nach einer im intermediären Stadium ausgeführten Resektion der Appendix hatten die Anfälle nicht nachgelassen. Bei der Operation fand sich in der Narbe der Blinddarmwand eine kleine Geschwulst, die durch eine chronische Entzündung des versenkten Stumpfes entstanden war. W. empfiehlt deshalb eine gründliche Zerstörung der Schleimhaut des Wurmfortsatzstumpfes mittels Paquelins. Dieses Verfahren sei sicherer als die ebenfalls geübte Einstülpung des Stumpfes o h n e vorhergehende Abbindung.

In einem weiteren Falle hatte ein auffallend kurzer (½ Zoll) Wurmfortsatz zu einer Reihe außerordentlich schwerer Anfälle bei einem 59jährigen Manne Ver-

Digitized by Google

anlassung gegeben. Trotzdem erwies sich der Wurmfortsatz bei der Untersuchung als fast vollständig gesund.

Einen Fall von Appendicitis mit allgemeiner Peritonitis benutzt Verf., um auf den Wert der Kochsalzinfusionen bei derartigen Allgemeininfektionen hinzuweisen. Er gibt den Rat, nicht mehr als 1—1½ Liter zurzeit zu infundieren und der Salzlösung 5% Glukose und 10—15 Tropfen einer 0,1%igen Adrenalinlösung zuzusetzen; das letztere, um die Wirkung der Infusion zu verlängern.

Die letzte Beobachtung betrifft einen 32jährigen Mann, der 13 typische Anfälle durchgemacht hatte. Bei der Operation fand sich an der Spitze des entzündeten Wurmfortsatzes ein kleiner Knoten, der sich als ein Adenokarzinom entpuppte. 3jährige Rezidivfreiheit. **Engelmann** (Dortmund).

21) H. C. Cameron. Appendix showing cystic dilatation and stricture.

(Glasgow med. journ. 1903. Bd. LX. p. 423.)

Der nach drei Anfällen im Intervall entfernte Wurmfortsatz war in seinem basalen Ende frei, mit seinem peripheren aber in Verwachsungen eingebettet. Dieser Teil bildete eine cystische Geschwulst; auf einem Längsschnitte durch diese ergab sich folgendes: Hinter einer etwa in der Mitte des Processus gelegenen Striktur war das blinde Ende erweitert und mit einer klaren, schleimigen Flüssigkeit gefüllt. Von der Lichtung des Wurmfortsatzes getrennt und mit ihr nur durch eine kleine Öffnung kommunizierend saßen der Wand außen zwei Cysten auf, gefüllt mit einer geleeartigen Eitermasse. **M. v. Brunn** (Tübingen).

22) A. Evans. The vermiform appendix adhaerent in a hernial sac and simulating an encysted hydrocele of the cord.

(Lancet 1904. Januar 30.)

Bei der Operation des 3½jährigen Knaben fanden sich in dem Bruchsacke der Blinddarm und der daran hängende Wurmfortsatz, dessen unteres Ende mit der Spitze des Bruchsackes verwachsen war. Der Blinddarm war stets reponibel gewesen, während der Anhang wegen der Verwachsungen natürlich im Bruchsack verblieb. Diese Verhältnisse machten ganz den Eindruck einer reponiblen Hernie, kombiniert mit einer Hydrokele des Vas deferens. Ein angelegtes Bruchband pflegte trotz guten Sitzes dem kleinen Knaben viel Beschwerden zu machen.

H. Ebbinghaus (Paris).

23) G. Michel et G. Gross. Fistule appendiculo-vésicale vraie.

(Arch. génér. de méd. 1903. Nr. 34.)

Der Fall betrifft eine 20jährige Frau, welche einen Anfall einer akuten Appendicitis durchgemacht hatte. Schon wenige Tage nach dem initialen Schüttelfrost wurden im Urin übelriechende Massen beobachtet. Offenbar war der Wurmfortsatz schon vorher an die Blase angelötet; denn etwa 6 Wochen vor diesem Anfalle hatte die Kranke nach einer rechtzeitig erfolgten Geburt einen Puerperalfieberanfall durchgemacht. Nur so ließ sich das Fehlen von periappendikulären Verwachsungen, welches bei der Operation gefunden wurde, erklären. Die Fälle, in denen der Wurmfortsatz direkt, ohne Vermittlung einer Abszeßhöhle, in die Blase mündet, sind selten. **W. Sachs** (Mülhausen i. E.).

24) C. Thoenes. Über Bauchfelltuberkulose.

(Münchener med. Wochenschrift 1903. Nr. 50.)

Eine statistische Zusammenstellung der in der Literatur verzeichneten Dauerheilungen nach Operation der Bauchfelltuberkulose einschließlich der dem Verf. zur Verfügung gestellten Fälle, solcher von Kümmell und Braun (Göttingen), ergibt im Mittel 54,1% gegenüber 48,2% bei intern konservativer Behandlung. Berücksichtigt man noch, daß die schwereren Fälle zur Operation gelangten, während die leichteren intern behandelt wurden, daß die serös-exsudativen Formen

Digitized by Google

viel größere Heilungsaussichten nach der Operation zeigten, als die adhäsiven Prozesse, so stellt sich das statistische Resultat zu gunsten chirurgischen Eingreifens noch günstiger. **Kramer** (Glogau).

25) **J. P. Tessier.** Un cas de guérison de tétanos aigu avec étranglement herniaire.

(Arch. génér. de méd. 1903. Nr. 40.)

Ein 56jähriger Gärtner wurde am 10. Tage eines mit subkutaner Injektion von Antitoxin behandelten Tetanus von einer Brucheinklemmung befallen. Obgleich die Starrkrampfsymptome keine Aussicht auf Besserung zu bieten schienen, wurde die Herniotomie unternommen unter lokaler Anwendung von Kokain, bei dessen Injektion heftigster Opisthotonus eintrat. Der Kranke genas.

W. Sachs (Mülhausen i. E.).

26) **L. v. Schmarda.** Zur Kasuistik der Unterleibsbrüche. (Aus der II. chirurg. Universitätsklinik in Wien.

(S.-A. aus Arbeiten aus dem Gebiete der klinischen Chirurgie, dem Andenken Hofrat Prof. Dr. Carl Gussenbauer's gewidmet von seinen dankbaren Schülern.) Wien, **Wilhelm Braumüller,** 1903. 39 S.

v. S. berichtet über 13 Darmwandbrüche; 7 betrafen Schenkel-, 4 Leistenbrüche; einer wurde in einer Hernia obturatoria, einer in einem Nabelbruche beobachtet. Nur in einer der Leistenhernien war der seltene Befund eines freien Darmwandbruches zu erheben. Alle übrigen Fälle waren eingeklemmte Wandbrüche und boten meist die Erscheinungen des Darmverschlusses, so daß sich die Symptome nicht wesentlich von denen eingeklemmter Darmschlingenbrüche unterschieden. In einem der Schenkelbrüche war ein Wandteil des Blinddarmes neben dem mit dem Bruchsacke verwachsenen Processus vermiformis eingeklemmt, wofür Verf. nur zwei analoge Fälle der Literatur anführen kann, bei denen jedoch der Wurmfortsatz unbeteiligt war. In den übrigen Fällen lag Dünndarmwand vor.

Die Fortsetzung der Arbeit bildet eine Gruppe von 23 Brüchen, die Teile des Dickdarmes enthielten, unter ihnen vier Leistenbrüche und ein Schenkelbruch mit dem Wurmfortsatz als einzigem Inhalt. In zwei dieser Fälle bestand anatomisch wirkliche Einklemmung (nicht etwa akzidentelle Appendicitis im Bruchsack), die einmal eine sogenannte retrograde (Maydl) war. Dieser Fall ist bereits in einer Arbeit von Pupovac (Referat s. dieses Zentralblatt 1900 p. 1035) zusammen mit einer Beobachtung von retrograd eingeklemmtem Netzstrange beschrieben, welch letzterer v. S. noch eine neue ganz ähnliche anreiht.

Zum Schluß teilt Verf. die Kranken- und Operationsgeschichte eines angeborenen linksseitigen Leistenbruches mit Tube und Ovarium und einem Teile des Lig. latum als alleinigem Inhalt mit. **Gutzeit** (Neidenburg).

27) **S. Petrulis.** Einige Veränderungen der Radikaloperation des Leistenbruches.

(Russ. Archiv für Chirurgie 1903. [Russisch.])

Im 1. Teile berichtet P. über die Resultate der von Rasumowski (cf. Zeichnungen im Zentralblatt für Chirurgie 1898 Nr. 44) angegebenen Methode ohne versenkte Nähte.

Die 52 Pat. (mit 56 Hernien) fieberten »gewöhnlich« 4 bis 6 Tage bis 38,5. Wenn man von Rötungen um die Nähte und fast regelmäßigem Decubitus durch sie absieht, trat prima intentio ein mit Ausnahme von 4 Fällen, die z. T. vereiterten, also 6—8% Infektionen.

33 Pat. konnten auf Rezidive untersucht werden, von denen 19 2 Jahre und länger nach der Operation waren. Es fanden sich 3 Rezidive, davon 2 (nach 1 resp. 3 Jahren) nach Primaheilung.

Im Laufe der Zeit hat Rasumowski die Anwendung seiner Methode auf kleine und mittelgroße Hernien bei Kindern und jüngeren Individuen beschränkt.

Digitized by Google

Im 2. Teile wird empfohlen, den Bruchsack, falls er dünn und nicht narbig verändert ist, vollständig zurückzulassen, nachdem lediglich sein Hals am inneren Leistenringe reseziert ist. Rasumowski hat mit diesem Verfahren bei 21 Fällen in 71% komplikationslosen Wundverlauf erzielt. In den übrigen Fällen kam es z. T. zu Flüssigkeitsansammlungen im zurückgebliebenen Bruchsack.

V. E. Mertens (Breslau).

28) **C. Greene-Cumston.** Contribution à l'étude des hernies epigastriques.

(Arch. génér. de méd. 1903. Nr. 33.)

Verf. teilt 7 eigene operativ behandelte Fälle mit und bespricht kurz die Ätiologie, Symptome und Therapie. Gegenüber der häufig aufgestellten Behauptung, daß die Hernien der Linea alba vorwiegend bei arbeitenden Männern vorkommen, ist es bemerkenswert, daß unter den 7 Kranken des Verf.s nur 2 Arbeiter vorkommen. Ref. hat bei 2 Kindern im Alter von 2—4 Jahren neben je einem Nabelbruch 2 resp. 3 kleine Hernien der Linea alba beobachtet. Dieselben sind nur erbsen- bis bohnengroß und beweisen das Vorkommen aus angeborener Anlage. In Übereinstimmung mit dem Verf. kann Ref. auf Grund von 3 Beobachtungen an Erwachsenen bestätigen, daß die Beschwerden — besonders bei Füllung des Magens — ganz außerordentliche sein können, daß sie oft in gar keinem Verhältnis zur Geringfügigkeit des äußeren Befundes stehen, und daß die Radikaloperation eine einfache und äußerst dankbare ist.

W. Sachs (Mülhausen i. E.).

29) **G. Lotheissen** (Wien). Über Nabelschnurbruch.

(Wiener klin. Rundschau 1903. Nr. 42.)

L. unterscheidet drei Typen: 1) den Nabelschnur-Bauchbruch, 2) den eigentlichen Nabelschnurbruch, 3) den Divertikelbruch. Er operierte mit bestem Erfolg ein einen Tag altes Kind mit einem apfelgroßen Nabelschnurbruch, in welchem man durch die dünnen Decken hindurch schon vor der Operation Blinddarm, Wurmfortsatz und eine Reihe von Dünndärmen erkennen konnte. Mit anderen Mißbildungen war das Leiden in diesem Falle nicht kombiniert.

Die Prognose der Operation gestaltet sich auf Grund der Statistik so, daß 70,6% durch Operation geheilt wurden, 29,4% starben. **Schmieden** (Bonn).

30) **E. Fuchsig.** Zur Frage der diffusen septischen Magenblutungen.

(Wiener klin. Wochenschrift 1903. Nr. 25.)

Bei einem 13jährigen Knaben, der im Anschluß an eine Angina an einer phlegmonösen Appendicitis erkrankte (Streptokokken in der Exsudatflüssigkeit, Resektion des Proc. vermiformis) trat 7 Tage nach der Operation eine tödlich verlaufende Magenblutung auf.

Die Untersuchung der Magenschleimhaut ergab neben den in der Schleimhaut liegenden, fast diffusen, punktförmigen, namentlich auf den Faltenhöhen deutlichen Hämorrhagien auch die als hämorrhagische Erosionen bekannten Epitheldefekte. Wirkliche Ulzerationen fehlten. Nirgends wurden Thromben in den Kapillaren gefunden, auch konnten nirgends Bakterien in Schnitten nachgewiesen werden.

F. nimmt an, gestützt auf die mikroskopischen Präparate, daß nicht die Schleimhautnekrose das Primäre ist, wie Nitzsche will, sondern daß auch in der Magenschleimhaut wie anderwärts bei septischen Blutungen die Toxine die Gefäßwand angreifen. Sekundär kann es dann auch zur Geschwürsbildung kommen.

»Unklar bleibt die Art der Wirkung der Toxine auf die Kapillaren. Man wird auch hier annehmen müssen, daß die Alteration eine Durchlässigkeit der Kapillarschlingen für die roten Blutzellen bewirkt und die Blutungen vielleicht als hochgradige Diapedese auffassen können.« **Hübener** (Dresden).

Digitized by Google

31) **Steele and Francine.** Two years experience in gastroptosis.
(Univ. of Pennsylvania med. bull. 1903. Dezember.)

Bei primärer, unkomplizierter Gastroptose ist die Operation angezeigt 1) wenn die soziale Stellung des Kranken eine langdauernde Behandlung nicht erlaubt, 2) wenn es sich bei längerer Beobachtung zeigt, daß nach Weglassen der Bandage die Beschwerden immer wieder auftreten. Geeignete Leibbinden halten den Magen nur so lange, als sie getragen werden, in besserer Lage; in 28 Fällen, welche 1 Jahr lang so behandelt wurden, fand sich der Magen genau in gleicher Lage wie vor der Behandlung. Trotzdem werden durch eine solche rein orthopädische Behandlung die Beschwerden gewöhnlich sehr verringert und waren nach einem Jahre fast immer ganz geschwunden; sie stellten sich jedoch mit wenigen Ausnahmen nach Weglassen der Bandage wieder ein. Mitteilung von 28 Krankengeschichten.

Mohr (Bielefeld).

32) **Hammer** (Heidelberg). Ein Beitrag zur Frage der chirurgischen Behandlung der Gastroptose.
(Münchener med. Wochenschrift 1903. Nr. 47 u. 48.)

Bei einer 72jährigen Pat. mit starker Kyphoskoliose hatte sich ein schweres Magenleiden entwickelt, welches die Kranke immer mehr herunterbrachte und allen Mitteln trotzte. Eine krebsige Verengerung des Pylorus konnte ausgeschlossen werden; dagegen bestand Verdacht auf eine gutartige Pylorusstenose durch Knickung des Duodenums, die durch abnormen Tiefstand des Magens infolge der Kyphoskoliose bedingt wäre. Bei der Operation fand sich der Pylorus kontrahiert, keine organische Stenose, der Magen mäßig erweitert, aber enorm tiefstehend infolge der Deformität der Wirbelsäule. Die Gastroenterostomie (Jordan) wurde von der Pat. gut überstanden und beseitigte alle ihre Beschwerden, so daß sich die Kranke, an Gewicht um 12 kg zunehmend, glänzend erholte.

Kramer (Glogau).

33) **A. W. M. Robson.** On hourglass stomach from a personal experience of 23 operations.
(Lancet 1904. Januar 2.)

Die Erfahrungen des bekannten Chirurgen von der Leeds Infirmary über Sanduhrmagen. Derselbe kann nach Verf. aus drei Ursachen entstehen: Dem chronischen Geschwür, der adhäsiven Perigastritis und dem Karzinom. Der angeborene Sanduhrmagen ist nach Verf., ebenso wie die angeborenen Pylorusstrikturen, sehr selten. Bei 1000 Operationen in der oberen Bauchgegend und 400, die am Magen selbst ausgeführt wurden, sah Verf. keinen einzigen Fall von angeborenem Sanduhrmagen. In vier von den 23 Fällen des Verf. war Karzinom die Ursache der Anomalie, in allen übrigen chronisches Geschwür mit oder ohne perigastritische Verwachsungen. Die Symptome werden mit dem Fortschreiten der Erkrankung deutlicher; die Konstriktion kann an verschiedenen Stellen sitzen, meist sitzt sie ca. 4 Zoll vom Pylorus entfernt; daher ist der proximale Magenteil mehr ausgedehnt. Oft ist der Pylorus zu gleicher Zeit verengert; je näher die Konstriktion an der Cardia gelegen ist, desto weniger ausgesprochen sind die Zeichen von Gastrektasie. Zur Diagnosenstellung ist die Aufblähung des Magens mit Kohlensäure gut zu verwerten, wobei sich sehr häufig erst die eine, dann die andere Magenseite aufbläht. Beim Auswaschen des Sanduhrmagens findet man häufig, daß zunächst ganz reines Spülwasser abläuft; spült man nach ganz kurzer Zeit wieder, so kommt nun reichlicher stagnierter Mageninhalt zutage. Ein drittes Symptom, von Wölfler angegeben, besteht darin, daß die Spülflüssigkeit oft nicht wieder zurückkommt, da sie gleich in den zweiten Magenteil hineingespült wird.

Was die Therapie angeht, so kann sie natürlich nur eine operative sein. Wenn die Striktur mehr in der Mitte des Magens lag, machte Verf. die Gastro-

Digitized by Google

plastik, hier und da kombiniert mit Pyloroplastik. Wenn die Einschnürung nicht sehr eng und die zweite Magenhälfte nicht sehr groß ist, dann dürfte nach Verf. die hintere Gastroenterostomie die Operation der Wahl sein, während die Gastroenterostomia anterior Verf. nicht empfehlenswert erscheint. Wo beide Magenteile gleichmäßig ausgedehnt sind und die Striktur breit ist, da ist nach Verf. die Gastro-Gastrostomie angebracht, event. bei gleichzeitiger Pylorusverengerung mit hinterer Gastroenterostomie verbunden. Bei Karzinomsanduhrmagen bleibt als Operation nur die Gastroenterostomie und die Magenresektion. — Sämtliche 23 Krankengeschichten sind den interessanten Ausführungen angefügt. Was die Resultate angeht, so genasen die elf Pat. mit einfacher Gastroplastik sämtlich, ein Pat. mit Gastro- und Pyloroplastik und einer mit vorderer Gastroenterostomie starben; alle sechs Pat. mit hinterer Gastroenterostomie genasen ebenfalls. Von den vier Fällen mit krebsigem Sanduhrmagen genasen resp. erholten sich drei (zwei Magenresektionen und eine hintere Gastroenterostomie); ein Pat. mit vorderer Gastroenterostomie starb am 10. Tage. — Der bekanntlich vom Verf. angegebene, nach Art des Murphyknopfes anzuwendende Knopf aus dekalziniertem Knochen fand durch Verf. ausgedehnte Verwendung bei den Operationen.

H. Ebbinghaus (Paris).

34) **F. Krause.** Erfahrungen in der Magenchirurgie.

(Berliner klin. Wochenschrift 1903. Nr. 47 u. 48.)

Der Bericht über 79 Magenoperationen, die Verf. während der $2^1/_2$ Jahre seiner Berliner Tätigkeit ausführen konnte, läßt erkennen, daß K.'s Erfolge nicht schlechter als die anderer Chirurgen, und daß die vielen schönen Resultate seiner scharfen Indikationsstellung und der zweckmäßigen Auswahl der Operationsmethoden zu verdanken sind. 8 Gastrostomien, 45 Gastroenterostomien, 14 Magenresektionen, 7 Jejunostomien, 2 Exzisionen eines Magengeschwürs, 3 Pyloroplastiken wurden ausgeführt, und zwar in 15 Fällen die Gastroenterostomie wegen gutartiger Erkrankung mit keinem Todesfall, in 29 Fällen bei Karzinom des Magens mit 14 Todesfällen = 48% Mortalität. Nach 12 wegen Karzinom ausgeführten Magenresektionen starben 3 Kranke; 2 wegen gutartiger Affektionen vorgenommene Magenresektionen führten zur Heilung (= 28,6% Mortalität bei 14 Resektionen). Die Pyloroplastik führte in allen 3 Fällen zur Heilung. Die Exzision des Magengeschwürs wurde einmal mit tödlichem, einmal mit günstigem Ausgang ausgeführt.

Genaue statistische Angaben sind der ausführlichen Arbeit des Dr. Dario Maragliano in den Bruns'schen Beiträgen vorbehalten. Die hohe Zahl der Mortalität bei der Gastroenterostomie erklärt sich aus der sehr weiten Indikationsstellung des Verf. beim Magenkrebs.

Bei Perforation des Magengeschwürs sucht K. durch Laparotomie die Quelle der Peritonitis aufzudecken und zu versorgen, die Peritonealhöhle zu reinigen. Bei den durch Anreißen eines größeren Gefäßes entstehenden Blutungen des Magens schreitet er nur dann zur Operation, wenn der Kranke noch nicht zu sehr geschwächt ist. Bei kleineren, sich öfter wiederholenden Blutungen hält er sich berechtigt, operativ einzugreifen, sobald eine streng durchgeführte und rationelle innere Behandlung versagt hat und der Organismus außer stande erscheint, die schweren Folgen des Leidens weiter zu ertragen. K. macht dann die Gastroenterostomia antecolica mit Braun'scher Anastomose, und zwar ohne Murphyknopf. In besonders schweren Fällen von Magengeschwür, in denen trotz der Gastrojejunostomie der Magen nicht das Geringste an Speisen verträgt, legt er eine Jejunostomie in der Nähe der Enteroanastomose an (Witzel'sche Schrägfistel).

Bei der Resektion des Magens wendet K. im allgemeinen die zweite Billroth'sche Methode an, und zwar führt er bei Kranken, die dermaßen in ihrem Kräftezustand herabgekommen sind, daß man einen großen Eingriff nicht wagen darf, in der ersten Sitzung nur die Gastrojejunostomie aus und reseziert, wenn der Kranke sich genügend erholt hat.

Digitized by Google

Bei inoperablem Magenkrebs verwirft K. im allgemeinen die Jejunostomie, weil der Kranke durch die äußere Fistelbildung fortdauernd an sein unheilbares Leiden erinnert wird und sich unglücklich fühlt. In Fällen, in denen kein ausreichender Platz für die Anlegung einer Gastroenterostomie wegen der weiten Ausdehnung des Karzinoms vorhanden ist, beschränkt er sich im allgemeinen auf die Probelaparotomie und schlägt die den Symptomen angemessene innere Behandlung ein.

Bei größeren Magenoperationen zieht er die allgemeine, aber häufig unterbrochene Narkose der Schleich'schen Infiltrationsanästhesie vor. — Zur Desinfektion der Hände verwendet er seit 14 Jahren ausschließlich Wasser und Seife und 1‰iges Sublimat. In die Wunden kommt nicht das geringste Antiseptikum.

Langemak (Erfurt).

35) **G. A. Syme.** Carcinoma of the duodenum, resection, recovery.

(Lancet 1904. Januar 16.)

Verf., Chirurg an der Universität Melburne, resezierte mit Erfolg den dritten Duodenalabschnitt bei einem sehr kachektischen, 40 Jahre alten Farmer wegen eines (später mikroskopisch bewiesenen) scirrhösen Karzinoms; gleichzeitig nahm er die umgebenden infiltrierten Drüsen mit fort. Eine Geschwulst war vorher nicht fühlbar gewesen, es bestanden die klinischen Symptome eines Pyloruskarzinoms. Die Operation, die nur mit ein paar Worten geschildert ist, geschah durch Laparotomie in der Mittellinie; nach Resektion des Darmes mit Umgebung zwischen Kocher'schen Klemmen wurde eine direkte End-zu-Endvereinigung mit zweireihiger fortlaufender Seidennaht hergestellt. 2 Monate nach der Operation sah Verf. den Mann nochmals wieder; derselbe befand sich wohl und wies erhebliche Gewichtszunahme auf.

H. Ebbinghaus (Paris).

36) **H. Hilgenreiner.** Entzündung und Gangrän des Meckel'schen Divertikels.

(Beiträge zur klin. Chirurgie Bd. XL. Hft. 1.)

Verf. teilt zunächst aus der Prager chirurgischen Klinik zwei Fälle von Entzündung des Meckel'schen Divertikels mit. Der eine Fall, eine rezidivierende chronische ulzeröse Diverticulitis kam durch Resektion des Divertikels, zur Heilung, während im zweiten Falle infolge allgemeiner Peritonitis noch während der Operation der Tod erfolgte. Im Anschluß an diese Beobachtungen und unter Berücksichtigung einer reichen Literatur werden die entzündlichen Prozesse im Divertikel hinsichtlich der Ätiologie (Fremdkörper, Darmparasiten, Traumen, Infektion, Verlagerung in einen Bruchsack), der pathologischen Anatomie, der klinischen Symptome, der Prognose, Diagnose und Therapie eingehend besprochen.

Bei der Gangrän des Divertikels unterscheidet Verf. solche durch Strangulation, für welche ein Fall der Prager Klinik als Beispiel angeführt wird, durch Volvulus, bei Darmeinklemmung unter dem fixierten Darmanhange, durch Knotenbildung des Divertikels, bei Knickung des Darmes durch Zug und bei Invagination.

Am Schluß seiner Ausführungen weist Verf. auf die oft außerordentliche Ähnlichkeit in Anamnese und klinischem Bilde zwischen Entzündung und Gangrän des Divertikels hin. In manchen Fällen läßt sogar eine direkte Einsichtnahme bei der Operation oder der Obduktion eine Scheidung nicht treffen, da der Endstatus bei beiden Prozessen oft der gleiche ist.

Blauel (Tübingen).

37) **Murray.** Idiopathic dilatation of the colon.

(Annals of surgery 1903. November.)

Es handelt sich um einen kleinen, 4jährigen Pat., welcher stets an Stuhlverhaltung und Auftreibung des Leibes gelitten hatte, so daß Stuhl nur durch Abführmittel zu erreichen war. Als der Kleine 3 Jahre alt war, hatte sich eine derartige Auftreibung des Leibes und eine so hochgradige Stuhlverhaltung ein-

Digitized by Google

gestellt, daß wegen Verdachtes auf Unterleibstuberkulose die Laparotomie ausgeführt wurde. Trotz negativen Befundes besserte sich zunächst der Zustand, nach einem Jahre traten jedoch wieder derartige Beschwerden ein, daß Verf. abermals die Laparotomie bei dem nun im 4. Lebensjahre stehenden kleinen Pat. vornahm. Es fand sich nach der Eröffnung der Bauchhöhle eine hochgradige, den ganzen Dickdarm vom Blind- bis zum Mastdarme betreffende enorme Darmaufblähung. Durch Einführen eines Mastdarmspiegels gelang es, den geblähten Darm zum Zusammenfallen zu bringen. Hauptsächlich war gedehnt die Flexura sigmoidea und das Colon descendens, an einer Stelle betrug die Weite der Darmlichtung 6 Zoll im Durchmesser. Verf. resezierte die Flexura sigmoidea und den oberen Teil des Colon descendens und vernähte das Colon transversum mit dem oberen Teile des Mastdarmes. Der Kleine überstand die Operation gut und war für die Folge von seinen Beschwerden befreit.

Verf. weist darauf hin, daß es sich in dem vorliegenden Falle nicht um ein mechanisches Hindernis, sondern um eine Störung in der Darmwandstruktur oder der Darmnerven handelte, welche es dem Darm unmöglich machte, seinen Inhalt weiter zu treiben. **Herhold** (Altona).

38) **Pankow.** Über einen Fall von spastischem Ileus. (Aus der Universitäts-Frauenklinik zu Jena.)

(Münchener med. Wochenschrift 1903. Nr. 45.)

Bei der 40jährigen Pat. traten am 8. Tage nach Exstirpation der Gebärmutter wegen Myom und der dilatierten rechten Niere (wegen drohender Harnleiternekrose) Ileuserscheinungen ein, die die Wiedereröffnung der Bauchhöhle und die Anlegung eines künstlichen Afters am Colon transversum, oberhalb des fest kontrahierten Colon descendens und S romanum notwendig machten. Eine Drehung oder Abschnürung des Darmes war nicht vorhanden; ebenso fehlte eine Peritonitis. Aus dem Kunstafter gingen in den nächsten Tagen Kot und Winde reichlich ab; ein Versuch, jenen zu schließen, führte von neuem zu Ileuserscheinungen, so daß der künstliche After wieder hergestellt werden mußte. Wochenlang erfolgten die Darmentleerungen nur durch diesen; die in den Mastdarm eingeführte Flüssigkeit lief nicht durch den künstlichen After wieder ab. Erst von der 8. Woche ab wurde das Colon descendens allmählich wieder durchgängig, erfolgte der Abgang von Stuhlgang durch den Mastdarm, so daß nach weiteren 6 Wochen der Kunstafter geschlossen werden konnte. Es scheint sich demnach in dem Falle wirklich um einen spastischen Ileus reflektorischer Natur gehandelt zu haben, der vielleicht durch eine — infolge der bei der Myomauslösung geschehenen Mesenterialverletzungen entstandene — Geschwürsbildung der Darmwand ausgelöst wurde.

Kramer (Glogau).

39) **Bloodgood.** Intestinal obstruction following operation for reducible left inguinal hernia.

(Annals of surgery 1903. Dezember.)

B. erscheint es bemerkenswert, daß bei den zahlreich ausgeführten Bauchoperationen so äußerst selten ein Fall von innerem Darmverschluß beobachtet wird, obwohl zwischen dem abgeschnürten Bruchsack einerseits und Netz und Eingeweiden andererseits Verwachsungen sehr leicht entstehen können. Er hat einen einschlägigen derartigen Fall beobachtet. Im Anschluß an die Operation eines direkten Leistenbruches trat Erbrechen ein; dasselbe hielt länger als 48 Stunden an, hinzu gesellte sich Verschwinden der Leberdämpfung infolge der Auftreibung des Leibes, ferner ein Anstieg der Leukocytenzahl von 12000 auf 16000. Bei der nunmehr vorgenommenen Laparotomie wurde ein Einschnürungsring am Ileum angetroffen, nach oben von demselben starke Blähung, nach unten starke Verengerung des Darmes. Nach Hervorholen dieses Darmteiles glich sich die Einschnürung sowohl wie die Darmenge und Darmweite schnell wieder aus; der Darm konnte reponiert werden. Jetzt trat ungestörter Heilungsverlauf ein. Verf.

Digitized by Google

weist darauf hin, daß es nicht immer leicht sei, einen falschen Darmverschluß (durch vorübergehende Darmparalyse) von einem wahren Darmverschluß (durch mechanische Behinderung) frühzeitig nach Operationen zu unterscheiden. Die Erhöhung der Leukocytenanzahl soll ein wichtiges diagnostisches Hilfsmittel in diesen Fällen sein, indem sie auf das Vorhandensein eines wahren Darmverschlusses hinweist.

Herhold (Altona).

40) **Pollack.** **Beiträge zur Kenntnis des tuberkulösen Ileocoecaltumors.**

Inaug.-Diss., Breslau, 1903. 56 S.

Verf. gibt eine eingehende Darstellung der pathologischen Anatomie, klinischen Symptome, Diagnose und Therapie des tuberkulösen Ileocoecaltumors und teilt die Kranken- und Operationsgeschichten von 20 Fällen der Breslauer chirurgischen Klinik mit.

Die Mehrzahl derselben (Nr. 10—20) wurde nach v. Mikulicz' Resektionsmethode operiert (I. Ablösung und Vorlagerung der Geschwulst vor die geschlossene Laparotomiewunde, II. Abtragung, III. Verschluß des widernatürlichen Afters).

In einem Falle (Nr. 9) wurde der Blinddarm durch Enteroanastomose zwischen Ileum und Colon ascendens ausgeschaltet, mit seinen offenen Enden zunächst nach außen gelagert und in einer zweiten Sitzung exstirpiert. P. legt die Nachteile dieses Verfahrens gegenüber der v. Mikulicz'schen Operation klar.

Nr. 5—8 wurden einzeitig reseziert, Nr. 8 etwas atypisch, indem ein Stück des ausgeschalteten Darmes erst später entfernt wurde; aus welchem Grunde ist aus der Darstellung nicht recht ersichtlich (Ref.).

Bei Nr. 1—4 wurde nur eine Enteroanastomose zwischen Dünn- und Dickdarm gemacht, doch mußte Fall 2 nachträglich anderweitig reseziert werden.

Die einfache Laparotomie und die Darmausschaltung und Isolierung des ausgeschalteten Stückes nach einer der verschiedenen Methoden (Verschluß der Enden oder Einnähen in die Wunde) wurde nicht vorgenommen.

Zum Verschluß des Kunstafters wurde in 6 Fällen eine Darmklemme angewandt (wahrscheinlich die von Kausch angegebene; vgl. dieses Zentralblatt, Bericht über den Chirurgenkongreß 1900 p. 60, Ref.), z. T. mit gutem Erfolge.

Über die Endresultate läßt sich nicht kurz berichten, da sie zu sehr von dem Allgemeinzustande und eventuellen Komplikationen abhängig sind.

Gutzeit (Neidenburg).

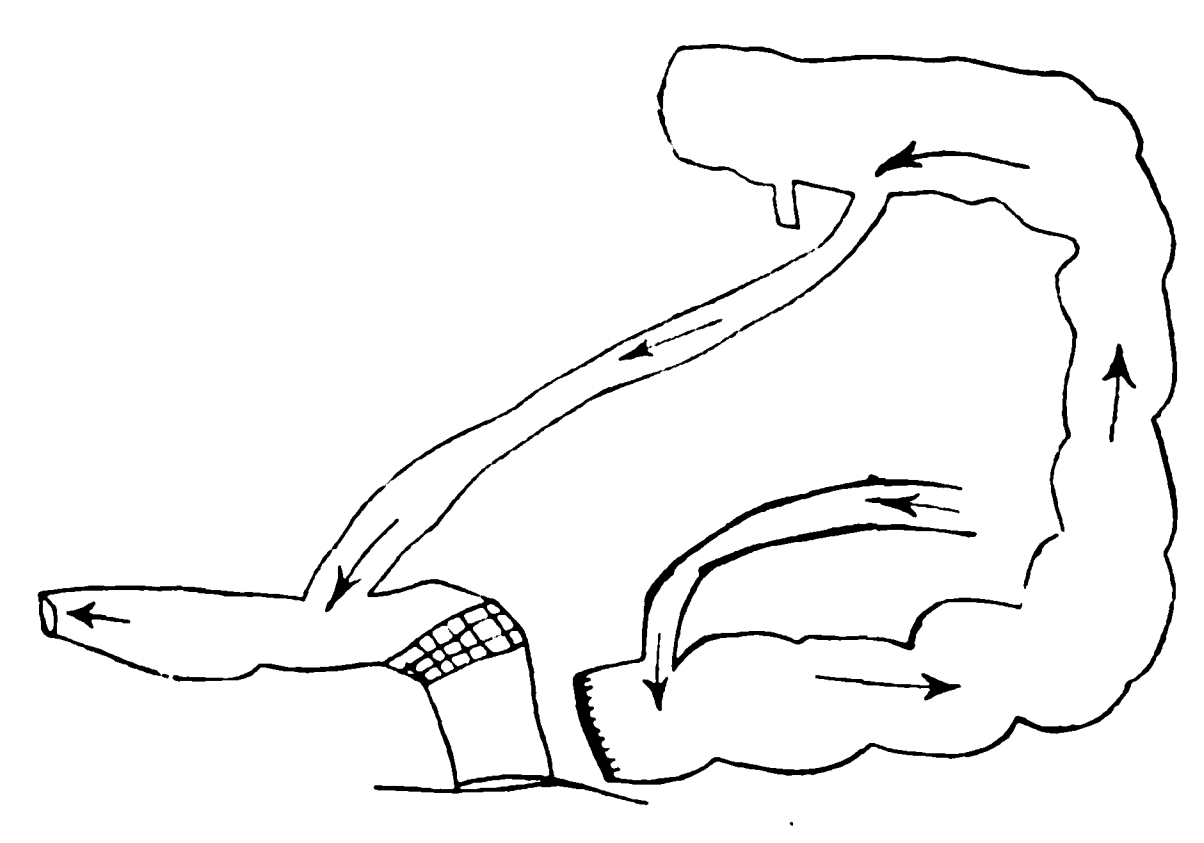
41) **M. Patel et P. Cavaillon.** **Deux observations d'exclusion unilatérale dans les cas de tumeurs malignes du gros intestin.**

(Arch. génér. de méd. 1903. Nr. 36.)

Die Verff. teilen nach Beschreibung von zwei einschlägigen, mit gutem, wenn auch vorübergehendem Erfolge operierten Fällen eine Idee Jaboulay's mit, die dieser angibt für Fälle, in denen nach unilateraler Ausschaltung des ganzen Dickdarmes (bei bösartiger Geschwulst des Colon descendens) unstillbare Diarrhöen anhalten würden. Die in die Flexur eingepflanzte Ileumschlinge wird etwa 12 cm vor ihrer Mündung durchtrennt. Die obere Lichtung des unteren Abschnittes wird in das Colon ascendens, die untere Lichtung des oberen Abschnittes in das Colon descendens oberhalb der Geschwulst eingepflanzt. Das Colon descendens wird zwischen der neuen Implantationsstelle und der Neubildung durchtrennt; das obere Ende blind verschlossen, das untere in die Haut eingenäht. Der Darminhalt muß nun vom Dünndarm in das Colon descendens, transversum, ascendens und durch das 12 cm lange Verbindungsstück in die Flexura sigm. gehen; mit anderen Worten den ganzen Dickdarm in umgekehrter Richtung (!!) passieren. Ein Teil der Sekretion der Neubildung wäre auf diese Weise nach außen gelenkt und der Dickdarm der Zirkulation erhalten. Das Schema dieser Methode wäre folgendes:

Digitized by Google

Diese Methode wird wohl keine Nachahmer finden; man wird vielmehr von



vornherein das Colon descendens in die Flexur unterhalb der Geschwulst implantieren. **W. Sachs** (Mülhausen i. E.).

42) **H. Strauss.** Zur Methodik der Rektoskopie.

(Berliner klin. Wochenschrift 1903. Nr. 48.)

Verf. hat ein dem Rektoskop von Tuttle nachgebildetes Instrument anfertigen lassen, welches die Verbesserung aufweist, daß der Beleuchtungsapparat mit dem Tubus nicht fest verbunden ist, und daß eine Verbindung der Außenluft mit der unter negativem Drucke stehenden Luft des Mastdarmrohres hergestellt ist. Beiden Instrumenten ist die aus der Anwendung des Einblasungsprinzips sich ergebende Benutzung eines Gebläses und eines Fensters gemeinsam. Die genaue Beschreibung, die durch eine Abbildung verständlich gemacht ist, muß im Original nachgelesen werden. Leider fehlt, wie so häufig bei Publikationen von neuen Instrumenten, auch hier die Angabe des Preises und die genaue Adresse des Fabrikanten bezw. Lieferanten. **Langemak** (Erfurt).

43) **C. Gangitano** (Napoli). Colopessia alla Ludloff con resezione del colon per la cura del prolasso del retto. Guarigione.

Napoli, **Sangiovanni,** 1903.

Der 30jährige Kranke des Verf. litt an einem schweren Mastdarmvorfalle, der sich infolge von einer Resektion des Kreuz- und Steißbeines wegen komplizierter Schußverletzung entwickelt hatte. Verf. hatte bereits zweimal die Kolopexie mit nur vorübergehendem Erfolg ausgeführt. Am 4. Februar 1900 nun resezierte er die 30 cm lange Flexura sigmoidea, pflanzte das obere Darmende seitlich in das abführende; dieses letztere nähte er jedoch offen — um durch den leichteren Abgang der Gase die Darmanastomose mehr zu entlasten — in die Bauchwunde ein (also eine Modifikation jenes von Ludloff an Hunden geübten Verfahrens; cf. d. Zentralbl. 1900 p. 216). Glatte Heilung; auch die Darmfistel schloß sich.

Der Wert der Mitteilung liegt darin, daß dies wohl der erste nach jener Methode operierte Kranke ist (der Fall ist älter als die v. Eiselsberg's), und daß die Heilung bereits über 3 Jahre besteht. **A. Most** (Breslau).

Originalmitteilungen, Monographien und Separatabdrücke wolle man an *Prof. E. Richter* in Breslau (Kaiser Wilhelmstraße 115), oder an die Verlagshandlung *Breitkopf & Härtel*, einsenden.

Druck und Verlag von Breitkopf & Härtel in Leipzig, Nürnbergerstraße 36/38.

Digitized by Google

Zentralblatt
für
CHIRURGIE

herausgegeben
von

E. von Bergmann, in Berlin, **F. König,** in Berlin, **E. Richter,** in Breslau.

Einunddreifsigster Jahrgang.

Wöchentlich eine Nummer. Preis des Jahrganges 20 Mark, bei halbjähriger Vorauszahlung. Zu beziehen durch alle Buchhandlungen und Postanstalten.

Nr. 10. **Sonnabend, den 12. März.** **1904.**

XXXIII. Chirurgenkongreß.

Um möglichst rasch im Zentralblatt einen sachlich richtigen Bericht über die Ergebnisse des Kongresses bringen zu können, bitte ich die Herren, welche auf demselben Vorträge halten werden, mir recht bald nach der Sitzung einen Selbstbericht über solche in Berlin zu übergeben oder nach Breslau XIII, Kaiser Wilhelmstraße 115, einzusenden.

Richter.



Über das freie seröse Exsudat des Peritoneum als Frühsymptom einer Perforationsperitonitis.

Von

Prof. C. S. Haegler in Basel.

Schon seit Jahren experimentell mit der Pathologie und Therapie der Peritonitis beschäftigt, werde ich, obschon meine Versuche noch nicht abgeschlossen sind, zu einer Äußerung über einen Teil derselben veranlaßt durch die Mitteilung von Moszkowicz (Münchener med. Wochenschrift 1904 Nr. 4), worin dem freien serösen Erguß der Peritonealhöhle die Stellung als Frühsymptom bei ungünstig verlaufenden Appendicitisfällen vindiziert wird. Da Moszkowicz nur über klinische Erfahrungen berichtet, so möchte ich hier kurz denselben eine experimentelle Stütze geben.

Die Anregung, speziell den Exsudations- und Resorptionsprozessen des Peritoneum in der Frühzeit nach der Infektion (oder Intoxikation) näher zu treten, erhielt ich einerseits durch Befunde bei inkarzerierten Hernien, besonders aber durch die Erfahrungen, welche Frühoperationen bei schweren, mit Eingeweideverletzungen komplizierten Bauchkontusionen bringen. Hier kann man oft schon in den ersten Stunden nach der Verletzung eine bedeutende Exsudation (trüb-serös, sero-fibrinös) nachweisen, wie Beobachtungen der chirurgischen Kliniken zu Basel und anderwärts (Hahn, Schmitt, Angerer u. a.) ergeben haben. Wenn auch in solchen Fällen die entzündungserregende Noxe (infektiöser und chemischer Natur) frei und relativ reichlich in die Peritonealhöhle sich ergießen kann und die Entstehung einer allgemeinen Peritonitis an sich nichts verwunderliches hat, so ist immerhin die auffallend rasche und ausgiebige exsudative Reaktion des Peritoneum (wo man doch die viel zitierte Resorptionskraft sich zu betätigen sehen erwarten könnte), ein Umstand, dem man bisher relativ wenig Beachtung geschenkt hat.

Bei den Tierversuchen, bei denen ich in der üblichen Weise die Frühstadien der Peritonitis kennen zu lernen versuchte, ist mir dieser frühzeitige Erguß, der sich unter gewissen Bedingungen regelmäßig findet, stets aufgefallen. Seine Quantität steht im proportionalen Verhältnis zu der Menge oder Virulenz des eingebrachten Keimmaterials (oder dessen Toxine).

Unter meiner Leitung hat Thommen[1] eine Serie von Tierexperimenten angestellt, die ursprünglich den Zweck hatten, die Resorptionsbedingungen des mechanisch geschädigten Peritoneum (Bauchkontusionen) zu studieren. Es wurden jeweilen 10 ccm physiologischer Kochsalzlösung intraperitoneal eingespritzt und die Tiere nach verschiedenen Zeiträumen getötet. War die Kontusion erfolgreich, d. h. hatte sie einen gewissen Grad erreicht, ohne die Eingeweide schwerer zu schädi-

[1] Archiv für klin. Chirurgie Bd. LXVI.

Digitized by Google

gen, so fanden sich innerhalb der ersten 6 Stunden Flüssigkeitsmengen in der Bauchhöhle, die (bis das vierfache) größer waren als die eingespritzten[2]. Es handelte sich dabei nicht mehr um Kochsalzlösung, sondern um eine opaleszierende, sehr eiweißreiche Flüssigkeit, die beim Stehen gallertartig gerann.

Seit Wegner's vorzüglicher Arbeit wird für peritoneale Infektion und Intoxikation fast immer die große Resorptionskraft des Peritoneum in den Vordergrund geschoben. Wenn auch eine Reihe von für das lebende Gewebe sogar differenter Flüssigkeiten in der Peritonealhöhle allerdings relativ rasch resorbiert wird, so geht dies nicht ohne Peritonealreizung ab. Werden einem Kaninchen 100 g Aq. destill. sterilis. intraperitoneal eingespritzt, so findet man nach einer Stunde vielleicht noch 30—40 ccm vor, aber nicht Wasser, sondern eine stark eiweißhaltige Flüssigkeit, wie übrigens schon Wegner selber in einigen seiner Versuche feststellen konnte. — Das Peritoneum reagiert auf jeden Reiz, in den ersten Stunden schon, mit Absonderung eines serösen, mehr oder weniger fibrinreichen Exsudates. Ist der Reiz ein geringer und vorübergehender, so ist die Exsudation nur schwach. Die Resorption aber tritt, wenn die Schädigung des Peritoneum nicht eine sehr intensive und allgemeine ist, fast gleichzeitig mit der Exsudation ein und kann sie event. in kurzer Zeit kompensieren.

Diese Exsudation auf entzündlichen Reiz hat das Peritoneum mit den anderen Körpergeweben gemein, nur ist der großen Fläche wegen hier die Flüssigkeitsproduktion eine viel raschere. Daß dieser Reiz bei infektiösen Prozessen — wie in den anderen Körpergeweben — ein chemischer ist (Toxine, Proteine) bedarf wohl keiner besonderen Erwähnung. Die Stoffwechselprodukte aller von mir hierauf untersuchten pathogenen Keimarten lösen eine Exsudation in den ersten Stunden aus, doch ist die Menge des nachweisbaren Exsudates je nach Art und Virulenz[3] des Keimes, der die Stoffwechselprodukte lieferte, und nach der Menge der eingespritzten Flüssigkeit sehr verschieden, oft nur ganz geringfügig. Handelt es sich um mäßige Mengen solcher Kulturfiltrate, so ist — wenn die Keime nicht sehr virulent waren — der Flüssigkeitserguß in längstens 12—24 Stunden wieder verschwunden. Die Reaktion ist geringer oder die Resorption beschleunigt, wenn die Tiere durch eine oder mehrere frühere Einspritzungen solcher Filtrate vorbehandelt waren und das Peritoneum, wie schon Reichel hervorhob, dadurch widerstandsfähiger geworden ist, und zwar auch gegen Injektion von unfiltrierten Kulturen des betreffenden Keimes[4].

---

[2] Auch bei den Kontrolltieren (nicht kontundiert) ist mehrmals eine wenn auch nur ganz minimale Zunahme der Flüssigkeit beobachtet worden, die möglicherweise mit kleinen Nebenverletzungen zusammenhing.

[3] Ich verstehe unter »Virulenz« den Ausdruck der Adaptationsfähigkeit an die betreffende Tierspezies oder das Individuum.

[4] Es liegt hierin wohl die Erklärung für den Umstand, daß das Peritoneum bei lokalisierten entzündlichen Prozessen (Abszessen) widerstandsfähiger ist als in

Digitized by Google

Bei Injektionen von unfiltrierten Kulturen wirkt der Reiz, wenn wenigstens die Keimart die nötigen Adaptationsbedingungen findet (Virulenz), natürlich fortdauernd, und nun hängen die weiteren intraperitonealen Veränderungen im allgemeinen besonders von der betreffenden Keimart ab. Unsere bekannten Eitererreger mit den kräftigen chemotaktischen Eigenschaften ihrer Toxine rufen leichter Ausscheidungen von Faserstoff im Exsudat oder an der Peritonealoberfläche hervor als die Bakterienflora des Darmes. Dadurch kann es zu Absackungen kommen. Es findet sich eventuell bei ungünstigem Verlauf nach 24 Stunden kein Exsudat mehr, sondern nur eine massenhafte Ablagerung von Faserstoff.

Anders ist es mit der Bakterienflora des Darmes, wo für einen ungünstigen Verlauf nach meinen Versuchen weniger die Kolibazillen, als, wie schon Friedrich hervorgehoben hat, die anaeroben Arten die Hauptrolle spielen. Das Filtrat von Kulturen des Darminhaltes, das unter Sauerstoffabschluß gezüchtet worden ist, ruft besonders eine bedeutende Exsudation hervor, die im allgemeinen leukocytenarm ist und bei größerer Dosis des Injektum oder bei Kulturen vom Inhalt des stagnierenden Darmes einen hämorrhagischen Charakter hat. Die Faserstoffablagerung ist in solchen Fällen eine sehr spärliche. Über den Grund dieses Umstandes kann ich mich zurzeit noch nicht aussprechen; ich möchte nur beifügen, daß sehr virulente Eitererreger in den ersten 24 Stunden ein ähnliches Bild zu erzeugen imstande sind.

Man kann dieses primäre freie, seröse oder hämorrhagische Exsudat der Peritonealhöhle als ein Schutzorgan zweiter Ordnung bezeichnen: wenn es wegen der reichlichen oder stark giftigen Toxinmenge oder eines reichlichen Infektionsmateriales nicht zu Verklebungen in der Nähe der Eintrittspforte gekommen ist, so reagiert das Peritoneum sofort mit einer mehr oder weniger ausgiebigen Exsudation, die wohl den Zweck hat, die Toxine zu verdünnen.

Bei lokalen entzündlichen Affektionen der Darmwand ist also der Nachweis freier Flüssigkeit in der Peritonealhöhle allerdings prognostisch ein ungünstiges Zeichen: er zeigt, daß keine Tendenz zur Abschließung vorhanden ist, und daß größere Mengen von stark giftigen Toxinen (und wohl auch Keime selber) in die freie Bauchhöhle eingebrochen sind oder noch fortdauernd einbrechen.

---

1) **E. Holländer.** Die Medizin in der klassischen Malerei.
Stuttgart, **Ferdinand Enke,** 1903. XII u. 276 S. 165 Abbildgn.

Verf. ist ein vielgereister Kollege, der überall, wo er hingekommen, sein Interesse solchen malerischen und zeichnerischen Darstellungen zugewandt hat, die sich mit medizinischen Dingen befassen;

der Norm; denn es ist wohl zweifellos, daß in solchen Fällen kleine Toxinmengen (anfangs oder auch später) in die freie Bauchhöhle gelangen.

Digitized by Google

er hat fleißig Abbildungen derselben gesammelt, einen Teil derselben in obigem Werke nach bestimmten Gesichtspunkten geordnet in trefflicher Ausführung wiedergegeben und einen verbindenden Text dazu geschrieben. Wesentlich handelt es sich um die Werke niederländischer Maler aus dem 17. Jahrhundert, doch kommen auch solche anderer Zeiten und Länder zur Verwertung. Nach kurzen Ausführungen über die Anatomie im Mittelalter folgt eine größere Reihe sog. Anatomiebilder, denen sich andere Gruppenporträts von Chirurgen, Spitalsvorständen (Regenten) u. ä. anschließen. Der verbindende Text ergeht sich dabei bald über die Dargestellten selbst, bald über die Lehr- und Heilstätten, wo sie gewirkt, die Stellung der Chirurgen in der Gesellschaft, die darstellenden Künstler usw. Weiter geht Verf. über zu den Abbildungen besonderer Krankheiten, namentlich von Lepra, Syphilis und Pest, streift die Tanzwut, reproduziert eine Anzahl Zwergenporträts, dann in größerer Zahl die zum Teil sehr bekannten Bilder der Harnbeschauer. Von Badern und Barbieren, Fußärzten und anderen Vertretern der niederen Chirurgie, von der stets zahlreichen Schar der Scharlatane, der Narrenschneider, der Zahnreißer wird manch ergötzliches Bild gezeigt und manch lustige Anekdote erzählt. Zum Schluß geht Verf. auch noch auf die Darstellung von Hospitälern und Wochenstuben, auf die Heilungen durch Handauflegen der Könige ein und weiß dabei seine reichen Lesefrüchte allerorten zur Geltung zu bringen, ohne dem Leser zu schwere Arbeit zuzumuten. So sieht man in dem — übrigens mustergültig ausgestatteten — Buche viel hübsche, für die Geschichte der Ärzte und ihrer Kunst auch charakteristische Bilder, ohne durch den begleitenden Text beschwert zu werden. Namentlich das Auge des Beschauers findet reichen Genuß.

Richter (Breslau).

---

2) **Bartsch.** Bis der Arzt kommt.

Heidelberg, **Otto Peters,** 1904.

Das Buch wendet sich an die Laienkreise. Hat es auch speziell für den Chirurgen keinen besonderen Wert, so soll es doch auch an dieser Stelle warm empfohlen werden.

Es unterscheidet sich in sehr vorteilhafter Weise von den gewöhnlichen Aufklärungsbüchern und -schriften, die dem Publikum aufgedrängt werden. Es soll, wie der Titel besagt, dem Arzte in die Hand gearbeitet werden; er soll nicht entbehrlich gemacht werden. Der Laie erfährt aber gerade so viel Aufklärung und Belehrung, daß er bei Erkrankungs- und Unglücksfällen durch seine Maßnahmen — bis der Arzt kommt — nichts schadet. Auf die einzelnen Kapitel näher einzugehen, ist hier nicht der Platz. Das Buch ist gut ausgestattet, leicht faßlich geschrieben und enthält auch eine Kritik der Naturheilmethode, der Kurpfuscherei, der Geheimmittel und brieflichen Behandlung.

Digitized by Google

Es kann und soll jeder Arzt das Buch in den Familien seiner Klientel zum Vorteil der Kranken und zum Nutzen des ärztlichen Standes und seines Ansehens empfehlen. **Tschmarke** (Magdeburg).

---

3) **Schlesinger.** Die Indikationen zu chirurgischen Eingriffen bei inneren Erkrankungen.

Jena, Gustav Fischer, 1903.

Verf. ist innerer Kliniker und will gerade dem praktischen Arzt aus seiner reichen, eigenen Erfahrung heraus einen kurzgefaßten Ratgeber an die Hand geben, wie er sich bei inneren Krankheiten zu einer eventuellen Operation stellen soll. Sehr zweckmäßig hat Verf. den klinischen Bemerkungen meist eine kurze Abhandlung über Ätiologie und pathologische Anatomie vorausgeschickt. Und ebenso wird es der Praktiker mit Freuden begrüßen, in dem Büchlein auch Aufschluß über die Differentialdiagnose, das Risiko bei falscher Diagnose, die Folgen eines unterlassenen operativen Eingriffes, die Indikationen zur Operation und die Prognose zu finden. Den breitesten Raum nehmen die Krankheiten des Nervensystems ein, besonders die Krankheiten des Gehirns und seiner Häute. Es ist da in übersichtlicher Form alles gegeben, was den Praktiker, aber auch den Chirurgen, der nicht gerade oft mit derartigen Krankheiten zu tun hat, zur schnellsten Orientierung über alle einschlägigen Verhältnisse interessieren kann. Sehr anregend wirken die eingestreuten kurzen Krankengeschichten selbsterlebter Fälle. Auf die Technik ist nicht eingegangen worden, was ja auch dem Zwecke des Buches nicht entsprach. Wer sich über einzelne Fragen näher unterrichten will, findet am Schluß jedes Kapitels eine genügende Literatur der neuesten, oft den Mitteilungen aus den Grenzgebieten der Medizin und Chirurgie entnommenen Arbeiten. Ref. kann das Buch nur warm empfehlen. Es ist seiner Ansicht nach wichtiger und bei seiner zweckmäßigen Anlage für den praktischen Arzt und auch für den Spezialisten lehrreicher, als manches der neuerdings erschienenen kurzgefaßten Handbücher. **Tschmarke** (Magdeburg).

---

4) **v. Baumgarten** und **Tangl.** Jahresbericht über die Fortschritte in der Lehre von den pathogenen Mikroorganismen. XVII. Jahrgang 1901.

Leipzig, S. Hirzel, 1903. 1114 S.

Der unentbehrliche Führer durch das immer weiter ausgebreitete Bereich der bakteriologischen Literatur ist wieder zur programmmäßigen Zeit erschienen und wird, wie immer, mit Freude begrüßt werden. Zieht man in Betracht, daß der vorliegende Bericht um 300 Seiten umfangreicher ist, als sein Vorgänger, gleichwohl demselben in betreff des Publikationstermins nicht nachsteht, so darf

Digitized by Google

man wohl mit dem erreichten Resultat zufrieden sein. Trotzdem wird im Vorwort das Bestreben der Herausgeber, ein noch rascheres Erscheinen der Berichte erfolgen zu lassen, auf das nachdrücklichste hervorgehoben.

Ledoux Lenard, der an Stelle des ausgeschiedenen Charrin als Referent für die französische Bakterienliteratur getreten war, ist durch den Tod dem Mitarbeiterkreis entrissen worden. Neu eingetreten sind Walker (London), Schwerin (Berlin) und Lühe (Königsberg). In letzterem, der für den ausgeschiedenen Löwit eingetreten ist, hat die Protozoenliteratur einen hervorragend spezialistisch ausgebildeten Bearbeiter gefunden. **Hübener** (Dresden).

---

5) **Noetzel.** Experimentelle Studie zur Frage der Ausscheidung von Bakterien aus dem Körper.

(Wiener klin. Wochenschrift 1903. Nr. 37.)

Die in der Königsberger chirurgischen Klinik noch unter v. Eiselsberg unter allen peinlichsten Vorsichtsmaßregeln angestellten zahlreichen Versuche an Kaninchen ergaben, »daß physiologischerweise, d. h. bei gesundem Organ, eine Ausscheidung der im Blutkreislauf vorhandenen Bakterien durch die Nieren nicht stattfindet und ebensowenig durch andere Drüsen«.

Hübener (Dresden).

---

6) **K. Döpke.** Weitere Mitteilungen über den Erreger der menschlichen Aktinomykose.

(Münchener med. Wochenschrift 1903. Nr. 51.)

Die weiteren Untersuchungen D.'s (s. Referat des Zentralblattes für Chirurgie 1902 p. 795) hatten folgende Ergebnisse: Der Aktinomycespilz wächst auf allen Nährböden, am besten auf Glyzerinagar bei Körpertemperatur, langsamer und spärlicher bei Zimmertemperatur, anaërob und aërob. Er bildet oberflächliche, mohn- bis hirsekorngroße, erhabene, bernsteingelbe Kolonien mit dunkler gefärbtem, etwas eingesunkenem Zentrum und radiärer Streifung, die besonders schön auf Gelatine zum Ausdruck kommt. Im Gelatinestich bildet er oberflächlich einen zarten, grauen, später sich gelb färbenden Belag, im Stichkanal zarte, graue, rundliche Kolonien, die sich später ebenfalls gelbbräunlich färben; die Gelatine wird langsam verflüssigt. Bouillon wird getrübt; kein Häutchen, spärlicher Bodensatz. — Der Entwicklungsgang des Pilzes, von dem ausgesäten, körnigen Material (den Sporen) ausgehend bis zu den fertig gebildeten Stäbchen, ist folgender: Die Körnchen strecken sich zuerst in die Länge und teilen sich. Nach der Teilung wachsen diese nun meist paarig zusammenliegenden Gebilde durch echtes Spitzenwachstum aus zu Fäden, die nach der Peripherie immer dünner werden und meist peitschenartig geschwungen sind; nach 2—3 Tagen zeigen

Digitized by Google

diese Fäden gleiches Kaliber mit häufigen Verzweigungen; schließlich zerfallen dieselben durch Segmentierung in Stäbchen. Der nach Gram gut färbbare Pilz verliert diese Eigenschaft vorübergehend im Stadium der Teilung, der Auskeimung von Fäden, gewinnt dieselbe aber wieder mit der Bildung verzweigter Fäden resp. Stäbchen. Keulen- und kolbenförmig angeschwollene Stäbchen mit deutlich radiärer Anordnung wurden mehrmals in ganz jungen Kulturen beobachtet. Dieselben waren gut färbbar nach Gram, zeigten körnigen Inhalt, nach dessen Ausstoßung resp. Freiwerden die Keulenformen wieder verschwanden, um ganz feinkörnigem, nach Gram gut färbbarem Material Platz zu machen. Die aus frischem Eitermaterial menschlicher Aktinomykose gewonnenen Keulenformen unterscheiden sich von diesen in künstlichen Kulturen beobachteten: a. durch ihre Form; sie sind schlanker und starrer; b. durch die Art der Verbindung mit dem Pilzfaden: der knopfförmigen Endanschwellung des Pilzfadens sitzt der Kolben wie eine Kappe auf, während bei den in künstlichen Kulturen beobachteten der Faden direkt in die kolbige Anschwellung übergeht; c. durch das Verhalten gegen die Gram'sche Färbung, die bei den ersteren negativ, bei letzteren positiv ausfällt. — Die in künstlichen Kulturen menschlicher Aktinomykose beobachteten Kolbenformen zeigen dieselben Merkmale, wie die aus frischem Eitermaterial tierischer (Rind-) Aktinomykose dargestellten kolbigen Gebilde. In alten Kulturen bildet der Pilz regelmäßig Kristalle aus phosphor- und kohlensauren Salzen, aus denen auch die seltener im Bodensatz alter Gelatinekulturen gefundenen maulbeerförmigen, bis hirsekorngroßen, kreideharten Körner bestehen. **Kramer** (Glogau).

---

7) **G. Meyer** (Gotha). Über die Beziehungen des adenoiden Gewebes zu bösartigen Neubildungen.

(Sammlung klin. Vorträge N. F. Nr. 359. Leipzig, **Breitkopf & Härtel,** 1903.)

In dem Vortrag gibt M. seine von allen bisher gelehrten Anschauungen über die Entstehung der bösartigen Geschwülste abweichende Ansicht wieder, wie sie sich ihm aus den Erfahrungen der Praxis und histologischen Untersuchungen gebildet hat. Nach derselben ist das Muttergewebe der bösartigen Geschwülste das adenoide Gewebe. Krebs und Sarkom werden nicht durch einen bestimmten Fremdorganismus hervorgerufen, sondern sind spätere Folgen von Mykosen der verschiedensten Art. Beide sind gleichartige Bildungen, die Karzinome, periphere Apolymphome, die durch Mitwuchern von Darmepithel (Drüsenschlauch-Apolymphome) oder Hautepithel (Hautepithel-Apolymphome) ausgezeichnet sind, die Sarkome Apolymphome der Lymphwege. Demnach stellt sich also die bösartige Geschwulstbildung dar als eine Funktionsstörung eines, den höheren Wirbeltieren eigentümlichen, im Kampfe mit Fremdorganismen erworbenen spezifischen Gewebes, als eine Funktionsstörung,

Digitized by Google

die mit zu starker Inanspruchnahme dieses Gewebes zusammenhängt. — In bezug auf Einzelheiten und die Begründung dieser Ansichten gegenüber den bisher geltenden Lehren muß auf den Vortrag verwiesen werden.

Kramer (Glogau).

---

8) **J. Dandurant.** Surgical shock with special reference to the solar plexus as a factor.

(New York and Philadelphia med. journ. 1903. September.)

Nach einer genauen Schilderung des Symptomenkomplexes, der gewöhnlich als chirurgischer Chok bezeichnet wird, beschreibt Verf. ein anderes Bild, das er als »Solarplexus Shock« bezeichnet. Es besteht in einem Mangel der gewöhnlichen Symptome, zeichnet sich dagegen durch ein geradezu pathognomonisches Phänomen aus, nämlich durch eine »rapide wilde und unregelmäßige Herzaktion mit dem entsprechenden Pulse«. Dabei ist das Allgemeinbefinden des Pat. ein sehr gutes. Trotzdem führt die Erkrankung innerhalb 48 bis 60 Stunden zum Tod infolge von Herzerschöpfung.

Verf. glaubt, daß die anatomische und physiologische Bedeutung des Plexus solaris mit seinen mannigfachen Verbindungen, insbesondere durch die Vagi nach dem Herzen zu eine Erklärung für das Zustandekommen dieses Symptomenkomplexes abgebe. In Betracht komme dieser Zustand insbesondere bei direkten Verletzungen durch die Magenwand oder Geschoßwirkung; es komme dann zu einer Lähmung der Vasomotoren der Bauchgefäße, insbesondere der Bauchaorta; das Herz könne bei der Ausdehnung der Lähmung und der plötzlichen Einwirkung nicht mit einer Kompensation antworten; eine andere Ursache der Erkrankung mag in einer Lähmung der hemmenden Fasern liegen, die mit den pneumogastrischen aus dem Plexus solaris kommen; die Lähmung bewirkt eine Beschleunigung der Herzaktion und im weiteren Verlauf eine Herzlähmung.

Auch Resorption von septischem Material innerhalb der Bauchhöhle kann das Krankheitsbild erzeugen; auch bei den bekannten Goltz'schen Klopfversuchen glaubt D., daß anfänglich eine beträchtliche Beschleunigung der Herzaktion besteht, die schließlich zur Herzerschöpfung führt.

Über beobachtete Fälle spricht sich Verf. sehr kursorisch aus, doch ist interessant, daß er den Krankheitsverlauf bei dem ermordeten Präsidenten McKinley als das Prototyp einer solchen Erkrankung hinstellt; die dauernd hohe Pulsfrequenz bei gutem Allgemeinbefinden und schließlicher Erschöpfung hält er für eine Wirkung der geschilderten Faktoren, eine Erklärung, die bei den bekannten Tatsachen doch etwas gezwungen erscheint.

Scheuer (Berlin).

Digitized by Google

9) **Kinnaman.** An experimental research into the temperature relationship existing in shock.

(Annals of surgery 1903. Dezember.)

Verf. hatte gelegentlich verschiedener Eisenbahnunfälle die Beobachtung gemacht, daß Chok in schwerer Form eintritt, wenn die Verletzten eine Zeitlang im Freien auf dem Erdboden gelegen haben, daß dagegen nur eine leichte Form von Chok hervorgerufen wird, wenn die Verunglückten alsbald ins Bett gebracht und warm zugedeckt werden konnten. Hieraus wie aus den Angaben einiger Autoren schloß K., daß die Temperaturerniedrigung beim Entstehen des Choks eine wichtige Rolle spiele. Er rief nun experimentell an Hunden dadurch künstlich Chok hervor, daß er durch Laparotomie die Eingeweide der Luft aussetzte und nun die Temperatur im After maß, sowie den Blutdruck und die Atemfrequenz kymographisch feststellte. In einer zweiten Reihe von Versuchen brachte er die Hunde, nachdem die Eingeweide freigelegt waren, in ein warmes Bad von physiologischer Kochsalzlösung, dessen Temperatur die des Körpers um 5° C überstieg. In einer dritten Reihe von Versuchen rief er erst durch Manipulieren an den Eingeweiden den Chok hervor und setzte die Tiere erst dann in das warme Salzbad. Während bei den Tieren der ersten beiden Reihen Temperatur, Blutdruck und Atemzahl sanken, und zwar bei den Hunden, welche nicht in die warme Salzlösung gebracht wurden, in erheblicherem Grade, so stiegen Temperatur, Blutdruck und Atemzahl dann, wenn bei den Tieren (dritte Reihe) durch Manipulieren an den Eingeweiden schwerer Chok hervorgerufen war und sie nun in das warme Salzbad gebracht wurden. Da bei denjenigen Tieren, welche infolge des künstlichen Choks zugrunde gingen, Körpertemperatur, Blutdruck und Atemzahl erheblich gesunken war, zieht K. den Schluß, daß in dem Sinken dieser drei Komponenten die Haupttodesursache bezüglich des Choks zu suchen sei. Als fernere Schlüsse, die aus seinen Versuchen bezüglich des Choks hervorgehen, gibt er folgende an: 1) Ein erhebliches Sinken der Köpertemperatur hat eine Abnahme des Blutdruckes und der Atemzahl zur Folge. 2) Eine Hemmung des Temperaturabfalles hemmt auch die Erniedrigung des Blutdruckes und der Atemzahl. 3) Eine Erhöhung der Temperatur ruft auch eine Erhöhung des Blutdruckes und der Atemzahl hervor. 4) Von den drei genannten Faktoren ist der wichtigste bezüglich des Eintretens des Choks die Körpertemperatur.

Herhold (Altona).

---

10) **S. J. Kopetzky.** The selection of the anaesthetic in children.

(New York med. record 1903. Oktober 3.)

K. verfügt über ausgedehnte Erfahrung betreffs der verschiedenen Anästhetika bei Kindern und empfiehlt die mit Lachgas begonnene und mit Äther fortgesetzte Betäubung als ideales Anästhetikum.

Digitized by Google

Vor Chloroform wird besonders gewarnt wegen plötzlicher Synkope, die sich ohne Ankündigung bei den Kleinen einstellen kann. Die meisten Kinder inhalieren mit den Atemzügen, die sich bei den gewöhnlichen Widerstandsszenen abspielen, zu viel Chloroform ein und kommen dadurch oder durch die späteren Brechanfälle in Gefahr.

Die Ätherpneumonien können dadurch vermieden werden, daß die Maske geschlossen angelegt und zu heftiger Verdunstungskälte dadurch vorgebeugt wird. **Loewenhardt** (Breslau).

---

11) **Ali Krogius.** Zur Geschichte der sog. regionären Kokainanästhesie.

(Deutsche Zeitschrift für Chirurgie Bd. LXX. p. 214.)

K. erinnert an seine in unserem Blatte 1894 p. 241 publizierte Arbeit »Zur Frage von der Kokainanalgesie«, durch die er neben Oberst zuerst über erfolgreiche Anwendung von Kokaininjektion zu Anästhesierung von Nervengebieten unter Anlegung des Esmarchschen Schlauches berichtete. Sein Verdienst um diese Anästhesierungsmethode ist bislang in der Literatur, wie K. nachweist, nicht nach Gebühr gewürdigt. **Meinhard Schmidt** (Cuxhaven).

---

12) **W. Kolbe.** Über traumatische subkutane Schädelfrakturen im Kindesalter.

Inaug.-Diss., Breslau, 1903.

Die verschiedenen anatomischen Verhältnisse bewirken, daß Schädelverletzungen in der Jugend und im Alter oft ganz verschiedene Folgen haben. So kommt es bei Traumen des jugendlichen Schädels häufig zu subkutanen Verletzungen. Zeigt die entstandene Fraktur keine Neigung zur Konsolidierung, so entsteht eine »bleibende subkutane Schädellücke«, je nach dem Verhalten des Gehirns »mit anlagerndem Gehirn« oder mit einem »falschen Hirnwasserbruch«. In der Literatur fand Verf. ca. 50 einschlägige Fälle, die er um 2 Fälle aus der Breslauer Klinik vermehrt.

Was zunächst das Alter der betroffenen Kinder anlangt, so handelt es sich meist um das erste bis zweite Lebensjahr. Die Disposition spielt eine gewisse Rolle. Betreffs der Symptomatologie ist zu erwähnen, daß häufig im Anschluß an ein Trauma sich eine Geschwulst (Hämatom) entwickelt, die sich zurückbildet, um der dann entstehenden sekundären Geschwulst Platz zu machen. Diese letztere charakterisiert sich durch die Symptome der Fluktuation und Pulsation. Zuweilen läßt sich ihr Inhalt durch Druck in den Schädel reponieren, oft ohne irgendwelche unangenehme subjektive Symptome. Die Folgen der Verletzung sind in einigen Fällen ganz leichte, in anderen Fällen kommt es zu schweren zerebralen Störungen. Die betroffene Hirnsubstanz verfällt dementsprechend den verschiedenen regressiven Veränderungen. Über die zweckmäßigste Therapie ist

Digitized by Google

man sich noch nicht einig. Angewendet ist bis jetzt worden: einfache Kompression, Punktion, Inzision, Exstirpation event. mit anschließender Plastik. Die häufig geübte Punktion gibt ganz schlechte Resultate. Die Exstirpation ist in einigen Fällen mit Erfolg ausgeführt worden. Um den hierbei häufig unvermeidlichen, schnellen Abfluß der Zerebrospinalflüssigkeit zu vermeiden hat v. Mikulicz in dem einen Falle mit Erfolg die Cyste in das freigelegte lockere Bindegewebe der Umgebung eingenäht, nach dem Verfahren, das er zuerst bei der Operation des Hydrocephalus angegeben hat.

Im allgemeinen dürfte es sich empfehlen, den wohl immer notwendigen Eingriff nicht zu frühe, d. h. nicht vor Ablauf des sechsten bis siebenten Lebensjahres auszuführen und sich vorher mit Punktionen zu begnügen. Als Operationsmethoden kommen nur die Exstirpation und die eben erwähnte »subkutane Drainage« in Betracht.

Engelmann (Dortmund).

---

13) **M. Patel.** Remarques sur certains variétés de fractures isolées du rocher.

(Revue de chir. 1903. Nr. 4.)

Die früheren Arbeiten über Brüche der Schädelbasis schweigen sich ziemlich aus über die Beteiligung des Felsenbeines. Erst Berger und Klumpke (1887) bringen entsprechende Daten und berichten über selbständige Bruchlinien im Felsenbein (Verlauf von Bruchlinien durch die Spitze der Pyramide im Handbuch der praktischen Chirurgie). Klinische Beiträge zur Frage liefern zwei Beobachtungen von Jaboulay, wo infolge von Kompression des Kopfes durch Überfahren präzise Erscheinungen hervorgerufen wurden, die zur Diagnose selbständiger Brüche des Felsenbeines führten. Die Symptome bestanden in Taubheit, Facialislähmung, Beeinträchtigung der Geschmacksempfindung und blutigem Ausfluß aus den Ohren (bezw. Nase und Mund). Beide Verletzte genasen.

P. versuchte nun durch Leichenexperimente den Mechanismus der isolierten Brüche des Felsenbeines zu klären. Quere Kompression von Schädeln in Schraubstöcken oder Pressung in schräger Richtung — Warzenfortsatz — Orbitalrand — ergab stets Basisbrüche mit ausstrahlenden Fissuren durch mittlere und hintere Schädelgrube und Beteiligung des Felsenbeines, welches bei querer Pressung parallel zur Längsrichtung, bei schräger entsprechend schräg gebrochen war. Wurde dagegen die Kompression ersetzt durch schwere Hammerschläge in oben bezeichneten Richtungen, so erzielte Verf. isolierte Querbrüche bei bitemporaler, parallele bei mastoideoorbitaler Gewalteinwirkung. Dabei war stets die Pyramidenspitze mitbeteiligt und abgebrochen.

P. schließt den Contrecoup als Entstehungsmechanismus auch für die selbständigen Pyramidenbrüche aus und macht nur die direkte Gewalt als Ursache geltend. Das Abbrechen des inneren Drittels,

Digitized by Google

meint er, käme so zustande, daß die Felsenbeinspitze beim Vordringen gegen die Pars basil. des Hinterhauptes auf so festen Widerstand trifft, daß sie unter dem Druck des nachdringenden äußeren Teiles der Pyramide an der schwächsten Stelle durchbricht wie ein Stab, den man in festen Boden treiben will. **Christel** (Metz).

---

14) **R. Gersuny.** Über einige kosmetische Operationen.

(Wiener med. Wochenschrift 1903. Nr. 48.)

Bei der doppelten Lippe handelt es sich nicht um ein Zuviel von Schleimhaut, sondern um einen richtigen Prolaps durch zu große Schlaffheit des submukösen Bindegewebes. Dieses muß unter der einfach gespaltenen Schleimhaut in genügender Breite herausgeschnitten werden.

Die Verkleinerung der Ohrmuschel wird erzielt durch einen Schnitt schräg durch den Helix und Ablösung derselben längs seines Ansatzes bis fast an die Kopfhaut; dann wird durch einen im spitzen Winkel auf dessen oberen Spitze zulaufenden Schnitt soviel von der Ohrmuschel herausgeschnitten, als notwendig ist, um das Ohr genügend zu verkleinern und der Helix an den Defektrand angenäht. Wird die Dicke der Ohrmuschel sinngemäß schräg durchschnitten, so legt sich der Helix später dem Kopf besser an (zugleich zur Heilung abstehender Ohren). Bei abstehenden Ohren genügt nicht das Herauschneiden einer Hautfalte, sondern die Ohrmuschel muß an ihrem Ansatz halbmondförmig abgetrennt, die kurzen Verbindungen mit dem Knochen bis nahe an den Gehörgang durchschnitten, dann von der Rückseite der Ohrmuschel ein entsprechend breiter Hautstreifen ausgeschnitten, die verdickten Ohrknorpel durch Flächenschnitte verdünnt und dann erst die Naht angelegt werden nach Annähung der Ohrmuschel an das Periost durch versenkte Fäden.

Herm. Frank (Berlin).

---

15) **O. Föderl.** Über Gaumenplastik der Nasenscheidewand.

(Wiener klin. Wochenschrift 1903. Nr. 44.)

Auf Veranlassung und auf Grund von Kadaverversuchen F.'s hat im Jahre 1894 Büdinger am Lebenden im Anschluß an eine Oberkieferresektion den Ersatz des harten Gaumens auf folgende Art ausgeführt: Es wurde aus dem Septum nasium ein dem Gaumendefekt entsprechend großer Lappen mit unterer Basis umschnitten und derselben mit dem im entgegengesetzten Nasenloch eingeführten Finger unter Nachhilfe eines von den Schnitträndern des Lappens vorgeschobenen Raspatoriums umgeklappt und mit dem weichen Gaumen sowie mit der Wangenschleimhaut vernäht. Leider war das am Kadaver sehr schöne Resultat hier durch totale Nekrose ein negatives.

F. hat nun in zwei Fällen, in denen nach Oberkieferresektion sich Rezidivoperationen nötig machten, mit bestem Erfolg die Opera-

Digitized by Google

tionsmethode wieder aufgenommen, nachdem die Ernährung der Schleimhaut des Septums wieder seit einiger Zeit in Kontinuität mit der Nachbarschaft gewesen war.

Er schlägt daher sein Verfahren als Nachoperation der Oberkieferresektion vor, wenn die primäre Resektionswunde rein granuliert und die Schleimhaut der Nasenscheidewand in Verbindung mit dem mukös-periostalen Überzuge des harten Gaumens der anderen Seite steht.

Die Plastik ist unter Anwendung von Cocain-Adrenalin leicht ausführbar, da von der Mundhöhle eine genügende Zugänglichkeit für die Umschneidung, Infraktion und Naht des Lappens aus dem Septum vorhanden ist.

Wird dieselbe vorgenommen, solange noch die Innenfläche der Wange granuliert, dann erscheint nur eine exakte Vernähung des hinteren Randes der umgeklappten Nasenscheidewand mit dem angefrischten weichen Gaumen nötig, während am lateralen Rande einige Nähte zur Verbindung mit der Wangenschleimhaut genügen, um den Scheidewandlappen gleichwie die durch die Nase eingeführten Tampons in der horizontalen Lage zu erhalten.

Nach der eingreifenden Oberkieferresektion erscheint die Gaumenplastik durch die gebotenen Vorteile des Mundhöhlenabschlusses, der Möglichkeit künstlichen Zahnersatzes, normalen Kauaktes, ungestörten Sprechens und nicht zum mindesten der verminderten Gesichtsentstellung gerechtfertigt.

Hübener (Dresden).

---

16) **Gordon King.** A method of rapid exstirpation of nasopharyngeal fibromata with report of cases.

(New York and Philadelphia med. journ. 1903. Dezember 19.)

Verf. verwirft die gebräuchlichen unvollkommenen Operationsverfahren zur Beseitigung der Nasen-Rachenfibrome, die leicht rezidivieren, und empfiehlt seine Methode; dieselbe besteht darin, daß zunächst eine Tracheotomia superior gemacht wird; dann wird bei hängendem Kopfe des Pat. der Zeige- und Kleinfinger der linken Hand in den Nasen-Rachenraum gebracht und ganz genau die Umgrenzung der Geschwulst bestimmt, was sehr wichtig ist, da die Finger die Führung für die Schere abgeben; sodann wird eine starke Schere am Septum entlang durch die Nase eingeführt, mit derselben die Geschwulst rasch abgetragen und aus dem Rachen mit der anderen Hand herausgeholt. Die Blutung ist sehr stark und wird durch Tamponade gestillt. Erst wenn keine Blutung mehr erfolgt und der fühlende Finger die totale Entfernung der Geschwulst konstatiert hat, wird die Kanüle herausgezogen und die Tracheotomiewunde vernäht. Drei genau gemachte Krankengeschichten geben weitere Aufschlüsse über das Operationsverfahren und seine Schwierigkeit, die einmal sogar eine Carotisunterbindung nötig machte.

Scheuer (Berlin).


Digitized by Google

17) **Reclus et Chevassu.** Les tumeurs du corpuscule rétro-carotidien.

(Revue de chir. 1903. Nr. 8 u. 9.)

Geschwülste der Gland. intercarotica sind verhältnismäßig selten beschrieben und operiert worden. Verff. bringen mit dem ihrigen etwa 11 Fälle zusammen, die meist Wiener Autoren zugehören. Ist schon die Klassifizierung der Gland. intercarot. keine sichere, hat man bald ein nervöses, bald ein vaskuläres Gebilde aus ihr gemacht, so ist es für die Geschwülste derselben noch schwieriger, sie mit einem bestimmten Namen zu versehen. Man hat sie Angioepitheliome, Angiosarkome, Endo- und Peritheliome genannt. Die Struktur der Geschwulst, die Verff. untersuchten, ähnelt der bislang beschriebenen; der Bau ist ein loser alveolärer, größere und kleinere Zellhaufen vom Typus der Endothelien sind von Kapillaren umsponnen. Die klinische Bedeutung der Geschwülste erhellt aus der meist deutlich vorhandenen Geschwulstkapsel, woraus auf eine gewisse Gutartigkeit zu schließen ist. Freilich können sehr feste Verwachsungen mit den eingeschlossenen Gebilden — Carotiden, Vagus, Sympathicus — bestehen, und zwei Fälle, wo direktes Übergreifen auf benachbarte Gebilde bezw. entsprechende Drüseninfiltration vorhanden war, müssen als bösartige Geschwülste bezeichnet werden.

Wer die näheren Verhältnisse der Geschwülste der Carotisdrüse kennt, wird leicht die Diagnose stellen. Sie wachsen relativ langsam, liegen im Trig. caroticum, in der Gabelung mit dem größeren Teile hinter den Gefäßen, welche deutliche Einschnürungen hervorrufen. Die Pulsationen, die an den Geschwülsten gefühlt werden, sind keine Expansion, sondern entsprechen dem Vordrängen gegen die Oberfläche durch die Blutwelle; bei zurückgebeugtem Halse treten sie deutlicher vor. Sie fühlen sich weich an; nur der Durchschnitt läßt härtere, fibröse Stellen erkennen. Durch Fingerdruck läßt sich eine Scheinreposition der Geschwulst erzielen; läßt man plötzlich nach, bleibt sie einen Moment verschwunden (wenn nicht zu groß und verwachsen) und kommt erst allmählich in das frühere Niveau zurück. Vom Mund aus ist sie als Vorsprung gegen den Rachenraum zu fühlen.

Die chirurgische Behandlung dieser Geschwülste hat bisher recht ungünstige Erfolge ergeben. Nur zweimal — Heinleth und Verff. — ist ihre Enukleation gelungen ohne Nerven- und Gefäßverletzung; in den übrigen Fällen wurden die Carotiden entweder unterbunden oder mitreseziert, ebenso wie Stücke des Vagus und Sympathicus. Von diesen neun endeten zwei tödlich; die übrigen trugen störende, zum Teil unerträgliche Lähmungen davon.

Darum enthalte man sich der Operation, die mehr Nachteile schafft als vorher vorhanden waren, solange nicht ganz besondere Beschwerden, Schmerzen, Ohrensausen usw. den Eingriff benötigen.

Digitized by Google

Bösartige Umwandlung rechtfertigt natürlich auch eine voraussichtlich verletzende Operation. **Christel** (Metz).

18) **E. Rotter.** Zur Herzfreilegung, auch rechts vom Sternum.

(Münchener med. Wochenschrift 1904. Nr. 1.)

R. hat bei weiteren Leichenversuchen gefunden, daß der Türflügelschnitt mit medialer Basis auch von rechts her bei Herzverletzungen von der rechten Brustseite her gut anwendbar und so einfach ausführbar ist, daß derselbe in die Operationsübungen des praktischen Arztes aufgenommen werden sollte. — Er empfiehlt schließlich die primäre Herzbeutelnaht an Stelle der Drainage und Tamponade. **Kramer** (Glogau).

19) **R. Abbe.** Consideration of mammary cysts in the differentiation of breast tumors.

(Med. record 1903. August 15.)

A. hat in 8 Jahren 41mal Cysten und 56mal Scirrhus der Brustdrüse gesehen. Er lenkt die Aufmerksamkeit auf die Differentialdiagnose und die Behandlung, welche beide bei Cysten leicht und sicher sei. Die beigegebenen Diagramme stellen klar, daß, während die Cysten in jeder Gegend der Drüse lokalisiert zu sein pflegen, nur mit einer etwas größeren Häufigkeit am äußeren und oberen Segment, der Scirrhus fast ausschließlich zwischen Warze und Achselhöhle seinen Sitz hat. Eine Geschwulst in der unteren Hälfte spricht daher wahrscheinlicher für eine Cyste. 33 Pat. mit solchen waren zwischen 40 und 50 Jahre alt, die anderen (außer zweien) über 35. Die Neigung zu fibrösen Verdickungen während des Klimakteriums, welche die Stenose und Retention der Milchgänge hervorrufen, ist auch von anderen Beobachtern bestätigt worden. Der Cysteninhalt betrug von 1—30 g (gewöhnlich opaleszierender Flüssigkeit). Nach deren Entleerung war fast nie mehr die dünne Wand zu tasten.

Jede Geschwulst zweifelhaften Charakters soll aspiriert werden, weil dies nicht nur vollständig zur Heilung genügt, sondern auch weil wegen der scheinbaren Härte die cystische Natur einer Geschwulst oft übersehen und infolge davon eine unnötige eingreifende Operation ausgeführt wird.

A. hat nur in zwei Fällen die Punktion zu wiederholen brauchen. Ganz gelegentlich kann einmal eine Exzision des Sackes nötig sein, wenn z. B. nach der Punktion in der Cyste sich eine papilläre Neubildung findet. **Loewenhardt** (Breslau).

Digitized by Google

Kleinere Mitteilungen.

Perforation der steinhaltigen Gallenblase in die freie Bauchhöhle. Operation. Heilung.

Von

Dr. **Thiel,**

dir. Arzt der chir. Abteilung des städtischen Krankenhauses zu Rheydt.

In der letzten Nummer der Deutschen Zeitschrift für Chirurgie vom Januar 1904 findet sich eine Veröffentlichung von Dr. Neck aus der chirurgischen Abteilung des Stadtkrankenhauses zu Chemnitz über operativ behandelte Fälle von Perforation der steinhaltigen Gallenblase in die freie Bauchhöhle. In dieser Abhandlung schreibt Verf.: »Nur neun Fälle von spontanen Gallenblasenperforationen, bei denen Gallensteine mit im Spiele waren, sind bis jetzt einem operativen Eingriff unterworfen und veröffentlicht worden«. Diese Fälle wurden operiert von Schönborn, Küster, Jenner-Verral, Ullmann (2 Fälle), Hochenegg König jr., v. Arx, Neck. Während der Drucklegung der Arbeit wurden dann noch zwei weitere Fälle operiert, und zwar einer von Weigel (Nürnberg) und der andere von Reichel (Chemnitz). Von diesen elf Kranken, bei welchen bis jetzt wegen Durchbruches der Gallenblase in die freie Bauchhöhle chirurgisch eingegriffen wurde, sind acht durch Operation vor dem sonst sicheren Tode gerettet worden.

Gerade zu derselben Zeit (am 15. Dezember 1903) war ich gezwungen, aus derselben Ursache zu operieren. Durch nachfolgenden kurzen Krankheitsbericht möchte ich das Dutzend dieser interessanten und dankbaren Operationen voll machen.

Es handelt sich um eine 58jährige, kräftige Dame, welche früher nie nennenswert krank gewesen ist. Im April 1901 hatte Pat. zum erstenmal starke Magenkrämpfe, welche von dem behandelnden Hausarzt als Gallensteinkolik angesprochen wurden. Der Anfall war leicht; einmaliges Erbrechen, kein fühlbarer Tumor, kein Ikterus. Nach einigen Tagen konnte Pat. wieder aufstehen. Sie hatte dann $2^1/_4$ Jahre Ruhe, nur blieb ein ständiger Druck und Gefühl von Schwäche in der Magengegend bestehen. Im September 1903 stellten sich dann plötzlich dieselben Schmerzen erneut und mit größerer Heftigkeit ein. Wieder einmaliges Erbrechen, keine nachweisbare Geschwulst, doch soll sich zurzeit eine leicht gelbliche Verfärbung der Haut und der Sclera gezeigt haben; ebenso enthielt der Urin Gallenfarbstoff. Auch diese Attacke dauerte nur einige Tage. Es wurde eine Kur nach Naunyn eingeleitet, und Pat. befand sich leidlich dabei, bis am 12. Dezember 1903 der verhängnisvolle dritte Anfall einsetzte. Am Abend vorher war Pat. noch in Gesellschaft gewesen, mußte aber bald nach Hause gehen, da sie sich nicht wohl fühlte. Am 12. Dezember nachmittags traten heftige Koliken ein, kein Erbrechen; abends wurde zuerst der Hausarzt gerufen, welcher eine zirkumskripte, auf Druck sehr schmerzhafte Resistenz in der Gallenblasengegend nachwies. Die Schmerzen steigerten sich bis zum Mittag des nächsten Tages, um dann bei einer besonders starken Exazerbation plötzlich aufzuhören. Die Temperatur stieg an demselben Abend auf 40,6. Am nächsten Nachmittage wurde ich zugezogen und konnte folgenden Befund erheben:

Pat. macht den Eindruck einer Schwerkranken und fühlt sich sehr abgeschlagen Heiße Fieberbacken, welche trotz der Röte etwas gelbliche Verfärbung erkennen lassen. Trockene Zunge. Appetitlosigkeit. Neigung zum Erbrechen, kein Singultus. Temperatur 40,0. Puls 146, klein, unregelmäßig, aussetzend; Pulswelle leicht zu unterdrücken. Sensorium frei, doch gibt Pat. jetzt an, sich verschiedener Vorgänge aus diesen Tagen nicht mehr zu erinnern. Der rechte Unterrippenraum

Digitized by Google

von den Lenden bis über die Mittellinie hinaus aufgetrieben, auf Druck sehr empfindlich, tympanitischer Perkussionsschall; durch Palpation nichts Besonderes zu differenzieren. Keine Peristaltik sicht- oder fühlbar. Urin hochgestellt, enthält Gallenfarbstoff. Wir stellten die Wahrscheinlichkeitsdiagnose auf eine akute, eitrige Gallenblasenentzündung (event. Gangrän) unter Mitbeteiligung des Bauchfelles und rieten dringend zur Operation. Die Einwilligung zur Operation, zu welcher sich Pat. nicht sofort entschließen konnte, wurde mir später abends noch mitgeteilt, und so wurde denn die Operation (da im Privathaus auszuführen) auf den nächsten Morgen, sobald das Tageslicht es gestattete, festgesetzt.

Chloroformnarkose. Schnitt ca. 25 cm lang, parallel dem rechten Rippenbogen, zwei Querfinger unter demselben. Nach Durchtrennung der Bauchdecken und Eröffnung des Bauchfelles drängen sich sofort die stark geblähten, rötlich aussehenden, entzündeten Dünndarmschlingen, teilweise von Netz bedeckt, vor. Dieselben werden leicht mit sterilen Kompressen zurückgehalten. Beim Einsetzen des Fritsch'schen Bauchdeckenhalters in den unteren, seitlichen Wundwinkel sieht man einen bleistiftdicken Strang von der Unterfläche der Leber zum Dickdarme hinziehen. Derselbe ist ca. 8 cm lang, hochgradig entzündet und mit Fibrin belegt. Bei der näheren Orientierung erkennt man in ihm den Processus vermiformis. Das Coecum war nach oben geschlagen und der Processus mit seinem blinden Ende an der Unterfläche der Leber angewachsen. Resektion des Processus nach Ablösung desselben und Stumpfversorgung nach Riedel (Zentralblatt für Chirurgie 1903 Nr. 51). Nun werden Netz und Dünndarmschlingen sanft nach unten und nach der Mitte hin zurückgeschoben und die Leber etwas gekippt. Die nunmehr zutage tretenden Darmschlingen erscheinen noch stärker aufgetrieben und entzündet als die erst erwähnten und sind mit schleimigem Eiter bedeckt. Ganz in der Tiefe, hinter die Leber zurückgezogen, sieht man die stark geschrumpfte Gallenblase, in ihrem Fundus ein kreisrundes Loch von etwas mehr als 1 cm Durchmesser. Dasselbe ist nach Art eines Kugelventils fest verstopft durch einen eiförmigen, nicht facettierten Gallenstein, der, wie die spätere Messung ergibt, 3 cm lang und 2 cm dick ist. Zunächst werden nun Leber und Darmschlingen von dem Eiter durch Abtupfen möglichst gesäubert, sodann um die Gallenblase ringsum eine sorgfältige Absperrungstamponade gemacht. Hierauf Erweiterung der Öffnung in der Gallenblase und Extraktion des Solitärsteines. (Bei Abtastung der tieferen Gallengänge nach weiteren Steinen war keiner mehr gefunden worden.) Es fließt sofort trübe Galle. Die Wandung der Gallenblase ist etwas verdickt, aber außerordentlich brüchig. Sie reißt bei den Versuchen, sie mit breiten Klemmen etwas vorzuziehen, jedesmal aus. Von einer Exstirpation wird bei diesem Befund Abstand genommen, da man die Gallenblase wahrscheinlich nur in Fetzen herausbekommen hätte und schließlich vielleicht die Exstirpation doch nicht hätte zu Ende führen können. Die Gallenblase wird daher in ihrer Lage in der Tiefe gelassen, ein langer, dicker Schlauch zur Heberdrainage eingeführt und rings um denselben mit Jodoformgaze tamponiert. Die Enden der Streifen werden an dem lateralen unteren Wundwinkel herausgeleitet, das Gummirohr an der Haut mit einer Seidennaht befestigt und die obere mediale Hälfte der Wunde etagenweise vernäht. Verband. Nachdem Pat. ins Bett gebracht und der Schlauch in ein am Boden stehendes Gefäß mit Sublimat geleitet, fließt alsbald trübe Galle.

Die Temperatur fiel an demselben Abend auf 39,0°, am nächsten Abend auf 38,8°, der Puls ging von 146 auf 100 resp. 92 zurück, wurde regelmäßig und voller. Am zweiten Abend p. op. war die Rektaltemperatur 38,2° bei 84 Pulsen, um dann vom nächsten (3.) Tag ab ebenso wie der Puls andauernd zur Norm zurückzukehren. In gleicher Weise besserte sich das Allgemeinbefinden. Nach 8 Tagen wurden die tiefen Streifen entfernt und nur um das Gummirohr noch locker tamponiert. Letzteres mußte 3 Wochen liegen bleiben, bis die Galle goldgelb und klar floß und man annehmen konnte, daß die kranke Gallenblase selbst sich auch genügend erholt hatte. Die Gallenfistel schloß sich dann sehr schnell, und Pat. konnte Mitte Februar geheilt das Bett verlassen.

Digitized by Google

Nur eine kurze epikritische Bemerkung möchte ich mir zum Schluß gestatten bezüglich der Zeit der Perforation. Nach dem ganzen Verlaufe muß man annehmen, daß diese am Mittag des 13. Dezember erfolgt ist, als plötzlich die starken, zirkumskripten Schmerzen aufhörten. Durch den Durchbruch der prall mit Eiter gefüllten Gallenblase hörte die enorme Spannung derselben auf und somit auch der hierdurch bedingte Schmerz. Von diesem Zeitpunkt an traten dann ja auch die Zeichen der peritonealen Mitbeteiligung und Infektion mehr in den Vordergrund. Die Operation würde dann also 44 Stunden nach der Perforation ausgeführt worden sein.

Riedel macht darauf aufmerksam, daß der Gallenblaseneiter selten schwer infektiös ist. Dieser Ansicht muß man für den vorliegenden Fall auch beipflichten; denn sonst würde es trotz exakt ausgeführter Operation wohl nicht gelungen sein, der Pat. das Leben zu retten.

Nachtrag bei der Korrektur.

II.

Steinhaltige Gallenblase als Bruchinhalt.

Von den fünf weiteren Gallensteinlaparotomien, welche ich seit obiger Operation vorzunehmen Gelegenheit hatte, möchte ich nur mit ein paar Worten folgenden Fall erwähnen, da mir ein gleiches Vorkommnis aus der Literatur nicht bekannt ist.

Es handelt sich um eine 66jährige Pat., zu der ich von dem behandelnden Arzte wegen einer Geschwulst in der rechten Oberbauchgegend zugezogen wurde. Diese Geschwulst soll in früheren Jahren sich schon häufiger dort gezeigt haben, sie sei dann aber auch wieder von selbst kleiner geworden oder ganz zurückgegangen. Sonst will Pat. immer gesund gewesen sein; sie hat früher keine Magenkrämpfe, keine Koliken, keine Gelbsucht gehabt. Folgender Befund wurde von mir bei der ersten Untersuchung erhoben:

Kleine, gracil gebaute, sehr hinfällige, schlecht genährte, alte Frau; Gesichtsfarbe fahl, blaß; Puls unregelmäßig, beschleunigt, aussetzend, klein; Temperatur nicht erhöht; Leib mäßig aufgetrieben, auf Druck überall empfindlich, tympanitischer Perkussionsschall; kein Ascites nachweisbar; Appetitlosigkeit, Aufstoßen, Neigung zum Erbrechen; Stuhl zuletzt am Tage vorher, Angaben über Abgang von Flatus unbestimmt. Durch die dünnen Bauchdecken peristaltische Darmbewegungen erkennbar. In der rechten Oberbauchgegend in der Mammillarlinie, eine Hand breit unter dem Rippenbogen ein mannsfaustgroßer, kugliger, prominenter Tumor, auf Druck sehr empfindlich, fühlt sich elastisch an, keine Fluktuation; Haut über demselben normal und frei verschieblich. Keine Entzündungserscheinungen. Geschwulst selbst gegen die Unterlage nicht verschieblich. Tympanitischer Perkussionsschall; sie vergrößert sich beim Husten und Pressen nicht. Wenn man durch ein tieferes Eindrücken der Bauchdecken versucht, die Basis der Geschwulst zu umgreifen, so hat man den Eindruck, als setze sich die Geschwulst strangförmig in die Bauchhöhle fort. Auch fühlt man als äußere Grenze ihrer Basis einen deutlichen, schräg verlaufenden, scharfen Fascienrand. In der Annahme, daß es sich zweifellos um einen Bruch an dieser allerdings ja außergewöhnlichen Stelle handle, wurde bei dem schlechten Allgemeinbefinden der Pat. ein Taxisversuch gemacht; es gelang denn auch schließlich bei linker Seitenlage nach längerem, sanftem Manipulieren, den Bruch zurückzubringen. Es wurde ein Sandsack aufgelegt und Pat. angewiesen, sich eine passende Bandage anfertigen zu lassen. Hierbei ließen uns die Bandagisten im Stiche; die Binden hielten den Bruch nicht zuverlässig zurück, es traten verschiedentlich leichte Einklemmungserscheinungen auf, und so mußten wir uns denn schließlich doch zur Operation verstehen.

Digitized by Google

Dieselbe wurde von mir am 16. Februar 1904 ausgeführt. Längsschnitt über die Geschwulst. Der Bruchsack wird isoliert, gestielt und eröffnet. Als Inhalt sieht man zunächst geblähten Dickdarm und hinter demselben erscheint beim Auseinanderhalten die Gallenblase. Der Hals derselben ist lang ausgezogen, der im Bruchsacke liegende Fundus hat Hühnereigröße. Von dem Dickdarme zieht ein bandartiger, derber Strang von ca. 3 cm Länge und 1 cm Breite nach dem Grunde der Gallenblase. Sonst keine Verwachsungen. Durchtrennung dieses Stranges. Reposition des Darmes in die Bauchhöhle. In der Gallenblase fühlt man einen runden Stein von Haselnußgröße, einen ebensolchen findet man beim Abtasten der tieferen Gänge im Cysticus; letzterer läßt sich mit einiger Schwierigkeit in die Blase zurückschieben. Nach Einschnitt in die Gallenblase werden beide entfernt. Es fließt reichlich etwas getrübte Galle. Von der geplanten Exstirpation der Gallenblase mußte ich bei dem außerordentlich schlechten Befinden der Pat. Abstand nehmen. Abtragen des Bruchsackes, Vernähen der etwa 5markstückgroßen Bruchpforte mit Ausnahme einer kleinen Öffnung im oberen Winkel für die Cystostomie. Drainage der Gallenblase. Pat. erholt sich, Verlauf ohne Komplikationen.

Im vorliegenden Falle hat wohl zuerst eine flächenhafte Verwachsung zwischen Colon transversum und Fundus der Gallenblase stattgehabt. Das Kolon ist zuerst in den Bruchsack ausgetreten und hat die Gallenblase nach sich gezogen. Die flächenhafte Verwachsung wurde durch den stetigen Zug zu einem Bande gedehnt ähnlich wie Fritsch die Bildung des Ligamentum fundale nach Ventrifixation des Uterus beschrieben hat.

---

20) Freie Vereinigung der Chirurgen Berlins.

136. Sitzung vom 11. Januar 1904.

Vorsitzender: Herr Israel.

Herr Karewski: Klinische und anatomische Beiträge zur Kenntnis der Blasenhernien.

Auf Grund von fünf eigenen Beobachtungen (zwei inguinalen, drei kruralen Blasenhernien) sah sich K. veranlaßt, an sieben *frischen* unveränderten Leichen Untersuchungen anzustellen 1) ob die normale Blase in verschiedenen Füllungsgraden Beziehungen zu den Bruchpforten hat, welche ohne begünstigende Nebenumstände bei der hohen Freilegung des Bruchsackes die Gefahr einer Verletzung nahe legen oder den Prolaps des Organes erklärlich machen, und 2) welche Gewebsteile des Blasenüberzuges die Herauszerrung verursachen. Die Ergebnisse waren folgende: a. Bei einer Füllung mit 2—300 ccm Flüssigkeit wird die Blase sowohl an der Inguinal- wie an der Cruralbruchpforte leicht fühlbar; b. Zug am Peritoneum bewegt die Blase nur wenig; Zug an der Fascia transversalis oder am perivesikalen Fette läßt die leere, leichter noch die mäßig gefüllte (100—150 ccm) Blase an der Bruchpforte heraustreten ohne Anwendung stärkerer Gewalt; Kontrolle bei geöffnetem Organe zeigt, daß das angelegte Instrument die Blasenwand trichterförmig ausgezogen hat. Ligatur des Schiebers führt zur Abschnürung der Spitze des Blasenwandzipfels, während man das Instrument durch einen scharfen Schnitt ohne Eröffnung des Hohlraumes abtrennen kann.

Es existiert also ein sehr inniger Zusammenhang der Fascien-Fettschicht über der Blase mit dieser, welche bei der Abbindung des Bruchsackes leicht Verletzungen verursachen kann, ohne daß eine Cystokele vorhanden ist. Diese Gefahr ist um so größer, je umfangreicher die Bruchpforte ist; es dehnt sich nämlich die gefüllte Blase nach Durchtrennung der vorderen Wand des Leistenkanales ungleichmäßig nach der Seite des geringeren Widerstandes stärker aus. Druck auf die Blase von hinten (bei Meteorismus) kann bewirken, daß sie noch breiter an der Bruchpforte anliegt. Diese Veränderungen waren am deutlichsten bei der Leiche eines 78jährigen Mannes mit schlaffer Blase. K. schließt aus seinen Versuchen, daß ein großer Teil der in der Literatur beschriebenen Blasenhernien als solche nicht anzuerkennen sind, weil sie nur Verletzungen des normal liegenden Organes

Digitized by Google

bedeuten oder eine durch die Weite der Bruchpforte bedingte Annäherung der Bruchteile an dasselbe darstellen. Eine Cystokele im eigentlichen Sinne hat nicht bestanden. Diese kommt in der überwiegenden Zahl der Fälle durch Zug eines Lipoms an dem fascialen Überzuge des Organes zustande; in anderen kann durch sehr weit herabsteigende Bruchsäcke auch das Peritoneum einen Teil des Hohlraumes mit nach unten nehmen und abknicken. Die intraperitonealen hat K. nicht berücksichtigt.

Herr Rosenstein. Über eine Gefahr der Bottini'schen Operation.

Eine Blasenruptur, die während einer Bottini'schen Operation erfolgte, veranlaßte R., Versuche über die intravesikalen Druckveränderungen bei dieser Operation an frischem Rindfleisch anzustellen. Wenn der in Weißglut befindliche Inzisor durch feuchtes organisches Gewebe schneidet, so entsteht das bekannte Leidenfrost'sche Phänomen; auf der glühenden Schneide tanzen Wassertröpfchen, von einer isolierenden Dampfschicht umgeben. Wird der Inzisor genügend abgekühlt, so hört dies Phänomen auf, die Wassertröpfchen verdampfen plötzlich; jedes Wassertröpfchen dehnt sich dabei um das 1720fache seines Volumens aus; dabei kann eine Überdehnung und Ruptur der Blase eintreten, wie R. bei seinen Versuchen dreimal sah; es kam ein Überdruck bis zu zwei Atmosphären zustande (Demonstration am Manometer).

R. sieht in dieser Gefahr im Vereine mit den anderen üblen Zufällen (Blutung, Sepsis) genügend Grund zum Aufgeben der Bottini'schen Operation. Er sieht in der Prostatektomie die Methode der Wahl. Er stellt einen 73jährigen Pat. vor, bei dem sie (nach Fuller) mit ausgezeichnetem Erfolg ausgeführt wurde; es bestand ein vorderer, sich ventilartig vorlegender Lappen.

Herr Israel: a. Künstlicher Ersatz beider Ureteren.

I. stellt einen 13jährigen Knaben vor, bei dem er zunächst links wegen einer kongenitalen Hydronephrose, die sich durch häufige Koliken manifestierte, operiert hatte. Der Harnleiter ging einige Querfinger über der tiefsten Stelle des Nierenbeckens ab. Da der kausalen Therapie (Fixation der Niere in gehobener Lage) wegen Fehlens der Nierennische nicht zu genügen war, wurde der Harnleiter an tiefster Stelle implantiert; unzureichendes Resultat; es stellte sich wieder Urinretention ein, die Drainage erforderte. Im weiteren Verlaufe trat eine akute metastatische Infektion der rechten latenten Hydronephrose ein; dreitägige Anurie mit reflektorischer Oligurie der anderen Seite; Punktion der rechten Niere ergab 600 ccm Eiter; Drainage derselben. Der rechte Harnleiter wurde für den Urin nicht wieder wegsam, ebenso wenig der linke. Das zwang, ein Verfahren einzuleiten, das I. schon früher einseitig gemacht und in der Freien Vereinigung der Chirurgen geschildert hat, nämlich doppelseitig eine Schlauchverbindung (mit gegabeltem Rohr und Ventil gegen Rückstauung) zwischen Nierenbecken und Blase nach Anlegung einer suprasymphysären Schrägfistel herzustellen. Gutes Dauerresultat; die pyelonephritischen Anfälle sind ausgeblieben, der Knabe ist vollständig leistungsfähig. I. ist bisher viermal genötigt gewesen, durch akute Infektion (im Anschluß an Gonorrhöe, Perityphlitis) manifest gewordene Hydronephrosen zu operieren.

b. Ein Verfahren zur Freilegung der hinteren Leberfläche.

Bei einem älteren Herren mit angeblicher Nierenerkrankung (rechtsseitiger Lumbalschmerz seit $^5/_4$ Jahr, Schulterschmerz, hektisches Fieber) schwankte die Diagnose zwischen Erkrankung der Leber an ihrer Hinterfläche (Gumma?) oder der Nebenniere. Zur Sicherung der Diagnose und event. operativer Beseitigung wurde eine Operation geplant, welche gleichzeitig Niere, Nebenniere und den subphrenischen Raum freilegte. Um die Leber frei zu haben, mußte die Niere temporär eliminiert werden. Es wurde zunächst die Niere vollständig freigelegt durch einen transversalen Schnitt längs der zwölften Rippe, subperiostale Resektion der Rippe, Hochdrängung der Pleura; dann wurde die Niere, so wie sie sich als Wanderniere disloziert, nach vorn, median und unten verschoben und damit die Fossa renalis hepatis freigelegt. Peritoneum höckrig verdickt, wird gespalten

Digitized by Google

und stumpf abgelöst; Lebergewebe trocken, hellgelb, beim Schneiden knirschend, nicht blutend (Syphilom). Exzision des nußgroßen Herdes. Reposition und Fixation der Niere, Tamponade der Leberwunde. Der Effekt war sofortige Beseitigung des Fiebers und Schmerzes. Gänzliche Heilung unter antisyphilitischen Maßnahmen. Bedingung für diese Freilegung der hinteren Leberfläche ist die Mobilität und Elastizität des Nierenstieles.

Pat. uriniert jetzt 7 Wochen post op. mit 5—7stündigen Pausen ohne Rückstand in vollem Strahle; der früher stark zersetzte Urin ist nur noch leicht cystitisch getrübt.

Herr Israel: Palpationsbefunde bei Hufeisennieren.

I. hat die Diagnose auf Hufeisenniere dreimal vor der Operation, einmal während der Operation gestellt. Veranlassung zur Operation war dreimal Hydron. dextr., einmal das Vorhandensein eines Steines in jeder Niere. Charakteristisch war, daß die rechtsseitigen Tumoren nach links einen walzenförmigen Fortsatz bis zum linken Rippenbogen hatten. Ein lückenloser Übergang der beiden Hälften ineinander wird selten sein; man fühlt dann das Verschmelzungsstück und den oberen Pol der anderen Niere. Häufiger sind fragmentarische Befunde: man fühlt das Verschmelzungsstück in der Gegend des Nabels; man fühlt eine herabgesunkene Niere mit einer schwanzförmigen Verlängerung über die Mittellinie. Am wenigsten sicher ist die Diagnose, wenn das Verschmelzungsstück nicht gefühlt wird; dann weisen die Abnormität der Form (walzen- oder wurstförmig verschmälert), die tiefere und horizontale (nicht schräge) Lage, die Irreponibilität auf die Hufeisenniere hin. Außerdem werden die vorkommenden Varietäten (Verschmelzung am oberen Pole, Verkümmerung des Mittelstückes, Verkümmerung einer Hälfte) die Befunde ändern. Die Freilegung einer Hufeisenniere erfolgt von einem lumboabdominalen Schrägschnitte mit ausgiebiger medialer Verdrängung des Bauchfelles, bei doppelseitiger Erkrankung durch zwei solche Schnitte. Während der Operation weisen die Abnormitäten der Gefäßinsertion und des Ureterverlaufes (vom oberen Rand über die vordere Fläche) auf die Mißbildung hin.

Herr Rosenstein: Ein Fall von Leberechinokokkus.

R. demonstriert ein Präparat eines Leberechinokokkus, welcher in den Ductus hepaticus eingebrochen war und denselben vollständig obturiert hatte. R. hatte die Pat., eine 32jährige Frau, wegen Empyems der Gallenblase und Cholelithiasis operiert; nach 14 Tagen Entleerung eines 1100 ccm Eiter enthaltenden Leberabszesses der rechten Seite, nach weiteren 8 Tagen eines subphrenischen Abszesses durch transpleurales Vorgehen; Tod an eitriger Cholangitis. Am Präparate sah man den hühnereigroßen Ductus hepaticus von Echinokokkusmembranen ausgefüllt; der Ductus hepaticus stand direkt in Verbindung mit dem operativ eröffneten Leberabszesse. Wahrscheinlich ist der Echinokokkus sekundär aus der Abszeßhöhle in den Ductus hepaticus eingebrochen.

Herr Röder: Ein Myosarkom der Blase.

Demonstration einer zweifaustgroßen Geschwulst, die von einem 49jährigen Manne stammt, der wegen Miktionsbeschwerden und Gewichtsabnahme ins Krankenhaus kam. Die Operation erwies den Tumor als von der Blase ausgehend, ein großer, intraperitoneal gelegener Teil der Blase mußte reseziert werden, ebenso ein Strang, der die Geschwulst an die Blase fixierte und als Harnleiter angesehen wurde. 5 Tage nach der Operation starb Pat. an Peritonitis, die durch Kompression des Pezzerkatheters, dadurch hervorgerufene Sprengung der Blasennaht und Infektion der Peritonealnaht zustande gekommen war. E. warnt daher vor der Anwendung dieses Katheters, der nicht solide genug gearbeitet ist. Die histologische Untersuchung ergab ein Myosarkom und erwies den Stiel tatsächlich als Ureter. Zu bemerken ist noch, daß die linke Niere, wie sich bei der Sektion zeigte, in eine abgeschlossene, mit Abszessen durchsetzte Pyonephrose umgewandelt war.

R. Wolff (Berlin).

Digitized by Google

21) **J. Thies. Erfahrungen bei der Verwendung des Adrenalins zur Unterstützung der lokalen Anästhesie.**

Inaug.-Diss., Leipzig, 1903.

Bei den vom Verf. angestellten Tierversuchen zeigte sich, wenn dem Kokain Adrenalin zugesetzt wurde, eine Verzögerung der Resorption, aber dann eine um so stärkere Giftwirkung. Die Arbeit enthält die im Perthes'schen chirurgisch-poliklinischen Universitätsinstitut zu Leipzig mit Adrenalin an etwa 400 Fällen der kleinen Chirurgie gemachten Erfahrungen. Für Zahnextraktionen (250 Fälle) bewährten sich am besten $1/2$ und 1%ige Kokainlösungen mit 15 Tropfen Adrenalin (1:1000) auf 10 ccm Eukain. Adrenalinlösungen gaben in derselben Konzentration angewendet gute, aber nicht ganz so zuverlässige Resultate. Von den sechs nach der Extraktion beobachteten kollapsartigen Zuständen war es fraglich, ob sie als Giftwirkung aufzufassen waren. In den übrigen Fällen kam Adrenalin in der von H. Braun vorgeschriebenen Weise nach den verschiedenen örtlichen Anästhesierungsmethoden (Infiltration, Leitungsunterbrechung der Nervenstämme, Hackenbruch's Umspritzung) mit befriedigendem Erfolge zur Anwendung. Bedenkliche Folgeerscheinungen wurden nach der Kokain-Adrenalininjektion nicht beobachtet. Einzelne Allgemeinsymptome (Schlaflosigkeit, Kopfschmerzen usw.) konnten nicht mit Sicherheit auf das Adrenalin zurückgeführt werden. Ebenso muß es zweifelhaft erscheinen, ob das Adrenalin für eine Nekrose verantwortlich zu machen ist, die an der Kuppe eines Fingers nach Durchtrennung seiner Endphalanx bis auf eine ernährte Hautbrücke auftrat. Bemerkenswert erscheint dagegen, daß unter 15 Fällen von Eukain-Adrenalinanästhesie dreimal Kollaps beobachtet wurde. Auch in anästhetischer Beziehung gab Eukain mit Adrenalin nicht so gute Resultate wie Kokain in dieser Kombination. **Läwen** (Leipzig).

22) **C. Hartog. Die Äthernarkose in Verbindung mit Morphium-Skopolamininjektionen. (Aus Prof. L. u. Dr. Th. Landau's Frauenklinik in Berlin.)**

(Münchener med. Wochenschrift 1903. Nr. 46.)

In der genannten Klinik wird ca. $1/2$ Stunde vor der Inhalationsnarkose $1/2$ mg Skopolamin und 1 cg Morphin subkutan injiziert und dann die Äthernarkose mit der Wanscher'schen Maske nach der einschleichenden Methode ausgeführt. Erbrechen und stärkere Salivation während der Betäubung wurde fast nie beobachtet. Auch sonstige Nebenwirkungen unangenehmer Art kamen nur selten vor; in einigen Fällen war längere Zeit der Puls beschleunigt.

Kramer (Glogau).

23) **B. Korff. Morphin-Skopolamin-Narkose.**

(Münchener med. Wochenschrift 1903. Nr. 46.)

K. gibt jetzt 1 mg Skopolamin und $2^1/_2$ cg Morphin auf drei Dosen verteilt von $2^1/_2$ Stunden ab vor der Operation und war mit der dadurch erreichten Narkose in den letzten ca. 50 Fällen durchaus zufrieden; er empfiehlt im Notfalle etwas Chloroform oder Äther einatmen zu lassen. Störungen der Herztätigkeit oder Atmung kamen nicht zur Beobachtung. **Kramer** (Glogau).

24) **v. Holst (Dresden). Handfessel zur bequemen Übersicht und Ausführung von Narkosen.**

(Münchener med. Wochenschrift 1904. Nr. 1.)

Die Fessel besteht in der Hauptsache aus einem verstellbaren Riemen, der beiderseits in ein ca. 5 cm breites Armband aus dickem, sehr weichem Filz mündet. Der Riemen wird am Kopfende des Tisches durch einen Haken befestigt. Lieferant Knoke & Dressler. **Kramer** (Glogau).

Digitized by Google

25) **Ullmann.** Kasuistische Beiträge zu den Frakturen des Schädeldaches.

Inaug.-Diss., Breslau, 1903.

Von 1891—1901 kamen in der Breslauer Klinik 44 Fälle von Schädelbrüchen zur Beobachtung, von denen 41 kompliziert waren. Verf. teilt dieselben ein in einfache Frakturen (18), Frakturen mit Verletzung der Dura und ihrer Adnexe (5), Frakturen mit Schädigung des Gehirns (21).

Bei den einfachen Frakturen wurde therapeutisch »stets möglichst konservativ, aber auch stets operativ« verfahren, so daß die Pat. mit einem Knochendefekt von Zehnpfennigstück- bis Talergröße die Klinik verließen. Das Endresultat dieser Fälle war kein sehr günstiges. Von den 18 Fällen machten 13 Mitteilung über ihr Befinden. 9 von diesen klagten über mehr oder minder große Beschwerden, die Verf. zum Teil als »traumatische Neurose« auffaßt.

Von den 5 Fällen der zweiten Gruppe gehen 4 mit einer Verletzung der A. meningea media einher. Bei diesen wurde 2mal die Arterie unterbunden und 2mal tamponiert. Von den 5 Pat. starb einer. 2 von den Geheilten hatten lange noch Beschwerden; ob die beiden anderen vollkommen beschwerdefrei sind, ist aus der Arbeit nicht recht zu ersehen.

Die mit Verletzung des Gehirns einhergehenden Frakturen werden vom Verf. sehr ausführlich geschildert und besprochen. Bei der Therapie derselben war der Grundsatz maßgebend, 1) das Gehirn von allem zu befreien, was eine grobmechanische Reizung unterhält, und 2) die Infektion fernzuhalten. Von den 22 hierhergehörigen Fällen endigten 7 tödlich, und zwar 3 infolge der Schwere der Verletzung, 4 infolge eingetretener Infektion; die schwersten Verletzungen wurden durch Geschosse hervorgerufen. Was die dauernde Schädigung der Verletzten anlangt, so betont Verf. zum Schluß noch einmal ausdrücklich, daß der Grad derselben nur zum Teil von der Mitverletzung des Gehirns abhängt, was sich aus der Nachforschung nach dem Befinden der mit einer einfachen Fraktur behafteten Pat. ergibt.

Engelmann (Dortmund).

26) **v. Friedländer.** Ein Fall von Cephalohydrocele traumatica.

(Wiener med. Wochenschrift 1903. Nr. 48.)

Verf. hat Gelegenheit gehabt, bei einem einjährigen Kinde die Verhältnisse einer Cephalohydrokele, wie sie sich bei der Operation und Sektion darstellten, zu studieren. Obwohl in der Anamnese ein Trauma abgelehnt wird, so rechnet er, wohl weil bei der Sektion sich ausgedehnte Fissuren der Schädelkapsel zeigten, den Fall zu den traumatischen. Für die Entstehung des ausgedehnten Defektes in der Schädelkapsel kommt in erster Linie die Ablösung des Periosts vom Knochen durch die Fraktur neben der Zerreißung der Dura in Betracht. Der ausfließende Liquor cerebrospinalis erhält die Abhebung des Periosts vom Knochen, welcher, durch die gleichzeitige Verletzung der Dura in seiner Ernährung gestört, der Resorption vornehmlich an seiner Außenfläche anheimfällt. Der dauernde Ausfluß des Liquor wird durch Interposition eines Durallappens oder durch primäres Klaffen der Fraktur ermöglicht. Der ursprünglich aus dem Periost allein bestehende Cystensack verdichtet sich durch Bindegewebsneubildung an seiner Innenfläche, welche Bildung wohl meist unter leichten Entzündungserscheinungen abläuft.

Herm. Frank (Berlin).

27) **Marckwald.** Zwei Fälle von Verletzung hydrocephalischer Gehirne.

(Münchener med. Wochenschrift 1903. Nr. 45.)

Verhältnismäßig geringe Gewalteinwirkungen haben in den beiden, rasch tödlich verlaufenen und obduzierten Fällen zu schweren Verletzungen der hydrocephalischen Gehirne geführt. Im 1. Falle wirkte die Gewalt annähernd in der Richtung der Längsachse des Körpers, im zweiten in einem queren nach hinten

Digitized by Google

oben geneigten Durchmesser des Schädels ein; die Gehirnzerstörung fand sich bei jenem in der Umgebung der hydrocephalischen Flüssigkeit, an den Wandungen der Ventrikel, im zweiten Falle am stärksten da, wo die Wassersäule der hydrocephalischen Flüssigkeit die größte Höhe zeigte, im Bereiche des rechten Schläfenlappens.

Kramer (Glogau).

28) **Howe.** Anomalies in the circle of Wallis.

(Annals of surgery 1903. Dezember.)

H. bespricht die anatomische Zusammensetzung des Circulus Willisii und weist darauf hin, daß durch denselben beide Großhirnhälften mit Blut versorgt werden, und daß bei Unterbrechung dieses Kreislaufes Störungen im Gehirn auftreten, da die peripheren Gefäße der zentralen Ganglien Endgefäße sind und daher keine Anastomosen haben. Wie durch die Unterbindung einer Carotis bei fehlerhafter Entwicklung des Circulus Willisii eine derartige Schädigung des Gehirns eintrat, beobachtete er an folgendem Falle. Die Unterbindung der linken Carotis wurde gelegentlich der Operation einer großen Halsdrüsengeschwulst notwendig. 19 Stunden nach der Operation stertoröses Atmen, Erweiterung der linken Pupille und Lähmung der rechten Körperhälfte, 9 Stunden später Tod. Die Autopsie ergab, daß die hinteren Bögen des Circulus Willisii dünne fibröse Fäden darstellten, und daß am vorderen Bogen das verbindende Bogenstück fehlte. Die linke Großhirnhälfte befand sich im Zustande gelber Erweichung.

Herhold (Altona).

29) **A. Bauer.** Hémorragie meningée sous-arachnoïdienne par lésion du tronc basilaire.

(Arch. génér. de méd. 1903. Nr. 48.)

Ein 34jähriger Mann war bewußtlos auf der Straße gefunden worden. Die Erscheinungen, die er darbot, ließen an eine zerebrale Hämorrhagie denken. Da man aber in der durch Lumbalpunktion entleerten Flüssigkeit massenhaft rote Blutkörperchen fand, nahm Verf. (Abteilung Mathieu) eine Blutung in den subarachnoidalen Raum an. Bei der Autopsie fand sich auch eine solche vor, entstanden durch Ruptur der atheromatös veränderten A. basilaris. Auf das Vorhandensein des Kernig'schen Symptoms ist nicht untersucht worden.

W. Sachs (Mülhausen i. E.).

30) **W. Spratling.** The results of brain surgery in epilepsy and congenital mental defect.

(New York and Philadelphia med. journ. 1903. September 19.)

Verf. hat als Leiter eines großen Irrenhauses im Staate Neuyork innerhalb 8 Jahren 1325 Fälle von Epilepsie gesehen, von denen etwas über 60% der Form des Grand mal, der Rest der Jackson'schen Form angehörten. Er beleuchtet die chirurgischen Erfolge, die an 33 dieser Fälle erzielt wurden, kommt aber zu recht traurigen Resultaten. 28 Pat. waren schon vor ihrem Eintritt in die Anstalt trepaniert worden, 5 während ihres Aufenthaltes nach langdauernder sorgfältiger Beobachtung und äußerst vorsichtiger Indikationsstellung. Von der ersteren Kategorie war bei 21 keine Besserung, bei 8 eine Herabminderung der Häufigkeit und Schwere der Anfälle erreicht worden, während bei 3 eine Verschlechterung und nur in 1 Falle Heilung erzielt wurde. Aber auch bei dieser Pat. war die Trepanation zunächst erfolglos; erst eine Entfernung der Gebärmutter samt Adnexen wegen einer Retentionscyste brachte dauernde Heilung.

Auch bei den 5 in der Anstalt ausgeführten Trepanationen wurde keine Heilung erzielt, wohl aber in 4 Fällen eine Besserung, ein Resultat, das S. allerdings auch hauptsächlich als eine Folge der energischen Bromnachbehandlung hinstellt.

Bezüglich der Operationsresultate bei Idioten und Imbecillen sind nach Ansicht des Verf. die Resultate noch trauriger; er bringt aber zu diesem Thema keine

Digitized by Google

eigenen Erfahrungen, sondern beschränkt sich auf eine kritische Zusammenfassung der Fälle aus Löwenstein's Arbeit (Beiträge zur klin. Chirurgie 1900).

Scheuer (Berlin).

31) **McCoy.** Traumatic epilepsie.

(Annals of surgery 1903. Dezember.)

Ein Knabe hatte durch einen Wurf eine schwere Knochenverletzung der rechten Stirn- und Scheitelgegend erlitten: die harte Hirnhaut war in ziemlich großer Ausdehnung verletzt, verschiedene Knochensplitter waren ins Gehirn gedrungen. Die letzteren wurden sämtlich entfernt. Obwohl im weiteren Verlaufe Konvulsionen der linken Körperseite wiederholt auftraten, endete der Fall zunächst mit Genesung. 2 Jahre später traten wieder allgemeine Krämpfe auf, so daß die Narbe ausgeschnitten und bis aufs Gehirn jedes neugebildete Gewebe entfernt wurde; die Knochenlücke wurde durch eine Zelluloidplatte gedeckt und über dieser die Haut vernäht. Da nach 3 Wochen wieder Krampfanfälle eintraten, wurde die Knochenlücke im Schädel wiederum freigelegt und wiederum alles neugebildete Bindegewebe entfernt; eine Zelluloidplatte wurde dieses Mal zwischen Gehirn und Knochen — nicht wie das erstemal auf den Knochen — gelegt. Trotzdem traten nach einiger Zeit wieder Konvulsionen ein und bestehen zurzeit noch.

Verf. weist auf die Schwierigkeiten derartiger Operationen hin, da sich immer wieder nach denselben Narbengewebe, welches das Gehirn reizt, bilden würde.

Herhold (Altona).

32) **O. Föderl.** Über Knochen- und Knorpelersatz.

(Wiener klin. Wochenschrift 1903. Nr. 51.)

Während die von A. Fränkel zur Deckung von Schädeldefekten empfohlenen Zelluloidplatten am zweckmäßigsten in glattem, ungelochtem Zustande Verwendung finden zur Vermeidung von festeren Verwachsungen mit der Dura und deren etwaigen Folgezuständen, hat F. siebförmig perforierte Zelluloidplatten zur Heteroplastik des Nasengerüstes, eines Defektes der Trachea und des Unterkiefers versucht.

Genauere Einzelheiten mögen im Original eingesehen werden.

Hübener (Dresden).

33) **Neudörfer.** Operative Verkleinerung der Nase.

(Wiener klin. Wochenschrift 1903. Nr. 43.)

Um einem jungen Schauspieleleven, dessen Nase im Verhältnis zu weit aus dem Gesicht ragte und zudem ungefähr entsprechend der Cartilago triangularis einen unschönen Höcker besaß, ohne häßliche Hautnarben diesen für seinen Beruf sehr störenden »Schönheitsfehler« zu beseitigen, ging Gersuny folgendermaßen vor:

Querschnitt durch das Septum mobile, ziemlich nahe seinem Ansatz an der Nasenspitze. Von da aus Durchtrennung des knorpligen Septums in einer Richtung, daß der Schnitt unter der Haut des Nasenrückens nahe der Nasenspitze endete. Jetzt war die Nasenspitze mobilisiert und konnte durch Streckung der Nasenflügel so weit gehoben werden, daß man mit einem eigens für diesen Zweck konstruierten, geraden Instrument die Haut unverletzt vom Nasenrücken abheben konnte. Ein gewöhnliches stumpfes Elevatorium von entsprechender Breite war an seinem Rande so ausgeschnitten, daß die Mitte einen scharfen Meißel vorstellte, während seine Schneide jederseits von einem stumpfen Vorsprung um ca. 2 mm überragt wurde. Mit diesen Höckern des Instrumentes wurde die Haut wie mit einem Elevatorium unverletzt abgehoben und die strafferen Bindegewebsbündel gegen die Mitte des Instrumentes geschoben, wo die kurze Schneide sie durchtrennte. Nachdem die Haut bis zur Nasenwurzel abgeschoben war, wurde ein scharfer Hohlmeißel eingeführt und genau in der Richtung des beabsichtigten Abtragungsschnittes durch Druck mit der Hand das knorplige, mit einigen leichten Hammerschlägen das knöcherne Nasengerüst durchtrennt, wodurch der Nasen-

Digitized by Google

höcker frei in der Wundhöhle lag und mit einer Kornzange herausgezogen werden konnte. Da der jetzt gerade Nasenrücken wegen des Abstandes der Seitenwand des knöchernen Gerüstes etwas zu breit war, wurde diese Seitenwand mit einer durch Drains gedeckten Sequesterzange (eine Branche im Nasengang, eine außen) gefaßt und medianwärts umgebrochen. Zum Schluß Vereinigung des kleinen Querschnittes im Septum mobile mit drei Knopfnähten.

Um die störende Blutung bei der Operation zu vermeiden, wurde vorher — trotz allgemeiner Narkose — 1 ccm Schleich'scher Lösung mit drei Tropfen Adrenalin vermischt unter die Haut des Nasenrückens eingespritzt und dadurch in der Tat der Blutverlust auf ein überraschend geringes Maß beschränkt.

Abbildungen en face und im Profil vor und 3 Wochen nach der Operation demonstrieren das geradezu hervorragend schöne kosmetische Resultat.

Hübener (Dresden).

34) **E. Glas.** Zur Pathologie der Tuberkulose der Gaumentonsillen.
(Wiener klin. Wochenschrift 1903. Nr. 36.)

G. bespricht unter ausgiebiger und kritischer Berücksichtigung der einschlägigen Literatur drei Fälle von Mandeltuberkulose, von denen zwei klinisch primäre, der dritte eine miliare, nach Ausweis des histologischen Bildes durch Sputuminfektion zustandegekommene Tuberkulose betrifft. In allen drei bot die Mandel das Bild der Hypertrophie, gleichfalls in allen waren Bazillen nachzuweisen (in zweien konnte der seltene Befund von Massen von Tuberkelbazillen gemacht werden).

Hübener (Dresden).

35) **Pupovac.** Zur Kenntnis der Tuberkulose der Schilddrüse.
(Wiener klin. Wochenschrift 1903. Nr. 36.)

Es handelte sich in dem vorliegenden Fall um eine tuberkulöse Erkrankung des Isthmus der Schilddrüse, welche den Eindruck einer Struma cystica machte. Die Probepunktion ergab dünnflüssigen Eiter, so daß an einen kalten Abszeß, ausgehend von einer der Vorderwand der Luftröhre anliegenden Lymphdrüse, gedacht wurde. Erst die Operation, bei welcher die Abszeßwand und der normale Rest des Isthmus entfernt wurden, klärte die Diagnose. Der 42jährige Pat. bot außerdem die Zeichen einer tuberkulösen Spitzenerkrankung, die nach den anamnestischen Daten schon geraume Zeit bestanden hatte. Somit ist die Erkrankung der Schilddrüse als sekundär auf dem Wege der Blutbahn aufzufassen.

Hübener (Dresden).

36) **Pilcher and Onuf.** Perforating gunshot wound of the cervical portion of the spinal cord.
(Annals of surgery 1903. Dezember.)

Schußverletzung durch eine Büchsenkugel; Einschuß dicht oberhalb des Manubrium sterni, sofortige Lähmung aller Extremitäten, der Zwischenrippenmuskeln und des Schließmuskels der Blase und des Afters. Gefühl am Rumpf unterhalb der Einschußöffnung und an den Gliedmaßen aufgehoben. Innerhalb 3 Wochen schwanden die Lähmungen der Schließmuskeln und wurden Bewegungen der Beine und des linken Armes in geringem Grade möglich. Eine Röntgenaufnahme ergab, daß das Geschoß in der Mittellinie zwischen 5. und 6. Halswirbel im Wirbelkanal lag. Da angenommen wurde, daß vielleicht Knochensplitter auf das Halsmark drückten, wurde die Laminektomie ausgeführt, wobei die rechten Wirbelbogenhälften des 3.—6. Halswirbels entfernt wurden. Knochensplitter und Geschoß wurden nicht gefunden, ebensowenig wurde nach Eröffnung der Dura eine Verletzung des Halsmarkes angetroffen. Nachdem reichlich Zerebrospinalflüssigkeit abgeflossen war, wurde die Dura durch Silkwormnähte vereinigt und die übrige Wunde bis auf die Öffnung für einen Jodoformgazetampon geschlossen. Es besserten sich die Bewegungen der Beine und des linken Armes in den folgenden Wochen. Pat. vermochte an Krücken sogar etwas zu gehen. Er wurde

Digitized by Google

zunächst entlassen. Nach Ablauf eines Jahres konnte O. folgenden Befund aufnehmen: Schlaffe Lähmungen mit Atrophie und elektrischer Entartung an gewissen Muskeln der Arme, besonders rechts; Lähmung ohne Atrophie an den unteren Gliedmaßen mit spastischem Charakter und Lähmung der Rückenmuskulatur. Sensibilitäts- und Muskelsinnstörungen an den Gliedmaßen, ebenso Störungen des Temperatursinnes; Aufhebung der Reflexe rechts, linke Pupille enger als die rechte. Bewegungen aller Gliedmaßen möglich, doch ist in ihnen allen die Kraft gehindert. Beine in addusierter Stellung, Füße in Spitzfußstellung. Babinski an beiden Beinen. Nach O. betraf die Verletzung des Rückenmarkes hauptsächlich die Höhe des 8. Cervicalsegmentes, und zwar waren sowohl die vorderen wie seitlichen und hinteren Stränge beteiligt, ferner die beiden Vorderhörner, das rechte mehr als das linke. **Herhold** (Altona).

37) G. Brünet (Berlin). Über das branchiogene Karzinom.

(Sammlung klin. Vorträge N. F. Nr. 360. Leipzig, **Breitkopf & Härtel**, 1903.)

Die in dem Vortrage mitgeteilten vier Fälle von branchiogenem Karzinom entstammen zur *einen* Hälfte dem pathologischen Institut zu Genf, zur anderen der Sammlung des Krankenhauses im Friedrichshain und erhalten durch die sorgfältige makro- und mikroskopische Untersuchung der Präparate besonderen Wert. Im übrigen ist in der Abhandlung alles Wesentliche über die Entstehung der branchiogenen Krebse in Kiemengangscysten oder von embryonal zurückgehaltenen Epithelverbänden aus, sowie über die klinischen Verhältnisse dieser Geschwülste wiedergegeben. **Kramer** (Glogau).

38) H. Dupuy. Laryngeal complications in typhoid fever. Report of a case. Tracheotomy. Recovery.

(New York and Philadelphia med. journ. 1903. Dezember 26.)

Verf. hat eine ältere Statistik von Keen über Kehlkopfkomplikationen nach Typhus aus dem Jahre 1898 bis zum Mai 1903 ergänzt und die Anzahl der Fälle von 221 auf 256 gebracht, worunter ein eigener sich befindet. Bezüglich der Ätiologie dieser Lokalisation fürt Verf. Fälle aus der Literatur an, bei denen zweifellos der Kehlkopf die Eingangspforte darstellt; meist ist aber die Erkrankung eine sekundäre; typhöse Kehlkopfkomplikationen treten in 11 und 26% der Fälle auf.

Die pathologischen Formen, in denen diese Affektion gefunden wird, sind 1) submuköse Laryngitis (mit Beteiligung der tieferen Schichten), 2) ulzeröse Laryngitis, 3) laryngeale Perichondritis. Knorpelnekrose als Folgeerscheinung betrifft in erster Linie den Cricoid-, in zweiter den Arytenoidknorpel. Bezüglich der Ulzerationen muß man unterscheiden zwischen spezifischen und nicht spezifischen; erstere sind ausgehöhlt, mit infiltrierten Randzonen und der Neigung der Tiefenverbreitung, letztere (infolge von Sekundärinfektionen) sind oberflächlich, nicht unterminiert, ohne Randinfiltration; bei Abheilung erfolgt kein weiterer Nachteil für das Organ.

Die spezifischen Geschwüre sitzen vorzugsweise in den hinteren Kehlkopfabschnitten; die Epiglottis ist oft befallen.

Die Diagnose ist insofern schwierig, weil leichtere Grade von Dyspnoe häufig auf den allgemeinen Schwächezustand zurückgeführt werden; andererseits gehen diese leichteren Grade nicht selten in plötzliche Stenosenerscheinungen über; endlich fällt die Entstehung meist in die 3. Woche, wo der Arzt bereits ein gewisses Sicherheitsgefühl hat. Sind die Symptome geringfügig, genügen Inhalationen und interne Medikation; bei schweren Erscheinungen, insbesondere Knorpelnekrose, hilft nur Tracheotomie. Intubation ist nicht zu empfehlen. Die Betrachtung der von dem Verf. gesammelten 26 Fälle ergab 10 Heilungen, worunter 9mal Operationen vorausgegangen waren; 16 Todesfälle mit nur 4 Operationen.

Die Endresultate sind nicht sehr günstig; in einer großen Anzahl von Fällen bleiben schwere Schädigungen des Kehlkopfes zurück; so hat Luning unter 60 Fällen 49, die dauernd Kanülen tragen.

Digitized by Google

Verf.s Fall betrifft eine submuköse Laryngitis, die bei einer 20jährigen Dame 4 Wochen nach dem Beginne des Typhus aufgetreten war; Pat. wurde heiser, bekam Lufthunger, Atmungsfrequenz 60, so daß der Hausarzt Tracheotomie wünschte; die laryngoskopische Untersuchung ergab diffuse Schwellung der ganzen Kehlkopfoberfläche und Fixierung der Stimmbänder in der Medianlinie, Epiglottis normal; Verf. verordnete lokale Anwendung einer 1 : 1000 Adrenalinlösung mit dem sofortigen günstigen Erfolge, daß die Atmung freier wurde. Aber nach 9 Stunden trat neue Dyspnoe auf; die Untersuchung ergab, daß unter der Adrenalinwirkung die Schwellung verschwunden war, dagegen die Stimmbänder so fixiert waren, daß kaum ein Spalt übrig blieb, was Verf. auf eine Ankylose der Articulatio cricoarytaenoidea zurückführte. Noch wurde mit der Tracheotomie gewartet, die aber nach 8 Stunden doch nötig wurde. 4 Stunden später profuse Blutung aus der Wunde, wahrscheinlich von unten her, die durch Injektion von zwei Spritzen Adrenalin gestillt wurde. Besserung für 12 Stunden, dann schwerer Kollaps, der durch Einführen eines Dilatators in die Luftröhre und Stimulantien definitiv behoben wurde. 13 Tage später Weglassen der Kanüle. Heilung ohne jede spätere Funktionsstörung.

Besonders interessant ist die merkwürdige Wirkung des Adrenalins und die außergewöhnliche völlige Wiederherstellung der Pat. **Scheuer** (Berlin).

39) **K. Borszéky.** Über Stich- und Schußverletzungen des Thorax.

(Beiträge zur klin. Chirurgie Bd. XL. Hft. 1.)

Von 301 innerhalb von 10 Jahren in der Budapester chirurgischen Klinik beobachteten Verletzungen der Brust waren 153 Stichverletzungen (darunter 42 penetrierende) und 148 Schußwunden (darunter 89 penetrierende). Bei der Behandlung der nicht penetrierenden Stichwunden wurde die Vorschrift befolgt, nur wegen nicht stillbarer Blutung die Wunde zu erweitern, niemals zum Zwecke der Desinfektion. Nur in 20 Fällen wurde die Wunde, entweder wegen bestehender Eiterung oder wegen Kleinheit, nicht genäht. 91mal wurde die Naht angewendet und dadurch in 96,6% eine Heilung per primam in einem Zeitraume von 8 bis 10 Tagen erreicht.

Von 59 nicht penetrierenden Brustschüssen waren 2 Schrotschüsse, 6 aus kleinkalibrigen Jagdgewehren, die übrigen Revolverschüsse. Von diesen 59 Verletzten starben 3, einer infolge eines Aneurysma der Art. subclavia, ein zweiter an einem Aneurysma der Art. axillaris und der dritte infolge unstillbaren Nasenblutens. Von den übrigen 56 heilten ohne Störung und Eiterung 55 unter dem einfachen Deckverbande. Nur einmal trat Eiterung des Schußkanales ein. Das Geschoß wurde in jedem Fall entfernt, wenn es Störungen verursachte und wenn der Sitz bestimmt nachzuweisen war und die Entfernung keinen größeren Eingriff erforderte.

Unter den 131 penetrierenden Brustverletzungen bildeten die Lungenverletzungen die häufigsten und wichtigsten Komplikationen, demnächst Verletzungen der großen Gefäße der Brusthöhle und des Herzens und Herzbeutels.

Für die Behandlung stand der Leitsatz obenan, frische Stich- und Schußwunden als aseptisch zu betrachten. Das Öffnen des Wundkanales zum Zwecke der Desinfektion gilt auch bei den penetrierenden Verletzungen als eine mindestens überflüssige Operation, welche noch dazu die Dauer der Heilung verlängert. Von den 38 penetrierenden Stichverletzungen (4 als Fälle von Verletzung des Herzens, des Perikardium, der großen Gefäße ausgeschlossen) endete keiner tödlich; dabei wurde 30mal die Wunde primär vernäht mit 21 Heilungen per primam. Von den 86 penetrierende Schußverletzungen (3 Fälle von Verletzung des Perikardiums und des Herzens nicht gerechnet) endeten 11 tödlich, 3 Pat. kamen sterbend in Behandlung. Von den übrigen starben 3 an Sepsis, der Rest an Verblutung. Unter den 75 geheilten Fällen trat nur 4mal eine Komplikation (Pneumonie, Empyem, Hautgangrän) ein.

Verf. ist der Ansicht, daß die durch exspektative Behandlung der Lungenverletzungen erreichten Resultate nicht so schlecht und die durch das radikal-

Digitized by Google

Eingreifen erzielten Erfolge nicht so gut sind, daß wir einen triftigen Grund hätten, von dem alten Verfahren abzuweichen. Blauel (Tübingen).

40) de la Camp. Zur Differentialdiagnose von Pneumothorax und großen Kavernen.

(Fortschritte auf dem Gebiete der Röntgenstrahlen Bd. VII. Hft. 1.)

Verf. macht uns mit einem Falle bekannt, in dem die klinische Diagnose zwischen einer großen Kaverne und einem abgesackten Pneumothorax schwankte. Das Röntgenbild schien mehr für einen Pneumothorax zu sprechen. Die Sektion ergab eine mannsfaustgroße Kaverne. H. Wagner (Breslau).

41) Cohen. A case of combined diaphragmatic or bimanual massage of the heart.

(Journ. of the amer. med. assoc. 1903. November 11.)

Bei 32jähriger, sonst gesunder Frau trat während Ausführung einer Ovarialoperation nach 1/4stündiger Anwendung von Chloroform ohne vorausgegangene Warnungszeichen plötzlich Pulslosigkeit und Aufhören der Atmung ein. Durch die Bauchwunde führte C. die eine Hand bis in die Zwerchfellkuppe, konnte von dort aus das Herz umgreifen und zwischen dieser innern und der außen aufgelegten anderen Hand das Herz rhythmisch komprimieren. Schon nach 30 Sekunden traten selbständige Herzschläge auf, nach 1 Minute waren sie kräftig und regelmäßig und die Atmung begann einzusetzen. Nach 2 Minuten wurden 80 regelmäßige Pulsschläge gezählt, und die Atmung war kräftig. Die Operation wurde unter Äther ohne weiteren Zwischenfall zu Ende geführt; auch während der Heilung traten keinerlei Nachwirkungen ein. — Welche Chloroformierungsmethode angewandt wurde und wieviel Chloroform verbraucht war, ist nicht angegeben. Victor, der Ort, wo die Operation ausgeführt wurde, liegt in etwa 3000 m Meereshöhe, und Chloroform wird dort stets als Anästhetikum verwandt.

Trapp (Bückeburg).

42) B. Massey. Report of a case of carcinoma of the breast, treated by massive mercuric cataphoresis.

(New York and Philadelphia med. journ. 1903. Dezember 5.)

Verf. berichtet über einen Fall von inoperablem, teilweise ulseriertem Brustkrebs bei einer 57jährigen Frau, den er mit seiner schon länger geübten Methode behandelt hatte. Die Frau ist jetzt nach einem Jahre noch rezidivfrei. Die Pat. wurde in Narkose auf einen Tisch gelegt, auf dem ein großes feuchtes Polster den negativen Pol abgab, während Elektroden, die mit Quecksilber überzogen waren, direkt die Geschwulst von der Peripherie aus in Angriff nahmen; der verwandte Strom betrug 200 Milliampères aus einem Apparate von 160 Volt; der Strom wurde innerhalb 20 Minuten auf 720 Milliampères gesteigert und in die Geschwulst von verschiedenen Stellen zugleich geleitet. 1½ Stunden dauerte die Applikation des Stromes und erzeugte eine unblutige Nekrose der Neubildung sowie der Drüsen. Nach 6 Wochen hatte sich das nekrotisierte Karzinom völlig abgestoßen, nach 8 Wochen wurde Pat. entlassen. Ein Jahr später war sie rezidivfrei und hatte an Körpergewicht zugenommen. Direkt vor der Anwendung des Verfahrens war ein Stückchen aus der Geschwulst zur mikroskopischen Untersuchung ausgeschnitten worden, welche im Philadelphia clinical laboratory als Karzinom diagnostiziert wurde.

Die Methode ist nicht ohne Interesse, da sie in der Tat ein unblutiges Verfahren der Krebszerstörung darstellen würde, zumal auch noch operative Impfkrebse ausgeschlossen sein würden; leider ist aber der Bericht sehr summarisch, und geben auch die fünf recht schlecht reproduzierten Photographien aus verschiedenen Stadien der Heilung keine genügende Aufklärung. **Scheuer** (Berlin).

Digitized by Google

43) **E. Herman. The termination of a case of recurrent mammary cancer, treated by oophorectomy.**
(Lancet 1904. Januar 16.)

Verf. berichtet über den Endverlauf eines Falles von Brustkrebs, den er bereits 1898 im Lancet beschrieb: 1890 wurde das Leiden bei der Pat. entdeckt und entfernt. Ende 1896 wurden bei ihr indessen wieder so ausgedehnte Rezidive der axillaren und cervicalen Drüsen gefunden, daß eine zweite Operation ausgeschlossen war. So wurde denn im März 1897 als ultimum refugium vom Verf. die doppelseitige Oophorektomie gemacht. Im September desselben Jahres konnten irgendwelche Knoten nicht mehr gefühlt werden. Bis Herbst 1901, also $4^1/_2$ Jahre, war Pat. völlig gesund. Von der Zeit ab zeigten sich wieder Erscheinungen multipler innerer Krebsrezidive, denen Pat. im Juni 1903 erlag.

Verf. empfiehlt, in ähnlichen Fällen den Pat. zur Kastration zu raten; eine Besserung soll in einem Drittel der Fälle zu verzeichnen sein.

H. Ebbinghaus (Paris).

44) **H. Morestin. De l'autoplastie par déplacement du sein.**
(Arch. génér. de méd. 1903. Nr. 43.)

M. bespricht im Anschluß an einen mit gutem kosmetischen Erfolg operierten Fall die Technik und den Wert der Operation und fügt einen Vorschlag hinzu, in geeigneten Fällen die restierende Mamma (la mamelle cyclopéenne) zu halbieren, um einen normalen und symmetrischen Zustand herzustellen.

W. Sachs (Mühlhausen i. E.).

45) **Hallopeau et Laffitte. Sur un cas de maladie de Recklinghausen avec tumeur de volume exceptionnel.**
(Ann. de dermat. et de syph. 1903. p. 588.)

H. und L. stellten in der Soc. franç. de dermatol. et de syphil. einen Fall v. Recklinghausen'scher Krankheit vor, welcher neben vielfachen kutanen und subkutanen Fibromen zahlreiche Pigmentflecke und psychischen Defekt zeigte. Außerdem fanden sich an der Außenseite des unteren Drittels des linken Unterarmes und der Streckseite der linken Hand neben zahlreicheren kleineren Geschwülsten größere, welche den Umfang eines 2—5-Frankstückes erreichten.

Klingmüller (Breslau).

Der 21. Kongreß für innere Medizin

findet vom 18.—21. April 1904 im Universitätsgebäude in ***Leipzig*** *statt unter dem Vorsitz des Herrn Merkel (Nürnberg).*

Am ersten Sitzungstage werden die Herren Marchand (Leipzig) und Romberg (Marburg): ***Über die Arteriosklerose*** *referieren. Die ganze übrige Zeit ist den Einzelvorträgen und Demonstrationen gewidmet.*

Folgende Vorträge sind bereits angemeldet:

Herr de la Camp (Berlin): Zur Methodik der Herzgrößenbestimmung.
» N. Ortner (Wien): Klinische Beobachtungen über das Verhalten der Kreislaufsorgane bei akuten Infektionskrankheiten, insbesondere bei Typhus abdominalis.
» J. Wiesel: Anatomische Befunde am Gefäßsystem und am Herzen bei Typhus abdominalis.
» Walt. Clemm (Darmstadt): Die Diät der Gallensteinkrankheit.
» R. Stern (Breslau): Untersuchungen über die bakterizide Wirkung des Blutserums.
» Pässler (Leipzig): Herztod bei Diphtherie.
» E. Niessl von Magendorf (Prag): Seelenblindheit und Alexie.
» R. Wichmann (Harzburg): Über Neurasthenie der Volksschullehrer.

Digitized by Google

Herr *Alb. Rosenau* (Kissingen): *Neuer Apparat zur Magensaftgewinnung und gleichzeitiger Luftaufblähung des Magens (Demonstration).*
» *F. Umber* (Altona): *Zur Pathologie des Stoffwechsels.*
» *Herm. Gutzmann* (Berlin): *Über Sprachstörungen der Neurastheniker.*
» *Ad. Schmidt* (Dresden): *Ein neues diagnostisches Merkmal bei Pankreaserkrankungen.*
» *Brauer* (Heidelberg): *Untersuchungen am Herzen.*
» *Karl Bornstein* (Leipzig): *Ein weiterer Beitrag zur Frage der Eiweißmast.*
» *Menzer* (Halle a. S.): *Die Theorie der Streptokokkusserumbehandlung beim Menschen, sowie Ergebnisse bei akutem und chronischem Gelenkrheumatismus und der Tuberkulose-Mischinfektion.*
» *Ernst Neisser* (Stettin): *Über Probepunktion und Punktion des Schädels.*
» *Rolly* (Leipzig): *Zur Diagnose des Typhus abdominalis.*
» *Steinert* (Leipzig): *Über Muskelatrophien bei supranuklearen Lähmungen, besonders bei der zentralen Hemiplegie.*
» *Hans Koeppe* (Gießen): *Über Hämolyse.*
» *Pauli* (Wien): *Über den Zusammenhang physiko-chemischer Eigenschaften und arzneilicher Wirkung.*
» *Mohr* (Berlin): *Zur Pathologie der Anämie.*
» *Ziemssen* (Wiesbaden): *Heilung der Tabes.*
» *Karl Glaessner* (Berlin): *Zur Eiweißverdauung im Darme.*
» *Felix Hirschfeld* (Berlin): *Zur Prognose der Zuckerkrankheit.*
» *Erb* (Heidelberg): *Über Dysbasia angiosclerotica (intermittierendes Hinken).*
» *Paul Krause* (Breslau): 1) *Über bakteriologische Untersuchung zur Sicherung der klinischen Typhusdiagnose.*
2) *Über ein bisher nicht bekanntes Symptom des Coma diabeticum.*
» *G. Klemperer* (Berlin): *Untersuchungen über den Gehalt der Leber an Nukleoproteiden.*
» *David Weisz* (Karlsbad): *Der Dickdarm, seine Untersuchung und die Erklärung seiner Formverschiedenheiten.*
» *B. Laquer* (Wiesbaden): *Beiträge zur Alkoholfrage.*
» *Leon Asher* (Bern): *Beiträge zur Physiologie der Herznerven.*
» *Baur* (Nauheim): *Zur Bestimmung der Leistungsfähigkeit des gesunden und kranken Herzens.*
» *F. Wolff* (Reiboldsgrün): *Die neueren Tuberkuloseforschungen und ihre klinische Bedeutung.*
» *Joseph König* (Braunau i. B.): *Eine Wirkung der Hydrastiswurzel.*
» *Hugo Stark* (Heidelberg): *Experimentelles über motorische Vagusfunktion.*
» *Schilling* (Leipzig): *Schimmelpilze und Magenkrankheiten.*
» *Oscar Simon* (Karlsbad): *Über Vorkommen und quantitative Bestimmung von Zellulose in den Fäces.*
» *Grödel* (Nauheim): *Wert der Blutdruckbestimmung für die Behandlung der Arteriosklerose.*
» *S. Federn* (Wien): *Resultate der Blutdruckmessung an Kranken.*

Weitere Anmeldungen von Vorträgen und Demonstrationen nimmt der ständige Sekretär des Kongresses, Herr Geh.-Rat Dr. E. Pfeiffer, Wiesbaden, Parkstr. 13, entgegen.

Mit dem Kongreß ist eine Ausstellung ärztlicher Apparate, Instrumente, Präparate usw., soweit sie für die innere Medizin von Interesse sind, verbunden. Anmeldungen nimmt Herr Privatdozent Dr. Pässler, Leipzig, Liebigstraße 22, bis spätestens 31. März entgegen.

Originalmitteilungen, Monographien und Separatabdrücke wolle man an *Prof. E. Richter* in Breslau (Kaiser Wilhelmstraße 115), oder an die Verlagshandlung *Breitkopf & Härtel*, einsenden.

Druck und Verlag von Breitkopf & Härtel in Leipzig, Nürnbergerstraße 36/38.

Digitized by Google

Zentralblatt

für

CHIRURGIE

herausgegeben

von

E. von Bergmann, in Berlin, **F. König,** in Berlin, **E. Richter,** in Breslau.

Einunddreifsigster Jahrgang.

Wöchentlich eine Nummer. Preis des Jahrganges 20 Mark, bei halbjähriger Vorauszahlung. Zu beziehen durch alle Buchhandlungen und Postanstalten.

Nr. 11. Sonnabend, den 19. März. 1904.

XXXIII. Chirurgenkongreß.

Um möglichst rasch im Zentralblatt einen sachlich richtigen Bericht über die Ergebnisse des Kongresses bringen zu können, bitte ich die Herren, welche auf demselben Vorträge halten werden, mir recht bald nach der Sitzung einen Selbstbericht über solche in Berlin zu übergeben oder nach Breslau XIII, Kaiser Wilhelmstraße 115, einzusenden.

Richter.

Digitized by Google

I.

(Aus der chirurgischen Abteilung des Freimaurer-Krankenhauses in Hamburg.)

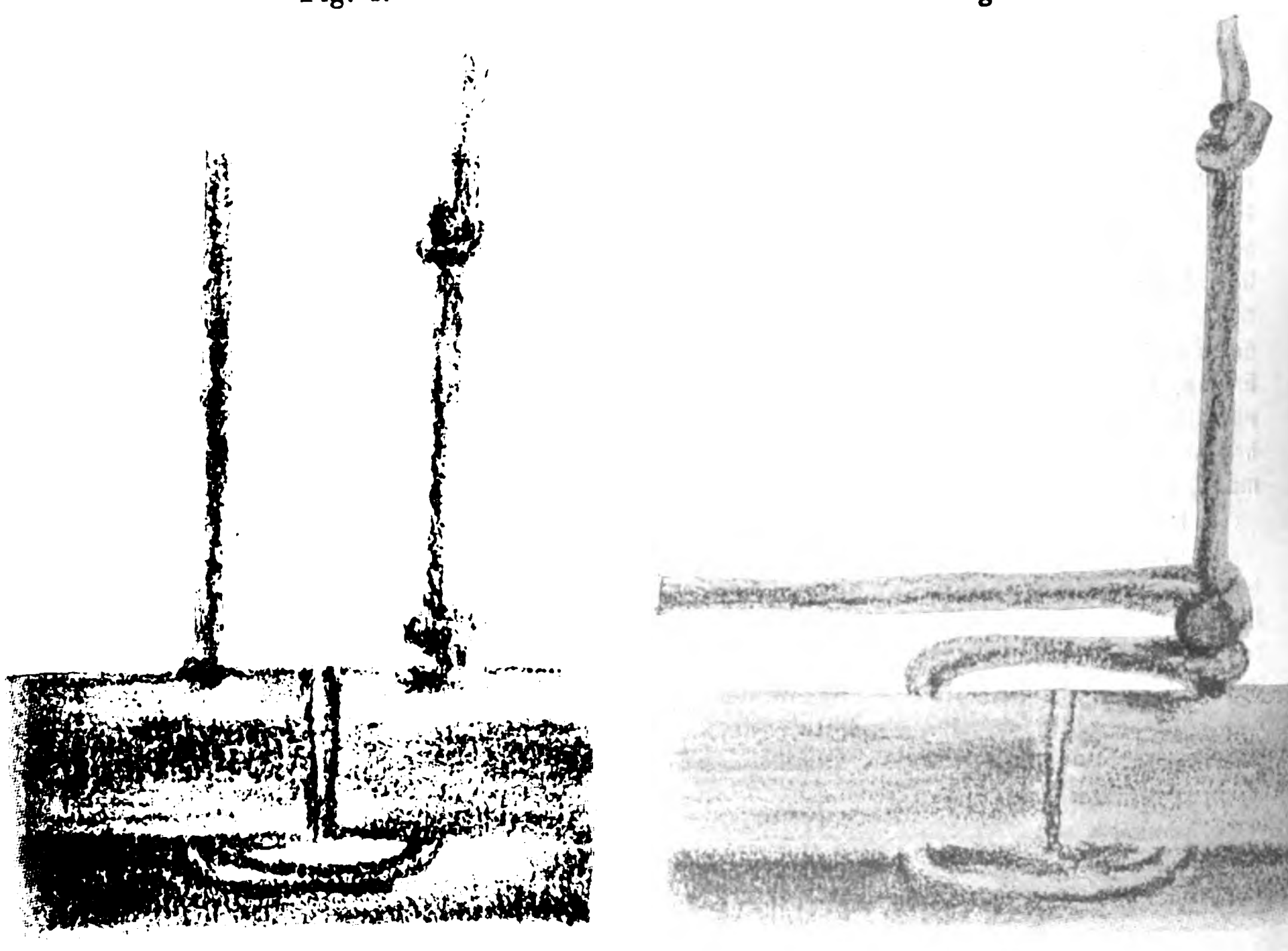
Zur Technik der Knochennaht mit Silberdraht.

Von

Dr. **H. Grisson,** Oberarzt.

Die übliche Silberdrahtnaht der Knochen entspricht allen Anforderungen, wenn die Verhältnisse es gestatten, die Nähte zu versenken, und wenn dann aseptische Heilung erfolgt. Kommt es aber zur Eiterung, so hört diese oft nicht eher auf, als alle Drähte ent-

Fig. 1. Fig. 2.



fernt sind. Läßt man bei unsicheren Verhältnissen die Drähte lang, um sie später entfernen zu können, so stößt man bei der Entfernung nicht selten auf Schwierigkeiten; hat man z. B. in der üblichen Weise den Draht durch sechs, acht, oder zehn halbe Drehungen nach rechts geschlossen und will ihn nun durch ebenso viele Drehungen nach links wieder lösen, so ereignet es sich leicht, daß in der eng gewordenen Wunde bei irgendeiner Drehung die Drähte sich ver-

Digitized by Google

haken, und dann dreht man sie nach links wieder fest. Dann wird hin und her gedreht, bis schließlich ein Draht reißt, und man kann froh sein, wenn man unter allerlei Unbequemlichkeit für den Arzt und Pat. den Draht heraus hat, ohne daß man die ganze Wunde hat erweitern müssen.

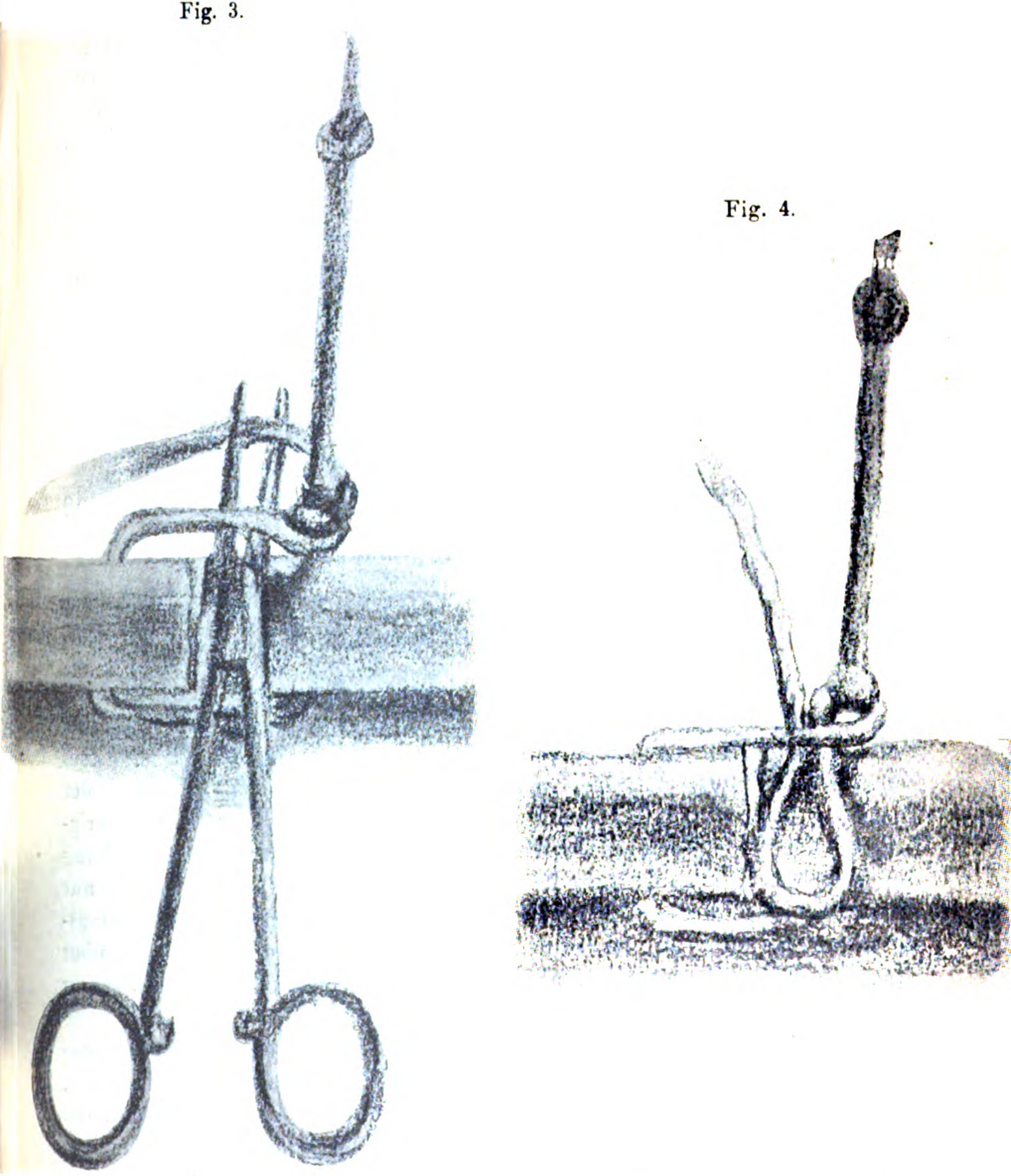


Fig. 3. Fig. 4.

Der Nahtverschluß, den ich zur Prüfung vorlegen möchte, ist fest und doch wieder leicht zu lösen.

In dasjenige Ende des Drahtes, welches aus dem bequemer gelegenen Bohrloch herausragt, wird ein Knoten geschlagen. Außer-

Digitized by Google

halb der Wunde wird dieses geknotete Drahtende durch einen zweiten Knoten zur Unterscheidung markiert. Dann wird der Knoten bis hart an das Bohrloch durchgezogen (Fig. 1), der andere Draht wird zwischen dem Knoten und dem Knochen um den geknoteten Draht fest herumgeschlungen (Fig. 2). Nun wird mit Hilfe einer Zange eine Schleife unter dem dem Knochen parallel laufenden Draht fest hindurchgezogen (Fig. 3 und 4).

Dieser Verschluß hat eine große Zugfestigkeit, je stärker er gespannt wird, desto fester wird er durch die Pressung der Schleife zwischen Draht und Knochen; er hat ferner den Vorzug der Einfachheit. Des Segelns Kundige werden ohne weiteres erkennen, daß er der Befestigung der Segelschote nachgebildet ist.

Zur Entfernung des Drahtes zieht man kurz an dem ungeknoteten Draht, bis man die Lösung der Schleife fühlt, kürzt dieses Ende möglichst weit und zieht den Draht an dem geknoteten Ende heraus.

II.

(Aus dem Bürgerhospital in Köln. Geh.-Rat Bardenheuer.)

Die Behandlung der Frakturen am unteren Femurende nach Bardenheuer.

Von

Stabsarzt **Rudolf Graessner.**

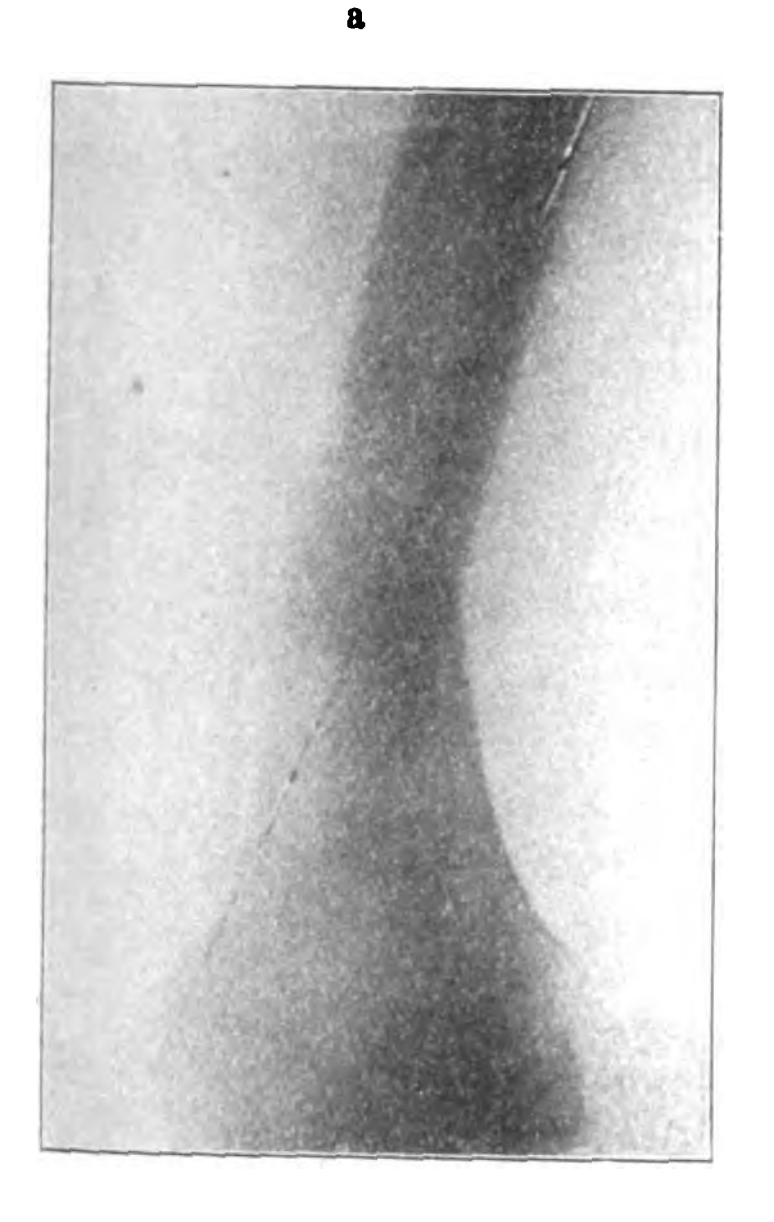
Die vorzüglichen Resultate, welche die Bardenheuer'sche Extension bei der Behandlung aller Frakturen, besonders auch bei der Behandlung der Fractura supracondylica humeri erzielt (s. dieses Zentralblatt 1903 Nr. 44), gibt sie auch bei der Behandlung der Fractura supracondylica femoris, welche ebenfalls große Schwierigkeiten bietet, sofern es sich um eine Querfraktur mit Aufhebung des Bruchflächenkontaktes handelt. Ich will an dieser Stelle nur kurz an einem Falle den Erfolg und die Prinzipien der Behandlungsmethode zeigen; an anderer Stelle werde ich ausführlicher über mehrere Fälle, namentlich aber über die Technik bei der Anlegung der Streckverbände berichten.

Die typische Dislokation der meist quer verlaufenden suprakondylären Brüche, wie überhaupt für die Brüche am unteren Ende, ja bis zur Mitte des Oberschenkels ist die, daß das distale Fragment neben seiner Verschiebung nach außen eine starke Verschiebung nach hinten erlitten hat, so daß die Bruchfläche nach hinten sieht. Das obere Fragment ist hierbei entgegengesetzt wie bei den Frakturen unterhalb der Trochanteren durch die elastische Retraktion der Adduktoren nach innen verschoben und gleichzeitig nach vorn disloziert. Außerdem besteht durch die elastische Retraktion der

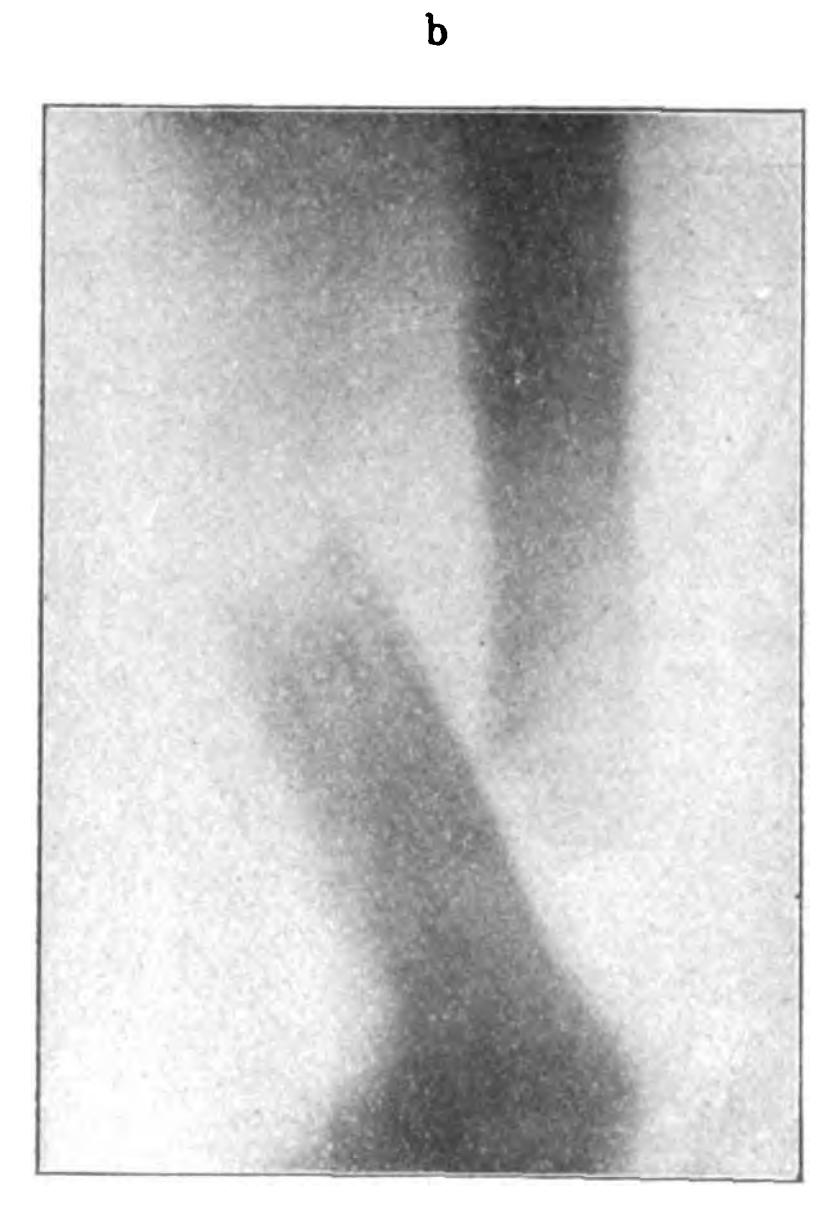
Digitized by Google

Muskeln eine sehr erhebliche Verkürzung. Daß diese Brüche große Schwierigkeiten der Behandlung mittels der einfachen Längsextension oder fixierender Verbände bieten, beweisen die vielen angegebenen Lagerungsapparate, vor allem aber der Umstand, daß auch für diese Brüche die blutige Naht vorgeschlagen ist. Wenn nach König absolut fehlerlose Heilungen, d. h. Heilungen ohne jegliche Verkürzungen bei Oberschenkelfrakturen zu den Ausnahmen zu rechnen sind, und eine Heilung mit einer Verkürzung bis zu 2 cm als günstig zu betrachten ist, so gilt dieser Satz besonders für die eben erwähnten Brüche. In den Fällen, die uns zur Begutachtung überwiesen waren, betrug die Verkürzung meist das Zwei- und Dreifache.

a



b



Bardenheuer erzielt bei der Behandlung der Fractura supracondylica femoris meistens Heilungen ohne jegliche Verkürzung mit einer Dauer des Streckverbandes von durchschnittlich 5—6 Wochen. Er erreicht dieses dadurch, daß er

1) die Längsextension stärker als gewöhnlich belastet (15 bis 25 kg);

2) auch die seitlichen Verschiebungen der Fragmente, sowie die Verschiebungen nach vorn, besonders aber nach hinten, durch Querzüge ausgleicht.

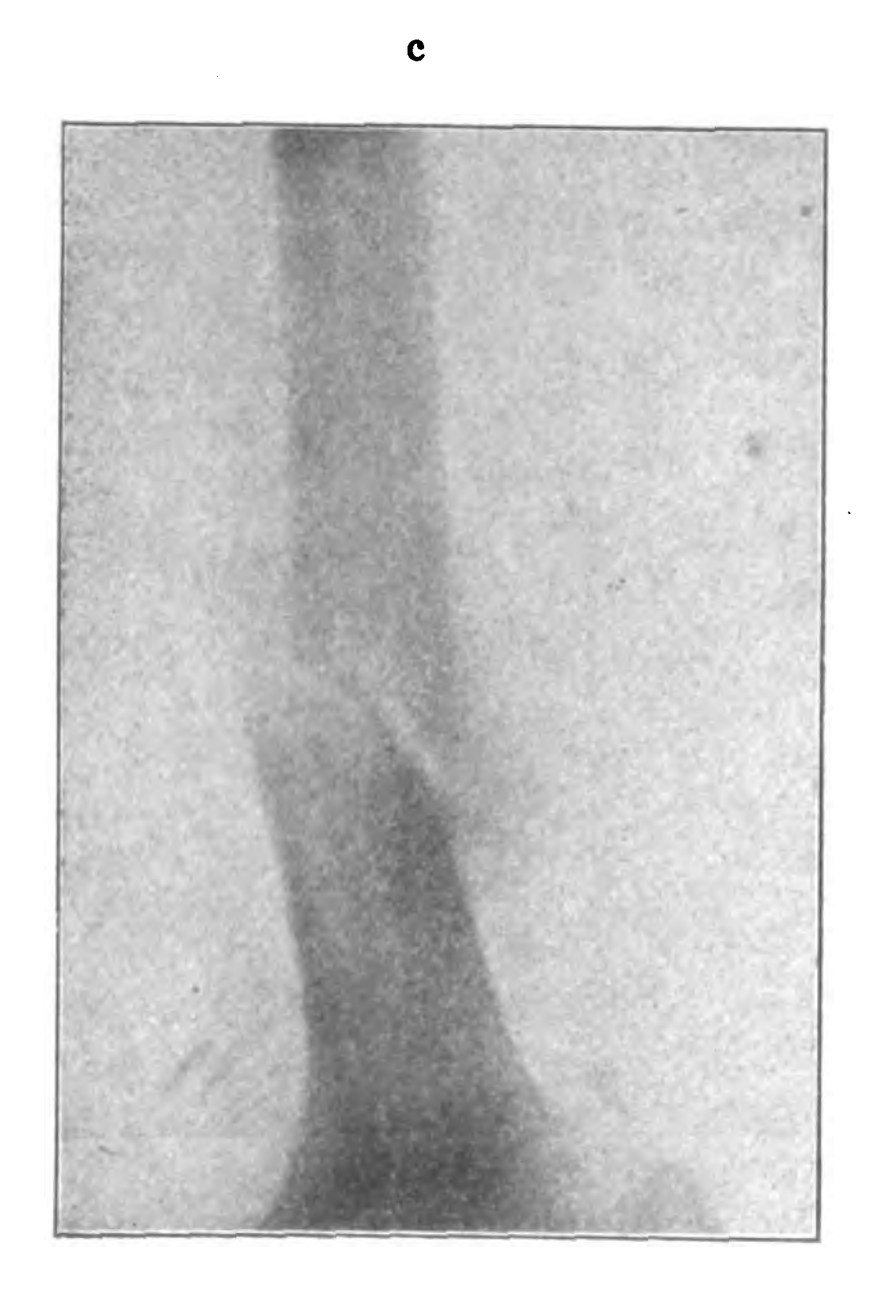
Ich habe mich durch Röntgenbilder überzeugt, daß bei Oberschenkelbrüchen von Männern die Längsverschiebung durch Gewichte von 10 bis 12,5 kg, wie sie meist als genügend angegeben werden, sich nicht ausgleichen läßt. Zur vollständigen Beseitigung der Verkürzung mußten bei muskulösen Männern 25, bei minder kräftigen und bei Frauen 20 kg, bei Kindern entsprechend weniger angehängt

Digitized by Google

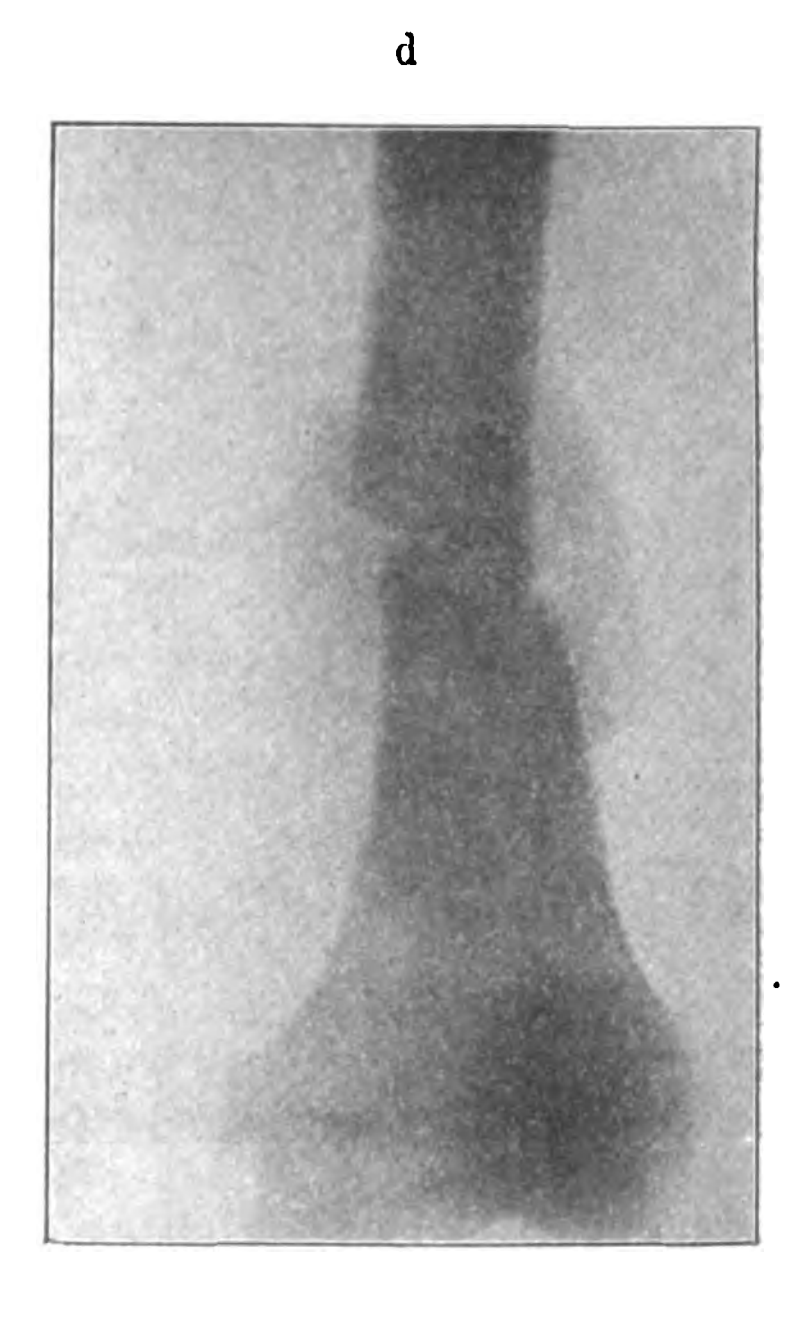
werden. Ein geringer Teil der Zugkraft geht aber durch Reibung des Beines auf der Matratze (wir benutzen, um fortwährend ein klares Bild über die Lage der Fragmente zu haben, keine Schleifbretter), ferner durch die gleich zu erwähnenden belasteten Querzüge verloren. Nachteilige Folgen, wie Kapselzerrung usw., haben wir nie bemerkt.

Die Längsextension des gestreckten Beines mit den angegebenen Gewichten gleicht die Längsverschiebung vollständig aus und verbessert auch die geringe seitliche Verschiebung; dagegen wird die Dislokation des distalen Fragmentes nach hinten nur wenig beeinflußt. Im Gegenteil hält die Anspannung der Wadenmuskulatur bei gestrecktem Beine das Fragment in seiner dislozierten Stellung

c



d



zurück. Zum Vergleiche haben wir daher die Lagerungsapparate, welche eine Extension des Oberschenkels bei gebeugtem Knie ermöglichen sollen, darunter auch den von Hennequin, benutzt, haben aber schlechte Erfahrungen damit gemacht, da eine genügende Extensionswirkung bei der Kürze des distalen Fragmentes nicht erzielt werden kann. Wir benutzen daher nach wie vor neben der Längsextension des gestreckten Beines die Querzüge, wie sie Bardenheuer in Fig. 76 seines Leitfadens über die Behandlung der Frakturen und Luxationen (Stuttgart, Enke, 1890) angibt. Ich kann an dieser Stelle die Zeichnung nicht bringen und muß daher auf den Leitfaden verweisen. Die Züge wirken in der Weise, daß das proximale Fragment nach hinten, das distale nach vorn gezogen wird. Die in der Zeichnung an den Zügen angehängten Gewichte ver-

Digitized by Google

doppeln wir jetzt. Daß diese Querzüge ihre Schuldigkeit tun, mögen die beigefügten Bilder beweisen. *a* (von vorn nach hinten), *b* (von der äußeren Seite aufgenommen) geben die Stellung der Fragmente vor der Behandlung, *c* und *d* in gleicher Lage nach der Behandlung wieder. Bezüglich der Behandlungsdauer und des funktionellen Resultates erwähne ich nur, daß bei dem 23jährigen Manne, von dem die Röntgenbilder stammen, die Fraktur ohne jegliche Verkürzung geheilt ist, daß nach 5 Wochen ein fester Callus vorhanden war, daß der Mann nach 10 Wochen arbeitsfähig entlassen ist. Die Beugung im Kniegelenk blieb um 20° zurück; sonst war ein Funktionsausfall nicht vorhanden.

---

1) **E. Krompecher.** Der Basalzellenkrebs.

Jena, **Gustav Fischer,** 1903. 260 S. Mit 12 Tafeln und 1 Textfigur.

Verf. beschäftigt sich seit dem Jahre 1896 mit dem Studium und der Klassifizierung einer bestimmten Art von Geschwülsten, denen er den Namen Basalzellenkrebs gegeben, und deren Vorkommen in verschiedenen Organen er in mehrfachen Veröffentlichungen der histologischen Literatur bewiesen hat. Unter Basalzellengeschwulst versteht K. eine Geschwulst, die ausschließlich aus Basalzellen, d. h. aus kleineren kubischen, ovalen oder länglich zylindrischen Zellen mit chromatinreichen, intensiv gefärbten Kernen bestehen, ohne Epithelfaserung und Verhornungstendenz, während der Hornkrebs fast ausschließlich aus Stachelzellen besteht, d. h. verhältnismäßig schwach gefärbten, großen Zellen mit bläschenförmigen Kernen und deutlicher Epithelfaserung und Verhornung.

In Serienschnitten konnte Verf. in $^2/_3$ den Zusammenhang der Geschwulst mit den Basalzellen des Oberflächenepithels direkt nachweisen und somit den epithelialen Charakter der Geschwülste direkt beweisen.

Es gibt eine Reihe Typen der Basalzellengeschwülste, solide, drüsen-, spitzentuch-, schlauch- und cystenartige Typen, welche sich kombinieren können. Im Stroma .kommen verschiedene Degenerationsformen vor. Martin hat unter gewissen Ovarialkarzinomen Formen als gyriforme Karzinome beschrieben, die große Ähnlichkeit mit den Basalzellengeschwülsten haben.

Klinisch sind die Geschwülste wohl charakterisiert; sie sitzen nicht an den Übergangsstellen der äußeren Haut und der Schleimhäute, sondern an einer beliebigen Stelle derselben, doch zumeist am Gesicht und an der weiblichen Brust, treten meist im Alter zwischen 40—70 Jahren auf, beginnen stets in Form eines kleinen Knötchens, das lange Jahre besteht, dann rasch ulzeriert, plötzlich rapid zu wachsen beginnt und pilzartige Geschwülste oder oberflächliche Geschwüre bildet. Regionäre Lymphknoten, Metastasen und Rezidive sind seltener.

Die Metastasenbildung und die hierdurch bedingte Bösartigkeit

Digitized by Google

scheint direkt von der Isolierung des Krebsepithels abzuhängen; die Basalzellenkrebse mit nicht nachweisbarer Isolierung der Basalzellen bleiben relativ sehr gutartig, die Stachelzellenkrebse, wo eine Loslösung des Epithels ziemlich oft erfolgt, sind bösartiger, und die Kubozellularkrebse, namentlich die Melanokarzinome, wo die Lostrennung des metaplastischen Epithels völlig aufgeklärt ist und sehr frühzeitig erfolgt, bilden die bösartigsten Krebse.

Außer an den schon erwähnten Stellen kommen auch noch Basalzellenkrebse vor an Schleimhäuten, die mit Pflasterepithel bedeckt sind (Mund, Rachenhöhle, Speiseröhre, Nasenhöhle, Kehlkopf, Portio uteri). Ihr Verhalten ist histologisch wie auch wohl klinisch an diesen Stellen analog wie an den früher erwähnten Stellen.

Auch die spindeligen Nävitumoren sind Nävikarzinome, ebenso können die von der Basalzellenschicht versprengten Epithelkeime, epitheliale Hautcysten, Atherome, Dermoide, Teratome die Struktur der Basalzellenkrebse annehmen; dahin gehören auch die Volkmann'schen, den Speicheldrüsengeschwülsten analoge endotheliale Geschwülste des Kopfes, die gutartigen Hautgeschwülste des Lymphangioma tuberosum multiplex, Endothelioma colloides und viele andere.

Schließlich kommen für die Basalzellen-Geschwulstbildung noch diejenigen Drüsen in Betracht, die auf Pflasterepitheloberflächen münden (Talg- und Schweißdrüsen, Meibom'sche Drüsen, Brustdrüsen, Speicheldrüsen, namentlich Parotis und Submaxillaris, Prostata und vor allem Hoden).

Verf. hat mit enormem Fleiß und Gründlichkeit seine Theorien zu begründen gesucht und durch äußerst detaillierte Beschreibungen und Verwertung der Literatur den aufgestellten Begriff der Basalzellengeschwulst präzisiert; Sache des Praktikers wird es nun sein, zu ergründen, ob sich die histologischen Begriffe mit den klinischen, vielfach erst zu eruierenden Erfahrungen in Einklang bringen lassen.

Scheuer (Berlin).

---

2) **Ruge.** Anleitungen zu den Präparierübungen an der menschlichen Leiche. III. vermehrte und verbesserte Auflage.

Leipzig, **Wilhelm Engelmann,** 1903. 375 S. mit 133 Fig. im Text.

»Die Präparierübungen in den anatomischen Anstalten werden von Dozenten geleitet, welchen die Rolle zufällt, die Studierenden in der Zergliederungskunst zu unterweisen. Das Buch bezweckt, bei jener Tätigkeit mitzuwirken, indem es Anleitungen für das Zergliedern menschlicher Leichen bringt, wodurch persönliche Unterweisungen ergänzt und zum Teil für sie Ersatz geboten werden soll.«

In diesem Satz ist prägnant der Zweck des Buches ausgedrückt, den es in hohem Maße erfüllt. Unter Voraussetzung einer Kenntnis der wichtigsten anatomischen Tatsachen ist es ein vorzüglicher Begleiter und Ratgeber beim präparatorischen Eingriff.

Digitized by Google

Aus dem Buche R.'s läßt sich die Anatomie weder lernen noch repetieren, aber der Nutzen der Präparierübungen wird an der Hand des mustergültigen Werkes um ein Vielfaches erhöht.

Das Werk sei den »ersten Semestern« dringend ans Herz gelegt, der Fachanatom wird seine Bibliothek gern mit dem »Ruge« bereichern.

Oettingen (Steglitz).

---

3) **E. Martin, Bleibtreu** und **Ludwig.** Das evangelische Krankenhaus Köln.

Bonn, 1903. 72 S., 9 Pläne, 50 Abbildgn. in Autotypie.

Die drei Autoren — die zwei erstgenannten Ärzte, der dritte Architekt — geben im vorliegenden trefflich ausgestatteten und, abgesehen von den Plänen, mit zahlreichen Außen- und Innenansichten der Anstalt versehenen Bericht die genaue Beschreibung eines neuen, mit allen Anforderungen unserer Tage ausgestatteten, äußerst praktisch angeordneten, von Gartenanlagen umgebenen Krankenhauses, das, zunächst auf etwa 150 Betten berechnet, leicht auf die doppelte Zahl ausgedehnt werden kann, ohne daß bei einer solchen Erweiterung die zentralen Wirtschaftsgebäude irgend einer Änderung bedürften. Einem jeden, der sich für solche Fragen interessiert oder für Bau und Einrichtung guter Vorbilder bedarf, sei das Studium des Originales empfohlen, das ihm bis in kleine Einzelheiten hinein als Ratgeber dienen kann.

Richter (Breslau).

---

4) **Cramer.** Krüppel und Krüppelheime.

(Archiv für Orthopädie, Mechanotherapie und Unfallchirurgie Bd. I. Hft. 3.)

5) **Krukenberg** (Liegnitz). Über Krüppelanstalten.

(Ibid.)

Da bisher auf dem Wege der Gesetzgebung und durch milde Gaben für die Krüppel wenig gesorgt ist, sind beide Verff. bemüht, die Aufmerksamkeit der Mitmenschen auf diese Kranken zu lenken, die doch der Pflege und Unterweisung in so großem Maße bedürfen.

C. teilt die Krüppel in zwei große Gruppen ein:

1) in solche, die krüppelhaft geboren wurden, und

2) in solche, die ihre Mißstaltungen und Defekte nach der Geburt erworben haben, sei es durch Krankheiten oder durch Verletzungen.

Ihre Anzahl in Deutschland abzugrenzen, ist bisher nicht möglich gewesen, da in vielen Provinzen des deutschen Reiches die statistischen Zahlen zu wünschen übrig lassen; Hoffa schätzt aber immerhin die Zahl dieser unglücklichen Menschen auf 500 000.

Um die Lage dieser Krüppel zu heben, schlagen beide vor, dieselben in eigens dazu errichteten Anstalten, in Krüppelheimen unterzubringen und sie hier nach besonderen Grundsätzen, sowohl durch Schulunterricht als auch durch Erlernung eines Berufes oder Hand-

Digitized by Google

werkes, die der Verkrüppelung der Zöglinge genau anzupassen sind, zu arbeitsfreudigen, nützlichen Menschen heranzubilden.

K. hat noch berechnet, daß 1500 *M* genügen, um einen Krüppel selbständig zu machen. Deshalb fordert es nicht nur die Humanität, sondern auch das ökonomische Interesse des Staates, daß hier ganz energisch Hand angelegt wird. Es werden dadurch dem Staate nicht mehr, sondern weniger Kosten erwachsen. Von ausschlaggebender Bedeutung ist aber, daß man aus vielen lästigen, zum Teil bösartigen Menschen nützliche Mitglieder der menschlichen Gesellschaft gewinnen kann.

K. empfiehlt Krüppelanstalten nicht im Zentrum großer Städte, sondern in der Nähe von mittelgroßen Städten oder noch besser von Universitätsstädten zu bauen, wo hervorragende medizinische Kräfte zur Verfügung stehen. **Hartmann** (Kassel).

---

6) **P. Cavaillon.** Leçons clinique chirurgicale Hôtel Dieu 1902/03 par le professeur Jaboulay.

Lyon, 1904.

In dem vorliegenden Buche werden an der Hand besonders lehrreicher Fälle einzelne Kapitel der Chirurgie besprochen, und zwar so, daß unter Berücksichtigung der vorhandenen Symptome die Diagnose differentialdiagnostisch kritisch gestellt wird. Ätiologie und Pathologie werden, soweit es für das Verständnis des einzelnen Falles nötig, erörtert, desgleichen die Therapie. Hier geht Verf. naturgemäß auf die von der üblichen Art abweichenden Eigenheiten näher ein und bespricht neben den Operationsmethoden auch alle Hilfsmittel, die da einsetzen, wo die Operation versagt.

Bemerkenswert ist das Kapitel über Exophthalmus, den Jaboulay als Folge einer Sympathicuserkrankung ansieht, er hält daher die Durchtrennung oder Resektion des Nerven für die einzig logische Operation.

Gelegentlich der Besprechung eines melanotischen Sarkoms des Gesichtes, bei welchem bereits Pigment in den Blutzellen nachweisbar ist, warnt er grundsätzlich vor der Operation derartiger Fälle. Denn er ist der Ansicht, daß die Melanämie durch die häufigen Operationen — Pat. ist 8mal operiert — hervorgerufen ist (? Ref.). Er gibt Chinin.

Für die Osteosarkome der Extremitäten empfiehlt Verf. womöglich die Ausschälung der Geschwulst.

Einleitend wird des chirurgischen Wirkens von Ollier gedacht, während am Schluß die einzelnen Operationen des Jahres 1902 und die aus dem Hospital hervorgegangenen Arbeiten aufgezählt werden.

So interessant eine derartige in Frankreich sehr beliebte Abhandlung als Einblick in die Tätigkeit eines Chirurgen an einem großen Hospital an und für sich ist, ein Mangel haftet ihm für die Allgemeinheit an. Es gibt eben kein vollständiges Bild von der

Digitized by Google

Chirurgie, sondern greift einige Teile derselben willkürlich und beliebig heraus.

Coste (Straßburg i. E.).

7) **E. Sonnenburg** und **R. Mühsam.** Kompendium der Operations- und Verbandtechnik.

(Bibliothek von Coler Bd. XV u. XVI. I. Teil XII u. 171 S. 150 Abb.; II. Teil XXI u. 295 S. 194 Abb.)

Berlin, **August Hirschwald,** 1903.

Das Kompendium der Operations- und Verbandstechnik von S. und M. liegt nun vollständig vor und, das sei gleich vorweggenommen, es stellt einen ganz ausgezeichneten Wegweiser für den jungen Arzt auf dem großen Gebiete der modernen Chirurgie dar. Sein großer Vorzug vor jeder anderen ausführlicheren Operationslehre liegt in der selbstgewählten Beschränkung des Stoffes »auf selbsterprobte Verfahren. Veraltete Methoden wurden weggelassen«, nur »diejenigen, die überall Anerkennung gefunden haben und die speziell auch am Krankenhause Moabit in Berlin sich bewährt haben«, wurden aufgenommen.

Der erste Teil enthält die allgemeine Operationstechnik und die Verbandtechnik. Die »Vorbereitung zur Operation (Desinfektion)« eröffnet den Band. S. spricht sich gegen die Verwendung von Handschuhen bei aseptischen Operationen aus, ebenso der Masken usw. Für eine wertvolle Warnung vor jeder Prinzipienreiterei halten wir den Abdruck der Ergebnisse der Sammelforschung über die gebräuchlichsten Desinfektionsmethoden (Brüssel 1902), welche schon dem chirurgischen Tiro zeigen müssen, wie viele Wege zum Ziel führen, und daß es eigentlich auf etwas anderes ankommt, als jede Gewohnheit des Lehrers bis ins kleinste Detail nachzuahmen. — Das nächste Kapitel, die Anästhesie, bespricht die gebräuchlichen Narkosen, die Infiltrationstechnik, die Rückenmarksanalgesie.

Den Übergang bilden die »Elementaroperationen«: Gewebstrennung, Blutstillung, Wundversorgung (Tamponade, Naht), Punktion und Aspiration, Fremdkörperentfernung usw.

Nun folgt — wie die vorhergehenden Kapitel von sehr instruktiven Abbildungen unterstützt — »die Operationstechnik an den verschiedenen Gewebssystemen«. Hier sind als besonders gelungen die Einführung in die plastischen Operationsmethoden (nach v. Langenbeck), die Sehnennaht und Sehnenplastik, die Amputationen zu nennen.

Die Verbandtechnik ist ebenfalls reich an schönen Bildern, aber wir möchten den Eindruck nicht verschweigen, daß es da sich zumeist um »Übungspatienten« handelt. Man sieht gar zu wenig Spuren von Verletzungen, Wundverbänden und vor allem charakteristischen Stellungen und Haltungen; und wir haben recht oft die Erfahrung gemacht, daß das Streben der jungen Herren, recht schön erscheinende Verbände zu machen, die Schuld an zu engen, hier und da zu Decubitus führenden Verbänden trug. Dem kann nur durch die

Digitized by Google

Wiedergabe wirklicher Stellungen und Phasen bei der Verbandanlegung gesteuert werden. Wir möchten z. B. Verletzte sehen, denen Mitellen anzulegen sind und die so stramm »Habt acht« stehen, wie die auf p. 122 und 123. — Auch scheint uns die Nichtverwendung der Organtinbinden (blauen Binden) unberechtigt zu sein. Wir haben im Gegenteil ausgiebigste Gelegenheit gehabt, uns von der vielseitigen Anwendbarkeit dieses Materiales, besonders in Verbindung mit Holzspan, Pappdeckelstreifen u. ä., für alle Arten Verbände zu überzeugen, auch für solche, welche, wie die Gehverbände ganz außerordentlichen Anforderungen genügen müssen. Für eine Art Verbände sind sie einfach nicht zu entbehren, und das sind leichte Fixationsverbände, welche täglich geöffnet werden müssen, um den Wundverbandwechsel zu gestatten. Entsprechende Organtinverbände mit irgendwelchen Verstärkungen, welche dann geschlitzt und mit Bändern versehen werden, leisten da wochen- und selbst monatelang die besten Dienste, weil sie elastisch sind und gut aufgeklappt werden können, die Form behalten und besonders leicht sind. Die von S. und M. gerühmten Wasserglasverbände sind nicht elastisch, die Guttaperchaverbände sind dicker, schwerer und unverhältnismäßig teuer.

Überaus reich an Bemerkungen, welche großer Erfahrung und sorggfältigster Beobachtung entstammen, ist der zweite Teil, die spezielle Operationstechnik. Hier ist der persönliche Charakter der Empfehlung der einzelnen Methoden noch mehr gewahrt. Es dürfte z. B. von Interesse sein, daß S. nicht prinzipiell bei bösartigen Brustgeschwülsten den ganzen Pectoralis samt Achseldrüsen ohne Eröffnung der primären Lymphwege entfernt, oder daß er bei eitriger Appendicitis womöglich den Wurmfortsatz mitzunehmen sucht. Ebenso zählt er zu den nicht mehr häufigen Verehrern des Murphyknopfes. — Auch ganz neue Verfahren sind von den Verff. aufgenommen, so die Paraffinprothesen Gersuny's. Vielleicht wird in einer nächsten Auflage auch den so wertvollen Nebennierenpräparaten ihr gebührender Platz eingeräumt werden. **J. Sternberg** (Wien).

---

8) **Moll.** Die blutstillende Wirkung der Gelatine.

(Wiener klin. Wochenschrift 1903. Nr. 44.)

Die aus dem pharmakologischen Institut der deutschen Universität in Prag stammende Arbeit gelangt zu dem Schluß, daß sowohl die lokale Applikation der Gelatine auf blutende Gewebe als auch die subkutane (intravenöse) bei bereits bestehender oder prophylaktisch einige Tage vor der zu erwartenden Blutung in experimentellen Erfahrungen — Agglutination der Blutkörperchen und Vermehrung des Fibrinogens meist um das Doppelte — ihre Begründung finden.

Hübener (Dresden).

Digitized by Google

9) **C. Krämer.** Das Prinzip der Dauerheilung der Tuberkulose.

(Vortrag auf der württemberg. ärztl. Landesversammlung in Hall im Juni 1903.)
Tübingen, **F. Pietzcker,** 1904.

Nach der Ansicht des Verf. haben die hinter den hochgespannten Erwartungen weit zurückbleibenden Heilerfolge der auf Bekämpfung der »Disposition« gerichteten klimatisch-hygienisch-diätetischen Behandlung, einschließlich der Volksheilstättenbewegung, gleich einem Riesenexperiment den Beweis erbracht, daß es eine Disposition für Tuberkulose im hergebrachten Sinne nicht gibt; denn es gelingt durch diese Therapie zwar die Konstitutionsverbesserung sehr gut, ohne daß jedoch dadurch die Tuberkulose zur Heilung kommt. Die Empfänglichkeit für Tuberkulose ist eine allgemeine vermöge einer chemisch-biologischen Affinität des Tuberkelbazillus zum Warmblüter- und Menschenorganismus. Die einzige Therapie, welche Aussicht auf Dauerheilung bietet, ist die spezifische Immunisierung, welche die Abtötung und Eliminierung der Bazillen zum Ziele hat. Trotz der generellen Disposition des Menschen zur Tuberkulose hält Verf. nach einmal erfolgter Heilung die Gefahr einer Neuinfektion für gering; denn er vertritt die Anschauung, daß die Inhalationsinfektion gegenüber der Infektion im Kindesalter und gegenüber der kongenitalen eine nur geringe Rolle spielt. Die spezifische Immunisierung erfordert ein Komplement, das bereits im normalen Blute vorhanden ist, und einen spezifischen Immunkörper, dessen Einführung, Erzeugung und Vermehrung Aufgabe einer naturellen Therapie sein muß. Was die klimatisch-hygienisch-diätetische Behandlung leistet, deutet Verf. als eine günstige Beeinflussung der Komplementbildung und sieht darin einen großen Vorteil als Vorbereitung für die eigentliche spezifische Behandlung. Die Einführung des Immunkörpers in den Organismus ist theoretisch in verschiedener Weise möglich, praktisch wird bis jetzt das Tuberkulin am häufigsten verwendet, und zwar mit Erfolg.

M. v. Brunn (Tübingen).

---

10) **H. v. Tappeiner** und **Jesionek.** Therapeutische Versuche mit fluoreszierenden Stoffen. (Aus dem pharmakologischen Institut und der dermatologischen Klinik in München.)

(Münchener med. Wochenschrift 1903. Nr. 47.)

Bei den Versuchen wurden karzinomatöse, tuberkulöse und luetische Krankheitsherde der Haut mit 5%iger wäßriger Eosinlösung bepinselt und solange als möglich unter ständiger Bepinselung dem Sonnenlicht ausgesetzt bezw. vor eine Bogenlampe mit 25 Ampère gebracht (über Nacht usw. Verband). Die erreichten Resultate waren großenteils recht günstige, insofern — allerdings erst nach mehreren Wochen — sich gesundes Granulationsgewebe mit kräftigem Epithelsaum und an einzelnen Stellen vollständige Vernarbung

Digitized by Google

bildete, irgendwelche subjektiven Beschwerden der Pat. ausblieben. Die Eosinwirkung wurde zuweilen durch tropfenweise Einspritzungen der Lösung in die obersten Gewebsschichten verstärkt. — Über nähere Einzelheiten siehe die einen vorläufigen Bericht darstellende Arbeit.

Kramer (Glogau).

---

11) **O. Bernhard** (Samaden). Über offene Wundbehandlung durch Insolation und Eintrocknung. (Zugleich Einiges über klimatische Einflüsse des Hochgebirges.)

(Münchener med. Wochenschrift 1904. Nr. 4.)

Die vorliegende Arbeit bringt einen genaueren Bericht über die im Titel angegebene Wundbehandlung, auf welche schon in Nr. 3 d. Bl. B. selbst kurz hingewiesen hatte. Verf. teilt zunächst mit, daß er schon seit längerem beobachtet habe, wie günstig und energisch sich im Hochgebirge der Wundheilungsverlauf und die Rekonvaleszenz nach größeren Operationen gestalte und wie auch lokale tuberkulöse Erkrankungen daselbst zur Ausheilung gelangen. Auf diese Erfahrungen gestützt und unter Berücksichtigung der Forschungsergebnisse der Physiologie über den Einfluß der Höhe auf den menschlichen Organismus, hat B. dann versucht, besonders die Sonne und Trockenheit der Luft des Höhenklimas zu örtlicher und spezifischer Behandlung heranzuziehen, d. h. Wunden stundenlang direkter Sonnenbestrahlung und der trockenen Luft auszusetzen und auf diese Weise zur Eintrocknung zu bringen, wie auch bei geschlossenen, der Oberfläche nahen Krankheitsherden diese Sonnentherapie anzuwenden. Die hiermit erzielten Erfolge waren recht befriedigende. Stark absondernde Geschwüre und Höhlenwunden wurden in kurzer Zeit rein und trocken, schwammige Granulationen besserten sich zusehends, die Überhäutung machte rasche Fortschritte; nur zuweilen kam es zu übermäßiger Austrocknung, so daß der die Wunde bedeckende Fibrinschorf stellenweise gelüftet werden mußte. Infektionen ereigneten sich niemals. Die entstehenden Narben waren kräftig und elastisch. Auch ein Fall von Scrophuloderma, der 3 Jahre lang aller Behandlung getrotzt hatte, ist nach 3monatiger Sonnenbehandlung im Winter gründlich ausgeheilt.

Kramer (Glogau).

---

12) **R. Kienböck.** Zur radiographischen Anatomie und Klinik der chondralen Dysplasie der Knochen mit multiplen kartilaginären Exostosen.

(Wiener med. Wochenschrift 1903. Nr. 47—52.)

Verf. hat neun Personen mit ausgesprochenen multiplen kartilaginären Exostosen skiagraphisch durchforschen können, teilt die Ergebnisse ausführlich und unter Wiedergabe der Bilder in Skizzenform mit und knüpft daran auf Grund dieser und der sonst bekannt gegebenen Skiagramme einige allgemeine Betrachtungen.

Digitized by Google

Was die Namengebung betrifft, so erweckt die übliche Bezeichnung »kartilaginäre Exostosen« die Meinung, daß es sich um Auswüchse an einem sonst normalen Knochen handelt. Die tiefgreifende Bildungsstörung des ganzen Skelettes mit hochgradiger Wachstumshemmung an den Extremitäten, sei es nun in generalisierter Form oder in lokalisierter, welche in gewisser Beziehung an die fötale Chondrodystrophie erinnert, verlangt eine allgemeinere Bezeichnung »chondrale Dysplasie«. Verf. schlägt vor: »Exostosendysplasie«. Obwohl die Exostosen im Skiagramm verkleinert erscheinen, so ist die Gesamtheit der einzelnen Knochenveränderungen im Skiagramm viel genauer und übersichtlicher, als es die klinische und unter Umständen sogar auch die autoptische Untersuchung ermöglicht. Die Exostosen geben im Skiagramm ein typisches Bild. In der Profilansicht erscheint der Seitenauswuchs knöchern, die Spongiosa mit der Spongiosa der Diaphyse unmittelbar zusammenhängend, darüber eine ausgebauchte, stellenweis verdickte Compacta, welche ihrerseits durch eine helle Zone von den Weichteilen, aber auch von anstoßenden Knochen getrennt ist; dieselbe entspricht dem hyalinen Knorpelüberzug. Der anliegende Knochen kann eine durch Usur entstandene entsprechende Vertiefung zeigen, in welche die Prominenz, getrennt durch die hyaline Zone, hineinpaßt, ein Verhältnis, welches sich der Untersuchung durch das Gefühl entziehen muß. In der »Aufsicht«, dem Blick durch Exostose und darunterliegenden Knochen, wobei sich also die Wucherung im Schatten der Diaphyse präsentiert, sieht man in der Diaphyse einen hellen Herd mit besonders dunkler Begrenzung durch den basalen Teil der Corticalis. Im hellen Gebiet ist noch eine eigentümliche Struktur erkennbar. Der Sitz der Geschwülste ist typisch von der Lokalisation abhängig. Am Schulterblatt finden sie sich am medialen Rand und an der Spina, an den Rippen nahe am vorderen Ende, an der Knorpelgrenze, im Hand- und Fußskelett, an den Mittelknochen und Phalangen meist unter bedeutenden Verkürzungen und mit charakteristischer Verunstaltung der Hand und des Fußes. Gewisse Lieblingsstellen finden sich übereinstimmend bei den verschiedensten Beobachtern angegeben. An den langen Röhrenknochen sind die Bezirke des stärksten Wachstums am häufigsten betroffen, am Oberarm und Unterschenkel der proximale, am Vorderarm und Oberschenkel der distale Teil des Epiphysenabschnittes. Am Vorderarm findet sich dabei typisch die starke Verkrümmung der Ulna mit Verbiegung des Handgelenkes, das Genu valgum und der Pes valgus.

Überhaupt besteht das Wesen der Affektion, wie schon oben bemerkt, nicht nur in der Exostosenbildung, sondern die Knochen sind mehr oder weniger verkürzt, häufig verkrümmt, in ihrer Struktur verändert und die Enden der Knochen diffus aufgetrieben. Die von **Bessel-Hagen** gemutmaßte Abhängigkeit der Verkürzung und Verkrümmung von der Größe und Mannigfaltigkeit der Exostosen findet Verf. nicht bestätigt, er hält beides für koordinierte Erscheinungs-

Digitized by Google

formen der Wachstumsstörung. Die charakteristische Knochenverdickung beginnt als kolbige Auftreibung in der Höhe der vom Knochenende entferntesten Exostose, bezw. von dem der Knochenlängenmitte nächsten Teil derselben, meist sogar ein Stück höher, indem sich die Diaphyse gegen die Exostose zu spindlig verdickt. Die diffuse Auftreibung betrifft das ganze Ende der Diaphyse und reicht, die Epiphyse in sich begreifend, bis zur terminalen Gelenkfläche, in der Regel ohne diese selbst zu deformieren. Die Veränderung der Struktur besteht in Porose, die Corticalis ist verdünnt, das Spongiosagerüst weitmaschiger als normal, die Lagerung der Knochenbälkchen abnorm. Der Diaphysenkolben ist also von dem Zeitpunkt des ersten Auftretens der Störung abnorm gebildet, und die weiteren Störungen in der Proliferation, Verkalkung und Verknöcherung des Knorpels hinterlassen ihre Spuren in Gestalt querer dunkler Schattenstreifen, Spongiosaverdichtungen, welche die Stelle der Epiphysenzonen zu verschiedenen Zeitpunkten markieren. Daher erklären sich die im Röntgenbild auffällig helleren Kerne, welche mehr einer Aufblähung des Knochens als Vermehrung von Knochensubstanz entsprechen. So kann es auch zu einer Verschmächtigung des Knochens kommen, und die Grenze gegen die gesunde Diaphysenmitte kann durch eine Diaphysenmarke gekennzeichnet sein. Der von *Hoffa* angenommene verfrühte Abschluß der Ossifikation des Skelettes, welchen dieser in ursächlichen Zusammenhang mit der Krankheit bringt, findet sich bei den Fällen des Verf. in entsprechender Alterstufe nicht, weswegen er dessen Meinung für irrtümlich hält.

Eine Kombination des Leidens mit Knochengeschwülsten und Exostosen, welche von anderen Autoren hervorgehoben ist, findet sich unter den Fällen des Autors nicht mit Sicherheit, nur in einem Falle mag ein zentraler Aufhellungsherd ohne entsprechende Ausbuchtung nach außen einen porotischen Herd oder ein Enchondrom im Innern des Femur vorstellen. Dagegen reiht er noch einen Fall von Sarkom der Fibula in Kombination mit multiplen kartilaginären Exostosen aus eigener Beobachtung an. Von sonstigen Kombinationen hält Verf. das seltene Zusammenvorkommen von multiplen kartilaginären Exostosen mit partiellem Klein- und Riesenwuchs und ähnlichen Mißbildungen für erwiesen, dagegen nicht das mit Myositis ossificans progressiva. **Herm. Frank** (Berlin).

---

13) **A. A. Berg.** The joint complications of acute pyogenic osteomyelitis, with especial reference to the treatment of the purulent forms of arthritis.

(New York med. record 1903. September 12.)

B. warnt vor Täuschungen bei der Diagnose der akuten Gelenkentzündung, welche fast immer eine sekundäre Erscheinung darstellt, da die Synovialis, wie andere seröse Häute, sich äußerst selten idio-

Digitized by Google

pathisch entzünde. Frühe und genaue Diagnose der akuten Infektion des Knochens mit rascher Öffnung und Drainage der Markhöhle rettet manches Gelenk vor schwerer Entzündung und dauernder Funktionsstörung.

B. unterscheidet als häufiges und oft erstes Symptom einer violenten Osteomyelitis die Pseudoarthritis, welche sozusagen als sympathetische Reaktion in der Nähe eines Infektionsherdes aufzufassen ist und nicht selten fälschlich als akuter Gelenkrheumatismus angesprochen wird. Die wahre Gelenkentzündung erfordert dagegen chirurgischen Eingriff, ist metastatisch entweder direkt vom Knochen aus oder auf dem Blutwege hervorgerufen. Differentialdiagnostisch bleibt es wichtig, daß andere Gelenkerkrankungen die periartikuläre Entzündung meist vermissen lassen und zuerst auf die Synovialis beschränkt sind.

Verf. hält es für besonders wichtig, auf zwei verschiedene Formen der eitrigen Gelenkentzündung hinzuweisen. Bei der einen ist das eitrige Exsudat das Wesentliche und wenig Veränderungen im Gelenk vorhanden, bei der anderen ist das Exsudat von sekundärer Wichtigkeit und die Hauptsache die destruktive Entzündung der Synovialis, der Knochen und der Bänder. Während im ersteren Falle Inzision, Drainage usw. genügt, ist breite Eröffnung und Tamponade für die schweren Fälle erforderlich, und zwar für das Kniegelenk (nach Mayo) Querschnitt durch die Kniescheibe, für Ellbogen und Handgelenk ebenfalls breite Eröffnung und Aufklappen.

Für spätere Ankylosen werden plastische Operationen, besonders die Einführung von Magnesiumplatten oder Fascienstücken zwischen die Gelenksflächen empfohlen.

Die Behandlung bietet zwar sonst nichts Neues, enthält aber klare Grundsätze. **Loewenhardt** (Breslau).

---

14) **Painter** and **Erving.** Chronic villous arthritis, with special reference to its etiology and pathology.

(Med. news 1903. November.)

Verff. stützen ihre Ausführungen auf 33 klinisch beobachtete und histologisch untersuchte Fälle, aus denen sie den Schluß ziehen, daß die Polyarthritis chronica villosa keinen ätiologisch einheitlichen Krankheitsbegriff darstellt, sondern sich auf der Grundlage sehr verschiedenartiger Gelenkaffektionen entwickeln kann. In Betracht kommen Traumen, Tuberkulose, Gonorrhöe, Syphilis, Gelenkrheumatismus, Arthritis deformans. Am häufigsten wird das Kniegelenk befallen, dann folgen Schulter-, Fuß- und Hüftgelenk. Die mikroskopische Untersuchung der hypertrophierten Zotten ergibt die Zeichen der chronischen Entzündung. Dabei ist auffallend, daß die zahlreichen neugebildeten Gefäße, besonders im Zentrum der Zotten, vielfach endarteriitische Veränderungen aufweisen, und daß sie dort, wo das Fettgewebe besonders reichlich ist, sehr klein und ihre Lichtungen häufig obliteriert sind.

Digitized by Google

Die Therapie soll individualisieren. Bei richtiger Auswahl der Fälle und zielbewußtem Vorgehen zeitigt namentlich die operative Therapie sehr zufriedenstellende Resultate.

Ein Überblick über die einschlägige Literatur beschließt die Abhandlung. **Kleinschmidt** (Charlottenburg).

---

15) **Grisel.** De l'ostéomyélite vertébrale aigue primitive des vertèbres.

(Revue d'orthopédie 1903. Nr. 5 u. 6.)

Die Mitteilung zweier eigener Beobachtungen von akuter primärer Wirbelknochenentzündung an 9jährigen Kindern mit glatter Ausheilung nach einfacher Spaltung des Lendeneitersackes gehen der Entwicklung des Krankheitsbildes, wie es sich aus Literaturstudien ergibt, voran. Von 64 bekanntgegebenen Fällen konnten 56 als unzweifelhafte Krankheitsbeispiele dazu benutzt werden. In 53 Beobachtungen (30 Tote, 23 Heilungen) ist der Sitz genau angegeben. Für die Prognose fällt ins Gewicht, daß bei 6 Sakralosteomyelitiden stets der Tod, bei 28 lumbaren 15mal Tod, 13mal Heilung, bei 10 dorsalen 3mal Tod, 7mal Heilung, bei 4 cervicalen 2mal Tod, ebenso oft Heilung, bei 5 Suboccipitalosteomyelitiden 4mal Tod, 1mal Heilung eingetreten ist. Unterschieden nach dem Sitz der Krankheit im Wirbel zeigt sich bei 29 Wirbelkörpererkrankungen 22mal Tod, 7mal Heilung, bei 24 Bogenerkrankungen 8mal Tod, 16mal Heilung, für beide Lokalisationen also fast das umgekehrte Verhältnis der Prognose.

Nach dem Alter ist das Hauptkontingent zwischen 5 und 15 Jahren zu finden. Die jüngste Beobachtung betrifft ein 17tägiges, die älteste ein 30jähriges Individuum, Knaben sind mehr als doppelt soviel wie Mädchen vertreten. In 11 Fällen ist die Ätiologie bekannt, davon 7mal als Trauma; in den eigenen Beobachtungen war einmal eine Angina, in der anderen ein Furunkel die Ausgangsstelle der Infektion. Bakteriologisch ergab sich bei 18 untersuchten Fällen 13mal der Staphylokokkus aureus, 1mal albus, 2mal Streptokokkus, 1mal alle drei zusammen, einmal Tetragenus.

Pathologisch-anatomisch zeigt sich, abgesehen von der Sakral- und Suboccipitalerkrankung, 19mal der Körper, 21mal der Bogen, 3mal der gesamte Wirbel betroffen. Bei der Körpererkrankung kam es in den 7 Heilungs- und 18 Todesfällen niemals zur Sequesterbildung; im wesentlichen handelt es sich dabei um Periostablösung, Epiphysentrennung, rarefizierende Ostitis und Auflösung des Gefäßnetzes. Bei der Bogenerkrankung kam es 7mal zur Sequesterbildung und jedesmal dabei zur Heilung. Zur Wirbeldeformation kommt es sehr selten, unter den 56 Fällen ist sie nur 5mal beobachtet, sonst ist die schiefe Haltung lediglich durch die Muskelkontraktur bedingt, ein Dauerbuckel ist nur einmal (Israel) übrig geblieben; das Bild ist also durchaus ein anderes wie bei der tuberkulösen Wirbelerkran-

Digitized by Google

kung, wobei zum Teil auch die irritative ausgleichende Knochenneubildung mitspielt, während andererseits aber auch der Kallus durch Rückenmarksdruck wiederum verderblich wirken kann. Der beständigste Begleiter der Erkrankung ist der Abszeß, dessen Erscheinen natürlich von dem Sitz derselben abhängt; bemerkenswert erscheint die üble Bedeutung des Psoasabszesses, da von 8 solchen 6 tödlich geendet haben. Innerhalb der Rückenmarkshöhle bleibt er in der Regel extradural, von 15 solchen Fällen war 8mal der Körper, 7mal der Bogen die Ausgangsstelle (12mal lumbar, 2mal dorsal, 1mal cervical); nur 3 Fälle sind davon geheilt, und zwar Bogenerkrankungen im Lendenteil. Ob die dabei beobachteten nervösen Störungen auf einfacher Kompression oder organischer Veränderung des Rückenmarkes beruhen, ist auch bei der Autopsie in der Regel schwer zu erkennen. — Pleuropulmonale Veränderungen sind 10mal bemerkt, sei es durch den fortfressenden Eiter oder auf dem Wege der Allgemeininfektion. Auch bei der letzteren Form scheint sich die Wirbelkörpererkrankung als Ausgangsstelle übler zu verhalten. (5mal hierbei Tod, der eine Heilungsfall betrifft eine Bogenosteomyelitis.) Auf ein Gefäßsymptom hat Lannelongue aufmerksam gemacht, die Markierung eines venösen subkutanen Gefäßnetzes, wegen der Thrombosierung der Wirbelgefäße.

Von den 21 Bogenknochenmarkentzündungen betreffen 15 den Lendenteil, 6 den Rückenteil. Das Symptomenbild ist wegen der etwas oberflächlicheren Lage ziemlich deutlich. Der Abszeß, welcher im Mittel um den zehnten Tag etwa herum erscheint, reichte 7mal in den Wirbelkanal hinein (mit 3 Heilungen, 4 Todesfällen). Im ganzen sind von den 21 Pat. 6 gestorben, 15 geheilt, und zwar geht die Heilung ganz anders wie bei der Extremitätenosteomyelitis auffallend glatt vor sich, fast ohne sekundäre Sequesterbildungen, sekundäre Eiterungen u. dgl. Die Sequester stoßen sich nach einigen Wochen von selbst in der Wunde ab; der Verlauf im ganzen ist also, wenn die Gefahr der primären Allgemeininfektion nicht überwiegt, ein verhältnismäßig sehr günstiger. Anders bei der Körpererkrankung, wo von 22 Fällen 14 tödlich und nur 8 in Heilung ausgegangen sind. Auch hier gibt es so gut wie keine Fistelbildungen oder verschleppte Eiterungen, sondern der Kranke wird nach der Spaltung des Abszesses entweder rasch gesund oder stirbt.

Für die spezielle Symptomatologie der Körpererkrankungen in den einzelnen Bezirken gibt der Autor kurze Charakteristiken: Für die Halswirbelkörpererkrankung ist bei drei Beobachtungen bezeichnend der Grad der Steifigkeit in der Haltung, die Möglichkeit, den Abszeß von vorn zu fühlen, die Schwere der nervösen Symptome durch die Wirbelkanaleiterung. Die Brustwirbelkörpererkrankung ist bezeichnet bei 5 Fällen, von denen 3 gestorben sind, durch ihre Schwere; die beiden lebengebliebenen Fälle sind mit einer Fistel und einer Myelitis davongekommen. Bei den 14 Lendenwirbelkörpererkrankungen gab es ebenfalls nur 4 Heilungen. Der häufige Tod

Digitized by Google

erklärt sich durch die Vereiterung des Körperknochgewebes mit akuter Sepsis oder eitriger Infiltration der tiefen Muskelmassen und des Wirbelkanals. Die suboccipitale Osteomyelitis spielt sich in 5 Fällen am Atlas und Epistropheus ab mit charakteristischen klinischen Zeichen und meningo-encephalitischen Komplikationen. Vereiterungen des Körpers sind unbedingt tödlich, bei Bogenerkrankungen ist, wenn die Eiterung hinten zugänglich ist, Heilung möglich. Am Os sacrum gibt es 7 Erkrankungen, eine einzige mit oberflächlicher Eiteransammlung ist geheilt. 2mal handelte es sich dabei um metastatische Eiterungen bei Neugeborenen.

Was die Therapie betrifft, so ist es bei 40 Pat. zur Operation gekommen, und davon sind 23 geheilt, 17 gestorben. Bei den 23 Heilungen war 16mal der Bogen, 7mal der Körper des Wirbels ergriffen. 16mal wurde eine einfache Eiterentleerung vorgenommen (10mal bei Bogeneiterung, 6mal bei Körpererkrankung), 2mal Auskratzung hinzugefügt und 5mal Resektion von Proc. spinos. transversi, Bogensegmenten, Rippenteilen. Bei den 17 Todesfällen handelt es sich um 6 Bogen- und 11 Körpereiterungen. Bei den 6 Bogeneiterungen und bei 6 Körpereiterungen wurde eine einfache Inzision gemacht; 4mal wurde ohne Erfolg der Knochen selbst angegriffen (das Kreuzbein). Es zeigt sich, daß, wo die einfache Inzision und Sorge für freien Abfluß des Eiters nicht zur Heilung geführt hat, auch die eingreifenderen Operationen keinen Erfolg gehabt haben, und dies betrifft sowohl die Bogeneiterungen wie die prognostisch von vornherein so viel ungünstigeren Körpererkrankungen.

Herm. Frank (Berlin).

---

16) **P. Stolper.** Die Beziehungen der Rückenmarksverletzungen zu den chronischen Rückenmarkskrankheiten vom gerichtlich- und versicherungsrechtlich-medizinischen Standpunkte.

(Zeitschrift für Medizinalbeamte 1903. Hft. 22.)

Verf. weist darauf hin, daß die Rückenmarksverletzungen, die zum weitaus größten Teil subkutane sind, eine ausgesprochene Heilungstendenz haben und selbst bei anfänglich schwersten Erscheinungen oft ein überraschend gutes Resultat geben. Traumatische Rückenmarksnarben haben in keiner Weise progredienten Charakter. Der Zusammenhang von Rückenmarksverletzungen mit chronischen progredienten Rückenmarksleiden, wie Syringomyelie, Tabes, multipler Sklerose, progressiver Muskelatrophie, spastischer Spinalparalyse, ist bis jetzt noch nicht erwiesen. Ebenso unerwiesen ist das Vorkommen der Rückenmarkserschütterung als gesondertes Krankheitsbild. S. ist der Meinung und gibt ihr mit großer Entschiedenheit Ausdruck, daß der Begriff der Rückenmarkserschütterung überhaupt ausgemerzt werden sollte. Sie ist in praxi noch nie einwandsfrei beobachtet, und

Digitized by Google

die darüber angestellten Tierexperimente sind wegen der völlig andersartigen Entstehung beim Menschen nicht beweisend.

M. v. Brunn (Tübingen).

---

17) **v. Bergmann.** Die Behandlung des Panaritium.

(Zeitschrift für ärztliche Fortbildung 1904. Nr. 1.)

Jena, **Gustav Fischer,** 1904.

Diese neue, von dem Zentral- und den Landeskomitees und den Vereinigungen für das ärztliche Fortbildungswesen herausgegebene, unter ständiger Mitwirkung von v. B. und M. Kirchner von R. Kutner redigierte Zeitschrift soll die theoretischen Vorträge der Fortbildungskurse der Gesamtheit der Ärzte zugänglich machen und überhaupt die Kurse dadurch ergänzen, daß »sie dem praktischen Arzte das Lehrmaterial in der für ihn besonders geeigneten Form zusammenfassender Aufsätze darbietet. Auf alle Sondergebiete sich erstreckend, sollen letztere jeweilig eine für die ärztliche Praxis wichtige Frage so umfassend behandeln, daß der Leser von deren gegenwärtigem Stand ein klares und für die Nutzanwendung brauchbares Bild erhält«.

Insbesondere soll auch über alle Fortschritte auf dem Gebiete der Therapie und ärztlichen Technik berichtet werden.

Um diesen Zweck zu erreichen, hat die Redaktion bereits namhafte Vertreter aller medizinischen Disziplinen zu entsprechenden Beiträgen gewonnen, die gewiß vor allem die Aufgabe des Unternehmens, »ein weiteres wertvolles Mittel zur Verbreitung und Förderung des ärztlichen Wissens zu sein«, erfüllen helfen.

Das Programm läßt erwarten, daß die Zeitschrift einen großen Leserkreis findet, zumal Anregungen zur Bearbeitung praktisch wichtiger Themata nach Möglichkeit berücksichtigt werden sollen.

Das vorliegende Heft eröffnet v. B. selbst mit einem Vortrag: »Die Behandlung des Panaritium«.

In der klassischen Darstellung des Krankheitsbildes ist besonders die Anschaulichkeit hervorzuheben, mit welcher der Einfluß des anatomischen Aufbaues der Subcutis der Fingervola und -dorsalseite auf den Verlauf des Panaritium geschildert wird, das stets als eine primäre Phlegmone des Unterhautbindegewebes beginnt und erst in weiterer Ausbreitung Sehnenscheiden, Knochen und die kleinen Gelenke ergreift. Wegen dieser Verhältnisse ist die Unterscheidung von Panaritium subcutaneum, synoviale, ostale und artikulare nur verwirrend.

Die einzig empfehlenswerte Therapie ist die Frühinzision. Widerstrebt der Kranke dieser, so ist die Ruhigstellung durch Einhüllen in Watte und eine alle Finger, Hand und Vorderarm fixierende Schiene am meisten empfehlenswert.

Vor Umschlägen jeder Art warnt v. B. eindringlichst. Die Quellung der oberen Hautschichten bezw. die Austrocknung (durch Alkohol) kann nur schädlich wirken. Auch der Alkohol kann wie

Digitized by Google

die Karbolsäure zur Mumifikation führen, so daß, wie in einem vom Vortr. beobachteten Falle, die Exartikulation nötig wird.

Gutzeit (Neidenburg).

18) **Hobensack.** The treatment of fractures of the radius between the insertions of the pronator muscles.

(Univ. of Pennsylvania med. bull. 1903. Dezember.)

H. bespricht die Behandlung der Frakturen des Radius zwischen den Ansatzstellen des Pronator teres und quadratus. Die gebräuchliche Fixation dieser Frakturen in halber Supination des Unterarmes ist, wie Röntgenbild, klinische Erfahrung und anatomische Erwägungen zeigen, in vielen Fällen unrichtig. Denn die pronierte Stellung des proximalen Fragmentes läßt sich oft nicht beseitigen, während das periphere Fragment leicht in pronierte Stellung gebracht werden kann; die Reposition und Fixation muß also so geschehen, daß sie der Stellung des proximalen Fragmentes sich anpaßt, also event. in Pronation. Sind die Bruchenden in dieser Stellung gut adaptiert, so sind spätere Funktionstörungen durch übermäßigen Kallus oder Verknöcherung des Ligamentum interosseum nicht zu befürchten. (2 Abbildungen.)

Mohr (Bielefeld).

19) **Hartmann** (Kassel). Ein Beitrag zur Behandlung der Ischias.

(Archiv für Orthopädie, Mechanotherapie und Unfallchirurgie Bd. I. Hft. 3.)

In manchen Fällen von Ischias empfiehlt H. die unblutige Dehnung des Nervus ischiadicus in der Weise, daß der Oberkörper bei fixierten unteren Extremitäten mit beiden Händen von dem zu Häupten stehenden Operateur erhoben und den unteren Extremitäten derartig genähert wird, daß der Oberkörper eine kleine Neigung nach der kranken Seite erfährt. Wenn die Dehnung in dieser Weise ausgeführt wird, indem der Oberkörper als Hebelarm benutzt wird, ist die Wirkung am Nerven ausgiebiger. Denn sobald die kranke Extremität nach der landläufigen Methode plötzlich und maximal im Hüftgelenk gebeugt wird, spannt Pat. die durch die Krankheit schon an sich gereizte Muskulatur dieser Extremität mit an, so daß die Beugung nicht so ausgiebig und mithin die Zerrung des peripheren Nerven an der Sehnenscheide nicht so beträchtlich sein kann. Bei jeder Flexion fühlen sich hierbei die Oberschenkelflexoren bretthart an, sind äußerst empfindlich und schalten die Wirkung nicht unerheblich aus. Bei der Beugung des Oberkörpers bei fixierten unteren Extremitäten dagegen ist der Muskeltonus erheblich schlaffer, so daß die Übertragung der Kraftwirkung auf den Nervus ischiadicus weit mehr zur Geltung kommen muß.

(Selbstbericht.)

Digitized by Google

20) **v. Friedländer.** Beitrag zur operativen Behandlung des Klumpfußes und des Plattfußes.

(Wiener klin. Wochenschrift 1903. Nr. 40.)

Anläßlich eines Falles von beiderseitigem angeborenem Klumpfuß bei einem $5^1/_2$ Jahre alten Kinde, der mehrfachen von berufener Seite unternommenen Versuchen der unblutigen Behandlung trotzte, hat v. F. folgendes Verfahren eingeschlagen, welches ihm aus theoretischen Reflexionen eine bessere Wirkung versprach als die zurzeit geübten Methoden der Exstirpation des Talus und die Keilresektion aus dem Tarsus.

Bogenförmiger, nach unten konvexer Schnitt unterhalb des Malleolus ext. von der Insertion der Achillessehne nach vorn bis zum vorstehenden Teil des Taluskopfes, ohne Verletzung des lateralen Teiles der Strecksehnen. Eröffnung des Talocalcaneusgelenkes. Unter forcierter Supination des Fußes wird das Gelenk immer mehr zum Klaffen gebracht und das Talonavikulargelenk an seiner plantaren Seite eröffnet, worauf der Fuß sich so umklappen läßt, daß die Sohle nach oben sieht. Hierauf wird mit Meißel und scharfem Löffel die deforme Gelenkfläche von Talus und Calcaneus modelliert, so daß erstere konvex, letztere konkav gestaltet wird; dabei wird von der Außenseite der Gelenkflächen etwas mehr weggenommen als von der Innenseite.

Das unregelmäßige Sattelgelenk ist jetzt in ein Kugelgelenk mit großem Radius der Krümmungsflächen verwandelt, welches folgende Korrektionsbewegungen gestattet: 1) Pronation durch Drehung des Calcaneus um die Sagittalachse; 2) Behebung der Adduktion des Calcaneus durch Drehung um die vertikale Achse; 3) Behebung der Spitzfußstellung (event. Tenotomie) durch Drehung des Calcaneus um die Frontalachse. Alle diese Bewegungen lassen sich mit Leichtigkeit ausführen.

Hierauf folgt die Korrektur der Adduktion des Vorfußes. Von der klaffenden Wunde aus werden die letzten Bandreste zwischen Talus und Naviculare durchschnitten, ebenso am Gelenk zwischen Fersenbein und Cuboideum, so daß das ganze Chopart'sche Gelenk weit klafft. Alle sich spannenden Stränge der Planta und die Lig. calcaneo-cuboidea fallen diesem Akte der Operation zum Opfer. Jetzt läßt sich die Stellung des Vorfußes leicht korrigieren, auch hinsichtlich der Torsion und Inflexion. Gipsverband.

In dem von v. F. derartig operierten Falle wurde ein ausgezeichnetes Resultat erzielt. Nach Verbandabnahme am 12. Tage standen die Füße genau wie nach der Operation in korrigierter vorzüglicher Stellung, ohne Druckspuren erkennen zu lassen, die auf ein Zurückfedern in die pathologische Stellung hätten schließen lassen, das Kind kann die Füße aktiv pronieren.

Verf. schlägt nun für die Fälle von hartnäckig rezidivierenden schweren Plattfüßen dieselbe Operation vor, nur mit dem Unter-

Digitized by Google

schiede, daß man hierbei von den medialen Gelenkspartien mehr fortnimmt als von den lateralen. Doch dürfte die Eröffnung des Gelenkes zwischen Calcaneus und Cuboideum, ein wesentlicher Teil der Klumpfußoperation, beim Plattfuß entbehrlich sein. Die nach dieser Operation zu erwartende Ankylosierung des Talo-Calcaneusgelenkes dürfte nach Ansicht v. F.'s für die Funktion des Fußes nicht von Belang sein, hingegen eine Gewähr für die Stabilität des Resultates ohne langwierige Nachbehandlung geben.

Hübener (Dresden).

---

21) S. Ehrmann. Über Herpes progenitalis und Schmerzen in der Regio pubica bei Plattfuß.

(Wiener klin. Wochenschrift 1903. Nr. 34.)

E. hat auf die in der Überschrift angegebenen und von ihm schon im Jahre 1891 in einer dermatologischen Zeitschrift mitgeteilten Begleiterscheinungen des Plattfußes bereits seit 1887 geachtet und sammelte 362 Fälle, die wegen ihrer inguinalen Schmerzen Hilfe suchten. Bei ca. 10% davon fand sich rezidivierender Herpes praeputialis. Interessant ist dabei die Angabe, daß etwa $^1/_4$ der Pat. erst bei der Untersuchung erfahren haben, daß sie einen Plattfuß besaßen.

Den Zusammenhang zwischen beiden Affektionen erklärt E. anatomisch folgendermaßen:

Der Plattfuß beeinflußt die Stellung des Oberschenkels zum Becken in der Weise, daß der Oberschenkel beim Stehen des Pat. in Abduktionsstellung und leichte Rotation nach innen gebracht wird. Durch diese Abduktion wird der Teil der Verstärkungsbänder des Hüftgelenkes, welcher sich am horizontalen Schambeinast ansetzt (Lig. pubo-femorale), angespannt und dadurch jene Schmerzen verursacht, welche die Pat. irrtümlicherweise in die Drüsen oder in das Genitale verlegen. Erst auf Betasten des Schambeines in der Gegend der Insertionsstelle des Bandes wird die schmerzhafte Stelle genau angegeben, an der häufig auch eine Anschwellung des Periostes getastet werden kann.

Bei der Abduktionsstellung, namentlich mit leichter Rotation nach innen, wird aber auch noch jener Teil des verstärkenden Hüftgelenksbandes gespannt, welcher, in die Gelenkskapsel übergehend, sich an jener Stelle inseriert, wo auch in geringer Entfernung davon das Lig. spinoso-sacrum von der Spina posterior entspringt. Dies letztere Band ist es, welches der Nervus pudendus communis kreuzen muß, um unter dem Musc. pyriformis wieder ins Becken zu gelangen. Dieser Nerv aber kommt allein für die Frage des Herpes praeputialis in Betracht.

Man muß nun annehmen, daß durch die Abduktion die hinteren Teile des Gelenkbandes, die an der Basis der Spina posterior entspringen, dauernd gezerrt werden, daß sich dort im Periost zeitweilig ein länger dauernder Zustand von Hyperämie und Entzündung ent-

Digitized by Google

wickelt, der sich auf den angrenzenden Teil des Lig. spinoso-sacrum fortsetzt und entweder den darüber ziehenden N. pudendus communis drückt oder durch Hyperämisierung seiner Gefäße einen Reizzustand in demselben verursacht.

Diese Annahme entspricht auch den Angaben von intelligenten und aufmerksamen Pat., die bei Vorkommen von Herpes praeputialis bei Plattfuß im Gesäß eine einzige genau umschriebene Stelle als schmerzhaft bezeichnen. Diese entspricht stets dem Kreuzungspunkt des N. pudendus communis und des Lig. spinoso-sacrum.

Hübener (Dresden).

Kleinere Mitteilungen.

Kurze Bemerkungen zur Technik der Paraffininjektionen.

Von

Dr. Albert E. Stein,

dirigierendem Arzte der chirurgischen Abteilung am Augusta-Viktoria-Bade zu Wiesbaden.

Die Paraffininjektionen haben sich, obwohl es in der ersten Zeit nicht an Gegnern gefehlt hat, bereits allenthalben und in fast allen medizinischen Spezialdisziplinen einen Platz erobert und werden diesen auch dauernd behaupten.

Es gibt heute wohl nur noch einen Vorwurf, der von mancher Seite gegen die Paraffininjektionen erhoben wird, daß sie nämlich die Gefahr der Embolie, und zwar der Lungenembolie im Gefolge hätten. Diese Gefahr ist der Ausgangspunkt eines wissenschaftlichen Streites geworden. — Wie kann die Emboliegefahr sicher vermieden werden? Antwort: Durch Anwendung einer nicht flüssigen Injektionsmasse, welche in sich selber eine so große Kohäsionskraft ihrer Teile trägt, daß es dem Blutstrom unmöglich ist, Partikelchen abzureißen und mit sich fortzuschleppen. Ich habe von diesem Gesichtspunkt aus in allen meinen bezüglichen Publikationen (mit Ausnahme der ersten, bei der meine Technik noch in den Kinderschuhen steckte)[1] geraten, eine Paraffinmischung einzuspritzen, deren Schmelzpunkt eben noch so hoch liegt, daß man die Masse in pastösem Zustande durch die Kanüle auspressen kann. — Dem gegenüber hat Eckstein, der Verfechter der Hartparaffininjektionen, immer wieder darauf bestanden, sein Hartparaffin von sehr hohem Schmelzpunkt einzuspritzen (50—58°). Dieses muß aber immer in flüssigem Zustande injiziert werden. Selbstverständlich ist bei dem ganz harten Paraffin, wenn es erst einmal im Körper erstarrt ist, was wenige Sekunden nach der Einspritzung geschieht, eine nachträgliche Embolie ganz ausgeschlossen; sie ist aber nicht ausgeschlossen im Augenblick der Injektion selber. Denn das Paraffin muß in ganz flüssigem Zustand eingespritzt werden, um überhaupt durch die Kanüle durchtreten zu können. Alle Embolien etablieren sich aber im Augenblicke der Injektion, wenn auch die Symptome zuweilen erst nach einigen Minuten zum Ausdruck gelangen. Die von Eckstein oft angeführte Tatsache, daß Hartparaffinembolien überhaupt noch nicht passiert seien, besteht nicht zu Recht. Das Gegenteil beweist ein Fall von Lungenembolie, den Broekaert[2] bei Injektion eines Paraffins vom Schmelzpunkte 50° (nicht 45°) in die untere Muschel der

---

[1] Deutsche med. Wochenschrift 1901. Nr. 39 u. 40.
Berliner klin. Wochenschrift 1902. Nr. 32.
Deutsche med. Wochenschrift 1903. Nr. 36 u. 37.
Verhandlungen der Deutschen Gesellschaft für Chirurgie 1902 usw.


[2] Bull. de la soc. belge d'otologie et de laryngologie 1902, Juni und persönliche Mitteilung.

Digitized by Google

Nase erlebte; und weiter eine ganze Reihe von leichten Emboliefällen, die bei flüssigen Hartparaffininjektionen ebenfalls wegen Ozaena[3] vorgekommen sind; die letzteren beziehen sich allerdings nur auf die Gesichtsvenen; doch ist dies für das Prinzip ohne Belang. Unter **100** Injektionen kamen **25** Phlebitiden vor.

Wäre es möglich, ein Hartparaffin (sensu strictiori) herzustellen, das die Eigenschaften des Weichparaffins besäße, welches also erstens pastös injiziert werden könnte und auch in anatomischem Sinne sich so verhielte wie das Weichparaffin, d. h. einer Durchwachsung mit Bindegewebe sich nicht widersetzte, so wäre diesem der Vorzug zu geben. Denn dann wären die Vorteile des Hartparaffins mit denen des Weichparaffins vereint und überhaupt keine Embolie mehr zu befürchten.

Es ist nun gelungen, diese Forderungen dadurch zu erfüllen, daß man ein Hartparaffin durch Mischung von reinem Hartparaffin mit Vaselin herstellte. Ich bin Herrn Apotheker Dr. Friedländer in Berlin für seine tatkräftige Unterstützung bei den notwendigen Versuchen zu besonderem Danke verbunden. Das neue Hartparaffin, welches in allen möglichen Schmelzgraden bis einem Schmelzpunkte von nahezu 60° C hergestellt werden kann, enthält 50—66% Vaselin. In dieser Mischung sind die Eigenschaften des Vaselins nicht verloren gegangen, vielmehr haben sie sich derselben angepaßt. Die Mischung ist also geschmeidig und leicht knetbar, obwohl ihr Schmelzpunkt so hoch liegt. Es ist möglich, mit Hilfe einer ganz aus Metall gefertigten Spritze dieses Hartparaffin in vollkommen festem Zustande zu injizieren. Da hierbei natürlicherweise ein großer Druck not-



wendig ist, so ist die Spritze nach einer Idee, die auch schon von Gersuny ausgesprochen wurde, derartig konstruiert, daß der Kolben mit einer Schraubenwindung nach unten gedreht wird. Hierdurch ist erstens ein langsames und gleichmäßiges Arbeiten garantiert und zweitens jede Schwierigkeit der Hartparaffininjektionen beseitigt. Wie groß die Schwierigkeiten bisher gewesen sind, geht wohl schon daraus hervor, daß fast jeder Autor, der flüssiges Hartparaffin injizieren wollte, sich eine neue Spritze erdachte (s. Jahrgang 1902 u. 1903 dieser Zeitschrift). Die Spritze ist so eingerichtet, daß durch eine am Stempel bei *B* angebrachte Vorrichtung der Schraubengang ausgeschaltet werden kann. Man füllt also die Spritze mit dem flüssig gemachten Paraffin in gewöhnlicher Weise, wartet dann, bis die Masse vollkommen erkaltet ist, und injiziert langsam durch Abwärtsdrehen des Stempels. An demselben ist bei *A* ein Flügel angebracht zur leichteren Handhabung der Schraube. Bei *E* werden die entsprechenden Kanülen durch Bajonettverschluß angesetzt. Die Masse tritt in Form eines zusammenhängenden harten Fadens aus der Kanülenspitze aus.

Es ist anzunehmen, daß diese Hartparaffinmasse, ebenso wie ich dies früher für Weichparaffin beschrieben habe, im Laufe der Zeit vom Bindegewebe durchwachsen wird. Ob dies daran liegt, daß dieses gemischte Hartparaffin für das

[3] De Cazeneuve, Annal. des malad. de l'oreille etc.' 1903. p. 516 (5 Embolien bei 15 Fällen).

Moure et Brindel, Revue hebdom. de laryngol. etc. 1903. Nr. 41 (5 Embolien bei 70 Fällen).

Compaired, Revista de med. y cir. 1903. Nr. 807 u. 808 (5 Embolien bei 15 Fällen).

Digitized by Google

Bindegewebe leichter durchgängig ist, oder ob sich das Bindegewebe durch die sozusagen aus einem Fadengewirr bestehende Prothese hindurch schlängelt, muß vorläufig dahingestellt bleiben. Die betreffenden Versuche sind noch nicht abgeschlossen.

Wenn man die Forderungen, die ich früher zur Vermeidung der Embolie aufgestellt habe und die darin bestehen 1) Einspritzung in nicht flüssigem Zustande, 2) Verwendung der Masse bei abgekühlter Temperatur, 3) Maximum der in einer Sitzung zu injizierenden Quantität von 3 ccm auf das neue Hartparaffin überträgt, so wird man jetzt auch Hartparaffin ohne weitere Gefahr anwenden können[4].

---

22) Port. Apparate zum Transport von Schwerverwundeten.

(Ärztliche Polytechnik 1903. Mai.)

P. empfiehlt zu obigem Zwecke für Unterschenkelbrüche schmiegsame Rinnen, für Oberschenkelbrüche doppelt geneigte Ebenen. Er beschreibt die einzelnen Schienenstücke genau und erläutert sie durch neun Abbildungen. Sie sind für freiwillige Sanitätskolonnen und den Rettungsdienst in Friedenszeiten, besonders aber für den Kriegsfall zu empfehlen. Das Genauere im Original.

E. Fischer (Straßburg i. E.).

23 O. Vulpius. Ein neuer Bewegungsapparat.

(Ärztliche Polytechnik 1903. Nr. 4.)

Ein Barren, der auf einem Rahmengestell ruht; den Boden des Rahmens bildet eine jalousieähnliche, auf Rollen laufende, rotierende Fläche, eine Art Trottoir roulant, welchem man jede Steigerung geben kann, wenn Gehbewegungen bergan gemacht werden sollen. Die Barren sind in Höhe und Breite stellbar. Der Apparat ist für Zimmergymnastik sehr zu empfehlen.

E. Fischer (Straßburg i. E.).

24) O. Hawemann. Holzbein mit Metallgelenken.

(Ärztliche Polytechnik 1903. Nr. 3.)

H. konstruiert die künstlichen Beine aus Holz, welches in Verbindung mit seinem neuen Gelenke nicht gestattet, daß sich dasselbe selbst bei größter Belastung sperrt oder verbiegt. Die Holzhülse umschließt den Stumpf und ist ihm anatomisch genau angepaßt. Das ganze Bein wiegt etwa 2 kg.

E. Fischer (Straßburg i. E.).

25) Koester. Die Vererbung in der Bluterfamilie Mampel.

(Deutsche med. Wochenschrift 1903. Nr. 48.)

K. hat den Stammbaum bis 1901 vervollständigt (225 Individuen). Er glaubt, daß die vererbliche Potenz sich aus mehreren Komponenten zusammensetzt, von denen der auffälligste, aber nicht der stärkste, der Bluter ist. Stärker ist die Hinfälligkeit der Brut. (Genaueres über den Stammbaum siehe im Referat des Vortrages.)

Borchard (Posen).

26) H. Neumann. Kopftetanus als Abortivtetanus.

(Monatsschrift für Ohrenheilkunde 1903. Nr. 10.)

Verf. teilt einen Fall mit aus dem laryngologischen Ambulatorium des Prof. Schrötter in Wien, der wegen der langen Inkubationsdauer und der Lokalisation

---

[4] Die Spritze wird vom Instrumentenmacher Ludwig Dröll in Frankfurt a. M. geliefert.

Die Paraffinmischungen können zu jedem beliebigen Schmelzpunkte von der Bretschneider'schen Apotheke, Berlin N., Oranienburger Straße 37, bezogen werden.

Digitized by Google

von besonderem Interesse ist. Ein 16jähriges Mädchen suchte dort Hilfe wegen eines »Mundleidens«. Kieferklemme, Trismus und Steifigkeit der Halsmuskulatur begründeten den Verdacht auf Tetanus, ja ließen die Diagnose als sicher erscheinen. Stürmische Allgemeinsymptome hatten gefehlt und fehlten auch während der Beobachtungszeit nach Aufnahme in die Klinik. Die Infektion lag 17 Tage zurück und ging von einem Furunkel aus der Lippe aus. Antitoxininjektionen und völlige Ruhe bei Isolierung erzielten bald Heilung.

N. will diesen Fall als einen Abortivtetanus aufgefaßt wissen und hebt die Wichtigkeit der Symptome an Kopf und Halsmuskulatur bei sonst fehlenden Allgemeinsymptomen für die Diagnose hervor. Als Abortivtetanus bezeichnet er eine Unterform des Tetanus mitis Rose (Deutsche Chirurgie 1897 Lief. 8) und wendet sich gegen die Ansicht von Kussmaul (Deutsches Archiv für klin. Medizin 1872 Bd. XI), daß der Abortivtetanus vom Tetanus mitis völlig getrennt werden müsse. Verf. bricht noch besonders eine Lanze für die Injektionen mit Antitoxin. **Grosse** (Kassel).

27) Bonveyron. Contribution clinique à l'étude du rhumatisme tuberculeux dans les cas de lupus willanique ou de tuberculides.

(Revue de chir. XXIII. Jahrg. Nr. 9.)

Die Mitteilung dient dem weiteren Ausbau der Kenntnisse sogenannter pseudorheumatischer Gelenkaffektionen und ihrer Beziehungen zu anderen lokalen Tuberkulosen. Sie gründet sich auf 13 Beobachtungen, gewonnen an einem Material von 49 schweren Fällen von Lupus Willani. Hiernach würden die Gelenkentzündungen bei Lupus auffallend häufig sein; doch ist zu berücksichtigen, daß hier lediglich schwere, in Spitalpflege befindliche Kranke zur Beobachtung dienten, während in dem weit größeren ambulanten Material sich ähnliches nicht darbot. Auch Kinder unter 15 Jahren scheinen von der Komplikation verschont zu bleiben. Am häufigsten treten einfache Arthralgien mit und ohne Exsudat und Schwellung, danach hyperostatische Formen als mono- und oligartikuläre Pseudorheumatismen bei Lupus auf. Im Verlaufe von Tuberkuliden sind sie selten — von dem Verf. jedoch 2mal beobachtet. **Christel** (Metz).

28) V. Schmieden. Beitrag zur Kenntnis der Osteomalacia chronica deformans hypertrophica (Paget).

(Deutsche Zeitschrift für Chirurgie Bd. LXX. p. 207.)

Genau beobachteter Fall aus der Bonner Klinik, betreffend eine 58jährige Frau, sicher nicht luetisch. Spontan erkrankt an einem sich langsam entwickelnden Riesenwuchs des rechten Schienbeines. Heftige rheumatoide Schmerzen, Geherschwerung, Versteifung des Kniegelenkes. 3 Jahre nach Beginn der Krankheit ist die Tibia bogenförmig verkrümmt, ihre Crista abgerundet, die Unterschenkelhaut auffallend glatt und zart, inselförmig braun pigmentiert. Eine zu orthopädischem Zweck ausgeführte Keilosteotomie im Tibiakopfe, bei welcher die Corticalis sich völlig geschwunden und die Spongiosa sich in Bindegewebe und Fett verwandelt zeigte, heilte gut, und wurde Pat., mit einer Schienenhülse versehen, besser gehfähig als zuvor. Doch nahmen die Kniebeschwerden, auf einer fortschreitenden Arthritis deformans beruhend, wieder zu, weshalb es mit einer Knieresektion versucht wurde. Diese führte indes zu einer endlosen Eiterung, weshalb $^3/_4$ Jahr nach der ersten Operation zur Oberschenkelamputation geschritten und hiermit die Kranke endgültig von ihren Qualen befreit wurde.

Die Einzelheiten des Falles entsprechen in allen Zügen der Paget'schen Krankheitsbeschreibung. Zwei Photogramme zeigen die äußere Ansicht, zwei Skiagramme die abnorme Architektur des kranken Knochens. Eine gute, kolorierte Tafel endlich gibt ein histologisches Knochenbild. Man sieht an dem Schnitte, welcher der Kniegelenksfläche entnommen ist, entsprechend der Arthritis deformans Knorpelzerstörung durch Granulationsgewebe. Im Knochengewebe sind die Spongiosaknochenbälkchen am Rande dicht besetzt mit Riesenzellen, meist

Digitized by Google

in Howship'schen Lakunen liegend, und »beschäftigt mit der Resorption des Knochens«. Die Markräume enthalten nur noch an vereinzelten Stellen normales Fettmark. Meist ist der Markraum verödet und durch Bindegewebe ersetzt.

Meinhard Schmidt (Cuxhaven).

29) **C. Castellvi.** Origen heredosifilitico de la osteitis deformante o enfermedad de Paget.

(Revista de med. y cir. pract. de Madrid 1903. Nr. 791 u. 796.)

In der Frage der Ätiologie der Paget'schen Krankheit ist C. der Ansicht Lannelongue's, daß es sich um einen ausgesprochen hereditär syphilitischen Prozeß handle; diese Anschauung stützen drei beschriebene Fälle, sowohl durch Auffindung anderer Symptome als auch insbesondere ex juvantibus.

Stein (Wiesbaden).

30) **W. J. Kilner.** Two cases of osteitis deformans in one family.

(Lancet 1904. Januar 23.)

Es handelt sich um zwei Geschwister, von denen die Schwester 69 und der Bruder 60 Jahre alt sind. Beide lebten gemäß den Nachforschungen des Verf.s in gänzlich verschiedenen Verhältnissen. Bei beiden begann die Erkrankung ungefähr vor 5 Jahren mit rheumatischen Schmerzen in den Gliedern, bei dem Bruder im Anschluß an eine gutartige Magenaffektion. Für Lues lagen bei beiden Kranken keinerlei Anhaltspunkte vor. Die beigefügten Abbildungen der Geschwister zeigen, daß die Schwester stärker betroffen ist, als der Bruder; besonders fallen die hochgradig verkrümmten unteren Extremitäten auf. Verf. möchte auf Grund der hier so deutlich ausgesprochenen, innerhalb einer Familie bestehenden Disposition die Krankheit als eine konstitutionelle auffassen. Die Therapie kann sich nach ihm nur auf eine allgemeine Kräftigung des Körpers und Linderung der jeweiligen Schmerzen erstrecken.

H. Ebbinghaus (Paris).

31) **Schmieden.** Über die Methoden des Knochenersatzes.

Sep.-Abdr. a. d. Sitzungsberichten der Niederrheinischen Gesellschaft für Natur- und Heilkunde zu Bonn 1903.)

Verf. berichtet über eine Reihe von gelungenen Versuchen, den Knochendefekt durch periostbedeckte Knochenstücke desselben Individuums zu ersetzen. Weiter über Fälle der Ersetzung durch mazerierten und dekalzinierten Rinderknochen, endlich durch die Mosetig-Moorhof'sche Jodoformknochenplombe. Die Versuche sind hauptsächlich bei Spina ventosa und Schädeldefekten an Kindern vorgenommen. Die Resultate hat Verf. laut Sitzungsbericht durch Röntgenbilder erläutert.

Grosse (Kassel).

32) **J. Michelsohn.** Ein Fall von Myositis ossificans progressiva.

(Zeitschrift für orthopäd. Chirurgie Bd. XII. Hft. 3.)

Verf. beschreibt die Leidensgeschichte einer 17 Jahre alten Pat. Die ersten Erscheinungen traten im 7. resp. 12. Lebensjahr auf. Befallen sind hauptsächlich Rumpf, Hals und obere Extremitäten. Der Status praesens wird in extenso mitgeteilt unter Benutzung sehr instruktiver Röntgenbilder, die von Albers-Schönberg angefertigt wurden. An die kasuistische Mitteilung knüpft Verf. einige Angaben über den heutigen Stand der Lehre von der Myositis ossificans progressiva. Therapeutische Maßregeln ohne Sicherheit der Diagnose können leicht schädlich wirken, z. B. die Massage.

J. Riedinger (Würzburg).

33) **Sachtleben.** Die in der chirurgischen Klinik zu Breslau beobachteten Fälle von Spina bifida aus den Jahren 1891—1903.

Inaug.-Diss., Breslau, 1903.

Grundlegend für die Kenntnis der Spina bifida ist eine aus dem Jahre 1886 stammende Arbeit v. Recklinghausen's. Die eigentliche Spina bifida, »die mit einem hernienartigen Tumor verbundene Wirbelspalte«, teilt man wieder in drei Untergruppen ein: die Myelomeningokele, deren dorsale Wand die mit ihrer Innen-

Digitized by Google

seite nach außen gekehrte Pia bildet; die Myelocystokele, eine partielle Erweiterung des schon vollständig geschlossenen Medullarrohres, häufig mit Bauch-Blasen-Darmspalte kombiniert; die Meningokele, die eine herniöse Ausstülpung der Arachnoidea mit Flüssigkeitsansammlung im Subarachnoidelraume darstellt. Die Differentialdiagnose dieser verschiedenen Unterabteilungen ist häufig nicht bezw. erst nach Ausführung eines Probeschnittes zu stellen. Die Prognose ist im allgemeinen ungünstig. So starben in einem Jahre in England 649 Kinder an Spina bifida, davon 612 im ersten Lebensjahre. Spontane Heilungen sind selten, aber möglich. Therapeutisch kommt heutzutage eigentlich nur noch die operative Beseitigung der Geschwulst und der Schluß der Wirbelspalte, event. noch die Punktion in Frage. Der Zeitpunkt der Operation ist möglichst früh zu wählen. Von den einzelnen Formen der Erkrankung ist die Meningokele wohl immer operabel; bei der Myelocystokele ist im Falle des Vorhandenseins leichter Lähmungen ein operativer Versuch gerechtfertigt, während man bei den Myelomeningokelen kaum auf einen Erfolg hoffen darf. In den einfacheren Fällen kommt man mit einer Abtragung der Geschwulst und Vernähung des Stumpfes, event. nach Abpräparierung der nervösen Bestandteile aus. Für den Verschluß der Wirbelspalte genügt meist eine einfache Weichteilnaht.

Von den 30 Fällen der Breslauer Klinik betrafen 27 Kinder in den ersten Lebensmonaten, je ein Fall einen 5-, bezw. 8-, bezw. 24jährigen Pat. Die Geschwülste saßen nur zweimal nicht in der Lendengegend, sondern im Bereiche der Halswirbelsäule. 18 Pat. unterzogen sich der Radikaloperation; 12 davon wurden als »lokal geheilt« entlassen. Von diesen wieder waren 5 vollständig gesund, während die übrigen lokal geheilt, aber mit verschiedenen mehr oder weniger schweren Symptomen behaftet waren. Von allen Operierten leben zurzeit noch 6, von denen sich 3 einer vollkommenen Gesundheit erfreuen, je einer an einer Blasenschwäche, bezw. Blasenlähmung leidet; 2 Pat. sind an einer interkurrenten Krankheit gestorben, so daß nach dem Verf. in 38,9% der Fälle ein befriedigendes operatives Resultat erzielt wurde. **Engelmann** (Dortmund).

34) **Müller** (Berlin). Ein Fall von chronisch-ankylosierender Entzündung der Wirbelsäule auf traumatischer Grundlage.

(Monatsschrift für Unfallheilkunde u. Invalidenwesen 1903. Nr. 7.)

M. hält seinen Fall für mitteilungswert deshalb, weil hier die Ursache, das Trauma, unzweifelhaft feststeht.

Ein 33jähriger Mann fiel von der Leiter und setzte sich mit einem kräftigen Ruck auf das Gesäß. Er wurde dann 9 Wochen zu Hause behandelt und konnte nachher nur mühsam die Arbeit wieder aufnehmen. Nach 6 Wochen fand sich eine Versteifung der Wirbelsäule bis hinauf in die Halsgegend. Die Wirbelsäule war stark ankylotisch, der Rumpf um 45° nach vorn gebeugt. Schmerzhaftigkeit der unteren Brust- und der oberen Lendenwirbelsäule. Unter Verzicht auf die weiteren Einzelheiten sei noch angeführt, daß das Röntgenbild negativ ausfiel, was bei dem 220 Pfund schweren Manne nicht eben befremdend ist.

(Wenn Verf. bemerkt, daß »niemals, seitdem das Leiden uns als abgeschlossenes Krankheitsbild bekannt ist, die Ätiologie — hier das Trauma — so einwandsfrei und zweifelsohne beobachtet worden ist«, so muß ich darauf hinweisen, daß schon bei den ersten veröffentlichten Fällen (Pièrre-Marie) Tatsachen vorliegen, die dem Trauma seine Bedeutung sichern. Auch halte ich es nach der vorhergehenden Krankengeschichte nicht für unwahrscheinlich, daß in diesem Falle die Wirbelerkrankung eine sekundäre im Anschluß an eine Kompressionsfraktur ist.) **Bähr** (Hannover).

35) **H. Lorenz.** Ektrodaktylie aller vier Extremitäten.

(Aus der k. k. Gesellschaft der Ärzte in Wien. 20. November 1903.)

(Wiener klin. Wochenschrift 1903. Nr. 48.)

Demonstration zweier sonst kräftiger und normaler Brüder im Alter von 22 und 24 Jahren. Die Familienanamnese weist darauf hin, daß die Ursache der Miß-

Digitized by Google

bildung hier wohl in einer fehlerhaften Keimanlage zu suchen ist. Die Mutter und deren vier Brüder waren angeblich mit den gleichen Mißbildungen behaftet, drei Schwestern der Mutter und die Großeltern (aus verschiedenen Familien stammend) waren normal. Ebenso vier verstorbene Schwestern der Pat.; doch waren zwei ebenfalls verstorbene Brüder in gleicher Weise mißgestaltet zur Welt gekommen.

Beide Pat. besitzen an den auch im Bereiche der Metakarpalknochen defekten Händen nur je einen Finger, scheinbar den kleinen, bei beiden sind die Füße als Spaltfüße entwickelt, ausgebildet nur die große und die kleine Zehe, sowie deren Metatarsen, und es besteht eine Fußform, die an Hummerscheren erinnert. Mit einer erstaunlichen Geschicklichkeit nützen beide Pat. das Wenige aus, was ihnen die Natur als Hände gelassen hat, sie gehen als Hausierer den ganzen Tag herum, ohne auch nur zu ermüden. **Hübener** (Dresden).

36) **W. Heinecke** (Großschweidnitz). Zwei seltene Fälle habituell willkürlicher Verrenkungen.

(Wiener klin. Wochenschrift 1903. Nr. 52.)

Es handelt sich um zwei Brüder. In der Familie des Vaters ist einmal eine willkürliche Verrenkung zur Beobachtung gekommen, bei vielen Verwandten mütterlicherseits und der Mutter selbst besteht Schlaffheit einiger der kleinen Körpergelenke.

Der jüngere der Brüder, bei dem fast alle Gelenkskapseln eine geringe Schlaffheit aufweisen, gibt an, daß er bis zu seinem 11. Lebensjahre an einer namentlich beim Reiten öfters auftretenden Verrenkung beider Oberschenkel gelitten habe, die unter ziemlichem Schmerze zustande kam. Die Reposition erreichte er durch Muskelzug. Jetzt bemerkt er nichts mehr davon. Dagegen besteht noch heute seit seinem 9. Lebensjahre, ohne vorherige systematische Übung oder Trauma, eine habituell willkürliche vollständige Verrenkung des rechten Oberarmes nach hinten; sie tritt nie ohne seinen Willen ein und stets schmerzlos. Von einer Muskelaktion sieht man wenig; um die Verrenkung hervorzurufen, wird nur der Arm nach innen rotiert. Das Caput humeri steht nun mit einem Male auf dem Collum scapulae. Man kann die leere Cavitas glenoidalis mit Leichtigkeit fühlen. Die Reposition findet unter laut schnappendem Geräusch statt; hier scheint der M. pectoralis major mitzuwirken.

Nebenbei kann Pat. den Daumen im Metakarpophalangealgelenk jederzeit volarwärts schmerzlos verrenken und wieder reponieren.

Der andere Bruder kann allein durch Zug der Flexoren am Vorderarme beide Hände im Radiokarpalgelenke nach der Vola hin subluxieren, auch verrenkt er, wie der andere, beide Daumen im Metakarpophalangealgelenk, jedoch zum Unterschiede nach dem Dorsum. Die Reposition geschieht dadurch, daß der Abductor pollicis den Daumen anzieht und die Kraft des Abductor brevis überwindet. Mit einem deutlichen Schnappen schlüpft der Metakarpus an seine normale Stelle. Auch diese Verrenkung tritt nur willkürlich ein.

Eine Besprechung der Ätiologie usw. und der bisherigen über diesen Gegenstand erschienenen Literatur bildet den Schluß der interessanten Mitteilung.

Hübener (Dresden).

37) **H. Spitzy.** Reposition einer Sehnenluxation durch Sehnenbindung.

(Archiv für Orthopädie, Mechanotherapie und Unfallchirurgie Bd. 1. Hft. 3.)

Verf. beschreibt einen bisher selten beobachteten Fall von Luxation der Sehne des M. extensor pollicis longus, die durch Abgleiten der Sehne von ihrer Rolle am Köpfchen des Metakarpus I infolge trophischer Störungen entstanden war. Klinisch machte sich ein allmählich eintretender Verlust der Bewegungsfähigkeit des Daumens fühlbar, die Exkursionsgrenzen der Abduktion und Opposition wurden immer enger, in letzter Zeit konnte der Daumen auch nicht mehr gestreckt werden. Auf jede beabsichtigte Streckbewegung folgte eine hochgradige Adduktion, die dadurch bedingt war, daß die jetzt ulnar verlaufende Sehne nicht mehr

Digitized by Google

die Streckung, sondern auch Adduktion vermittelte. Operativ wurde die Sehne des M. extensor pollicis longus aus ihrem schiefen Leitkanale hervorgeholt und bis über das Metakarpophalangealgelenk freipräpariert. Ebenso wurde der Leitkanal der beiden anderen Sehnen eröffnet, die Sehne des M. extensor pollicis brevis ebenfalls vorgezogen; beide Sehnen wurden nun seitlich der Länge nach angefrischt und nach Reposition der fixierten Sehne in die normale Verlaufsrichtung beide Sehnen durch eine Längsnaht miteinander vereinigt, der Leitkanal wurde über die nun »gebundenen« Sehnen wieder geschlossen. Gleichzeitig wurde auch noch über dem Köpfchen des Metakarpus aus der fibrösen Umkleidung ein neues Retinaculum zur besseren Führung der Gleitbewegungen der Sehne gebildet. Der Erfolg war eine Wiederherstellung normaler Verhältnisse.

Beschrieben sind bis jetzt Fälle von Sehnenluxationen von Haberer, Schürmayer, Maydl, Legouest und Paget. **Hartmann** (Kassel).

38) **C. Féré et R. Demanche.** Note sur un cas de rétraction de l'aponévrose palmaire consécutive à une fracture de l'avant bras.

(Revue de chir. XXIII. Jahrg. Nr. 9.)

63jähriger Mann, Maler, aus psychisch belasteter Familie stammend, fällt vom Dreirad und erleidet eine Abreißung des Proc. styloid. ulnae, vielleicht auch Bruch des Radius am rechten Arm. Zwei Monate liegt der Arm in Gips, einen Monat später beginnt die Schrumpfung der Palmaraponeurose sich bemerklich zu machen. J. hält Kompression des entsprechenden Ulnarisastes für die Ursache der trophischen Störung. Obgleich Pat. weder Alkoholiker, noch gichtisch erkrankt war, auch bisher noch niemals deutliche Bleivergiftungssymptome gezeigt hatte, schließlich die Verkürzung der Aponeurose auf die verletzte Seite beschränkt blieb, berechtigt doch manches zu Zweifeln an der rein traumatischen Entstehung der Kontraktur — die Verff. sich nicht verhehlen. Sollten die 2 Monate Gipsverband dabei ganz belanglos sein? **Christel** (Metz).

39) **Norris.** Rupture of the quadriceps extensor tendon.

(Univ. of Pennsylvania med. bull. 1903. Dezember.)

Bei dem 48jährigen Manne schwoll nach einem Fall auf das Knie dasselbe stark an, Gehen war noch mit Mühe möglich. $2^1/_2$ Monate später ging Pat. hinkend mit steifem Knie, Streckung unmöglich, 1 cm oberhalb der Kniescheibe quere Vertiefung. Bei der Operation fand sich eine fast vollständige Zerreißung der Quadricepssehne mit etwa 2 cm Zwischenraum, Kniegelenk eröffnet. Naht der angefrischten Sehnenenden mit Formolcatgut, nach 2 Wochen Massage und Bewegungen, eine Woche später vollkommene Extension möglich.

Verf. hat 303 Fälle aus der Literatur gesammelt. Bei den operierten Fällen war das funktionelle Ergebnis fast immer gut und die Heilungsdauer abgekürzt. **Mohr** (Bielefeld).

40) **Franz.** Zur Unterbindung der Vena femoralis am Lig. Pouparti.

(Deutsche militärärztl. Zeitschrift 1903. Hft. 9.)

Bei 54 aus der Literatur zusammengestellten Fällen von Unterbindung der Vena femoralis trat nur in zweien derselben Gangrän des Beines ein, und zwar mußte in dem einen Falle als Grund hierfür eine atheromatöse Verdickung und ausgedehnte Thrombenbildung in der unterbundenen Vene angenommen werden. Gelegentlich der Entfernung von oberhalb des Lig. Pouparti gelegenen vereiterten Leistendrüsen mußte Verf. die linke V. iliaca unterbinden; es stellte sich bereits nach 14 Tagen in dem entsprechenden Beine die Zirkulation wieder her. Aus allen diesem glaubt er den Schluß ziehen zu müssen, daß eine Ligatur der V. fem. am Lig. Pouparti, falls eine seitliche Naht nicht möglich ist, gefahrlos ausgeführt werden könne. **Herhold** (Altona).

Originalmitteilungen, Monographien und Separatabdrücke wolle man an *Prof. E. Richter* in Breslau (Kaiser Wilhelmstraße 115), oder an die Verlagshandlung *Breitkopf & Härtel*, einsenden.

Druck und Verlag von Breitkopf & Härtel in Leipzig, Nürnbergerstraße 36/38.

Digitized by Google

Zentralblatt

für

CHIRURGIE

herausgegeben

von

E. von Bergmann, in Berlin, **F. König,** in Berlin, **E. Richter,** in Breslau.

Einunddreifsigster Jahrgang.

Wöchentlich eine Nummer. Preis des Jahrganges 20 Mark, bei halbjähriger Vorauszahlung. Zu beziehen durch alle Buchhandlungen und Postanstalten.

Nr. 12. Sonnabend, den 26. März. 1904.

Digitized by Google

(Chirurgische Klinik der kgl. Universität in Turin. Prof. A. Carle.)

Experimentelle Versuche, das Magengeschwür vermittels Verletzungen der Magennerven hervorzurufen.

Von

Dr. **Mario Donati**, Assistenzarzt.

Für die zahlreichen Theorien über die Pathogenesis des Magengeschwürs fehlt bis zur Stunde die experimentelle Sanktion. Dem runden Magengeschwür können in Wirklichkeit betreffs Form, Zahl, Entwicklung und anderer Läsionen, die sie begleiten, jene die experimentell durch verschiedene eingeschlagene Wege erhalten wurden, nicht gleichgestellt werden; denn, während jenes chronisch verläuft, mit der Neigung sich auszubreiten und einen nekrobiotischen Charakter anzunehmen, verlaufen diese nicht chronisch, sondern haben die Fähigkeit zu heilen.

Weder durch Traumen (Ritter, Vanni, Jacobelli, der Verf. selbst) noch vermittels Bakterien (Letulle, Chantemesse und Widal usw.), noch durch Embolie oder Arterienunterbindungen, noch durch chemische oder thermische Ursachen konnte man Magengeschwüre mit oben beschriebenen pathognomonischen Charakteren erzeugen; erst ganz vor kurzem sollen einige Forscher experimentell chronische Magengeschwüre vermittels zweiseitiger Vagotomie unter dem Zwerchfell (W. Ijzeren[1] bei Kaninchen) und durch Verletzungen des Plexus coeliacus und des Splanchnicus (Dalla Vedova[2] bei Hunden) hervorgebracht haben.

Da mir diese Resultate im Widerspruch zu stehen schienen mit dem was den Physiologen bekannt ist von dem Einfluß, den Vagus und Sympathicus auf die gastrischen Bewegungen und Sekretionen des Magens ausüben, so habe ich eine Reihe von Kontrollversuchen ausgeführt, wobei ich die Wirkung der doppelseitigen Resektion des Vagus und der Exstirpation des Plexus coeliacus auf den anatomischen Bau des Magens bei Hunden und Kaninchen studierte.

Die größte Zahl der Experimente betrifft die doppelseitige Resektion des Vagus unter dem Zwerchfelle, 16 weitere Versuche beziehen sich auf die vollständige Exstirpation des Plexus coeliacus; in einem Falle habe ich bei einem Hunde gleichzeitig diese beiden Operationen vorgenommen. Zum Schlusse machte ich noch sechs gleichzeitige doppelseitige Vagotomien am Halse, drei einseitige und

---

[1] W. Ijzeren, De Pathogenese van de chronische Maagzweer. Weekblad van het Nederl. Tijdschrift voor Geneeskunde 1901. Nr. 9.

[2] R. Dalla Vedova, Ricerche sperimentali sulla patogenesi dell' ulcera gastrica. Arch. ed atti della soc. ital. de chirurgica 1901 und Archiv für Verdauungskrankheiten 1902. Bd. VII. Hft. 3.

Digitized by Google

eine doppelseitige Vagoresektion in verschiedenen Zeitabschnitten, aber stets am Halse.

Bei den Kaninchen beobachtete ich systematisch den Urin, in welchem sich jedoch auch nach der Operation keine abnormen Bestandteile vorfanden (weder Albumin, noch Zucker, noch Azeton); bei einigen Hunden legte ich eine Magenfistel an, um täglich die eventuellen Modifikationen in der Magensäuresekretion zu prüfen.

Die Dauer der Versuche mit den Resektionen der Vagi unter dem Zwerchfelle betrug 3 Tage bis 3 Monate bei Hunden, 16 Stunden bis 4 Monate bei Kaninchen; bei der Exstirpation des Plexus coeliacus betrug sie resp. 3 Tage bis 4 Monate und 11 Tage bis 4 Monate; der Hund, der der gleichzeitigen Zwerchfellresektion der beiden Vagi und der Exstirpation des Plexus coeliacus ausgesetzt war, wurde 30 Tage lang am Leben gehalten.

Die Hunde dagegen, die der doppelseitigen Vagotomie am Halse ausgesetzt wurden, starben innerhalb 4—5 Tagen; die der einseitigen Vagotomie unterworfenen wurden in einem Zeitraume, der zwischen 30—65 Tagen variierte, getötet; der Hund endlich, welcher in zwei verschiedenen Zeitabschnitten der zweiseitigen Vagotomie unterlag, lebte noch 50 Tage nach der ersten Operation.

Das Resultat dieser Versuche war ein negatives, nicht allein bezüglich der Möglichkeit, ein Magengeschwür zu erzeugen, sondern auch in bezug auf die anderen Schädigungen, die als Folgen der Modifikationen im Einfluß des Nervenapparates des Magens bezeichnet sind.

Im Magen einiger Hunde wurden zwar punktförmige Hämorrhagien der Schleimhaut gefunden, aber das Mikroskop erwies sie als ganz jung (kleine Herde von roten, gut erhaltenen Blutzellen im Bindegewebe der Schleimhaut zwischen den gesunden Drüsen) und durchaus oberflächliche Reste jener kleinen Schleimhautverletzungen, die Knochensplitter verursachen, welche bei Hunden mit der Speise in den Magen gelangen und bekanntlich zu leichten und rasch heilbaren Läsionen führen.

Die mit der Marchi-Methode ausgeführten histologischen Versuche waren in allen Fällen negativ.

Der Magensaft zeigte oft nicht unbeträchtliche Schwankungen in der totalen Azidität und im Gehalt freier Salzsäure; aber im großen ganzen kann man sagen, daß die Säuresekretion etwas erhöht gefunden wurde, speziell nach der Exstirpation des Plexus coeliacus, obwohl man nicht immer freie Salzsäure fand.

Daraus folgt, daß, wenn der erhöhte Einfluß des Nervensystems die Ursache von hypersaurer Sekretion sein kann, diese beiden vereinigten Ursachen nicht genügen, das Magengeschwür zu bilden.

Außer von den beiden oben genannten Autoren sind noch von anderer Seite viele Experimente mit Verletzung der äußeren Innervation des Magens gemacht worden, doch haben sie, wie auch die meinigen, nie irgend eine anatomische Schädigung des Magens im

Digitized by Google

Gefolge gehabt. Die einzigen Forscher, die Veränderungen der Magenschleimhaut infolge der Resektion des Plexus coeliacus beschrieben haben — ohne dabei die zu berücksichtigen, deren Versuchstiere in zu kurzer Zeit zugrunde gingen — sind, außer Dalla Vedova, Lewin und Boer[3], welche ebenfalls Ekchymosen fanden, die sie jedoch nicht mikroskopisch kontrolliert haben; auch Adrian, Lamansky, Schiff, Lustig, Oddi, Contejean, Marrassini fanden bei den überlebenden Tieren keine anatomischen Veränderungen des Magens; und was den Vagus anbetrifft, widersprechen die Versuche von Krehl, von Dalla Vedova selbst usw. denen von W. Ijzeren, dessen Theorie vom Spasmus durch meine Untersuchungen bestritten wird.

Die Pathogenesis des Magengeschwüres bleibt daher bis zur Stunde auch nach so vielen experimentellen Versuchen noch dunkel. Das Experiment erlaubt uns jedoch zu versichern, daß man den trophoneurotischen Ursprung des runden Magengeschwüres nicht zulassen kann, und daß dessen Pathogenese sich nicht einzig und allein aus einer Modifikation der äußeren Innervation des Magens erklärt.

---

1) **C. Hoffmann.** Die moderne Äthernarkose. (Aus der chir. Abteilung des Josephshospitals zu Köln-Kalk.)

(Münchener med. Wochenschrift 1903. Nr. 46.)

Zweck dieser erneuten Abhandlung H.'s über die Äthernarkose ist, das prinzipiell Gemeinsame der einzelnen Methoden der letzteren zusammenzufassen, weil in den zahlreichen Mitteilungen anderer viel zu viel das Trennende hervorgehoben worden ist. Alle modernen Ätherisierungsmethoden verfolgen das Ziel, einen uneingeschränkten Zutritt der atmosphärischen Luft zu ermöglichen, möglichst niedrige Ätherdosen anzuwenden und, wo diese nicht ausreichen, ein anderes Mittel zur Unterstützung heranzuziehen. Und dies Ziel wird am besten erreicht mit der Tropfmethode, die keine besondere Maske, kein neues Instrumentarium, keine andere Tropfflasche, keine neu zu erlernenden Manipulationen bedarf. **Kramer** (Glogau).

---

2) **Jacobi.** Atlas der Hautkrankheiten, mit Einschluß der wichtigsten venerischen Erkrankungen. Für praktische Ärzte und Studierende. 2. (Schluß-) Abteilung.

Wien, Urban & Schwarzenberg, 1904.

Die zweite Abteilung dieses ausgezeichneten Werkes bildet den Schluß. Auch nach Beendigung des ganzen Werkes kann die Anschaffung dieses Atlasses nicht dringend genug allen denen, welche sich für Dermatologie interessieren, empfohlen werden. Die 155 farbigen Abbildungen geben fast alle bemerkenswerteren Typen wieder

[3] Lewin und Boer, Deutsche med. Wochenschrift 1894. Nr. 10.

Digitized by Google

und sind so naturgetreu, daß sie einen trefflichen Ersatz bieten. Der Preis (27 *M*) ist im Verhältnis zu dem Gebotenen ein sehr geringer.

Klingmüller (Breslau).

---

3) **F. Veiel.** Die Staphylokokken des chronischen Ekzems. (Aus der Universitätsklinik für Hautkrankheiten zu Breslau.)

(Münchener med. Wochenschrift 1904. Nr. 1.)

V.'s Untersuchungen ergaben, daß sich beim chronischen Ekzem regelmäßig Staphylokokken finden, die mit den eigentlichen Eiterkokken in bezug auf Agglutination und Hämolysinbildung identisch sind und sich von den auf der normalen Haut saprophytisch lebenden Staphylokokken unterscheiden lassen.

In den Frühstadien der Erkrankung werden sie stets in Reinkultur angetroffen, so daß ihnen eine Bedeutung in der Pathogenese des Prozesses zukommen dürfte. Ein anderer spezifischer Erreger des chronischen Ekzems ist mit Sicherheit auszuschließen.

Kramer (Glogau).

---

4) **Schüller.** Mitteilung über die protozoenähnlichen Parasiten bei Syphilis.

(Dermatologische Zeitschrift Bd. X. Hft. 4.)

Verf. schreibt die Entstehung der Syphilis Parasiten zu, welche durch eine kleine Verletzung der Haut oder Schleimhaut inokuliert werden, Sporenkapseln bilden, sich in gangartigen Räumen anhäufen und von dort aus in Gewebe und Blut übergehen. Die Parasiten lassen sich im Gewebe jedes harten Schankers, selbst im äußeren Schorf, nachweisen. Besonders fällt eine verschieden geformte, doppeltkonturierte Sporenform mit wandständigem Kern auf, aus welcher man kleinere ähnliche Körperchen austreten sieht. Kulturen ergeben dieselben beweglichen Gebilde, nur mit Borsten besetzt, welche sich bei besserer Ernährung (Zusatz von frischem, sterilem Blut) wieder verlieren. Eine andere Kultur läßt auf geschlechtliche Vermehrung schließen; bei Zusatz von lebenswarmem, sterilem Kinderblut entwickelten sich spermatozoenähnliche, lebhaft bewegliche Gebilde, die sich anscheinend aus froschlaichähnlichen Massen entwickelten, welche ihrerseits den Sporenkapseln entstammten. Verf. hält eine Verwechslung mit Gewebszellen oder hyalinen Körpern für ausgeschlossen. Eine dritte Kultur aus einem Gummiknoten ergab gleichfalls ähnliche Sporenkapseln mit Ortsbewegungen, sowie freie Körper und dunkle Blasen, abgestorbene Sporenformen. Nach Zusatz von Kinderblut waren die Sporenkapseln zerstört, aber Gebilde vorhanden, die den »hyalinen Körpern« am Rhinosklerom, und nach Gelenksyphilis früher beobachteten Gebilden glichen. In Präparaten von tertiärer Hirnsyphilis fand Verf. gleichfalls Syphilisparasiten.

Klingmüller (Breslau).

Digitized by Google

5) **Pagniez.** Les recherches récentes sur le sang dans la syphilis.

(Annales de dermat. et de syphil. 1903. p. 572.)

Verf. gibt über diese Frage eine Literaturübersicht der letzten 5 Jahre. Die Mehrzahl der Autoren steht auf folgendem Standpunkt: Es besteht in der Sekundärperiode der Syphilis ein Zustand von Anämie, welcher charakterisiert ist durch eine Verminderuug der roten Blutkörperchen und des Hämoglobins. Diese Anämie ist gewöhnlich mäßig, kann aber in einigen Fällen ernster werden, den Charakter einer Chlorose annehmen und eine wirkliche Komplikation der Sekundärperiode darstellen. Außerdem besteht gleichzeitig, aber unabhängig von der Anämie, eine Leukocytose, welche gewöhnlich eine Mononukleose ist. Die Blutveränderungen werden durch Quecksilber günstig beeinflußt.

Klingmüller (Breslau).

---

6) **F. Lesser.** Über die sog. »glatte Atrophie der Zungenwurzel« und ihr Verhältnis zur Syphilis.

(Berliner klin. Wochenschrift 1903. Nr. 45.)

Die Konstatierung jedes Symptomes der bestehenden oder abgelaufenen Syphilis muß als wertvoll in Betracht gezogen werden, da wir den Syphiliserreger selbst nicht kennen und oft auf die falschen Angaben des Pat. allein angewiesen sind. L. hat deshalb der noch schwebenden Frage, wie weit das Vorhandensein eines glatten Zungengrundes für eine überstandene Syphilis pathognomonisch ist, seine Aufmerksamkeit zugewendet und die Sektionsprotokolle des städtischen Krankenhauses Moabit zur Lösung der Frage benutzt. Er kommt zu dem Schluß, daß wichtiger als die Zahl und Größe der Balgdrüsen für die Diagnose einer glatten Atrophie der Zustand der Konsistenz der Zungenwurzel ist und deshalb auch für die klinische Feststellung die Palpation in erster Linie in Betracht kommt. Das bloße Konstatieren eines glatten Zungengrundes genügt zur Diagnose Glossitis laevis nicht. — Es fanden sich in einem Zeitraume von 6 Jahren 166 Fälle mit Atrophia laevis baseos linguae, unter welchen in 73 Fällen anatomisch Syphilis festgestellt werden konnte (44%). Spezifische Affektionen fanden sich in 19 Fällen; in 23 Fällen stützte sich die Diagnose Syphilis hauptsächlich auf das Vorhandensein von Narben an den Geschlechtsteilen und der Mundschleimhaut. In 31 Fällen fanden sich interstitielle Entzündungen an inneren Organen. Der hohe Prozentsatz von Syphilis, der bei Individuen mit glatter Zunge konstatiert wurde, macht zwar einen Zusammenhang der Glossitis laevis mit der Syphilis sehr wahrscheinlich, kann aber streng kritischer Beurteilung nicht genügen, um die Abhängigkeit der Atrophie von der Lues zu beweisen, noch auch um die Größe der Wahrscheinlichkeit, mit der die Glossitis laevis für Syphilis spricht, abzuschätzen.

Digitized by Google

Je nachdem interstitielle oder gummöse Prozesse für die Entstehung der Glossitis laevis verantwortlich zu machen sind, wird der Ausgang ein verschiedener sein, so daß zwei Arten von Endstadien zu unterscheiden sind:

1) Verdichtung der Zungenwurzel mit Glattwerden der Oberfläche.

2) Bildung von ausgesprochen strahligen Narben.

Das letztere Endstadium hält L. für ein stets auf syphilitischer Basis entstandenes. **Langemak** (Erfurt).

---

7) **A. F. Price.** Copper in syphilis.

(New York med. record 1903. Oktober 10.)

P. hat gefunden, daß bei keiner Krankheit eine solche Idiosynkrasie gegen Kupfer besteht als bei Syphilis. Schon Minimaldosen rufen hin und wieder schwere Zufälle hervor. Das Mittel hat eine entschiedene Neigung, Neuritis zu erzeugen.

Verf. hält das Mittel für ein Antisyphilitikum von ungewöhnlichem Wert und hat es auch niemals bei Tabes dorsalis vergeblich angewandt. Dem Jod weist er einen untergeordneten Platz in der Behandlung der Lues an, unterstützt aber diese ebenso merkwürdig begründete wie wunderbar wirkende Kupfertherapie mit Dosen von Quecksilberpillen. **Loewenhardt** (Breslau).

---

8) **G. Nobl.** Über den Fersenschmerz der Blennorrhöekranken (Bursitis achillea profunda).

(Zeitschrift für Heilkunde Bd. XXIV. 1903.)

Verf. führt zunächst die vorhandene Literatur über blennorrhoische Fersenerkrankungen an, die deren Ätiologie und spezifischen Charakter aufs widersprechendste und in sehr unvollkommener Weise beleuchten. Fünf selbst beobachtete Fälle bei männlichen Pat., die gleichzeitig an anderen blennorrhoischen Metastasen erkrankt waren, zeigten sämtlich eine meist doppelseitige Geschwulst oberhalb der Fersenhöcker, welche in einem an der Achillessehne befindlichen Schleimbeutel lokalisiert war. Das plötzliche Auftreten und der Verlauf der äußerst schmerzhaften Erscheinung gleicht völlig anderen blennorrhoischen Synovialmetastasen und stimmt immer mit dem momentanen Zustand der gleichzeitig vorhandenen Blennorrhöe überein. Die bakteriologische Prüfung ergab kein positives Resultat; nur in einem Falle ließen sich Gonokokken nachweisen. Anatomisch handelt es sich um eine Reizung des Kapselbezuges des Schleimbeutels. Eine Ostitis ist als Ursache der Erkrankung ausgeschlossen, da Skiagramme ein völlig anderes Bild des Fersenbeines aufwiesen **Klingmüller** (Breslau).

Digitized by Google

9) **P. Rychner.** Traitement de l'uréthrite totale blennorrhagique par l'ichthargan.

(Ann. des malad. des org. gen.-urin. 1903. Nr. 17.)

Nach den Erfahrungen des Verf. ist das Ichthargan ein gutes antigonorrhoisches Mittel gegen alle Erscheinungen und in allen Stadien der Erkrankung. Unterwerfen sich die Kranken einer vollständigen und regelmäßigen Behandlung, so werden sie geheilt. Die Anwendung des Ichthargans (Injektionen, Irrigationen oder Instillationen) ist nur im Anfange des akuten Stadiums schmerzhaft. Komplikationen von seiten der Blase oder der Hoden wurden nicht beobachtet. Die beste Anwendungsweise ist die Verbindung von reichlichen urethro-vesikalen Auswaschungen (0,25—0,5‰ige Lösung) mit 3—5mal täglich vorgenommenen Injektionen einer gleich starken Lösung.

Paul Wagner (Leipzig).

10) **E. Desnos.** De la dilatation electrolytique de l'urètre.

(Ann. des malad. des org. gén.-urin. 1903. Nr. 18.)

Auf Grund eigener Erfahrungen empfiehlt Verf. die allmähliche elektrische Dilatation der Harnröhrenstrikturen nach der Methode von Newmann. Die Kontraindikationen dieses Verfahrens sind ganz die gleichen wie bei den übrigen allmählich vorgehenden Methoden. Ganz besonders zu empfehlen ist die Elektrolyse als »komplementäre« Behandlung im Anschluß an die innere oder äußere Urethrotomie.

Paul Wagner (Leipzig).

11) **C. C. Miller.** Perineal section for stricture, with suggestions upon the use of the cautery and points in the after-treatment.

(New York med. record 1903. November 28.)

M. empfiehlt bei der äußeren Urethrotomie die Kauterisierung der Wunde nicht zum Zwecke der Blutstillung, sondern um die Granulationsbildung zu sichern und zu sehr beschleunigte primäre Wundheilung zu vermeiden.

Es soll dadurch eine größere Sicherheit gegen Verringerung des Kalibers an der Operationsstelle gegeben sein.

Loewenhardt (Breslau).

12) **B. Motz** et **J. M. Bartrina.** Contribution à l'étude des abcès périnéaux et des phlegmons diffus d'origine uréthrale.

(Ann. des malad. des org. gén.-urin. 1903. Nr. 21.)

Die Urinabszesse und Urininfiltrationen sind die Folge von periurethralen Eiterungen. Diese periurethralen und perinealen Eiterungen entstehen nach den Untersuchungen der Verff. durch Entzündungen der verschiedenen Drüsen, die den bulbären und hinteren Teil der Harnröhre umgeben — Prostata, Litten'sche, Cowper'sche und intrabulbäre Drüsen. Die Mikroben der infizierten Harnröhre

Digitized by Google

dringen in die Ausführungsgänge dieser Drüsen ein und rufen eine infektiöse Entzündung hervor. Entweder kommt es zu ganz versteckten Eiterungen, die man nur bei der Autopsie findet, oder es entstehen umschriebene oder diffuse perineale Phlegmonen mit schweren klinischen Symptomen. Die phlegmonöse Entzündung kann zu einem Durchbruch in die Harnröhre und zu einer sekundären Urininfektion des phlegmonösen Herdes führen — Urinabszeß.

Die periurethralen glandulären Eiterungen können längere Zeit vollkommen latent bleiben, ehe sie, und dann ziemlich plötzlich, zu schweren klinischen Symptomen führen. Man soll sich deshalb bei der Untersuchung einer Harnröhrenstriktur nicht darauf beschränken, den Grad der Verengerung festzustellen, sondern soll jedesmal auch durch eine anale Exploration den Zustand der periurethralen Drüsen genau festzustellen suchen. **Paul Wagner** (Leipzig).

---

13) **O. Zuckerkandl.** Über die Totalexstirpation der hypertrophischen Prostata.

(Wiener klin. Wochenschrift 1903. Nr. 44.)

Die Unsicherheit und Unzuverlässigkeit der vielfachen zur Beseitigung der Prostatahypertrophie empfohlenen Methoden hat Z. zu dem im folgenden ausführlich beschriebenen radikalen Vorgehen veranlaßt.

Unter Wahrung seiner Prioritätsansprüche hinsichtlich der Methode der Bloßlegung der Prostata, Samenbläschen und Blase vom Damm her gegenüber den von Socin (Niehans), Kocher, Pyle, Verhoogen und Gosset und Proust publizierten Verfahren gibt Z. noch einmal eine ausführliche Beschreibung der Art seines Vorgehens an:

Durch einen prärektalen Bogenschnitt wird die Verbindung zwischen dem M. bulbo-cavernosus und dem Sphinkter ani bloßgelegt und mit einem Scherenschlage quer durchtrennt. Man kann nun die vordere Mastdarmwand stumpf vom häutigen Teile der Harnröhre loslösen. Wird der Mastdarm hierbei stark sakralwärts verzogen, so spannen sich rechts und links die vom vorderen Beckenringe kommenden Schenkel des Levator ani, zwischen welchen die hintere Wand der Prostata sichtbar wird. Durch stumpfes Präparieren kann man diese im ganzen Umfange bloßlegen; man verbreitert sich den Zugang beträchtlich, wenn man die erwähnten Schenkel des Levator ani auf beiden Seiten einkerbt; dabei durchschneidet man stets größere Venen, Anastomosen zwischen Plexus haemorrhoidalis und prostaticus, die an dieser Stelle konstant sind.

Zur Vorbereitung der Operation wurden außer einer präventiven Behandlung vorhandener Cystitiden durch Blasenspülungen und Blasendrainage, sowie allenfalls Darreichung innerlicher Harnantiseptika nur die üblichen Reinigungsbäder, Abführmittel usw. verabreicht.

Digitized by Google

Nach Einführung einer Metallsonde mit Beniquée-Krümmung, um später die Prostata damit herabdrängen zu können, wird die Bloßlegung der Prostata in der oben beschriebenen Weise ausgeführt. Einführung eines breiten Simon'schen Scheidenspatels erleichtert das weitere Vorgehen ungemein. Nun wird die Kapsel von der Spitze bis an den oberen Rand median gespalten und vom Schlitz aus von der Konvexität der Drüse stumpf mit Kropfsonde oder Elevatorium möglichst weit nach vorn, oben und unten abgelöst. Meist ist die Kapsel leicht abzustreifen, nach abgelaufener Prostatitis aber muß dieser Akt blutig vorgenommen werden.

Nun folgt die Eröffnung der Harnröhre im prostatischen Anteil. Z. übt dies systematisch, da er die Harnröhre stets unfreiwillig verletzte, wo er ohne Eröffnung auszukommen suchte. Man hat dabei den Vorteil, mit dem eingeführten Finger eine Kontrolle ausüben zu können.

Indem man sich mit der eingeführten Metallsonde die Prostata stark gegen die Haut vordrängen läßt, wird der Schleimhautrand der eröffneten Harnröhre wie der abpräparierten Prostatakapsel mit Krallenzangen armiert und mit der Ablösung der Harnröhre an einer Seite stumpf oder, wo dies nicht möglich, mit der Schere begonnen. Dabei ist Sorge zu tragen, daß die Pars prostatica urethrae in ihrer ganzen Dicke — nicht nur die Schleimhaut — erhalten bleibt. Nun faßt man die Substanz des bloßgelegten Seitenlappens mit einer Muzeux'schen Zange, zieht denselben aus der Nische vor und durchtrennt die noch etwa fixierenden Stränge. Stets mit der Schere müssen die Verbindungen der Prostata am Diaphragma uro-genitale durchschnitten werden. Bei fortschreitender Auslösung wird die Drüse durch immer höher eingesetzte Zangen allmählich vorgezogen, bis die vesikalen Teile im Gesichtsfeld erscheinen; von diesen wird unter Leitung des Auges die Blasenschleimhaut stumpf oder mit dem Messer schonend abgelöst. So hebt man allmählich den einen Lappen aus seinem Lager, bis er sich in Form einer knolligen Geschwulst entfernen läßt. In analoger Weise geht man an der zweiten Seite vor.

Sind die Grenzen gegen Kapsel und Harnröhre unscharf, so ist die Entfernung nur durch intrakapsuläre Exzision möglich, wobei man stückweis immer tiefere Anteile der Drüse durch Ausschneiden hervorholt.

Nach vollendeter Exzision bildet die Wunde eine tiefe Nische um die stets sackartig erweiterte Harnröhre. Der eingeführte Finger gleitet ohne Sphinkterenwiderstand durch den Harnröhrenschlitz in die Blase. Damit ist auch die Entfernung von etwa gleichzeitig vorhandenen Blasensteinen außerordentlich leicht.

Zur Wundversorgung kürzt Z. die Prostatakapsel und verkürzt die weite Harnröhre durch Exzision auf ein entsprechendes Maß. Über einem Verweilkatheter wird die Harnröhre mit Catgut vereinigt. Die Blutung war nie bemerkenswert, häufig brauchte auch

Digitized by Google

nicht eine einzige Ligatur angelegt zu werden. Die Heilungsdauer betrug 3, meist 4 Wochen, in Ausnahmefällen 7—8. Nur in 2 Fällen blieb eine urethrale Haarfistel bestehen, aus welcher beim Harnlassen etwas Flüssigkeit austritt.

Die definitiven Resultate bei den 8 zwischen 62 und 74 Jahren alten Pat. waren befriedigende. Alle haben die Fähigkeit der spontanen Harnentleerung wiedergewonnen, auch wenn diese seit 10 Jahren und darüber erloschen war. Die Miktion wurde förmlich eine juvenile. Die Harnpausen waren normale, der Strahl kräftig und von gutem Kaliber. Durch wiederholte Kontrolle ließ sich in allen Fällen das Fehlen von Residualharn nachweisen.

Z. hält die Operation für angezeigt bei chronischen kompletten Harnverhaltungen der Prostatiker, bei der inkompletten Form, wenn diese mit quälenden Symptomen einhergeht, häufig komplett wird oder wenn die Harnröhre für Katheter schwer passierbar ist, leicht blutet und endlich, wo die Prostatahypertrophie mit rezidivierendem Blasenstein vergesellschaftet ist. Gegenindikationen sind nur solche, welche eine Operation überhaupt nicht gestatten oder eine höchstgradige Atrophie der Blase.

Sehr instruktive Abbildungen der einzelnen Operationsphasen, sowie von exstirpierten Drüsen nebst ausführlichen Krankengeschichten sind der Arbeit beigefügt. **Hübener** (Dresden).

---

14) **B. Motz** and **J. Arrese.** Note sur les vessies des »prostatiques sans prostate«.

(Ann. des malad. des org. gén.-urin. 1903. Nr. 24.)

Die wesentliche Veränderung, die man an den Blasen von Kranken mit Prostatahypertrophie findet, ist eine beträchtliche Hypertrophie des Muskelgewebes. Der hypertrophische Muskel kann sekundär eine einfache oder eine sklerosierende Atrophie eingehen. Letztere ist die Folge einer chronischen Entzündung, die durch eine bei Prostatikern so häufige Blaseninfektion veranlaßt wird.

Eine vollständige Atrophie oder Sklerose ist sehr selten. Die gegen die Prostatahypertrophie unternommenen chirurgischen Eingriffe haben diese anatomischen Daten vollkommen bestätigt; bei den meisten Prostatikern ist die Blasenmuskulatur noch genügend kräftig, um nach Entfernung der hypertrophischen Prostata den Harn vollkommen zu entleeren.

Außer den Prostatikern mit beträchtlich vergrößerter Prostata gibt es auch »Prostatiker ohne Prostata«, bei denen die Prostata von normaler Größe oder sogar atrophiert ist. In diesen Fällen existiert augenscheinlich kein Hindernis für die Entleerung des Urins, und doch entleert sich die Blase nicht. Die pathologisch-anatomischen Untersuchungen der Verff. haben nun ergeben, daß diese Blasenatonie der »Prostatiker ohne Prostata« nicht durch den schlechten Zustand der Blasenmuskulatur verursacht wird. Vielmehr wird auch in diesen

Digitized by Google

Fällen durch die Exstirpation der Prostata, die anscheinend kein Hindernis für eine normale Urinentleerung abgeben kann, die Blasenfunktion vollkommen wieder hergestellt, auch wenn vorher lange Zeit eine komplette Retention bestanden hatte.

Paul Wagner (Leipzig).

---

15) **A. Katz.** Traitement chirurgical de l'exstrophie de la vessie.

Paris, **G. Steinheil,** 1903. 239 S. 35 Abb.

Sehr fleißige und ausführliche historische, pathologisch-anatomische und klinische Studie. Verf. gibt in einer mit einem reichen, auch die deutsche Literatur ausführlich berücksichtigenden Literaturverzeichnis versehenen Monographie einen umfassenden Überblick über alle in der Literatur veröffentlichten Methoden zur Heilung der angeborenen Ectopia vesicae; zumeist mit den dazugehörigen Krankengeschichten.

Am empfehlenswertesten erscheint ihm die Methode seines Lehrers Segond, der die gelockerten Ränder der Blasenschleimhaut mit der Schleimhaut der Penisrinne zu vernähen und das so gebildete Receptaculum mit der Haut des Präputiums zu bedecken sucht.

Willi Hirt (Breslau).

---

16) **F. Legueu.** La taille sous-symphysaire chez la femme pour l'extraction de certains corps etrangers de la vessie.

(Ann. des malad. des org. gén.-urin. 1903. Nr. 24.)

Zur Extraktion von Fremdkörpern aus der weiblichen Blase empfiehlt Verf. einen »sub-symphysären« Schnitt. Die Harnröhre wird von der Symphyse bis zur Blase losgelöst; dann wird die obere Harnröhrenwand kurz vor dem Blasenhals eingeschnitten, der Blasenhals durch den Finger erweitert und dann auf dem Finger eine Zange zur Extraktion des Fremdkörpers in die Blase eingeführt. Die Harnröhreninzision wird dann durch eine Naht geschlossen. Gegebenenfalls kann man auch die Blase oder den Blasenhals selbst einschneiden. Dieses Verfahren ist nichts anderes als der frühere, ohne Grund wieder verlassene »Vestibularschnitt« von Lisfranc. Die Operation ist außerordentlich einfach und hinterläßt keine sichtbaren Spuren.

Paul Wagner (Leipzig).

---

17) **R. Cassanello.** Contribution anatomo-pathologique et clinique à l'étude des tumeurs à fibres musculaires lisses de la vessie.

(Ann. des malad. des org. gén.-urin. 1903. Nr. 19.)

Die von der Muskulatur der Harnblase ausgehenden Leiomyome sind außerordentlich selten. Verf. teilt eine eigene Beobachtung mit und hat im Anschluß hieran 20 Fälle aus der Literatur tabellarisch zusammengestellt. Ihrem Sitze nach teilt man diese Geschwülste

Digitized by Google

am besten ein in submuköse, interparietale und peripherische. In den meisten Fällen handelte es sich histologisch um einfache Fibromyome; in 4 Fällen wurde eine sarkomatöse Degeneration beobachtet. Sobald die Diagnose eines Blasen-Fibromyoms mit einiger Sicherheit gestellt worden ist, soll die Geschwulst auch möglichst bald entfernt werden. Bei den peripheren Geschwülsten geschieht dies mittels Laparotomie und Resektion der Blasenwandung; die submukösen Geschwülste werden am besten von einem hohen Blasenschnitt aus entfernt.

Paul Wagner (Leipzig).

---

18) **F. Voelcker** und **E. Joseph.** Funktionelle Nierendiagnostik ohne Ureterenkatheter. (Aus der Heidelberger chirurgischen Klinik.)

(Münchener med. Wochenschrift 1903. Nr. 48.)

Nach Versuchen mit verschiedenen anderen chemischen Stoffen haben Verff. in dem schon von R. Heidenhain bei seinen grundlegenden Untersuchungen benutzten Indigkarmin das beste Mittel zur Kontrolle der Nierenarbeit gefunden, das mit dem Vorzug, lediglich durch die Nieren und unverändert aus dem Körper ausgeschieden zu werden, noch den der Ungiftigkeit bei Verwendung eines reinen Präparates in Dosen von 0,5—1,0 verbindet. Das Präparat, dessen Brauchbarkeit zunächst an Hunden festgestellt worden war, wird in stets frisch bereiteter, warmer Aufschwemmung der durch strömenden Dampf sterilisierten Substanz (0,16 Carmin. caerul.) in 4 ccm physiologischer Kochsalzlösung in die Glutäalmuskulatur eingespritzt. Nach 20 Minuten zeigt der Urin den Höhepunkt der Blaufärbung; im cystoskopischen Bilde sieht man die Ausstoßung dieses gefärbten Urins aus den Harnleitermündungen der Blase in verschieden langen (im allgemeinen 25 Sekunden) Pausen in außerordentlich markanter Weise, wenn man eine Reihe von den Verff. näher geschilderter Vorsichtsmaßregeln beachtet und gewisse Fehlerquellen (z. B. bei Prolapsus uteri et vaginae) ausschaltet. Was das Verfahren bei Nierenkrankheiten leistet, lassen die mitgeteilten Krankengeschichten erkennen; in einzelnen der Fälle hätte weder der Harnleiterkatheterismus noch die Anwendung des Urinseparators zum Ziele und zu einer Diagnose, welche Niere erkrankt sei, geführt. Die Kombination der Cystoskopie mit der Indigkarmininjektion gab auf einfachste Weise Aufschluß über die Lage der Harnleitermündungen, über das Vorhandensein oder Fehlen einer zweiten Niere, über die Verdopplung eines Harnleiters, und zwar durch den Nachweis des rechten und linken oder durch das Fehlen des einen blauen Urinstrahles. Außerdem aber ermöglichte die Beobachtung des Ausscheidungstypus desselben Schlüsse, ob eine Kompression oder Verwachsung des Harnleiters vorlag, ob die für gesund gehaltene Niere schon einen Anteil von der Arbeit der anderen übernommen hat — Vermehrung der Zahl der Harnleitersekretionen (kürzere Pausen) und

Digitized by Google

der Kraft der einzelnen Ausstoßungen —, und der Nachweis einer Verschiedenheit der Farbintensität zwischen rechtem und linkem Urinstrahl ein ungefähres Urteil, welche Niere die größere sekretorische Arbeit für den Körper leistet. **Kramer** (Glogau).

---

19) **Kapsammer.** Über Ureterenkatheterismus und funktionelle Nierendiagnostik.

(Wiener klin. Wochenschrift 1903. Nr. 51.)

Die teils auf der v. Frisch'schen Abteilung, teils im Paltauf-schen Institut für experimentelle Pathologie an Menschen und Tieren vorgenommenen Untersuchungen lassen sich in folgender Weise zusammenfassen:

Die Basis, auf der Casper und Richter ihre funktionelle Nierendiagnostik aufgebaut haben, die Schlüsse von Friedrich Strauß, Fjodorow, Bardier und Frenkel sind nicht richtig. Beide normale Nieren scheiden in derselben Zeit ungleiche Mengen eines ungleichen Sekretes aus. Die Filtrationsfähigkeit und die Eliminationsfähigkeit gehen nicht Hand in Hand. K. betont, daß durch die Verschiebung der Basis für funktionelle Nierendiagnostik auf Grund seiner Versuche die Methoden selbst nicht wertlos werden, es darf nur kein schematisches Vorgehen stattfinden. Er stellt weitere und noch eingehendere Beweise in einer neuen Arbeit in Aussicht.

Zweierlei haben ihm seine Versuche zunächst noch nahegelegt:

Beinahe immer sezerniert eine Niere mehr als die andere; dabei hat Verf. nur 2mal in 172 Einzelbeobachtungen ein Alternieren gesehen, so daß man sagen kann, daß in der Regel ein Alternieren nicht stattfindet.

Zweitens erhofft K. vom Harnleiterkatheterismus Aufklärung über »eins der dunkelsten diagnostischen Gebiete — die Frage der Pyelitis«. Der systematisch bei Pyelitis geübte Harnleiterkatheterismus wird nach K. zeigen, daß die meisten Fälle von Pyelitis ursprünglich einseitige Prozesse darstellen. (In 25 Fällen, in denen nach längerer Blasenerkrankung die Vermutung einer aszendierenden Pyelitis bestand, fand er nur 5mal eine beiderseitige, 20mal eine einseitige Erkrankung.)

»Ist es auf Grund dieser Beobachtung nicht naheliegend, anzunehmen, daß ein Eiterungsprozeß der Blase deshalb nur oder zunächst auf einer Seite aufsteigt, weil der fortwährende Flüssigkeitsstrom durch den Ureter ihn auf der anderen Seite daran hindert.«

Hübener (Dresden).

---

20) **R. Goebell.** Ein Beitrag zur funktionellen Nierendiagnostik. (Aus der chirurgischen Klinik zu Kiel.)

(Münchener med. Wochenschrift 1903. Nr. 46.)

Bei der Nachprüfung der zur Feststellung der Nierenfunktion empfohlenen Untersuchungsmethoden wurde in der Helferich'schen

Digitized by Google

Klinik gefunden, daß die Gefrierpunktserniedrigung des Harnes der minderwertigen Niere zu der des Urins der gesunden oder mehrwertigen Niere in verschiedenen Zeitabschnitten nicht immer in einem analogen Verhältnis stand, daß von den bisherigen Untersuchern, in der irrigen Annahme, daß von beiden Nieren jede gleichartig arbeitete, die Nahrungszufuhr vernachlässigt worden ist. G. empfiehlt deshalb auf Grund seiner Untersuchungen, den Nierenkranken vor der Untersuchung mehrere Tage lang eine allgemein zu vereinbarende Probediät zu geben, zu einer bestimmten Zeit nach der Nahrungsaufnahme den Urin von beiden Nieren mittels Harnleiterkatheters zu entnehmen, längere Zeit (2—3 Stunden) den Katheter liegen zu lassen und den Urin von verschiedenen aufeinander folgenden Zeitabschnitten zu untersuchen, schließlich die Urinmenge in den verschiedenen Perioden zu messen und das Ergebnis zu berücksichtigen.

Nur unter Berücksichtigung all' dieser Punkte läßt sich ein annähernd richtiges Bild über die Nierenfunktion erlangen, wenn auch nicht möglich ist, festzustellen, wieviel funktionierendes Parenchym von einer Niere noch vorhanden ist, und ob nach der Nephrotomie Niereninsuffizienz auftreten werde. **Kramer** (Glogau).

---

21) **F. Cathelin.** Le rein ectopique croisé.

(Ann. des malad. des org. gén.-urin. 1903. Nr. 23.)

Unter gekreuzter Nierenektopie versteht man den Zustand, wo die eine Niere unter der anderen liegt, auf derselben Seite der Wirbelsäule. Die Nieren sind entweder miteinander verschmolzen oder nicht.

Von gekreuzter Nierenektopie mit Nierenverschmelzung sind im ganzen 14 Fälle mitgeteilt worden, darunter eine Beobachtung vom Verf., über die dieser nochmals ausführlich berichtet.

Gekreuzte Nierenektopie ohne Nierenverschmelzung ist bisher fünfmal beobachtet worden.

Besonders bemerkenswert ist, daß bei der gekreuzten Nierenektopie, wo die Form der Nieren meist verändert ist, die Harnleiter mit zwei Mündungen in vollkommen normaler Weise in die Blase einmünden. **Paul Wagner** (Leipzig).

---

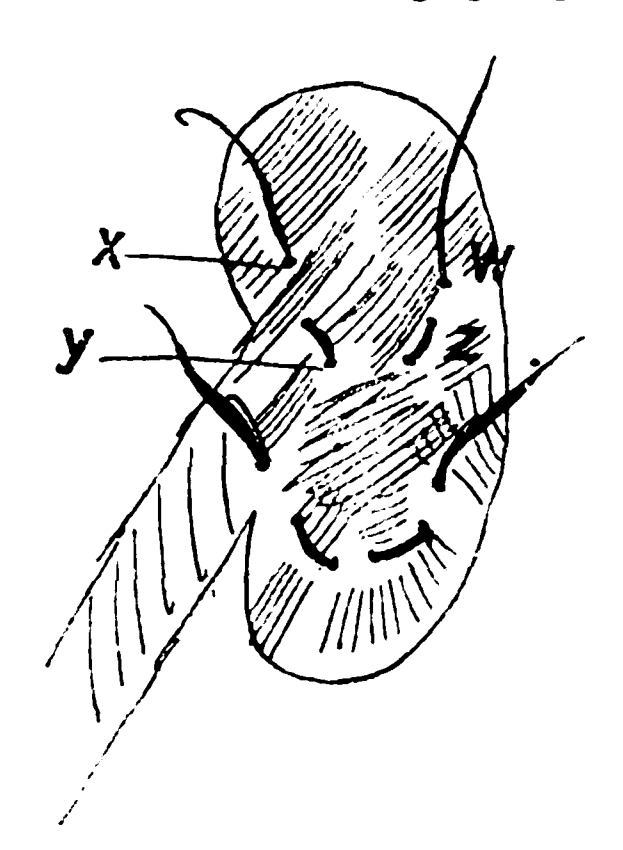
22) **Goellet.** Method of suturing the prolapsed kidney.

(Annals of surgery 1903. Dezember.)

Die von G. vorgeschlagene Methode für die Befestigung der Wanderniere ist folgende: Senkrechter Schnitt von 3 $^1/_2$—4 Zoll Länge parallel dem M. erector und beginnend dicht unter der 12. Rippe. Durchtrennung der Weichteile bis auf den M. quadratus lumborum. Dieser wird zur Seite geschoben und die Fascia transversa unter Schonung des N. ileo-hypogastricus durchtrennt. Nachdem von der freigelegten Niere die Fettkapsel stumpf nach beiden

Digitized by Google

Seiten abpräpariert ist, wird eine mit in 3%iger Lysollösung ausgekochtem Silkwormfaden bewaffnete Nadel in die fibröse Kapsel bei x (Fig.) eingestochen, unter der Kapsel, ohne die Niere zu verletzen, $^1/_2$ Zoll lang hergeführt und wieder bei y ausgestochen. Nachdem sie jetzt unter der Kapsel in transversaler Richtung hergeleitet ist, wird sie in entgegengesetzter Richtung nach oben wie vorher nach unten wieder ausgestochen (z, w). Während dieser Faden etwa in der Mitte der Rückenfläche der Niere liegt, wird der zweite an der Grenze des mittleren und unteren Drittels in derselben Weise angelegt. Die Fäden werden durch die Rückenweichteile nach außen geführt und auf der Haut über einen Gazebausch geknotet. Damit das sich etwa aufblähende Kolon nicht auf den unteren Nierenpol drückt, wird zwischen ersteres und Niere ein Gazebausch geschoben, welcher nach 48 Stunden entfernt wird; bis auf die Stelle des Bausches wird die Wunde geschlossen. Die Silkwormnähte werden erst am 20. Tage nach der Operation entfernt. Besonders ist nach Verf. darauf zu achten, daß sich kein Kapselfett auf der Stelle der Niere befindet, an welcher die Fäden liegen, dasselbe ist abzutragen. Sind beide Nieren operiert, so hat Pat. während der nächsten drei Wochen peinlich die Rückenlage — auch beim Verbinden — einzuhalten; ist nur eine Niere operiert, so darf der Kranke auf dem Rücken und der operierten Seite liegen. **Herhold** (Altona).



---

23) **H. C. Moffitt.** Kidney tumors of adrenal origin.

(Occid. med. times 1903. Dezember.)

Nach Mitteilung von vier selbstbeobachteten Fällen entwirft Verf. ein Bild des klinischen Verhaltens der Grawitz'schen Geschwülste, aus dem folgendes hervorgehoben sei: Das wichtigste Symptom ist die in etwa 90% der Fälle vorhandene Hämaturie, die jahrelang vor dem Bemerkbarwerden der Geschwulst auftreten kann. Schmerz und Parästhesien stellen ein weiteres wichtiges Frühsymptom dar. Die Geschwulst, die ihren Sitz häufig im oberen Nierenpol hat und außerordentlich blutreich ist, kann Jahre hindurch relativ gutartig bleiben, sehr langsam wachsen und das Allgemeinbefinden wenig beeinträchtigen. Die Metastasenbildung erfolgt gewöhnlich auf dem Wege der Blutbahnen und bevorzugt Knochen, Gehirn und Lungen. Sowohl die primäre Geschwulst wie die Metastasen zeigen bisweilen Pulsation. **Kleinschmidt** (Charlottenburg).

Digitized by Google

24) **A. L. Chute.** Haemospermia with report of a case.

(New York med. record 1903. November 7.)

Die Hämospermie bereitet in manchen Fällen bezüglich der Herkunft des Blutes gewisse diagnostische Schwierigkeiten. Nach de Keersmaeker (Zentralblatt für Harn- und Sexualorgane Bd. X p. 146) ist die Prostata hauptsächlich dafür verantwortlich. Auf eine Spermatocystitis kann daraus nicht ohne weiteres geschlossen werden. Vorübergehend kann Hämospermie durch Überreizung entstehen infolge einer Verletzung der Urethra prostatica und vielleicht auch einmal infolge akuter Samenblasenentzündung. Der persistente Typus kommt gewöhnlich bei chronischer Prostatitis vor. Jedenfalls ist genaue Untersuchung mit Endoskop und den üblichen Proben der gesonderten Expression der Prostata und Samenblase nötig. Kroner publizierte eine skorbutische Hämospermie. An die Ausschließung von Neubildungen muß bei der Untersuchung besonders gedacht werden. **Loewenhardt** (Breslau).

---

25) **F. Barjon** et **A. Cade.** A propos des hydrocèles. Cystologie. Inoculations. Resultats.

(Arch. génér. de méd. 1903. Nr. 35.)

Die Verff. haben ein Material von 44 Hydrokelen auf den Gehalt von Spermatozoen und auf ihren Zusammenhang mit Tuberkulose untersucht. Bei den idiopathischen Formen (essentielle) fanden sich in 52% Spermatozoen, meist in einem stark degenerierten Zustand in der Flüssigkeit; bei den symptomatischen Formen fanden sich in 100% keine Spermatozoen. Die Verff. halten diesen Umstand für die Differentialdiagnose sowie für die Pathogenese gewisser Formen von großem Werte. Von 17 Fällen wurde die Flüssigkeit zur Inokulation von Meerschweinchen benutzt. Zwei Fälle waren kombiniert, mit Spermacysten. Von diesen gab ein Fall ein positives Resultat; in allen anderen Fällen war es negativ. Die Verff. ziehen den berechtigten Schluß, daß sich bis jetzt keine Beziehung der essentiellen Hydrokele zur Tuberkulose feststellen läßt.

W. Sachs (Mülhausen i. E.).

---

26) **Rissmann.** Eine modifizierte Methode zur Herbeiführung der weiblichen Sterilität, angewandt wegen seltener Erkrankung.

(Zentralblatt für Gynäkologie 1903. Nr. 50.)

R. eröffnet den Douglas'schen Raum und stülpt den Uterus um, so daß der Uterusfundus und beide Tuben sichtbar werden. Danach werden $1^1/_2$—2 cm vom uterinen Teile der Tube nebst einem Keil aus der Uterussubstanz exstirpiert. Vernähung der Wunde. Reposition des Uterus. Schluß der Kolpotomiewunde bis auf eine kleine Lücke.

Digitized by Google

Die 33 Jahre alte Frau, bei welcher R. die Tubenexzision ausführte, bekam stets bei Schwangerschaft, Geburt oder während des Wochenbettes schwere eklamptische Anfälle. Außerdem wurden bei der Kranken auch hysterische Anfälle konstatiert. Der Frau geht es seit der Operation gut. »Hysterische Anfälle oder gar allgemeine Krämpfe sind bislang (seit Sept. 1903) nicht wieder eingetreten.«

Neck (Chemnitz).

Kleinere Mitteilungen.

Ein geheilter Fall von chronischem Rotz beim Menschen mit sehr seltener Lokalisation (Pachymeningitis externa malleosa circumscripta).

Von

Dr. Karl Zieler,

Assistenten an der kgl. Klinik für Hautkrankheiten zu Breslau.

Die große Seltenheit und die Schwierigkeit der Diagnose des chronischen Rotzes beim Menschen mögen rechtfertigen, wenn ich in folgendem kurz einen Fall[1] veröffentliche, der ein wesentliches Interesse nur in diagnostischer und therapeutischer Hinsicht bietet.

Da ich mich über die Frage des chronischen Rotzes beim Menschen erst kürzlich eingehend geäußert habe, so kann ich bezüglich der Einzelheiten, wie bezüglich der Literatur, wohl auf meine Arbeit[2] verweisen und mich hier in der Hauptsache auf die Krankengeschichte beschränken:

K. S., 21 Jahre alter Student der Tierarzneischule zu Dresden.

Anamnese: Ende Februar 1900 wurde ein tiefer Abszeß der Muskulatur am linken Oberschenkel geöffnet, später ein gleicher am Hinterkopfe links, die beide nach der Inzision glatt verheilten. Keine Knochenbeteiligung. Eine Ursache der Eiterung habe sich damals nicht finden lassen. Seit 4 Tagen wieder unter hohem Fieber Bildung einer schmerzhaften Stelle am rechten Wadenbeinköpfchen ohne nachweisbare Ursache.

Befund (am 12. April 1900) bei der Aufnahme. Sonst gesunder, kräftiger Mann. An Stelle der früheren Abszesse am linken Oberschenkel und an der linken Seite des Hinterkopfes gut geheilte Schnittnarben. Über dem rechten Wadenbeinköpfchen umschriebenes Ödem und starke Druckempfindlichkeit; unsichere Fluktuation; keine Hautrötung; große Gliederschmerzen. Therapie: Prießnitz, Morphium.

24. April. Zwei Einschnitte bis auf den Knochen über und dicht hinter dem Fibulaköpfchen erfolglos. Prießnitz. Hohes Fieber (bis gegen 40°) und Schmerzen dauern zunächst an. Druck auf die Umgebung der reaktionslosen Wunden ist sehr schmerzhaft. Ebenso wird Druck auf den Malleolus fibulae am Köpfchen als starker Schmerz empfunden. Prießnitz und Ung. Credé bleiben ohne Erfolg.

---

[1] Für die Überlassung des Falles und die Erlaubnis zur Veröffentlichung bin ich Herrn Dr. Grieshammer in Dresden, damaligen I. Assistenzarzt und stellvertretenden Leiter der ersten äußeren Station am Stadtkrankenhause Dresden-Friedrichstadt, der den Fall beobachtet und operiert hat, zu großem Danke verpflichtet.

[2] Über chronischen Rotz beim Menschen usw. Zeitschrift für Hygiene Bd. XLV. 1903.

Digitized by Google

7. Mai. Nach allmähligem Herabgange der Temperatur hat sich jetzt am vorderen Rande des Wadenbeinköpfchens eine fluktuierende, äußerst empfindliche Stelle gebildet. Bei der Eröffnung in Lokalanästhesie Entleerung dicken, braungelben Eiters; in der Tiefe rauher Knochen fühlbar. Ein anderer Abszeß von gleicher Beschaffenheit an der Unterfläche des Fibulaköpfchens wird am nächsten Tage gespalten.

In den folgenden Tagen wieder vielfach hohes Fieber und starke Schmerzen, abwechselnd mit niederer Temperatur und Wohlbefinden. Das Fibulaköpfchen bleibt dauernd sehr schmerzhaft, die Weichteile um die Inzision herum sind nicht empfindlich.

15. Mai. In Athernarkose Freilegen des Fibulaköpfchens. Umgebende Weichteile frei von entzündlichen Erscheinungen. Nirgends am Fibulaköpfchen eine Auftreibung oder Fistel. Auskratzung der rauhen Oberfläche des Köpfchens. Tamponade mit Jodoformgaze.

In den nächsten Wochen keine wesentlichen Schmerzen, aber 2—3tägig unregelmäßige, erhebliche Fiebersteigerungen. Das Fibulaköpfchen ist unempfindlich. Wunde reaktionslos, gut granulierend. Ein im unteren Drittel der Muskulatur des rechten Oberarmes sitzender kleiner Abszeß entleert auf Einschnitt reichlich dicken gelben Eiter, der sich wie das Blut im Ausstrich und in der Kultur als steril erweist. Appetit und Befinden sind dauernd gut, trotz der fast jeden zweiten Tag auftretenden hohen Temperatur (septisches Fieber). Lungen und Herz erwiesen sich bei wiederholter Untersuchung stets als unbeteiligt. Eine Zeitlang bestanden starke Schmerzen in der Milzgegend, aber ohne objektiven Befund.

28. Juni. Klagen über Schmerzen an der linken Stirnseite, dicht an der Haargrenze, innerhalb eines alten »Schmisses«. Hier auch Ödem, das sich nach der Nasenwurzel hin zieht. Die linke Stirnseite leicht druckempfindlich. Pupillen beiderseits gleich weit, reagieren gut.

Wegen des Verdachtes auf Syphilis wird in den nächsten Tagen Jodkali gegeben, aber ohne erkennbaren Erfolg. Allerdings verschwand das Ödem allmählich ohne Abszeßbildung; da aber dauernd starke Schmerzen in der linken Stirnseite bestehen blieben, auch das Ödem wieder auftrat, wurde am 10. Juli zur Operation geschritten: Breite Inzision an der linken Stirnseite. Ödem der Weichteile und des Periostes; der Schädelknochen erscheint hier mißfarben; Trepanation mit Meißel; Dura in Markstückgröße mißfarbig aussehend, mit umschriebener epiduraler, d. h. in der äußeren, lockeren Schicht der Dura sitzender eitriger Entzündung. Der Eiter wurde vorsichtig aufgefangen, das kranke Stück der Dura reseziert, die Höhle tamponiert, da Unterfläche der Dura, Pia usw. keine krankhaften Veränderungen erkennen ließen. Heilung reaktionslos unter der üblichen Behandlung.

Im Eiter wurden einwandsfrei durch Kultur und Tierexperiment Rotzbazillen nachgewiesen. (Dr. Geipel.)

Bei genauerer Nachforschung wurde nun auch festgestellt, daß der Kranke einige Zeit vor dem Auftreten der Abszesse ein rotzkrankes Pferd seziert hatte.

Weitere Erscheinungen traten in der nächsten Zeit nicht auf, der Pat. erholte sich langsam und konnte im September 1900 als geheilt entlassen werden.

Nach der Mitteilung des Pat. vereiterten noch im selben Jahre Halslymphdrüsen beiderseits, die mehrmalige Einschnitte erforderten. Gleichzeitig bildete sich in der Rachenhöhle ein Abszeß, der sich von selbst entleerte und glatt ausheilte. Außerdem bestand ein »hartnäckiger Nasen- und Kehlkopfkatarrh«, der erst mit dem Frühjahr 1901 völlig verschwand.

Möglicherweise kann man auch die gelegentlichen, kleinen Temperatursteigerungen (38,0—38,8) die Anfang 1903 öfters bemerkt wurden (nach einjähriger, sehr angestrengter Tätigkeit) und die nach mehrmonatiger Erholung zu Hause völlig verschwanden, noch auf die Infektion mit Rotz beziehen. Wenigstens hat sich ein anderer Grund nicht nachweisen lassen, ebenso wenig aber auch weitere Abszeßbildungen oder sonstige Zeichen eines Weiterbestehens der früheren Er-

Digitized by Google

krankung an Rotz. Abgesehen von diesen nicht aufgeklärten Fieberbewegungen, erfreut sich der Pat. jetzt seit fast 3 Jahren völliger Gesundheit.

Was das klinische Bild anbelangt, so tritt besonders hervor: der langsame Verlauf; die multiple Abszeßbildung (subkutan, intramuskulär, periostal [Fibulaköpfchen], Lymphdrüsen, Rachenschleimhaut, eitrige Pachymeningitis), die sich auf Monate erstreckte; das hohe, sehr wechselnde Fieber von septischem Charakter; die Schwierigkeit der Diagnosenstellung bei unbekannter Ätiologie; die Heilung auf rein chirurgischem Wege (trotz der Beteiligung der Dura) ohne wesentliche Anwendung anderer Mittel.

In vorliegendem Falle ist, wie so oft bei chronischem Rotz, die Diagnose erst nach Monaten gestellt worden, da ein primärer Herd, der auf eine bestimmte Infektion hingewiesen hätte, nicht hat gefunden werden können. Bei der Seltenheit der Erkrankung und dem Fehlen sonstiger Anhaltspunkte ist das ja nicht auffallend. Auch daß die Kulturen von dem am 27. Juni eröffneten, nicht mehr ganz frischen intramuskulären Abszeß am Oberarm steril blieben, bietet nichts Wunderbares; da vielleicht nur wenige Bazillen vorhanden waren, die auch schon abgestorben oder wenigstens stark geschädigt gewesen sein können. Erst das in einwandsfreier Weise entnommene Produkt der eitrigen Entzündung in der Dura ergab für diese als ätiologisches Moment den Rotzbazillus im Kultur- und Tierversuch. An seiner Bedeutung für den ganzen Verlauf der Erkrankung darf man demnach wohl nicht zweifeln. Die klinischen Symptome, besonders die bald hier, bald dort auftretenden Abszesse, entsprechen völlig dem Bilde des chronischen Rotzes, wie es in der Literatur bekannt ist; andererseits bieten sie aber wieder nichts Typisches, das man ohne Sicherung auf bakteriologischem Wege und im Tierversuche für die Diagnose der Erkrankung verwerten könnte. Das Gleiche gilt für die wechselnden Temperaturbewegungen.

Die wichtigste Lokalisation im vorliegenden Falle ist die Beteiligung der Dura. Ist schon eine isolierte eitrige Entzündung (infektiöse Pachymeningitis externa circumscripta) der Konvexität etwas äußerst Seltenes und wohl nur nach äußeren Verletzungen mit direktem Weiterwandern der Eitererreger von außen nach innen beobachtet, so ist meines Wissens eine solche Erkrankung im Anschluß an eine chronische Rotzinfektion überhaupt noch nicht beschrieben worden. Es sind zwar Fälle (chronischer) infektiöser Pachymeningitis ext. bekannt, z. B. bei Tuberkulose, dann aber stets, wie meist bei gummöser Entzündung, mit Erkrankung der benachbarten Schädelknochen vergesellschaftet und nie wie hier ohne Beteiligung der Knochen[3]. Denn die reaktionslose Heilung beweist doch wohl, daß die anscheinende Miterkrankung der Knochen nur eine sekundäre entzündliche, nicht eine infektiöse war. Insofern dürfte unser Fall — abgesehen von der nicht gerade guten Prognose, die selbst solitäre, infektiöse Erkrankungen im Inneren der Schädelkapsel haben — in diagnostischer Hinsicht ein erhebliches Interesse beanspruchen. Denn man müßte jedenfalls auch bei anderer Lokalisation in der Schädelhöhle, bei Hirnabszessen unbekannter Ätiologie, wenn vielleicht wie hier sonstige Abszesse vorangegangen und andere bakterielle Infektionen auszuschließen sind, an eine Metastase nach Rotzinfektion denken. Da auch bei ganz chronisch verlaufenden Fällen immer die Gefahr einer akuten Ausbreitung besteht, so ist die Gefahr einer solchen Erkrankung für den Pat. wie für seine Umgebung nicht zu unterschätzen.

Gleiches Interesse bietet der Fall sodann in therapeutischer Beziehung. Soweit sich das überhaupt sagen läßt, ist die Erkrankung als geheilt anzusehen.

---

[3] O. Bollinger, Zoonosen in Ziemssen's Handbuch der speziellen Therapie sagt ausdrücklich: »Die adnexen Teile, z. B. bei Lokalisation am Kopfe die Schädel- und Gesichtsknochen, häufig das Stirnbein, nehmen teil an dem Prozeß; der Knochen wird manchmal nekrotisch, und sogar auf der Innenfläche zwischen Knochen und harter Hirnhaut können Eiteransammlungen (Pachymengitis externa) entstehen«. (Siehe auch A. Tedeschi, Virchow's Archiv Bd. CXXX p. 361, »Akute Abszesse der Dura, Pia« usw.)

Digitized by Google

Die Anfang 1903 ohne alle sonstigen Erscheinungen aufgetretenen leichten Temperatursteigerungen könnten ja, wie erwähnt, noch auf die Rotzinfektion zurückzuführen sein, wenn diese Annahme auch nicht übermäßig wahrscheinlich erscheint. Es würde sich demnach jetzt um eine Heilungsdauer von fast 3 Jahren handeln. Möglicherweise dürfen wir das nur als Latenz bezeichnen, da so lange symptomfreie Pausen bei dieser unheimlichen Krankheit schon, wenn auch nur äußerst selten, mit Sicherheit beobachtet sind. Das ist hier schließlich gleichgültig, da wir dann sagen können, daß der erste Krankheitsanfall geheilt ist, und zwar rein auf chirurgischem Wege. Jod ist nur wenige Tage gegeben worden, jedenfalls nicht in genügender Dosis, um die Erkrankung beeinflussen zu können, Quecksilber überhaupt nicht.

Wie ich in meiner oben erwähnten Arbeit näher ausgeführt habe, stehen Jodkali und Quecksilber mit Unrecht in dem Rufe, bei chronischem Rotz heilend wirken zu können. Wäre dieser Fall zufällig mit Hg behandelt worden, so wäre er vielleicht auch wie die von Gralewski, Gold, Kondorski u. a., die ebenfalls energisch lokal angegriffen werden konnten, als durch Hg geheilt bezeichnet worden.

Diese Formen, die im Anfange sich fast nur in der äußeren Haut oder deren Nachbarschaft lokalisieren und gar nicht oder nur in unbedeutender Weise zu einer Mitbeteiligung der Schleimhäute führen, sind verhältnismäßig gutartig, soweit man überhaupt von einer Gutartigkeit dabei reden kann. Es sind das Fälle, die zuweilen auch spontan heilen können, oft durch einfache chirurgische Eingriffe (Inzision, Tamponade) geheilt werden. Das scheint mir auch die glatte reaktionslose Heilung der eitrigen Erkrankung der Dura zu beweisen, die in unserem Falle entschieden eine sehr ernste Komplikation bildete.

---

27) **K. Jegormin.** Über einen Fall von Verbrennung von enormer Ausdehnung mit Ausgang in Heilung.

(Allgemeine med. Zentralzeitung 1903. Nr. 35.)

Ein 22jähriger Mann zog sich durch Verbrühung mit kochendem Wasser und Dampf eine Verbrennung zweiten Grades des ganzen Körpers mit Ausnahme der beiden Ober- und Unterschenkel zu. Heilung in 4 Wochen.

Müller (Dresden).

28) **Guénot.** Une observation de lèpre. Les resultats de son traitement chirurgical.

(Arch. de méd. et de pharmacie militaires 1903. November.)

Eine seit 5 Jahren bestehende knötchenförmige Lepra hatte bei einem Manne zu einer sehr starken Entstellung des Gesichts geführt. Bei dem abgemagerten Pat. waren die Knoten von Linsen- bis Erbsengröße außerdem über den ganzen Rumpf und die Gliedmaßen verbreitet. Nach vorhergegangener roborierender Diät und Arsenikkur schnitt G. mit dem Messer sämtliche Leprome aus dem Gesicht und vernähte die hierdurch entstandenen Wunden mit Seide. Es blieben nur ganz feine Narben im Gesicht zurück, und hatte sich das Aussehen des Operierten so gebessert, daß er eine Heirat eingehen konnte. **Herhold** (Altona).

29) **J. Birjukow.** Behandlung der Lepra mit Oleum gynocardiae und mit antileprösem Serum.

(Praktitscheski Wratsch 1903. Nr. 50 u. 51.)

B. behandelte während mehrerer Jahre fünf Fälle mit Oleum gynocardiae; in keinem trat Heilung oder Stillstand der Krankheit ein; doch besitzt das Mittel die Fähigkeit, alte Erscheinungen der Lepra in bestimmtem Maße zur Resorption zu bringen und ist daher nicht völlig zu verwerfen. — 19 Fälle wurden mit Serum (von Merck nach Grünfeld's Angaben bereitet) behandelt. B. sah nur Schaden davon.

Gückel (Kondal, Saratow).

Digitized by Google

30) J. Söllner. Ein Fall von Erythema induratum (Bazin), kombiniert mit Lichen scrofulosorum.

(Monatshefte für praktische Dermatologie Bd. XXXVII. Nr. 12.)

Das Eryfhema induratum (Bazin) ist eine in Deutschland noch viel zu wenig gewürdigte Erkrankung, welche besonders bei jugendlichen weiblichen Personen an den Unterschenkeln in Form von lange bestehenden Knoten auftritt, welche dem Erythema nodosum ähneln, gelegentlich aber auch einmal erweichen können. Fast ausschließlich kommt sie bei tuberkulösen Menschen vor und wird darum und wegen des histologischen zum mindesten oft tuberkuloseähnlichen Befundes als »Tuberkulid« aufgefaßt. In dem Falle S.'s war zugleich (wie in einem des Ref.) ein Lichen scrofulosorum an den unteren Extremitäten vorhanden. Tuberkulinreaktion war (wie in zwei Fällen des Ref.) positiv; die histologischen Veränderungen wie bei Tuberkulose (Bazillen nicht nachgewiesen). Der Fall ist also ein neuer, wenngleich nicht unbedingter Beweis für die tuberkulöse Natur dieser Krankheit. **Jadassohn** (Bern).

31) M. Oppenheim. Psoriasis vulgaris der Mundschleimhaut.

(Monatsschrift für praktische Dermatologie Bd. XXXVII. Nr. 11.)

Die Frage, ob es eine Psoriasis vulgaris der Schleimhaut gibt, ist bisher nicht definitiv entschieden. Man ist sich wohl allgemein klar darüber, daß die früher sog. Psoriasis mucosae oris, die man jetzt meist als Leukoplakie oder als Leukokeratose bezeichnet, mit der eigentlichen Psoriasis nichts zu tun hat, und selbst diejenigen, welche bei Psoriatikern eine auffallend große Zahl von Leukoplakien gefunden haben, sind nicht so weit gegangen, beide Affektionen miteinander zu identifizieren. Fälle aber, bei denen man wirklich eine Psoriasis der Schleimhaut einigermaßen feststellen konnte, sind außerordentlich spärlich. Deswegen ist der Fall O.'s wichtig, weil bei ihm die histologische Untersuchung der runden, scharf begrenzten und erhabenen, grau- bis gelblichweißen, glatten resp. feinstporigen Flecken am Gaumenbogen stattfinden konnte. Dieselbe ergab ein der Psoriasis der Haut entsprechendes Resultat. Der Verf. steht deswegen nicht an, diese Flecke als eigentliche Psoriasis der Mundschleimhaut zu bezeichnen.

Jadassohn (Bern).

32) W. Moser. On a certain form of xanthoma ar the »mushroom growth«.

(New York and Philadelphia med. journ. 1903. Oktober 10.)

Verf. schildert die Erkrankung eines Italienerknaben, dessen Körper bedeckt war mit zahlreichen gelben Geschwülsten von Erbsen- bis Hühnereigröße; hauptsächlich saßen die Geschwülste über Sehnen- und Schleimbeuteln. M. exstirpierte einige zum Zwecke der Untersuchung; er glaubt, daß die gelbe Farbe mehr gelbem Bindegewebe und in die Zellen eingeschlossenem Pigment ihre Entstehung verdankt, als fettiger Degeneration. Die Geschwülste saßen ausgesprochen pilzförmig auf der Haut, nicht in derselben; auch fehlte Zucker im Urin, zwei Merkmale, die bei dem gewöhnlichen Xanthom nicht zu fehlen pflegen.

Scheuer (Berlin).

33) E. Stangl. Zur Kenntnis der perithelialen Blutgefäßtumoren der Haut.

(Zeitschrift für Heilkunde Bd. XXIV. Hft. 6.)

Zwei klinisch vollkommen gutartige, bei einem 20- bezw. 18jährigen Mädchen seit längerer Zeit bestehende Hautgeschwülste, von denen das eine als Hämangiom imponierte, während das andere, sehr derb und von unveränderter Haut überzogen, auf dem Durchschnitte ebenfalls weite, mit Blut erfüllte Hohlräume erkennen ließ. Histologisch kennzeichnen sich beide als Blutgefäßgeschwülste, die einmal wegen der innigen Beziehungen der sie zusammensetzenden Zellen zu den Endothelien

Digitized by Google

der reichlich vorhandenen Kapillaren und dann wegen des Fehlens eines bindegewebigen Stromas zu den Endotheliomen gerechnet werden müßten. Histogenetisch stellen sich nach Meinung des Verf. ihrer Zurechnung zu den Endo- bezw. Peritheliomen große Schwierigkeiten entgegen, da den Endothelien vollkommen analoge Perithelien, von denen man die Entstehung der Geschwülste nur herleiten könnte, in den Blutgefäßen der Haut nicht vorkommen. Doch will mit Rücksicht auf die morphologischen Eigenschaften der Geschwülste, die nach ihm für die Bezeichnung Endo- und Perithelíom für eine Gruppe von Geschwülsten bindegewebiger Abstammung ausschlaggebend sind, Verf. beide doch als Peritheliome bezeichnet wissen. **Engelhardt** (Gießen).

34) **F. v. Kryssztalowicz.** Ein Fall von Neurofibroma cutis multiplex.

(Monatshefte für praktische Dermatologie Bd. XXXVI. Nr. 8.)

Im Anschluß an einen nichts Besonderes darbietenden Fall von multiplen Neurofibromen berichtet K. über die Ergebnisse seiner histologischen Untersuchungen; der Befund an einem kleinen Knoten sprach ganz im Sinne der v. Recklinghausen'schen Anschauung, indem dort zahlreiche Nerven vorhanden waren, die in einem größeren Knoten fehlten; die Wucherung geht von dem interfibrillären und dem die Nerven umgebenden Bindegewebe aus; das Kollagen wird verdrängt. Das neugebildete Gewebe enthält außer mannigfach geformten Bindegewebszellen viel Mastzellen, oft mit dem von Unna beschriebenen Saume.

Jadassohn (Bern).

35) **C. Cohn.** Die Behandlung der Pigmentmäler mit 30%igem Wasserstoffsuperoxyd Merck.

(Monatshefte für praktische Dermatologie Bd. XXXVII. Nr. 7.)

In drei Fällen wurden Pigmentflecke mit täglich zweimaligem Betupfen mit 30%igem Wasserstoffsuperoxyd mittels eines Glasstabes in kurzer Zeit und ohne nennenswerte Schmerzen entfernt. **Jadassohn** (Bern).

36) **Chrysopathes.** Erfolgreiche Behandlung eines inoperablen Sarkoms mittels Röntgenstrahlen.

(Münchener med. Wochenschrift 1903. Nr. 50.)

Es handelte sich um ein durch ausgedehnte Verwachsungen mit der Bauchwand und dem Darm inoperabel (Probebauchschnitt) gewordenes großes Rundzellensarkom, wahrscheinlich des rechten Eierstocks, das durch Röntgenbestrahlungen nach mehrmonatiger Behandlung zuerst langsam, dann rasch an Volumen abnahm und schließlich ganz verschwand, um bis jetzt, 5 Monate später, nicht wiederzukehren. Auch von den früheren heftigen Schmerzen ist Pat. vollständig befreit geblieben. **Kramer** (Glogau).

37) **W. J. Morton.** Some cases treated by the X-ray.

(New York med. record 1903. Juli 25.)

M. veröffentlicht eine Serie von 16 mit X-Strahlen behandelten Fällen.

Unter den sieben Gesichtsepitheliomen verbreiterte sich ein zuerst sehr günstig beeinflußtes Geschwür während der Behandlung derartig, daß M. kaustische Behandlung mit Erfolg einleiten ließ. Auch andere hatten beobachtet, daß dieser Typus von tiefen Epitheliomen mit evertierten Rändern und »Perlennestern« schlecht unter Röntgen heilte. Die übrigen Fälle schienen nach monatelanger Revision geheilt.

M. beschreibt außerdem die unmittelbare Erweichung eines Furunkels und Rückgang der Schmerzen schon nach der ersten Sitzung, Heilung eines Keloides, einer Gesichtsakne, einer Alopecia areata (Beginn vor 7 Jahren), einer Sycosis, eines Uterusfibroides und einer Psoriasis. Ein Lupus vulgaris wurde erst dann mit bestem Erfolge behandelt, als man auch die Randpartie 1/2 Zoll breit (nach Vergrößerung des Ausschnittes der Bleiplatte) exponierte und eine tüchtige Dermatitis im Gesunden erzeugte. **Loewenhardt** (Breslau).

Digitized by Google

38) **Werther.** Über die Lichtbehandlung des Lupus mit der Finsen-Reyn'schen Lampe und die verwandten physikalischen Methoden. (Aus dem Stadtkrankenhause zu Dresden.)

(Münchener med. Wochenschrift 1903. Nr. 50.)

Auch in dem genannten Krankenhause sind mit der kleinen Lampe, welche erheblich billiger ist, das Kohlenbogenlicht, das tief genug in die Haut dringt, in konzentriertem Zustande verwendet wird und größere Lichtverluste infolge ihrer engeren Konstruktion vermeidet, bisher sehr gute Resultate erzielt worden. Ein Lupus von Kleinhandtellergröße erforderte allerdings mindestens 50 Sitzungen von je $^5/_4$ Stunden Dauer. Auch Cancroide und oberflächliche Gefäßmäler des Gesichts sind mit einigem Erfolg behandelt worden. **Kramer** (Glogau).

39) **R. B. Wild.** A preliminary note on the treatment of lupus and cancer by light and Röntgen rays.

(Med. chronicle 1903. Dezember.)

W. verwendet neben den Röntgenstrahlen seit 2 Jahren das ultraviolette Licht zu Heilzwecken. Benutzt hat er sowohl die ursprüngliche Finsenlampe wie die nach Lortet-Genoud. Es wurden behandelt:

Lupus vulgaris 80 Fälle. Bisher geheilt 29, wesentlich gebessert 22. Bemerkenswert ist, daß die Finsenbehandlung eine höhere Zahl völliger Heilungen ergibt und bessere Narben erzielt als die Röntgenmethode. Sehr viel weniger wirksam zeigte sich die Lortet-Genoud-Lampe. Die Zeitdauer der Behandlung schwankt in weiten Grenzen: von 3 Monaten bis zu 2 Jahren.

Ulcus rodens 22 Fälle, ausschließlich mit Röntgenstrahlen behandelt. 4 sind noch in Behandlung, 3 gestorben, von 15 Entlassenen 2 ungebessert, 13 geheilt. Unter den letzteren rezidivierten 3 innerhalb 14 Monaten; 2 Rezidive heilten durch erneute Bestrahlung.

10 inoperable Epitheliome verschiedenen Sitzes. Die Röntgenstrahlen übten keinen Einfluß auf das Wachstum der Geschwülste aus, konnten auch, nach Exstirpation einer Geschwulst prophylaktisch angewendet, das Rezidiv nicht aufhalten.

Bei 8 inoperablen Brustkrebsen erzielte die Röntgenbehandlung stets ein erhebliches Nachlassen der Schmerzen und in 3 Fällen ein vorübergehendes Verschwinden einzelner kleiner und deutliche Verkleinerung größerer Knoten, jedoch keinen Dauererfolg.

Ein inoperables Parotiskarzinom wurde ohne Resultat bestrahlt.

Kleinschmidt (Charlottenburg).

40) **Margaret A. Cleaves.** Radium: With a preliminary note on radium rays in the treatment of cancer.

(New York med. record 1903. Oktober 17.)

In der glücklichen Lage, eine Glastube mit 1 g Radiumbromid von der Aktivität 7000 vorübergehend zur Verfügung zu haben, behandelte C. zwei Fälle, ein ausgedehntes Sarkom der linken Gesichtsseite und ein inoperables Uteruskarzinom. Beide Fälle hatten schon vorher unter Behandlung von X-Strahlen und ultraviolettem Licht ohne wesentliche Besserung gestanden.

Die Radiumröhre wurde mit einer langen Zange $^3/_4$ Zoll von der Haut entfernt 10 Minuten lang über einen Knoten, welcher die Region des linken Buccinators einnahm, festgehalten (und 5 weitere Minuten über einer Ulzeration). Unmittelbare subjektive Besserung. Am Tage darauf nochmalige Behandlung auch des Mundwinkels. Es fehlen pathologische Angaben. Die Beobachtungszeit betrifft auch nur einige Tage, weil das Radium wieder zurückgegeben werden mußte. Ebenso steht es mit den Angaben über den gynäkologischen Fall.

Die Abhandlung enthält außer dieser »vorläufigen« Mitteilung noch die allgemeinen bis jetzt über Radium bekannten interessanten Angaben.

Loewenhardt (Breslau).

Digitized by Google

41) **Ravant.** Le liquide céphalo-rachidien des syphilitiques en période secondaire.

(Ann. de dermat. et de syph. 1903. p. 537.)

Verf. untersuchte die Zerebrospinalflüssigkeit von 84 weiblichen Pat. im Sekundärstadium der Lues und fand — neben 28 Fällen ohne Veränderung — bei 56 vermehrten Leukocytengehalt. Die Schwere der Hauterkrankung steht nicht in sicherem Zusammenhange mit dem Befunde der Leukocytenvermehrung, nur 2 Fälle scheinen dafür zu sprechen. Albumen fand sich in der Flüssigkeit teilweise in sehr beträchtlicher Menge. Mehrere Pat. bekamen einige Stunden nach der Entnahme von 3 oder 4 ccm Kopfschmerzen und Erbrechen. Zur Kontrolle wurden an 12 Hautkranken (Psoriasis, Erytheme, Lichen chron., Sklerodermie usw.) Untersuchungen der Zerebrospinalflüssigkeit vorgenommen; sie ergaben keine Veränderungen. **Klingmüller** (Breslau).

42) **Milian.** Le liquide céphalo-rachidien des tabétiques.

(Ann. de dermat. et de syph. 1903. p. 555.)

Bei 18 sicheren Tabetikern fand Verf. 4mal keine, 3mal leichte, 11mal stark vermehrte Leukocytose in der Zerebrospinalflüssigkeit. Die vier negativen Resultate bezogen sich auf sehr alte oder nicht ganz sichere Fälle von Tabes, ebenso wie die 3 Fälle mit geringem positivem Ausschlag. Von den 11 positiven Fällen waren 6 mit Ataxie, 5 »Formes frustes«. Quecksilber hat auf die Lymphocytose keinen Einfluß, was nach Verf.s Ansicht für die Fournier'sche Auffassung von der parasyphilitischen Natur der Tabes spricht. **Klingmüller** (Breslau).

43) **R. B. Kimball.** Gonorrhoea in infants, with a report of eight cases of pyaemia.

(New York med. record 1903. November 14.)

In der Publikation von K. ist beachtenswert, daß acht Fälle von gonorrhoischer Pyämie, bei welchen sich Gelenkentzündungen und Abszesse entwickelten, beobachtet wurden, ohne daß irgendwo auch bei genauester Untersuchung die Eintrittspforte für die Infektion gefunden werden konnte. Dabei konnten regelmäßig durch Kultur, Gram-Entfärbung und intrazelluläre Lage nach unseren heutigen Begriffen typische Gonokokken nachgewiesen werden. Die sieben Mädchen und ein Knabe waren alle unter 3 Monate alt. In sechs Fällen bestand eitrige Arthritis und Periarthritis zahlreicher Gelenke und Myositis. In zwei Fällen war nur das Kniegelenk befallen, Fuß- und Handgelenk öfters, in zwei Fällen das Kiefergelenk, in drei Fällen Zehen und Finger. Einmal fand sich in elf Gelenken Eiter.

Die Behandlung bestand jedesmal in Arthrotomie oder Aspiration. Die Gelenksentzündungen entwickelten sich nacheinander. Das erste Gelenk war oft geheilt, ehe das letzte befallen wurde. In keinem dieser Fälle bestand irgendwie Urethritis, Vaginitis oder Conjunctivitis. Nur in einem Falle entstand — aber erst nach der Gelenksentzündung — eine gonorrhoische Ophthalmie.

Sechs Fälle endeten tödlich, vier während des akuten Stadiums, zwei später an Erschöpfung. Die Vermutung, daß eine Stomatis die Infektionsquelle gewesen sein könnte, ließ sich nur in einem Falle und auch in diesem nicht sicher annehmen. Eine Infektion durch die Respirationsorgane war ebenfalls einmal nicht ganz auszuschließen. **Loewenhardt** (Breslau).

44) **S. Gross.** Ein Beitrag zur Kenntnis der Cavernitis gonorrhoica.

(Monatshefte für praktische Dermatologie Bd. XXXVII. Nr. 3.)

Bei einem Pat., bei dem 5 Jahre vorher im Verlauf einer akuten Gonorrhöe ein periurethraler Abszeß eröffnet worden war, bestand ein hartes, erbsengroßes Infiltrat; »die Erektion war schmerzlos, jedoch mit leichter Deviation des Gliedes vergesellschaftet«, die Rigidät verringert. Er kam mit akuter Gonorrhöe zu G.;

Digitized by Google

nach kurzer Zeit bildete sich (ohne Lokaltherapie) ein nußgroßer Abszeß, von dem sich ein federkieldicker, harter Strang bis an die Harnröhre verfolgen ließ; der Abszeß wurde gespalten, der Strang entfernt; die Erektion wurde danach wieder normal. Der Abszeßeiter enthielt Gonokokken; das Gewebsstück zeigte Narbengewebe mit akut entzündlichen Veränderungen in der Mitte und in diesem ebenfalls Gonokokken. Drüsen oder Reste solcher waren nicht auffindbar. Für diesen Fall war also die Finger'sche Anschauung, daß die Entzündung längs der Ausführungsgänge der Littre'schen Drüsen in die des Schwellgewebes gelange, nicht berechtigt. Verf. zieht aus seinem Befunde den Wahrscheinlichkeitsschluß, daß in diesem, wie in anderen nicht sehr seltenen Fällen, in denen nach einer ausgeheilten Periurethritis die Narbe neuerdings entzündet wird und abszediert, nicht eine Neuinfektion vorliegt, sondern daß in der Narbe liegen gebliebene Gonokokken gelegentlich zu einer Reinfektion Anlaß geben. Einfacher, als diese Annahme ist wohl die, daß in solchen narbigen Bildungen ein Locus minoris resistentiae gegeben ist, und daß die Gonokokken vermutlich auf dem Lymphwege aus der Harnröhre in einen solchen Strang eindringen. Die operative Beseitigung solcher Narben ist jedenfalls berechtigt. **Jadassohn** (Bern).

45) **C. A. Powers.** A case of diffuse gonococcus infection of the entire upper extremity.

(New York med. record 1903. Oktober 3.)

P. bespricht die Pathologie der gonorrhoischen Metastasen unter ausführlicher Beschreibung eines Falles, in welchem 9 Tage nach der Infektion eine rechtsseitige ausgedehnte artikuläre und periartikuläre Ellbogengelenkserkrankung eintrat. Die Schwellung reichte von der Hand bis zur Schulter und stieg am Ellbogen so enorm, daß freie Inzisionen in dieser Gegend zum Teil bis auf das Periost notwendig wurden. Es entleerte sich klare, seröse Flüssigkeit (nur am Condylus externus ein wenig Eiter). Reinkulturen von Gonokokken waren massenhaft daraus zu züchten. Trotz langmonatiger Behandlung fast völlige Ankylose.

Loewenhardt (Breslau).

46) **B. B. Foster.** Report of a needle in the prostatic urethra.

(New York med. record 1903. November 14.)

Durch Sectio mediana wurde eine 2 Zoll lange starke Nähnadel mit Faden einem Manne aus der Pars prostatica entfernt.

Der Pat. behauptet, $^3/_4$ Jahr vorher den Fremdkörper verschluckt zu haben. Die Möglichkeit einer urethralen Einführung wird auch nicht ausgeschlossen.

Loewenhardt (Breslau).

47) **J. H. Nicoll.** Prostata from a typical case of submucous or extra-vesical prostatectomy.

(Glasgow med. journ. 1903. p. 433.)

In einem relativ frischen Falle von Prostatahypertrophie, bei dem Beschwerden erst seit einem Jahre bestanden und keine Cystitis vorhanden war, enukleierte N. die Prostata. Während von einer Sectio alta aus der in die Blase eingeführte Finger den Blasengrund kontrollierte, wurde von einem λ-förmigen perinealen Schnitt aus die Prostatakapsel gespalten und alles fühlbare Prostatagewebe teils mit dem Finger, teils instrumentell entfernt. Keine Verletzung der Urethra und des Blasengrundes. Heilung binnen 5 Wochen mit guter Funktion.

Verf. weist darauf hin, daß die von Rydygier kürzlich neuentdeckte Operationsmethode bereits 1894 von ihm selbst im Lancet beschrieben worden ist.

M. v. Brunn (Tübingen).

48) **E. Stangl.** Ein Fall von Urachusfistel bei einem Erwachsenen.

(Wiener klin. Wochenschrift 1903. Nr. 40.)

Der ausführlich wiedergegebene Fall betrifft einen 21jährigen Pat. mit starker Diastase der Mm. recti, was dem Verf. ätiologisch von Wichtigkeit zu sein scheint.

Digitized by Google

Die Urachusfistel schloß sich im 14. Lebensjahre des Pat., der bis dahin nur geringe Beschwerden hatte (Urinabträufeln durch den Nabel nur bei starker Füllung der Blase und geringe ziehende Schmerzen zwischen Nabel und Symphyse beim Urinieren). Im 14. Jahre Aufhören des Harnträufelns, wohl durch epitheliale Verklebung im Anfangsteile des Urachus bedingt. Nun beginnende Infektion vom Nabel aus in den Blindsack, der sich später auch nach dem Nabel zu schloß und schließlich bis zu Kleinapfelgröße anschwoll. Bei starker Füllung des Sackes durch eitriges Sekret kontinuierlich Schmerzen; und nun brach sich der Eiter seinen Weg entweder durch den Nabel nach außen oder nach unten in die Blase. Hiernach verschwanden jedesmal sämtliche Beschwerden.

Die von v. Eiselsberg vorgenommene Entfernung des ganzen entzündlich veränderten Urachus führte in kurzer Zeit die völlige Heilung des Pat. herbei.

Hübener (Dresden).

49) **Cassanello** (Pisa). Contribution anatomo-pathologique et clinique à l'étude des tumeurs a fibres musculaires lisses de la vessie.

(Ann. des malad. des org. gén.-urin. 1903. Nr. 19.)

Verf. teilt ausführlich die Krankengeschichte und den pathologisch-anatomischen Befund eines Falles von Fibromyom der vorderen und oberen Blasenwand mit sarkomatöser Entartung mit. Die Geschwulst war bei dem 52jährigen Manne innerhalb 7 Jahren anfangs beschwerdelos bis fast zur Größe eines Mannskopfes herangewachsen. Ihr Ausgangspunkt wurde mangels entsprechender Blasensymptome erst bei der Operation festgestellt. — Verf. fand 20 analoge Fälle in der Literatur und bespricht an der Hand derselben das Krankheitsbild dieser Affektion.

A. Most (Breslau).

50) **Leguerne.** Une observation d'uretéro-néo-cystostomie.

(Gaz. des hôpitaux 1903. Nr. 147.)

Im Laufe einer abdominellen Hysterektomie wegen Fibrom wurde ein Harnleiter durchtrennt und die Blase eröffnet. L. pflanzte sofort das zentrale Harnleiterende in die Blase ein und schloß letztere. Die Pat. genas.

V. E. Mertens (Breslau).

51) **K. Lichtenauer.** Zur Ureterenchirurgie.

(Monatsschrift für Geburtshilfe u. Gynäkologie Bd. XIX. Hft. 1.)

Verf. hat bei einem Falle von Harnleiter-Scheidenfistel nach Uterusexstirpation das extraperitoneale Implantationsverfahren nach Israel-Mackenrodt mit gutem funktionellem Erfolg angewendet und zieht dieses Verfahren im allgemeinen dem intraperitonealen nach Krause-Fritsch vor, weil es zwar eine weniger sichere Naht, aber eine Drainage der Nahtstelle gestattet und bei Vorhandensein stärkerer intraperitonealer Verwachsungen oder größerer Defekte am Harnleiter eine ausgiebige Verlagerung des Harnleiters ermöglicht.

Willi Hirt (Breslau).

52) **R. C. Larrabee.** A clinical study of 112 cases of movable kidney.

(Med. and surg. reports of the Boston city hospital 1903.)

L. hat bei 272 Pat. seiner Poliklinik ohne Auswahl nach Wandernieren geforscht und bei 112 positive Resultate bekommen, d. h. nierenförmige Geschwülste gefühlt, die sich in die Nierengegend reponieren ließen (98mal rechts, 1mal links allein, 13mal beiderseitig). Nur 8mal war die Wanderniere Ursache der Klagen, 8mal bestand allgemeine Enteroptose. Operative Behandlung wurde nie für angezeigt gehalten. L. warnt vor unnötigem Operieren und besonders davor, daß man nichtsahnende Pat. auf das Leiden aufmerksam mache.

Lengemann (Bremen).

Digitized by Google

53) S. Oberndorfer. Zur Frage der posttraumatischen Nephritis. (Aus dem kgl. pathol. Institut zu München.)

(Münchener med. Wochenschrift 1903. Nr. 50.)

Ein 49jähriger Mann zog sich beim Heruntergehen über die Treppe eine Fußgelenksverstauchung zu, ohne zu fallen und erkrankte bald darauf an Erscheinungen, die auf eine akute parenchymatöse Nephritis hinwiesen und 3 Wochen nach jenem Unfall seinen Tod unter urämischen Symptomen herbeiführten. Die Sektion ergab eine akute Fettdegeneration des Nierenparenchyms, deren Dauer die Zeit von wenigen Wochen nicht übersteigen konnte, und Zertrümmerung der Muskulatur des Ileopsoas und Quadratus lumborum mit ausgedehntem subperitonealem Bluterguß am oberen Pole der linken Niere und Blutungen in die Muskulatur der beiden Recti abdominis. Pat. hatte vor 20 Jahren bereits an Nierenblutung gelitten und später bei einer Fingeramputation und dann auch bei einer Furunkelinzision starke Blutverluste gehabt, die auf eine hämophile Konstitution hinwiesen.

Kramer (Glogau).

54) M. Patel et P. Cavaillon. Du traitement chirurgical des néphrites.

(Ann. des malad. des org. gén.-urin. 1903. Nr. 18.)

Verff. berichten aus der Jaboulay'schen chirurgischen Abteilung (Hôtel Dieu-Lyon) über eine 44jährige Kranke mit chronischer einseitiger Nephritis, die sich namentlich in schweren Anfällen von Nephralgie äußerte. Albuminurie, keine Hämaturie. Die klinische Diagnose schwankte zwischen Nephrolithiasis und einseitiger Nephritis. Die lumbale Freilegung der Niere ergab eine fibröse Entartung des perinealen Fettgewebes, eine Verdickung der fibrösen Kapsel, gefäßhaltige Verwachsungen zwischen beiden Kapseln, eine Vergrößerung der Niere, deren Oberfläche unregelmäßig und narbig (?) war. Der operative Eingriff bestand in der Nephrolyse, Enthülsung und Abtragung der Kapsel. Verschwinden des Eiweißes, der Schmerzen usw. Ob und wie lange die »Heilung« Bestand gehabt hat, wird nicht erwähnt. Verff. geben einen Überblick über die bisher mit der operativen Behandlung erzielten Resultate in Fällen von akuter und chronischer Nephritis und erklären sich als Anhänger dieses Verfahrens. Der günstigste Zeitpunkt zum operativen Eingreifen ist dann, wenn die Nephritis in ein Stadium vorübergehender Besserung getreten ist, d. h. wenn ein urämischer Zustand gewichen ist, die Albuminurie aber noch fortbesteht (Operation »à froid«).

Paul Wagner (Leipzig).

55) Jaboulay. Du traitement chirurgical des néphrites.

(Arch. génér. de méd. 1903. Nr. 46.)

J. bespricht die theoretischen Grundlagen der aktiven Therapie der akuten und chronischen Nephritis und teilt den Fall einer 41jährigen Frau mit, welche durch Enthülsung der rechten Niere von einer 10 Monate dauernden Albuminurie befreit wurde. Bei der Operation wurde das Becken der rechten Niere leer gefunden. Durch die Operation stieg die tägliche Urinmenge in wenigen Tagen von 800, 900 auf 1200 ccm, der Harnstoffgehalt von 9 g in 1 Liter auf 12,5.

Eigentümlich an dem Falle J.'s ist, daß die rechte Niere, welche vergrößert war und vor der Operation gut getastet werden konnte, sehr schmerzhaft auf Druck war und auch spontan heftige Lumbalschmerzen machte, was bei chronischer Nephritis nicht vorzukommen pflegt. Für den auffallend schnellen Erfolg, der durch neu gebildete Blutgefäße noch nicht erklärt werden kann, denkt J. an die Vermittlung der Vasomotoren des Sympathicus.

W. Sachs (Mülhausen i. E.).

56) R. Guitéras. The operative treatment of chronic Bright's disease; a second communication on reports of 120 cases.

(New York and Philadelphia med. journ. 1903. November 7 u. 14.)

Von der Anschauung ausgehend, daß das gegenwärtig so aktuelle Thema der operativen Behandlung der chronischen Nierenentzündung am besten gefördert

Digitized by Google

werden könne durch eine Zusammenstellung der Erfahrungen einer Reihe von Chirurgen, hat Verf. eine Umfrage an 150 der ersten amerikanischen Operateure ergehen lassen, in der er die Beantwortung von fünf Fragen in bezug auf das erwähnte Thema erbat.

Die Ansichten sind zu annähernd gleichen Teilen pro und contra; Verf. selbst war ursprünglich sehr skeptisch, ist aber jetzt mehr Anhänger der Operation geworden; die Fragen bezogen sich auf den Begriff der Bright'schen Nierenkrankheit, auf die Art der Operation, auf die Argumente dafür und dagegen, auf die Symptome, welche die Operation veranlaßten, endlich die erreichten Resultate.

Bezüglich des ersten Punktes differieren die einzelnen Operateure sehr wesentlich: der streng pathologische Begriff der chronischen Nierenentzündung ist häufig nicht präzisiert; vielmehr sind es oft einzelne Symptome, die die amerikanischen Kollegen, welche nicht so kritisch wie bei uns vorgehen, veranlassen, die entsprechende Diagnose zu stellen. Merkwürdig ist, daß häufig die Koinzidenz von Bright's Krankheit mit beweglicher Niere genannt wird, wobei der Prozeß wohl in beiden Nieren bestehen kann; trotzdem bringt eine Nephropexie Heilung.

Die Operationen bestehen in partieller Enthülsung einer oder beider Nieren und Befestigung des Organes an die Bauchwand mit Nähten durch die Capsula propria, oder in totaler Entfernung der Capsula propria und Wiedereinbettung in die Fettkapsel; auch verschiedene, nicht sehr wesentliche Modifikationen werden berichtet. Die Blutung war meist sehr stark, so daß einmal sogar die Niere entfernt werden mußte; ein Berichterstatter erzählt dagegen, daß in einem Falle die Nieren sehr blaß waren und so gut wie gar nicht bluteten. Die makroskopische Diagnose am lebenden Organe wird allerseits als sehr schwierig angegeben und Exzision eines Stückchens empfohlen.

Die Theorien bezüglich der Wirkung der Operation sind verschiedenartig; die Steigerung der Zirkulation ist es wohl, die durch Schaffen neuer Bahnen auf dem Wege der Verbindung mit der Bauchwand günstig wirken soll; auch Edebohls hält die arterielle Hyperämie für das Wesentliche.

Bei dieser Auffassung erklären sich aber, nach Ansicht des Verf., nur die Erfolge der totalen Abkapselung und Annähung der Niere an die Bauchwand, dagegen nicht die Erfolge, wenn die Niere in ihre Fettkapsel reponiert wird. Dr. Johnson hat durch Experimente an Hunden nachgewiesen, daß die Fettkapsel sehr wenig Gefäße führt. Bei der Dekapsulation wird nur die äußere, dickere Lamelle entfernt; die Regeneration geht von der inneren Lamelle aus und ist bei Hunden in $3^1/_2$ Monaten beendet; in keinem der Fälle fand sich eine beträchtliche Anastomose zwischen renalen und perirenalen Blutgefäßen. Diese Regeneration ist nach Ansicht G.'s die Ursache von späten Todesfällen nach anfangs günstigem Erfolge, weil durch den erneuten Druck in der Niere wieder die Blutzufuhr vermindert wird.

Bezüglich der praktischen Folgerungen in bezug auf die Behandlung der Nierenentzündung ist G. der Ansicht, daß die konservative innere Behandlung indiziert ist, solange das Allgemeinbefinden des Pat. günstig ist; macht die Erkrankung schnelle Fortschritte und ist Herzübermüdung zu befürchten, dann soll operiert werden.

In betreff der Symptome, welche die Operation veranlaßten, wird der ganze bekannte Komplex erwähnt, doch dürfte wohl einer strengen Kritik nicht alles Aufgeführte standhalten; meint doch z. B. Ferguson, jede bewegliche Niere habe interstitielle Nephritis und müsse deshalb operiert werden. Bei fast allen Fällen bestanden irgendwelche urämische Anzeichen oder allgemeines Anasarka; wenn mehrere Autoren gerade diese verzweifelten Fälle als Objekt dieses chirurgischen Eingriffes hinstellen, kann Verf. davor nur warnen; denn rund 50% aller Operierten starben, 25% werden zunächst geheilt und sterben später, während nur 25% geheilt oder gebessert werden; freilich werden auch einige ganz überraschende Heilungen solch verzweifelter Fälle referiert.

Am interessantesten ist die Zusammenstellung der Resultate. Die besten Erfolge gaben Dekapsulation und Fixation beweglicher Nieren, bei denen Zylindr-

Digitized by Google

urie, Albuminurie usw. vorhanden waren und nach der Operation verschwanden. Die Statistik umfaßt 120 verwendbare Fälle verschiedener Chirurgen, mit 16% Heilungen, 40% Besserungen; 11% zeigten keine Besserung, 33% starben. In Fällen von interstitieller Nephritis sind die Resultate oft ausgezeichnet, insofern Eiweiß und Zellen verschwanden; die Sterblichkeit bei chronisch interstitieller Nephritis war 26%, bei chronisch parenchymatöser 25%, bei chronisch diffuser 57%.

Zum Schluß bringt Verf. in einer Tabelle die Übersicht über die verwendeten 120 Fälle mit ausreichenden Details. **Scheuer** (Berlin).

57) **L. Spillmann et L. Hoche.** Un cas de maladie d'Addison à denouement rapide.

(Arch. génér. de méd. 1903. Nr. 38.)

Eine junge Frau, mit den Anzeichen des Morbus Addisonii, geht 14 Tage nach dem ersten Auftreten der Melanodermie in einem typhösen Zustande, mit Abdominalschmerzen, hohem Fieber und Diarrhöen zugrunde. Bei der Autopsie fand sich neben einer Verkäsung beider Nebennierenkapseln eine tuberkulöse Pelveoperitonitis, ausgehend von einer Tube, und käsige Degeneration einer ganzen Kette von retroperitonealen Lymphdrüsen. Andere Organe zeigten keine Tuberkulose. Die Verff. machen für den schnellen Verlauf das Fehlen der Nebenierenfunktion verantwortlich und erinnern an Experimente von Oppenheim und Loeper, welche bei Tieren, die durch allmähliche Destruktion der Nebennierenkapseln beraubt waren, Vergiftungen erzielten mit Dosen von Phosphor, die bei gesunden Kontrolltieren absolut unschädlich waren.

Der Fall ist noch dadurch interessant, daß die Ansteckung von dem an »bazillärer Orchitis« leidenden Manne ausging. **W. Sachs** (Mülhausen i. E.).

58) **Herescu.** Ein Fall von Diabetes insipidus, geheilt durch chirurgischen Eingriff (Nephropexie).

(Spitalul 1903. Nr. 18.)

Es handelte sich um einen 15jährigen Pat., der beim Versuch, eine schwere Last zu heben, plötzlich einen heftigen Schmerz im linken Hypochondrium fühlte, welcher durch 2 Monate, bis zu seinem Eintritt ins Krankenhaus bestand und auch in die linke Weiche ausstrahlte. Gleichzeitig trat Polyurie auf: der Kranke trank große Flüssigkeitsmengen und entleerte 12—15 Liter Urin in 24 Stunden. Vor einem Monate waren leichte, terminale Hämaturien durch 5 Tage aufgetreten, sonst bot die Miktion nichts Abnormes und war schmerzlos. Die linke Niere stand tiefer, und war die Gegend derselben auf Druck schmerzhaft. H. nahm die Nephropexie vor, um diese Schmerzhaftigkeit zum Verschwinden zu bringen und gleichzeitig durch Knetung des renalen Plexus und der Nebenniere womöglich auf den Diabetes insipidus einzuwirken. Die Operation wurde auf lumbarem Wege vorgenommen. Am folgenden Tage betrug die abgesonderte Urinmenge 1 Liter und schwankte in den folgenden Wochen zwischen 750 und 1000 g. Gleichzeitig war auch der Durst um Vieles veringert, so daß Pat. nur $1^1/_2$—2 Liter Flüssigkeit innerhalb 24 Stunden zu sich nahm. 36 Tage nach der Operation wurde er von H. wieder gesehen; der günstige Zustand war gleich geblieben.

H. kann eine Erklärung dieses therapeutischen Erfolges nicht geben, empfiehlt aber den Fall der Beachtung, um weitere Nachforschung in dem Sinne einer Heilung des Diabetes insipidus auf chirurgischem Wege anzuregen. **E. Toff** (Braila).

59) **Cernezzi.** Fibroleiomioma di una vena del plesso spermatico posteriore.

(Gazz. degli ospedali e delle clin. 1903. Nr. 146.)

Bei einem 60jährigen Manne entwickelte sich einige Wochen nach einem Fall im Hodensack eine kleine, schmerzlose, runde, ziemlich harte Geschwulst. Nach einem halben Jahre war die noch immer glatte und runde Geschwulst, welche im

Digitized by Google

linken Samenstrange saß und bei längerem Stehen ziehende Schmerzen verursachte, birnengroß geworden. Sie wurde deshalb, obwohl Verwachsungen nicht vorhanden waren und Druckempfindlichkeit nicht bestand, samt dem linken Hoden exstirpiert. Es zeigte sich, daß sie von einer dem hinteren Plexus spermaticus angehörenden und 3 mm Lichtung enthaltenden Vene ausging. Ihr Durchmesser betrug nach der Exstirpation 6 cm, ihr Gewicht 200 g. Die weiße, fein genetzte Schnittfläche hat hier und da Sehnenglanz. Die mikroskopische Untersuchung ergibt ein Fibroleiomyom, das von der Muskelschicht einer Vene ausgeht.

Dreyer (Köln).

60) **E. Lauwers.** Deux cents observations d'hystérectomie supravaginale pour fibromes.

Bruxelles. 48 S.

Von 200 Operierten sind sechs gestorben. Zwei Verstorbene gingen an Herzschwäche zugrunde, eine an Lungenentzündung, zwei weitere an Infektion und die sechste wahrscheinlich an einer Morphiumintoxikation. **Neck** (Chemnitz).

61) **Hinterstoisser.** Beiträge zur Myomoperation.

(Sep.-Abdr. aus: Beiträge zur Geburtshilfe und Gynäkologie. Festschrift für Chrobak.)

Verf. hat in den letzten 10 Jahren 91 Myomoperationen ausgeführt. 33mal wurde von der Scheide aus vorgegangen ohne Eröffnung der Bauchhöhle, 41mal fand der Bauchschnitt (Linea alba) Anwendung und 17mal wurde die Bauchhöhle von der Scheide her eröffnet.

(31 supravaginale Amputationen nach Chrobak mit retroperitonealer Stielversorgung, 1 Uterusamputation mit extraperitonealer Stielbehandlung, 2 abdominale Totalexstirpationen, 6 abdominale Myomenukleationen, 1 Kastration. 5 Kolpotomien mit Enukleation des Myoms, 12 vaginale Totalexstirpationen.)

Von den Operierten starben 4 (3 supravaginale Amputationen nach Chrobak, 1 Fall bei extraperitonealer Stielbehandlung).

1 Kranke ging an Lungenembolie zugrunde, 1 an postoperativem Ileus, 1 war von vornherein ungeeignet zur Operation. Die 4. Kranke starb an den Folgen einer bereits vor der Operation vorhanden gewesenen Sepsis.

5mal beobachtete H. nach Enukleation von Myomen Rezidive.

Nach seinen Erfahrungen hält Verf. die Chrobak'sche Operation für diejenige, »welche die besten und sichersten Erfolge gibt«. **Neck** (Chemnitz).

62) **Delore.** A propos du diagnostic de la torsion du pédicule des tumeurs de l'ovaire.

(Bulletin méd. 1903. Nr. 77.)

Verf. fand in drei Fällen von Stieltorsion eines Ovarialkystoms, daß im Gegensatze zu dem gewöhnlichen Sitze großer Cysten in der Mittellinie diese Cysten sehr stark seitlich lagen, trotzdem sie bis zum Nabel oder über ihn hinaus reichten. In zwei Fällen lag das Kystom, wie die Operation ergab, auf der seinem Ursprung entgegengesetzten Seite. Mag diese Wanderung von der einen Seite zur anderen nun die Ursache oder Folge der Torsion sein, jedenfalls ist sie, zusammengenommen mit Schmerzanfällen, ein wichtiges diagnostisches Zeichen einer Stieltorsion. Die erwähnte auffallend seitliche Lage der Cyste ist eine Folge der Wanderung und daher ebenfalls von diagnostischer Bedeutung.

Mohr (Bielefeld).

63) **T. W. Salenski.** Zur Frage von der krebsigen Degeneration der Eierstocksdermoide.

(Russki Wratsch 1903. Nr. 45 u. 46.)

Die 46 Jahre alte Frau bemerkte die Dermoidcyste des linken Eierstockes vor 15 Jahren. Seit 6 Monaten begann die Geschwulst rasch zu wachsen und

Digitized by Google

wurde sehr schmerzhaft. Bei der Operation wurde die 12×9×7 cm große Geschwulst, ferner der Uterus mit einem möglichst großen Teil der Ligg. lata entfernt; man fand Metastasen in Netz, Bauchfell, Beckenzellgewebe und in den retroperitonealen Lymphdrüsen. Tod nach einem halben Jahre an Krebskachexie Die mikroskopische Untersuchung der Geschwulst zeigte krebsige Degeneration der ektodermalen Epitheldecke der Innenfläche der Cyste, nach dem Typus des Plattenepithelkrebses. Diese Degeneration verbreitete sich herdweise über die ganze Oberfläche, ging von hier kontinuierlich durch die Lymphspalten in die Tiefe und befiel weiter die Nachbargewebe, die Ligg. lata, den Uterus usw., und weiterhin durch Einimpfung der abgestoßenen Krebszellen in das Lymphsystem, das Peritoneum. — Aus der Literatur werden 17 Fälle referiert (fünf davon nur kurz erwähnt). **Gückel** (Kondal, Saratow).

64) H. Fuchs. Zur Narkose in der Gynäkologie mit besonderer Berücksichtigung der Witzel'schen Äthertropfmethode. (Aus der Universitäts-Frauenklinik zu Kiel.)

(Münchener med. Wochenschrift 1903. Nr. 46.)

Nach jahrelangem Gebrauch der Wagner-Longard'schen Maske, die bei mancherlei Mängeln doch die großen Vorzüge genügender Luftzufuhr und Entlüftung gegenüber anderen Systemen gezeigt hatte, ist man in der Kieler Frauenklinik zu der Witzel'schen Ätherisierungsmethode übergegangen. Dieselbe wurde in 300 Narkosen nach vorgängiger subkutaner Darreichung von 0,15 Codein. phosph. an Stelle des Morphin angewandt und hat sich in der gynäkologisch-operativen Praxis aufs beste bewährt, obwohl bei allen vaginalen Operationen und bei den Explorationsnarkosen auf Chloroformzuschuß verzichtet wurde. Unangenehme Nachwirkungen auf die Atmungsorgane kamen niemals vor.

Kramer (Glogau).

65) W. Overend. Note on the value of ichthyol in tuberculous glands.

(Lancet 1904. Januar 30.)

Verf. empfiehlt angelegentlichst die innerliche Darreichung von Ichthyol bei tuberkulösen Drüsen und Fisteln sowohl bei Kindern wie bei Erwachsenen. Für Kinder rät er zu der Tablettenform als der am liebsten genommenen. Er gibt 3mal täglich 0,1 Ichthyol mit etwas Eisen. In 2—4 Wochen sah er walnußgroße Drüsenpakete total verschwinden. **H. Ebbinghaus** (Paris).

66) Schüle. Über die probatorische Tuberkulininjektion.

(Beiträge zur Klinik der Tuberkulose 1903. Bd. II. p. 69.)

S. teilt schlimme Erfahrungen mit, die er bei der probatorischen Injektion des alten Tuberkulin zu machen Gelegenheit hatte. Das einemal führte eine Dosis von 0,001 bei einer tuberkuloseverdächtigen Diakonisse und bei einem gesunden Kollegen, der sich experimenti causa von demselben Präparat injiziert hatte, zu außerordentlich heftigen Allgemeinerscheinungen, das zweitemal hatte bei einem Pat., der auf 0,00025 mit 37,7° reagiert hatte, eine 2 Tage später vorgenommene Injektion von 0,0005 ein Wiederaufflackern eines im Rückgange begriffenen tuberkulösen Prozesses und den Tod an Miliartuberkulose zur Folge. Dem steht ein weiterer Fall gegenüber, in welchem trotz deutlichen Lungen- und Bazillenbefundes jede Reaktion ausblieb.

Nach solchen Erfahrungen ist S. von der probatorischen Tuberkulininjektion gänzlich abgekommen. **M. v. Brunn** (Tübingen).

Originalmitteilungen, Monographien und Separatabdrücke wolle man an *Prof. E. Richter* in Breslau (Kaiser Wilhelmstraße 115), oder an die Verlagshandlung *Breitkopf & Härtel*, einsenden.

Druck und Verlag von Breitkopf & Härtel in Leipzig, Nürnbergerstraße 36/38.

Digitized by Google

Zentralblatt
für
CHIRURGIE

herausgegeben
von

E. von Bergmann, in Berlin, **F. König,** in Berlin, **E. Richter,** in Breslau.

Einunddreifsigster Jahrgang.

Wöchentlich eine Nummer. Preis des Jahrganges 20 Mark, bei halbjähriger Vorauszahlung. Zu beziehen durch alle Buchhandlungen und Postanstalten.

Nr. 13. **Sonnabend, den 2. April.** **1904.**

I.

Der Lappenschnitt zur blutigen Reposition veralteter Hüftgelenksverrenkungen.

Von
Prof. **Ludw. Rydygier** in Lemberg,
k. k. Hofrat.

Es unterliegt keinem Zweifel, daß die blutige Reposition das idealste Verfahren zur Heilung veralteter irreponibler Hüftgelenksluxationen bildet, aber ebenso sicher steht es fest, daß es ein sehr schwerer Eingriff ist — wenigstens bis jetzt. Gayet[1] ist im Irrtum, wenn

[1] G. Gayet, De la reposition sanglante de la tête fémorale dans les luxations irréductibles de la hanche. Revue de chir. 1902. Nr. 8. p. 274.

Digitized by Google

er diese Operation als »peu grave« bezeichnet, indem er sich darauf stützt, daß von den bekannten 36 Fällen nur zwei letal geendet haben und daraus eine Mortalität von nur 5,55% berechnet. Erstens beweisen so kleine Statistiken überhaupt nichts, und zweitens wiederholt sich hier wieder das alte Spiel, daß unglückliche Fälle gar nicht, oder wenigstens nicht so schnell veröffentlicht werden.

Die Hauptgefahren dieser Operation sind Chok und Infektion. Durch die Wahl einer entsprechenden Operationsmethode müssen wir danach streben, diese Gefahren zu vermindern. Ohne Zweifel werden wir unseren Kranken um so weniger der Chokgefahr aussetzen, je besser wir alles so vorbereiten, daß die Reposition möglichst sanft, ohne besonders große Kraftanwendung, ohne starke Zerrung und Quetschung vollbracht werden kann. Wissen wir doch, daß selbst bei der unblutigen Reposition veralteter Hüftgelenksluxationen der Tod durch Chok eintreten kann — habe ich leider selbst in letzter Zeit einen solchen Fall zu beklagen —, weil wir eben dabei auch, ohne besonders brüsk vorzugehen, eine größere Kraft anwenden müssen. Deshalb schreibt Poncet: »Pour prévenir une telle complication, plus fréquente qu'on ne le suppose, car tous les cas n'ont pas été publiés, nous proposons l'arthrotomie non plus après, mais avant les manoeuvres non sanglantes de réduction, dans le cas de luxation ancienne de la hanche«. Wenn aber der blutige Eingriff die Gefahr des Choks wirklich vermindern soll, so muß er so ausgeführt werden, daß darauf das Zurückbringen des verrenkten Kopfes in die Pfanne wirklich ohne besondere Kraftanstrengung möglich wird.

Aber nicht nur die Gefahr des Choks wird durch größere Kraftanwendung bei der Reposition heraufbeschworen, sondern auch die Infektion kann viel leichter eintreten, wenn wir durch Zerren, Quetschen und Zermalmen der Gewebe ihre natürliche Widerstandskraft gegen die Bakterien herabgemindert haben. Wir operieren hier in einer Gegend, wo es auch bei der größten Vorsicht vorkommen kann, daß schon während der Operation und noch mehr in der Nachbehandlungsperiode eine kleinere Anzahl von Bakterien in die Wunde hineingelangen kann; gesundes Gewebe wird mit ihnen fertig; im gequetschten, mit Blut imbibierten werden sie sich festsetzen und reichlich vermehren können.

Es vergrößert gewiß nicht die Gefahr, wenn die äußere, glatt geschnittene Wunde um einige Zentimeter länger ausfällt, aber sie soll nicht nur den luxierten Kopf, sondern auch die Pfanne weit aufdecken und frei zugänglich machen.

Aus diesen Gründen bin ich in meinen letzten Fällen von blutiger Reposition veralteter Hüftgelenksluxationen zum Bogenschnitt übergegangen.

Bekanntlich sind bis jetzt folgende Methoden bei der blutigen Reposition in Verwendung gekommen: a. Der vordere Vertikalschnitt nach Art des Schede-Hüter'schen Resektionsschnittes.

Digitized by Google

b. Der hintere äußere, mehr oder weniger schräge, winklige oder gebogene Schnitt nach Art des Langenbeck-Ollier-Kocher'schen Resektionsschnittes. c. Der nach unten konvexe Querschnitt mit Abmeißelung der Trochanterspitze nach Art des zweiten Ollier'schen Resektionsschnittes »procédé à tabatière«.

a. Der vordere Längsschnitt gewährt nicht einen hinlänglich freien Zutritt zum Gelenk bei den schwierigen Verhältnissen, die wir bei den veralteten Hüftgelenksluxationen zu überwinden haben, so daß er jetzt wohl allgemein verlassen ist, trotzdem Nélaton ihn sehr warm anempfohlen hat. Er stellte den Grundsatz auf, daß man bei Luxationen nach hinten den vorderen Schnitt und bei Luxationen nach vorn einen hinteren wählen müsse, damit beim Aufsuchen der Pfanne der verrenkte Kopf nicht im Wege stände.

b. Den hinteren Schnitt hat man in letzter Zeit ziemlich allgemein bevorzugt; so z. B. empfehlen ihn sehr warm Payr[2] und Gayet. Ich will nicht bestreiten, daß der hintere Schnitt seine Vorzüge hat, doch sind Fälle bekannt, wo nur mit großer Mühe und Kraftanstrengung die Reposition gelungen ist, nachdem man überdies ausgedehnte Hilfsschnitte und weitgehende Muskelablösungen hinzugefügt hat. In einzelnen Fällen ist die Reposition überhaupt nicht gelungen und ist man zur Resektion übergegangen.

c. Den Ollier'schen nach unten konvexen Querschnitt mit Abmeißelung der Trochanterspitze hat v. Mikulicz in seinen Fällen angewandt. Man hat diesem Verfahren von verschiedenen Seiten — unter anderem auch Gayet, ein Schüler Ollier's —, den Vorwurf gemacht, daß es namentlich zwei nicht unerhebliche Nachteile hat: 1) Es gebe zwar einen vorzüglichen Zutritt zum Femurkopf, aber einen bei weitem schlechteren zur Pfanne, da der Trochanter für gewöhnlich weit nach oben verschoben ist und infolgedessen der Schnitt zu hoch fällt. 2) bedinge das Abmeißeln des Trochanters mit den entsprechenden Muskelansätzen eine erhebliche Gefahr für die spätere Funktionstüchtigkeit, da bei der großen Muskelverkürzung, die bei den veralteten Hüftgelenksluxationen für gewöhnlich statthat, ein Annähen des Trochanters an seinen früheren Platz unmöglich sein dürfte. Daß dieses in den v. Mikulicz'schen Fällen möglich gewesen, erweckt Erstaunen und wird nur dadurch zu erklären versucht, daß in den betreffenden Fällen die Verkürzung eine geringgradige gewesen sei; im ersten Falle 4 cm, im zweiten $3^1/_2$ cm, im dritten $2^1/_2$ cm.

Ich[3] gebrauche den nach unten konvexen Querschnitt in etwas modifizierter Form (lege ihn tiefer und durchtrenne grundsätzlich den Femurschaft oberhalb des Trochanter minor, statt den Trochanter

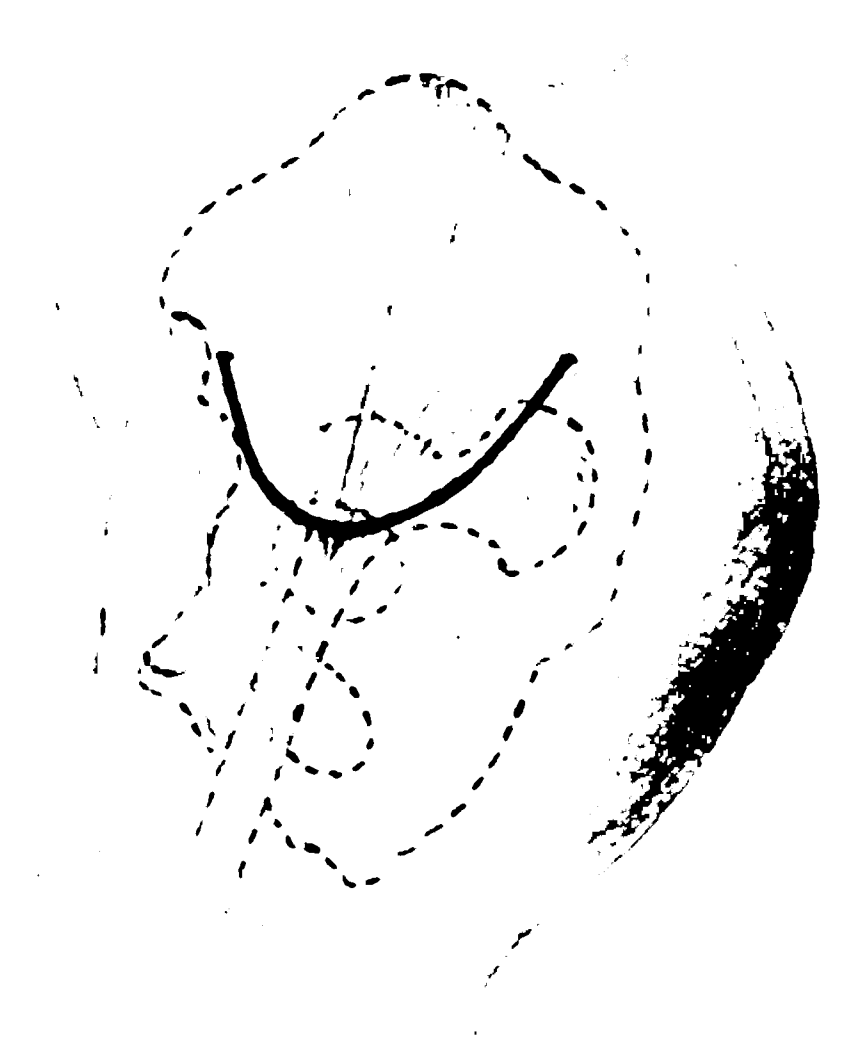
---

[2] E. Payr, Über blutige Repositionen von pathologischen und veralteten traumatischen Luxationen des Hüftgelenkes bei Erwachsenen. Deutsche Zeitschrift für Chirurgie Bd. XXVII Hft. 1 u. 2 und Deutscher Chirurgenkongreß 1901.

[3] L. Rydygier, Nowy sposób wypiłowania stawu biodrowego. Gaz. lekarska 1884. Nr. 20.

Digitized by Google

major durchzumeißeln) seit 1884 — also seit 20 Jahren — bei allen meinen Hüftgelenksresektionen gerade deswegen, weil er einen überaus freien Zutritt zu der Pfanne gestattet und in der Nachbehandlungsperiode einen freien Abfluß der Sekrete sichert. Nun liegen die Verhältnisse bei der blutigen Reposition veralteter Hüftgelenksluxationen freilich etwas anders, als bei der Resektion, auch wenn eine entzündliche Luxation dabei vorhanden ist. Namentlich wenn man den Grundsatz annimmt, den verrenkten Kopf ohne allzu große Kraftanwendung, ohne allzu starke Zerrung und Quetschung in die verlassene Pfanne zurückzubringen, so reicht der Ollier'sche Querschnitt über den Trochanter dazu für gewöhnlich nicht aus, wie ich das in meinen ersten Fällen selbst erfahren habe.



Deshalb bin ich in meinen letzten Fällen zum Lappenschnitt übergegangen, den ich folgendermaßen ausführe (s. Fig.): Der mittlere Teil, die abgerundete Spitze des Lappens, fällt ca. 6—7 cm unter die Trochanterspitze — also etwa 2 cm tiefer wie der Ollier'sche Schnitt. Der hintere Schenkel dieses Lappenschnittes steigt allmählich nach oben gegen die Spina ossis ilei post. sup. hinauf so zwar, daß er den Fasern des M. glutaeus max. parallel verläuft und etwa je nach Bedarf 12—18 cm lang wird. Der vordere Schenkel verläuft steiler nach oben zwischen dem M. tensor fasciae latae und glutaeus medius gegen die Spina ossis ilei ant. sup. und kann für gewöhnlich etwas kürzer ausfallen. Die Lappenspitze ist deshalb so tief gelegt, damit man den Trochanter major möglichst schräg abmeißeln kann, so daß die durchmeißelten Knochenoberflächen 6 cm und mehr betragen können. Auf diese Weise lassen sich nach der Reposition auch bei starker Verkürzung der Muskeln in jedem Falle die schräg durchtrennten Knochenoberflächen, wenn auch nur teilweise, in Kontakt bringen und ist so das knöcherne Anwachsen des abgetrennten Trochanters und somit auch die spätere Funktionstüchtigkeit der sich an denselben inserierenden Muskeln sichergestellt.

Ich möchte diesen Lappenschnitt bei der Reposition veralteter Hüftgelenksluxationen angelegentlichst empfehlen, da ich mich in meinen letzten Fällen überzeugt habe, daß mit Hilfe desselben nicht nur das ganze Operationsfeld, namentlich auch die Pfanne, vollständig freigelegt werden kann, sondern auch die Reposition möglichst erleichtert wird, so daß sie ohne allzu große Zerrung und Quetschung der Gewebe ausgeführt werden kann.

Digitized by Google

Ich werde meine Fälle an anderer Stelle in extenso beschreiben und noch auf andere interessante Einzelheiten in dieser Frage näher eingehen.

II.

Zur Technik der Anwendung venöser Hyperämie[1].

Von
Prof. Dr. **Henle** in Breslau.

Die venöse Hyperämie wird trotz der wiederholten Empfehlungen, die ihr durch Bier und seine Schüler und durch eine Reihe anderer Chirurgen zu Teil geworden sind, auch heute nur von einer verhältnismäßig kleinen Anzahl von Ärzten als Heilmittel so hoch eingeschätzt, wie sie es verdient. Viele haben sie nach mehr oder weniger zahlreichen Mißerfolgen wieder bei Seite gelegt, andere haben sie gar nicht versucht.

Aber diejenigen, welche sich von der vielseitigen Wirksamkeit der Stauung überzeugt haben, dehnen ihre Anwendung immer mehr aus. Wer einmal bei einer gonorrhoischen Arthritis die eklatante schmerzstillende Wirkung der Gummibinde beobachtet hat, der wird sie bei den verschiedensten schmerzhaften Affektionen, entzündlicher und traumatischer Art anlegen. Bei Frakturen und Distorsionen habe ich die ersten 2 Tage abgewartet, um nicht durch die Hyperämie die Extravasatbildung zu sehr zu vermehren, dann habe ich mit der Stauung begonnen und damit des öftern die Narkotika voll ersetzen können.

Neben der schmerzstillenden unterscheidet Bier, auf dessen umfassende Arbeiten über dieses Thema ich verweise[2], eine bakterientötende oder abschwächende, eine resorbierende, eine auflösende und eine ernährende Wirkung der Hyperämie.

Daß wir in der Stauung ein wesentliches Hilfsmittel im Kampfe gegen die Tuberkulose der Extremitäten besitzen, konnte ich aus eigener Beobachtung am Material der Breslauer chirurgischen Klinik bestätigen[3]. Daß sie sich ebenso bei anderen chronischen und akuten Gelenkaffektionen bewährt, ist durch weitgehende Erfahrungen bewiesen. Auch bei Phlegmonen, bei Erysipel hat Bier die Gummibinde, freilich bis jetzt in einer geringen Zahl von Fällen angewandt; auch hier scheint sie gutes zu leisten.

Ebensowenig wie Bier selbst glaube ich, daß durch die Stauung alle übrigen therapeutischen Maßnahmen, so bei den Gelenktuberkulosen Jodoforminjektionen und gelegentliche operative Eingriffe, bei akuten Prozessen Inzisionen überflüssig gemacht werden. Es handelt sich um eine Unterstützung der anderen Faktoren, aber

---

[1] Nach einem Vortrage, gehalten in der medizinischen Sektion der schlesischen Gesellschaft für vaterländische Kultur am 11. Dezember 1903.

[2] Cf. Bier, Hyperämie als Heilmittel. Leipzig 1903..

[3] Bruns' Beiträge zur klin. Chirurgie Bd. XX. p. 404.

Digitized by Google

um eine sehr wirksame. Einen besonderen Vorzug gewährt die in der Stauung gegebene Kombination von Heilwirkung und Herabsetzung der Schmerzen dadurch, daß sie eine relativ frühzeitige Wiederaufnahme der Funktion erkrankter Organe gestattet. Infolgedessen sind gerade die funktionellen Resultate der genannten Methode ganz besonders gute, und Gelenkversteifungen lassen sich in der Regel vermeiden.

Während man im Anfange die besten Erfolge zu erzielen glaubte, wenn man die Stauungsbinde möglichst kontinuierlich liegen ließ, hat Bier sich später überzeugt, daß eine unterbrochene Stauung bei der Mehrzahl der Erkrankungen noch bessere Resultate gibt. Bei der Tuberkulose geht Bier jetzt so vor, daß er nur eine Stunde täglich staut. In der langen Pause findet das eingetretene Ödem Gelegenheit zum Rückgang. Bei anderen Entzündungen und da, wo die Stauung im wesentlichen Schmerzen beseitigen soll, wird man die Binde länger liegen lassen und nur kurze Pausen machen. (Näheres darüber bei Bier, l. c.)

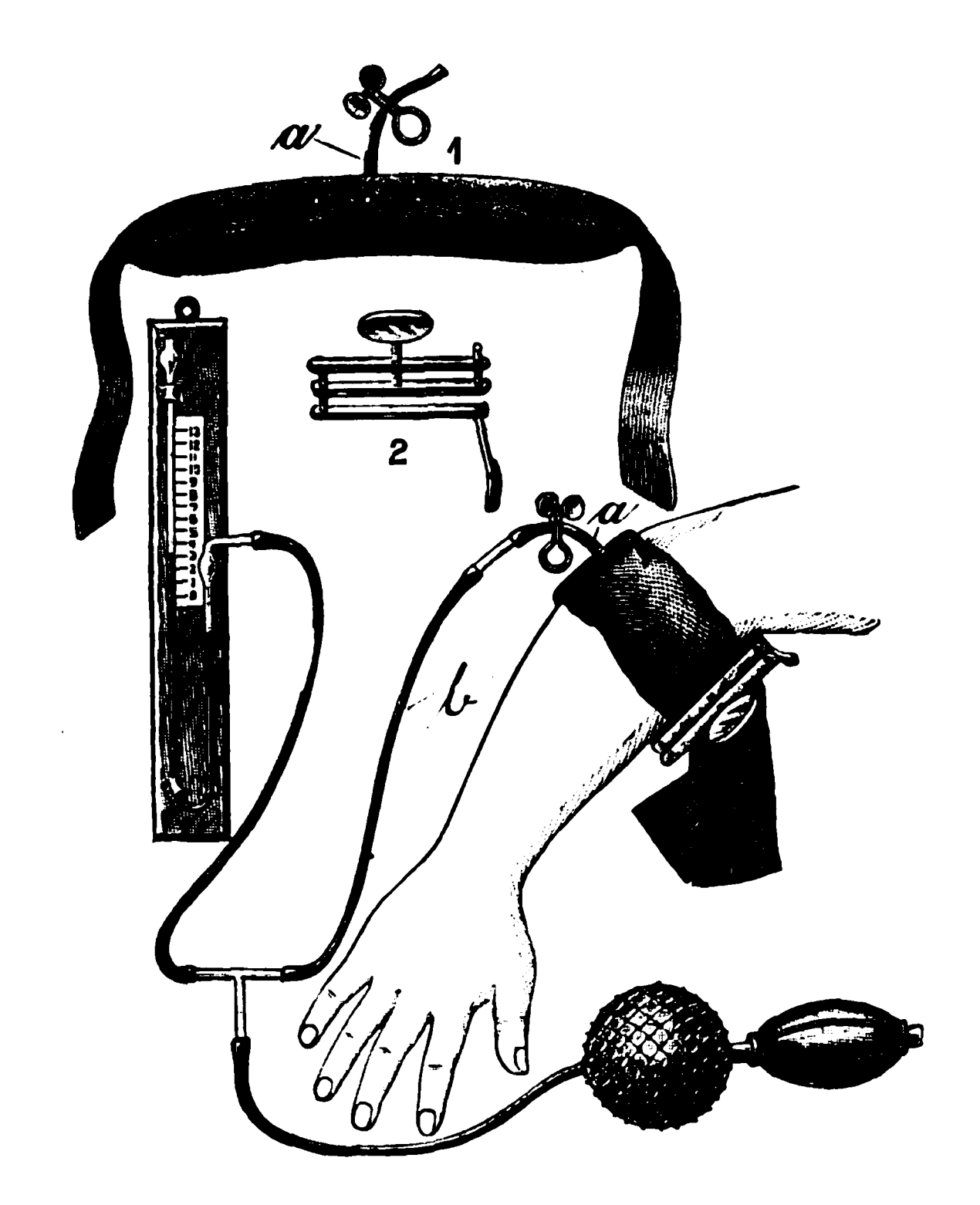
Wie erklärt es sich nun, daß die glänzenden Eigenschaften der Stauung nicht allgemein anerkannt werden? Bier nimmt an, daß die vielen Mißerfolge, wie sie durch eine mangelhafte Technik herbeigeführt werden, abschreckend gewirkt haben. Diese Annahme hat um so mehr für sich, als die Technik der Stauung keineswegs eine ganz einfache oder gar selbstverständliche ist.

Die Stauung wird bekanntlich durch eine unvollkommene Esmarch'sche Konstriktion erzeugt in der Art, daß nur der venöse Abfluß beschränkt, der arterielle Zufluß aber möglichst wenig beeinträchtigt wird. Durch verschieden festes Anziehen der Gummibinde läßt sich die Art der Stauung modifizieren. Erstrebenswert ist die sogenannte heiße Stauung, bei der die vermehrte Menge zirkulierenden Blutes ein objektives und subjektives Hitzegefühl in dem gestauten Körperteile hervorruft. Ein festeres Anlegen der Binde führt durch Beeinträchtigung der Zirkulation zur kalten Stauung, einer durch Schmerzen und Parästhesien für den Pat. quälenden und therapeutisch unwirksamen Form. Es ist nun in der Tat nicht leicht, den Zug der Gummibinde immer so zu gestalten, daß eine heiße Stauung resultiert, und das ist zweifelsohne der Grund dafür, daß die Methode in der Hand des einen vortreffliches, in der Hand des anderen gar nichts leistet. Es ist daher eine Technik erwünscht, die es ermöglicht, den Druck der Konstriktion in jedem Falle genau zu dosieren.

Ich glaube, daß mir dieses letztere gelungen ist, indem ich, wie in dem Riva-Rocci'schen Sphygmomanometer, einen Hohlschlauch (1 cf. nebenstehende Fig.) anstatt der Gummibinde zur Konstriktion verwende. Dieser Schlauch wird um die Extremität lose herum gelegt, mit einer Klammer (2) zusammengehalten und dann unter Kontrolle eines Quecksilbermanometers durch ein seitlich an ihm angebrachtes Gummirohr mittels eines gewöhnlichen Doppelgebläses mit

Digitized by Google

Luft gefüllt. Sobald das Manometer den gewünschten Druck anzeigt, wird der Ansatzschlauch der Konstriktionsbinde durch einen Quetschhahn o. dgl. verschlossen und dann die Verbindung zwischen diesem Ansatz und dem zum Gebläse und Manometer führenden Schlauch (*b*) unterbrochen, so daß nun der Pat. unabhängig ist von dem luftzuführenden Apparate. Den Schlauch *b* nimmt man praktischerweise ziemlich lang (1½—2 m), damit Manometer und Gebläse möglichst an Ort und Stelle bleiben können, während die Pat. an sie zum Ingangsetzen der Stauung herantreten. Andererseits ist der ganze Apparat so leicht transportabel, daß er bei bettlägerigen



Kranken zu diesen gebracht werden kann, wobei nur darauf zu achten ist, daß kein Quecksilber aus dem Manometer verschüttet wird[4].

Auf diese Weise kann ich den Druck auf Millimeter genau dosieren und immer wieder den Druck anwenden, den ich einmal als den richtigen erkannt habe. Den sehr hinfälligen Riva-Roccischen Seidenschlauch habe ich durch einen Gummischlauch ersetzt,

[4] Die Benutzung eines weit handlicheren Federmanometers dürfte meist an dem Preise eines solchen scheitern. Nach meinen Erkundigungen beträgt dieser mehr als 30 ℳ, während ein Quecksilbermanometer für höchstens 4 ℳ zu haben ist und sich durch Improvisation noch erheblich billiger herstellen läßt.

Digitized by Google

an dessen einer Fläche ein etwas breiterer Streifen derben Stoffes befestigt ist. Letzterer kommt bei dem Anlegen nach außen und bewirkt, daß die Aufblähung nur nach der Extremität zu vor sich geht. Er schützt den Schlauch besonders auch an der Stelle, wo die festhaltende Klammer angelegt wird[5].

Die Höhe des notwendigen Druckes wird man in jedem einzelnen Falle zunächst empirisch feststellen müssen. Er wird bis zu einem gewissen Grade von dem Gesamtblutdruck des Individuums, sowie von dem speziell an der zu konstringierenden Stelle herrschenden Druck, endlich auch von der Dicke und Elastizität der dort vorhandenen Weichteile abhängen. Man geht so vor, daß man mit 30 bis 40 mm Quecksilber anfängt; tritt nach einigen Minuten das Anschwellen der Venen und die gewünschte Verfärbung nicht ein, so steigert man den Druck um 5—10 mm, wartet wieder, um, wenn nötig, weiter in die Höhe zu gehen, bis man das Optimum gefunden hat. Ist dieses überschritten, d. h. treten die Veränderungen ein, welche für die kalte Stauung charakteristisch sind, dann kann man durch Herauslassen von Luft den Druck in einfachster Weise abschwächen. Nach meinen Erfahrungen liegt das Optimum in der Regel zwischen 60 und 100 mm Quecksilber.

Hat man das Optimum für den einzelnen Fall einmal ausprobiert, dann kann man meist, wenn man von neuem staut, von vornherein auf diesen Druck einstellen; denn die geringfügigen Blutdruckschwankungen, denen das einzelne Individuum unterworfen ist, brauchen wohl kaum berücksichtigt zu werden. Hier und da allerdings, so besonders bei akuten Prozessen, werden wir schon durch die Schwankungen des Pulses auf Schwankungen des Blutdruckes schließen können und demnach jedes einzelne Mal die Stauung in der besprochenen einschleichenden Weise ausführen.

Gerade daß sich Korrekturen in dem Grade der Stauung bei dem beschriebenen Verfahren so leicht ausführen lassen, ist einer seiner Vorzüge gegenüber der Stauung mit der Binde, welch letztere immer wieder z. T. abgewickelt und unter veränderter Spannung von neuem angelegt werden muß, eine Prozedur, bei der wir bezüglich der Abmessung des Plus oder Minus an Spannung wieder einzig auf unser Gefühl angewiesen sind, die andererseits bei schmerzhaften Affektionen kaum ohne Qualen für den Pat. ablaufen wird. Bei derartigen Erkrankungen kann man den leeren Schlauch auch in den Stauungspausen, selbst unter einem fixierenden Verbande liegen lassen und braucht ihn dann zum Ingangsetzen der Stauung nur wieder neu zu füllen, was ohne jede Berührung des Kranken vor sich geht, wenn man dafür sorgt, daß der luftzuführende Ansatzschlauch immer gut zugänglich bleibt. Freilich wird man von dieser Möglichkeit nur in Ausnahmefällen Gebrauch machen; für gewöhnlich gilt die Vorschrift, den Platz für die Umschnürung oft zu wechseln,

[5] Die beschriebenen Apparate sind bei Georg Härtel, Breslau I, Albrechtstraße 42, zu haben.

Digitized by Google

damit durch den Druck nicht lokale Störungen, Dekubitus, Atrophie der Muskeln eintreten. Auch das gesamte Herumlegen des Schlauches läßt sich schonender ausführen als das Anwickeln der Binde.

Vielleicht läßt sich der demonstrierte Apparat auch zum Hervorbringen der Esmarch'schen Blutleere benutzen. Auch hier ist die Vermeidung eines die Nerven und etwa erkrankte Gefäße schädigenden Zuviel, ebenso wie die eines die Blutung nicht nur nicht sistierenden, sondern sie verstärkenden Zuwenig dringend erwünscht. Auch hier ist man in der Lage, Korrekturen bei liegender Binde eintreten zu lassen. Hier kommt noch als besonderer Vorteil in Betracht die Möglichkeit, die Konstriktion ohne Berührung des meist unter Kompressen verborgenen und oft nicht ohne Gefährdung der Asepsis zugänglich zu machenden Gummischlauches nach Unterbindung der größeren Gefäße schon während der Operation aufzuheben, um diesen dann erst nach Schluß der Wunde zu entfernen. Jedenfalls ist der Hohlschlauch auch dann sehr brauchbar, wenn man das Zustandekommen einer heißen Stauung dadurch begünstigen will, daß man zunächst für einige Minuten eine vollkommene Abschnürung bewirkt und während der nach Aufhebung dieser entstehenden aktiven Hyperämie die Stauung in Szene setzt.

Die vorgestellte Methode stellt sich allerdings als etwas kompliziert dar gegenüber der gewöhnlichen Art, die Hyperämie zu erzeugen, aber nicht als zu kompliziert, wenn man die durch sie erreichte Sicherheit in Rechnung zieht. Die für sie benötigten Apparate, der Hohlschlauch, das Manometer, das Doppelgebläse sind ohne erhebliche Kosten zu beschaffen.

---

1) **A. Martin.** Diagnostik der Bauchgeschwülste.

(Deutsche Chirurgie Lfg. 45a. Stuttgart, **Ferdinand Enke**, 1903.)

Das auf den Umfang von ca. 220 Seiten beschränkte Werk darf als ein zuverlässiger Wegweiser bei der Beurteilung der zu Geschwulstbildung im Leibe führenden krankhaften Prozesse besonders willkommen geheißen werden. In seinem allgemeinen Teile werden die Methoden der Untersuchung — Inspektion, Skiagraphie, Palpation usw., die Punktion als unmittelbarer Vorläufer der Operation und die nur bei dringlichen Indikationen auszuführende Probelaparotomie — kurz besprochen. Der spezielle Teil behandelt zunächst die Geschwulstbildungen der Bauchdecken (einschließlich Hernien und Entzündungen), sodann die des Magens — mit Schilderung der Untersuchungsmethoden —, des Darmes (Ileus, »Perityphlitis« usw.), des Gekröses und Netzes, der Leber und Gallenblase, des Pankreas, der Milz, Nieren und Harnblase (Untersuchungsmethoden des Harns; Gefrierpunktsbestimmungen usw.), des Bauchfelles (einschließlich subphrenischer Abszeß) und schließlich der weiblichen Geschlechtsteile (mit Vorbemerkungen über Diagnose der Schwangerschaftsveränderungen der Gebärmutter). Hier und da sind Krankengeschichten aus den Greifswalder Kliniken und Abbildungen in den

Digitized by Google

Text aufgenommen. — Aus der kurzen Inhaltsangabe ist ersichtlich, daß sich das Werk nicht auf die Schilderung der Neubildungen der Bauchorgane beschränkt, sondern alles in diagnostischer Hinsicht Wichtige über Veränderungen der Form, Lage und Konsistenz derselben umfaßt. Wenn M. als Gynäkologen auch nicht überall eigene Erfahrungen und Beobachtungen zur Verfügung standen, so ist er doch, durch Studien der einschlägigen Literatur, die in einem kurzen Verzeichnis zusammengestellt ist, und durch seine Greifswalder klinischen Kollegen unterstützt, der ihm gestellten Aufgabe in bester Weise gerecht geworden. Das Werk füllt eine Lücke in der chirurgischen Literatur aus.

Kramer (Glogau).

2) **F. A. Higgins.** A new method of closing the abdomen after laparotomy.

(Med. and surg. reports of the Boston City Hospital. Boston 1903.)

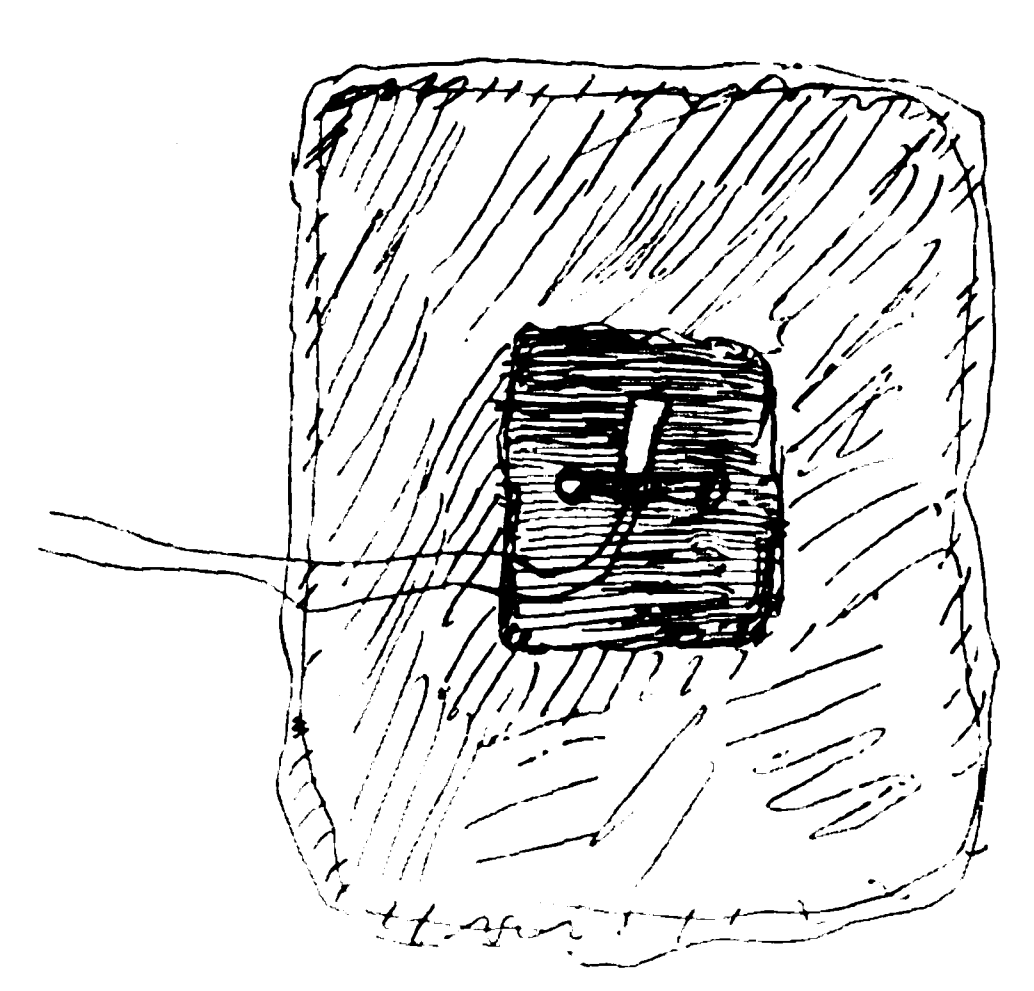
H. empfiehlt, zum Schluß von Laparotomiewunden außer den Etagennähten noch drei oder mehr Silkwormnähte durch alle Schichten zu führen, die dann über einem gazegepolsterten Blech- oder Zelluloidstreifen geknüpft werden. Er will damit tote Räume vermeiden und die Stichkanalentzündung ausschalten, die sonst ja bei straffgezogenen Entspannungsnähten häufig eintritt.

Lengemann (Bremen).

3) **Fisher.** The gauze-bearing tape and the gravity pad in pelvic and abdominal surgery; improvements in technique.

(Annals of surgery 1903. Dezember.)

Nach F. genügen die heute gebrauchten Schwämme oder Gazebäusche zum Abdrängen der Eingeweide vom Operationsfeld bei Trendelenburg'scher Hochlagerung nicht; außerdem aber liegt die Gefahr, und zwar auch bei den mit Bändern versehenen Gazebäuschen, nach ihm vor, daß einer dieser zum Abtamponieren benutzten Teile in der Bauchhöhle zurückgelassen wird. Um die Eingeweide besser zurückhalten zu können, ließ F. im Zentrum eines Gazepolsters eine Bleiplatte anbringen; auch mehrere aneinander genähte Polster mit je einer Bleiplatte lassen sich mit Erfolg



verwenden. Durch den Druck des Bleies werden bei Trendelenburgscher Lagerung mit derartigen Polstern die Eingeweide absolut sicher

Digitized by Google

zurückgehalten. Werden nun trotzdem noch einige Kissen gebraucht, so soll an dem freien Ende des heraushängenden Bandes eine lange stumpfe Nadel oder Haarnadel befestigt werden. Hierdurch ist es nach Verf. unmöglich, daß auch das Führungsband sich mit in der Bauchhöhle verliert und dadurch ein Polster in derselben zurückgelassen wird.

Herhold (Altona).

---

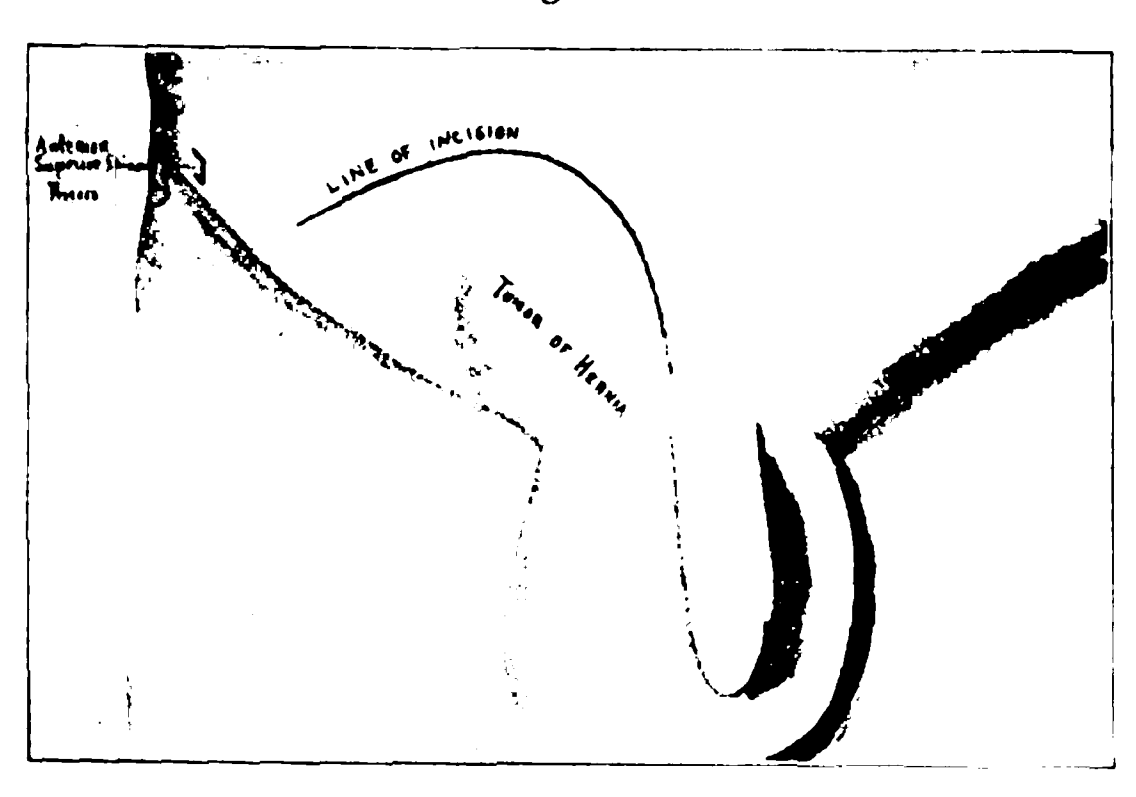
4) **A. H. Ferguson** (Chicago). A typical operation for the radical cure of oblique inguinal hernia and atypical ones.

(Journ. of the amer. med. assoc. 1899. Juli 1.)

Anfang Dezember 1903 ging der Redaktion dieses Blattes ein Separatabdruck vorstehender Arbeit mit folgendem Schreiben von Prof. A. J. Ochsner-Chicago zu: »In Nr. 41 Zentralbl. f. Chirurgie berichtet Herr Dr. Hofmann über eine neue Leistenbruchoperation. Diese Operation entspricht fast genau einer Operation, welche Herr Prof. Fergusson vor etwa 5 Jahren hier einführte und welche viele der hiesigen Chirurgen in einer großen Anzahl von Fällen mit bestem Erfolg ausgeführt haben.«

F. versteht in seiner Abhandlung unter typischer Radikaloperation der Hernia inguinal. obl. diejenige, welche die normalen ana-

Fig. 1.



tomischen Verhältnisse des Leistenkanales wieder herstellt. Dazu gehört nach F. nicht nur die völlige Exstirpation des Bruchsackes, die Erhaltung des Samenstranges in seiner Lage, die Verkleinerung des Haut- und Bauchringes des Leistenkanales auf die ursprüngliche Größe, sondern vor allem, daß der M. obliquus internus und transversus Ansatz am Ligamentum Pouparti in normaler Ausdehnung erlangen.

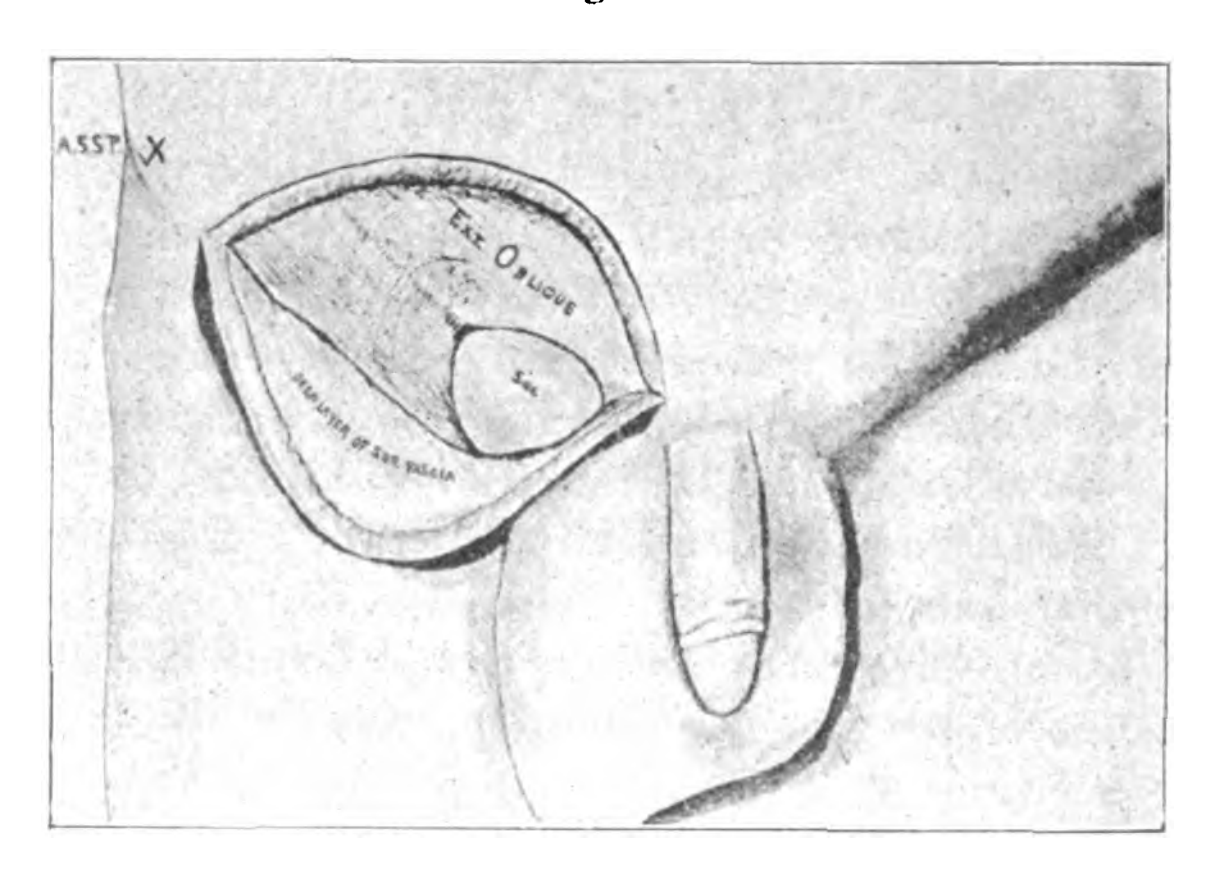
Anatomische Untersuchungen an der Leiche, die Prof. Turck-Chicago auf F.'s Anregung anstellte (Journ. of the amer. med. assoc. 1899 April 15), lehrten nämlich, daß in der Norm die genannten Muskeln an mehr als den äußeren Zweidritteln des Leistenbandes entspringen und da, wo sie medialwärts das Band verlassen, mit ihm

Digitized by Google

einen spitzen Winkel einschließen (»Fergussonwinkel«). Der Annulus abdominalis erhält dadurch eine wesentliche, muskulöse Schutzwand.

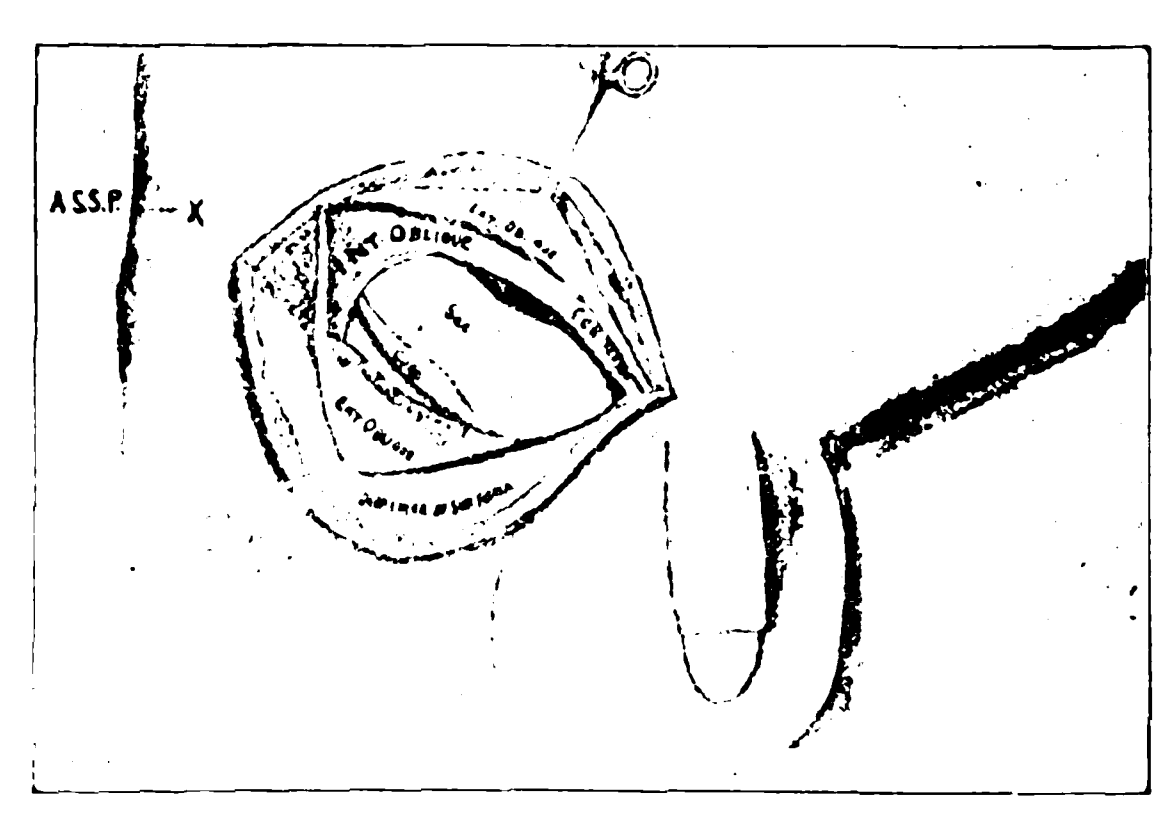
F. fand bei Hernien stets einen mehr oder minder großen Defekt des medialen Ursprunges der Mm. obl. int. und transv. vom Lig. Pouparti, ja in einem Falle konnte er feststellen, daß die unteren Ränder der Muskeln überhaupt nicht mehr mit ihm in Verbindung

Fig. 2.



traten, sondern durch Fett und den Bruchsack von ihm getrennt waren. Durchschnittlich war der Ansatz auf weniger als die äußere Hälfte des Bandes reduziert, der »Fergusonwinkel« stark vergrößert. F. sah diese Verhältnisse als Ursache, nicht als Folge der Brüche

Fig. 3.



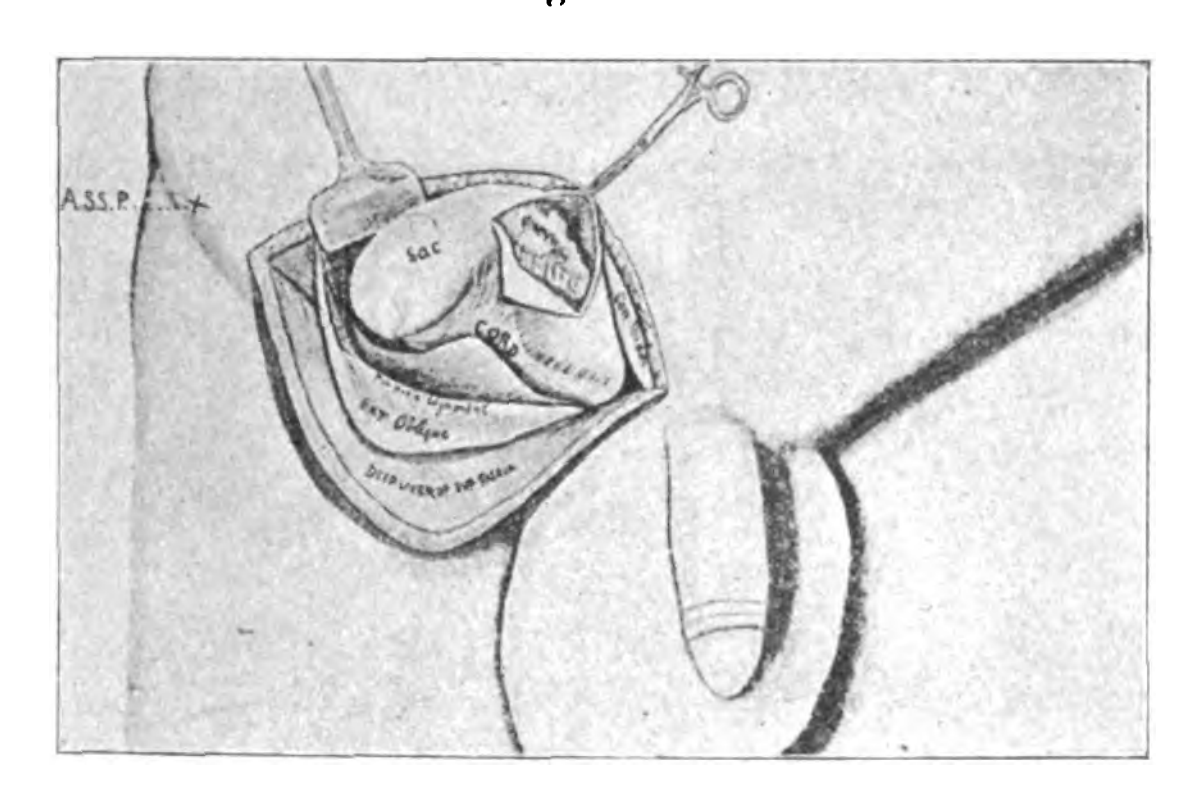
an. Turck bestätigte dies auf Grund des anatomischen Präparates eines ausgetragenen männlichen Fötus, bei dem links Obliq. int. und transvers. nur am äußeren Drittel des Leistenbandes inserierten, von dem ihr freier Rand unter einem Winkel von 90° abging und einen nach unten konkaven Bogen bildete, auch wenn der Bruch nicht

Digitized by Google

austrat. Geschah dies, so nahm der Winkel noch zu. Turck nahm deshalb einen angeborenen Muskeldefekt an, der die Entstehung einer Hernie durch den ungeschützten inneren Ring sehr begünstige.

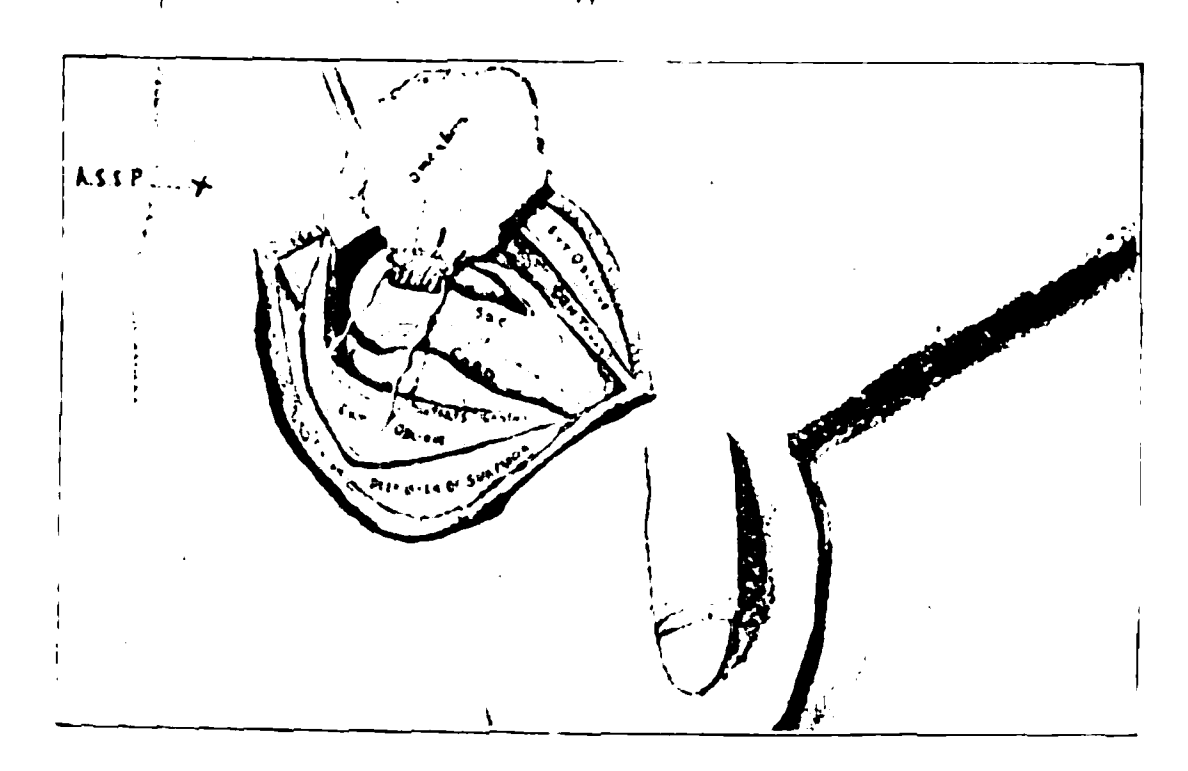
Von diesen Gesichtspunkten ausgehend schlug F. folgenden Weg als typische Radikaloperation vor (vgl. die verkleinert wiedergegebenen Abbildungen!):

Fig. 4.



1) Halbmondförmiger, nach oben konvexer Hautschnitt, $1^1/_2$ Zoll unter- und einwärts der Spina ilei ant. sup. beginnend und nahe der Spmphyse endigend, bis auf die Aponeurose des Obliq. ext.; Zurückschlagen des Hautlappens mit Fett und Fascia superfic. nach unten (Fig. 1 u. 2).

Fig. 5.



2) Spalten des Obliq. ext. dem Verlauf des Leistenkanales entsprechend, außer- und oberhalb des Annul. abdomin. beginnend, und Zurückpräparieren der Schnittränder (Fig. 3).

3) Isolieren des Bruchsackes von dem in seinem Bett verbleibenden Samenstrang bis zum inneren Ring; Eröffnung, Versorgung und Reposition des Inhaltes, Abbinden des Sackes hoch oben über dem eingeführten Finger, Abschneiden und Versenken des Stumpfes. Am


Digitized by Google

Samenstrang sind höchstens zu stark entwickelte Venen, Cremasterfasern, Fett- und Bindegewebsmassen zu entfernen (Fig. 4—6).

4) Der innere Ring wird durch eine fortlaufende oder unterbrochene Naht der Fascia transversalis so verkleinert, daß er für den Samenstrang paßt (Fig. 7).

Fortlaufende Naht zwischen freiem Rand der Mm. obliq. int. und transvers. einerseits und Innenfläche des Lig. Pouparti andererseits

Fig. 6.

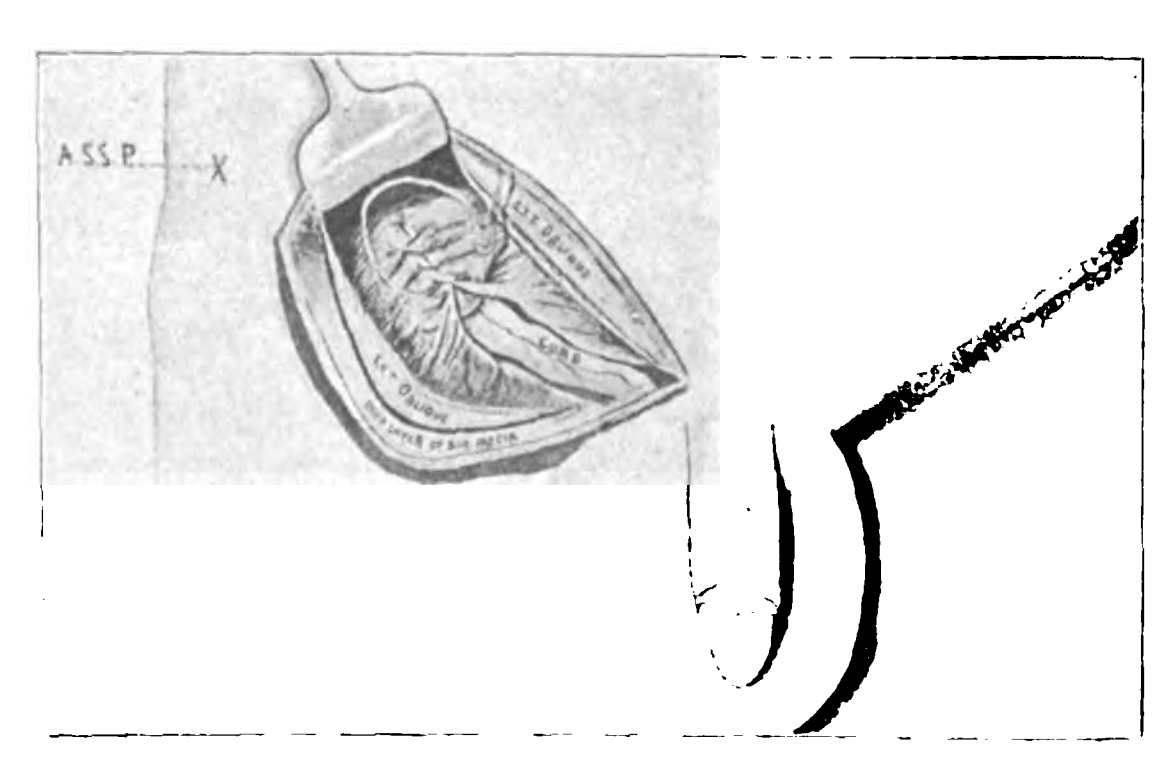


nach Anfrischung beider, so daß die Muskeln nach der Naht völlig mit den äußeren zwei Dritteln des Bandes verbunden sind (Fig. 8).

Naht der Schnittränder der Aponeurose des M. obliq. ext., Herstellung des Annulus cutan. (Fig. 9).

Hautnaht event. besondere Naht der Fascia superficialis (Fig. 10).

Fig. 7.

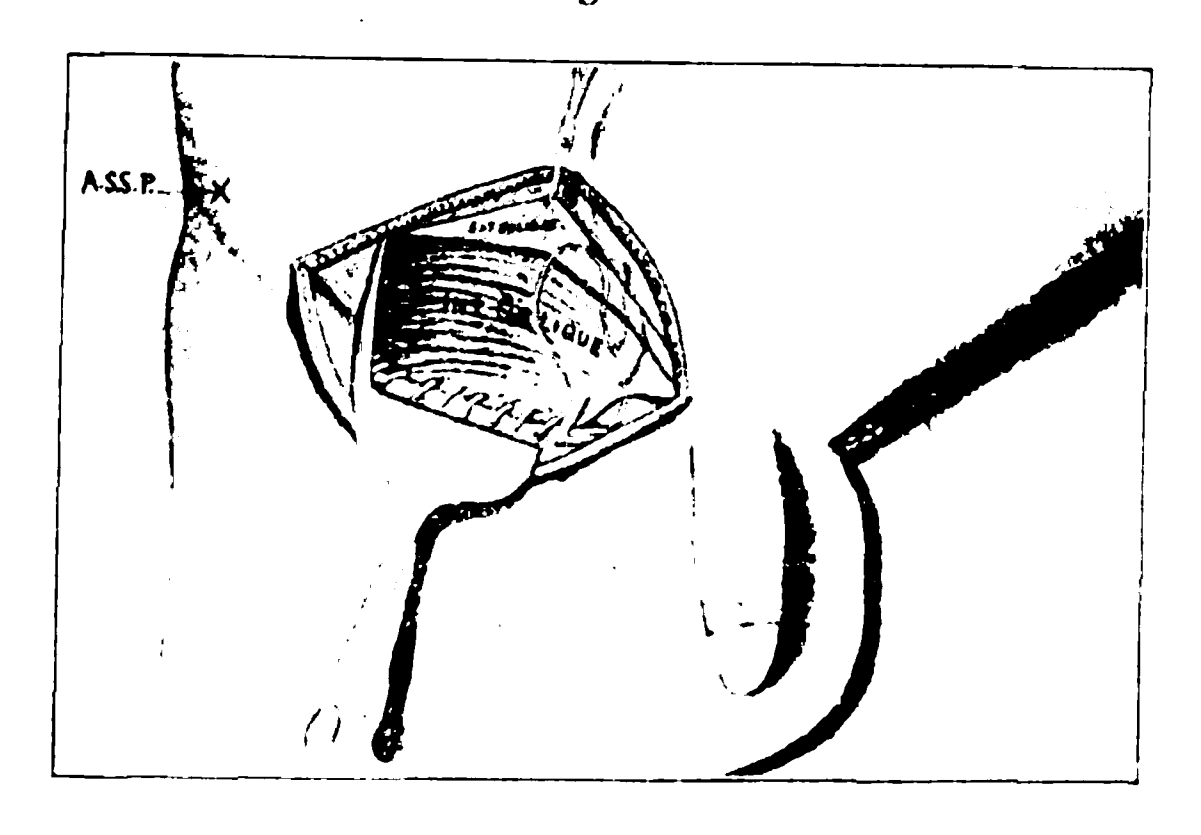


F. hebt als weitere Vorzüge seiner Methode hervor, daß die entstehenden Nahtlinien jedesmal von normalem Gewebe der darüber bezw. darunter befindlichen Schicht gedeckt werden und nicht übereinander in einer Ebene liegen. Eine etwaige Hautinfektion kann sich deshalb weniger leicht auf die tieferen Schichten ausbreiten,

Digitized by Google

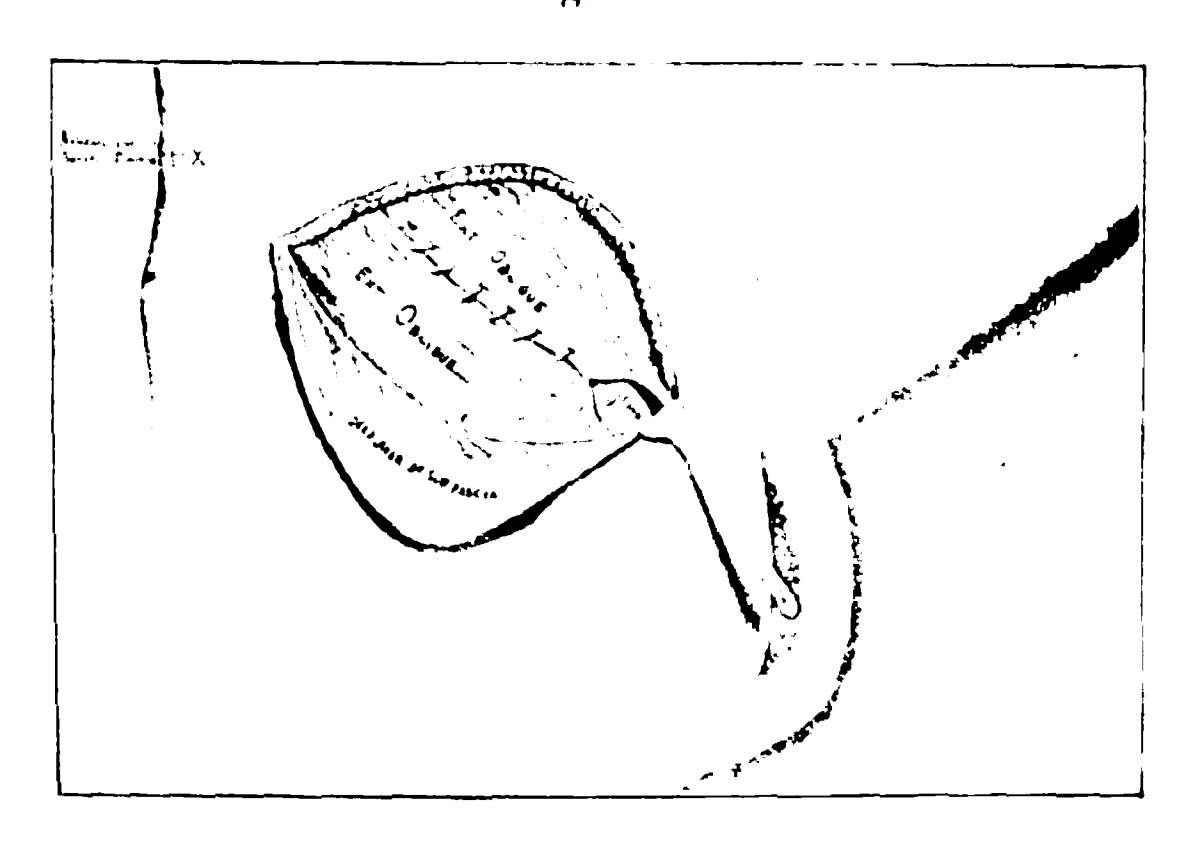
die wechselnde Lage der Nahtlinien garantiert eine festere Narbe. Der Hautschnitt gibt eine gute Übersicht und gestattet bei einem etwaigen Rezidiv das Tragen eines Bruchbandes, ohne daß die Narbe gedrückt wird. Unter 64 Fällen (die ältesten waren allerdings erst 18 Monate nach der Operation) sah er keine Rückfälle.

Fig. 8.



F. mißt also, wie Hofmann, den größten Wert der Wiederherstellung normaler Verhältnisse bei und verwirft ebenfalls eine Verlagerung des Samenstranges. Während jedoch Hofmann's Methode das Hauptgewicht auf einen Schluß des Bruchsackes wirklich im Bereich des parietalen Peritoneums und die Herstellung einer Stütze

Fig. 9.



für denselben am inneren Leistenring durch eine (oder mehrere) Obliq. int., Fascia transvers. und evertiertes Leistenband fassende Drahtnähte legt, verkleinert F. den Annul. abdom. durch seine Fasc. transv.-Naht und schützt ihn durch ausgiebiges Aneinandernähen von Obliq. int., transversus und Lig. Pouparti. Auf den Unterschied in

Digitized by Google

der Schnittführung und einige technische Einzelheiten von nicht wesentlicher Bedeutung genügt es hinzuweisen.

Das Verfahren F.'s zur Herstellung der vorderen Wand ist analog der hinteren Wandbildung von **Bassini**, selbstverständlich ist die


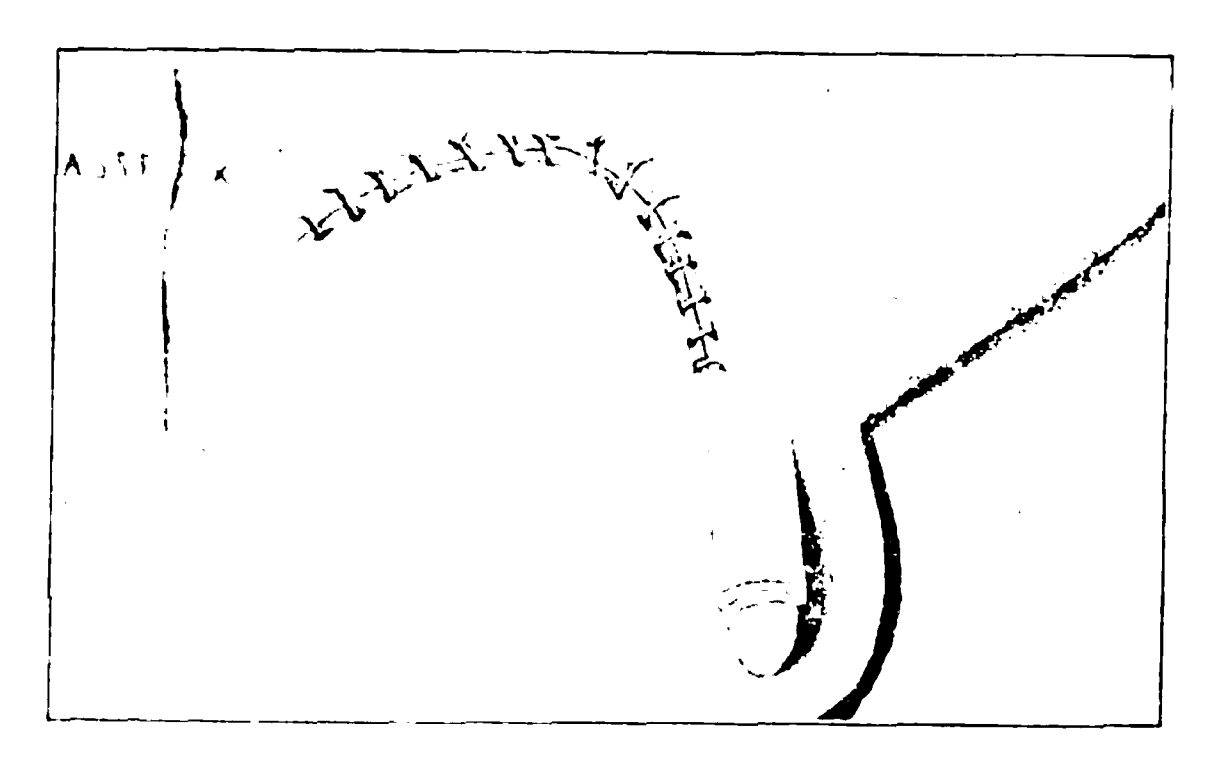


Fig. 10.



Durchtrittsstelle für den Samenstrang eine andere. Auffallenderweise ist an keiner Stelle von F.'s Arbeit ein Hinweis auf **Bassini's** 1890 publizierte Methode — auch nicht bei der Erörterung über die Verlagerung des Samenstranges — zu finden.

Gutzeit (Neidenburg).

---

5) **Föderl.** Eine neue Methode der Gastrostomie (Gastrostomatoplastik).

(Aus der k. k. Gesellschaft der Ärzte in Wien. 13. November 1903.)

(Wiener klin. Wochenschrift 1903. Nr. 47.)

Nach der medianen Laparotomie wird ein mit der Basis gegen die A. coronaria inf. gerichteter, 3 cm langer und fast ebenso breiter Lappen mit dem Messer vorgezeichnet. Diese Partie wird mit Peritoneum parietale durch eine fortlaufende Naht umsäumt. Der Lappen wird nun aus der ganzen Dicke der Magenwand geschnitten und heruntergeschlagen, der Defekt des Magens linear durch eine fortlaufende Mukosa- und Muskularisnaht gedeckt, von welchen jede auf die entsprechenden Schichten des herabgeschlagenen Lappens übergreift und diesen zum Kanal abschließt. Da die Schleimhaut am Lappen vorquillt, müssen die Ränder abgetragen werden, damit über der zum Rohr vernähten Schleimhaut der Muskelmantel geschlossen werden kann. Über der Naht des Magenwanddefektes vereinigt man das Bauchfell, die Fascia transversa und die Musculi recti, auf welche der Magenschlauch nach aufwärts gelagert wird. Über diesen wird die Hautwunde bis auf die Implantationsstelle des mukös-muskulösen Rohres geschlossen. Die an einem Pat. demonstrierte Methode ist nur in Betracht zu ziehen, wenn es sich um eine definitive Fistel handeln soll. Die Fistel funktioniert ausgezeichnet, es fließt kein

Digitized by Google

Tropfen Mageninhalt ab. v. Eiselsberg sieht bei aller Anerkennung der schönen Idee F.'s keinen Grund, von der trefflich bewährten Witzel'schen Methode abzugehen. **Hübener** (Dresden).

---

7) **O. Föderl.** Über den Circulus vitiosus nach Gastroenterostomie.

(Wiener klin. Wochenschrift 1903. Nr. 41.)

Ausgehend von der Idee, daß, wie bei Darmwandbrüchen, die Spornbildung durch eine bei der Herstellung der Anastomose herbeigeführte Inkongruenz der Länge der konvexen und mesenterialen Seite des Dünndarmes eingeleitet wurde, spürte F. bei den Gastroenterostomien auf seinen Operationskursen den technischen Fehlern nach, die bei den Fällen, in denen eine Spornbildung auftrat, gemacht waren. Es gelang nun aber nicht immer, selbst bei bewußter Anwendung aller Fehler, welche zu einer Inkongruenz der konkaven und mesenterialen Dünndarmseite führen, einen zur Kanalisationsstörung führenden Sporn zu erzeugen. Es müssen also noch andere Faktoren (Mesenterialverhältnisse und Peristaltik) mitwirken.

Die mesenteriale Seite des apponierten Dünndarmes kann sich nur dann falten, wenn es die Länge des Mesenteriums erlaubt, so daß durch die Peristaltik die Falte spornartig gegen die Lichtung der Gastroenterostomie vorgetrieben werden kann.

Die Anordnung der Dünndarmschlingen nun ist nicht so regellos, wie man früher glaubte; es besteht ein Zusammenhang der Dünndarmlagerung mit der Form und Lage des Gekröses.

F. verweist diesbezüglich auf die Arbeit von Sernoff und Stopnitzki, welche fünf Schlingengruppen unterscheiden: eine obere links gelegene mit horizontalem, eine mittlere mit unregelmäßigem, zwei seitliche mit vertikalem und eine Beckengruppe mit horizontalem Schlingenverlauf. Die konstante Lage ergibt sich aus den Gekröseverhältnissen. Es faltet sich das vom Darme befreite Mesenterium, wie immer man es aufstellen mag, immer nach demselben Typus. Es hat einen der Wurzel näherliegenden, sich flächenhaft ausbreiteten Teil, der mit einem Segment verglichen werden kann, und einen an den Darm grenzenden Teil in der Gestalt einer zerknüllten Halskrause, deren verschieden hohe Falten in den einzelnen Teilen eine verschiedene Anordnung haben. Nach dem Verlauf der Fasern richtet sich die Lagerung des Darmes. Im Anfangsteil, welcher dem oberen Jejunum entspricht, verlaufen die Faltenränder mehr horizontal und sind durch kurze Bogenstücke miteinander verbunden. Dies sieht man ganz besonders deutlich, wenn man den Darm füllt. Markiert man sich den Scheitel der einzelnen Umbiegungen, so findet man, daß der Darm nach verschiedenen Versuchen der Lageveränderung fast an derselben Stelle wieder zur Schleife umbiegt, entsprechend der größten »Zügigkeit« des Mesenteriums.

Digitized by Google

Apponiert man nun ein horizontal verlaufendes Darmstück am Magen, so liegt es in größerer Ausdehnung demselben an. Lagert man aber eine Schleife nach oben, um an dem Bogenteile die Fistel anzulegen, so ziehen die nun einander berührenden und parallel gelagerten Schenkel fast senkrecht nach abwärts, und die mesenteriale Seite faltet sich zum Sporn.

Dieser Sporn aber wird vermieden, und die Schleife entfaltet sich, wenn man gegenüber dem Scheitel des Bogenstückes das Mesenterium verkürzt.

F. hat nun am Lebenden in 3 Fällen von Gastroenterostomia retrocolica, bei welchen sich nach Vollendung der Operation ein scharf ausgeprägter Sporn zeigte, die Verkürzung des Dünndarmgekröses an der der Anastomose gegenüberliegenden Seite mit gutem Erfolge vorgenommen. Es werden hierzu drei in radiärer Richtung verlaufende Nähte dicht am Ansatz des Darmes je nach Bedarf weit nach der Gekröswurzel hin verlaufend etwa zwei oder dreimal durch das Mesenterium hindurchgeführt und geknüpft, so daß eine Verkürzung desselben in Form eines leicht bogenförmig verlaufenden dem Darm an der konkaven Seite nahe anliegenden Querwulstes entsteht. Selbstverständlich ist dabei eine Umstechung und Umschnürung von Gefäßen zu vermeiden. Einige klare Abbilungen, deren die Arbeit überhaupt mehrere enthält, veranschaulichen das Verfahren besser als jede Schilderung.

Den Beweis, durch den einfachen Eingriff ein Passagehindernis verhindert zu haben, kann F. nach Lage der Dinge nicht erbringen. Wenn er aber am Kadaver bei einer Gastroenteroanastomose, bei welcher infolge der Spornbildung unter Füllung des Magens keine Flüssigkeit durch den abführenden Schenkel strömte, in der hier angegebenen Weise die Nähte anlegte, so sah man, nachdem dieselben angezogen und geknotet waren, sofort Flüssigkeit aus dem früher impermeablen abführenden Schenkel abfließen.

Eine genaue Schilderung der an der weiland v. Gussenbauer-schen Klinik üblichen Technik der Gastroenterostomia retrocolica bildet den Abschluß der interessanten Arbeit. **Hübener** (Dresden).

---

7) C. L. Gibson. The surgical treatment of colitis.

(New York med. record 1903. September 12.)

Die chirurgische Behandlung der Kolitis bestand in den Fällen, wo die innere Medikation versagte, bisher höchstens in der Anlegung eines Kunstafters mit allen ihren Nachteilen und gefährlichen Nachoperation. G. empfiehlt eine künstliche Klappenfistel: Die Technik lehnt sich an die Kader'sche Gastrostomie an, möglichst kleiner Schnitt über den Blinddarm, Einfaltung eines Katheters mit Doppelnaht in die Darmwand. Irrigationen können sofort beginnen, der Verschluß ist absolut dicht. Nach 10 Tagen wird das Bett verlassen. Die Nachbehandlung besteht in 2—4maliger täglicher Einführung

Digitized by Google

und Spülung des Darmes. Die Fistel schließt sich, wenn wenige Tage nicht katheterisiert wird.

Es mag erwähnt werden, daß Weir den in die Wunden eingenähten Wurmfortsatz als Spülkanal benutzte (cf. dies. Zentralblatt 1903 Nr. 1 p. 28), G. zieht aber das angegebene Verfahren vor.

Loewenhardt (Breslau).

8) **A. W. Nikoljski** (Moskau). Über tuberkulöse Darmstenose.

(Sammlung klin. Vorträge N. F. Nr. 362. Leipzig, **Breitkopf & Härtel,** 1903.)

In der Abhandlung hat N., einschließlich eines von ihm selbst beobachteten, 150 Fälle aus der Literatur verwertet, in denen entweder durch die Autopsie (30) oder durch die Operation (120) das Bestehen einer tuberkulösen Darmstenose sichergestellt worden war. N.'s Schlußfolgerungen sind kurz zusammengefaßt folgende: Die tuberkulöse Darmstenose ist zum mindesten in der Hälfte der Fälle eine sekundäre Erkrankung. Am häufigsten beobachtet man sie, etwas häufiger beim männlichen als beim weiblichen Geschlecht, im Alter von 20—40 Jahren; vor dem 10. Lebensjahr und nach dem 60. ist sie äußerst selten. Meist findet sie sich im unteren Teile des Dünndarmes, danach im Blinddarm und in der Ileocoecalgegend, dem aufsteigenden Dickdarm, selten in anderen Darmabschnitten, u. zw. fast ebenso oft mehrfach (bis 15) als vereinzelt, von verschiedenem Grade, am häufigsten in der hypertrophischen, etwas weniger oft in der narbigen und sehr selten in der primär fibrösen Form. — Jahrelang bestehende Darmstenosen sind in den weitaus meisten Fällen tuberkulöser Natur. Das Vorhandensein tuberkulöser Herde im Organismus oder unzweifelhafter tuberkulöser hereditärer Belastung spricht zugunsten des tuberkulösen Ursprunges einer Darmstenose; auch die Fälle solcher, wo die Ätiologie nicht klar ist, sind in der großen Mehrzahl tuberkulöser Natur. — Was die Resultate chirurgischer Behandlung anlangt, so ergab die Resektion 30%, die Enteroanastomose 17% Sterblichkeit, also bisher — infolge der zu späten Ausführung der Operation bei bereits sehr heruntergekommenen Kranken und weit vorgeschrittenem Prozeß — noch nicht glänzende Resultate.

Kramer (Glogau).

9) **Senn.** The surgical treatment of traumatic hemorrhage of the spleen.

(Journ. of the amer. med. assoc. 1903. November 21.)

Die bisherigen Behandlungsarten der Milzverletzungen sind unbefriedigend. S. hat das Verfahren, durch starkes Zusammenpressen der Wundränder die Blutung zu stillen, auf die Milz übertragen und bei einer Reihe von Hunden erprobt. Am Menschen hat er es noch nicht angewandt. — An die Wundränder werden große, breitfassende Klemmen angelegt. Der Druck braucht gar nicht sehr hochgradig

Digitized by Google

zu sein. Durch ihn wird die Pulpa aus dem Maschenwerk gequetscht, welches dadurch in schmale, fibröse Streifen verwandelt wird, aus welchen höchstens noch Sickerblutung stattfindet. Die beiden, den vorherigen Wundrändern entsprechenden Streifen werden durch einige Catgutnähte vereinigt. Die Heilung war bei allen Versuchstieren glatt. Netzverwachsungen fanden sich regelmäßig. Die Blutung wurde in allen Fällen dauernd gestillt, einerlei ob die Schnittwunden in der Längs- oder Querrichtung angelegt waren. Der gute Erfolg kommt dadurch zustande, daß mit dem Augenblick des Anlegens der Klemme die Blutung aus den Gefäßen sofort steht und sehr schnell Thrombusbildung in ihnen eintritt.

Trapp (Bückeburg).

---

10) **M. Auvray.** Abcès tuberculeuse intrahépatique et périhépatite tuberculeuse.

(Revue de chirurgie Bd. XXIII. Nr. 9.)

Die frühere Annahme, daß tuberkulöse Abszesse der Leber auf das Kindesalter beschränkt seien, ist nicht völlig zutreffend — sie kommen auch im reiferen Alter — wenn auch recht selten — vor. Die tuberkulöse Leberkaverne ist an sich kein häufiges Vorkommnis und meist hämatogenen Ursprunges. Häufiger ist die Perihepatitis tuberculosa, welche sich durch Übergreifen des Prozesses von Nachbarorganen — bezw. der Leber selbst — her entwickelt.

Die Bildung größerer Lebertuberkel verläuft meist sehr latent und bietet für die Diagnose wenig Anhaltspunkte. Doch kann bereits im Anfang neben Appetitlosigkeit fast unstillbares Erbrechen bestehen. Diarrhöen, Nachtschweiße, Temperaturen, Abmagerungen können die Diagnose unterstützen.

Mit dem Hinzutreten der Perihepatitis beginnt als lokales Hauptsymptom der Schmerz, dem sich Geschwulst- und Exsudatbildung anschließen. Je nach dem subdiaphragmatischen oder subhepatischen Sitze derselben werden pleuritische oder peritonitische Erscheinungen im Vordergrunde stehen. Führen letztere zu Abszeßbildung unter der Leber, ist sie als fluktuierende Geschwulst zu tasten. Die diagnostische Punktion ist nur bei vorbereiteter Operation zu empfehlen.

Die Prognose wird im wesentlichen vom übrigen Zustande des Kranken und frühzeitiger Diagnosenstellung abhängen. Daß die Behandlung des tuberkulösen Leberabszesses nicht aussichtslos ist, beweist der Fall von Lannelongue, der auch als Vorbild für die Behandlungsweise dienen kann. Man hat nämlich bei Kavernenbildung unter dem Hypochondrium auf die mechanischen Verhältnisse Rücksicht zu nehmen durch entsprechende Resektion aus dem Rippenbogen, welche bei rein knorpeliger Konsistenz desselben leicht auszuführen ist.

Christel (Metz).

Digitized by Google

11) **C. A. Herter.** The etiology and chemical pathology of gall-stones.

(Med. news Vol. LXXXIII. Nr. 12 u. 13.)

Unter H.'s Leitung angestellte experimentelle Studien haben ergeben, daß durch Einspritzung starker Lösungen von Sublimat, Karbolsäure, Rizinus in die Gallenblase von Hunden Schleimhautentzündungen hervorgerufen werden konnten, die mit erheblicher Vermehrung des Cholestearingehaltes der Galle einhergingen. Die Entstehung des Bilirubinkalkes, des zweiten Hauptbestandteiles der Gallensteine, muß gleichfalls auf lokale Veränderungen der Gallenblasenschleimhaut zurückgeführt werden. In seinen weiteren Ausführungen, die eine kritische Würdigung der einschlägigen Literatur und der eigenen Untersuchungen enthalten, erscheint H. bezüglich der Ätiologie der Gallensteine als Anhänger der Theorie des durch Infektion hervorgerufenen lithogenen Katarrhs der Gallenblase, will aber den Einfluß konstitutioneller Störungen nicht außer Acht lassen und verweist in dieser Beziehung namentlich auf die häufige Kombination von Gallensteinen mit Arteriosklerose.

Kleinschmidt (Kassel).

---

12) **Kehr.** Zur Richtigstellung.

(Wiener klin. Wochenschrift 1903. Nr. 34.)

K. wendet sich in in diesem kleinen Aufsatz gegen einige Irrtümer der Fink'schen Arbeit (s. Nr. 27 der Wiener klin. Wochenschrift 1903, Referat d. Zentralblattes p. 406), besonders gegen Fink's Angabe, daß nach K. in 18% der Gallensteinoperationen nicht alle Steine entfernt werden konnten. Diese Zahl bezieht sich ausschließlich auf die Choledochotomie mit Naht; wenn auch Fink in 72% der Fälle durch eine Karlsbader Kur Latenz eintreten sah, so muß man sich doch vor Trugschlüssen hüten. »Bei dem geringen Prozentverhältnis (2% Mortalität und 2% zurückgelassene Steine) werden die Gallensteinkranken schon den Mut wieder gewinnen, den sie bei der Lektüre der Fink'schen Arbeit verlieren mußten und werden sich, wenn es nötig ist, schon dem gefürchteten Chirurgen anvertrauen.«

Hübener (Dresden).

---

13) **Lenzmann.** Zur Frage der Indikation und des Erfolges der Talma'schen Operation bei der atrophischen Lebercirrhose.

(Deutsche med. Wochenschrift 1903. Nr. 48.)

Nach Mitteilung eines diesbezüglichen Falles, in welchem die Operation mit sehr gutem Erfolg ausgeführt war, hält L. für die Talma'sche Operation geeignet: 1) Fälle, in welchen eine deutliche Schrumpfung der Leber noch nicht eingetreten ist, aber sich Zeichen der Pfortaderblutstauung schon durch Bildung von Ascites bemerkbar machen, 2) Fälle, in welchen die Leber zwar schon geschrumpft

Digitized by Google

ist und in welchen Ascites besteht, die aber die Annahme noch genügend erhaltenen funktionsfähigen Lebergewebes nicht ausschließen lassen (kein oder nur mäßiger Ikterus). Ungeeignet dagegen sind die Fälle mit schwerem Ikterus, Urobilinikterus, Schleimhautblutungen und Delirien. **Borchard** (Posen).

---

14) **Woolsey.** The diagnosis and treatment of acute pancreatitis.

(Annals of surgery 1903. November.)

W. versteht unter akuter Bauchspeicheldrüsenentzündung jene Fälle, in welchen die Krankheit plötzlich unter Leibschmerzen, Erbrechen, Aufstoßen, bretharter Spannung des Leibes beginnt. Die Temperatur ist gewöhnlich subnormal, die Kranken kollabieren schnell und sterben ohne chirurgischen Eingriff gewöhnlich am 5. Tage. Eine Verwechslung mit Ileus oder Perforationsperitonitis ist leicht möglich. Alkoholismus, Korpulenz, Gallensteinleiden, Arteriosklerose, Traumen des Unterleibes prädisponieren für diese Erkrankung. Die akute Bauchspeicheldrüsenentzündung ist als eine akute Infektionskrankheit zu bezeichnen, hervorgerufen durch eine Infektion des Pankreas. Der Kopf des letzteren ist vergrößert, Hämorrhagien in demselben nicht immer vorhanden. Fettnekrose besteht anfangs oft nicht, tritt aber später sicher ein. Schwieriger als die akuten Fälle sind die subakuten zu diagnostizieren. Glykosurie, welche sich in den ersten Tagen zeigt und später oft wieder verschwindet, Fett und unverdaute Muskelfibrillen im Stuhle weisen in subakuten Fällen auf das Leiden hin.

Die Behandlung der akuten Bauchspeicheldrüsenentzündung besteht in möglichst frühzeitiger Laparotomie, Entfernen der in der Bauchhöhle befindlichen septischen Flüssigkeit und Drainage. Rezidive können vorkommen, da ja eine Radikalkur nicht möglich ist, bleiben aber doch oft aus, wie Verf. an 3 von ihm operierten Fällen zeigen kann. Zwei derselben wurden in der angegebenen Weise am dritten Tage, einer 12 Stunden nach Einsetzen der Krankheit operiert. Alle wurden gesund. In einem Falle war Fettnekrose, in allen dreien Vergrößerung des Pankreas vorhanden. Die in der Bauchhöhle angetroffene Flüssigkeit enthielt in einem Falle Streptokokken, im zweiten Diplokokken; im dritten Falle war nicht untersucht.

Verf. betont am Schluß, daß, wenn diese Flüssigkeit nicht frühzeitig entfernt wird, eine allgemeine septische Bauchfellentzündung die Folge sein muß. **Herhold** (Altona).

Digitized by Google

Kleinere Mitteilungen.

15) **A. Mathieu et J.-Ch. Roux.** Les lavements alimentaires.

(Gaz. des hôpitaux 1903. Nr. 148.)

Wenn es auch feststeht, daß die Mastdarmschleimhaut große Resorptionsfähigkeit besitzt, so lehrt die klinische Erfahrung doch, daß der Mastdarm nicht in entsprechendem Maße zur künstlichen Ernährung sich eignet. Nur für eine Kategorie von Inanitionszuständen bleibt diese Ernährungsform von großem Wert. Überall nämlich, wo die Magenernährung unmöglich ist, insbesondere, wenn Pat. durch exzessives Erbrechen große Mengen Flüssigkeit verliert. In solchen Fällen gelingt es, durch Wasserzufuhr vom Mastdarm her (je 250 g mit »etwas Salz« 3—4mal täglich) das Flüssigkeitsbedürfnis des Organismus zu befriedigen und ihn derart zu kräftigen. Man kann dem Wasser etwas Pepton und Ei zusetzen, darf aber nicht vergessen, daß zu konzentrierte Lösungen leicht eine Proktitis hervorrufen und damit jede fernere Anwendung der Methode illusorisch machen können, da die entzündete Schleimhaut nicht mehr resorbiert.

V. E. Mertens (Breslau).

16) **J. H. Nicoll.** Vermiform appendix removed by operation from a case in which appendicitis occurred in the sac of a femoral hernia simulating strangulated hernia.

(Glasgow med. journ. 1903. p. 432.)

Bei einer Frau mit Schenkelhernie entstanden typische Einklemmungserscheinungen, nur fiel es auf, daß der Bruch weniger gespannt war, als es sonst bei Einklemmung der Fall zu sein pflegt. Auf ein Abführmittel erfolgte Stuhlgang und leichte Besserung. Bei der Operation fand sich Eiter im Bruchsack und der perforierte Wurmfortsatz. Abtragung von Bruchsack und Processus. Heilung.

M. v. Brunn (Tübingen).

17) **Haberer.** Zur Kasuistik der Folgezustände forcierter Taxisversuche bei inkarzerierten Hernien.

(Wiener klin. Wochenschrift 1903. Nr. 49.)

Mitteilung dreier besonders eklatanter Fälle, die in der v. Eiselsberg'schen Klinik zur Beobachtung und Operation kamen, darunter einer mit tödlichem Ausgange.

Hübener (Dresden).

18) **W. Friedrich.** Über die »Hernia epigastrica«.

(Wiener klin. Wochenschrift 1903. Nr. 52.)

Verf., Chefarzt der Budapester Bezirkskrankenkasse, beobachtete an einem Krankenmateriale von ca. 15500 Pat. der internen Ambulanz dieser Kasse 54 derartige Fälle, deren wesentlichste Erscheinungen kurz wiedergegeben werden.

In allen operierten Fällen trat vollkommener Erfolg ein, doch hält F. die Operation bei solchen Hernien, die keine wesentlichen Beschwerden machen, nicht für notwendig.

Hübener (Dresden).

19) **H. Lorenz.** Zur Chirurgie des kallösen penetrierenden Magengeschwüres.

(Wiener klin. Wochenschrift 1903. Nr. 41.)

In den zwei ausführlich mitgeteilten, aus der Hochenegg'schen Abteilung stammenden Krankengeschichten bestanden kallöse penetrierende Magengeschwüre, und zwar »Magen-Lebergeschwüre« (Schwarz); sie betrafen beide sehr herabgekommene ältere Frauen. Gemeinsam ist ihnen, daß bei beiden das Geschwür

Digitized by Google

bei der Operation einriß, daß aber trotzdem nach Anlegung der Gastroentero-anastomose (retrocolica) vollständige Heilung (klinisch) ohne Resektion in verhältnismäßig kurzer Zeit erzielt wurde.

Bei dem ersten Falle wurde eine nicht nennenswerte Verkleinerung der Perforationsöffnung durch einige Nähte erzielt, bei dem zweiten aber mit Vorbedacht selbst auf diesen Versuch verzichtet und statt dessen durch den Einriß ein Drainrohr in den Magen eingelegt, durch welches die Ernährung der Pat. durchgeführt wurde. Ein Ausfließen von Mageninhalt trat im ersten Falle überhaupt niemals ein, beim zweiten wurde das Ausfließen nach Entfernung des Drainrohres nur in Spuren und nur für wenige Tage beobachtet. **Hübener** (Dresden).

20) **A. Hermann.** Zur chirurgischen Behandlung gutartiger Magenstenosen.

(Wiener klin. Wochenschrift 1903. Nr. 48.)

Unter ausführlicher Wiedergabe einer diesbezüglichen Kranken- und Operationsgeschichte aus dem Rudolfinerhause (Gersuny) kommt H. zu dem Schluß, daß bei gutartigen Magenstenosen die Gastroenterostomie als Normaloperation zu gelten habe, und daß die Gastroplastik nur auf wenige, streng ausgewählte Fälle zu beschränken sei. Die zirkuläre Resektion sei nicht prinzipiell zu verwerfen, habe indessen nur dort Platz zu greifen, wo die anderen Methoden überhaupt nicht ausführbar sind oder — wie im mitgeteilten Falle — die Zurücklassung der erkrankten Magenpartie nicht ratsam erscheint. **Hübener** (Dresden).

21) **Tasujtiro Sato** (Tokio). I. Ein Fall von Pylorusresektion mit gleichzeitiger Resektion des Colon transversum. II. Zur abdominalen Exstirpation der hochsitzenden Mastdarmkarzinome.

(Wiener klin. Wochenschrift 1903. Nr. 47.)

Ad I. Es mußte das infolge Verletzung der Art. colica media von der Flexura hepatica bis zur Flexura lienalis tief cyanotisch gewordene Colon transversum in seiner ganzen Ausdehnung reseziert werden. Vereinigung durch Murphyknopf. Heilung.

Ad II. Die im obersten Abschnitte des Mastdarmes, knapp vor dem Übergang in die Flexura sigmoidea gelegene kindsfaustgroße Geschwulst (Adenokarzinom) wurde nach Lösung der Verwachsungen mit der hinteren Blasenwand und nach Durchtrennung, Einstülpung und Vernähung des zentralen Mastdarmabschnittes (so daß ein Blindsack entstand) vor die Bauchwunde gebracht und abgetragen. In der Medianlinie zwischen Symphyse und Nabel wird das Peritoneum parietale mit dem Peritoneum viscerale vernäht und ein Kunstafter angelegt, der nach eingetretener Heilung ausgezeichnet funktionierte. Die Fistel war völlig kontinent, es trat kein Schleimhautvorfall auf.

Hübener (Dresden).

22) **H. Salzer.** Ein Fall von vollständigem Darmverschluß nach Verletzung durch stumpfe Gewalt.

(Wiener klin. Wochenschrift 1903. Nr. 47.)

Der in vieler Hinsicht interessante Fall betraf einen 6jährigen Knaben, der bis zum Unfalle stets gesund gewesen war. Vor 8 Wochen bekam er beim Spielen mit einem leeren Wagen einen Stoß mit der Wagendeichsel in die obere Bauchgegend. Gleich danach starke Schmerzen, kein Erbrechen. Am nächsten Morgen wieder völliges Wohlbefinden. 4 Tage nach dem Trauma, angeblich nach Genuß von verdorbenem Obste, galliges Erbrechen; dabei heftige, nicht an eine Stelle lokalisierte Schmerzen im ganzen Bauche. Kein Fieber. Stuhlverhaltung; spontan ging kein Stuhl mehr ab; wiederholte Klysmata entleerten nur wenige Kotbröckel. Von nun an fast tägliches Erbrechen, und zwar meist kurze Zeit nach dem Essen. Dabei starkes Durstgefühl. Blut weder im Stuhle noch im Erbrochenen. Seit

Digitized by Google

6 Wochen hat das Erbrechen kotigen Charakter angenommen, anfangs geringer; jetzt soll öfters dünnflüssiger Stuhl erbrochen sein. Schmerzen dabei in mäßigen Grenzen.

Pat. ist im höchsten Grade abgemagert, Puls klein, Harnmenge gering, Bauch etwas aufgetrieben. Von Zeit zu Zeit sieht man von der Magengrube gegen die linke Leistengegend zu sich eine Darmschlinge mit lebhafter Peristaltik aufstellen.

Nach Eröffnung der Bauchhöhle (Gussenbauer) zeigt sich, daß der Dünndarm bis ungefähr 80 cm von der Flexura duodeno-jejunalis entfernt mächtig gebläht und verdickt ist (Durchmesser 6 cm). Dieser Teil bildet eine Schlinge, deren einer Schenkel, unter dem Querkolon herkommend, in die linke Fossa iliaca hinabsteigt, dort umbiegt, und deren aufsteigender Schenkel bis ca. 3 cm über den Nabel reicht, wo er in den leeren, kontrahierten Darm übergeht. An diesem Übergang ist der Darm spitzwinklig (Winkel nach unten offen) geknickt. Es zieht von hier aus, mit dem Knickungswinkel verwachsen, ein Adhäsionsstrang in die rechte Fossa iliaca. Mesenterium an der betreffenden Stelle deutlich verdickt. Darmwand von normaler Konsistenz und Farbe. Durchtrennung des Verwachsungsstranges und in Anbetracht des elenden Kräftezustandes Enteroanastomose zwischen zu- und abführendem Schenkel. Heilung. Starke Gewichtszunahme.

Hübener (Dresden).

23) **J. H. Nicoll.** Meckel's diverticulum removed by operation from a case in which it had caused intestinal obstruction.

(Glasgow med. journ. 1903. p. 432.)

Bei einem 3jährigen Knaben wurde als Ursache eines Volvulus ein kleinfingerdickes Meckel'sches Divertikel gefunden, das mit seiner Spitze in der Nabelgegend verwachsen war. In einer ersten Sitzung wurde der Volvulus durch Lösung der Adhäsionen behoben, 2 Wochen später das Divertikel reseziert.

M. v. Brunn (Tübingen).

24) **M. Hofmann.** Ein seltener Fall von zweisitzigem Strangulationsileus.

(Wiener klin. Wochenschrift 1903. Nr. 41.)

Das gleichzeitige Zusammentreffen einer Strangulation des Dünndarmes innerhalb der Bauchhöhle mit der Einklemmung eines Bruches im Leistenkanal ist ein so seltenes Vorkommnis, daß jede Mitteilung eines derartigen Falles gerechtfertigt ist.

64jähriger Pat., stets gesund, besitzt seit 20 Jahren einen rechtsseitigen Leistenbruch. Wegen Einklemmungserscheinungen, die $1^1/_2$ Tage vor der Operation einsetzten, Aufnahme in der v. Hacker'schen Klinik. Repositionsversuche waren nicht angestellt worden.

Der eingeklemmte Dünndarm, der über 1 m mißt, zeigt in dem Endstücke seines abführenden Teiles insofern ein merkwürdiges Verhalten, als dieses eine Schleife von ca. 25 cm Länge bildet, deren beide Schenkel durch Verwachsung des Mesenteriums flintenlaufartig aneinander gelagert sind und so unmittelbar neben- und parallel zueinander verlaufen. Dadurch muß am Scheitel der Schleife eine starke Knickung des Darmes zustande kommen. Während von den beiden Schenkeln dieser Schleife der zuführende die Fortsetzung des eingeklemmten Dünndarmes bildet, setzt sich der abführende durch die Bruchpforte in die Bauchhöhle fort. An diesem letzteren ist der Einklemmungsring stark ausgeprägt. Von hier aus setzt sich die Inkarzerationsfurche auf das mächtig verdickte, ödematöse Mesenterium fort, um auf den in den Bruchsack eintretenden Dünndarm überzugehen. Wegen Brandverdacht wurde der größte Teil des inkarzeriert gewesenen Darmes (1,30 m) reseziert.

Während dieser Arbeit schlüpft plötzlich beim Pressen des Pat. eine tief blauschwarz verfärbte Schlinge aus der Bauchhöhle durch die erweiterte Bruch-

Digitized by Google

pforte vor dieselbe, die nach vorsichtigem Hervorziehen eine Länge von über 1 m hat. Verlängerung des Schnittes am lateralen Rektusrand. Es zeigt sich folgendes: Das Mesenterium der im Bruchsack eingeklemmt gewesenen Schlinge zieht als straff gespannter, ödematös verdickter Strang von seiner Wurzel gegen die Bruchpforte hin und gibt die Achse ab, um welche der durch die Bruchpforte zum größten Teil nach außen gezogene, blauschwarz verfärbte Dünndarm samt seinem Mesenterium eineinhalbmal herumgeschlagen ist. Resektion von weiteren 138 cm. Tod 21 Stunden p. op. an Kollaps. **Hübener** (Dresden).

25) **F. Hofmeister. Über den Prolapsus intestini invaginati. Ein Beitrag zur operativen Behandlung der Darminvagination.**

(Beiträge zur klin. Chirurgie Bd. XXXIX. Hft. 1.)

Zum Ausgangspunkt seiner Ausführungen nimmt der Verf. zwei im Laufe des letzten halben Jahres in der Tübinger Klinik zur Beobachtung gekommene Fälle von Prolapsus intestini invaginati.

Im ersten Falle handelt es sich um einen 32jährigen Mann, bei welchem ein wurstförmiges Darmstück von 25 cm Länge vorgefallen war, an dessen Spitze die Mündung des Dünndarmes mit der Bauhin'schen Klappe erkennbar war. Durch Bauchschnitt wurde die Resektion des Invaginatum in der Weise ausgeführt, daß nach querer Trennung des möglichst stark vorgezogenen zuführenden Darmes und Nahtverschluß des proximalen Stumpfes das zum inneren Darmzylinder führende Mesenterium portionenweise abgebunden und durchtrennt wurde. Der innere Darmzylinder verschwand darauf in der Tiefe des Trichters. Nun folgte die Durchtrennung des zum mittleren Zylinder führenden Mesenteriums. Bei diesem Akte wurde die Pars descendens duodeni eröffnet, welche blindsackartig in den Invaginationstrichter hineingezogen war. Nach Anlegung einer Tabaksbeutelnaht durch alle Schichten am Eingang der Scheide wurde dann proximal von dieser die Darmwand zirkulär durchtrennt und der Stumpf nun blind geschlossen. Eine seitliche Anastomose stellt die Kommunikation der beiden Darmenden wieder her. Das durch den After entfernte resezierte Darmstück hatte eine Länge von 130 bis 140 cm. Pat. genas und wurde vollkommen arbeitsfähig.

Der zweite Fall betraf eine 42jährige Frau, bei welcher ein 8 cm langes, dunkelblau verfärbtes Darmstück, dessen Spitze von einem talergroßen, stark zerklüfteten Karzinom eingenommen wurde, durch den After vorgefallen war. Hier wurde die Entfernung von unten vorgenommen. Um besseren Zugang zu erhalten, wurde Damm und Septum rectovaginale gespalten. Im übrigen wurde die Operation nach den Vorschriften durchgeführt, welche v. Mikulicz für die Operation des Mastdarmprolapses gegeben hat. Nach anfangs gutem Heilverlauf starb Pat. plötzlich 4 Wochen nach der Operation an einer Lungenembolie.

Im Anschluß an den ersten Fall macht Verf. auf die praktisch wichtige und bisher einzig dastehende Beobachtung aufmerksam, daß das Duodenum bei Durchtrennung des in den Invaginationstrichter eingezogenen Mesenteriums einer Verletzung ausgesetzt sein kann. Des weiteren werden die Vorteile der angeführten Operationstechnik besprochen, nämlich die Sicherheit der Blutstillung und Naht, sowie die Einschränkung der Infektionsgefahr von der Darmlichtung aus. Für solche Fälle, bei denen Eile not tut, hat Verf. eine weitere Resektionsmethode vorgeschlagen, welche die zeitraubende Abbindung des Mesenteriums erspart. Das Wesentliche derselben besteht darin, daß nach Versenkung des inneren Darmzylinders in der beschriebenen Weise und Abschluß des Trichterrandes durch eine Serosatabaksbeutelnaht von einem seitlichen Schnitt aus Mesenterium und Darm unterbunden und durchtrennt und dann eine seitliche Anastomose angelegt wird. Schematische Abbildungen ergänzen die Beschreibung der Methode.

Blauel (Tübingen).

Digitized by Google

26) **J. Downes. The electrothermic angiotribe in the removal of haemorrhoids.**

(New York and Philadelphia med. journ. 1903. Oktober 10.)

Von der Idee ausgehend, daß es bei der Entfernung der Hämorrhoiden am besten wäre, wenn dasjenige Instrument, das den Druck zu besorgen hat, mit dem Brennapparat kombiniert wäre, hat D. einen elektrischen Angiotriptor konstruiert, der diese Forderungen erfüllt. Er besteht aus einem zweiblättrigen Angiotriptor, in dessen einem Blatt ein Streifen Iridoplatin isoliert eingesetzt ist, und welches bei Durchführen eines Stromes rot- oder weißglühend wird. Die Blätter sind $2^1/_4$ Zoll lang, der Griff hat zwei Zähne zum Feststellen. Sehr praktisch ist auch ein Schutzinstrument, bestimmt, das erste Instrument, wenn es liegt, zu umfassen und die Haut zu schützen; es sieht ungefähr so aus, wie die altmodischen Lichtputzscheren, und hat an seiner Innenfläche eine Anzahl von kleinen Pflöcken, durch welche die Wärme auf die Metallhülle so langsam abgegeben wird, daß in zwei Minuten nur eine unbedeutende Erwärmung stattfindet. Bei der Benutzung wird die Angiotribe mit einem Akkumulator in Verbindung gebracht.

Verf. hat 25 Fälle mit diesem Instrument ohne Nachblutung operiert und behauptet, daß der Nachschmerz bedeutend geringer sei. **Scheuer** (Berlin).

27) **J. C. Dzirne. Beurteilung einiger Methoden der Hämorrhoidenoperation auf Grund von 200 eigenen Fällen.**

(Chirurgie 1904. Januar. [Russisch.])

D. führte in 42 Fällen die Unterbindung, in 48 die Kauterisation aus. Erstere Methode gab 14mal Rezidive, die zweite 9mal Stenose des Afters. Daher machte D. seine letzten 110 Operationen nach Whitehead und erzielte sehr gute Resultate. Er empfiehlt daher diese Methode als die beste.

Gückel (Kondal, Saratow).

28) **Le Fort (Lille). Endothéliome de la rate; splenectomie.**

(Gaz. des hôpitaux 1904. Nr. 3.)

Pat. hatte vor langer Zeit intermittierendes Fieber. Wegen beträchtlicher Hypertrophie wurde die Milz exstirpiert und darauf die bezeichnete Geschwulst gefunden. Heilung. **V. E. Mertens** (Breslau).

29) **Levison. Splenectomy for Banti's disease.**

(Annals of surgery 1903. November.)

Verf. schildert in Anlehnung an verschiedene Autoren, namentlich an Senator und Osler, die klinischen Erscheinungen der Banti'schen Krankheit, welche nach ihm immer zum Tode führen muß, wenn nicht chirurgisch eingegriffen wird. Maragliano führte bei der genannten Krankheit 16mal die Splenektomie aus mit 3 Todesfällen, Harris operierte zwei Pat. mit Ausgang in Heilung, Verf. selbst den folgenden Fall ebenfalls mit gutem Erfolge.

Ein 27jähriger Mann machte eine schwere Appendicitis durch, war dann 2 Jahre gesund. Dann stellte sich im Jahre 1896 und 1897 je einmal, im Jahre 1901 zweimal blutiges Erbrechen ein. November 1901 war folgender klinischer Befund bei ihm nachzuweisen: Milzvergrößerung, Ascites, mangelhaft gefärbte Stühle, Hämoglobingehalt 30%, rote Blutkörperchen 2500000, weiße 5000, polynukleäre neutrophile 86,8%, kleine Lymphocyten 6,06, große Lymphocyten 6,3%, eosinophile Zellen 75%. Nach zweimaligem Ablassen des Ascites und unter roborierender Diät hob sich der Kräftezustand, so daß nach einigen Monaten die Exstirpation der vergrößerten Milz ausgeführt werden konnte. Erst hiernach hob sich der Allgemeinzustand zusehends, der Hämoglobingehalt stieg nach einigen Tagen auf 55%, die Zahl der roten und weißen Blutkörperchen nahm zu, die eosinophilen Zellen verschwanden. Eine Thrombose der Vena anonyma und der Jugularis int. verschlechterte vorübergehend die Prognose; schließlich trat völlige Gesundung ein. Hämoglobingehalt des Blutes bei der Entlassung 96%.

Herhold (Altona).

Digitized by Google

30) **Rome.** Excision of tuberculous mass from liver.

(Annals of surgery 1904. Januar.)

Die betreffende Pat. erkrankte Mitte August 1902 an Schmerzen in der rechten Lendengegend, welche ihr das Atmen mit der rechten Brusthälfte erschwerten. Bei der November 1902 stattfindenden Aufnahme ins Hospital wird bei der Untersuchung des Leibes unterhalb des rechten Rippenbogens eine Geschwulst gefunden. 4. Dezember Laparotomie. Es fand sich folgendes: Dünndarm mit der Leber verwachsen; nach Loslösung desselben eine im rechten Leberlappen sitzende, gänseeigroße Geschwulst. Zu beiden Seiten der letzteren wurden nun zunächst Catgutfäden durch das Lebergewebe gelegt, aber nicht geknotet. Darauf erfolgte die keilförmige Exzision und sofortiges Zuziehen der Fäden. Die Blutung war minimal, die Geschwulst erwies sich als ein Tuberkel. Pat. verließ geheilt das Hospital. **Herhold** (Altona).

31) **K. Dahlgren.** Fall von kavernösem Angiom in der Leber, nebst einigen Worten über Leberresektion.

(Nord. med. Arkiv Bd. XXXV. 3. Folge. Bd. II. Abt. 1. Nr. 14. [Deutsch.])

Es handelt sich um eine 33jährige Frau, welche vor einigen Jahren eine verschiebbare Geschwulst im Bauche bemerkt hatte. Bei der Aufnahme konnte eine ziemlich glatte, feste, mehr als gänseeigroße, längliche und abgeplattete Geschwulst durch die vordere Bauchwand getastet werden. Die Beweglichkeit war besonders auffallend, der Zusammenhang mit der Leber sicher. Bei der Laparotomie zeigte sich, daß die blaurote Geschwulst mit dem unteren Rande des linken Leberlappens zusammenhing. Der Stiel, über 6 cm breit, bestand aus Lebergewebe und wurde in der Höhe des Leberrandes durch mehrere Massenligaturen aus grobem Catgut unterbunden. Nach Abtragung wurde das Lebergewebe distalwärts von den Ligaturen thermokauterisiert und Netz über den Stumpf genäht. Die Bauchwunde wurde geschlossen. Heilung per primam.

In der Epikrise stellt Verf. die bisher bekannten Fälle von Angiomen der Leber zusammen und bespricht dann die diagnostischen und technischen Schwierigkeiten, welche sich in der Leberchirurgie besonders geltend machen. Zur präventiven Sicherung vor Blutungen bei Leberveränderungen empfiehlt er sein Aortenkompressorium (siehe dieses Blatt 1903 Nr. 7). **Hansson** (Cimbrishamn).

32) **Morison.** A case of ascites due to liver cirrhosis treatened by operation.

(Annals of surgery 1903. September.)

Verf. führte in einem Falle von Lebercirrhose die Talma'sche Operation mit dem Erfolge aus, daß der große Ascites verschwand. Interessant war nun, daß sich auf der rechten Bauchhälfte eine beträchtliche Erweiterung der Venae superficiales entwickelte, gleichsam eine durch die Operation herbeigeführte ableitende und akzessorische Zirkulation. Auf der linken Seite wurde nach Verf.s Ansicht die Erweiterung der ableitenden epigastrischen Venen durch den permanenten Druck der Pelotte eines Leistenbruchbandes vereitelt. Zwei recht gute Photographien sind dem Aufsatze beigefügt. **Herhold** (Altona).

33) **J. Rosenstirn.** Surgical interference in hypertrophic biliary cirrhosis of the liver.

(New York med. record 1903. November 7.)

Bei der atrophischen Form der Lebercirrhose mit Ascites und gestörtem Pfortaderkreislauf ist die Erklärung für die günstige Wirkung der Talma'schen Operation in der Abführung des Blutes durch die neue kollaterale Anastomose gegeben. In den zwei ähnlichen, angeblich erfolgreichen Eingriffen R.'s bei der hypertrophischen Form (»Hanot's oder Todd'schen Krankheit«) wird es mangels solcher Zirkulationsstörungen schwer, eine Theorie für die operative Besserung

Digitized by Google

zu finden. Denn alle Blutgefäße bleiben sowieso bei dieser Krankheit vollständig durchgängig, wie sich durch Injektionen feststellen läßt. Der Prozeß der Bindegewebsneubildung und die Veränderung spielt sich um die Gallengänge ab.

R. hält die bessere Neutralisation von Lebertoxinen in dem neuen, durch die Operation gebildeten Kreislauf für möglich und bringt Versuche von Eck und M. Hahn für die toxische Wirkung des venösen Intestinalblutes vor.

Die Operation bestand darin, daß in zwei Fällen Netz, Leber und Gallenblase mit dem parietalen Bauchfelle der Wunde vernäht wurden. Die Untersuchung ergab einige Monate später sehr befriedigenden Befund.

Wir wollen hier nur die Publikation registrieren.

Loewenhardt (Breslau).

34) Garrè. Ein Fall von spontaner Ruptur der Gallenblase in die freie Bauchhöhle.

(Deutsche med. Wochenschrift 1904. Nr. 1.)

Die 53jährige Pat. war unter dem Bild einer Appendicitis erkrankt. Nach Eröffnung der Bauchhöhle durch einen Schnitt am rechten Rektusrande fand sich gallige Flüssigkeit zwischen den freien Darmschlingen und nach Verlängerung des Schnittes Netz und Dickdarm an der Gallenblase und der umgebenden peritonealen Fläche verklebt. Es fand sich eine Fistel in der Gallenblase am Übergang auf die untere Leberfläche. Eröffnung der Gallenblase am Fundus, Annähen derselben in die Bauchhöhle (Cystostomie). Tampon durch die Fistel. Man fand weder Steine noch sonstige Veränderungen, die die Perforation erklärt hätten. Guter Verlauf.

Borchard (Posen).

35) F. J. Smith and C. W. M. Moullin. A case of acute traumatic cholecystitis.

(Lancet 1904. Januar 23.)

Verff. berichten aus dem London Hospital über einen äußerst interessanten Fall. Es handelt sich um einen 59jährigen Pat., der Ende Dezember vergangenen Jahres durch Ausgleiten auf der Straße der Länge nach auf die rechte Seite fiel. Trotz einiger Schmerzen in der rechten Seite des Leibes vermochte er noch 5 Tage lang zu arbeiten. Am 7. Tage hatte er 2mal melänaartigen Stuhl und dann Erbrechen. Im Laufe der nun folgenden Tage trat eine allen Mitteln trotzende Stuhlverstopfung auf, die schließlich zu den bedrohlichsten Ileuserscheinungen führte und am 10. Tage nach dem Fall eine Laparotomie indiziert erscheinen ließ. Diese wurde in der Mittellinie ausgeführt und ergab absolut nichts. Eine Enterostomie im untersten Ileum förderte zwar etwas melänaartigen Stuhl zutage, doch der Tod trat 36 Stunden nach der Operation ein. Die Sektion ergab einzig und allein eine offenbar mit dem Trauma zusammenhängende akute, hämorrhagische, nekrotisierende Entzündung der Gallenblase, in deren Innern sich eine mäßige Menge veränderten Blutes fand. Von Steinen oder Geschwulstbildung war keine Spur vorhanden. In der Bauchwand über der Gallenblase fanden sich keine Kontusionserscheinungen. Verff. erklären die Verstopfung als wahrscheinliche Folge nervöser Einflüsse, hervorgerufen durch die in der Gallenblase bestehenden pathologischen Veränderungen.

H. Ebbinghaus (Paris).

36) L. J. Hammond. Some of the more infrequent causes of the obstruction of the common bile duct.

(New York and Philadelphia med. journ. 1903. Dezember 12.)

Verf. bringt eine anregende Betrachtung des anatomischen Verlaufes der Lymphgefäße in der Oberbauchgegend sowie die Anordnung der Lymphdrüsen, mit denen die Gegend um das Duodenum, abgesehen von der Ileocoecalgegend, weitaus am meisten in der Bauchhöhle bedacht ist. Infektionen dieser Lymphdrüsen erfolgen meist vom Magen-Darmkanal her; daß aber auch andere Wege möglich sind, dafür bringt Verf. einen sehr instruktiven Fall.

Digitized by Google

Es handelte sich um eine 32jährige Frau, die im Verlauf einer Pneumonie ein rechtsseitiges Empyem erworben hatte, welches chirurgisch behandelt wurde. 5 Wochen später traten Symptome einer Verstopfung der Gallenwege ein, anfänglich ohne, später mit häufigem Erbrechen, aber fast ohne Schmerzen; zunehmender Ikterus. Die Untersuchung ergab einen enorm vergrößerten rechten Leberlappen mit hydropischer Gallenblase; früher bestanden nie Symptome einer Leber-Gallengangerkrankung, das Allgemeinbefinden war sehr gut.

Die Operation zeigte das Vorhandensein einer stark erweiterten Gallenblase, deren Inzision klaren, sterilen Inhalt ergab. Ursache der Verstopfung war die beträchtliche Vergrößerung der Lymphdrüsenkette um den Ductus choledochus und Wirsungianus; dieselben wurden entfernt, die Gallenblase drainiert. Nach 6 Wochen war Pat. völlig geheilt.

In diesem Falle war die Verstopfung sicher auf eine Infektion der Lymphdrüsen auf retrogradem Wege von der infizierten Pleura aus erfolgt. In einem zweiten Falle blieb die Ätiologie völlig dunkel; es handelte sich bei ähnlicher Symptomatologie (abgesehen von dem Empyem) um weiche, dicke Verwachsungen in der Gegend des Pankreaskopfes und der Choledochusmündung, nach deren Lösung und Cholecystostomie Heilung eintrat. **Scheuer** (Berlin).

37) **F. Fink** (Karlsbad). Der komplizierte akute Choledochusverschluß.

(Wiener klin. Wochenschrift 1903. Nr. 49.)

Mitteilung eines derartigen Falles, einen 35jährigen Pat. betreffend, bei welchem nach viertägigem typischem Verlaufe Symptome sich anschlossen, die man sowohl als Begleiterscheinungen eines akuten Choledochusverschlusses wie auch als Perforationserscheinungen seitens des Gallensystems deuten konnte. Wiewohl die Symptome für die Auffassung im letzteren Sinne überwogen, konnte sich Verf. von dem Grundsatze, bei akutem Choledochusverschluß nicht zu operieren, nicht lossagen, um so mehr, als der Kranke an einem Herzfehler litt. Der Pat. ist der Schwere seiner Erkrankung erlegen. Die Obduktion zeigte eine Perforation in der medialen Wand der Gallenblase, dabei einen kleinerbsengroßen Stein in der Plica Vateri, eine starke Ausdehnung des D. choledochus, D. cysticus sowie des D. hepaticus und seiner Verzweigungen.

F. folgert daraus die Notwendigkeit einer dauernden genauen Beobachtung und Verfolgung des Krankheitsverlaufes seitens des Chirurgen. Bei dem wechselnden Symptomenbilde bedarf es scharfer Beobachtung und großer Erfahrung, um zu entscheiden, in welchem Moment sich im normalen Verlaufe des akuten Choledochusverschlusses derartige Komplikationen zeigen, die eine Indikation für einen chirurgischen Eingriff abgeben. **Hübener** (Dresden).

38) **Fink** (Karlsbad). Zu Riedel's und Kehr's Ansichten über Pathologie und Therapie des Gallensteinleidens.

(Wiener klin. Wochenschrift 1903. Nr. 27.)

F. faßt seine 10jährigen Erfahrungen über die Therapie der Cholelithiasis, die er an 403 Kranken in Karlsbad gesammelt hat, auf Grund der Beantwortung von Fragebogen, die in 375 Fällen teils von den Pat., teils von den behandelnden Ärzten einliefen, kurz dahin zusammen, »daß die präventive und den Ursachen Rechnung tragende balneologische Behandlung, nicht aber die präventive Operation für den Kranken das zweckmäßigste ist«.

Was das Material anbetrifft, so ergeben nach F.'s Aufzeichnungen vor der Kur das Symptom von Magenkrämpfen 380 Fälle = 94%, heftige, zahlreiche, wiederholte Anfälle 271 = 67,23%, einzelne 75 = 18,61%, wenige 24 = 5,95%; 5,71% waren gar nicht von Koliken heimgesucht gegen 94,29%. Ikterus wurde in 268 Fällen = 66,50% der Gesamtsumme konstatiert. Die Leber war normal in 11,16%, vergrößert in 88,52%, druckschmerzhaft in 16,62%; die Gallenblase normal in 28,03%, vergrößert und druckschmerzhaft in 23,86%, nur druckschmerzhaft in 48,13%.

Digitized by Google

Die Anfragen ergeben folgende Übersicht über den Enderfolg:

293 von 403 = 72,83% geben den Bericht des vollständigen Wohlseins und ihrer Arbeitsfähigkeit. Bei 20 Kranken = 4,97% traten nach der Kur noch an Zahl und Intensität gemilderte Anfälle auf, bei weiteren 20 bestanden die Anfälle mit gleicher Heftigkeit fort. Von der Zahl von 403 Pat. wurde an 38 Pat. =8,45% der Rat zur Operation erteilt, 38 wurden auch tatsächlich operiert.

»Wenn also 72% der Kranken in Karlsbad latent geworden sind, von welchen ein Teil gewiß geheilt ist, während bei den übrigen die Steine zur Ruhe gekommen und die schweren Erscheinungen zurückgegangen sind«, so glaubt F. im Gegensatz zu den Anschauungen Riedel's und Kehr's die präventive balneologische Behandlung in Karlsbad (nicht die Behandlung zu Hause mit Karlsbader Salz) dem Arzt in erster Reihe empfehlen zu sollen.

Von den Fällen, in denen F. die chirurgische Behandlung einschlug und die die allerschwersten Eingriffe enthalten, starben 2% infolge der Operation, 12,50% infolge von Komplikationen im Anschluß an die Operation.

Hübener (Dresden).

39) **A. Schott.** Über Dauerheilungen nach Gallensteinoperationen.

(Beiträge zur klin. Chirurgie Bd. XXXIX. Hft. 2.)

180 an der Heidelberger Klinik in den Jahren 1889—1900 vorgenommene Gallensteinoperationen bilden das Material, welches der vorliegenden Arbeit zugrunde liegt. 11mal wurde die Cystendyse, 2mal die Cystopexie, 148mal die Cystostomie, 25mal die Choledochotomie, 10mal Anastomosenbildung und 4mal Laparotomie wegen Verwachsungen ausgeführt. Verf. bespricht zunächst die Residive und teilt dieselben in Stein- und Schmerzrezidive ein. Unter 180 genügend lange beobachteten Fällen ließ sich mit einer Ausnahme kein echtes Steinrezidiv finden, dagegen war 21mal ein unechtes Rezidiv (durch bei der Operation zurückgelassene, lange latent gebliebene Steine) zu verzeichnen. Die Nachuntersuchungen über Schmerzrezidive ergaben, daß 18 Pat. von typischen Koliken mit Ikterus, 31 von Schmerzanfällen ohne Ikterus heimgesucht wurden. 18mal bestanden Schmerzen ohne besondere Charakteristika. Genaue Nachforschungen ergaben, daß nur bei 9 Pat. von 180 zurzeit Symptome bestanden, welche mit dem Gallensystem in Beziehung stehen können. In 95% der Fälle trat also vermutlich eine Dauerheilung der Cholelithiasis ein.

Unter den postoperativen Beschwerden spielen die Hauptrolle die Hernien in der Narbe. Sie wurden unter 191 Laparotomien 23mal festgestellt. Es ergab sich, daß Hernien nach Querschnitten und kombinierten Quer- und Längsschnitten viel häufiger auftraten, als nach Längsschnitten.

Ein Karzinom der Gallenblase nach der Operation wurde unter den Heidelberger Fällen nur 1mal beobachtet. Verf. sieht hierin einen weiteren Wahrscheinlichkeitsbeweis dafür, daß die Gallensteine das ätiologische Hauptmoment des Karzinoms der Gallenwege sind.

Den Schluß der Arbeit bildet eine Mortalitätsstatistik der Gallensteinoperationen an der Heidelberger Klinik. **Blauel** (Tübingen).

40) **Ehler.** Über einen Fall von Pancreatitis indurativa.

(Wiener klin. Wochenschrift 1903. Nr. 51.)

Derselbe betraf eine 56jährige Pat. Die Diagnose schwankte zwischen Karzinom der Gallengänge und Obturation des Choledochus durch einen Stein (Ikterus, elastische, kuglige, gänseeigroße Geschwulst unterhalb des rechten Rippenbogens). Bei der Operation wird die Gallenblase stark vergrößert, aber frei von Konkrementen gefunden, ebenso die Gallengänge. In der Tiefe wird eine harte, höckrige Geschwulst getastet, die als Carcinoma pancreatis diagnostiziert wird. Beendigung der Operation durch einzeitige Cholecystektomie. Pat. starb nach 4 Tagen. Obduktion zeigte, daß es sich um eine primäre indurative Pankreatitis mit einer fast faustgroßen Stauungscyste im Schwanzteile gehandelt hatte.

Digitized by Google

E. empfiehlt für analoge Fälle die von v. Mikulicz vorgeschlagene Cholecystenteroanastomose, welche durch Beseitigung der Gallenstauung und Entlastung des Choledochus und seiner Umgebung heilbringend werden kann.

Hübener (Dresden).

41) **V. B. Jackson.** Fat necrosis and report of a case.

(New York and Philadelphia med. journ. 1903. Dezember 26.)

Verf. bringt einen interessanten Fall, der sowohl in der Diagnostik als auch im Verlaufe besondere Eigentümlichkeiten aufwies; es handelte sich um einen 56jährigen Mann, der früher ganz unbestimmte »Gallenanfälle« hatte. Nach einer körperlichen Anstrengung erkrankte er plötzlich mit Schüttelfrost, Erbrechen und heftigen Schmerzen im Epigastrium; es wurde eine ungewöhnliche Vorwölbung über dem Nabel konstatiert, die in 14 Tagen zu Kindskopfgröße anwuchs; dabei bestand leichter Ikterus; der Stuhl war acholisch. Es wurde eine Laparotomie gemacht; das Fettpolster war außergewöhnlich stark entwickelt und sehr gefäßreich, ebenso das Ligamentum gastrocolicum und Netz, deren Schwellung die Hauptmasse der gefühlten Geschwulst ausmachte; das Pankreas war wenig vergrößert und mit der Masse durch einen dicken Stiel verbunden. Die Entfernung der Geschwulst, über deren Natur man während der Operation nicht ins klare kam, erschien unmöglich; es wurde aber ein Stückchen stumpf entfernt, was eine starke Blutung verursachte. Tamponade. Die Untersuchung ergab Fettnekrose. Die Heilung erfolgte glatt, nur mußte die Drainage verbessert werden, da Retentionsfieber auftrat. Merkwürdigerweise ist nichts berichtet über ein Abstoßen von Nekrosen usw., obwohl bei der Entlassung des Pat. 3 Monate später die Geschwulst als völlig verschwunden angegeben wird, und Pat. bei sonst gutem Allgemeinbefinden 45 Pfund Körpergewicht verloren hatte. Ein Jahr nach der Operation fühlte sich Pat. »besser wie mehrere Jahre vor ihr«.

Scheuer (Berlin).

42) **H. Bezdék.** Zur Kasuistik der retrograden Inkarzeration nach Maydl.

(Časopis lékařů českých 1903. p. 1004.)

Bei einer 53jährigen Frau mit inkarzerierter Schenkelhernie führte ein Arzt am 3. Krankheitstage die Taxis aus; die Reposition gelang zwar, da sich aber die Beschwerden bedrohlich steigerten, schritt man am 4. Krankheitstage zur Laparotomie, durch welche ein Peritonealabszeß in der Ileocoecalgegend eröffnet wurde. In der Abszeßhöhle lag der Proc. vermiformis, der die Form eines Hufeisens hatte. Quer über beide Schenkel des letzteren lief eine Einklemmungsfurche; die dazwischen gelegene bogenförmige Partie war nekrotisch, während das zentrale und periphere Ende des Wurmfortsatzes nicht kollabiert war. Im Bruchsack ebenfalls Eiter. Offenbar war nur die mittlere Partie der Appendix inkarzeriert gewesen und wurde im nekrotischen Zustande reponiert, worauf sich der Abszeß entwickelte. Amputation des Wurmfortsatzes, Heilung. **G. Mühlstein** (Prag).

Berichtigung.

Um Mißverständnissen vorzubeugen und um weniger gute Präparate zu verhüten, erlaube ich mir aus Anlaß von Dr. Salkindsohn's Aufsatz: »Zur Frage der Catgutsterilisation« in Nr. 3 d. Bl. 1904 darauf aufmerksam zu machen, daß das von mir angegebene Jodcatgut nicht in einer Lösung von 1 Jod, 10 Jodkalium und 100 Wasser, sondern in 1 Jod, 1 Jodkalium und 100 Wasser präpariert wird.

Kopenhagen, März 1904. M. Claudius.

Originalmitteilungen, Monographien und Separatabdrücke wolle man an *Prof. E. Richter* in Breslau (Kaiser Wilhelmstraße 115), oder an die Verlagshandlung *Breitkopf & Härtel*, einsenden.

Druck und Verlag von Breitkopf & Härtel in Leipzig, Nürnbergerstraße 36/38.

Digitized by Google

᐀# Zentralblatt
für
CHIRURGIE

herausgegeben
von

E. von Bergmann, in Berlin, **F. König,** in Berlin, **E. Richter,** in Breslau.

Einunddreifsigster Jahrgang.

Wöchentlich eine Nummer. Preis des Jahrganges 20 Mark, bei halbjähriger Vorauszahlung. Zu beziehen durch alle Buchhandlungen und Postanstalten.

Nr. 14. **Sonnabend, den 9. April.** **1904.**

Digitized by Google

(Aus dem öffentlichen Kaiser Franz Josef-Hospital in Trebitsch.)

Ein neues Verfahren zur operativen Therapie der chronischen Nephritis.

Von

J. Bakeš, Primararzt.

Die im Med. record 1901 von Edebohls publizierte Nierendekapsulation wurde von seiten der europäischen Chirurgen mit Reserve aufgenommen, von einigen (Israel, Kümmell) versucht, jedoch als nahezu erfolglos bei uns ad acta gelegt. Damit wurde auch die Idee, chronische Nephritiden in den Bereich chirurgischen Schaffens zu ziehen, vorderhand zu Grabe getragen.

Nichtsdestoweniger wurde die Methode von Edebohls und seinen amerikanischen Fachgenossen weiter geübt, und die Berichte über erfolgreiche einschlägige Eingriffe, welche in der letzten Zeit bereits die stattliche Ziffer von 200 erreicht haben, tauchen immer wieder in den Fachschriften unserer transatlantischen Kollegen sporadisch auf. Durch diese Mitteilungen angeregt, habe auch ich im verflossenen Jahre einen Fall von chronischer Nephritis dem Edebohls'schen Verfahren unterzogen und, überrascht durch den unerwartet erzielten Heilerfolg, das Thema nicht mehr fallen gelassen.

Der operierte Fall, welcher quoad momentanen Erfolg einwandsfrei erscheint, verlief wie folgt:

Bei dem 25jährigen Bauer L. S. aus Ronchowan (Mähren) besteht angeblich seit vielen Jahren (10?) eine von praktischen Ärzten und in mehreren Krankenhäusern konstatierte und behandelte chronische Nephritis dunkler Ätiologie (Erkältung im 17. Lebensjahre? Alkohol?).

Bei einer am 21. April 1903 erfolgten Spitalsaufnahme bestanden außer typischem blaßen, gedunsenem Aussehen starke Ödeme der Beine, Ascites, Dyspnoe, große Mattigkeit. Im Harne starke Eiweißmengen (Essbach 7—8 ‰), im Sedimente zahlreiche Zylinder.

29. Mai. Bilaterale Dekortikation beider Nieren nach Edebohls (in einem Akte).

Der vorbereitete Pat. wird über ein zusammengerolltes Luftkissen in Bauchlage auf den Operationstisch gelegt; am lateralen Rande des Musc. sacrospinalis wird auf die Niere eingeschnitten, nach Spaltung der Fascie und der ödematösen Fettkapsel das Organ manuell ausgeschält. Beiderseits typische »große weiße Niere«. Das Volumen des Organs gestattet es nicht, die Luxation desselben vor die Rückenwunde auszuführen, deshalb bietet die Dekortikation erhebliche technische Schwierigkeiten, die schließlich überwunden werden. Der Eingriff gelingt beiderseits vollkommen. Verlauf reaktionslos. Pat. überstand die Operation gut, die nächsten 2 Wochen verliefen jedoch ohne den geringsten sichtbaren Erfolg. Von da ab zeigte der täglich 3mal aufgestellte Essbach durchschnittlich etwas verminderten Eiweißgehalt des Harnes (Schwankungen zwischen 3—5 ‰), die Ödeme verloren sich langsam (allerdings wurden auch gelinde Diuretika gereicht)

Digitized by Google

und das einzig erfreuliche war, daß Pat. subjektiv sich stärker und wohler fühlte. 30. Mai erfolgte seine Entlassung in sichtlich gebessertem Zustande.

Nach 2 Monaten neuerliche Vorstellung: Pat. fühlt sich wohl, nur bei Diätfehlern treten Ödeme an den Beinen auf, die aber sich rasch wieder verlieren. Im Harne sind noch erhebliche Eiweißmengen zu konstatieren (Essbach 4⁰/₀₀).

Nach 8 Monaten berichtet Pat. anher, daß sein Befinden nun ein andauernd vortreffliches ist, daß er in der letzten Zeit überhaupt nicht mehr angeschwollen war und unbehindert seiner Beschäftigung als Landwirt nachgehen kann. Er stellte auch sein persönliches Erscheinen in der Anstalt bald in Aussicht.

Bekanntlich kulminiert das Bestreben des Edebohls'schen Verfahrens in Schaffung neuer Zirkulationsverhältnisse für die erkrankte Niere nach einer in der Chirurgie schon eingebürgerten Idee, welche andernorts in der operativen Praxis erfolgreich geübt wird (Talma).

Die Reposition der denudierten Niere in ihre relativ gefäßarme Fettkapsel scheint mir daher der schwache Punkt der oben erwähnten Methode Edebohls' zu sein, zumal die sichere Bildung eines ausgiebigen Kollateralkreislaufes bei seinem Verfahren weder durch Autopsie noch experimentell sicher erwiesen wurde.

Deshalb beschloß ich das Organ nach ausgeführter Dekortikation mit den stark vaskularisierten Gebilden der Peritonealhöhle in enge Verbindung zu bringen, um dadurch die neue Vaskularisation seines Parenchyms energischer anzubahnen und gewissermaßen zu garantieren.

Durch eine Reihe von Leichenversuchen gelangte ich zu folgenden zwei Methoden:

I. Methode: Die Netzeinhüllung der dekortizierten Niere.

Die durch den schrägen Flankenschnitt Schede's freigelegte Niere wird nach Spaltung ihrer Fettkapsel nach Edebohls dekortiziert, sodann wird das Peritoneum parallel dem oberen Rande des Coecum und Colon ascendens gespalten, der untere Wundrand desselben entlang dem Nierenhylus mit feinsten das Nierenparenchym fassenden Nähten der ganzen Länge nach befestigt. Hierauf wird das Netz durch den Peritonealschlitz hervorgezogen und das ganze Organ in dasselbe eingehüllt. Die peripheren Partien des Netzes werden teils an die Niere selbst, teils an die benachbarten Gewebe befestigt und dadurch am Zurückschlüpfen gehindert. Die Naht des oberen Peritonealwundrandes an die Serosa des Omentums und eine Etagennaht der Wunde beschließen den Eingriff.

II. Methode: Die intraperitoneale Dislokation der dekortizierten Niere.

Das denudierte Organ wird durch einen entsprechend langen, parallel der Insertionsstelle des Colon ascendens medial angelegten Peritonealschlitz in die Bauchhöhle verlagert und zwischen den Mesenterialwurzeln des Dünn- und Dickdarmes, nach energischer Friktion der betreffenden Serosaflächen, befestigt. Schluß des Peritonealschlitzes um den Nierenhylus.

Digitized by Google

Auf der linken Seite bieten die Technicismen infolge des freien Mesosigmoideum ganz geringe Abweichungen.

Was die Wahl der zwei beschriebenen Methoden anlangt, so richtet sich dieselbe 1) nach der Größe der Niere und 2) hauptsächlich nach den vorgefundenen Netzverhältnissen. Bei einem geschrumpften atrophischen Omentum tritt die zweite Methode (intraperitoneale Dislokation) in ihre Rechte.

Am 22. Februar fand ich Gelegenheit, die erste von den eben beschriebenen Methoden zur Ausführung zu bringen und werde mir erlauben, über den Verlauf des Falles künftig ausführlich zu berichten.

Es erübrigt mir noch zu erwähnen, daß Pat. den Eingriff vorläufig gut vertragen hat, und daß die Technik der Operation trotz der Größe der Niere (abermals »große weiße Niere«) gar keinen Schwierigkeiten begegnete, und das dekortizierte Organ nahezu ganz in das vorgezogene Omentum eingehüllt werden konnte.

---

1) **Hildebrand.** Jahresbericht über die Fortschritte auf dem Gebiete der Chirurgie. VIII. Jahrg. Bericht über das Jahr 1902.

Wiesbaden, **J. F. Bergmann,** 1903.

H.'s ausgezeichnetes Nachschlagewerk zeigt auch in dem vorliegenden 8. Bande die alten Vorzüge der guten Zusammenstellung und leichten Übersichtlichkeit über alle Einzelgebiete der chirurgischen Gesamtwissenschaft und Literatur. Bei der Überfülle des Materiales ist es wohl kein Wunder, wenn einzelne Arbeiten, die in dem betreffenden Jahre herausgekommen sind, nicht erwähnt werden. Um Aufsätze von großer Bedeutung handelte es sich nach unserer Durchsicht dabei nicht. Der stattliche Jahrgang beweist wiederum, daß die Arbeitsamkeit und Lust am Publizieren bei den Fachgenossen nicht im Abnehmen begriffen. Der Bearbeitung des immer noch wachsenden Materiales haben sich neben den früheren Mitarbeitern einige neue unterzogen. Außer geringen verbessernden Änderungen der Einteilung ist die Anordnung des Stoffes im ganzen die alte geblieben. **E. Siegel** (Frankfurt a. M.).

2) **R. Rieder**-Pascha (Constantinopel). Für die Türkei.

(Selbsterlebtes und Gewolltes Bd. I.)

Jena, **Gustav Fischer,** 1903.

In dem ersten vorliegenden Bande schildert uns Verf. die Entstehung des durch ihn im Auftrage der türkischen Regierung zunächst ausgebauten, dann zum Teil neu errichteten, allen Anforderungen der Jetztzeit entsprechenden Krankenhauses Gülhane und der dazugehörigen Institute der Medizinschule. Die der türkischen Regierung unterbreiteten Vorschläge über Baulichkeiten, über Ausbildung ge-

Digitized by Google

schulten Krankenwärterpersonals für Friedens- und Kriegszeiten, sowie die Pläne für den Unterricht in der Medizinschule enthalten viel Interessantes. Alles zeugt von dem großen Fleiß und der emsigen Arbeitsamkeit, mit der Verf. nach reiflichster Erwägung seine der türkischen Regierung gemachten Vorschläge durch deren Unterstützung hat verwirklichen können.

Ein weiterer Abschnitt berichtet über die Tätigkeit in dem auf diesem Wege entstandenen Institut, über die verschiedenen dortigen Erkrankungen, resp. deren Behandlung (Operationen) und den Gang des Unterrichtes. Bezüglich der Erkrankungen sei hervorgehoben die Häufigkeit der Tuberkulose und Anämie, die zahllose Opfer fordern. Ruhr tritt zeitweise sehr verbreitet und bösartig in der Türkei auf. Malariaherde gibt es nur wenige. Die vorkommenden Erkrankungsfälle sind meistens auf Einschleppung zurückzuführen. Geradezu als Seuche herrscht die Syphilis und zeitigt häufig schwere Spätformen; dabei wird Tabes selten gefunden, überhaupt Folgeerscheinungen am Zentralnervensystem wenig beobachtet. Die mannigfachen interessanten Details lassen sich im Rahmen eines Referates nicht wiedergeben. Das Buch muß jedem zum Lesen empfohlen werden; besonders werden Kollegen, die sich mit Neueinrichtungen von Krankenhäusern, Verwaltung usw. beschäftigen müssen, manch praktischen Wink in dem Buche finden. **Grosse** (Kassel).

---

3) **Klopstock** und **Bockenheimer.** Beitrag zur Agglutination der Staphylokokken.

(v. Langenbeck's Archiv Bd. LXXII. Hft. 2.)

Bei der Ubiquität der Staphylokokken war es von jeher interessant, zu versuchen, ob man die pathogenen eitererregenden von den unschädlichen zu unterscheiden vermöge. Die bisherigen Methoden der Färbung und des Tierversuches führten nicht zum Ziel. Auch die Gruppeneinteilung in farbstoffbildende und farblose Kulturen war für die Pathogenität irrelevant. Erst Neisser und Wechsberg gelang es, eine wichtige Unterscheidung zu finden. Sie wiesen nämlich nach, daß der typische Staphylokokkus pyogenes albus und aureus Hämolysin und Leukocidin bilden, während die saprophytischen Aureus- und Albusstämme diese Toxine nicht erzeugen. Als weiteres Unterscheidungsmerkmal wurde zuerst von Kolle und Otto das Agglutinierungsverfahren herangezogen. Mit hochwertigen agglutinierenden, mit menschenpathogenen Traubenkokken hergestellten Seren gewannen sie ein Erkennungsmittel der echten menschenpathogenen Traubenkokken. In einer späteren Arbeit stellten sie fest, daß unter den echten pathogenen Kokken schwer und leicht agglutinierbare Kulturen vorkommen, und daß die ersteren nur dadurch identifiziert werden können, daß sie ein stark agglutinierendes Serum für pathogene Kokken verschiedener Herkunft zu bilden vermögen.

Digitized by Google

Die beiden Verff. stellten nun selbst derartige ausgedehnte Versuchsreihen an. Sie züchteten Staphylokokken auf schwach alkalischem Agar, prüften ihre Zugehörigkeit zu den echten Staphylokokken nach den bisher üblichen Methoden und benutzten zu den Immunisierungsversuchen stets 24stündige Agarkulturen, die durch Erhitzen auf 70° abgetötet und Kaninchen — am besten in die Ohrvenen — injiziert wurden. Mit der Einspritzung einer Kultur wurde begonnen, und in gehörigen Zwischenräumen stieg man dann bis zu 3—4 Kulturen. Höher durfte man nicht gehen, da die Tiere sonst starben. Den Kaninchen wurde 10 Tage nach der letzten Injektion Blut entnommen und danach das Serum abgeschieden. Die Ausführung der Agglutination erfolgte nach der von Kolle und Otto angegebenen Methode. Stets wurden Kontrollversuche mit normalem Serum und mit 0,8%iger steriler Kochsalzlösung gemacht. Die Ergebnisse der interessanten Versuche gehen dahin, daß ein durch pathogene Kokken erzeugtes Serum nicht nur den homologen Stamm, sondern auch die meisten anderen Stämme agglutiniert. Pathogene Staphylokokken, die von einem spezifischen Serum nur wenig mehr als von normalem Serum derselben Tierart agglutiniert werden (schwer agglutinierende Stämme), sind imstande, ein Serum zu erzeugen, das sie selbst und andere pathogene Staphylokokken agglutiniert. Saprophytische Traubenkokken werden von einem Serum, das von pathogenen Kokken stammt, nicht agglutiniert. Ebenso können Sera von saprophytischen Arten nie pathogene Stämme in stärkerer Verdünnung, sondern auch nur saprophytische Kokken agglutinieren. Außerdem gibt es saprophytische Staphylokokken, mit denen sich überhaupt kein agglutinierendes Serum erzeugen läßt. Was die Hämolysinbildung betrifft, so konnten die Verff. ebenfalls feststellen, daß nur diejenige Stämme, welche sich durch die Agglutinationsprobe als pathogen erwiesen hatten, auch Hämolysine produzierten.

Zum Schluß wird auf die praktische Bedeutung der Versuche hingewiesen. **E. Siegel** (Frankfurt a. M.).

---

4) **J. Gaube** (du Gers). Cours de minéralogie biologique du pouvoir rotatoire des sérums et de ses relations avec leur minéralisation.

Paris, **Maloine**, 1902. 25 S.

In der vorliegenden Eröffnungsvorlesung berichtet G. eingehend über den Einfluß des Mineralgehaltes eiweißhaltiger Stoffe auf das Drehungsvermögen derselben. Er benutzte zum Studium unter anderem verschiedene Serumarten, bei welchen er sowohl eine rechts- wie linksdrehende Eigenschaft feststellte. Auf Näheres kann hier nicht eingegangen werden. **Neck** (Chemnitz).

Digitized by Google

5) **Lessing.** Knochensarkome im Röntgenbild.

(Berliner klin. Wochenschrift 1903. Nr. 41.)

Verf. will durch die dem Artikel beigegeben Röntgenbilder die ein schaliges und ein nichtschaliges Sarkom des Femur wiedergeben, darauf hinweisen, daß uns das Röntgenverfahren vor einer Probeinzision einen wertvollen objektiven Aufschluß über die Art der Ausbreitung und des Wachstums der vorliegenden Geschwulst geben kann. Alleiniges oder ausschlaggebendstes Mittel soll es jedoch nicht sein, Anamnese und sonstiger objektiver Befund müssen ebenfalls auf Sarkom hinweisen. Von besonderem Wert ist das Röntgenbild bei der Nachuntersuchung auf lokales Rezidiv.

Langemak (Erfurt).

---

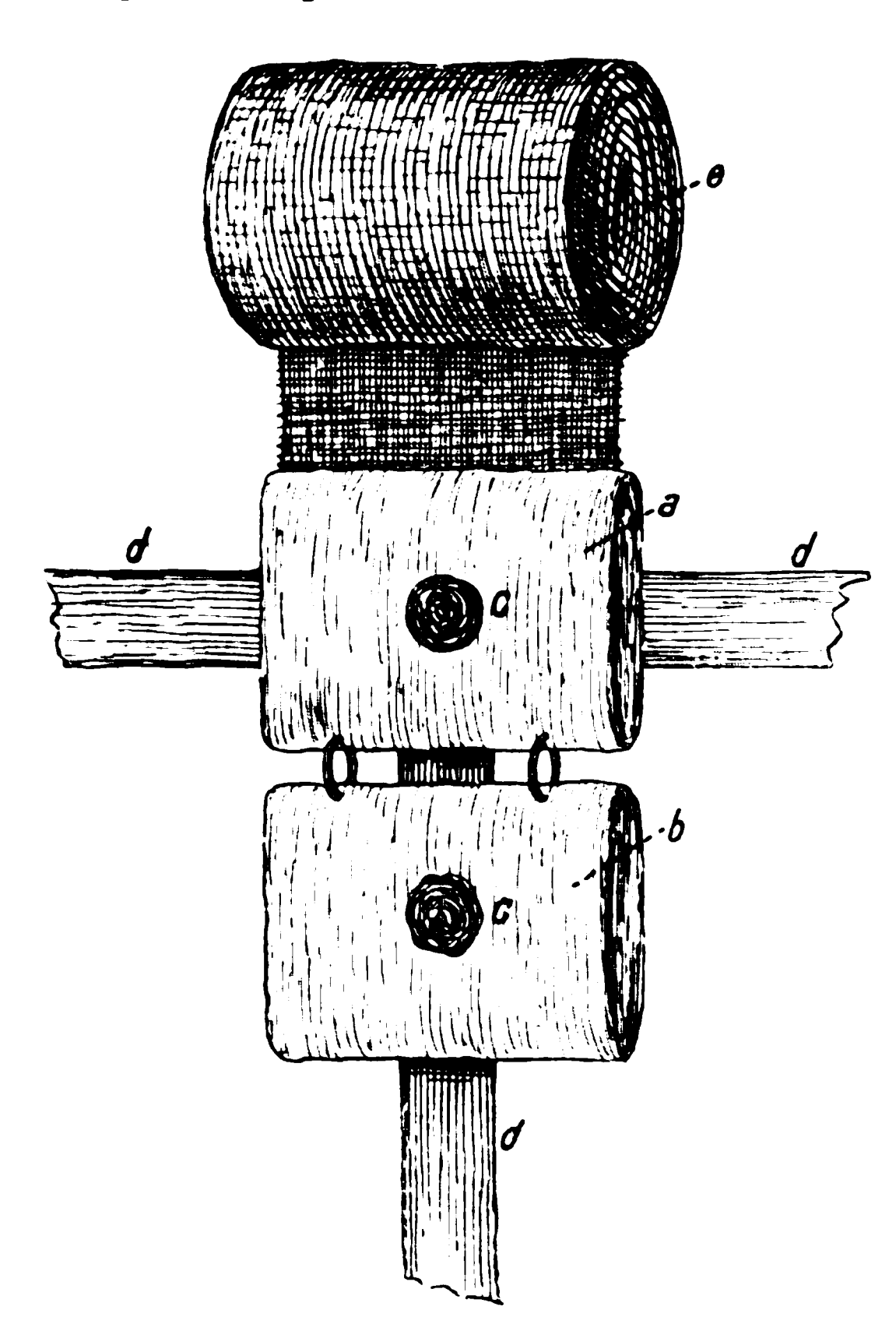
6) **Senn.** First dressing of the battlefield.

(Reprint of the association of military surgeons of the United States.) Pennsylvania, **Carlysle,** 1903. 40 S.

Verf. bespricht in dem auf dem Kongreß zu Madrid in der militärärztlichen Sektion gehaltenen Vortrage zunächst die Charakteristik der durch das kleinkalibrige Geschoß gesetzten Wunden in Anlehnung an die bereits von v. Bergmann, Bruns und Küttner verfaßten Publikationen. Alles Heil für die Verwundeten sieht er in einem nach der Verwundung möglichst schnell angelegten Verbande. Im spanisch-kubanischen Kriege hatten die Verwundeten sich selbst in zahlreichen Fällen den ersten Verband angelegt oder er war ihnen durch ihre Kameraden angelegt worden. Das Resultat war ein ausgezeichnetes, indem diese Wunden fast sämtlich unter dem trockenen Blutschorfe heilten. S. verlangt daher im Gegensatz zu den bei uns bis jetzt noch üblichen Ansichten, daß jeder Soldat in die Lage gesetzt sei, sich selbst oder seinen Kameraden nach stattgefundener Verwundung zu verbinden, daß mithin auch die Krankenträger diesen Verband anlegen. Dazu ist erforderlich, daß alle Mannschaften und Offiziere über die Anlegung des ersten Verbandes schon zu Friedenszeiten instruiert werden, daß ferner das Verbandpäckchen einfach und antiseptisch wirkend konstruiert ist. Wenn die Wunde des kleinkalibrigen Geschosses auch praktisch als aseptisch gilt, so können nach S. doch von der Haut Keime nachträglich hineingelangen, wenn die bedeckende Verbandschicht nicht antiseptisch konstruiert ist. Eine Desinfektion der Wundumgebung hält er, wie auch wir in Deutschland, für unnötig, ja unter Umständen für schädlich, nur am Kopfe sollen die Haare in der Umgebung der — unberührt bleibenden — Wunde fortgeschnitten werden. Wieder im Gegensatz zu v. Bergmann u. a. will S. das Anlegen der Esmarch'schen elastischen Binde bei schweren Blutungen nur den Sanitätsoffizieren gestatten, das niedere Sanitätspersonal soll sich dabei mit Hochlegen des Gliedes, Druckverband, Beugungen in den Gelenken begnügen. Da bereits nach zweistündigem Liegen einer elastischen Binde Gangrän eintreten könne, glaubt S., daß durch das Umlegen der Binde von

Digitized by Google

dem Hilfspersonal mehr Schaden als Nutzen gestiftet werden könne. Der auch von Laien angelegte erste Verband soll auf den Verbandplätzen von den Ärzten nicht ohne zwingenden Grund entfernt werden. Der baldige Transport aus der Feuerlinie ist anzustreben, soll aber vermieden werden, wenn feindliche Geschosse das Gelände bestreichen. Die Sanitätsformationen — wenigstens die Truppen- und Hauptverbandplätze — sollen möglichst nahe an die Truppe herangelegt werden unter Benutzung von Hügeln und Hohlwegen als Deckung. Ein 11 Zoll dicker aufgeworfener Erdwall kann die Verwundeten vor den feindlichen Geschossen schützen. Beim Rückzug der Truppe bleiben die Verwundeten, Sanitätsoffiziere und das übrige Personal an Ort und Stelle unter dem Schutze der Genfer Konvention. Das vom Verf. konstruierte Verbandpäckchen besteht aus zwei aus steriler Baumwolle gefertigten Kissen (*a* und *b* Fig.), in deren Mitte entsprechend der Stelle, wo es auf die Wunde kommt, Borosalizylpulver in Mischung von 1 : 4 fixiert und durch Jodtinktur kenntlich gemacht ist (*c*). Auf der hinteren Fläche der Kissen sind Heftpflasterstreifen (*d*) angebracht, welche zum Festhalten der Kissen dienen. Außerdem wird dann noch um die Kissen eine mit ihnen verbundene Gazebinde (*e*) herumgewickelt. Eingehüllt ist alles zunächst in Paraffinpapier und dann in wasserdichte Leinwand. Auf der Innenseite der letzteren befindet sich eine Instruktion über die Anwendung des Verbandzeuges. Zwei Sicherheitsnadeln sind beigegeben.



Herhold (Altona).

Digitized by Google

7) **Bamberg.** Sanoform als Ersatzmittel des Jodoforms.
(Berliner klin. Wochenschrift 1903. Nr. 38.)

Das Sanoform ist ein weißes geruch- und geschmackloses Pulver, das durch Licht nicht zersetzt wird und dessen Jodgehalt 62,7% beträgt; der Schmelzpunkt liegt bei 110°. Die therapeutische Wirkung entsteht durch die Abspaltung von freiem Jod und von Salizylsäure. Daß das Sanoform ungiftig ist, wurde schon vor Jahren experimentell festgestellt. Verf. hat durch Tierexperimente den Beweis erbracht, daß das Medikament nicht unzersetzt durch den Körper geht, und durch bakteriologische Untersuchungen festgestellt, daß eine bakterizide Wirkung auch dem Sanoform nicht eigen ist, sondern wie beim Jodoform sich nur ein entwicklungshemmender Einfluß geltend macht. In 225 Fällen angewandt, hat das Sanoform niemals nachteilige Nebenwirkungen verursacht, und erscheint dem Verf. das Präparat geeignet, das Jodoform in all den Fällen, in denen wir dieses bisher anwandten, zu ersetzen.

Langemak (Erfurt).

---

8) **D. Panýrek.** Eriophorum, ein neuer Verbandstoff.
(Časopis lékařů českých 1903. p. 1299.)

In unserem Klima wächst auf feuchten Böden eine ungemein verbreitete Grasart, Eriophorum, Wasen- oder Mattenwolle, deren quastenförmige Blüten einen vorzüglichen Ersatz für die Baumwollwatte darstellen. Die Blüte bildet eine Federkrone, deren weiße Haare sehr elastisch sind, sich durch Kochen leicht sterilisieren lassen, Wundsekret leicht aufsaugen, die Haut nicht reizen und die Transpiration nicht behindern. Mit Kollodium bilden die Haare ein festhaftendes, nicht brüchiges Deckmittel. Da die Pflanze vom April bis Juli blüht, außerordentlich verbreitet ist und keiner Pflege bedarf, so bietet dieselbe ein billiges Verbandmaterial, namentlich bei Leistung der ersten Hilfe im Freien, speziell bei nicht offenen Wunden.

G. Mühlstein (Prag).

---

9) **A. Sack.** Über die Erfahrungen mit dem neuen Anthrasolpräparat.
(Monatshefte für praktische Dermatologie Bd. XXXVII. Nr. 11.)

Anthrasol ist ein von den schädlichen Beimengungen befreiter mit Wachholderteer und Mentholöl versetzter Steinkohlenteer, der dünnflüssig und farblos ist und die Haut sehr wenig reizt. Er mischt sich in beliebigem Verhältnis mit Alkohol, Äther, Benzol, Azeton, Fetten, Vasogen, Pasten, Seifen, Glyzerinleim usw., wirkt juckstillend (besonders bei Pruritus ani), bewährt sich bei Kopfschuppen (1—5%), bei psoriasiformen Ekzemen und leichter Psoriasis usw. Für Salben empfiehlt S. besonders: Anthrasol, Lanolin āā 3,0, Ungt. glycerin. ad 30,0.

Jadassohn (Bern).

Digitized by Google

10) **Dreuw.** Zur Behandlung des Lupus. (Vorläufige Mitteilung.)

(Monatshefte für praktische Dermatologie Bd. XXXVII. Nr. 5.)

Die neue Methode wird folgendermaßen ausgeführt: Der Lupusherd wird durch Chloräthyl sehr stark vereist, dann wird reichlich rohe Salzsäure mit einem um einen Holzstab gewickelten Wattebausch fest eingerieben; wenn Schmerz entsteht, wieder vereist; bei tiefen Herden muß solange gerieben werden, bis die Epidermis eine breiige Masse bildet. Danach wird Puder (z. B. Jodothymoform) oder Zinkschwefelpaste aufgestreut und verbunden; mit den sich bildenden Borken wird nach 8—14 Tagen ein großer Teil der Lupusknötchen abgestrichen; restierende Knötchen werden mit Tinte angezeichnet, vereist und mit roher Salzsäure mittels eines zugespitzten harten Hölzchens zerstört. Die Resultate waren (bei 9 Pat.) gut und schnell. Die Methode ist billig, ohne großen Apparat, ohne große Schmerzen ausführbar, ungefährlich. Weiteres muß die Zukunft lehren.

Jadassohn (Bern).

---

11) **C. Raneletti.** Über eine neue Behandlungsmethode der einem operativen Eingriff unzugänglichen krebsigen und anderweitigen bösartigen Neubildungen und des Lupus.

(Klinisch-therapeutische Wochenschrift 1902. Nr. 51 u. 52.)

R. hat ein neues Ätzmittel für inoperable Geschwülste zusammengestellt, das er Mirmol nennt und dessen Hauptbestandteil neben anderen das Formalin darstellt. Es wird in der vorliegenden Arbeit vom Verf. unter Beifügung einer ausführlichen Anwendungsvorschrift warm empfohlen. Es verwandelt die jauchigen Geschwülste in trockene, reizlose Schorfe, die bald abfallen. Blutung, Entzündung, Geruch und Schmerzen hören auf, ja es tritt zeitweise eine deutliche Narbenbildung ein, die von den Pat. als Heilung empfunden wird. Neben Hautkrebsen wandte Verf. es mit Erfolg bei Uteruskarzinomen, bei Mastdarmkarzinomen, ja auch in der Mundhöhle an. Ferner verwandelt es feuchte, diffuse Gangrän in trockene demarkierte Mumifikation, bringt Phlegmonen zur Austrocknung und wirkt heilend auf den Lupus ein. Das Mirmol wird in verschiedenen Verdünnungsgraden als feuchter Umschlag angewandt, wobei die gesunde Haut davor geschützt werden muß.

Zum Schluß folgen zahlreiche kurze Krankengeschichten, die die Erfolge illustrieren.

Schmieden (Bonn).

---

12) **A. Läwen.** Die örtliche Anästhesie bei Zahnextraktionen mit besonderer Berücksichtigung der Adrenalingemische.

(v. Langenbeck's Archiv Bd. LXXII. Hft. 2.)

Bei der Anästhesierung für Zahnextraktionen handelt es sich vornehmlich um zweierlei Verfahren, die Leitungsunterbrechung der Nerven, welche im ganzen wegen ihrer Unsicherheit wieder ver-

Digitized by Google

lassen ist, und um die terminale Anästhesie, zu welcher als souveränes Mittel das Kokain verwendet wurde, bald als Einpinselungen, bald als subgingivale Injektionen. Nur die letztere Anwendungsweise kommt in Betracht. Die verschiedenartigen Modifikationen der Anwendung und Kombinationen mit anderen Mitteln — wie Antipyrin, Karbolsäure — beweisen, daß man mit den Resultaten der einzelnen Versuche nicht recht zufrieden war. Von Ersatzmitteln für das Kokain sind alle bekannten, wie Tropakokain, Eukain, Orthoform, Nirvanin u. a. m., erprobt worden. Die Vorteile und Nachteile derselben sind im einzelnen näher beschrieben. Über die Kataphorese mit Kokain und Guajakol hat L. keine eigenen Erfahrungen. Man hat der Einspritzung aller genannten Medikamente vorgeworfen, daß sie häufig lästige Weichteilschwellungen verursacht. Bei Verwendung sterilisierter, osmotisch indifferenter Lösungen konnte Verf. nie auf die Injektionen zu schiebende Schwellungen beobachten.

In neuester Zeit haben die örtlichen Anästhesierungsmethoden am Alveolarfortsatz einen wesentlichen Fortschritt durch die kombinierte Anwendung von lokal anästhesierenden Mitteln mit Nebennierenpräparaten erfahren. L. verwendet dazu 1 %ige Kokainlösung, die mit 0,8 %iger Kochsalzlösung hergestellt wird, und 3 Tropfen einer Adrenalinlösung von 1:1000. Es genügen für Zahnextraktionen 1—2 ccm Kokainlösung, so daß im höchsten Falle 0,2 g Kokain und 0,1 mg Adrenalin injiziert werden. Aus zahlreichen Beobachtungen ging hervor, daß das im Anschluß an Periodontitis äußerst druckempfindliche entzündete Periost des Alveolarfortsatzes mit dem darüberliegenden, ebenfalls entzündeten Zahnfleisch auf diese Weise ausnahmslos völlig anästhetisch zu machen ist. Unsicherer war die Wirkung auf die intraalveolaren Zahnnerven. Am brauchbarsten scheint die Kokain-Adrenalinalinanästhesie bei der Entfernung hochgradig zerstörter pulpenloser Zähne und Wurzelreste zu sein. Hier war die Extraktion fast durchweg schmerzlos auszuführen. Von großem Vorteil ist hier auch die Gewebsanämie. Aus technischen Gründen ist bei Zähnen des Oberkiefers die Anästhesie sicherer zu erreichen als bei denen des Unterkiefers. Das Eukain war in Verbindung mit Adrenalin meist von guter Wirkung; in einigen Fällen jedoch, namentlich bei pulpitischen Zähnen, bestand der Eindruck, als ob die Anästhesie nicht so tief gehe wie bei Kokain-Adrenalin.

L. kommt zu dem Schluß, daß die Kokain-Adrenalinanästhesie allen anderen Verfahren an Sicherheit überlegen ist. Der Wert des Adrenalinzusatzes beruht in der größeren Ausbreitung der Kokainanästhesie der Fläche und Tiefe nach, in ihrer längeren Dauer, in der intensiven Gewebsanämie und in der Herabsetzung der Kokaintoxizität. Nachblutungen wurden nicht beobachtet.

Die Arbeit ist aus der Abteilung von H. Braun in Leipzig, dem wir schon mehrfach Förderung der Lokalanästhesie verdanken.

E. **Siegel** (Frankfurt a. M.).

Digitized by Google

13) **E. Payr.** Über neuere Methoden zur operativen Behandlung der Geschwülste des Nasen-Rachenraumes, mit besonderer Berücksichtigung der Kocher'schen osteoplastischen Resektion beider Oberkiefer.

(v. Langenbeck's Archiv Bd. LXXII. Hft. 2.)

Die Freilegung des Nasen-Rachenraumes wird erfordert durch ausgedehnte, auf natürlichem Wege nicht mehr entfernbare Basisfibrome und durch bösartige Geschwülste des Nasen-Rachenraumes. Zu den bekannten und bisher gebräuchlichen Methoden, deren erste v. Langenbeck's osteoplastische Resektion des Oberkiefers war, ist neuerdings die Kocher'sche Methode, die osteoplastische Resektion beider Oberkiefer hinzugekommen, welche es gestattet, unter völliger Übersicht zu operieren. Sie hat auch noch den Vorteil voraus, daß sie nahezu gar nicht entstellt. P. hatte selbst Gelegenheit, einem 14jährigen Knaben nach diesem Verfahren ein großes zellreiches kavernöses Fibrom zu exstirpieren und kommt auf Grund dieses Falles näher auf die Vorzüge der Kocher'schen Operation zu sprechen, die anscheinend noch wenig ausgeführt wird. Sie wird in der Weise vorgenommen, daß nach Spaltung der Oberlippe bis ans Nasenloch und Inzision der Schleimhaut über dem Alveolarfortsatz nach beiden Seiten hin der Oberkiefer über dem Alveolarrand quer in der Richtung nach außen durchgemeißelt wird. Der harte Gaumen wird dann median mit dem Meißel durchgeschlagen, event. auch der weiche Gaumen gespalten, und beide Hälften des Oberkiefers werden dann seitwärts verzogen. Nun wird die Nasenschleimhaut gespalten, der Vomer seitwärts gedrängt, die Nasenmuscheln exzidiert. Auf diese Weise wird die Schädelbasis ohne nachträgliche Entstellung freigelegt.

Was die Lagerung bei der Operation wegen der Aspirationsgefahr betrifft, so warnt Kocher selbst davor, die Narkose bei hängendem Kopfe zu machen, da die venöse Blutung zu stark wird. P. glaubt eine Lagerungsmethode gefunden zu haben, welche die Vorteile der Rose'schen darbietet, zugleich aber ihre Nachteile vermindert. Er legt den Pat. auf einen steil gestellten Stelzner'schen Operationstisch, so daß der ganze Körper auf einer schiefen Ebene ruht. Das Kopfende des Tisches dient als Stützpunkt für die Füße. Der Kopf hängt über das Fußende mäßig steil hinab. Der Winkel, den die schiefe Ebene des Tisches mit der Horizontalen einschließt, beträgt im Maximum 40°, meist nur 25—30. Es fehlt dabei jeder erhebliche Grad von Cyanose. Der Kopf muß fest und solid unterstützt sein. Dies geschieht durch eine verstellbare Holzstütze mit schwerem Metallfuß. Am besten wird die Lagerung an der Abbildung ersichtlich. Die Blutung ist in dieser Lage eine geringe und leicht zu beherrschende. Verf. empfiehlt sie warm an Stelle der Rose'schen. Kocher selbst wendet eine Schräglagerung an, bei welcher der Oberkörper des Kranken kopfabwärts geneigt, der Kopf aber höher gestellt ist als

Digitized by Google

der Hals. Außer der Vermeidung des Einfließens von Blut in die Luftwege bietet diese Lagerungsart noch den Vorteil guter Blutversorgung für das Gehirn und die Medulla oblongata. Für die schmerzlose Ausführung einer Oberkieferresektion ohne Allgemeinnarkose, deren Gefahren ja die hohe Mortalität des Eingriffes verursachen, hält P. eine Anästhesierung des Nervus supramaxillaris geeignet, welcher in der Hauptsache den Oberkiefer innerviert, durch Kokain in Verbindung mit Adrenalin. Die Injektion hat dicht unter dem Lig. palpebrae ext. am Boden der äußeren Wand der Augenhöhle gegen die Fissura orbitalis inferior hin stattgefunden.

Die Kocher'sche Methode der Freilegung des Nasen-Rachenraumes ist nach Ansicht des Erfinders selbst eine eingreifende Operation, allein sie ist anscheinend in allen Fällen sehr gut vertragen worden. Eine wesentliche Störung der Sprache wird durch sie nicht bedingt; auch bleiben die Zähne völlig erhalten. Was die Indikationsstellung für die eine oder andere Art des Eingriffes bei den Nasen-Rachengeschwülsten anlangt, so soll man bei typischem Nasen-Rachenfibrom, wenn es nicht groß ist, keine Verdrängungserscheinungen macht und weder durch Blutung noch durch Jauchung das Leben seines Trägers in Gefahr gebracht hat oder durch rasches Rezidivieren verdächtig erscheint, die endopharyngealen Methoden anwenden. Ebenso soll man dies bei Pat. tun, welche dem Wachstumsabschluß nahe stehen, da mit diesem häufig eine Besserung des Leidens auftritt. In allen anderen Fällen ist der breite Zugang zur Geschwulst ratsam. Um sich über den Blutreichtum gewisser Formen von Nasen-Rachenpolypen zu orientieren, ist die Untersuchung am hängenden Kopfe, welche eine starke Veränderung der Geschwülste hervorruft, sehr zweckdienlich. **E. Siegel** (Frankfurt a. M.).

---

14) **Jawin.** Die Lage der Speiseröhre bei verschiedenen Verkrümmungen der Wirbelsäule.

(v. Langenbeck's Archiv Bd. LXXII. Hft. 2.)

Verf. bespricht die normale Lage der Speiseröhre und gibt im Anschluß daran die Befunde bei Verkrümmungen der Wirbelsäule, bei Kyphosen und Skoliosen. Im ganzen unterscheiden sich die erhaltenen Ergebnisse nach eigener Aussage desselben hinsichtlich der Abhängigkeit des Ösophagus und anderer Organe von den Krümmungen der Wirbelsäule in nichts Wichtigen von den Ergebnissen älterer Autoren, wie Bouvier und Morosoff.

E. Siegel (Frankfurt a. M.).

---

15) **v. Mikulicz.** Zur Pathologie und Therapie des Kardiospasmus.

(Deutsche med. Wochenschrift 1904. Nr. 1 u. 2.)

Unter den Ursachen der diffusen Ösophagusdilatation mit allen ihren Beschwerden und Folgezuständen hat v. M. im Jahre 1882

Digitized by Google

den Kardiospasmus hervorgehoben. Im weiteren Verfolg dieser Ansicht hat er seit Beginn des Jahres 1903 vier Fälle, in welchen die äußerst hartnäckigen Beschwerden dieses Leidens durch keine andere Therapie beseitigt werden konnten, die forcierte Dehnung der Kardia vorgenommen und recht gute Resultate erzielt. Die Operation wurde in der Weise vorgenommen, daß nach ausgiebiger Eröffnung des Magens unter Kontrolle der einen Hand eine Kornzange, deren Enden mit Gummidrains überzogen waren, ca. 4 cm weit durch die Kardia in die Speiseröhre eingeführt und nun unter sorgfältiger Vermeidung von Schleimhautrissen eine Dehnung vorgenommen wurde, bis die Branchen der Zange etwa 6 cm voneinander entfernt waren.

Borchard (Posen).

---

16) **L. Teleky.** Die Laugenverätzungen der Speiseröhre. (Aus der chirurgischen Abteilung an der allgemeinen Poliklinik in Wien. Vorstand Prof. Alex. Fränkel.)

Wien, **Wilhelm Braumüller,** 1904.

Vorliegender Beitrag T.'s kann als Fortsetzung und Ergänzung der beiden grundlegenden Arbeiten v. Hacker's über die Laugenvergiftungen und Verätzungen in Wien gelten. Nachdem Verf. einen Abriß über Geschichte, Statistik usw. dieser Vergiftungen in Christiania, Pest und Warschau gegeben hat, schildert er die entsprechenden Verhältnisse in Wien; er hebt hier die auffallende Häufigkeit und Schwere dieser Verletzungen hervor, deren Ursache in der hohen Konzentration der im Handel allenthalben leicht käuflichen Lauge zu suchen ist. Zur Beseitigung dieser Mißstände schlägt er besondere behördliche Verordnungen für den Laugeverkauf vor.

Pathologische Anatomie und klinischer Verlauf werden sodann erledigt. Ihnen folgt als wichtigster Abschnitt die ausführliche Besprechung aller in Frage kommenden therapeutischen Maßnahmen. Verf. spricht sich gegen die frühzeitige und die zu intensive Sondenbehandlung aus. In den ersten 2—3 Monaten nach geschehener Verätzung sollte methodisch womöglich gar nicht sondiert werden. Können bereits zu dieser Zeit Flüssigkeiten nicht mehr geschluckt werden, so ist am besten, sobald sich auch vorsichtige Versuche mit zeitweisem Sondieren und wenigen Thiosinamininjektionen als erfolglos erweisen, die Gastrostomie auszuführen. Bringt man den Pat. ohne methodische Dilatationsbehandlung bis zum 4. oder noch besser bis zum 6. Monat, so ist ein Versuch mit Thiosinamin sehr anzuraten, »da manche Fälle von narbiger Speiseröhrenstriktur durch Thiosinaminbehandlung geheilt werden können«. Wie die Erfahrungen des Verf. beweisen, wurden die besten Erfolge erzielt, wenn seit der Verätzung mehr als 6 Monate verflossen waren. Er injiziert bei Erwachsenen 5—10, bei Kindern 2—5 Teilstriche einer 15%igen alkoholischen Lösung subkutan im Interskapularraum 2mal wöchent-

Digitized by Google

lich, macht nach der fünften Injektion eine größere Pause (8—14 Tage) und läßt nur dann, wenn kein befriedigender Erfolg zu verzeichnen ist, eine weitere kleine Anzahl von Einspritzungen folgen. Während der Injektionsbehandlung ist jede Sondendilatation, weil besonders schmerzhaft, auszusetzen, nur vorsichtiges Kontrollbougieren ist erlaubt. Kontraindiziert ist auch hierbei die Anwendung von Thiosinamin, wenn im Körper irgendwo Narben sind, durch deren Erweichen resp. Lockerung der Organismus Schaden nehmen könnte. (Cf. Teleky: Beiträge zur mechanischen und medikamentösen (Thiosinamin) Behandlung der narbigen Speiseröhrenverengerungen, Ref. d. Bl. 1903 Nr. 5.)

Ist mit Thiosinamin ein gutes funktionelles Resultat erzielt, so ist Pat., selbst wenn der objektive Befund noch nicht befriedigend ist, aus der Behandlung zu entlassen. Ist ein Mißerfolg zu verzeichnen, so schlägt T. methodische Dilatationsbehandlung durch den Mund nur bei mittelweiten Strikturen (etwa bis Charrière 15) vor, in den anderen Fällen sollte die Gastrostomie, der er bei Behandlung dieses Leidens ein noch weiteres Feld als v. Hacker einräumen will, mit nachfolgender Bougierung ohne Ende zur Anwendung kommen. Besondere Vorsicht und zartes Vorgehen ist bei der Methode der gespannten Drains — am besten konischer Schlauch nach v. Eiselsberg — anzuwenden. In jedem Falle sollte man aber, bevor man zu irgendeiner aktiveren Behandlungsart greift, »stets versuchen, durch lang andauernde möglichste Ruhigstellung des Ösophagus und Vermeidung jeder Reizung (absolute Milchdiät, Unterlassen des Sondierens) event. bestehende Entzündungserscheinungen zum Verschwinden zu bringen und dadurch die Striktur günstig zu beeinflussen«.

Müller (Dresden).

---

17) **Jordan.** Die Indikationen zur Exstirpation der Milz.

(Berliner klin. Wochenschrift 1903. Nr. 52.)

Der Milzverlust führt keine Schädigung des Organismus herbei und übt vielfach gar keinen Einfluß auf das Allgemeinbefinden aus; infolgedessen sind die Indikationen zur Milzexstirpation in den letzten 10 Jahren erweitert.

Absolute Indikation bildet die subkutane Zerreißung, seltene Anzeige der traumatische Vorfall durch eine relativ kleine Bauchwunde. Die Reposition kann versucht werden, wenn der Verletzte sofort zur Behandlung kommt, die Milz nicht verunreinigt ist. — Bei den serösen, serös-hämorrhagischen und den Blutcysten ist die Splenektomie der Inzision, Einnähung und Drainage vorzuziehen, wenn nicht ausgedehnte Verwachsungen den Eingriff direkt lebensgefährlich gestalten. Bei den sehr seltenen primären Echinokokkuscysten verdient die Splenektomie immer den Vorzug. Auch bei den primären bösartigen Geschwülsten ist sie aussichtsvoll und gerechtfertigt.

Digitized by Google

Alle Versuche, die leukämisch vergrößerte Milz zu entfernen, endeten tödlich. Leukämie und Pseudoleukämie bilden eine absolute Gegenanzeige. Bei Malariamilz muß die Splenektomie als berechtigt und bei geeigneter Auswahl der Fälle als aussichtsvoll bezeichnet werden. Die einfache chemisch-hyperplastische Milz bietet für die Operation die günstigsten Aussichten. Bei der Banti'schen Krankheit ist 17mal mit 14 Heilungen die Exstirpation ausgeführt. Bei Wandermilz soll bei normaler Größe die Splenopexie, bei krankhafter Vergrößerung die Splenektomie gemacht werden. Eine seltene Indikation ist die Nekrose des Organes mit perisplenitischer Eiterung nach Traumen und intralienale Abszeßbildung als Folge hämatogener Infektion; alle bisher operierten 7 Fälle sind günstig verlaufen.

Verf. hat 7mal die Milz exstirpiert und nur einen Fall verloren. (subkutane Ruptur 1, Blutcyste 1, primäre Echinokokkuscyste 1, Lymphosarkom 1, chronische Hyperplasie 3).

Langemak (Erfurt).

---

18) **G. J. Wolynzew.** Die biliären Cirrhosen und Angiocholitiden. Der Wert ihrer Symptome in chirurgischer Beziehung.

(Russki Wratsch 1903. Nr. 43.)

Die im Verlaufe der Cirrhosis biliaris auftretenden Schmerzen, Koliken, das Fieber, die Symptome der Leberinsuffizienz sind Zeichen einer Angiocholitis. Letztere verschlimmert den Verlauf der Cirrhose. Die Cirrhose ohne Angiocholitis erfordert eine bloß interne Behandlung; bringen aber die inneren Mittel keine Besserung der Schmerzen und des Fiebers, so ist operative Hilfe angezeigt (Anlegung einer Gallenblasenfistel, Trennung event. angetroffener Verwachsungen, Untersuchung der Gallengänge usw.). Bei allen Leberkranken muß man genau nach Cholämie in der Anamnese forschen; bei Angiocholitis muß das Blutserum auf den Inhalt von Gallenpigment untersucht werden.

Gückel (Kondal, Saratow).

---

19) **K. Maydl** †. Über den angeborenen Schulterblatthochstand.

(Sborník klinický 1904. p. 73.)

Sprengel hat im Jahre 1891 eine Difformität neu beschrieben, die vor ihm bereits von McBurney und Sands (1888) und Eulenburg (1863) beschrieben worden war, und über deren Anatomie, Ätiologie und Therapie die mannigfachsten Ansichten herrschten. Durch die vorliegende, aus dem literarischen Nachlaß M.'s stammende Arbeit dürfte die Frage des angeborenen Schulterblatthochstandes ihre Lösung gefunden haben. M. beobachtete in seiner Klinik zwei gleichartige Fälle. Im ersten Falle handelte es sich um ein 13-jähriges Mädchen mit typischem linksseitigem Schulterblatthochstand nach der Beschreibung von Sprengel. M. konstatierte nun bei dem Kinde, daß sich vom Innenrande des Schulterblattes eine dicke Knochenspange zur Halswirbelsäule erstreckte, und daß diese Spange

Digitized by Google

die Ursache der mangelhaften Beweglichkeit der linken Oberextremität war. Das Skiagramm bestärkte ihn in dieser Vermutung. Bei der Operation fand man, daß die in Muskulatur eingehüllte Spange vom Bogen des IV. Halswirbels ausging und mittels des knorpeligen peripheren Endes mit einem Knochenvorsprung am Innenrande des Schulterblattes gelenkartig verbunden war. Bei der Exstirpation der Spange wurde der Wirbelkanal eröffnet und die Dura verletzt. Nach einem Monate verließ Pat. mit normaler Beweglichkeit der Schulter die Klinik. — Der zweite, fast identische Fall betraf einen 10jährigen Knaben; die Deformität war ebenfalls linksseitig. Das Skiagramm zeigte den scharfen Schatten einer Knochenspange, nach deren Entfernung Pat. — 14 Tage nach der Operation — vollständig geheilt die Klinik verließ.

Das Studium der Literatur ergab, daß in den meisten publizierten Fällen von Schulterblatthochstand jene Knochenspange[1] vorhanden war, daß sie aber unerkannt blieb oder falsch gedeutet wurde. Erst M. erkannte in dieser Knochenspange die eigentliche Ursache der angeborenen Difformität; sie ist stets vorhanden, nur manchmal wegen ihrer weichen, knorpeligen Beschaffenheit oder ungünstigen Lage weder palpatorisch noch skiagraphisch nachweisbar oder durch ein bindegewebiges Band ersetzt; sie kann sogar dem Operateur verborgen bleiben, wenn er nicht an der richtigen Stelle einschneidet. Die Gelenkverbindung mit dem Schulterblatt liegt am Innenrande des letzteren in der Höhe des Endes der Spina scapulae oder dicht über oder unter diesem Punkte.

Der Schulterblatthochstand stellt den physiologischen Zustand am Ende des Fötallebens dar; nach der Geburt findet normalerweise ein Descensus scapulae statt; durch das Vorhandensein der Knochenspange wird nicht nur dieser verhindert, sondern auch die Beweglichkeit der Schulter eingeschränkt.

Die Therapie kann nur in der Exstirpation der knöchernen Spange und orthopädischer Nachbehandlung bestehen.

G. Mühlstein (Prag).

---

20) **Cros.** Utilisation de la bretelle des suspension pour immobiliser le membre supérieur.

(Arch. de méd. et de pharm. milit. 1904. Nr. 1.)

C. empfiehlt, zur Fixierung des verletzten Armes an der Brust auf dem Schlachtfelde die Aufhängeriemen zu benutzen, welche bei der Infanterie dazu bestimmt sind, das Seitengewehrkoppel mit seinen Anhängseln zu stützen. Diese Riemen gehen über beide Schultern und befestigen sich vorn durch zwei, hinten durch einen Haken an die Patronentaschen. Um den rechtwinklig an die Brust gelegten Arm zu stützen, werden die Haken vorn und hinten ausgehakt und die vorderen Patronentaschen dicht aneinander geschoben. Nachdem

[1] Wohl das verknöcherte Lig. spinoscapulare (Mollier). Red.


Digitized by Google

dann der Vorderarm in die beiden Riemenschlingen gelegt ist, werden die Häkchen wieder an den Patronentaschen befestigt. Ein quer über den Oberarm und die Brust gehender Gurt verhindert die Abduktion des Armes. Eine Zeichnung ist der kleinen Arbeit zur Erläuterung beigegeben. **Herhold** (Altona).

---

21) **Abbot.** Hypertrophy of the synovial fringes of the knee joint.

(Journ. of the amer. med. associat. 1903. April 25.)

Die Ursache für Wucherung an Synovialzotten ist oft ein Trauma, in anderen Fällen anscheinend eine Dehnung des Gelenkes und seiner Bänder, die nach A. häufig infolge von Plattfuß auftreten soll. Pathologisch-anatomisch handelt es sich bei der Erkrankung um Vergrößerung der Oberfläche der Synovialmembran, welche dadurch zur Form von Zotten emporgehoben wird. Diese Zotten enthalten erweiterte, verzweigte und vermehrte Blutgefäße, vermehrtes zellreiches Bindegewebe. Kulturversuche blieben stets ergebnislos. Die Beschwerden werden durch Einklemmung der Zotten zwischen die Gelenkenden bewirkt und bestehen in plötzlichem, scharfem Schmerz mit Unfähigkeit weiter zu gehen; oft folgt wäßriger Erguß ins Gelenk nach. Die Behandlung kann bei frühzeitiger Diagnose eine konservative sein; sie besteht dann in Anwendung von heißer Luft, Heftpflasterverbänden, Beseitigung jeder Ursache, welche Bänderdehnung im Gelenk verursacht, u. a. auch des Plattfußes durch Tragenlassen einer Einlage. Durch eine solche hat A. öfter die Beschwerden ohne weitere Maßnahmen schwinden sehen. Sind die Wucherungen so groß, daß sie von außen gefühlt werden können, so ist baldmöglichst zu operieren. Das Gelenk wird eröffnet ohne Durchtrennung des Kniescheibenbandes, die Zotten sind von den seitlichen Einschnitten gut zu erreichen und werden entfernt, exakte Naht der Kapsel und der Haut, Gipsverband. Temperatursteigerung folgt stets der Operation. 2 Wochen nach der Operation Beginn von Bewegungen, Massage etc. — Krankengeschichte von 12 Fällen ausführlich mitgeteilt. **Trapp** (Bückeburg).

---

22) **Heusner.** Beitrag zur Pathologie und Therapie des Plattfußes.

(Archiv f. Orthopädie, Mechanotherapie u. Unfallchirurgie Bd. I. Hft. 1.)

Verf. macht in dieser Arbeit darauf aufmerksam, daß der kontrakte oder schmerzhafte Plattfuß diesen Namen nicht ganz mit Recht trägt, da nicht die Abflachung, sondern die Valgusstellung des Tarsus das wesentlichste dabei ist. Durch eine übermäßige Beanspruchung der Füße werden zuerst die plantaren Haftbänder schmerzhaft, wodurch infolge feiner Reflexbeziehungen zwischen sensiblen und motorischen Nerven eine krampfhafte Anspannung der Unterschenkelmuskeln, besonders der pronierend wirkenden, ent-

Digitized by Google

steht, die ihrerseits die Valgusstellung hervorruft. Die Umlegung des Fußes ist mit einer Knickung desselben im Chopart'schen Gelenke vergesellschaftet, die durch den niedersinkenden Kopf des Talus nebst Os naviculare bedingt ist. Als ätiologische Momente werden vom Verf. Überanstrengung, rachitische Abflachung aus früherer Zeit und chronische Reize der verschiedensten Arten, wie z. B. durch schlechtes Schuhwerk, Rheumatismus, Gicht, eingewachsene Nägel genannt. Therapeutisch empfiehlt Verf. eine Spiralschiene aus Spiraldraht mit 20 serpentinenartigen Windungen, wie er sie schon bei der Behandlung des Klumpfußes beschrieben hat. Während beim Klumpfuß auf den beiden Enden der Schiene die Schuhe mit den Füßen nach außen befestigt werden, so werden bei der Behandlung des Plattfußes die beiden Enden zu U-förmigen Schleifen mit parallelen Schenkeln von 10 cm Länge und 3 cm Distanz umgebogen und rechtwinklig gegen die Feder aufgerichtet. Zur Befestigung an den Schuhen sind in der Mitte der Sohlen Coulissen angebracht, in welche die Enden der Feder eingeschoben werden. Durch diese Schiene werden die Füße einwärts gedreht und in Supinationsstellung gebracht. Zum Schlusse erhalten die Pat. Tagesschuhe mit Plattfußeinlagen aus Aluminium von ähnlicher Form, wie sie Hoffa u. a. empfohlen haben, nur daß dieselben etwas kürzer sind, fingerbreit hinter den Köpfen der Metatarsen endigen, wodurch die Federung im Tarsus und das Spiel der Fußmuskeln weniger ausgeschaltet wird.

Hartmann (Kassel).

Kleinere Mitteilungen.

Zur Asepsis der Hände während der Operation.

Von

L. Rydygier.

Ich für meinen Teil kann mich nicht dazu entschließen, in Handschuhen zu operieren: Zwirnhandschuhe können unmöglich mit absoluter Sicherheit davor schützen, daß nicht Bakterien während der Operation von der Handoberfläche in die Wunde gelangen; Gummihandschuhe beeinträchtigen im höheren Grade das feine Gefühl in den Fingerspitzen, welches auch die Zwirnhandschuhe — wenn auch weniger — stören. Kenne ich doch einen Fall, wo einer der ersten und wärmsten Anhänger und Lobredner der Zwirnhandschuhe während einer Operation an den Gallenwegen bei einem Kollegen plötzlich die Handschuhe herunterriß, um genauer nachzufühlen. Der Fall ist nicht publiziert, deshalb zitiere ich nicht den Namen; ich erlaube mir aber die Frage, ob der aseptische Verlauf durch dieses Manöver mehr gesichert wurde, als wenn man überhaupt nicht mit den Handschuhen angefangen hätte? Ich will des weiteren nicht auf die Handschuhfrage eingehen — für mich ist sie gelöst. Entschieden besser und gewiß anzuempfehlen ist der Vorschlag König's, so wenig wie möglich mit den Fingern in der Wunde herumzuarbeiten — was sich leider vielfach nicht umgehen läßt.

In meiner Klinik suche ich das Ideal, möglichst aseptische Hände während der Operation zu haben, auf folgende Weise zu erreichen:

1) Es wird auf möglichst sorgfältige Pflege (Kosmetik) der Hände überhaupt Gewicht gelegt.

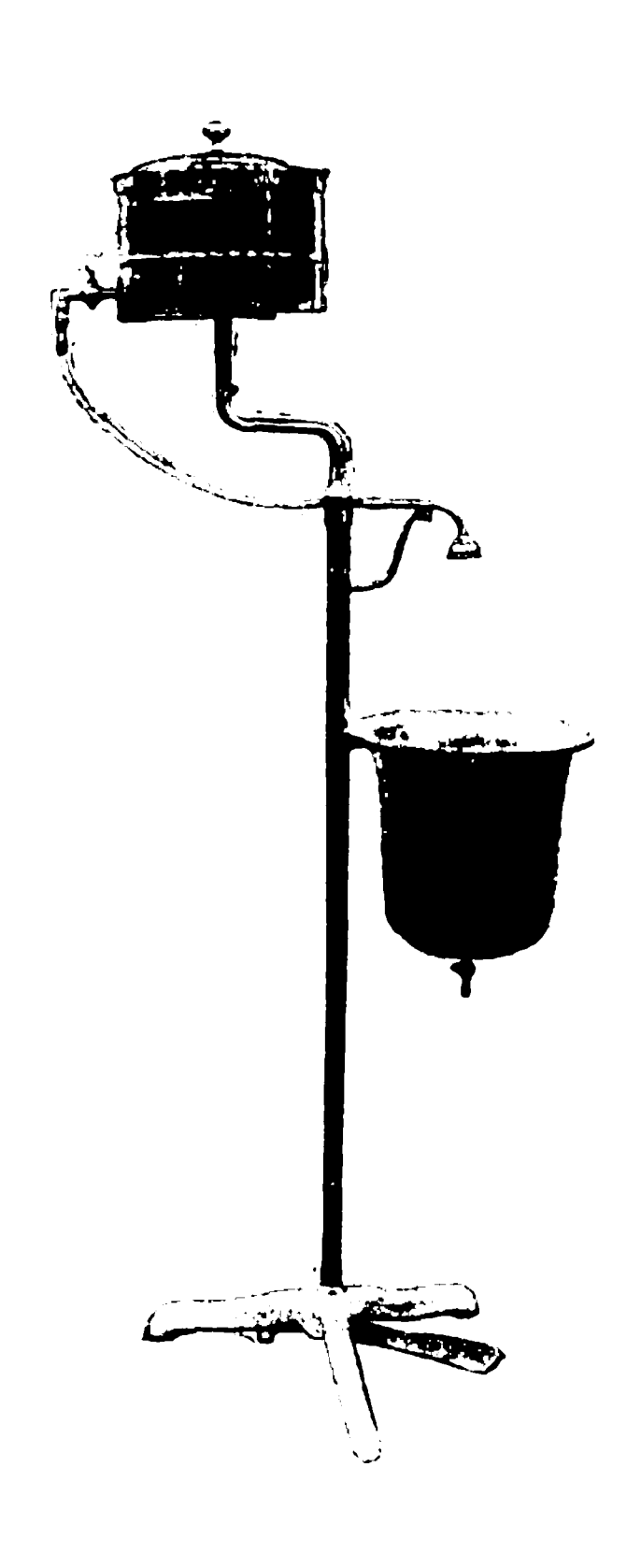
Digitized by Google

2) **Nach jeder Operation und jedem Verbandwechsel, namentlich eiternder Wunden, sollen die Hände ebenso sorgfältig gewaschen werden, wie vor der Operation.**

3) **Waschen der Hände vor der Operation nach dem Fürbringer'schen Prinzip.**

4) **Während der Operation sorge ich für sehr häufiges Abspülen der Hände mit steriler Kochsalzlösung.**

Diesen letzten Umstand halte ich für sehr wichtig und um so mehr empfehlenswert, als er unzweifelhaft nicht weniger die Wunde vor Infektion durch die Hände schützt, als die meiner Ansicht nach nicht annehmbaren Handschuhe. Man muß sich nur gewöhnen, die Hände wirklich sehr häufig abzuspülen und in sicher steriler Flüssigkeit. Beide Bedingungen verlangen eine bequeme und entsprechende Einrichtung. Anfangs bedienten wir uns zu beiden Seiten des Operationstisches aufgestellter Waschbecken, welche ziemlich häufig gewechselt wurden. Wir sahen jedoch ein, daß dieses nicht allen Anforderungen der Asepsis entspricht: Sollte das Wasser steril bleiben, müßte es nach jedesmaligem Abspülen der Hände erneuert werden, namentlich bei unreinen Operationen und ebenso die Waschbecken. Außerdem ist das zufällige Berühren der Waschbeckenränder kaum zu vermeiden. Deshalb gingen wir zum Gebrauch von Ständern über, wie sie im vorigen Jahre unser Assistent, Herr Dr. Herman im Zentralblatt für Chirurgie Nr. 2 beschrieben hat. Mit der Zeit zeigten sie sich im Gebrauch insoweit unbequem, als der Schlauch, welcher den besonders aufgehängten Irrigator mit dem Ständer verband, die freie Zirkulation um den Operationstisch störte. Wir haben deshalb in letzter Zeit diese Vorrichtung dahin abgeändert, daß der kupferne Behälter über dem Ständer angebracht ist und mit demselben ein Ganzes bildet und leicht hin und her geschoben werden kann. Eine größere Anzahl von diesen Behältern wird früh mit $6^0/_{00}$iger Kochsalzlösung gefüllt und reichlich $^1/_2$ Stunde gekocht, darauf zum Abkühlen abgestellt. Vor der Operation wird das Gefäß ohne weiteres auf den Ständer aufgestellt, so daß auch der rigoröseste Aseptiker nicht einmal einen theoretischen Vorwurf wegen Mangel an vollständiger Sterilität machen kann, wenn er vor dem Gebrauche den verbindenden Schlauch und den Ansatz auskochen läßt. Die genauere Einrichtung des Ständers, wie er jetzt nach unserer Vorschrift von der Firma Georgeon in Lemberg angefertigt wird, ist aus der nebenstehenden Zeichnung ohne weitere Erklärung ersichtlich.



Die Hauptsache bleibt aber, daß sich sowohl der Operateur, wie die Assistenten daran gewöhnen, möglichst häufig die Hände abzuspülen, um die Bakterien, welche während der Operation aus der Tiefe an die Oberfläche der Haut gelangen, immer wieder und wieder zu beseitigen. Geschieht das, so bin ich fest überzeugt, daß auf diese bequeme Weise viel sicherer eine Infektion der Wunde durch die Hände vorgebeugt wird, als durch den Gebrauch von Handschuhen. Das ist der

Digitized by Google

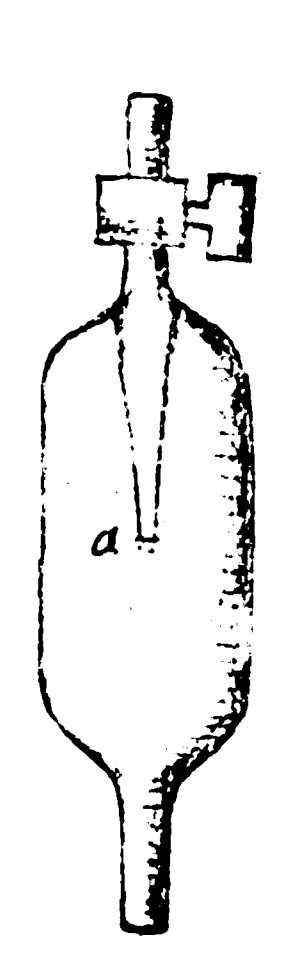
Grund, weshalb ich den Ständer in seiner jetzigen, allen Ansprüchen entsprechenden und praktischen Form nochmals beschreibe und dringend anempfehle.

Zur intravenösen Infusion.

Von

Sanitätsrat **A. Schücking** in Pyrmont.

Herr Dr. Gauss in Berlin hatte gelegentlich einer Besprechung der von mir empfohlenen Infusionen durch die Nabelvene die Freundlichkeit, mich auf die von Dr. Haps in Nr. 46 (1902) dieses Blattes beschriebene Glasröhre zur intravenösen Infusion aufmerksam zu machen, und erinnerte ich mich bei der Prüfung des Instrumentes, daß ich selbst vor 27 Jahren einen kleinen Apparat angegeben hatte, der für den fraglichen Zweck noch geeigneter erscheint. Die betreffende Vorrichtung, die ursprünglich zur permanenten Irrigation des Uterus und der Scheide bestimmt war, wurde 1877 im Zentralblatt für Gynäkologie und der Berliner klin. Wochenschrift von mir beschrieben und dann im Jahre 1878 von Richard Volkmann, dem ich die Vorrichtung demonstriert hatte, zur Nachbehandlung nach der Exstirpation von Mastdarmkarzinomen in seiner Sammlung klin. Vorträge empfohlen, auch dort eine Abbildung dieses Tropfapparates gegeben. In Nr. 8 dieses Blattes hat Herr Dr. Ejinar Nyrop einen Glasballon angegeben, der den Lufteintritt bei intravenösen Infusionen verhindern soll. Der Ballon unterscheidet sich von meinem Apparate von 1877, wie beifolgende Abbildung zeigt, durch die Krümmung des Zuleitungsrohres und den Fortfall des Glashahnes. Die Krümmung des Zuleitungsrohres des Nyrop'schen Apparates dürfte indes überflüssig erscheinen, da jede Luftmenge, die bei *a* austritt, sich am höchsten Punkte des Ballons sammeln muß. Die mitgerissenen Luftblasen steigen, wie ich bei meinen Versuchen feststellte, bei geraden wie bei gekrümmten Röhren nach ihrem Austritt nach oben und gelangen nicht in den abwärts führenden Flüssigkeitsstrom. Den Glashahn fortzulassen möchte ich nicht empfehlen, da das Instrument dann nicht mehr als Tropfapparat zu dienen vermag. Ich möchte dieser technischen Mitteilung hinzufügen, daß es mir auch in einem zweiten anscheinend verzweifelten Falle von Asphyxie beim Neugeborenen gelang, durch intraumbilikale Infusion von 30 g einer 1%igen Lösung von Natr. saccharat., der ich 6 Tropfen einer Kampferlösung (1 : 10 Spir.) zugesetzt hatte, das Kind wieder zu beleben. In einem anderen früheren Falle von Infusion durch die Nabelvene, in dem ich ebenso wie in dem veröffentlichten erfolgreichen Falle nur eine Natrium saccharat.-Lösung brauchte, hatte ich einen negativen Erfolg zu verzeichnen, wahrscheinlich weil ich die Methode zu spät anwandte, nachdem alle anderen Versuche ohne Erfolg gewesen waren.



---

23) **A. Ernst.** Thiosinamin bei Lymphosarkom und Keloid.

(Liečnički viestnik 1903. Nr. 11. [Kroatisch.])

Der 30jährigen Pat. wurde im April 1902 ein gänseeigroßer Lymphknoten der linken Halsseite exstirpiert (v. Čačković). Nach einem Monate begannen sich wieder Knoten auf beiden Seiten zu entwickeln, welche wieder exstirpiert wurden (Payer-Graz). Nach kurzer Zeit schwollen die Drüsen wieder an; gleichzeitig trat keloide Entartung der Narben ein. E. machte Injektionen mit 10%iger Thiosinaminlösung jeden zweiten Tag, zuerst 1 ccm, dann 2 und 3 ccm. Es erfolgte rascher Schwund des Keloids und der Knoten, die nach 25 Injektionen

Digitized by Google

rechts ganz schwanden, während sie sich links auf ein Viertel verkleinerten. Aus äußeren Gründen mußte E. mit der Therapie aufhören. Nach $1^1/_2$ Monaten ist der Zustand stationär geblieben. In der Literatur hat Verf. keinen Fall gefunden, daß Thiosinamin bei Lymphosarkom angewendet worden wäre.

v. Cačković (Agram).

24) **N. M. Nikolski.** Luftgeschwulst am Kopfe.

(Chirurgie 1904. Januar. [Russisch.])

Die Geschwulst entstand vor 5 Monaten nach einem 4 Monate vorher erhaltenen Stoß am Hinterhaupt eines Mannes und war 19×11 cm groß und 8 cm hoch. Eine Punktion blieb ohne Erfolg; daher breite Inzision und Tamponade, Heilung per granulationem. — Der Fall ist der 19. in der Literatur.

Gückel (Kondal, Saratow).

25) **J. H. Nicoll.** Six recent cases of depressed (»greenstick«) fracture of the skull in infants, in which the children were treated as out patients after operation.

(Glasgow med. journ. 1903. p. 431.)

Bei sechs Kindern von 2, 3, 4, 4, 10 Monaten und 4 Jahren behandelte N. Depressionsfrakturen der Schädelknochen mit Trepanation und Inversion. Die Nachbehandlung geschah ambulant. Die Nähte wurden nach 8 Tagen entfernt und zu dieser Zeit bereits in den meisten Fällen die Konsolidation festgestellt. Zweimal lagen gewöhnliche traumatische Frakturen, viermal Geburtsfrakturen vor.

M. v. Brunn (Tübingen).

26) **Senn** (Chicago). Subcutaneous drainage in the surgical treatment of hydrocephalus internus.

(Alienist and neurologist 1903. Nr. 3.)

Verf. hat von Medikamenten, der Punktion und Jodinjektion, der Lumbalpunktion und der äußeren Drainage bei der Behandlung des Hydrocephalus int. fast nie Erfolge gesehen. Er wandte daher bei einem nach Operation einer Spina bifida lumbo-sacralis trotz Rezidivs derselben entstandenen Hydrocephalus eines 10 Monate alten Knaben die subkutane Drainage an (cf. Henle, Beitrag zur Pathologie und Therapie des Hydrocephalus. Mitteil. a. d. Grenzgeb. Bd. I. Hft. 2. 1896. Ref.).

Mit hufeisenförmigem Schnitte wurde in der rechten Schläfengegend ein $1^1/_2$ Zoll breiter und 2 Zoll langer Lappen mit unterer Basis gebildet. Nach Durchtrennung von Periost und Dura und Punktion des rechten Seitenventrikels in dem Raum zwischen Stirn- und Schläfenbein schob S. ein gänsefederkieldickes Gummidrain in den Ventrikel; das äußere 4 Zoll lange Ende wurde in eine Tasche zwischen Haut und Temporalfascie nach unten gelagert und darauf der Hautlappen wieder eingenäht. Über den Verband legte S. eine komprimierende Gummibinde. Die Schläfengegend und die Augenlider der rechten Seite schwollen durch den abfließenden Liquor cerebrospinalis stark an, die früher klaffenden Schädeldachknochen näherten sich und schoben sich sogar übereinander; der Spina-bifida-Sack kollabierte, der Schädelumfang nahm um 2 Zoll ab. Am 7. Tage wurde das Drain durch einen Schnitt auf sein distales Ende entfernt und erwies sich durchgängig. Das Kind begann gleich nach der Operation zu fiebern und starb am 8. Tage nach derselben, jedoch ohne irgendwelche meningitische Symptome zu bieten. Durch die elastische Kompression waren oberflächliche Nekrosen an den Schädeldecken entstanden. Die Sektion wurde nicht gestattet.

Trotz dieses Mißerfolges hat die subkutane Drainage für S. folgende Vorzüge vor der äußeren:

1) Durch die langsame Entleerung der Hirnhöhlen wird eine Störung der intrakraniellen Zirkulation vermieden.

2) Die Infektionsgefahr ist eine viel geringere. **Gutzeit** (Neidenburg).

Digitized by Google

27) **Keen and Sweet. A case of gunshot wound of the brain in which the Röntgen rays showed the presence of eight fragments of the bullet; localisation by Sweet's method made operation inadvisable.**

(Amer. journ. of the med sciences 1903. Juli.)

Die Methode erlaubt mit Hilfe zweier Röntgenaufnahmen bei verschiedener Röhrenstellung und eines ziemlich komplizierten Meßapparates die genaue stereometrische Bestimmung von metallischen Fremdkörpern. Verff. stellten auf diese Weise bei einem Schädelschuß die Lage von acht Geschoßfragmenten fest; alle lagen an Stellen, an welchen sie keine Erscheinungen hervorrufen konnten. Es wurde deshalb auf Grund dieser Bestimmung von einer Operation abgesehen, und die völlige Wiederherstellung des Pat. bewies die Genauigkeit des Verfahrens. Apparat und Methode eignen sich nicht zu einer kurzen Wiedergabe im Referat; der Apparat wird von Queen & Co. in Philadelphia angefertigt.

Bender (Leipzig).

28) **W. Grosskopf. Ein unangenehmes Vorkommnis bei einer Operation mittels Elektromotor.**

(Münchener med. Wochenschrift 1903. Nr. 41.)

Im Begriff, mit dem Bohrer, der durch einen an die städtische Zentrale angeschlossenen Elektromotor getrieben wurde, die angelegte Kieferhöhlenöffnung zu erweitern, bekam G. infolge mangelhafter Erdisolierung einen so heftigen elektrischen Schlag, daß der Arm zur Seite geschleudert wurde; wäre dies während des Bohrens geschehen, würden in der Mund- bezw. Kieferhöhle schwere Zerstörungen erfolgt sein. Es empfiehlt sich deshalb, in regelmäßigen Zwischenräumen den Motor einer Isolationsprüfung zu unterziehen und den eigenen Standort, sowie den des Pat. so zu wählen, daß hinreichender Widerstand vorhanden ist (Linoleum- oder Gummimatte).

Kramer (Glogau).

29) **B. A. Georgijewski. Über Larynxdekubitus bei Intubation.**

(Praktitscheski Wratsch 1903. Nr. 41—45.)

G. verfügt über ein Material von 900 Fällen von Intubation; seit 1901 beobachtet er sie genauer und verarbeitet in seinem Aufsatz 212 Fälle; 75 davon sind geheilt, 137 starben (= 64,6%). Dekubitus an der typischen Stelle unten kam 1mal, oben 9mal, oben und unten 55mal vor; darunter wiesen 13 Fälle noch Druckgeschwüre an nicht typischen Stellen auf. Endlich kommen 2 Fälle, wo der Dekubitus nur an atypischer Stelle saß. Dekubitus ohne Entblößung des Knorpels wurde 28mal gefunden, mit Entblößung 15mal, mit Zerstörung des Knorpels 27mal — insgesamt 70 Sektionen; bei 28 Sektionen waren keine Druckgeschwüre vorhanden. Mehrere Photographien zeigen die Veränderungen im Kehlkopfe. G. läßt das Röhrchen nicht länger als 48 Stunden liegen; muß es wieder eingeführt werden, so entfernt es es von neuem nach 24 Stunden. Außerdem modifizierte G. die Tube; sein Modell ist fast identisch mit dem von Trumpp beschriebenen. Auch die O'Dwyer'schen Röhrchen wurden von ihm abgeändert (siehe die Abbildungen). — Unter den Symptomen des Geschwürs sah G. als frühes Blutbeimengung zum Speichel beim Ein- und Ausführen, als späte — das Aushusten des Röhrchens und Kehlkopfstenosen, endlich die Bildung perilaryngealer oder peritrachealer Abszesse; die übrigen Symptome sind unbeständig. — Ausführlich werden die Kehlkopfstenosen nach sekundärer Tracheotomie und Décanulement besprochen und eine Tabelle von 21 solchen Fällen aus der Literatur (darunter ein eigener) gebracht. G. hat fast gar keine sekundären Tracheotomien, daher auch nur zwei Kehlkopfstenosen.

G. stellt folgende Regeln auf: Jede Intubation, die länger als 36—48 Stunden dauert, erfordert besondere Aufmerksamkeit des Arztes. Muß darauf wieder intubiert werden, so nehme man eine 1—2 Nummern dünnere Tube, die mit Gelatine und Alumen bedeckt ist (G. nimmt eine 6%ige Lösung von Alumen in 20%iger

Digitized by Google

Gelatinelösung, die rascher als reine Gelatine erstarrt); dieses Röhrchen bleibt einen Tag lang liegen. Bei schwerer Diphtherie mit sekundärer Infektion, sowie bei sekundärer Stenose nach Masern entstehen die Geschwüre sehr früh; hier ist die maximale Dauer der Intubation wohl 40 Stunden, und die Frage von der Tracheotomie vollständig gerechtfertigt. Zeigen sich nach der Tracheotomie die Symptome einer Narbenstenose, so muß methodisch intubiert werden; sehr empfehlenswert ist das Verfahren von Bokay — prophylaktisch alle Fälle von Tracheotomie nach Décanulement zu intubieren, um rechtzeitig das Auftreten der Stenose zu erkennen. **Gückel** (Kondal, Saratow).

30) W. N. Rosanow. Totale Laryngektomie und Resektion der Speiseröhre. Autoösophagoplastik.

(Chirurgie 1904. Januar. [Russisch.])

Pat., 56 Jahre alt, sehr kräftig, hat über 5 Monate lang ein Kehlkopfkarzinom, das starke Schmerzen verursacht und das Schlucken erschwert. Exstirpation des Kehlkopfes, wobei auch die vordere und linke Wand der Speiseröhre entfernt werden mußte. So blieb denn zuletzt vom Rachen oben die rechte und hintere Wand, von der Speiseröhre von oben bis unten zum Brustbein ein 1 cm breiter Streifen der rechten Wand zurück; die Länge des Defektes betrug 12—13 cm (s. Fig. 1). Nun wurde

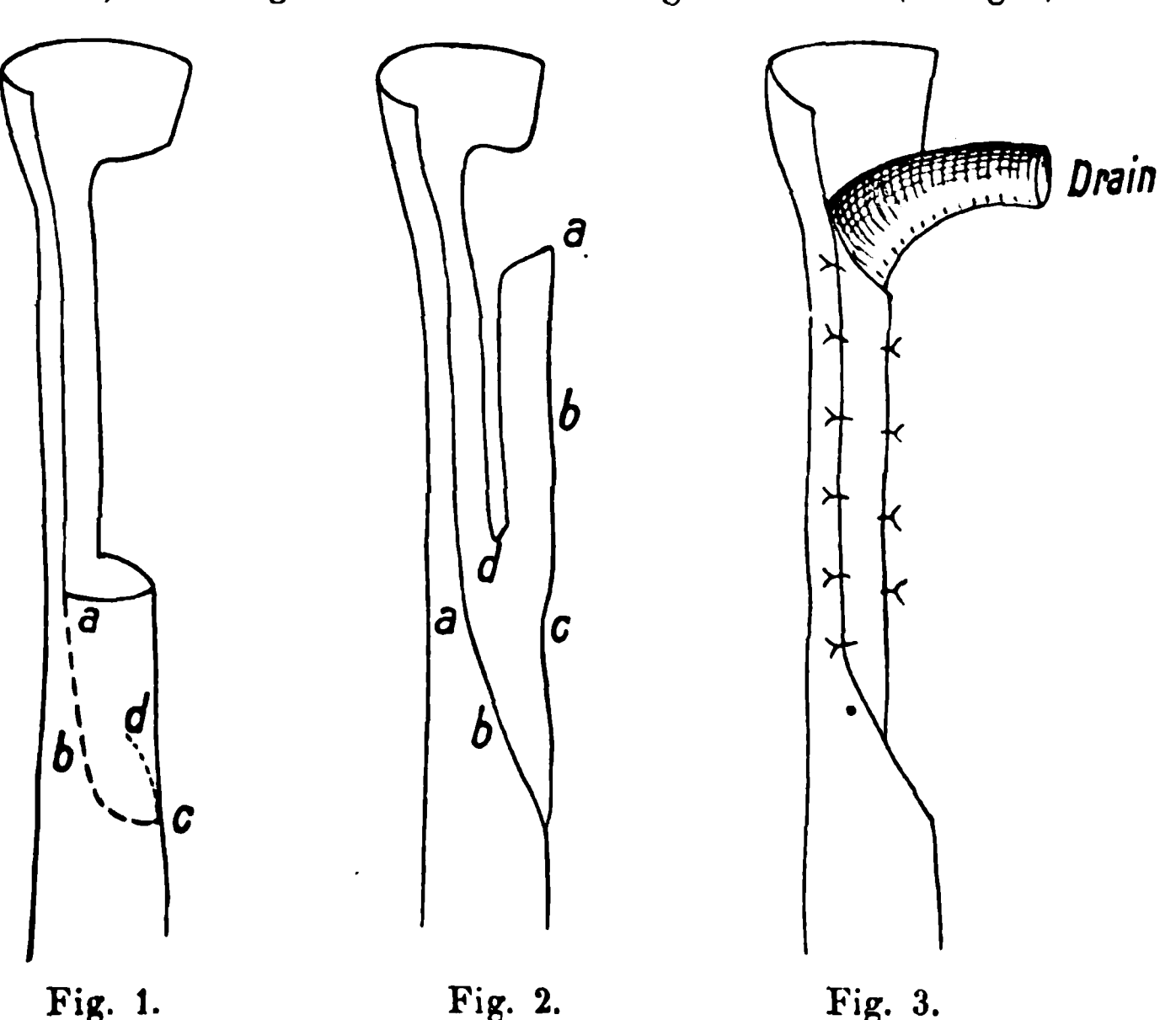


Fig. 1. Fig. 2. Fig. 3.

das untere Ende der Speiseröhre 5 cm weit nach oben hervorgezogen und ein ebenso langer Lappen aus der linken Seite derselben gebildet (Fig. 1, *abcd*); dieser Lappen wurde nach oben geklappt (Fig. 2) und durch Vernähung mit dem zurückgelassenen Streifen eine neue Speiseröhre gebildet (Fig. 3). Nur oben blieb eine Lücke unter dem Schlund zurück; durch dieselbe wurde eine Drainröhre in die Speiseröhre geleitet. Tamponade der Wunde oben und unten; die Rachenschleimhaut wurde am Drain mit der Haut seitlich am Halse vernäht, die Luftröhre in den unteren Wundwinkel eingenäht. Schluß der übrigen Hautwunde. Während der Operation waren mehrere Drüsen entfernt worden. — Nach 7 Tagen wurden die Nähte entfernt; 4 Wochen später Operation zum Schluß der Fistel, ohne Erfolg; doch schloß sich die Fistel spontan nach weiteren 6 Wochen. 5 Monate nach der Operation mußten mehrere Drüsen links am Hals entfernt werden. Pat. schluckt gut; die zweitgrößte Olive geht frei durch die Speiseröhre. — Im Öso-

Digitized by Google

phagoskop ist die Schleimhaut blaß, doch sieht man keine Geschwüre, keine Schwellung. **Gückel** (Kondal, Saratow).

31) **P. Freund.** Über eine Prothese für einen Teil des Ösophagus nach partieller Exstirpation des Larynx und Pharynxresektion.

(v. Langenbeck's Archiv Bd. LXXII. Hft. 2.)

Verf. beschreibt eine Prothese, welche er für einen Pat. anwendete, dem Tietze eine partielle Kehlkopf- und Ösophagusresektion gemacht hatte. Da an einen plastischen Verschluß nicht gedacht werden konnte, konstruierte F. den Apparat, dessen nähere Beschreibung in der Originalarbeit nachgelesen werden mag, und der in in der relativ kurzen Zeit, die der Kranke noch verlebte, seine Gebrauchsfähigkeit erwies. Prinzipiell ist die Tatsache wichtig, daß es gelang, durch eine Prothese einen so großen Defekt der Speiseröhre zu ersetzen.

E. Siegel (Frankfurt a. M.).

32) **B. Rosenbaum.** Fremdkörper im Ösophagus und ihre Entfernung.

Inaug.-Diss., Breslau, 1903.

R. berichtet über zwölf von 1890—1902 in der Breslauer chirurgischen Klinik beobachtete Fälle von Fremdkörpern in der Speiseröhre. Er hebt die Unsicherheit der Sonden- und Röntgenuntersuchung hervor, empfiehlt für letztere die Halbseitenlage nach Wilms und erklärt mit Gottstein die Ösophagoskopie als souveränes Mittel für die Diagnostik und Extraktion der Fremdkörper. So glänzend die Erfolge dieser Behandlungsart auch sind, immer führten sie, wie auch die Breslauer Erfahrungen lehren, nicht zum Ziel, und der Chirurg mußte operativ eingreifen.

Die Indikationen für die einzelnen blutigen Eingriffe werden angeführt, als deren ultima ratio die Oesophagotomia thoracica zu gelten hat, von der unter den zwölf Krankengeschichten ein Fall mit tödlichem Ausgang 9 Tage nach Freilegung, 1 Tag nach Eröffnung der Speiseröhre ohne positiven Autopsiebefund für den Tod angeführt wird. Auf Grund seiner anatomischen Untersuchungen empfiehlt Verf. als Ort der Wahl für diesen Eingriff, oberhalb der Bifurkation links, in der Höhe des 5.—6. Brustwirbels rechts, von da abwärts sowohl rechts wie links von der Wirbelsäule einzugehen. Stets hat die Gastrotomie vorherzugehen.

Müller (Dresden).

33) **G. Kelling.** Über Erweiterung der Speiseröhre ohne Stenose der Cardia.

(Archiv für Verdauungskrankheiten usw. Bd. IX.)

K. spricht sich in seiner Abhandlung gegen die Theorie des Cardiospasmus »als allgemein gültige Ursache der spindelförmigen Erweiterung der Speiseröhre« aus. An der Hand von zwei Fällen, von denen bei dem einen, zur Autopsie gelangten, mikroskopische Messungen der Speiseröhrenwand vorgenommen wurden, glaubt sich Verf. dahin äußern zu können, daß die Erkrankung der Speiseröhre durch Atrophie ihrer Längsmuskulatur hervorgerufen sei, bedingt durch Degeneration der entsprechenden Vagusfasern. Beide Pat. hatten Diphtherie durchgemacht. Die beste Behandlung ist die mittels Prothesen. Verf. hat eine besondere konstruiert und beschreibt sie. **Müller** (Dresden).

34) **A. J. Burzewa.** Über Pleuraendotheliom und seine Histogenese.

(Russki Wratsch 1903. Nr. 42 u. 43.)

Der 41 Jahre alte Pat., dem wegen serösen Pleuraexsudates mehrere Punktionen gemacht worden waren, starb nach 3 Jahre lang dauernder Krankheit. Die Sektion zeigte Endotheliom der linken Pleura, das Metastasen in der Lunge sowie im hinteren Mediastinum setzte. Pleura diffus verdickt, stellenweise mit vortretenden Knoten. Die Geschwulst bestand aus Gruppen epithelioider Zellen ohne

Digitized by Google

extrazelluläre Produkte. Sie füllte die Lymphgefäße und -spalten mit proliferierten Endothelzellen aus. Die Entstehung aus dem Endothel wurde durch zahlreiche Übergangsformen von letzterem zu ausgeprägten Geschwulstzellen bewiesen (siehe Zeichnungen). Nur selten fand man Gruppen von Geschwulstzellen, die in Lymphspalten mit normalem Endothel hineingewachsen waren; meist konnte man feststellen, daß die Endothelzellen zur Neubildung entarten. Auch die platten Bindegewebszellen, das Perithel der Blutgefäße und zum Teil das Endothel der perineuralen Räume bildeten Ausgangspunkte der Geschwulst. Das Endothel der Pleuraoberfläche, sowie das Endothel der Blutgefäße beteiligte sich nicht an der Neubildung. Die Geschwulst stellt nach Verf. keine entzündliche, sondern eine wahre Neubildung dar. **Gückel** (Kondal, Saratow).

35) **Stude.** Ein Fall von tödlich verlaufener Stichverletzung des Herzens.

(Deutsche militärärztliche Zeitschrift 1904. Hft. 1.)

Ein Musketier stieß sich mit aller Gewalt ein spitzes Brotmesser in die linke Brust. $1^3/_4$ Stunden nach den Vorfalle traf der Verletzte im Lazarett ein, Puls 80—120, fadenförmig; beim Entfernen des draußen in die Wunde eingeführten Tampons stoßweises Hervorspritzen dunkelroten Blutes. Da nach dem Sitze der äußeren Wunde und dem Kranksbilde eine Verletzung des Herzens angenommen werden mußte, und der Verwunde sicher dem Verblutungstod entgegenging, Freilegung des Herzens mittels Rydygier's Schnittführung (Querschnitt quer über das Brustbein, äußerer Schnitt über 3., 4. und 5. Rippe nach außen von der Knorpel-Knochengrenze). Nach Zurückpräparieren des Haut-, Knochen- und Knorpellappens Eintreten von Pneumothorax. In der linken Herzkammerwand eine 1 cm lange, schlitzförmige Wunde. Herzbeutel und Herzmuskulatur durch eine Seidennaht gefaßt und Vereinigung der Wunde. Die Blutung stand sofort. Tod noch während die äußere Wunde genäht wurde, wahrscheinlich bedingt durch den Pneumothorax. **Herhold** (Altona).

36) **L. O. Stratiewski.** Ein Fall von innerer Blutung aus einem Tumor der vorderen Bauchwand, der Perityphlitis vortäuschte.

(Praktitscheski Wratsch 1903. Nr. 19.)

Pat., 36 Jahre alt, bot die typischen Symptome einer rezidivierenden Appendicitis: Schmerzhaftigkeit in der Ileocoecalgegend, peritoneale Reizung, Exsudat, vor einigen Wochen ein ähnlicher Anfall. Bei der Operation fand man aber eine faustgroße gestielte Geschwulst der vorderen Bauchwand; der Stiel war um 180° gedreht, die Geschwulst geplatzt und im Bauch viel Blut. Abtragung der Geschwulst, Heilung. — Mikroskopischer Befund: Alveolärsarkom, ausgegangen vom Endothel der subperitonealen Lymphgefäße; beim Wachsen drängte die Geschwulst den Urachus vor sich her und letzterer zog strangartig über die Geschwulst in adenomatösem Zustande. **Gückel** (Kondal, Saratow).

37) **Brousse.** Plaie pénétrante de l'abdomen par coup de feu (Revolver caliber 12). Laparotomie. Décès.

(Arch. de méd. et de pharm. milit. 1904. Nr. 2.)

Die Einschußöffnung saß in dem vorliegenden Falle 6 cm unterhalb der falschen Rippen im linken Hypochondrium, die Ausschußöffnung 1 cm unterhalb und nach rechts vom rechten äußeren Leistenringe. Das Befinden des Verletzten war bei der 2 Stunden nach der Verletzung stattgefundenen Aufnahme ins Hospital gut, obwohl gleich eine brettharte Spannung der Bauchdecken auffiel. Vom 2. Tag an Erbrechen und leichte Temperaturerhöhung, am 3. Tage nahm das Erbrechen kotigen Charakter an. Am 4. Tage Laparotomie; es bestand bereits Bauchfellentzündung, ein 6 mm im Durchmesser großes Loch einer Dünndarmschlinge wurde nach Anfrischung der Wundränder vernäht. Weitere Verletzungen wurden nicht

Digitized by Google

gefunden. Reinigung und Schluß der Bauchhöhle bis auf eine im unteren Winkel für den Tampon bestimmte Öffnung. Tod am nächsten Tage. Bei der Autopsie wurde außer der eitrigen Bauchfellentzündung noch ein 2. Loch in einer anderen Dünndarmschlinge angetroffen. Verf. gibt am Schluß selbst zu, daß eine frühzeitigere Operation den Mann hätte retten können. **Herhold** (Altona).

38) **B. K. Finkelstein.** Ein Fall von rechtsseitigem subphrenischem intraperitonealem Abszeß traumatischen Ursprunges.

(Praktitscheski Wratsch 1903. Nr. 44.)

Der 28 Jahre alte Pat. stürzte vor 14 Monaten 6 m tief herab und fiel auf die rechte Seite. 3 Monate lang konnte er das Bett nicht verlassen. Vor 3 Monaten wurden die Schmerzen in der rechten Seite stärker, vor 2 Monaten wurde Blut und viel Eiter ausgehustet; die Eiterentleerung dauert bis jetzt, Pat. wird immer schwächer. Diagnose: Leberruptur (oder Ruptur der Glisson'schen Kapsel), Blutung, Vereiterung. Inzision des subphrenischen Abszesses, sofortige Besserung und Heilung nach 3 Wochen.

Die traumatischen Abszesse sind unter dem Zwerchfelle sehr selten. F. fand nur 23 unter 252 von ihm verarbeiteten Fällen; Grüneisen sah unter 60 Fällen aus Körte's Klinik keinen einzigen nach Trauma entstandenen.

Gückel (Kondal, Saratow).

39) **Guinard.** Cancer du sein, traitement par la castration ovarienne.

(Gaz. des hôpitaux 1904. Nr. 3.)

Eine 45jährige Frau hatte gleichzeitig einen Brustkrebs mit Axillardrüsen und ein großes Fibrom des Uterus. Nachdem das Fibrom samt den Adnexen exstirpiert war, schwanden die Achseldrüsen, und die Neubildung nahm so beträchtlich an Umfang ab, daß G. an der Richtigkeit seiner Diagnose zweifelte. Er exstirpierte darauf ein Stück und konnte die mikroskopische Diagnose auf Karzinom stellen.

G. enthält sich ausdrücklich jeglicher Schlußfolgerungen. (Übrigens ist in dem Bericht nicht gesagt, daß die Geschwulst völlig geschrumpft und resorbiert wäre. Ref.) **V. E. Mertens** (Breslau).

40 **Leppmann** (Berlin). Zur Kenntnis der sog. »harten, traumatischen Ödeme«.

(Ärztliche Sachverständigen-Zeitung 1904. Nr. 2.)

Ein 50jähriger Kutscher erlitt einen Schlag gegen die rechte Hand durch die Deichsel. Anfänglich wurde eine Weichteilquetschung mit Druckschmerz an den Mittelhandknochen festgestellt. Nach einem halben Jahr etwa fand sich eine Anschwellung, die sich über die Finger erstreckte und nach oben hin allmählich am Unterarme verlor. Die Haut über den deutlich verdickten Weichteilen ließ sich nur in plumpen Falten abheben von der knöchernen Unterlage, am Handrücken war sie einigermaßen eindrückbar. Die Beweglichkeit der Finger war sehr behindert. Untersuchung mit Röntgenstrahlen ergab negativen Befund. Besonderes Interesse hat der Fall deshalb, weil zwischendurch infolge der herabgesetzten Sensibilität auch die Diagnose auf ein Nervenleiden gestellt worden war. (Ob man diesen Fall unter das Bild des sog. traumatischen Ödems im Sinne Vulliet's rechnen kann, erscheint mir zweifelhaft; denn Bilder, wie das vorliegende, sieht man auch nach anderen Ursachen, wie z. B. geringfügigen phlegmonösen Prozessen an der Hand, und zwar dauernd zurückbleiben.) **Bähr** (Hannover).

41) **Grünbaum.** Über das »harte, traumatische Ödem« des Handrückens.

(Deutsche med. Wochenschrift 1903. Nr. 51.)

In der Monatsschrift für Unfallheilkunde 1903 Nr. 2 hatte ich über zwei Fälle dieser zuerst von Sekrétan beschriebenen Erkrankung berichtet. G. hat unter

Digitized by Google

etwa 1500 Unfallverletzten drei weitere derartige Fälle gesehen und bestätigt das von Sekrétan und mir entworfene Krankheitsbild. Die Ursache der Erkrankung ist ein gut lokalisiertes Trauma oder Fall auf die dorsalflektierte Hand. Neben der bald nach dem Trauma einsetzenden, jedoch nur auf dem Handrücken beschränkten Schwellung finden sich mehr oder weniger ausgedehnte Sugillationen und Ekchymosenbildung. Die Schwellung wird trotz aller Therapie immer derber und fester, so fest, daß z. B. ein Fingerdruck nicht stehen bleibt. Die Haut über der Schwellung zeigt verschiedene Zeichen der Atrophie, der Schweißsekretion. Die Knochen erweisen sich im Röntgenbild unverletzt, jedoch erscheinen sie viel durchsichtiger (Halisterese). Die Schwellung ist äußerst hartnäckig gegen jede Behandlung, verschlimmert sich sogar bei Massage usw. G. hat von Thiosinamineinspritzungen (im ganzen 32) Besserung gesehen; daneben Heißwasserbäder und passive Bewegungen. **Borchard** (Posen).

42) **Joachimsthal** (Berlin). Isolierte Lähmung des linken Glutaeus medius und minimus als Unfallsfolge.

(Monatsschrift für Unfallheilkunde und Invalidenwesen 1903. Nr. 5.)

Ein 43jähriger Pat. erhielt einen Hufschlag gegen den großen Rollhügel. Nach $1/2$ Jahre war das Gehen wesentlich behindert und nur unter Schmerzen möglich. Der Gang zeigte dabei auffallende Ähnlichkeit mit demjenigen der Pat. bei der angeborenen Hüftverrenkung, und war bereits von verschiedenen Gutachtern die Vermutung ausgesprochen worden, daß eine solche vorliege. Nach dem anatomischen Befunde, sowie nach dem Röntgenbilde war jedoch eine solche auszuschließen. Während bei der Untersuchung im Liegen nichts Pathologisches nachzuweisen war, konnte Pat. nur mit größter Anstrengung auf dem verletzten Beine stehen. Er vermochte nicht, auf demselben stehend, das Becken in der Horizontalen zu halten, dasselbe sank vielmehr nach der Seite des erhobenen Beines tief nach abwärts und der Oberkörper zur Erhaltung des Gleichgewichtes nach der Standseite zu hinüber. Dem entsprechend zeigte sich beim Gehen das Trendelenburg'sche Symptom. Da eine Hüftverrenkung, sowie eine Coxa vara auszuschließen war, so konnte es sich nur um eine Lähmung der beiden Muskeln handeln.

Bähr (Hannover).

43) **Isambert et Petit.** Blessure de l'artère fémorale gauche par une pointe de couteau. Aneurysme faux consécutif. Ligature. Guérison.

(Arch. de méd. et de pharm. milit. 1904. Nr. 2.)

Die durch ein Brodmesser hervorgerufene, 1 cm lange, schmale Stichwunde hatte am linken Oberschenkel ihren Sitz im Scarpa'schen Dreieck, etwas nach außen von dem Wege der großen Gefäße. Die Blutung konnte durch einen Kompressionsverband gestillt werden, nach 4 Tagen hatte sich jedoch eine pulsierende Anschwellung von Walnußgröße über den großen Gefäßen gebildet. 10 Tage nach der Verletzung wurde, ohne daß die Esmarch'sche Binde angelegt war, vorsichtig auf die Geschwulst eingeschnitten. Nach Entfernung der Blutgerinnsel fand sich eine $1/2$ cm lange Öffnung in der Art. femoralis dort, wo die Art. profunda abgeht. Zunächst temporäre Anlegung von Arterienpinzetten, dann doppelte Unterbindung der Art. femoralis und der Art. profunda. Ausgang in Heilung ohne schädliche Folgen.

Verf. weist am Schlusse darauf hin, daß man bei solchen Beinoperationen, in welchen eine nachfolgende Gangrän nicht auszuschließen ist, nach der Operation das ganze Bein mit einer elastischen Binde zirkulär einwickeln und dann diese Binde gleich wieder abnehmen solle. Durch die momentane Blutleere des Beines soll ein Impuls auf die Kollateralen ausgeübt werden, die sich nach Abnahme der Binde stärker füllen. Diese temporäre Einwicklung wird gegebenen Falles am Tage mehrmals zu wiederholen sein. **Herhold** (Altona).

Digitized by Google

44) Gibson. Embolic gangrene of the leg as a sequel of acute lobar pneumonia.

(Annals of surgery 1903. September.)

Verf. beobachtete in drei Fällen Brand des Unterschenkels im Anschluß an eine kruppöse Lungenentzündung. Die zur Amputation führende Gangrän trat in den drei Fällen am 15., 11. und 12. Tage nach dem Abfall des Fiebers ein; das verstopfende Gerinnsel saß zweimal in der A. poplitea, einmal im oberen Drittel der A. tibialis. Obwohl der eine Pat. bereits 67 und ein anderer 61 Jahre alt war — der dritte war 33 Jahre —, glaubt G., daß es sich nicht um eine Thrombose infolge seniler Veränderungen des Arterienrohrs, sondern um eine akute Embolie gehandelt hat. Für diese letztere Ansicht führt er das akute Einsetzen der zur Gangrän führenden Erscheinungen und den Umstand an, daß das Blutgerinnsel nur eine kurze Strecke der Gefäßwand verstopfte. Da weder am Herzen noch an den Blutgefäßen klinisch krankhafte Veränderungen nachzuweisen waren, ist nach Verf. die Annahme berechtigt, daß diese Embolie aus den mit Gerinnsel angefüllten Kapillaren der erkrankten Lunge stammen.

Die Amputation soll ausgeführt werden, sobald es der Zustand der Lunge erlaubt. **Herhold** (Altona).

45) Aronheim (Gevelsberg). Beitrag zur Behandlung der subkutanen Ruptur des Musc. extensor cruris quadriceps.

(Monatsschrift für Unfallheilkunde und Invalidenwesen 1903. Nr. 10.)

Ein 21jähriges Mädchen glitt auf der letzten Stufe der Treppe aus und stürzte auf das Pflaster. Dabei lag das rechte Bein flektiert unter dem linken. Tiefstand der Kniescheibe, Verbreiterung der Kniegelenksgegend. 3 cm über der Kniescheibe eine Querfurche mit einer zwei Querfinger breiten Diastase unter der Haut und eine faustgroße Muskelgeschwulst. Diagnose: Subkutaner partieller Riß des Quadriceps. Die Behandlung bestand in Eisbeutel, Streckverband und späterer Massage mit dem Resultate, daß das Kniegelenk nach $5^1/_2$ Wochen gut gestreckt und bis zu einem Winkel von 60° (?) gestreckt werden konnte.

Verf. kommt zu dem Schluß, daß die hier angewendete Behandlung der partiellen Rupturen der Naht vorzuziehen sei. **Bähr** (Hannover).

46) A. Borchard. Zur Behandlung der subkutanen Verletzungen des Kniestreckapparates.

(Sonderabdruck aus der »Festschrift zum 25jährigen Jubiläum des Ärztevereins.«) Jauer, **O. Hellmann,** 1903.

Nach einer eingehenden Übersicht, die B. über die Therapie des Kniescheibenbruches gibt, berichtet er über fünf von ihm operativ behandelte Fälle. Dreimal hatte er Gelegenheit, die Operation alsbald nach der Verletzung auszuführen; bei diesen Pat. erzielte er ideale Heilung. In seinem vierten Falle waren seit der Verletzung bereits 6 Wochen vergangen, die Fragmente ließen sich daher bei der Operation nur mühsam aneinander bringen. Nach 4 Wochen, als alles bereits fest verheilt war, wurde mit Massage und vorsichtigen passiven Bewegungen begonnen, wobei die Kniescheibe von neuem zerbrach. Unter Massagebehandlung wurde nach weiteren 3 Wochen zwar eine feste Vereinigung der Bruchenden erreicht, die Funktion blieb jedoch, besonders für die Beugung des Gelenkes, gestört. Der fünfte Kranke kam erst nach 9 Wochen in B.'s Behandlung mit einer Diastase, in die man zwei Finger bequem hineinlegen konnte. Hier stellte sich die Funktion wenigstens insoweit wieder her, als der Verletzte das Bein bis zum rechten Winkel beugen und als landwirtschaftlicher Arbeiter wieder tätig sein konnte.

Ferner operierte B. zwei Verletzte, bei denen subkutan die Quadricepssehne durchrissen war. Im ersten Falle handelte es sich um eine quere Zerreißung der Sehne des M. rectus femoris drei Querfinger oberhalb der Kniescheibe; dieser Pat. — ein Diabetiker — starb plötzlich an einer Lungenembolie. Im zweiten

Digitized by Google

Falle lag eine quere Zerreißung des Lig. patellae vor; 2 Monate nach der Operation war die Funktion des Beines wieder vollkommen hergestellt.

Sultan (Rixdorf b. Berlin).

47) **E. v. Bergmann.** Aktinomykose oder Osteomyelitis des Oberschenkels?

(Berliner klin. Wochenschrift 1904. Nr. 1.)

Der mitgeteilte Fall liefert einen neuen Beweis für die Möglichkeit der Invasion des Aktinomycespilzes durch die äußere Haut nach Kontinuitätstrennung und verdient auch in diagnostischer Beziehung besonderes Interesse, weshalb eine ausführlichere Wiedergabe geboten erscheint.

Der früher gesunde, 29jährige Pat. erhielt 1898 einen Hufschlag gegen die linke Kniegegend, durch welchen eine oberflächliche und eine tiefere Wunde oberhalb der Kniescheibe gesetzt wurde, welche erst nach 3 Wochen unter Sublimatumschlägen heilten. Die Umgebung blieb jedoch geschwollen, und zwar so stark, daß das Bein kaum zum rechten Winkel gebeugt werden konnte. Allmählich ging die Schwellung an der Innenseite des Oberschenkels herauf, erst später stellten sich Schmerzen ein. Im Dezember 1902 schwoll unter lebhaften Schmerzen der untere Abschnitt des linken Oberschenkels stärker an, desgleichen die Kniegegend. Obwohl trotz ärztlicher Behandlung keine Besserung eintrat, schonte sich Pat. nicht, wodurch Schwellung und Schmerzhaftigkeit zunahmen; auch bildete sich eine fleckförmige Rötung, die den Kranken veranlaßte, sich in Behandlung des Verf. zu begeben.

Befund: Zylindrische Form der ziemlich gleichmäßig geschwollenen unteren Hälfte des linken Oberschenkels. Konturen des Kniegelenkes verstrichen. Nach oben reicht die Schwellung bis fast zur Mitte des Oberschenkels; sie umgibt gleichmäßig den Knochen. Die Haut über dem Knie und im Gebiete der Geschwulst ist unverfärbt, nur an der Innenseite des Oberschenkels eine 3—4 Finger breite Rötung; hier Haut nicht faltbar, deutliche Fluktuation. Beweglichkeit im Knie fast ganz aufgehoben. Die Schwellung liegt nachweisbar unterhalb der Muskulatur. Schlag auf die Fußsohle nicht schmerzhaft. Kein Fieber.

Differentialdiagnose: Gegen Osteomyelitis spricht das Fehlen akuter Erscheinungen im Beginn der Erkrankung, die späte Entwicklung des Abszesses, die fast fieberlose Entwicklung der Fluktuation. Gegen Sarkom spricht das Freibleiben der Muskulatur bei 5jährigem Bestande.

Anamnese: Klaffende, eiternde Wunde, durch Einbohren eines Hufeisenstollens in die Haut des Kranken, die langsame Heilung, der schmierige Belag des Grundes, auch der weitere Verlauf lassen an Aktinomykose denken.

Bei der am 10. Juli 1903 ausgeführten Operation fand man in der Fascie an der geröteten Partie dachförmige, von glasigen, gelbroten, wie ödematösen Granulationen gefüllte Lücken. Kein frei ausfließender Eiter. Auch unter der Fascie dieselbe gallertige Granulationsmasse, die zwischen und unter den Muskeln bis an den Knochen reichte. In den ausgelöffelten Granulationen fanden sich zahlreiche gelbe Körner, die gut entwickelte Drusen mit Strahlen, aber nur spärliche Kolben zeigten. Hier und da lag den Drusen etwas Eiter an, aus dem Staphylokokkus pyogenes aureus gezüchtet wurde. Es wurden noch einige Inzisionen wegen neuer Abszeßbildung notwendig, dann schnelle Heilung. **Langemak** (Erfurt).

48) O. Schaeffer (Heidelberg). Über Unterschenkelgangrän im primär afebrilen Wochenbette.

(Münchener med. Wochenschrift 1903. Nr. 45.)

Die Gangrän entwickelte sich bei der Pat. vom 19. Tage des Wochenbettes an, das afebril, aber mit steter leichter Erhöhung der Pulsfrequenz verlaufen war, und beschränkte sich auf die durch periphere Äste der Art. tibialis, besonders der Antica, versorgten Hautpartien des Fußes und der Muskeln des Unterschenkels, bei freier Durchgängigkeit der Stammgefäße. Gonorrhöe, schlechte Ernäh-

Digitized by Google

rung, Chlorose bei Hypotonie des Blutes und Phlebektasien des Unterschenkels, plötzlicher Einschub größerer Mengen wenig virulenter Kokken in die Blutbahn kamen in genetischer Hinsicht in Betracht. **Kramer** (Glogau).

49) **Lehmann** (Kempfeld). Ein Beitrag zur Kasuistik der Fersenbeinbrüche.

(Monatsschrift für Unfallheilkunde und Invalidenwesen 1903. Nr. 10.)

Einem 68jährigen Landmanne hatte ein vom Wagen fallender Fichtenstamm vor 5 Jahren einen Schlag dicht oberhalb der rechten Ferse versetzt. Davon war eine knotenförmige Verdickung über der Ferse zurückgeblieben, und konnte der Verletzte anstrengende Arbeit nicht mehr versehen. L. fand eine knotenförmige Verdickung über der Ansatzstelle der Achillessehne am Fersenbein und unterhalb eine leichte Abflachung neben verminderter Spannung der Achillessehne. Das Zustandekommen der Verletzung deutet L. derart, daß der Schlag gegen die Sehne diese gespannt und so eine Abrißfraktur ihres Sehnenansatzstückes herbeigeführt hat. **Bähr** (Hannover).

50) **Bertelsmann.** Ein Fall von Luxation des Fußes sub talo nach innen und hinten.

(Deutsche med. Wochenschrift 1903. Nr. 32.)

Pat. war beim Turnen (Riesenschwung) mit großer Gewalt mit der Spitze und Außenseite des rechten Fußes auf den Fußboden geschlagen. Der Fuß stand danach in starker Varusstellung; an der Außenseite sprang die Fibula stark vor, auf dem Fußrücken war das Taluskopfchen durchzufühlen. Die Ferse sprang nach hinten vor, der Vorfuß war verkürzt. Das Röntgenbild (stereoskopisch) zeigt eine Luxatio pedis sub talo nach innen und hinten ohne sonstige Komplikationen. Die Reposition gelang leicht. Bis jetzt existiert nur noch eine Beobachtung von Quénu. Dieselbe betraf einen veralteten Fall. **Borchard** (Posen).

51) **Freiberg.** Congenital luxation of the ankle.

(Annals of surgery 1903. Oktober.)

Fall von angeborener Verrenkung des Fußes nach außen bei einem 2jährigen Kinde. Wie das Röntgenbild zeigte, fehlte die Fibula nicht, sie war jedoch in ihrem unteren Teile sehr stark nach einwärts gebogen. Merkwürdig war, daß die Fibula verhältnismäßig dick und der äußere Knöchel höher als der innere war. Nach Verf. steht der Fall in ätiologischer Beziehung zu den Verrenkungen des Fußes bei defekter Fibula, und ist die hier angetroffene Verkrümmung der Fibula die Folge amniotischen Druckes und die Verrenkung des Fußes wieder eine Folge der Verkrümmung der Fibula. Eine supramalleoläre Osteotomie zur Beseitigung des Leidens wurde in dem beschriebenen Falle verweigert. **Herhold** (Altona).

52) **Tobold.** Zur Kasuistik der Mittelfußknochenbrüche.

(Deutsche militärärztl. Zeitschrift 1903. Hft. 9.)

T. berichtet über 1500 Fälle von Fußgeschwulst, in denen eine Untersuchung mit Röntgenstrahlen stattfand. Unter diesen 1500 Fällen konnten 67,3% krankhafter Veränderungen an den Knochen nachgewiesen werden, und zwar in 49,7% der Fälle frische Brüche und Einbrüche, in 5,7% alte Brüche, in 11,9% Knochenhautentzündungen. In 32,7% der Fälle war der Befund negativ. Es wurde bei der Untersuchung so verfahren, daß sogleich bei der Aufnahme des Mannes im Lazarett eine Röntgenaufnahme gemacht und, sobald dieselbe negativ war, eine solche nach 8—10 Tagen wiederholt wurde. (Nach des Ref. Ansicht ist es erforderlich für den Fall, daß auch die zweite Aufnahme negativ ausfällt, noch eine dritte Aufnahme nach 2—3 Wochen anzufertigen; es wird sich dann oft noch bei der dritten Aufnahme eine Knochenveränderung nachweisen lassen.) Betreffs der Beteiligung der Füße an den Mittelfußknochenbrüchen wurde festgestellt, daß der linke Fuß in 26,3% der Fälle, der rechte in 22,5% beteiligt war. Am häufigsten betroffen war der zweite linke, demnächst der zweite rechte, dann der dritte linke, endlich der dritte rechte Mittelfußknochen. Der Sitz des Bruches fand sich in

Digitized by Google

der überwiegenden Mehrzahl der Fälle in der vorderen Hälfte der Mittelfußknochen, mitunter dicht an den Köpfchen. In 44,5% wurde als Ursache des Leidens Marschieren, in 8,7% Springen beim Turnen, in 7,1% Exerzieren, in 13,1% Umschlagen des Fußes, in 6,3% Treten in eine Vertiefung angegeben; bei 13,9% der Untersuchten war eine Entstehungsursache nicht feststellbar. Die Zahl der Behandlungstage betrug im Durchschnitt 25,6; fast alle Leute wurden wieder dienstfähig. So wurde z. B. von 210 an Mittelfußknochenbruch im Garnisonlazarett I Berlin Behandelten nur einer dienstunbrauchbar. Die Behandlung der vorliegenden Krankheit wurde verschieden gehandhabt: einige gipsen den Fuß ein, andere begnügen sich mit ruhiger Bettlage. Nach des Ref. Ansicht ist hierbei das einzig Maßgebende, daß ein Auftreten der Kranken während der ersten 14 Tage vermieden wird, z. B. durch Verabfolgung von Krücken an die im Bette liegenden Kranken für etwa notwendig werdendes Austreten. **Herhold** (Altona.)

53) **Kirmisson.** Déviation des pieds en varus, avec chevauchement des orteils et ulcérations trophiques, consécutives à un traumatisme ancien du rachis.

(Revue d'orthopédie 1903. Nr. 6.)

Die Endfolgezustände alter Rückenmarksverletzungen pflegen meist der weiteren Beobachtung und Schilderung zu entgehen. K. ist in der Lage, bei einer 54jährigen Frau, welche 17 Jahre zuvor durch einen Sturz aus der Höhe wahrscheinlich einen Kreuzbeinstauchungsbruch, Bluterguß in den Wirbelkanal und Druck und Entzündung der Nerven der Cauda equina davongetragen hatte, über die weiteren trophischen Störungen berichten zu können. Zurzeit scheint keine Anästhesie mehr zu bestehen, das Wesentlichste ist der doppelseitige Klumpfuß, die Hammerstellung der Zehen, welche sich in den verschiedensten Stellungen übereinander lagern, die trophischen Störungen der Haut, Geschwüre usw. Diese Zehenstellungsabweichungen sind ein gutes Paradigma für die von K. immer hervorgehobene Lehrmeinung, daß es meist nicht mechanische Verhältnisse — Stiefeldruck u. dgl. — sind, welche diese Zehenstellungen hervorbringen, sondern konstitutionelle Übel, Rheuma, Alkoholismus, Nervenkrankheiten.

Herm. Frank (Berlin).

54) **J. C. Renton.** Case of flat-foot after operation by Ogston's method.

(Glasgow med. journ. 1903. Bd. LX. p. 426.)

Vorstellung eines erfolgreich nach Ogston (keilförmige Resektion des Talo-Naviculargelenkes, Erhebung des Fußgewölbes und Fixierung durch Stahlnagel) operierten Falles von doppelseitigem Plattfuß. **M. v. Brunn** (Tübingen).

55) **A. Exner.** Bemerkungen zur Kenntnis des Plattfußes.

(S.-A. aus Beiträge zur Geburtshilfe und Gynäkologie. Festschrift für Chrobak.) Wien, **A. Hölder,** 1903.

Verf. macht einige Bemerkungen über die Architekturverhältnisse des Knochenkammes am Taluskopfoval beim erworbenen Plattfuß. Er gibt ferner an, daß er unter 30 Fällen von Plattfuß dreimal eine bedeutende Knochenatrophie des ganzen Fußskelettes gefunden habe ohne ein Zeichen der fleckigen, entzündlichen Knochenatrophie. Letztere fehlte auch in den Fällen von traumatischem Plattfuß. In vier Fällen wurden vor und nach dem Redressement des Plattfußes in der Gussenbauer'schen Klinik Röntgenaufnahmen gemacht. Zweimal ließ sich eine Absprengung eines etwa erbsengroßen Stückes vom Os cuneiforme nachweisen.

J. Riedinger (Würzburg).

Originalmitteilungen, Monographien und Separatabdrücke wolle man an *Prof. E. Richter* in Breslau (Kaiser Wilhelmstraße 115), oder an die Verlagshandlung *Breitkopf & Härtel*, einsenden.

Druck und Verlag von Breitkopf & Härtel in Leipzig, Nürnbergerstraße 36/38.

Digitized by Google

Zentralblatt
für
CHIRURGIE

herausgegeben
von

E. von Bergmann, in Berlin, **F. König,** in Berlin, **E. Richter,** in Breslau.

Einunddreifsigster Jahrgang.

Wöchentlich eine Nummer. Preis des Jahrganges 20 Mark, bei halbjähriger Vorauszahlung. Zu beziehen durch alle Buchhandlungen und Postanstalten.

Nr. 14. Beilage. 1904.

(Aus der königlichen chirurgischen Klinik zu Breslau.
Geh.-Rat v. Mikulicz-Radecki.)

Bemerkungen zum Artikel der Herren Prof. Brauer und Prof. Petersen-Heidelberg: „Über eine wesentliche Vereinfachung der künstlichen Atmung nach Sauerbruch“.

Von

Dr. F. Sauerbruch,
wissenschaftlicher Assistent der Klinik.

Im Zentralblatt für Chirurgie 1904 Nr. 6 habe ich in einer kurzen vorläufigen Mitteilung über ein neues Verfahren berichtet, intra-thorakale Operationen ohne künstliche Atmung vorzunehmen. Es kam mir bei dieser kurzen vorläufigen Mitteilung nur darauf an, das Prinzip der Methode festzulegen; und ich wies am Schlusse bereits darauf hin, daß eine ausführliche Arbeit über die physiologischen Grundlagen demnächst erscheinen werde.

Digitized by Google

Inzwischen haben die Herren Brauer und Petersen schon eine wesentliche Vereinfachung des Verfahrens publiziert[1]. Diese beruht auf dem gleichen Prinzip der Druckdifferenz, wie die in meiner vorläufigen Mitteilung dargestellte; sie ist gewissermaßen eine Umkehrung derselben. Ich habe die Druckdifferenz unter pleuraler Druckverminderung, sie unter intrabronchialer Druckvermehrung hergestellt.

Der Gedanke an diese naheliegende, ja selbstverständliche Modifikation ist natürlich auch uns sehr bald gekommen und wohl allen, denen wir die Methode demonstriert haben. Außer Herrn Geh.-Rat v. Mikulicz dachten sofort an diese Möglichkeit eine Reihe Breslauer Kollegen, ferner Dr. Scudder (Boston) und vor einigen Tagen erst wieder Herr Ranzy, Assistent von v. Eiselsberg, welcher im Auftrage seines Chefs zur Besichtigung unserer Kammer nach Breslau kam. Eine besondere praktische Bedeutung legte auch Herr Geh.-Rat Filehne dieser Abänderung bei. In der Tat wurde am 17. Januar folgender Versuch vorgenommen:

Herr Geh.-Rat v. Mikulicz eröffnete unter Herrn Dr. Anschütz' und meiner Assistenz unter Überdruck die Pleurahöhle eines Hundes. Der Kopf des Tieres befand sich in der von mir angegebenen Abschlußvorrichtung im Kasten, der Körper draußen. Im Kasten wurde jetzt ein Überdruck von 10 mm Hg erzeugt, so daß die physiologische Druckdifferenz nach Eröffnung der Pleurahöhle beibehalten blieb. Das Tier atmete genau wie bei der ursprünglichen Methode ruhig weiter trotz seines doppelten Pneumothorax. Es ergab sich somit genau, was erwartet wurde, nämlich das ungestörte Weiteratmen bei völlig entfalteten Lungen trotz breiter Eröffnung beider Pleurahöhlen. Dagegen stellten sich andere Schwierigkeiten heraus. Herr Dr. Heile, der in dem Kasten die Narkose vornahm, empfand bereits nach 20 Minuten Beschwerden der Chloroformwirkung. Beim Öffnen der Kammer strömte uns ein so intensiver Geruch von Chloroform entgegen, daß wir einen längeren Aufenthalt in einem so kleinen Raume für ausgeschlossen hielten; so lange uns keine größere Kammer zur Verfügung stand, haben wir deshalb auf diese Form der Herstellung der physiologischen

[1] Über eine wesentliche Vereinfachung der künstlichen Atmung nach Sauerbruch. Zeitschrift für phys. Chemie Bd. XLI. Hft. 4.

Digitized by Google

Druckdifferenz verzichtet. Übrigens haben wir keineswegs damit unsere Erfahrungen über diese Umkehrung meiner Methode abgeschlossen: An einer Reihe von Tieren habe ich in derselben Weise wie Herr Prof. Petersen und Herr Prof. Brauer mit Tracheotomie, Überdruck und ähnlicher Einrichtung für die Narkose, den Wert dieser Umkehrung geprüft und unsere 14 cbm große Kammer, die Herr Geheimrat v. Mikulicz für die Klinik hat bauen lassen und die eben fertig geworden ist, ist eigens zu diesem doppelten Zwecke eingerichtet. Wir können mit Über- und Unterdruck operieren.

Wir haben den zahlreichen Besuchern unserer Klinik in den letzten Wochen die pneumatische Kammer mit allen Einrichtungen bereitwilligst gezeigt und die damit gemachten Erfahrungen sowie die Modifikationen der Methode mitgeteilt. Vielen unter ihnen, auch Herrn Prof. Petersen, haben wir ermöglicht, im Innern der Kammer an einer Operation teilzunehmen. Auf brieflichem Wege wurde uns sowohl von Herrn Prof. Petersen als Herrn Prof. Brauer mehrfach versichert, daß letzterer, ohne die von uns geübte Umkehrung für die Atmung zu kennen, selbständig auf meine vorläufige Mitteilung hin auf diese Idee gekommen ist. Wir stehen um so weniger an die Selbständigkeit der Idee von Herrn Prof. Brauer anzuerkennen, als ja, wie erwähnt, die meisten Kollegen die das Verfahren sahen, sofort denselben Einfall hatten. Es liegt uns heut nur daran, zu konstatieren, daß das Verfahren von uns längst geübt und an unserer Klinik bekannt war noch lange bevor die obige Publikation erschien.

Die Verwendung einer in die Trachea eingebundenen Kanüle zur Herstellung eines konstanten Überdruckes wurde von mir schon längst zu physiologischen Zwecken verwendet, wie in meiner ausführlichen Arbeit mitgeteilt wird. Für praktisch chirurgische Zwecke kam es uns aber gerade darauf an, diese Komplikation zu umgehen. Ich habe auf diese Form der Versuchsanordnung um so weniger Gewicht gelegt, als sie ja die Voraussetzung für die künstliche Atmung ist, welche die Physiologen seit langem bei Eröffnung der Brusthöhle verwenden.

Originell an dem Verfahren von Brauer und Petersen ist die Idee, den Überdruck anstatt wie wir es getan, durch eine exakt

Digitized by Google

arbeitende Pumpe, durch eine Sauerstoffbombe zu erzeugen. Wieweit diese Modifikation in der Praxis den Vorzug verdienen wird, werden weitere Erfahrungen lehren, und wir möchten uns daher heute noch jedes Urteils darüber enthalten.

In meiner ausführlichen Arbeit bin ich auf den Wert der Umkehrung, wie er sich auf Grund meiner Experimente darstellt, näher eingegangen. Ich verweise darauf.

In der letzten Zeit haben wir unseren Besuchern auch ohne Rückhalt über unsere chirurgischen Erfahrungen in meiner Kammer und die daran geknüpften Hoffnungen für die Zukunft der Thoraxchirurgie Mitteilung gemacht. Daß hierbei neben der Chirurgie des Ösophagus, operative Eingriffe an den Lungen, dem Herzen, dem Zwerchfell und der Wirbelsäule eine Hauptrolle spielen, ist selbstverständlich.

Ausdrücklich möchte ich an dieser Stelle noch feststellen, daß das Überdruckverfahren auch für Operationen an Organen mit physiologischem Überdruck anwendbar ist. Hier kommen in erster Linie Hirn und Auge in Betracht. Für ersteres habe ich schon eine Reihe von Versuchen in meiner Kammer gemacht, die noch nicht abgeschlossen und deren Resultate noch nicht spruchreif sind. Sie können, wie ich glaube, von großer praktischer Bedeutung werden; mit Versuchen über Ausgleich des intraokularen Druckes ist Herr Dr. Harms von der hiesigen Universitäts-Augenklinik seit Mitte Januar beschäftigt. Daneben eignet sich dieses Verfahren auch zur Stillung parenchymatöser Blutungen.

Zum Schlusse möchte ich bemerken, daß in der großen Operationskammer der chirurgischen Klinik Fürsorge getroffen ist, daß der Rest des Körpers genau wie der Kopf, unter atmosphärischem Druck steht, so daß nur der Thorax dem Überdruck ausgesetzt ist, d. h. die Kammer ist weiter nichts, wie eine vergrößerte Pleurahöhle.

Breslau, den 26. März 1904.

Digitized by Google

Entgegnung.

Von

Prof. **Brauer.**

Den vorstehenden Ausführungen habe ich zur Sache folgendes hinzuzufügen:

Petersen hat mich auf die Mitteilung Sauerbruch's im Zentralblatt für Chirurgie aufmerksam gemacht und mir die Versuchsanordnung, wie er sie in Breslau gesehen hat, geschildert. Es stimmte diese Schilderung und die ganze Auffassung, die Petersen von dem Sauerbruch'schen Verfahren hatte, durchaus mit demjenigen überein, was sich in der Zentralblattmitteilung findet. Im Nachdenken über die Sauerbruch'sche Idee kam ich dann selbständig auf die von mir in der oben genannten Publikation geschilderte Abänderung. Petersen, dem ich davon sofort Mitteilung machte, erklärte mir mehrfach, und es ist dies in größerem Kreise besprochen worden, es sei zweifellos unrichtig, die Pneumothoraxfolgen nach Art dieser Modifikation verhüten zu wollen, denn wenn die Sache so einfach wäre, würden die Herren in Breslau es doch selber so machen; dort aber habe er nichts von einem derartigen Vorgehen gesehen oder gehört.

Ich hielt daher nach dem, was ich sah und hörte, die einfache Modifikation für durchaus originell. Dieselbe unterscheidet sich von demjenigen, was Sauerbruch in seiner Mitteilung brachte, erstens durch die Form der Druckanwendung, zweitens hauptsächlich durch die Umgehung der pneumatischen Kammer.

Nachdem diese Modifikation, welche jetzt durch den Instrumentenmacher in einfachster Weise den verschiedensten Zwecken angepaßt werden kann, als richtig erprobt war, mußte es für alle weiteren theoretischen Untersuchungen und praktisch auszuführenden Operationen nur von Vorteil sein, wenn es recht bald, bevor weitere Kreise zur Anschaffung der pneumatischen Kammer schritten, bekannt wurde, daß sich die Idee auf diese einfache und wenig kostspielige Weise ausführen ließe. Es bedeutet dieses meines Erachtens für den Chirurgen die Vermeidung eines großen Umweges

Digitized by Google

und für den experimentellen Pathologen zunächst wohl die einzige Möglichkeit, den Sauerbruch'schen Gedanken praktisch zu verwenden. Ich glaubte, daß der Hinweis auf die praktische Bedeutung dieser Modifikation schon vor dem Chirurgenkongreß viel loyaler sei, denn eine Mitteilung derselben erst an jener Stelle. Bedeutet die Modifikation und die Auffassung, die ich derselben entgegenbringe, einen wirklichen Fortschritt und sollte es hierdurch möglich sein, auch außerhalb der großen Kliniken, was ich bestimmt hoffe, den grundlegenden Sauerbruch'schen Gedanken zu benutzen, so mußte die Mitteilung derselben nach genügender Erprobung möglichst bald erfolgen. Auch heute noch bin ich der festen Überzeugung, daß dieses Ziel durch die rechtzeitige Mitteilung der Modifikation erreicht wurde und ich hoffe im Interesse der Sache, daß auf dem bevorstehenden Chirurgenkongreß auch das Vorgehen ohne Anwendung der großen und kostspieligen pneumatischen Kammer breiteste Berücksichtigung finden möge, und daß das Verfahren auf diese Weise gleich von Beginn an in einer Form erscheint, die der ausgedehntesten Anwendung förderlich ist.

Die Stellung der Modifikation zu der grundlegenden Sauerbruch'schen Idee, sowie zu dessen praktischem Vorgehen brachte ich außer durch die Fassung der Publikation auch noch dadurch zum Ausdrucke, daß ich den Separatabdruck Herrn Dr. Sauerbruch mit den Worten übersandte, »es möge diese kleine Modifikation, dem Sauerbruch'schen Gedanken und den, Sauerbruch'schen Operationen, förderlich sein«.

Die von Herrn Dr. Sauerbruch in Aussicht gestellte ausführliche Publikation der physiologischen Grundlagen seines Vorgehens habe ich, wie aus der Arbeit ersichtlich, ausdrücklich respektiert. Daß in dieser in Aussicht gestellten Publikation jenes praktisch, so wichtige Vorgehen, wie ich es schilderte, enthalten sein sollte, konnte ich nach allem, was mir bekannt war, nicht vermuten.

Aus den vorstehenden Ausführungen des Herrn Dr. Sauerbruch geht nun aber zweifellos hervor, daß derselbe die Idee des Überdruckverfahrens selbst konzipierte und bei seinen Tierversuchen in ähnlicher Anordnung wie ich und mit den Gesichtspunkten, die Herr Dr. Sauerbruch im vorstehenden bezeichnet, anwandte. Ich

Digitized by Google

stehe daher auch nicht an, ihm die Priorität in diesen Dingen zuzuerkennen.

Ich muß aber darauf bestehen, daß ich vollkommen unabhängig auf den Gedanken des Überdruckverfahrens gekommen bin, und daß ich nach Lage der Dinge durchaus berechtigt war, dasselbe zu publizieren. Dadurch, daß ich dasselbe dann in zielbewußter Weise zu einer Umgehung der pneumatischen Kammer verwandte, schuf ich Grundlagen, welche der praktischen Anwendung der Sauerbruch schen Idee sehr wesentlich förderlich sein werden und der Modifikation des Überdruckverfahrens besondere Ziele setzen.

Entgegnung.

Von

Prof. Petersen.

Meine Ansicht über das Verhältnis des ursprünglichen Sauerbruch'schen Verfahrens zu dem Überdruckverfahren, sowie über die relative chirurgische Wertigkeit der beiden Methoden kann ich erst auf dem in der nächsten Woche stattfindenden Chirurgenkongresse darlegen; ich müßte sonst den größten Teil meines für den Kongreß angemeldeten Vortrages »Über Operationen in der Brusthöhle« hier vorwegnehmen.

Druck und Verlag von Breitkopf & Härtel in Leipzig, Nürnbergerstraße 36/38.

Digitized by Google

Digitized by Google

// Zentralblatt
für
CHIRURGIE
herausgegeben
von
E. von Bergmann, F. König, E. Richter,
in Berlin, in Berlin, in Breslau.

Einunddreifsigster Jahrgang.

Wöchentlich eine Nummer. Preis des Jahrganges 20 Mark, bei halbjähriger Vorauszahlung. Zu beziehen durch alle Buchhandlungen und Postanstalten.

Nr. 15. Sonnabend, den 16. April. 1904.

Die osteoplastische Symphysenresektion.

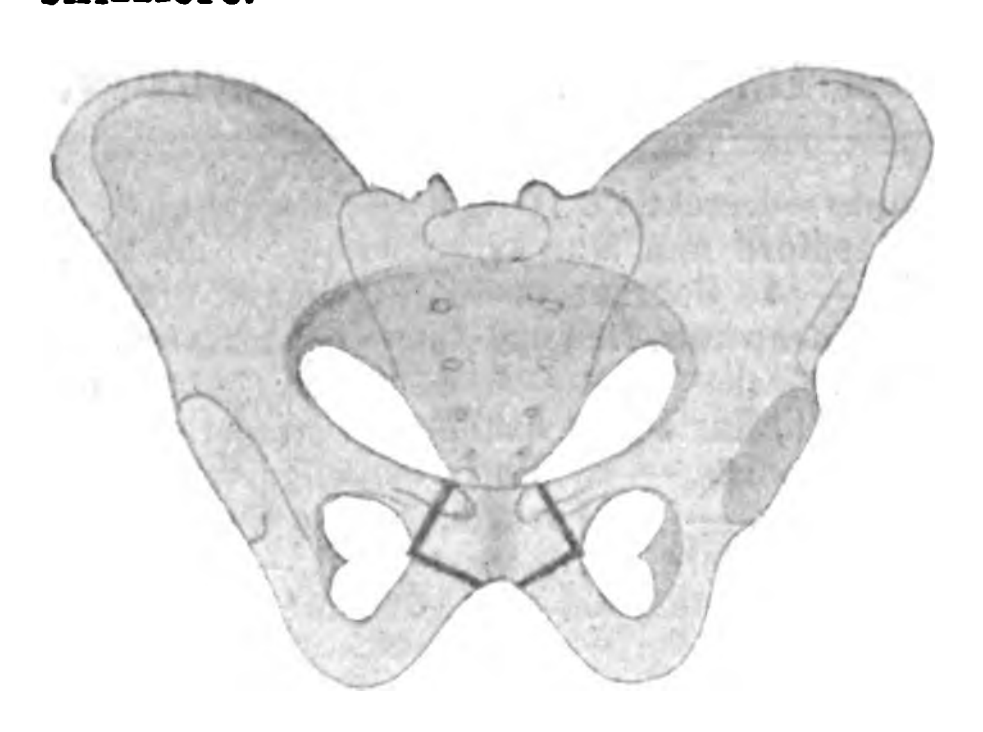
Von
Dr. O. Manz,
Privatdozent an der Universität in Freiburg.

In **Heusner's** Bericht über seine infrapubische Prostataoperation (Zentralbl. f. Chir. 1904 Nr. 8) wird auch die Möglichkeit gestreift, durch eine temporäre Resektion im Symphysengebiet einen breiten Zugang ins kleine Becken zu eröffnen. Indem dieser Hinweis eine Frage trifft, mit welcher ich bereits vor längerer Zeit

Digitized by Google

eingehender beschäftigt war, gibt er der folgenden Mitteilung, die ich unter anderen Umständen noch nicht für druckreif halten würde, Recht und Anlaß, schon jetzt hervorzutreten — natürlich ohne jede voreilige Prätension, nur im Sinne einer bescheidenen Anregung.

Angesichts der Ausrottung eines bösartigen Blasentumors, bei welcher ich meinen früheren Chef, Herrn Geh. Hofrat Prof. Kraske, trotz einer kombinierten, abdomino-vaginalen Freilegung mit ungemeinen Schwierigkeiten kämpfen sah, kam mir — schon vor ein paar Jahren — der Gedanke, ob man sich nicht Aufgaben solcher Art durch eine ausgiebige osteoplastische Voroperation wesentlich erleichtern könnte. Das Resultat meiner damaligen Überlegungen und Leichenversuche war eine Methode, welche ich im folgenden kurz skizziere.



Der Hautschnitt bildet im ganzen einen abwärts konvexen, flachen Bogen, dessen Scheitel aber in die obere Grenze der Penishaut übergeht und dadurch eine Einbiegung in entgegengesetztem Sinne erhält; die Endpunkte liegen beiderseits unterhalb und etwas nach außen vom Tuberculum pubic. Zweckmäßig befindet sich der Kranke zunächst in halbaufgerichteter Lage; der Penis ist — ohne Verziehung der Haut — gegen den Damm zu drängen. Während nun der Schutz des Samenstranges leicht, der Nervus obturatorius ungefährdet erscheint, muß bei der Abtrennung der Peniswurzel vom Knochen selbstredend behutsam vorgegangen werden. Ist die Kante des Schambogens erreicht, so wird ihre Scheitelpartie — auf eine Strecke von 3 bis 4 cm, nicht in der großen Ausdehnung, welche Heusner's infrapubische Operation verlangt — freigemacht, von hier aus beiderseits die Drahtsäge hinter dem absteigenden Schambeinaste hindurch nach dem innersten Punkte des Foramen obturatum geleitet und der Knochen durchtrennt. Dann hebelt das Elevatorium den Periostüberzug des horizontalen Schambeinastes einer Linie entsprechend, welche von dem bezeichneten Endpunkte der ersten Sägestrecke zur Außenseite des Tuberculum pubicum verläuft, ringsum ab; der — ebenfalls mit der Drahtsäge ausgeführte — Knochenschnitt erfolgt subperiostal. Wird nun die sechsseitige, von vier sauberen Sägeflächen, vom oberen und unteren Symphysenrande begrenzte, an ihrem breitbasigen Weichteilslappen hängende Knochenplatte nach oben geklappt, so liegt der Inhalt des kleinen Beckens so frei unter den Fingern des Operateurs, daß dieser sich kaum minder bequem, als an der Körperoberfläche, bewegen, die um-

fassendsten Exstirpationen an Blase, Prostata, Harnröhre — auch der Mastdarm, beim Weibe natürlich auch die Genitalorgane kommen in Betracht — in kürzester Zeit mit aller denkbaren Genauigkeit und Vollständigkeit auszuführen vermag. Schließlich wird der Haut-Knochenlappen wieder heruntergeschlagen, sein knöcherner Anteil durch vier Drahtnähte mit den Schambeinstümpfen vereinigt, der prävesikale Raum unter dem Schambogen hindurch drainiert, im übrigen die Haut genäht. Durch zweckmäßige Verbände und rationelle Lagerung hat die Nachbehandlung den Heilverlauf zu unterstützen.

Äußere Umstände, anderweitige Arbeiten traten seinerzeit der Fortsetzung meiner Versuche in den Weg: zu einem Abschlusse, zur Ausführung am Lebenden kam es nicht.

Gewisse Bedenken hinsichtlich der Heilungsmöglichkeit drängen sich zunächst ja auf, verlieren aber bei genauerer Prüfung sehr an Gewicht. Eine so vorsichtige Schonung der Weichteile, wie sie durch die empfohlene Schnittführung und durch die bequeme Verwendung der Drahtsäge ermöglicht wird, läßt auf eine dauernd ausreichende Ernährung des Symphysenlappens rechnen, und ebenso wirkt die Möglichkeit der infrapubischen Drainage nach anderer Richtung beruhigend[1].

Eine partielle osteoplastische Symphysenresektion, welche, mit einem relativ geringeren Raumgewinne zufrieden, den Zusammenhang des Beckeneinganges nicht unterbricht, wurde bereits vor längerer Zeit angegeben (v. Bramann). Heusner — in der angeführten Bemerkung — spricht von einer Durchmeißelung der beiden Schambeine senkrecht durch die Tubercula pubica, d. h. also, wenn ich ihn richtig verstehe, in zwei längsgerichteten Geraden, welche — annähernd parallel, bezw. nach unten konvergent — die ganze Höhe der Schoßfugenplatte durchziehen. Ich meinesteils bin einstweilen — bis einmal die Unterlage für ein bestimmteres Urteil gewonnen sein wird — der Meinung, daß in den meisten der Fälle, welche eine so ausgedehnte Freilegung wünschenswert machen, der oben entwickelte Operationsplan, der die Nachbarschaft der Foramina obturata ausnutzt, sich als der zweckdienlichste erweisen würde. Leicht auszuführen und auf möglichste Schonung der Weichteile angelegt, schafft er, trotzdem er auch der Skelettierung der Schambogenkante enge Grenzen setzt, gleichwohl einen Zugang, wie er freier kaum gewünscht werden kann.

---

[1] Im Bedürfnisfalle könnte diese Drainage noch durch eine zweite unterstützt werden, welche unmittelbar über der Symphyse durch ein zwischen den Rectusinsertionen angebrachtes Knopfloch einzuführen wäre.

Digitized by Google

1) **O. Manz.** Die chirurgischen Untersuchungsarten. Einführende Vorlesungen über allgemeine chirurgische Diagnostik. I. Teil.

Jena, **Gustav Fischer,** 1904. 322 S. 20 Fig. im Text.

In dem vorliegenden I. Teil behandelt Verf. »diejenigen Untersuchungsmethoden, welche ihren Angriffspunkt an der Außenfläche des Körpers haben«, im II. Teil sollen diejenigen folgen, »welche über Zustände der Innenfläche, d. h. des Innenraumes tiefliegender aber von außen zugänglicher, schleimhautüberkleideter Hohlorgane aufklären«. Zunächst wird die unverletzte Körperoberfläche in Angriff genommen und getreu dem Grundsatze: »erst sehen, dann fühlen« an erster Stelle alles das besprochen, was wir durch die Inspektion wahrzunehmen vermögen, an zweiter das, worüber die Palpation Aufklärung gibt; als Anhang dieses Hauptabschnittes wird die Messung besprochen. Im zweiten Hauptabschnitt werden die Läsionen abgehandelt, die gegebenen und die zu diagnostischen Zwecken gesetzten. Im einzelnen auf die Unterabteilungen der verschiedenen Abschnitte genauer einzugehen, kann nicht in den Rahmen dieses Referates fallen. Das praktisch Wichtige wird überall in der Darstellung besonders scharf herausgehoben, und aus der Angabe vieler kleiner Kunstgriffe und -kniffe erkennt man den Verf. als erfahrenen Praktiker. Nur will mirs scheinen, als ob durch die gewählte Darstellungsform — Vorlesungston — eine allzugroße Breite bedingt wäre, als ob manches hätte knapper, präziser gefaßt werden können, und ich fürchte, daß viele junge Mediziner, für die das Buch doch gerade geschrieben ist, sich durch den Umfang desselben von einem gründlichen Durcharbeiten werden abschrecken lassen.

Dettmer (Bromberg).

---

2) **E. F. Bashford** and **S. A. Murray.** The significance of the zoological distribution, the nature of the mitoses, and the transmissibility of cancer.

(Lancet 1904. Februar 13.)

Die Zusammenfassung der letztjährigen außerordentlich interessanten Resultate der Forschungen des Kommitees des Cancer research fund of London, von denen in dem kurzen Referate leider nur einige Punkte berührt werden können. Das Vorkommen von bösartigen Geschwülsten im Tierreich ist enorm häufig; je mehr Tiere man zu untersuchen in der Lage ist, desto öfter wird man solche Neubildungen finden. Die Hauptfaktoren für die Entstehung bösartiger Geschwülste müssen in den Kräften gesucht werden, die den Zellen innewohnen; nach den unendlich verschiedenen äußeren Verhältnissen, in welchen die verschiedenen Tierspezies leben, können diese äußeren Einflüsse keine entscheidende Rolle für die Entstehung spielen. Ein relativ häufigeres Auftreten des Karzinoms in höherem Alter ist auch bei Tieren augenscheinlich. Die Art der Zellteilung

Digitized by Google

in den bösartigen Geschwülsten bietet bemerkenswerte Besonderheiten; es zeigen sich bei der meist mitotischen Teilung zwei Formen: eine somatische Mitosenteilung, gleich der in den sonstigen Geweben des Körpers vorkommenden; und eine, mehr in den zentraleren Geschwulstpartien zu beobachtende heterotype Mitosenteilung, charaktesiert durch anders geformte und an Zahl geringere Chromosomen. Die somatischen Mitosen finden sich mehr in den Geschwulstzellen der Randpartien der Geschwülste, und sie scheinen für die Gewebsinvasion und die Metastasenbildung der bösartigen Geschwülste die alleinige verantwortliche Rolle zu spielen. Die Transplantation von Krebs ist bisher nur auf Tiere derselben Spezies gelungen; nach den Befunden ist sie absolut identisch mit der Metastasenbildung in ein und demselben Organismus. Die frühesten in transplantierten Geschwülsten beobachteten Zellteilungen haben den Charakter der somatischen Mitose, nicht den der heterotypen. Die Gewebe der neuen Wirte nehmen durchaus nicht an der Bildung des neuen Krebsparenchyms Teil, daher kann von einer Infektion keine Rede sein. Die Vermehrungs- und Neubildungsenergie der Krebszelle ist enorm. Bei 400 Transmissionen von Krebs auf Mäuse wurde aus der ursprünglichen Überimpfungsmasse eine Geschwulstmasse von insgesamt 16 Pfund geformt, ohne die geringste Beihilfe der eigenen Körperzellen der verschiedenen Wirte und ohne deutliche Abweichungen in der Struktur. — Eine Tabelle von 66 genau untersuchten Beobachtungen von bösartigen Geschwülsten bei den verschiedensten Tierarten ist in die Arbeit eingefügt. **H. Ebbinghaus** (Berlin).

---

3) **B. Honsell.** Über Unfälle durch landwirtschaftliche Maschinen und ihre Verhütung.

(Beiträge zur klin. Chirurgie Bd. XL. Hft. 2.)

Aus dem reichen Materiale von Verletzungen durch landwirtschaftliche Maschinen, wie es in der Tübinger chirurgischen Klinik zur Behandlung kommt, hat Verf. die numerisch an erster Stelle stehenden Unfälle durch Futterschneidemaschinen zum Gegenstand einer eingehenden Erörterung gemacht. Von ärztlicher Seite auf die Bedeutung dieser Unfälle hinzuweisen, erscheint um so mehr geboten, als noch in vielen deutschen Bundesstaaten, so in Württemberg und Baden, die in landwirtschaftlichen Betrieben beschäftigten Personen nicht denselben Schutz prophylaktischer Maßnahmen genießen wie die Arbeiter in Fabriken und gewerblichen Anlagen. Und doch sind gerade die Verletzungen durch landwirtschaftliche Maschinen ungemein häufig und nicht selten von so schwerer Art, daß die Kranken dauernd in ihrem Erwerbsleben geschädigt werden. So wurden im Verlaufe der letzten 4 Jahre in der Tübinger Klinik 176 Unfälle durch Futterschneidemaschinen behandelt. Davon waren 75 = 43% ausschließlich Weichteilverletzungen, 57 = 32% Knochen- und Gelenkverletzungen und 44 = 25% Amputationen und Exartiku-

Digitized by Google

lationen. Ging auch nur einer der Verletzten zugrunde, und zwar an Tetanusinfektion, so war doch der Grad der schließlich resultierenden Schädigung in vielen Fällen ein sehr hoher. Es hatten nämlich mindestens 38 der Verletzten den ungestörten Gebrauch eines Fingers, mindestens 36 denjenigen mehrerer Finger eingebüßt, 20 weitere waren um Hand, Arm oder Fuß gekommen. Die eigentliche Bedeutung der Unfälle durch Futterschneidemaschinen liegt aber trotzdem weder in der großen Häufigkeit noch auch in der Schwere der Verletzungen an sich, sondern darin, daß die Mehrzahl Kinder und junge Leute betrifft. Fast zwei Drittel der Verunglückten hatten noch nicht das 16. Lebensjahr vollendet; von diesen waren fast die Hälfte Schulkinder und ein Drittel stand noch unter dem schulpflichtigen Alter.

Angesichts dieser traurigen Verhältnisse betont Verf. die dringende Notwendigkeit, eine Einschränkung der Unfälle durch landwirtschaftliche Maschinen mit allen zu Gebote stehenden Mitteln zu erstreben. Eine wohl fraglos auf persönliches Quellenstudium gegründete eingehende Kenntnis des in Betracht kommenden Paragraphen der Unfallgesetzgebung, ferner der Bestimmungen einzelner Berufsgenossenschaften verschiedener deutscher Bundesstaaten und vor allem der Unfallverhütungsvorschriften, wie sie vom Reichsversicherungsamt ausgearbeitet wurden und auch von einzelnen Berufsgenossenschaften ausgiebig verwendet werden, ermöglicht es dem Verf., mit praktischen Vorschlägen hervorzutreten. Es würde sich um folgende Forderungen handeln: 1) Anbringung von Schutzvorrichtungen an gefährlichen Maschinenteilen, 2) Aufstellung der Maschinen an geeigneten Örtlichkeiten, wo keine Gefahr für Passanten besteht und der Betrieb bei genügender Beleuchtung erfolgen kann, 3) Verbot der Beschäftigung von Kindern an Maschinen.

Für die Möglichkeit der Durchführung dieser Forderung spricht einmal der Umstand, daß die landwirtschaftlichen Berufsgenossenschaften befugt sind, im Umfange ihres Bezirkes Vorschriften zur Verhütung von Unfällen zu erlassen und die Tatsache, daß solche Vorschriften manchen Ortes bereits bestehen und in die Praxis übergegangen sind. **Blauel** (Tübingen).

---

4) **S. I. Georgescu.** Die Behandlung gegen den Biß wütender Wölfe.

Inaug.-Diss., Bukarest, 1903.

Diese unter der Leitung von Babes gemachte Arbeit führt G. zu folgenden Schlüssen. Die Bisse toller Wölfe sind als besonders schwer zu betrachten, da dieselben gewöhnlich sehr tief sind und meist am Kopfe sich befinden. Es wurde in der Behandlung das Prinzip der Serotherapie angewendet, indem das Blut und Serum immunisierter Tiere (Hunde, Esel, Pferde usw.) zur Anwendung kam. Mit dieser Methode wurde zum erstenmal im pathologisch-bakterio-

Digitized by Google

logischen Institut in Bukarest experimentiert. Es wurde außerdem gefunden, daß das Blut jener Personen, welche eine antirabische Kur durchgemacht haben, eine bedeutende vorbeugende Kraft habe und sogar stärker als die Pasteur'sche Behandlung wirke. Auf diese Weise konnte der Ausbruch der Krankheit bei den spät in Behandlung gekommenen um vieles seltener gemacht werden. Da aber immunisiertes Menschenblut nur schwer zu finden ist, hat Babes die Pasteur'sche Behandlung mit der Injektion der von ihm entdeckten rabischen Toxine kombiniert.

Diese Behandlung hat eine kräftigere und raschere Wirkung auf den Organismus, die Behandlungsdauer wird um vieles abgekürzt und die Sterblichkeit wurde auf Null reduziert. **E. Toff** (Braila).

---

5) **W. Coleman.** Intravenous injections of colloidal silver in the treatment of erysipelas.

(New York med. record 1903. November 21.)

C. empfiehlt die intravenösen Injektionen einer 1%igen wäßrigen Lösung von Colloidalsilber in Dosen von 5—10 ccm besonders bei Erysipelas. Sie könnten nie schaden, hätten aber nach den beigegebenen Kurven anscheinend sehr günstig auf den Temperaturverlauf gewirkt. **Loewenhardt** (Breslau).

---

6) **N. P. Krawkow.** Über Hedonal-Chloroformnarkose.

(Russki Wratsch 1903. Nr. 48.)

K. stützt sich auf die Tierexperimente von Lompssakow, die beweisen, daß das Hedonal, innerlich gegeben, bei Tieren eine vollständige, Operationen zulassende Narkose hervorruft. Für den Menschen schlug er eine Kombination des Hedonals und Chloroforms vor. Die Methode wurde in Fedorow's Klinik, sowie von P. T. Sklifossowski und Bergman am Menschen in Anwendung gebracht und gab befriedigende Resultate. Eine Stunde vor der Operation bekommt Pat. 3,0 Hedonal innerlich; meist tritt darauf ruhiger Schlaf ein, seltener bloß Schläfrigkeit. Nun gibt man Chloroform, worauf eine ruhige, gute Narkose eintritt. Der Chloroformverbrauch ist gering; der Puls selbst nach lange dauernder (2—2½ Stunden) Operation voll und kräftig (dank der stimulierenden Wirkung des Hedonals); das Mittel selbst ungefährlich. Die Dosis — 3,0 — wird wohl in einigen Fällen bis 5,0 gesteigert werden müssen. **Gückel** (Kondal, Saratow).

---

7) **Beck.** A simple method of treatment of hemangioma.

(Journ. of the amer. med. assoc. 1903. Dezember 26.)

B. führt eine fortlaufende Catgutnaht zickzackförmig abwechselnd unter der Haut und der Basis des Angioms her, so daß der Schlußpunkt der Naht mit dem Anfangspunkt wieder zusammenfällt. Die

Digitized by Google

Naht wird dann angezogen und geknotet. Die ganze Geschwulstmasse ist so unter der Haut von der fortlaufenden Naht umschnürt und von der Zirkulation abgeschlossen, während die Haut noch so viel Blut erhält, daß sie gut ernährt bleibt. Das Angiom fängt schon nach wenigen Tagen an zu schrumpfen. Bei sehr großen Geschwülsten der Art müssen die Nähte in mehreren Sitzungen angelegt event. auch noch die Hauptarterien vorher unterbunden werden.

Trapp (Bückeburg).

---

8) **H. E. Schmidt.** Die Entwicklung der Lichttherapie und ihre Bedeutung für die Behandlung der Hautleiden.

(Zeitschrift für ärztliche Fortbildung 1904. Nr. 4.)

Verf., Assistent am kgl. Universitäts-Lichtinstitut zu Berlin, gibt dem Finsenapparat vor den billigeren Ersatzkonstruktionen von Bang, Lortet-Genoud, Strebel, Bellini unbedingt den Vorzug; annähernd das Gleiche leistet nur noch die von Finsen und Reyn angegebene Lampe zur Einzelbehandlung.

Die Vorteile der Finsentherapie beim Lupus sind: 1) Schmerzlosigkeit, 2) unerreichtes kosmetisches Resultat. Daß die Methode langwieriger sei als andere — abgesehen von der Exzision kleinerer Herde im gesunden — bestreitet S. ganz entschieden. Die Nachteile sind: 1) Kostspieligkeit der Anlage und des Betriebes, 2) Unmöglichkeit, die Schleimhäute — abgesehen von Lippen und Naseneingang — zu behandeln. Bezüglich der Rezidive scheint die Finsenbehandlung weitaus die günstigsten Resultate zu ergeben. Ihre Anwendung steht in erster Linie bei den Fällen, die wegen der Ausdehnung oder aus kosmetischen Gründen die Exstirpation nicht gestatten. Bei anderen Hauterkrankungen kommt sie wegen ihrer Kostspieligkeit und Umständlichkeit nicht in Frage.

Die Röntgenstrahlen hält Verf. wegen ihrer elektiven Wirkung auf Epithelien und epitheliale Gebilde hauptsächlich geeignet zur Behandlung 1) der sog. Haarkrankheiten (Hypertrichosis, Favus, Sykosis, Trichophytie), ferner der inveterierten Akne, chronischen Furunkulose der Nackengegend und besonders der Dermatitis papillaris capillitii; 2) der epithelialen Neubildungen (Warzen, Cancroide, inoperable Karzinome). Bei chronischen Ekzemen, Lupus vulgaris und erythematodes, sowie bei Sarkomen sind mehr oder weniger günstige Erfolge beobachtet. S. selbst sah bei 3 Fällen von Sarkomen (subkutanes Sarkom der rechten Unterkiefergegend, 2 Fälle von multiplen freiliegenden Hautsarkomen) trotz sehr energischer Röntgenbehandlung nicht die geringste Rückbildung. Bei ulzeriertem Brustkrebs erreichte er gänzliches Verschwinden der zum Teil über faustgroßen Geschwulst, bei subkutan gelegenen Karzinomen hat er bis jetzt eine deutliche Verkleinerung der Geschwulstmassen niemals feststellen können.

Die Radiumstrahlen haben wegen ihrer deletären Wirkung auf die Haut, welche zu torpiden Ulzerationen führen kann, sowie der

Digitized by Google

ungleichen Aktivität der verschiedenen Präparate vorläufig mehr wissenschaftliches Interesse als therapeutischen Wert.

Gutzeit (Neidenburg).

---

9) **G. Schrader.** Experimentelle Beiträge zur Kenntnis des Transsudationsvorganges am Bauchfell, sowie zur Kenntnis einiger klinisch wichtiger Eigenschaften des Glycerinum officinale.

(Deutsche Zeitschrift für Chirurgie Bd. LXX. p. 421.)

Bericht über im Laboratorium der Leipziger chirurgischen Poliklinik angestellte Kaninchenexperimente. Zunächst ist ermittelt, wie nach intraabdomineller Injektion verschiedener Flüssigkeiten, Traubenzucker-, Kochsalzlösung und Glyzerin, sich die peritoneale Transsudation gestaltet. Resultate: Traubenzucker und Kochsalz regen nur in hoher Konzentration Transsudation an, schwache Lösungen werden großenteils in kurzer Zeit resorbiert. Glyzerininjektion pflegt stets zur Transsudation anzuregen, und zwar proportional der injizierten Dosis. 6 ccm wirken auch bei kräftigen Tieren sicher. Werden mehr als 10 ccm injiziert, so tritt meist unter tonisch-klonischen Krämpfen Tod ein (toxische Glyzerinwirkung). Gleichzeitige subkutane Kochsalzlösungsinjektion bewirkte keine Vermehrung der durch das Glyzerin angeregten Transsudation, und ebenso blieb die Einführung steriler Fremdkörper in den Bauch (Wattebäuschchen, Streusand, Lykopodium, Pfeffer) hierauf ohne Einfluß.

Eine zweite Gruppe von Versuchen betrifft die Wirkung der eingeführten Bakterienkulturen, Filtraten und Sterilisaten. Geprüft wurden Kokken und Kolibazillen. Auch hier sind die Resultate im wesentlichen negativ. Die eingespritzten Reinkulturen brachten in der normalen Bauchhöhle im allgemeinen keinen Flüssigkeitserguß vor. Wurden sie zusammen mit einer indifferenten Flüssigkeit eingespritzt, so fand vielmehr bald eine Resorption statt. Auch nach bereits anderweit angeregter Transsudation wird letztere durch Bakterieninjektion nicht befördert, wohl aber tritt dann letale Peritonitis ein. Die Filtrate und Sterilisate von Kokken und Kolibazillen haben ebenfalls weder für sich noch bei künstlich erzeugtem Transsudat eine Einwirkung geübt. Sie wurden im allgemeinen, ohne das Befinden des Versuchstieres zu stören, resorbiert.

Meinhardt Schmidt (Cuxhaven).

---

10) **B. Robinson.** Peritonitis (peritoneal adhesions) caused by muscular trauma.

(New York med. record 1903. August 29.)

R. glaubt auf Grund von 485 Sektionsbefunden als Entstehungsursache für peritoneale Verwachsungen dem Muskeltrauma breiten Raum geben zu müssen. In Betracht kommen die ventrale Fläche

Digitized by Google

des Psoas und der Crura diaphragmatica, die lateralen Seiten der vertikalen Dickdarmabschnitte, die distale Oberfläche des Zwerchfells beiderseits, der Levator ani und Coccygeus. Der Tractus intestinalis, urinarius, genitalis, vascularis und lymphaticus können mitbetroffen sein.

Die Häufigkeit der Verwachsungen mit Beziehung zu den entsprechenden Muskeltraumen wird folgendermaßen festgestellt.

1) 90% infolge Traumas auf das Zwerchfell,
2) 85% Flexura sigmoidea (linker Ileopsoas),
3) 75% Regio ileo-caeco-appendicularis (rechter Ileopsoas). Der Wurmfortsatz stellt das schwächste Segment für diese Verwachsungsfrage dar.
4) 40% transversaler Teil des Duodenums (rechter Zwerchfellschenkel),
5) Regio peritonei minor (linker Zwerchfellschenkel),
6) 35% Regio coli dextra (rechte Bauchmuskeln),
7) Regio coli sinistra (linke Bauchmuskeln),
8) Regio pelvica (Trauma auf den Levator ani, welches auch für die Eileiter eine Rolle spielt).

R. gibt aber zu, daß er nicht für alle Fälle das Trauma verantwortlich machen wolle. Besonders wenn ein Teil des Darmkanales auf einem langen kräftigen Muskel liegt und einigermaßen fixiert ist, sind besonders günstige Bedingungen für traumatische Verwachsungen gegeben; z. B. kann die Flexura sigmoidea dem linken Psoastrauma nicht ausweichen; daher 80% Mesosigmoiditis gefunden wurden.

Bei Kindern unter 3 Jahren (60 Sektionen) wurden niemals Verwachsungen durch Muskeltrauma vorgefunden. Es kommt also als Hauptbedingung der aufrechte Gang in Betracht.

Des weiteren werden die Folgen der peritonealen Verwachsungen (Verstopfung, Schwächung und Funktionsstörungen der Organe, Dislokation, Neurosen und Zirkulationsstörungen) erörtert.

Erosionen der Schleimhaut, durch Trauma passierender Fremdkörper an den fixierten Darmpartien, welche nicht ausweichen können, hervorgerufen, wirken als Eintrittspforten für die Infektion und vergrößern die Verwachsungsbezirke.

Differentialdiagnostisch ist die Enteroptose wichtig, weil auch die Verwachsungen Dislokationen hervorrufen können.

Loewenhardt (Breslau).

---

11) **Harte** and **Ashhurst.** Intestinal perforation in typhoid fever.

(Annals of surgery 1904. Januar.)

Verff. haben 362 Krankengeschichten über Fälle, welche während der Erkrankung an Typhus zur Laparotomie kamen und außerdem noch Arbeiten verschiedener Autoren durchgearbeitet, um sich ein Bild von der Darmperforation während des Typhus zu verschaffen.

Digitized by Google

Nach den Statistiken ist sie unter 8881 Fällen von Typhus 225mal (2,54%) eingetreten.

Die weiße Rasse schien mehr disponiert zu sein als die schwarze, das männliche Geschlecht mehr als das weibliche, das jüngere Alter mehr als das höhere. Die meisten Perforationen traten in der zweiten oder dritten Krankheitswoche ein; je schwerer die Erkrankung, desto leichter das Eintreten der Perforation. Würmer, Tympanie, Thrombenbildung in den Mesenterialgefäßen können den Ausbruch der Erkrankung begünstigen. Als auslösende Ursachen wirken: Diätfehler, kaltes Bad, plötzliche Bewegung im Bett, drastische Abführmittel.

Was die pathologische Anatomie anbetrifft, so führte sowohl Nekrose der markig geschwollenen Darmplaques als auch fortschreitende Ulzeration der entstandenen Geschwüre zum Durchbruch. Derselbe hatte seinen Sitz gegenüber dem Mesenterialansatz; in 73% der Fälle lag er im Dünndarm 12 Zoll vom Blinddarm entfernt. Ist die Infektion während der Krankheit durch Typhusbazillen allein bedingt, so bilden sich weniger Verwachsungen, als wenn eine Mischinfektion mit Streptokokken vorlag.

Ganz sichere Symptome, welche auf die Perforation hinweisen, gibt es nicht. Wenn jedoch in der zweiten oder dritten Woche bei Typhus heftige Schmerzen im Leibe, brettharte Spannung der Bauchdecken, Harnverhaltung, Erbrechen, Temperaturabfall, Pulsbeschleunigung, Kostalatmung, chokartiges Aussehen eintreten, so soll man an die Möglichkeit der Erkrankung denken. Differentialdiagnostisch kommt in Betracht, daß bei innerer Blutung gewöhnlich Schmerzen und die brettharte Spannung der Bauchdecken zu fehlen pflegen. Verwechslung ist unter Umständen ferner nicht ausgeschlossen mit Peritonitis, Appendicitis, Gallenblasenkoliken usw. Prognostisch ist zu bemerken, daß 26% der Operierten mit dem Leben davonkamen.

Die allein in Betracht kommende Behandlung besteht in Laparotomie. Dieselbe wird in Äthernarkose und nach rechts von der Medianlinie durch den M. rectus ausgeführt. Sehr sorgfältiges Absuchen des Darmes vom Blinddarm nach aufwärts, Naht des Darmrisses ohne Anfrischung der Wundränder. Zunächst wird in Längsrichtung eine Matratzennaht, darüber Lembert'sche Naht gelegt. Ist die Öffnung so groß, daß eine Vereinigung nicht möglich ist, so kommt Bedecken der ersteren mit Netz, dann Resektion und nachfolgende Naht oder die Anlegung eines künstlichen Afters in Frage. Nach Beendigung der Operation findet eine sehr reichliche Ausspülung der Bauchhöhle mit warmer Kochsalzlösung und nachher eine ausgiebige Gazedrainage statt. Die Wunde wird durch wenige Nähte verkleinert. Die ersten 24 Stunden keine Nahrung durch den Mund, dann teelöffelweise heißes Wasser, erst vom 3. oder 4. Tage ab etwas flüssige Nahrung. Nährklystiere und subkutane oder venöse Kochsalzinfusion müssen die Kräfte aufrecht erhalten. Nach einigen Tagen sehr vorsichtiges Entfernen der Gazedrainage.

Herhold (Altona).

Digitized by Google

12) **Lund.** The treatment of diffuse peritonitis.

(Boston med. and surg. journ. 1903. November 26.)

Verf. wendet sich gegen das namentlich von Ochsner-Chicago empfohlene abwartende Verhalten bei allgemeiner Bauchfellentzündung, empfiehlt dagegen frühzeitige Eröffnung der Bauchhöhle mit Auswaschung (viel Normalsalzlösung, weites Glasmundstück, sehr starker Strom, der mit Gewalt Fibrinfetzen u. dgl. heraustreibt, und nachfolgende Drainage, Kapillare oder Röhrendrainage je nach Erfordernis). Zur Verbesserung des Abflusses wird das Kopfende des Bettes hochgestellt, damit der Strom der Flüssigkeit nach dem Becken verläuft. L. hat damit sehr gute Erfahrungen gemacht. Von 6 Kranken genasen 4. **Trapp** (Bückeburg).

13) **O. Pott.** Zur Prognose der Radikaloperation der Hernien.

(Deutsche Zeitschrift für Chirurgie Bd. LXX. p. 556.)

P. hat unter Benutzung von 200 herniologischen Arbeiten eine Statistik über das publizierte Riesenmaterial der modernen Bruchradikaloperation ausgearbeitet. Die Grundlagen für die von ihm vorgenommenen Zählungen sind durchaus rationell. Er untersucht 1) die Gefährlichkeit bezw. die Sterblichkeit der Operation. Hierbei werden die an Herniotomie wegen Einklemmung angeführten Operationen ausgeschlossen, doppelseitige, in einer Sitzung gemachte Eingriffe nur einfach gerechnet. Es wird jeder Todesfall, der nicht ganz außer Zusammenhang mit der Operation steht, verrechnet und festgestellt, welche Gefahren am häufigsten in Frage kommen. 2) Bei Betrachtung der Endresultate wird für Berechnung der Dauerheilungen eine zweijährige Rezidivfreiheit zugrunde gelegt und neben der Gruppe der Dauerheilungen und derjenigen der sichergestellten Rezidive eine Gruppe von zweifelhafter Heilung in Rechnung gestellt. Übrigens werden hier für die Frage nach dem Endresultat auch die an Herniotomie angeschlossenen Radikaloperationen mit verrechnet. Endlich wird 3) untersucht, wie sich die Dauererfolge auf die verschiedenen Methoden verteilen.

Die wichtigsten Ergebnisse sind folgende:

1) Mortalität.

Leistenbrüche	Operationszahl	14095	Mortalität	0,9%
Schenkelbrüche	»	933	»	1,3%
Bauchbrüche	»	452	»	1,8%
Greise	»	701	»	3,4%
Kinder	»	1555	»	1,2%

Die Todesursachen sind in 139 Fällen bekannt. Etwa 1/3 derselben entfallen je auf septische Wundinfektion und auf akute Lungenkomplikation. Im großen und ganzen sind die Sterblichkeitsverhältnisse ebenso wie für andere Operationen; besonders in Betracht kommen aber Wegsamkeitsstörungen des Darmes und Em-

Digitized by Google

bolien. Seit 1895 sind die Mortalitätsziffern übrigens beträchtlich herabgegangen.

2) Dauerresultate.

a. Leistenbrüche.

	Dauerheilung	Rezidiv	Zweifelhaftes Ergebnis %	Dauerheilung %
Methoden ohne Kanalschnitt (darunter Verfahren nach Czerny, Socin, Kocher)	1016	359	44	= 71,6
Davon bei Frauen	106	26	2	= 79,1
Methoden mit Kanalschnitt (Bottini, Risel usw.)	2211	257	34	= 88,4
Davon bei Frauen	142	8	—	= 94,7
Leistenbrüche insgesamt	3325	657	84	= 81,8
Davon bei Frauen	268	43	5	= 84,8

b. Schenkelbrüche.

	Dauerheilung	Rezidiv	Zweifelhaftes Ergebnis %	Dauerheilung %
Insgesamt	299	123	2	= 70,5
Ohne Pfortennaht	100	58	—	= 63,3
Mit Pfortennaht	111	42	2	= 71,6

c. Bauchbrüche.

	Dauerheilung	Rezidiv	Zweifelhaftes Ergebnis %	Dauerheilung %
Insgesamt	47	39	—	= 54,7
Exzision des Bruchringes, Etagennaht nach Condamin	25	8	—	= 75,8

Auch ergab sich, daß bei Kindern die Dauerheilungszahl am besten ist = 86,4% gegenüber 58,6% bei Greisen.

Bei den Leistenbrüchen haben sich Bottini's Methode und Kocher's Verlagerung ziemlich gleich leistungsfähig gezeigt, während über Kocher's Invaginationsverlagerung noch nicht genug Beurteilungsmaterial vorliegt. Beim Schenkelbruch gibt Ligatur und Exstirpation des Bruchsackes, gefolgt von Pfortennaht und beim Bauchbruch die Condamin'sche Methode die besten Resultate.

Meinhard Schmidt (Cuxhaven).

---

14) **E. P. Paton.** The surgical treatment of perigastric adhesions.

(Lancet 1904. Februar 6.)

Verf. stellt 42 Fälle von chirurgisch behandelter Perigastritis adhaesiva zusammen, darunter fünf eigener Beobachtung, die übrigen aus der englischen, französischen und deutschen Literatur. Ätiologie und Diagnose werden ausführlich besprochen, letztere ist oft außerordentlich schwer und nur per exclusionem zu stellen. Verf. rät in allen zweifelhaften Fällen energisch zur Probelaparotomie. Zur Heilung genügt in den meisten Fällen die Trennung der Verwach-

Digitized by Google

sungen, die jedoch auch auf der oberen Seite des Magens liegen können, weshalb dieser stets von allen Seiten zu untersuchen ist. In komplizierten Fällen empfiehlt sich außer Trennung der Verwachsungen noch Pyloroplastik resp. Gastrojejunostomie. — Alle Erfolge der Operationen werden illusorisch, wenn man die Bildung neuer intraperitonealer Verwachsungen nicht zu hindern versteht. Die interessanten Eperimente Vogel's aus der Schede'schen Klinik werden gestreift. Nach Verf. können neue postoperative Verwachsungen nur verhindert werden: 1) durch absolute Asepsis bei der Operation und Enthaltung des Gebrauches jeglicher Antiseptika; 2) durch das sorgfältige Übernähen breiterer Trennungsstellen mit gesundem Bauchfell und 3) durch eine möglichst früh eingeleitete lebhafte Darmperistaltik. Die aus der Statistik sich ergebenden Erfolge sind im allgemeinen sehr befriedigende. **H. Ebbinghaus** (Berlin).

---

15) **A. Forsyth.** Coecal concretions.

(Lancet 1904. Februar 20.)

Verf. veröffentlicht auf Lister's Rat seine Erfahrungen über coecale Kotstauungen, die er sehr häufig im Leben antraf, ohne daß anderwärts in vielen Fällen die richtige Diagnose gestellt und die richtige Behandlung eingeleitet worden wäre. Diese coecalen Ansammlungen sind nach Verf. nicht nur in vielen Fällen der Ursprung der Appendicitis, sondern auch psychischer Erkrankungen, der Melancholie, der Epilepsie usw. Nach, oft wochenlang, regelmäßig fortgesetzten Darmauswaschungen will Verf. in einer Reihe von Fällen alle diese Krankheiten haben schwinden sehen.

Hoffentlich übt diese Arbeit auf die sich allmählig zu klären beginnende operative Therapie der Appendicitis keinen störenden Einfluß aus (Ref.). **H. Ebbinghaus** (Berlin).

---

16) **W. A. Oppel.** Zur Frage des tuberkulösen Ileocoecaltumors.

(Russisches Archiv für Chirurgie 1903. [Russisch.])

»Bei weitem am häufigsten entwickelt sich die tuberkulöse Ileocoecalgeschwulst nach einer akuten Appendicitis«, die die Schleimhaut des Blind- resp. aufsteigenden Dickdarmes für die Tuberkelbazillen gwissermaßen urbar macht. Ausnahmen von dieser Regel gibt O. zwar zu, betont aber immer wieder ausdrücklich die vorwiegend sekundäre Natur des Leidens, welches nach ihm immer von der Mukosa oder Submukosa ausgeht. Einen rein subserösen Beginn hält er für unbewiesen, wenn auch theoretisch für nicht unmöglich.

Für das therapeutische Vorgehen lassen sich keine Regeln geben. Es muß von Fall zu Fall zwischen Exstirpation und Ausschaltung entschieden werden. **V. E. Mertens** (Breslau).

Digitized by Google

17) **G. G. Ward.** Some recent methods of intestinal anastomosis.

(New York med. record 1903. Juli 11.)

»Die Technik der Darmchirurgie bleibt trotz aller Fortschritte ein unvollendetes Kapitel.« Die Entwicklung geht nach drei Richtungen: 1) Methoden, in denen Fremdkörper zur Vereinigung gebraucht werden, 2) Naht allein, 3) mechanische Hilfsmittel während der Naht zu gebrauchen, aber dann zu entfernen. Für jede Klasse gibt W. einen neuen Vorschlag: 1) Harrington's segmentierter Ring für Darmanastomose besteht aus vier Aluminiumteilen, die ineinander passen und mit einem Schraubenhandgriff zusammengehalten werden. Die Darmenden werden mit einer Tabaksbeutelnaht, wie beim Murphyknopf, in die konkave Rinne des Ringes hineingezogen und dann die Darmnaht auf dieser Stütze nach irgendeiner Methode ausgeführt. Wird der Handgriff abgeschraubt, fällt der Ring auseinander. Die Segmente wiegen nur bis $1^1/_2$ g, während der Murphyknopf über 15 g wiegt, und gehen glatt ab. Der Ring wurde in einer Anzahl von Fällen mit ausgezeichnetem Resultat verwendet (s. Fig. 1).

Die zweite Methode, über welche Verf. spricht, ist in Amerika als »Connell's Naht« bekannt und vermeidet mechanische Hilfsmittel. Prinzip: Knopfnähte durch alle Schichten (Fig. 2). Die Knoten liegen aber alle auf der Innenseite des Darmes; auch bei Knüpfung des letzten Fadens wird durch einen besonderen Kunstgriff dies zuwege gebracht. Man führt nämlich auf der diesem letzten Knoten gegenüberliegenden Seite zwischen zwei Nähten eine eingefädelte Nadel mit dem Auge voran bis zu dem ungeknüpften aber durchgelegten Faden der letzten Naht, fängt diese ungeknüpften Enden und zieht dieselben durch den Zwischenraum, durch welchen das Auge der Nadel zuerst hineingebracht wurde. Nun wird die letzte Naht geknüpft, der Knoten schlüpft durch den Zwischenraum hinein und alle Fäden liegen in dem Darm (Fig. 3). Die Methode ist schwer zu beschreiben, nach den Abbildungen aber ziemlich einfach. Maunsell erreichte zwar auch die Innenlagerung der Knoten, verlangt aber noch einen besonderen nachher zu schließenden Einschnitt an der Seite des Darmes; denn Lembert'sche oder Hallsted'sche Matratzennähte bringen nach W. keinen Vorteil, weil ein Durchstich des Darmes mit Sicherheit nicht vermieden werden kann. Die Submukosa muß durchstochen werden, um eine sichere Naht zu erzielen, ist aber so dünn im Verhältnisse zur Nadel, daß es praktisch unmöglich ist, die Schleimhaut nicht einmal anzustechen. Vor einem Jahre wurde Connell's Naht 19mal mit 15 Heilungen ausgeführt (s. Fig.).

Als dritte Methode wird die O'Hara-Zange empfohlen; sie besteht aus zwei dünnen Klemmen, welche mit einer Art Serre-fine zusammengehalten werden können (Fig. 4). Jede Klemme schließt exakt ein

Digitized by Google

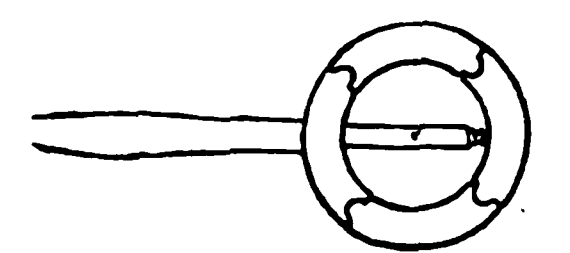


Fig. 1. Harrington's Segmentring mit Handgriffen, durch welchen während der Anastomosenbildung die Segmente zusammengehalten werden.

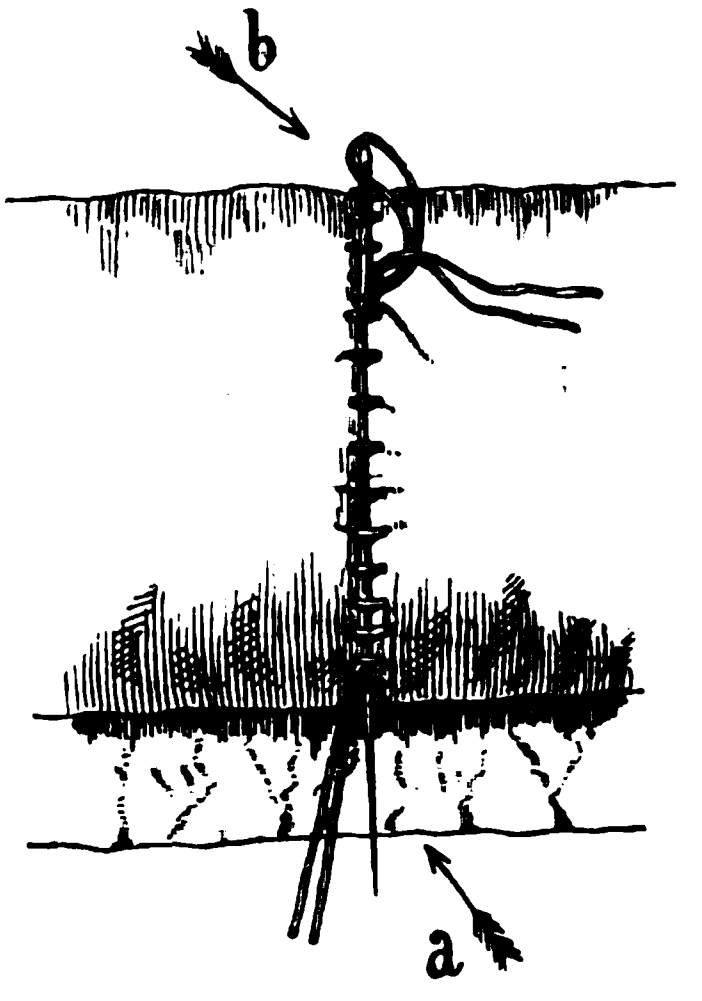


Fig. 3. Connel's Naht. *a*, *b* letzte Nadel.

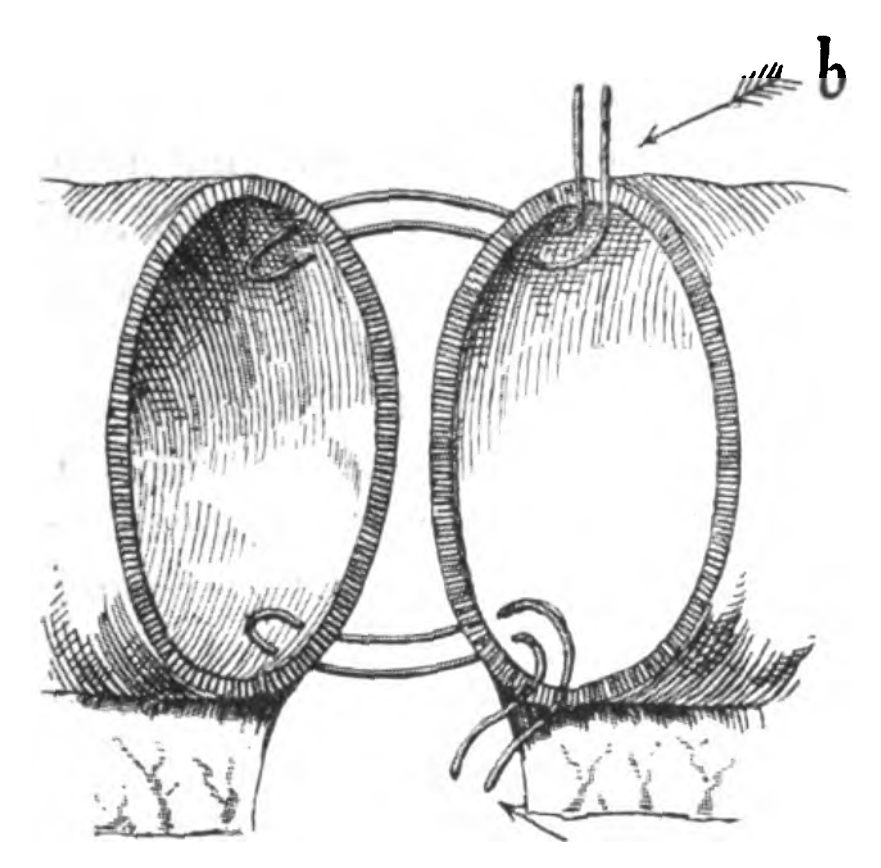


Fig. 2. Connel's Nadeln.

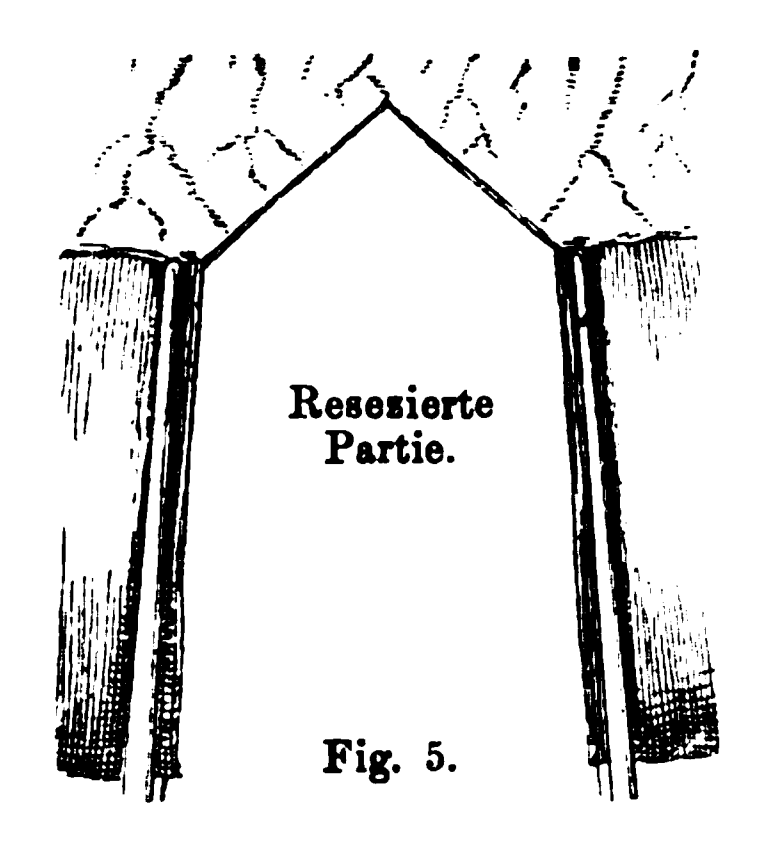


Fig. 5.




Fig. 4. O'Hara's Zange.

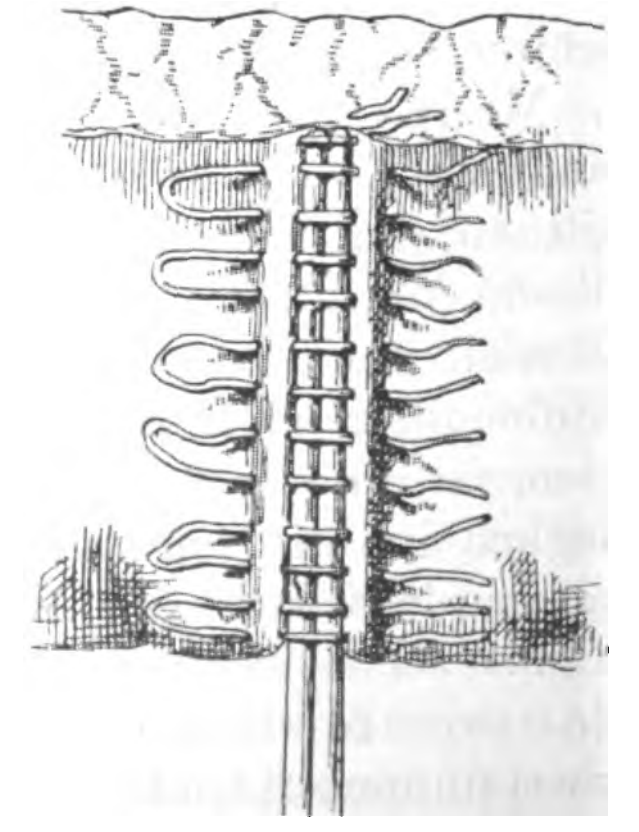


Fig. 6.

Digitized by Google

Darmende ab, wird einzeln an den Resektionsstellen angelegt, dann der Darm dazwischen herausgeschnitten (Fig. 5) und die Klemmen mit dem Serre-fine aneinander gebracht. Über den Branchen werden dann zur Darmnaht Hallsted's Matratzennähte angelegt (Fig. 6) und schließlich die Zange herausgezogen. Die Vorteile dieses Instrumentes bestehen in Sauberkeit durch Vermeidung von Berührung des Darminnern, da alle Manipulationen außerhalb der Lichtung vor sich gehen; außerdem paßt das Instrument für alle Fälle. Letztere Methode hat Verf. selbst erprobt (s. Fig.). **Loewenhardt** (Breslau).

---

18) **W. Prutz** und **A. Ellinger.** Über die Folgen der Darmgegenschaltung. Zweite Mitteilung. Zugleich ein Beitrag zur Frage der sog. Antiperistaltik.

(v. Langenbeck's Archiv Bd. LXXII. Hft. 2.)

Bayliss und Starling haben die Darmbewegungen mit Hilfe graphischer Methoden genau analysiert und eine scharf definierte Nomenklatur für die einzelnen Formen der Darmbewegung aufgestellt. Sie unterscheiden an dem jeder nervösen Verbindung mit den übrigen Organen beraubten Darm die rhythmischen Pendelbewegungen und die wahre peristaltische Zusammenziehung. Jene sind veranlaßt durch direkte Reizung der Darmmuskulatur; diese stellen wahre geordnete Reflexe dar. Lokale Reizung der Darmwand bewirkt eine Erregung der Darmbewegung oberhalb, eine Hemmung unterhalb der gereizten Stelle. Die Pendelbewegungen des normalen Darmes garantieren keine Inhaltsbeförderung in bestimmter Richtung, treiben vielmehr den Darminhalt hin und her, aufwärts und abwärts. Nur wenn feste Körper die Darmlichtung ausfüllen und so einen mechanischen Reiz ausüben, oder wenn durch chemisch wirksame Stoffe und durch erhebliche Spannungsdifferenzen infolge von Gasauftreibung die Darmwand gereizt wird, tritt die wahre Peristaltik in Tätigkeit. Der Beweis einer echten antiperistaltischen Bewegung des Darmes ist nach Ansicht der Verff. bisher in gültiger Weise nicht geliefert worden. Eine Reihe von Autoren — besonders Mühsam — glaubten nun bei Herstellung von Gegenschaltungen am Versuchstier auch antiperistaltische Bewegungen konstatieren zu müssen. Im Gegensatz dazu halten P. und E. eine nur annähernd normale Beförderung des Inhaltes durch die gegengeschaltete Schlinge für ausgeschlossen, nehmen im Gegenteil an, daß diese ein erhebliches mechanisches Hindernis bilde und schließen darum Antiperistaltik aus. Sie konnten nämlich die chronische Aufstauung des Darminhaltes durch die dauernde Vermehrung der Indikanausscheidung nachweisen und als weiteres Charakteristikum feststellen, daß die nachträgliche Anlegung einer Stenose in der gegengeschalteten Schlinge eine Erweiterung zwischen Stenose und unterer, analwärts gelegener Naht hervorbrachte, so daß eine andere Deutung gar nicht möglich ist, als daß

Digitized by Google

die motorische Arbeit der gegengeschalteten Schlinge in der alten Richtung weitergeht, d. h. dem Inhaltsstrom entgegengesetzt. Auf Grund ihrer erweiterten Erfahrungen glauben Verff. nun angeben zu können, daß für die wechselnde Gestaltung der Folgezustände und für die scheinbaren Widersprüche in den Ergebnissen verschiedener früherer Beobachter bei Darmgegenschaltungen die Länge des gegengeschalteten Darmstückes, seine Lage und die Ernährungsart der Versuchstiere in Betracht kommen. Dies im einzelnen hier anzuführen, würde zu weit gehen. Erwähnt sei, daß eine Beobachtung von Darmschlingen eines lebenden Versuchstieres im Kochsalz-Wasserbade nach Einspritzung von Pilokarpin deutlich zeigte, daß die gegengeschaltete Schlinge sich in ursprünglicher Richtung peristaltisch bewegte, von einer Anpassung an die veränderten Verhältnisse also gar keine Rede sein konnte. Alle diese Befunde zeigen übereinstimmend, daß die motorische Arbeit der gegengeschalteten Darmschlinge ihre ursprüngliche Richtung beibehält; nichts spricht dafür, daß in ihr eine auf der Tätigkeit der Darmmuskulatur beruhende Fortbewegung des Inhaltes stattfände, die nicht auch unter normalen Verhältnissen wie bei dem bekannten Grützner'schen Versuch vorkäme. So ist die Lehre von der Antiperistaltik eine reine Theorie, die auch nicht mehr auf Grund des sonst unerklärlichen Koterbrechens aufrecht erhalten werden kann, zumal wir schon lange seit Huguenot eine völlig befriedigende Erklärung für dasselbe besitzen. Der durch Aufstauung und Transsudation stark vermehrte und in Gärung geratene Inhalt des Darmes weicht danach dem während des Erbrechens plötzlich erhöhten intraabdominalen Druck nach der Seite des geringsten Widerstandes aus, also darmaufwärts, schließlich in den Magen. Die rhythmischen Kontraktionen dürften jedoch beim Koterbrechen ebenfalls mitbeteiligt sein, namentlich wenn die Erschöpfung des nervösen Apparates am Darm allmählich zum Erlöschen der echten peristaltischen Bewegungen führt. Von diesem Zeitpunkt an bewirkt fortgesetzte Reizung des Darmes, auch lokale, eine Verstärkung der myogenen rhythmischen Zusammenziehungen. Henle hat dem genannten Vorgange den charakteristischen Namen des Überlaufens gegeben, welches auch durch die von den beiden Verff. beschriebenen Versuche der fast totalen Gegenschaltung demonstriert wird. **E. Siegel** (Frankfurt a. M.).

---

19) **Lefas.** La tuberculose primitive de la rate.

(Revue française de méd. et de chir. 1904. Nr. 5.)

Auf Grund eines eigenen Falles und der spärlichen Literaturangaben schildert L. das klinische und anatomische Verhalten und die chirurgische Behandlung der primären, massiven Milztuberkulose. Starke Vergrößerung des Organs und adhäsive Perisplenitis bilden die klinisch wichtigsten Veränderungen. Die Erkrankung ist am häufigsten im 30.—50. Jahre, die Anamnese bezüglich der Tuberkulose gewöhnlich negativ. Ein ganz akuter Beginn wird ausnahms-

Digitized by Google

weise beobachtet; gewöhnlich zeigt sich zuerst ein Druckgefühl und Schmerz in der Milzgegend, in anderen Fällen tritt von Anfang an die Kachexie in den Vordergrund. Die Vorwölbung in der Milzgegend ist oft äußerlich sichtbar, die tastbare Geschwulst fest, mit glatter oder buckliger Oberfläche. Die Leber ist manchmal vergrößert. Der Tod erfolgt am häufigsten durch Kachexie.

Der chirurgische Eingriff hat Aussicht auf Erfolg während der Phase der reinen Splenomegalie. Ist dagegen die Leber vergrößert, und ergibt die Blutuntersuchung, daß eine Hyperglobulie der roten Blutkörperchen (über 5 Millionen im Kubikmillimeter) besteht, so ist die Operation zu widerraten. Dagegen bildet Fieber, ferner ein leichter Grad von Albuminurie oder von Leukocytose keine Gegenanzeige. **Mohr** (Bielefeld).

---

20) **Grunert.** Über das Aneurysma der Arteria hepatica.

(Deutsche Zeitschrift für Chirurgie Bd. LXXI. p. 158.)

Mitteilung eines neuen in der Magdeburger Krankenanstalt (Oberarzt Habs) beobachteten Falles, dem Bericht über die einschlägige Literatur nebst Allgemeinbesprechung angeschlossen wird.

21jähriger, bisher gesunder Soldat macht eine typische Lungenentzündung durch. Anfang der dritten Woche nach Einsatz der Pneumonie beginnt ein Ikterus, dem nach 12 Tagen ein auf Inzision glatt heilender Oberschenkelabsseß folgt. 3 Monate nach der Lazarettaufnahme wegen andauerndem Ikterus und schlechter Rekonvaleszenz auf 4 Wochen ins Bad geschickt und einige Zeit später als Invalide entlassen. Weiterhin leidliches Wohlbefinden, aber Anhalten des an Intensität zeitweise schwankenden Ikterus, ab und zu dumpfe epigastrische Schmerzen, doch keine typischen Koliken und niemals Blutung. Ca. 1 Jahr nach der Pneumonieerkrankung Aufnahme in die Habs'sche Abteilung, wo Kompression des Ductus hepaticus, vielleicht infolge von Gallenstein oder Ulcus duodeni, diagnostiziert und zur Laparotomie geschritten wird. Die mäßig gefüllte Gallenblase wird geöffnet und die Gallengänge sondiert, wobei man eine pralle, elastische, apfelgroße Geschwulst findet, nicht pulsierend. Probepunktion ergibt hellrotes Blut, womit die Diagnose Aneurysma klargestellt war. Nach Exstirpation der Gallenblase Abbruch des Eingriffes, Bauchnaht. Tod nach 7 Tagen an Schwäche. Die Sektion ergibt ein sackförmiges Aneurysma des Stammes der Art. hepatica propria, welches mit seinem oberen Umfang das Endstück des Ductus hepaticus komprimiert. Starke Erweiterung der Gallengänge.

Die Zahl der von G. in der Literatur aufgesuchten Parallelfälle beträgt 34, zu denen sich noch nach Abschluß der Arbeit der jüngst von Kehr erfolgreich mit Arterienligatur operierte Fall hinzugesellt. Die betroffenen Pat. standen in dem verschiedensten Alter vom 15. bis 60. Jahre, Männer waren ungleich häufiger beteiligt. Ätiologisch fiel G. auf, daß der Aneurysmaerkrankung sehr häufig eine schwere Infektionskrankheit voraufging (15mal in den genügend ausführlichen Berichten notiert), weshalb er annimmt, daß Bakterieninvasionen bei der Gefäßwandentartung im Spiele seien. Der Sitz des Aneurysmas war am häufigsten der Stamm der Art. hepatica propria und ihr rechter Ast, 6mal bestanden mehrere Aneurysmen, und wechselte

Digitized by Google

im allgemeinen die Aneurysmengröße von Kirsch- bis Kleinkindskopfgröße. 25mal war Berstung eingetreten, und zwar am häufigsten (10mal) frei in die Bauchhöhle, sonst in Nachbarorgane, zumal den Ductus hepaticus. Symptomatisch treten heftige Schmerzanfälle, Blutungen aus Mund oder After und Ikterus besonders hervor, Zeichen, die aber nichts Charakteristisches haben, so daß die richtige Diagnose bislang noch nie gelungen ist. Für die Zukunft empfiehlt G., bei der Diagnosenstellung auf etwa feststellbare voraufgehende Infektionskrankheit zu achten. Pulsation ist nie gefunden, auch nicht, wo bei der Operation (2mal) die Geschwulst bloßgelegt war. Die Krankheitsdauer betrug im Mittel ca. $3^1/_2$ Monate (8 Tage bis 15 Monate). Ausgang stets tödlich, auch bei den ersten vier ganz fruchtlosen Laparotomien. Wenn Kehr's Pat. mittels Ligatur der Arterie nach Überwindung einer begrenzten Leberrandgangrän zur Genesung kam, ist noch abzuwarten, ob sich nicht nachträglich noch Lebercirrhose einstellen wird, wie dies bei Tierexperimenten regelmäßig nach Unterbindung der Hepatica beobachtet ist.

Meinhard Schmidt (Cuxhaven).

Kleinere Mitteilungen.

Ein Beitrag zur Therapie der kongenitalen Hüftgelenksverrenkung.

Von

Dr. med. **Alfred Weischer,**

leitender Arzt des katholischen Krankenhauses in Hamm i. W.

Bevor ich die Arbeit des Herrn Dr. Reiner im Zentralblatt (Nr. 2) zu Gesicht bekam, hatte ich ein Mädchen mit doppelseitiger, kongenitaler Hüftverrenkung im Alter von 15 Jahren ins Krankenhaus aufgenommen, um in gleicher Weise in Etappen die Redression zu erzwingen. Es war mir vor kurzem gelungen, in einem ähnlichen Falle, bei einem 10jährigen Kinde in drei Sitzungen das Ziel zu erreichen, und zwar mit voller Bewegungsfähigkeit des neuen Gelenkes. Auch bei dem älteren Kinde gelang die Reposition, freilich nicht so leicht, wie Herr Dr. Reiner es für seine, allerdings jüngeren Fälle, dargestellt hatte.

Ich habe mich nicht, wie in der Lorenz'schen Klinik, auf manuelle Extensionen beschränkt, sondern ich habe jede Sitzung mit einer Gewichtsextension von 30—50 Kilo begonnen, damit die gespannten Muskelstränge sich um so leichter durch Massage zerreißen ließen. Es folgten typische Abduktionsbewegungen; zum Schluß wurde das erreichte Resultat durch einen Gipsverband fixiert. In jeder Sitzung habe ich die Abduktion nur um 10—15° vermehrt, weil ich eine Lähmung des N. ischiadicus befürchtete; ich habe sechsmal narkotisiert, bis ich den Oberschenkel zur Horizontalen niederzwang. Bei der letzten Extension stand die Spitze des Trochanters einen halben Zentimeter vor der Spina ant. sup. ossis ilei. Dieses Resultat der Extension mußte meines Erachtens für die Reposition genügen, da durch die jahrelange abnorme Stellung der Kopf abgeschliffen und so das obere Ende des Oberschenkels verkürzt war. Die Spitze des Trochanters wurde kaum vom Kopf überragt. Trotzdem führte das Reduktionsmanöver zu keinem Resultat. Stets spürte man einen elastischen Widerstand, der das Bein in die Adduktion zurückzwang. Die alte Kapsel war zu kurz und

Digitized by Google

zu wenig nachgiebig, um den Kopf über den hinteren Rand der Pfanne treten zu lassen.

Diese Überlegung veranlaßte mich, den Oberschenkel zu adduzieren und über den gepolsterten Keil am Thorax vorbei maximal zu flektieren. Die nun folgende Rotation des Schenkels nach innen ließ den Kopf mit leichtem Ruck unter die Haut der Schenkelbeuge treten. Die Adduktion und zum Teil auch die Flexion erschlaffte die Kapsel, so daß der Kopf höher treten konnte. Die Rotation nach innen rollte die Kapsel um den Schenkelhals und hob damit den Kopf empor.

Die folgenden Bewegungen führten das Bein rasch in die rechtwinklige Stellung zur Beckenachse, sodaß nun in typischer Weise der Kopf mit hör- und fühlbarem Ruck über den Pfannenrand sprang.

Ich habe den Eindruck erhalten, daß es mir mit dieser Methode schon in einer früheren Sitzung gelungen wäre, mein Ziel zu erreichen, falls ich das Verfahren gekannt und angewandt hätte.

Bei der Reposition ist eine Lähmung des Nervus ischiadicus nicht eingetreten.

Da Lorenz bei doppelseitiger Luxation die Möglichkeit der Reposition auf das 12. Lebensjahr beschränkt, so muß diese Grenze nach meinem gelungenen Falle auf das 15. Lebensjahr hinausgeschoben werden.

---

21) K. Thoenes. Zur Frage der operativen Behandlung der Bauchfelltuberkulose und deren Dauerresultate, nebst drei Fällen von Tuberculosis herniosa.

(Deutsche Zeitschrift für Chirurgie Bd. LXX. p. 505.)

T. veröffentlicht das gesamte einschlägige Material von Braun aus den letzten 15 Jahren und den Kliniken in Marburg, Königsberg und Göttingen. Es sind insgesamt 45 Fälle, die in 2 Gruppen: 1) ascitische Erkrankungsform, mit 35 Fällen vertreten, 2) adhäsiv-plastische Form, mit 10 Fällen, eingeteilt werden. Es werden sämtliche Krankengeschichten mitgeteilt, worauf zur Allgemeinbesprechung übergegangen wird. Wie in allen bisher publizierten Statistiken prävaliert auch hier das weibliche Geschlecht mit 25 Fällen gegenüber nur 15, das männliche betreffend. Beinahe die Hälfte der Erkrankungen gehört dem kindlichen, mehr als zwei Drittel dem kindlichen und heranwachsenden Alter an. Die Beteiligung der weiblichen Individuen erreicht ihren Höhepunkt um die Zeit der Pubertät. Die beiden von T. unterschiedenen Erkrankungsformen differieren nicht nur symptomatisch, sondern auch prognostisch stark voneinander. Bei der ascitischen Form tritt die starke Leibesauftreibung mit Erguß, dazu Abmagerung und manchmal Fieber, bei der adhäsiv-plastischen Form der Schmerz und häufig auch Ileus in Erscheinung. Von den insgesamt 42 operierten Kranken starben 2 im Anschluß an die Operation (4,8%), zunächst geheilt entlassen wurden 23, ungeheilt 5, in Heilung 6. 12 Todesfälle kommen ferner auf 2—16 Monate nach der Operation.

25 Fälle können unter Zugrundelegung einer mindestens 2jährigen Heilung als Dauerheilung für Beurteilung der Endresultate verwertet werden, und stellt sich heraus, daß von diesen 10 gestorben (40%) und 15 (60%) dauernd geheilt sind. Die Mehrzahl der Dauerheilungen aber fällt verhältnismäßig auf die Ascitesform der Krankheit (12 : 10 = 63%, gegenüber 3 : 6 = 50% bei der adhäsiv-plastischen Form), womit die Verschiedenheit der Prognose bei beiden klar ist. Im übrigen starben insgesamt ebensoviel Männer als Frauen, so daß, da die Gesamtzahl der ersteren kleiner war, bei ihnen die Prognose schlechter erscheint. Die relative Gutartigkeit der Krankheit bei Frauen scheint damit zusammenzuhängen, daß bei diesen die Primärerkrankung mit Vorliebe die inneren Genitalien betrifft, womit Abkapselung der Affektion um das kleine Becken begünstigt ist. Ob sich die Sterblichkeit der Kinder von der der Erwachsenen wesentlich unterscheidet, ist zurzeit mangels größerer Beobachtungsreihen unentscheidbar.

Digitized by Google

Außer diesen statistischen Fragen wird auch die allgemeinere nach Zulässigkeit und Wert der chirurgischen Therapie des Leidens gründlich erörtert, und beschäftigt sich T. mit den Gegnern der Operation, Borchgrevink usw. Er hält ihnen gegenüber an dem Werte der Laparotomie in allen langwierigeren Fällen, wo die innere Therapie oder auch einfache und wiederholte Ascitespunktionen versagen, durchaus fest. Die Laparotomie kürzt jedenfalls bei Exsudaten die Heilung wesentlich ab und vermag bestehendes Fieber zu beseitigen, die Kräfte zu heben, mindestens aber die Beschwerden zu mildern. Sie ist selbst da noch sehr heilsam, wo ausgedehnter Bauchfellverwachsungen wegen von einer wirklichen Baucheröffnung keine Rede mehr sein kann. Die Gegner der Operation dürften unter ihren spontan geheilten Fällen häufig nur sehr gutartige Infektionsformen vor sich gehabt haben, die aber vom Chirurgen gar nicht für die Operation in Anspruch genommen werden. Hierher gehören, wie T. beiläufig ausführt, die Bauchfelltuberkulosen, die man bei Bruchoperationen mehr oder weniger unerwartet im Bruchsacke findet, und von welcher Krankheitsform er einige Fälle berichtet. Betreffs der Operationstechnik warnt T. wegen Gefahr der Kotfistelbildung vor Lösung derberer Verwachsungen und erklärt bestehende septische Allgemeininfektion als eine strikte Kontraindikation gegen die Laparotomie. Zum Schluß steht das Verzeichnis der in der Arbeit benutzten Literatur (52 Nrn.).

Meinhard Schmidt (Cuxhaven).

22) **D. Fraser.** Pyaemia following an attack of appendicitis.

(Glasgow med. journ. Bd. LXI. p. 126.)

Bei der Sektion eines 32jährigen Mannes, der 4 Wochen nach der Operation einer Appendicitis (am 6. Tage des 3. Anfalles) an Pyämie starb, ergab die Sektion außer zahlreichen Leberabszessen eine ausgedehnte Hämorrhagie im rechten Stirnlappen. F. führt dieselbe auf eine septische Thrombose zurück.

Das klinische Bild war in den letzten Wochen das einer Meningitis gewesen. Bemerkenswert waren Zwangsbewegungen nach der rechten Seite, nach welcher auch die Augen gerichtet waren.

M. v. Brunn (Tübingen).

23) **Hubbard.** Intestinal parasites in appendicitis.

(Boston med. and surg. journ. 1903. Dezember 3.)

Bei zwei tödlich verlaufenen Fällen von Appendicitis mit allgemeiner eitriger Bauchfellentzündung fanden sich einmal zwei Oxyuren, das andere Mal zwei Askariden im Wurmfortsatz, beim zweiten Falle war einer halb, ein zweiter ganz durch eine Perforationsöffnung in die Bauchhöhle gekrochen. H. bespricht dann des näheren die im Wurmfortsatze schon vorgefundenen Wurmarten und welche Wirkung sie ausüben. 1) Ein Eingeweidewurm im Fortsatze wirkt als Fremdkörper reizend, er kann durch seine Bewegungen eine Durchbohrung veranlassen, die sonst vielleicht nicht eingetreten wäre. 2) Trichocephalus dispar als Blutsauger bewirkt direkte entzündliche Reizung der Schleimhaut. 3) Ascaris lumbricoides saugt vielleicht auch gelegentlich Blut, da in seinem Darmkanale ein Inhalt gefunden wurde, der demjenigen des Peitschenwurmes ähnelt. 4) Oxyuren wirken nur als Fremdkörper.

Trapp (Bückeburg).

24) **G. Albanus.** Thrombosen und Embolien nach Laparotomien.

(Beiträge zur klin. Chirurgie Bd. XL. Hft. 2.)

Verf. hat 1140 in der I. chirurgischen Abteilung des allgemeinen Krankenhauses zu Hamburg-Eppendorf ausgeführte Laparotomien daraufhin untersucht, wie oft sich nach der Operation Thrombosen einstellten und welche von diesen zur Embolie führten.

Es fanden sich 53 Fälle mit Thrombosen (4,64%) und 23 Lungenembolien (2%). Von letzteren endeten 10 tödlich. Die Thrombosen verteilten sich auf folgende Erkrankungen: Erkrankungen des Darmkanales = 22; Erkrankungen der Leber mit Anhängen = 7; Perforationsperitonitis, tuberkulöse Peritonitis,

Digitized by Google

Fibrosarkom der Bauchdecken je 1; allgemeine Karzinose des Bauches = 2; Erkrankungen der weiblichen Geschlechtsteile = 19.

Aus den Untersuchungen ging mit einer gewissen Wahrscheinlichkeit hervor, daß die Venen der linken unteren Extremität besonders zu Thrombosen disponiert sind unter den Verhältnissen, unter welchen ein Laparotomierter steht.

Die näheren Ursachen, die bei Laparotomien zur Thrombose führen können; ließen sich einteilen in 1) Ursachen, welche schon vor der Operation eine Erschwerung des venösen Abflusses herbeiführen (Veränderungen des Herzens, der Gefäße, des Blutes); 2) in solche, welche die Operation mit sich bringt (Abkühlung, Schädigung der Gefäße); 3) in solche, welche durch die Narkose entstehen (Schädigung des Herzmuskels); 4) in solche, welche die Verhältnisse der Nachbehandlung mit sich bringen (Rückenlage, Meteorismus), und 5) diejenigen, welche durch die topographische Lage der Gefäße im Bauche bedingt sind.

Blauel (Tübingen).

25) **Gärtner.** Erfolgreiche Atropininjektion bei Meteorismus im Verlaufe von Peritonitis septica.

(Med. Korrespondenzblatt des württemb. ärztl. Landesvereins 1904. Januar 9.)

Fall von Peritonitis nach verjauchtem Abort mit septischer Darmlähmung und starkem Meteorismus. Trotz des verzweifelten Allgemeinzustandes trat sofortige Besserung nach Einspritzung von 0,001 Atropin ein; die gleiche Dosis wurde an den beiden folgenden Tagen wiederholt, hierauf völlige Heilung.

Mohr (Bielefeld).

26) **W. Nicks.** Zwei Beiträge zur Kasuistik der Tuberculosis herniosa.

Inaug.-Diss., Kiel, 1902.

Verf. berichtet genau über 30 in der Literatur beschriebene einschlägige Fälle und fügt zwei neue hinzu, die von Helferich operiert und geheilt wurden. Es handelte sich um ein Dienstmädchen, dessen langbestehende Hernie langsam Schmerzen zu verursachen begann. Bei der Operation wurde nach dem Bruchschnitt die Bauchhöhle weit eröffnet und Allgemeininfektion des Bauchfelles festgestellt; zahlreiche Tuberkelknötchen besetzten das ganze Bauchfell, wie den Bruchsack. — Der zweite Fall betraf einen 6jährigen Jungen; bei ihm wurde nur der tuberkulöse Bruchsack exzidiert und die Radikaloperation angeschlossen. — In beiden Fällen erfolgte gute Heilung, die auch später noch festzustellen war.

Aus der Literatur ergibt sich, daß in etwa $^2/_3$ der Fälle nur der Bruchsack erkrankt war, in den übrigen Fällen auch der Bruchsackinhalt. Die bei weitem häufigere Form ist die sekundäre Bruchsacktuberkulose, bei allgemeiner Erkrankung des übrigen Bauchfelles. In nur vier Fällen wurde vorher die bestimmte Diagnose gestellt. Von 27 Operierten sind nur 3 gestorben,

Schmieden (Bonn).

27) **P. Sick.** Zur Differentialdiagnose und Ätiologie inkarzerierter Hernien.

(Deutsche Zeitschrift für Chirurgie Bd. LXX. p. 596.)

Zwei kasuistische Mitteilungen aus der Kieler Klinik, an welche allgemeinherniologische Betrachtungen angeknüpft werden.

1) Darmperforation im Bruchsacke durch Knochensplitter.

Es handelt sich um eine ungewöhnlich fettleibige Person, der früher eine mächtige Nabelhernie exstirpiert war. In der Narbe hatte sich ein kleiner Bauchbruch entwickelt, von dem nun eine inkarzerationsähnliche, schwere Erkrankung ausgegangen war — mit schwerer Kotphlegmone wurde Pat. aufgenommen. Bei der anscheinend schon fast in Agone ausgeführten Operation ausgedehnte Exzision der gangräneszierenden Bauch- und Bruchdecken, in der Tiefe eine verwachsene

Digitized by Google

perforierte Darmschlinge. Wider Erwarten besserte sich das Befinden und stellte sich gute Wundreinigung ein; doch ging schließlich die Pat. an Herzschwäche und Phlebitis der rechten Schenkelvene zugrunde. Vorher hatte sich aus der Darmfistel ein $2^1/_2$ cm langer, $^1/_2$ cm dicker, spitzig (spiralig) abgebrochener Hühnerknochen entleert, und ist auf die Durchbohrung der im Bruche liegenden Darmschlinge durch diesen, nicht durch gewöhnliche Darmbrucheinklemmung mit konsekutiver Gangrän die schwere Erkrankung zurückzuführen. Die anatomischen Beobachtungen bei Operation und Sektion des Falles lassen annehmen, daß nur ein Teil des betroffenen Darmabschnittes in die Pforte ragte und mit derselben verwuchs. Die hierdurch gegebene Herabsetzung der Darmlichtung und Darmbeweglichkeit behinderte den Weitertransport des Knochenstückes und führte zum Ein- und Durchspießen der Darmwand durch dasselbe.

2) Pseudodivertikel als Bruchinhalt.

In dem eingeklemmten rechtsseitigen Schenkelbruch eines 39jährigen Mannes fand sich ein brandiges, einem prall gespannten und flektierten Gummifinger ähnliches, der konvexen Darmseite aufsitzendes Divertikel. Eine Darmresektion führte zur Heilung. Das Divertikel hatte zunächst als ein »wahres« bezw. Meckelsches imponiert, war aber ein solches nicht, da seine Wand nur aus Muskularis und Serosa bestand. Es muß also durch eine allmähliche Ausstülpung der Darmwand entstanden sein, wobei Schleimhaut und Muskularis einen Riß erfuhr und schließlich die Serosa allein weiter vorgetrieben wurde (Littre'sche Hernie). Die Einklemmung hatte, wie die anatomische Prüfung des Resektionspräparates ergab (vgl. eine Abbildung im Original), nicht das Divertikel allein, sondern $^3/_4$ Umfang der das Divertikel tragenden Schlinge betroffen; verwachsen war der Darm am zuführenden Ende, das Divertikel selbst von Verwachsung frei. Hiernach hält S. dafür, daß die Einklemmung nach dem von Wilms geschilderten Mechanismus erfolgte: starke Füllung des in den Bruchsack getretenen Darmteiles (das Divertikel war bei der Operation strotzend angefüllt), danach weiteres Herabtreten des abführenden Darmteiles in den Bruch, bis dessen Ring durch das Durchgetretene völlig ausgefüllt ist.

Zum Schluß wird der 22 Fälle gedacht, welche als Brüche des Meckel'schen Divertikels beschrieben sind, und ausgeführt, daß davon wahrscheinlich manche als unsicher anzusehen sind. **Meinhard Schmidt** (Cuxhaven).

28) M. M. Krinkow. Über Blasenschenkelbrüche.

(Russ. Archiv f. Chirurgie Bd. XIX. Hft. 1. [Russisch.])

Zur Besprechung der einschlägigen Literatur wird K. durch folgenden eigenen Fall von »Cystokele paraperitonealis« bewogen.

Die 86jährige Pat. hatte seit 4 Tagen keinen Stuhl. Vor 2 Tagen bemerkte sie eine Geschwulst in der linken Leiste. Keine Beschwerden von seiten der Blase.

Bei der Aufnahme fand sich eine hühnereigroße Schwellung unter leicht geröteter Haut; tympanitischer Perkussionsschall. Es wurde ein eingeklemmter Schenkelbruch angenommen und sofort operiert.

Der im Bruchsack enthaltene Dünndarm konnte reponiert werden. Der mediale Teil des Bruchsackes erwies sich als verdickt, und bei seiner Ablösung wurde ein zweiter Sack eröffnet. Der in diesen zweiten Sack eingeführte Finger berührte hinter der Symphyse einen von der Harnröhre in die Blase eingeführten Katheter. Der Bruchsack und die hier äußerst dünne Blasenwand waren 5 cm weit fest verwachsen. Die 5 cm lange Blasenwunde wurde in 2 Etagen vernäht. Tamponade. Während der 4 ersten Tage wurde Pat. katheterisiert. Verlauf glatt. Die Blasennaht hielt absolut dicht. **V. E. Mertens** (Breslau).

29) v. Tabora. Zur unblutigen Behandlung narbiger Magenveränderungen.

(Therapie der Gegenwart 1904. Nr. 2.)

Anknüpfend an die Mitteilungen von Lewandowski und Roos über die Verwendbarkeit des Thiosinamins zur Erweichung von im Innern des Körpers ge-

Digitized by Google

legenen Narben berichtet v. T. über einen Fall von Sanduhrmagen, wo es ihm gelang, eine starre Magennarbe durch Einspritzung von Thiosinamin unter gleichzeitiger Massage »über dem geblähten Magen« zur Heilung zu bringen. Injiziert wurde 3 Monate lang alle 2 Tage 1 ccm einer 20%igen Glyzerin-Wasserlösung von Thiosinamin. Die »Massage über dem geblähten Magen« wurde so ausgeführt, daß durch eine Magensonde mit Hilfe eines Gebläses Luft in den Magen gepumpt und letzterer dadurch in einen mittleren Grad von Spannung versetzt wurde. Auf dem so gespannten Magen wurde mittels Effleurage massiert.

v. T. glaubt, daß von Magenleiden durch die beschriebene Methodenkombination zur Besserung gebracht werden können perigastritische Verwachsungen sowie mittlere Grade von narbiger Pylorusstenose. **Silberberg** (Breslau).

30) **Moynihan. Phlegmonous gastritis.**

(Med. chronicle 1903. November.)

M. hat die bisher veröffentlichten 81 Fälle von Gastritis phlegmonosa gesammelt und gibt deren Kranken- und Sektionsprotokolle wieder. Kurze Erörterungen über Symptomatologie und Pathologie des Leidens sind beigefügt.

Kleinschmidt (Charlottenburg).

31) **R. Stich. Beiträge zur Magenchirurgie.**

(Beiträge zur klin. Chirurgie Bd. XL. Hft. 2.)

Den Besprechungen des Verf. liegen 172 mit wenigen Ausnahmen von Garrè seit dem Jahre 1894 in Rostock und Königsberg ausgeführte Magenoperationen zugrunde.

Vorangestellt ist eine kurze Auseinandersetzung über Indikationsstellung und Technik. Aus derselben sei folgendes hervorgehoben: Es wurde bei Magenkarzinom die Resektion vorgenommen 1) wenn die räumliche Ausdehnung des Karzinoms die Ausführung derselben nicht allzusehr erschwerte, 2) wenn nicht unlösliche Verwachsungen mit den benachbarten Organen vorhanden waren, 3) wenn weder in der Leber, noch in anderen, ferner liegenden Organen Metastasen nachgewiesen wurden. Metastasen der nächsten Umgebung des Magens boten keine Kontraindikation, da sie mitexstirpiert werden können.

Waren diese Bedingungen nicht erfüllt, so wurde, falls eine Pylorusstenose bestand und noch genügend gesunde Magenwand vorhanden war, die Gastroenteroanastomose ausgeführt.

Bei gutartigen Magenaffektionen wurde operativ eingegriffen 1) wenn Verdacht auf Karzinom bestand, 2) bei vorhandener oder drohender Perforation, 3) bei akuten Blutungen, sobald es nicht bei einer einmaligen stärkeren Blutung blieb, 4) bei immer wiederkehrenden kleineren Blutungen, wenn höchstens drei richtig durchgeführte Geschwürskuren zu keinem Ziele führten, 5) bei hochgradiger Pylorusverengerung, 6) bei schweren Gastralgien durch Verwachsungen oder frisches Geschwür, 7) bei schweren atonischen Zuständen des Magens, besonders wenn gleichzeitig erhebliche Dilatation bestand.

Von 27 Pylorusresektionen wurden 26 wegen Carcinoma ventriculi, 1 wegen Geschwürsstenose vorgenommen. Auf diese 27 nach beiden Billroth'schen Methoden ausgeführten Operationen kamen 7 Todesfälle. 9 der Radikaloperierten leben noch anscheinend rezidivfrei.

Die Gastroenterostomie wurde bei Karzinom 55mal ausgeführt, und zwar kam die Anterior und Posterior in ungefähr gleich großen Serien zur Anwendung. 19 Pat. starben, von den 36 entlassenen lebten noch 3, über 12 weitere ließen sich Erkundigungen einziehen. Nach diesen betrug die kürzeste Lebensdauer nach der Operation $1^1/_2$, die längste 18 Monate.

Bei gutartigen Magenaffektionen wurde die Resectio pylori 1mal, die segmentäre Resektion 3mal, die Gastroplastik und Pyloroplastik 9mal, die Gastroenterotomie 36mal, die Gastrolyse 6mal, die Jejunostomie 2mal, die Probelaparotomie

Digitized by Google

1mal ausgeführt. Die Sterblichkeit betrug bei den gutartigen Magenerkrankungen (63 Fälle bei 57 Personen) 6 = 9,5%.

Bezüglich der Einzelheiten der interessanten Besprechungen muß auf das Original verwiesen werden. **Blauel** (Tübingen).

32) **W. Hoffmann.** Zur Kasuistik der Duodenalstenose und deren Behandlung durch Gastroenterostomie.

Inaug.-Diss., Kiel, 1902.

Verf. bespricht zuerst die Diagnostik der Duodenalstenose unter Berücksichtigung ihres Sitzes oberhalb bezw. unterhalb der Einmündungsstelle der Galle und des Pankreassaftes; ferner bespricht er die Ursachen der Stenosen (Geschwülste, Geschwüre, Tuberkulose, Verwachsungen und Erkrankungen der Nachbarorgane).

Den wenigen bisher operativ durch Gastroenterostomie behandelten Fällen fügt er einen neuen aus der Helferich'schen Klinik hinzu. Es handelte sich um eine im wesentlichen unterhalb der Papille gelegene Stenose, und zwar auf entzündlicher Basis, hervorgerufen durch ausgedehnte peritoneale Verwachsungen bei einem jungen Manne. Die hintere Gastroenterostomie, die wegen der Verwachsungen auf gewisse Schwierigkeiten stieß, brachte völlige Heilung des Leidens.

Schmieden (Bonn).

33) **M. v. Čačković.** Ruptur der Flexura sigmoidea bei tangentialer Stomie am Colon transversum.

(Liečnički viestnik 1904. Nr. 2. [Kroatisch.])

Beim 75jährigen Pat. mit Darmverschluß ohne mögliche sichere Diagnose führte Verf. die laterale (tangentiale) Kolostomie am Querkolon aus. Glatter Verlauf. Stuhl abwechselnd durch die Fistel und durch den Mastdarm. 3 Wochen nach der Operation Grimmen im linken Unterbauche, das auf erfolgreiches Klysma nachläßt, dann Temperaturerhöhung und Tod. Keine peritonealen Erscheinungen.

Bei der Sektion wurde Peritonitis gefunden. Die Flexura sigmoidea bildet eine bis zur Mittellinie reichende Schleife, ist unterarmdick, hart. Am Übergang in den Mastdarm ein apfelgroßes Karzinom. Zirka 15 cm vor demselben ein über 2 cm langer Riß in der Flexur, aus dem sich Kot entleert. Die ganze Flexur angefüllt von Kot lehmartiger Konsistenz. Im ganzen Kolon harte Kotknollen. Die Ruptur entstand offenbar durch Perforation eines Dekubitalgeschwüres.

Die tangentiale Enterostomie hat den Vorteil, daß sie im Bedarfsfalle leicht wieder verschlossen werden kann (im vorliegenden Falle konnte ein gutartiges, entzündliches Hindernis nicht ausgeschlossen werden), aber den Nachteil, daß der Darminhalt an derselben vorbeigehen kann. Dadurch füllt sich der abführende Schenkel, es entsteht eine Defäkation im entgegengesetzten Sinne (Rückfluß), die kranke Stelle ist vom Reize nicht befreit. Der obige Fall beweist, daß eine solche mangelhafte artefizielle Defäkation eine große Kotanhäufung im abführenden Schenkel, Perforation und tödliche Peritonitis bedingen kann. Verf. verwirft daher bedingungslos jede laterale (tangentiale) Enterostomie und will nur solche Methoden gestatten, wo eine vollständige Entleerung des zuführenden und eine vollständige Leere des abführenden Schenkels sicher ist.

(Selbstbericht.)

34) **McCosh and Thacher.** A rare tumor of the jejunum; excision, recovery.

(Med. and surg. report of the Presbyterian Hospital New York, 1902. Januar.)

Eine 43jährige, familiär nicht belastete Frau war 3 Jahre vor ihrer Aufnahme mit krampfartigen Leibschmerzen erkrankt, die sich in allmählich kleineren Zwischenräumen wiederholten und besonders bei Verstopfung und nach reichlichen Mahlzeiten einstellten. In den anfallsfreien Zeiten litt sie nur unter Aufstoßen

Digitized by Google

und Kollern im Leibe. Einmal leichte Gelbsucht, keine Fröste, 20 Pfund Gewichtsabnahme im letzten Jahre. Seit kurzem traten die Anfälle täglich auf und dauerten von wenigen Minuten bis zu 2 Stunden.

In dem gespannten Bauche war am Hauptsitze der Schmerzen, unterhalb und links vom Nabel, eine unbestimmte, bei kombinierter Untersuchung deutlicher abzugrenzende Resistenz zu fühlen, die den Verdacht auf eine bösartige Neubildung erweckte.

Die Laparotomie ergab eine spindelförmige, 4—5 Zoll lange, bis $2^1/_2$ Zoll dicke, feste, höckrige, ringförmige Geschwulst des Jejunum, dessen Mesenterium hier bis zum Ansatz an die Wirbelsäule bis zu Taubeneigröße geschwollene Lymphdrüsen aufwies. Resektion im Gesunden mit einem V-förmigen Teile des Gekröses; völlige Genesung mit 30 Pfund Gewichtszunahme.

Die nach der äußeren Betrachtung krebsähnliche Neubildung mit einer knapp für eine Sonde passierbaren Lichtung erwies sich mikroskopisch aus Rundzellen vom Charakter der Lymphocyten zusammengesetzt, die in der Schleimhaut dichte, nur von erweiterten Kapillaren unterbrochene Lager bildeten, in der Submukosa teils diffus, teils in Häufchen in das Grundgewebe eingestreut, in der Muskularis und Subserosa in gleicher Anordnung, aber geringerer Zahl anzutreffen waren. Plasmazellen, eosinophile und polynukleäre Leukocyten waren spärlich, epitheloide Zellen — wie in Tuberkeln — gar nicht vorhanden. Riesenzellen, Nekrosen, Verkäsungen und Tuberkelbazillen konnten nicht nachgewiesen werden. Das Bild war demnach sehr ähnlich dem eines kleinzelligen Rundzellensarkoms. Trotzdem und trotz der ungewöhnlichen Lokalisation halten die Verff. die Geschwulst mit großer Wahrscheinlichkeit für eine tuberkulöse auf Grund ähnlicher Befunde von Hartmann und Pilliet (Bull. de la soc. anat. de Paris Vol. V p. 471 1891) und Lartigan (Journ. of experim. med. Vol. VI Nr. 1 1901 November 29).

Angesichts der die Diagnose noch zweifelhaft lassenden mikroskopischen Präparate der Darmgeschwulst wäre eine Untersuchung der mitexstirpierten Lymphdrüsen, von der nichts berichtet wird, entschieden angezeigt gewesen.

Gutzeit (Neidenburg).

35) **E. Šlajmer.** Ileus paralyticus infolge zahlreicher Geschwüre des ganzen Darmkanales.

(Liečnički viestnik 1904. Nr. 2. [Kroatisch.])

Der 42jährige Pat. leidet seit 8 Tagen an Darmverschluß; er hatte vor 4 Monaten einen ähnlichen Anfall. Wegen Schwäche des Kranken Ileostomie. Erleichterung der Beschwerden durch bedeutende Entleerung; doch verfällt Pat. weiter und stirbt in der Nacht des Operationstages.

Bei der Obduktion wurde kein mechanisches Hindernis gefunden, jedoch der ganze Darm voll Geschwüre der Schleimhaut, so daß dieselbe siebartig durchlöchert ist und sich auch stellenweise wie der Boden eines Siebes abheben läßt. Die Geschwüre sind am größten im Coecum und im Colon ascendens (3—4 cm lang und bis 2 cm breit), nehmen dann gegen die Endpunkte (oral- und analwärts) ab, die meisten sind oval oder rund, von 1 cm Durchmesser, im Jejunum und in der Flexura hirsekorngroß.

Dieser Prozeß ist sehr selten und entspricht dem von E. Maragliano beschriebenen (Eine besondere Form von geschwüriger Darmentzündung, Berliner klin. Wochenschrift 1904 Nr. 13). Im Krankenbilde herrschen die Symptome des paralytischen Ileus vor; die Krankheit endet oft mit Perforation.

v. Cačković (Agram).

36) **Andrassy.** Über Ileus und Atropin.

(Med. Korrespondenzblatt des württemb. ärztl. Landesvereins 1904. Januar 9.)

Bericht über sechs Fälle von innerem Darmverschluß, welche mit Atropin behandelt wurden, fünfmal ohne jeden Erfolg, worauf die Laparotomie gemacht wurde (zwei Heilungen). In allen diesen Fällen fanden sich mechanische Hindernisse. In dem einzigen erfolgreichen Falle handelte es sich um Ileus paralyticus


Digitized by Google

nach Herniotomie und Radikaloperation eines seit 18 Stunden eingeklemmten Leistenbruches; auf Atropin am 5. Tage kam Stuhl und schnelle Genesung. Verf. empfiehlt, solange bei Verdacht auf inneren Darmverschluß die Diagnose noch nicht feststeht, auf jeden Fall Atropin zu geben. **Mohr** (Bielefeld).

37) **P. Sick.** Primäre akute Typhlitis (stercoralis).
(Deutsche Zeitschrift für Chirurgie Bd. LXX. p. 591.)

Als neuen Beweis für das tatsächliche Vorkommen der bekanntlich gegenwärtig etwas in Mißkredit gekommenen primären Typhlitis stercoralis veröffentlicht S. eine eigene Beobachtung. 58jährige, bisher gesunde Köchin, akut fieberhaft mit perityphlitisartigen Erscheinungen erkrankt. Druckempfindlichkeit und Resistenz der Blinddarmgegend, Stuhlverstopfung. Nach 5tägiger Krankheitsdauer Operation unter Annahme eines Abszesses. Doch zeigte sich das Bauchfell ohne bedeutende Verdickung und fast durchsichtig. Die Geschwulst gehörte, wie schon vor Eröffnung des Bauchfelles tastbar war, dem Blinddarm an, fluktuierte nicht und war von knetbarer Beschaffenheit, festweichen, verschieblichen Kotmassen entsprechend. Bei Öffnung des Bauchfelles zeigten sich leichte Verwachsungen zwischen Parietal- und Visceralblatt. Der Blinddarm, an welchem der völlig normale Wurmfortsatz, ist abnorm nach verschiedenen Seiten beweglich und zeigt vorn unten eine etwa erbsengroße Stelle, wo sich das Bauchfell blasig verdünnt vorwölbt, so daß der Kot darunter durchschimmert. Umgebung leicht infiltriert, andere ähnliche Partien in der Nähe vorhanden. Die als Dekubitus bezw. Geschwür angesprochene Stelle wird übernäht, dann ein Jodoformgazedrain eingelegt und die Bauchwand genäht. In der sonst glatt verlaufenden Rekonvaleszenz trat mehrmalige Fiebersteigerung mit Stuhlverstopfung auf, so daß häufig mit Rizinus nachgeholfen werden mußte, was wiederum auf den in Verstopfung bestehenden Grund der Krankheit hinweist, die als Schleimhautkatarrh und Dekubitus infolge von Kotstauung anzusprechen ist.

Meinhard Schmidt (Cuxhaven).

38) **É. Lafforgue.** Kystes de l'appendice coecal. (Kyste muqueux et kyste hydatique.)
(Gaz. des hôpitaux 1904. Nr. 4.)

I. Bei der Sektion einer Araberin wurde eine 14 cm lange Cyste des Proc. vermif. gefunden, mit einem Durchmesser von 2 cm. Sie war prallelastisch und enthielt grauen, zähen Schleim. Die Wand der Cyste war verdünnt, bot mikroskopisch keine Besonderheiten. Verf. nimmt an, daß durch Vernarbung dysenterischer Geschwüre, deren Reste im Coecum zu finden waren, die Mündung des Wurmfortsatzes abgeschnürt sei.

II. Im zweiten Falle handelte es sich um ein arabisches Kind, das an ausgedehnter Mesenterialechinokokkose zugrunde ging. Im 16 cm langen Proc. vermif. fanden sich zwei ca. pflaumengroße, $1/2$ cm voneinander entfernte Cysten, die sich als typische Echinokokkusblasen auswiesen. Verf. vermutet, daß die Infektion auf dem Blutwege stattgefunden hat. **V. E. Mertens** (Breslau).

39) **R. H. Parry.** Large faecal concretion which was lodged in the coecum and which necessitated excision of the coecum.
(Glasgow med. journ. Bd. LXI. p. 135.)

Wegen Verdacht auf Karzinom des Blinddarmes wurde derselbe reseziert. Es stellte sich heraus, daß die fühlbare, derbe Geschwulst lediglich ein Kotkonkrement war, jedoch ergab die mikroskopische Untersuchung einer Wandverdickung Karzinom. Heilung. **M. v. Brunn** (Tübingen).

40) **N. Senn.** Case of splenomedullary leukaemia successfully treated by the use of the Röntgen rays.
(New York med. record 1903. August 22.)

Nachdem S. schon zwei Fälle von Pseudoleukämie erfolgreich mit Röntgenstrahlen behandelt hatte, gelang es ihm, einen typischen Fall von splenomedullärer

Digitized by Google

Leukämie in gleicher Weise günstig zu beeinflussen. Die Pat. war eine 29jährige Frau mit enorm geschwollener Milz und vergrößerter Leber. Blutbefund: Leukocyten, Myelocyten, Erythrocyten, 56% Hämoglobin, ausgesprochene Poikilocytosis und zahlreiche eosinophile Zellen. Die Milz, das untere Ende des Brustbeines und die epiphysären Teile der langen Röhrenknochen wurden täglich 10—20 Minuten beleuchtet. Während des Abschwellens der Milz traten Allgemeinerscheinungen auf, Temperatursteigerung und andere Symptome von »Intoxikation«. Dies ist der einzige Fall von derartiger Leukämie, die S. heilen sah, und er schreibt dies nur der langdauernden Einwirkung der Röntgenstrahlen zu, deren antibakterielle Wirkung vermutlich das Heilmittel sei. **Loewenhardt** (Breslau).

41) **Neck. Über operativ behandelte Fälle von Perforation der steinhaltigen Gallenblase in die freie Bauchhöhle.**

(Deutsche Zeitschrift für Chirurgie Bd. LXXI. p. 334.)

N. bringt zu seinem interessanten Thema zwei von Reichel (Chemnitz) mit Glück operierte Fälle bei, denen er die sonst in der Literatur auffindbaren Parallelfälle (neun) anreiht. Von diesen elf Kranken sind acht durch die Operation gerettet worden.

Im ersten Falle Reichel's hatte die 43jährige Kranke vordem keine Cholelithiasissymptome gehabt; die akute und alsbald peritonitisartige Erscheinungen gebende Erkrankung war diagnostisch unklar, da Darmeinklemmung in einem pflaumengroßen Nabelbruche nicht ausschließbar war. In der zunächst in der Mittellinie geöffneten Bauchhöhle entleert sich Schleim-Eiter von rechts oben her. Freilegung der Gallenblasengegend durch hinzugefügten Schrägschnitt. Ein erbsengroßes Loch in der Gallenblasenkuppe, eitrigen Schleim entleerend, wird gefunden. Dilatation der Öffnung, 12 Gallenblasensteine entfernt. Da Einnähung der Blase wegen Durchschneiden der Fäden untunlich, Gummirohrdrainage nebst Gazetamponade der Bauchhöhle. Die ersten Tage noch Fieber, dann völlige Heilung binnen 5 Wochen.

Im zweiten Falle (42jährige Frau) wurde wegen Peritonitis, die aus anamnestischen Gründen wahrscheinlich mit Gallengangserkrankung zusammenhängend erschien, zunächst nur laparotomiert und drainiert, da die Exzision des fühlbaren Choledochussteines einstweilen sich des schlechten Allgemeinzustandes wegen verbot — aus der Bauchhöhle hatte sich gallig gefärbte Flüssigkeit entleert. Die hiernach eintretende Besserung wurde nach ca. 4 Wochen durch Schmerzen, Fieber, Koliken und Ikterus gestört, weshalb zum zweitenmal eingegangen wurde. Mit einigen Schwierigkeiten und stumpfer Durchdringung derber Verwachsungen wird in den Winslow'schen Sack eingegangen und der Choledochusstein wieder gefunden. Extraktion des kirschgroßen Steines mittels 3 cm langen Choledochalschnittes. Wegen Abganges trüber Galle Rohrdrainage des Hepaticus, im übrigen Tamponade — die Gallenblase war nicht unterscheidbar gewesen. Auch dieser Fall gelangte zur Heilung.

Außer den eigenen Krankengeschichten werden auch die der anderen Autoren mitgeteilt. Das gesammelte Material ergibt, daß die Größe der Gallenblasenperforationen von Erbsengröße bis zu einem 2 cm langen Riß variierte, und daß stets nur eine Perforation vorlag, deren Sitz übrigens an keine Prädilektionsstelle gebunden war. Der peritoneale Erguß, bald gallig-serös, bald gallig-blutig, bald schleimig-eitrig, war meist mäßig groß, betrug höchstens 2 Liter. In einem Falle hatte der Blasenriß stark geblutet und hierdurch zum Tode beigetragen. Gibt die Anamnese, was nicht immer der Fall war, Anhalt für Vorliegen von Cholelithiasis, so wird die Diagnose erleichtert, die ohne das fälschlich auf Volvulus oder sonstigen Darmverschluß öfter gestellt ist. Da einige Kranke trotz verhältnismäßig später Operation (nach 36 Stunden bis 3 Tagen) gerettet sind, scheint die Prognose der Gallenblasenperforation etwas besser als die vom Magen und Darme. Trotzdem ist auch, wo nur ein Verdacht auf sie vorliegt, frühzeitigst einzugreifen. Das Auffinden der Blasenperforationsstelle, die nach Öffnung des Leibes die erste Aufgabe ist, hat meist keine Schwierigkeiten gemacht. Ihr hat

Digitized by Google

die Entfernung der Gallenblasensteine und die Versorgung der Blase zu folgen. Der Nahtverschluß der Blase stieß wegen Brüchigkeit der Wände wiederholt auf Schwierigkeit, weshalb für gewöhnlich sich Anlage einer Gallenblasenfistel mit Tamponade empfiehlt, event. auch die Cystektomie in Frage kommen kann. Die Bauchwunde wird der Regel nach partiell offen zu lassen sein, obwohl einmal auch die gewagte völlige Wundvernähung zur Heilung geführt hat.

Meinhard Schmidt (Cuxhaven).

42) **J. Z. Thomas and A. H. Schölberg.** Cholecystotomy for acute postenteric infection of the bile channels; recovery; demonstration of the presence of the bacillus typhosus.

(Lancet 1903. Februar 20.)

Ein sehr interessanter Fall von akut auftretender Cholecystitis im Anschluß an eine nicht ganz klar bestimmte, fieberhafte abdominelle Krankheit, an der Pat. 5 Wochen lang zu Bett gelegen hatte. Die Operation zeigte eine vergrößerte, unter starker Spannung gefüllte Gallenblase, welche mit zum Teil milchiger, zum Teil klar durchscheinender Flüssigkeit angefüllt war, in der Typhusbazillen und Kolibazillen in typischer Form nachgewiesen wurden. Irgendwelche Konkremente fanden sich in der Gallenblase nicht. Die Infektion geschah offenbar aufsteigend vom Darm aus durch die Gallengänge. Die entsprechenden Fälle von Cholecystitis typhosa aus der Literatur werden kurz erwähnt.

H. Ebbinghaus (Berlin).

43) **Cabot.** Acute flexion of the gall bladder as a cause of biliary colic. Relief by operation.

(Boston med. and surg. journ. 1903. Dezember 31.)

I. Bei einer 50jährigen Frau traten heftige Gallenkoliken auf, die Operation veranlaßten. Es fanden sich keine Steine, dagegen eine vergrößerte, verlängerte, ausgedehnte Gallenblase, die vom Drucke der Rippen über ihre Mitte stark geknickt war. Zug am Fundus glich den Knick aus. Annähen an die Bauchwand und Drainage beseitigte die Beschwerden.

II. Ein kräftiger Mann hatte mehrere Kolikanfälle gehabt, nach dem letzten chronische Beschwerden in der Lebergegend. Bei der Operation fand sich die Gallenblase verlängert, erschlafft und in ihrer Mitte geknickt. Cholecystektomie, Genesung.

Bei beiden Fällen war die Verlängerung der Gallenblase auffällig, die es offenbar erst möglich machte, daß eine Knickung zustande kam.

Trapp (Bückeburg).

44) **A. Deschin und W. Schmidt.** Zur Frage von der Behandlung der angeborenen Harnfisteln des Nabels.

(Chirurgie 1904. Januar. [Russisch.])

9 Jahre altes Mädchen. Der Urachus hat die Form eines Konus ohne deutliche Abgrenzung von der Blase. Es wurde oben ein 3—4 cm langes Stück möglichst vorsichtig vom Bauchfell abgelöst (obwohl nicht ohne Verletzung desselben), vom Blasenende abgetrennt, durch den Nabel herausgestülpt und entfernt; das Blasenende wird zweireihig vernäht. Vollständige Heilung.

Nach Verff. genügt eine derartige Entfernung eines kleinen Stückes oben zur Heilung der Fisteln.

Gückel (Kondal, Saratow).

45) **B. S. Koslowski.** I. Vereiterte Urachuscyste. II. Adenom aus Resten des Ductus omphalo-entericus.

(Russ. Archiv für Chirurgie 1903. [Russisch.])

I. Der 34jährige Pat. litt vor 15 Jahren 2—3 Wochen an Eiterabsonderung aus dem Nabel. Später war er gesund, bis in letzter Zeit häufiger Schmerzen

Digitized by Google

unterhalb des Nabels auftraten, die besonders beim Reiten sehr lästig waren. Schließlich begann die Eiterung wieder und führte den Kranken ins Hospital.

Pat. hatte keine Hernien, der Nabelring war geschlossen. In der Tiefe des Nabels saß eine Granulationsgeschwulst. Eine Sonde gelangte distal in Richtung der Linea alba 3—4 cm weit, und zwar in der Tiefe der Bauchdecke. Nach der Sondierung kam reichlich grünlicher Eiter.

Durch die Operation wurde eine taubeneigroße Höhle aufgedeckt. Nach Auskratzung der torpiden Granulationen zeigte sich, daß die hintere Wand durch die Fascia transversa, die vordere durch ein ungewöhnlich derbes, fibröses Gewebe gebildet wurde. Nach nochmaliger Auskratzung und breiter Eröffnung der ganzen Höhle wurde das Ganze tamponiert. In 5 Wochen war Pat. völlig hergestellt. — Keine mikroskopische Untersuchung.

II. In der Mitte zwischen Nabel und Symphyse hatte der 55jährige, elende Kranke eine sehr schmerzhafte, harte, wenig verschiebliche Geschwulst, die in 5 Jahren langsam herangewachsen war. Sie saß in der Bauchwand in der Mittellinie und hatte ungefähr Form und Größe der Patella des Pat. Zum Nabel ließ sich ein Strang von der Stärke eines Gänsekieles verfolgen, ein gleicher Strang ließ sich auf eine ganz kurze Strecke zur Symphyse hin tasten. Die Haut unverändert und verschieblich.

Pat. bat dringend um Operation, die den Befund bestätigte. Die Geschwulst konnte nur unter Mitnahme von Muskeln, Fascien und Peritoneum entfernt werden. Der aufwärts führende Strang wurde samt dem Nabel entfernt, vom abwärts führenden, der in das Lig. umbilicale med. überging, 3 cm. Bauchnaht in drei Etagen.

Die mikroskopische Untersuchung ergab ein Gewirr von verschieden starken Drüsengängen mit einschichtigem Zylinderepithel. Das derb fibröse Stroma enthielt hier und da glatte Muskelfasern. Da das Epithel Neigung zu Wucherung und Durchbrechung der Membrana propria zeigte, wurde der Tumor als Fibroadenoma submalignum bezeichnet. **V. E. Mertens** (Breslau).

46) Decherd. A case of complete bilateral duplication of the ureters.

(Amer. journ. of the med. sciences Vol. CXXVII. Nr. 2.)

Es handelte sich um einen zufälligen Sektionsbefund bei einem an Dysenterie verstorbenen Manne; die Abnormität hatte zu keinerlei Erscheinungen geführt. Die vier Harnleiter hatten normale Größe und mündeten in getrennten Öffnungen in die Blase. Letztere zeigte sonst ebenso wie die Nieren keine Abweichung von der Norm.

Ein derartiges Verhalten der Harnleiter ist außerordentlich selten. Nach einer Zusammenstellung von Gould sind nur zehn derartige Fälle in der Literatur niedergelegt. **Engelmann** (Dortmund).

47) H. Young. Rétrécissement de l'extrémité inférieure de l'urétère causé par la compression d'une vesicule séminale enflammée.

(Ann. des malad. génito-urin. Bd. XXII. Hft. 1.)

Verf. teilt zunächst die genaue Krankengeschichte eines 22jährigen Bleiarbeiters mit, bei dem eine Verlegung des einen Harnleiters mit sekundärer Veränderung der Nieren durch einen alten Entzündungsprozeß der Samenblasen zustande gekommen war. Bei der extraperitonealen Freilegung der Niere und des Harnleiters fand sich letzterer dilatiert bis 1 cm oberhalb der Blase, wo er durch eine von der vergrößerten und indurierten Samenblase gebildeten entzündlichen Schwarte fest umschlossen war. Nephro-Ureterektomie; Heilung.

Im Anschluß an diese sehr seltene Beobachtung berichtet Verf. noch über mehrere Fälle von Steinen, die im juxtavesikalen resp. intraparietalen Teile des Harnleiters eingeklemmt waren. In dem einen Falle — 31jähriger Mann — wurde das Konkrement mittels Cystoskops diagnostiziert und durch den Casper-

Digitized by Google

schen Harnleiterkatheter in das Blaseninnere gestoßen, woraus er mit dem Urin entleert wurde. Im zweiten Falle — 25jähriger Mann — wurde das im juxtavesikalen Teile sitzende Konkrement mittels Harnleiterkatheters und Skiagraphie diagnostiziert. Ureterolithotomie; Naht des Harnleiters; Heilung. Im letzten Falle endlich — 29jähriger Kranker — handelte es sich um einen wahrscheinlich seit 2 Jahren im rechten Harnleiter eingeklemmten Stein. Extraktion mittels extraperitonealer Ureterolithotomie. Narbige Verengerung des intraparietalen Harnleiterabschnittes. Sondenbehandlung ohne Erfolg. Heilung durch laterale Cystotomie und intravesikale Ureterotomie. **P. Wagner** (Leipzig).

48) **Thorndike and Cunningham. Hypernephroma.**

(Boston med. and surg. journ. 1903. Dezember 3.)

Fall I. Bei einem 48jährigen Manne bestanden schon seit Jahren Beschwerden in der rechten Nierengegend und Hämaturie, welche zeitweise aufhörte, unter bedeutender Steigerung der Schmerzen. Gelegentlich Entleerung von Blutgerinnseln. Im rechten Hypochondrium wurde eine harte, knotige Geschwulst gefunden. Operation transperitoneal. Das überliegende Bauchfell zeigte zahlreiche ausgedehnte Blutgefäße. Die Geschwulst nahm die ganze Niere ein und erstreckte sich noch entlang den Nierengefäßen und dem Harnleiter, welcher stark infiltriert war. Es gelang auch nicht, alle Geschwulstmassen von den Gefäßen zu entfernen. Genesung. Die Untersuchung der Geschwulst ergab in Nierengewebe eingebettete Geschwulstmassen von Nebennierencharakter.

Fall II. 52jährige Frau. Beschwerden in der rechten Nierengegend nach einem Stoß in die Seite. Hämaturie. Schmerzen strahlen in die Blase aus. Geschwulst in der rechten Nierengegend. Operation transperitoneal. Zahlreiche Verwachsungen mit dem Peritoneum. Die ganze Niere knotig von Geschwulstmassen durchsetzt. Exstirpation. Der Harnleiter war weithin krank. Genesung. Die ganze obere Nierenhälfte war von der Geschwulst eingenommen; spärliche kleine Knoten auch im unteren Teile der Niere. Die Geschwulst hat eine eigene Kapsel, besteht aus Nebennierengewebe.

Fall III. 52jähriger Mann. Seit 15 Wochen Schmerzen im Rücken. Hämaturie, Gerinnsel im Urin; während der Hämaturie Vermehrung der Urinmenge. Bei Verstopfung des Harnleiters durch Blutgerinnsel in die Eichel ausstrahlender Schmerz. Cystoskopisch wurde ein aus dem Harnleiter herabhängendes Gerinnsel gefunden. Geschwulst nicht nachweisbar. Operation: Lendenschnitt. An der mit der Umgebung verwachsenen Niere einzelne Knoten. Exstirpation. Heilung. Im oberen Nierenpol unter der Kapsel eine Geschwulst aus Nebennierengewebe.

Wichtig für die Diagnose ist die häufig wiederkehrende Nierenblutung, verbunden mit häufigem Urinlassen; zeitweise Verminderung der Urinmenge mit gleichzeitigem Auftreten von Nierenschmerzen und Aufhören der Hämaturie (Verstopfung des Harnleiters durch Gerinnsel). Im gleichzeitigen Auftreten der Schmerzen mit Aufhören der Blutung liegt der wesentliche Unterschied gegen Steinbeschwerden. — Weitere wichtige Ergebnisse der Untersuchungen sind: 1) Eine erkrankte Niere mit Nebennierengeschwulst zeigt im allgemeinen ihre gewöhnliche Form mit knotiger Oberfläche, manchmal ist auf der Außenseite von Geschwulstbildung überhaupt nichts wahrnehmbar. 2) Die Geschwulst ist entweder in Nierengewebe eingekapselt oder liegt dicht unter der Nierenkapsel. 3) Auf dem Durchschnitt ist die Geschwulst gelblich, sie hat ein festes, deutlich abgesetztes Stroma, welches der Geschwulst ein knotiges Aussehen verleiht. Manche dieser Knoten zeigen Blutungen und Degenerationsherde. 4) Das Nierengewebe ist entweder zerstört oder stark durch die Geschwulst zusammengedrückt.

Trapp (Bückeburg).

Originalmitteilungen, Monographien und Separatabdrücke wolle man an *Prof. E. Richter* in Breslau (Kaiser Wilhelmstraße 115), oder an die Verlagshandlung *Breitkopf & Härtel*, einsenden.

Druck und Verlag von Breitkopf & Härtel in Leipzig, Nürnbergerstraße 36/38.


Digitized by Google

Zentralblatt
für
CHIRURGIE

herausgegeben
von

E. von Bergmann, F. König, E. Richter,
in Berlin, in Berlin, in Breslau.

Einunddreifsigster Jahrgang.

Wöchentlich eine Nummer. Preis des Jahrganges 20 Mark, bei halbjähriger Vorauszahlung. Zu beziehen durch alle Buchhandlungen und Postanstalten.

Nr. 16. Sonnabend, den 23. April. 1904.

Die Behandlung der Lungentuberkulose mit intrapulmonalen Injektionen von Jodoform-Glyzerin.

Von

Dr. med. **W. Gessner** in Olvenstedt b. Magdeburg.

Wie schon aus der Überschrift hervorgeht, handelt es sich nur insofern um eine neue Behandlungsmethode, als ich jene günstigen Erfahrungen, welche die Chirurgen in unzähligen Fällen von Gelenktuberkulose mit Jodoforminjektionen bereits gemacht haben, auf die Tuberkulose der Lungen zu übertragen versucht habe. Hat man

Digitized by Google

doch bekanntlich mit diesem Verfahren bei Gelenktuberkulose derartig glänzende Resultate erzielt, daß viele Chirurgen, u. a. auch mein hochverehrter Lehrer v. Bramann, das Jodoform ein direktes Spezifikum bei diesem Leiden zu nennen pflegen.

Bedingung für eine prompte Jodoformwirkung bei Gelenktuberkulose ist, daß es sich um ein frühes Stadium der Krankheit handelt, daß ferner das Medikament in unmittelbare Nähe des Krankheitsherdes gebracht und dieser für längere Zeit ruhig gestellt wird.

Sollten sich diese Forderungen nicht mutatis mutandis auch bei der Lungentuberkulose erfüllen und auf rein chirurgischem Wege unter Wegfall jeglicher internen Medikation dieselben günstigen Resultate auch bei diesem furchtbaren Leiden erzielen lassen? Nach meinen jetzigen Erfahrungen mit dieser Methode glaube ich diese Frage entschieden bejahen zu müssen.

Daß das Lungenparenchym den kleinen chirurgischen Eingriff der Injektion als solchen sicher vertragen würde, war nach den Erfahrungen, welche die unter dem Schutze der Asepsis in den letzten Jahren mehr in Aufnahme gekommene Lungenchirurgie geliefert hatte, a priori ziemlich sicher anzunehmen. Denn bei den Pneumotomien hatte es sich gezeigt, daß man auch das Lungengewebe bis in eine Tiefe von mehreren Zentimetern schneiden oder nähen könne, ohne mit einer schwereren Blutung rechnen zu müssen[1]. Übrigens haben Illig und Rydygier bereits im Jahre 1892 und 1895 bei Lungenaktinomykose intrapulmonale Injektionen von Sublimat resp. Jodkaliumlösungen mit Erfolg ausgeführt.

Wichtig dagegen erschien es mir, eine möglichst feine Injektionsnadel in Anwendung zu bringen. Ich habe meine ersten Injektionen mit Hilfe einer Pravazspritze mit langer Kanüle gemacht und durch wiederholtes Füllen der Spritze 3 ccm einer sterilen 10%igen Jodoform-Glyzerinemulsion injiziert. Später habe ich eine 10 ccm fassende Spritze mit einer etwas stärkeren Kanüle benutzt und gleich 5 ccm Jodoform-Glyzerin injiziert. Neuerdings gebrauche ich ausschließlich eine 5 ccm haltende Patentglasspritze (D. R. P. 119271), und zwar benutze ich die feinere von den beiden dieser Spritze beigegebenen Injektionsnadeln. Ich habe die Injektionen stets von der Rückenfläche aus gemacht, und kommt bei dem fast ausschließlichen Beginn der Lungentuberkulose in der Spitze des Oberlappens als Einstichstelle die Gegend 2—3 Finger breit rechts resp. links vom Proc. spin. des 1.—2. Brustwirbels in Betracht. Der Pat. sitzt bei der Injektion aufrecht im Bett, der Kopf ist nach vorn geneigt. Die in Frage kommende Hautstelle wird mit Chloräthyl leicht zum Frieren gebracht, und nun die gefüllte Spritze an der vorher bezeichneten Stelle unter einem Winkel von 45° zum Horizont eingestochen und langsam durch den ersten Interkostalraum in das Lungenparenchym vorgeschoben. Nun überzeugt man sich durch geringes Zurückziehen

[1] Cf. Garrè, Grundriß der Lungenchirurgie.

Digitized by Google

des Spritzenstempels, daß kein größeres Gefäß angestochen ist und entleert unter langsamem Druck den Inhalt der Spritze. Erst jetzt, beim Entleeren, klagt der Pat. über einen in den Arm ausstrahlenden Schmerz. — Bei Injektionen in den Unterlappen wähle ich als Einstichstelle die Gegend des Angulus cost. der 6.—7. Rippe, welche etwas lateral vom unteren Ende der Scapula liegt, und führe die Nadel unter einem ∢ von 30° zum Horizont durch den 6. Interkostalraum; und zwar divergiert die Richtung der Nadel gleichzeitig mit der Medianlinie, so daß die Spitze der Nadel im Lungenparenchym am weitesten lateral zu liegen kommt. Dadurch erfolgt, worauf es stets ankommt, die Injektion in die periphere von größeren Gefäßen freie Rindenschicht des Unterlappens. Irgendein böser Zwischenfall ist mir bisher bei meinen Injektionen nicht vorgekommen.

Wenn nun auch, analog den Erfahrungen mit der Jodoformtherapie bei Gelenktuberkulose, nur das Frühstadium der Lungentuberkulose, also der reine, durch kein anderes Organleiden oder stärkere Zerstörungsprozesse der Lunge komplizierte Spitzenkatarrh von vornherein nur Aussicht auf Erfolg bieten kann, denn eine durch Kavernen zerstörte Lunge ist ebenso ungeeignet zu Jodoformbehandlung, wie ein durch Fistelgänge eröffnetes Gelenk, so habe ich doch — ne noceam — meine ersten Injektionen bei gänzlich hoffnungslosen Fällen von Lungentuberkulose gemacht. Erst dann bin ich zu frischeren Erkrankungsfällen übergegangen und habe hier, ganz allgemein gesprochen, die Beobachtung gemacht, daß je frischer der Fall, desto schneller und überraschender die Wirkung.

I. Pat., erblich belastet, nach einem Wochenbett vor 2 Jahren erkrankt. Doppelseitige Lungentuberkulose, Darmtuberkulose (chronische Durchfälle mit Blutabgang), Ödeme beider Unterschenkel. Bereits nach zwei Injektionen à 3,0 g in beide Spitzen ging die tägliche Menge des Auswurfes in so überraschender Weise, und zwar dauernd zurück, daß mich die Pat. erfreut darauf aufmerksam machen wollte. Die dritte Injektion mißlang, da dieselbe in eine Kaverne erfolgte und die Pat. das Jodoform sofort wieder aushustete, während sonst durch die Injektion kein Hustenreiz ausgelöst wird. Nach einer weiteren Injektion in einen Unterlappen hatte sich infolge der dauernden Beschränkung des Auswurfes und des Hustens und der nun besseren Nachtruhe der Kräftezustand der Pat. — was auch ein Zurückgehen der Ödeme bestätigte — derart gehoben, daß sie ihr wochenlanges Krankenlager, wenn auch nur auf kurze Zeit, zu verlassen wünschte. Eine Woche später traten nach einem Diätfehler wieder stärkere Darmblutungen ein, welche den Tod in wenigen Tagen herbeiführten.

II. Kind. Lungentuberkulose, Darmtuberkulose (chronische Durchfälle, die jeder Therapie trotzten), Ödeme der Beine. Nach zwei Injektionen à 1,0 in beide Oberlappen ging der Husten in nicht zu verkennender Weise zurück. Als nach Wochen die Durchfälle, welche nie unter 4—5 pro Tag herunterzubringen waren, wieder an Zahl zunahmen, verschlechterten sich auch die Lungensymptome. Exitus.

III. Frau vor 4 Jahren nach Rippenfellentzündung erkrankt. Klimawechsel, Besserung. Vor 2 Jahren Wochenbett, Verschlimmerung. Danach Exstirpation tuberkulöser Halsdrüsen links in der Klinik. Trotz Warnung erneute Schwangerschaft. Abortus artefic. in Frauenklinik. Hiernach weitere Verschlimmerung. Mehrmalige Hämoptoe. Rechtsseitige Halsdrüsentuberkulose. Kehlkopftuberkulose. Nunmehr zwei Injektionen à 3,0 in beide Spitzen. In diesem Falle habe

Digitized by Google

ich keine Besserung des Hustens und Auswurfes — wohl wegen der gleichzeitigen Kehlkopftuberkulose — konstatieren können und daher weitere Injektionen mit Rücksicht auf die Empfindlichkeit der Pat. unterlassen. Exitus.

Diese Fälle hatten mich sowohl von der Unschädlichkeit, wie auch von der sekretionsbeschränkenden Kraft des Jodoforms auch im Lungenparenchym überzeugt. Ich begann nunmehr mit Jodoforminjektionen auch bei frischeren Fällen von Lungentuberlose:

IV. Pat., deren Mann vor 2 Jahren an Lungentuberkulose verstorben war, hatte ich danach wiederholt wegen Spitzenkatarrhs mit Stichen in der Seite intern behandelt; sie bekam Hämoptoe, klagte über starke Nachtschweiße, völlige Appetitlosigkeit. Auch hier nahm der Husten, die tägliche Menge des Auswurfes und die Seitenstiche bereits nach der ersten Injektion in den linken Oberlappen rapid ab. Nach zwei weiteren Injektionen in den linken Unterlappen und rechten Oberlappen in Intervallen von 10—14 Tagen verschwanden ohne jede andere Therapie die Nachtschweiße und der Appetit kehrte wieder.

V. Auch bei diesem Falle handelt es sich bereits um einen älteren Prozeß. Die Pat. hatte bereits vor mehreren Jahren von einem Kollegen Kreosot wegen Lungenkatarrhs verordnet bekommen.

Vor $1^1/_2$ Jahren war sie auch bei mir wegen des gleichen Prozesses in Behandlung gewesen und konnte sich daher dieses Mal erst nach erfolgloser medikamentöser Behandlung zu einer Injektionskur entschließen. Sie klagte über Appetitlosigkeit, Stiche in der Gegend der Herzspitze und über vornehmlich gegen Morgen eintretende und stundenlang anhaltende Hustenanfälle. Nach einer Injektion in den linken Oberlappen, besonders aber nach der zweiten in den linken Unterlappen verschwanden die Stiche, Husten und Auswurf nahmen rapide ab. Der Appetit kehrte wieder.

VI. Einen weiteren Pat. hatte ich bereits vor $2^1/_2$ Jahren wegen Hämoptoe längere Zeit in Behandlung. Pat. litt wiederum an Spitzenkatarrh, Mattigkeit, Appetitlosigkeit. Zwei Injektionen in beide Oberlappen beseitigten die Symptome.

VII. Hier handelt es sich um einen ganz frischen Fall von Spitzenkatarrh. Ich hatte den Pat. erst 5 Wochen ambulant mit Medikamenten erfolglos behandelt, da sich der Pat. mit Rücksicht auf seine Familienverhältnisse keiner längeren Liegekur unterziehen konnte. Eine plötzlich eintretende Hämoptoe warf ihn aufs Krankenlager. Ich stellte am ersten Tage die tägliche Menge des Auswurfes fest und injizierte am zweiten Tage 5 g Jodoform-Glyzerin in die erkrankte Spitze. Der Pat. war am anderen Tage selbst über die rapide Abnahme seines laut bellenden Hustens und seines Auswurfes erstaunt. Nach 3 Wochen waren auch die letzten Spuren des Auswurfes und des morgendlichen Hustens beseitigt. Nach 5 Wochen nahm Pat. trotz meines Abratens seine Arbeit wieder auf. Gerade bei diesem frischen Falle konnte man bei der frappanten Jodoformwirkung in die Versuchung kommen, spezifische Einflüsse anzunehmen.

Auf Grund all dieser Erfahrungen halte ich die Lungentuberkulose in ihrem akuten Anfangsstadium für eine rein nach bewährten chirurgischen Grundsätzen zu behandelnde Krankheit, d. h. Bettruhe von 4—6 Wochen und Injektion von je 5 g Jodoform-Glyzerin in Intervallen von 10—14 Tagen in die einzelnen Lungenlappen. Mit Hilfe dieser Methode kann das Jodoform, das bewährteste Mittel gegen tuberkulöse Leiden, in unmittelbarer Nähe des Krankheitsherdes seine schmerzstillenden, sekretionsbeschränkenden und granulationsbildenden Kräfte betätigen.

Digitized by Google

Das einzig lästige Moment bei den Jodoforminjektionen ist, daß an den nächsten 2—3 Tagen öfter Schmerzen in der injizierten Gegend auftreten, welche ich auf Rechnung des Glyzerins setzen zu müssen glaube. Die Körpertemperatur bleibt hierbei selbstredend normal. Vielleicht gelingt es durch Ersetzung des Glyzerins durch ein anderes Vehikel diesem kleinen Übelstande abzuhelfen. Man hat bekanntlich neuerdings durch Injektion steriler chemisch reiner Vaseline Gelenkversteifungen beweglich zu machen versucht. Möglicherweise ließe sich dieses Mittel als reizloses Vehikel auch für das Jodoform benutzen, zumal hiermit auch das jedesmalige Emulgieren überflüssig gemacht würde. Da die Patentglasspritzen bekanntlich einen völlig herausziehbaren Stempel besitzen, so ließe sich das Füllen der Spritzen auch mit einer derartigen Jodoformkomposition leicht bewerkstelligen. Erst müßten natürlich Versuche mit einer 10 bis 20%igen Jodoformsalbe bei Gelenktuberkulose sich als gleichwertig mit Jodoform-Glyzerininjektionen erweisen.

Jedenfalls verdient das Jodoform bei der Bekämpfung tuberkulöser Leiden in ihrem Anfangsstadium eine viel ausgedehntere Anwendung als bisher. Oder ist es z. B. nicht wunderbar, daß man bei den so ähnlichen anatomischen wie mechanischen Verhältnissen der Pleurahöhle mit einer Gelenkhöhle und dem längst geführten Beweis des tuberkulösen Ursprunges der meisten Pleuraergüsse der Punktion der Pleurahöhle nicht ebenso stets eine Jodoforminjektion hat folgen lassen, wie der Punktion eines tuberkulösen Gelenkes. Man würde meiner Ansicht nach manche sich an eine Pleuritis anschließende Lungentuberkulose auf diese Weise verhüten können.

Inwieweit Jodoforminjektionen auch bei der Tuberkulose anderer Organe von Wert sind, können nur dahingehende klinische Untersuchungen ergeben. Bei tuberkulösen Halsdrüsen habe ich bereits erfolgreiche Versuche mittels der Pravazspritze machen können. Hierbei kann man am besten die Jodoformwirkung studieren: dem anfänglichen Stadium der Anschwellung und Reizung folgt in den nächsten Wochen das Stadium der Abschwellung und Schrumpfung.

Betonen möchte ich noch, daß alle meine mit Jodoform behehandelten Pat. den bescheidensten äußeren Verhältnissen angehören, und daß ich während der ganzen Injektionskur jede interne Therapie — ich gab nicht einmal Morphin bei eventuellen Schmerzen der ersten Tage — absichtlich unterlassen habe, um so die reine Jodoformwirkung zu bekommen.

Der geeignetste Ort für Durchführung eines derartigen Verfahrens dürften wohl ohne Zweifel unsere Lungenheilstätten sein. Denn bei der Heilung der Lungentuberkulose gilt es, abgesehen von der Beeinflussung des lokalen Krankheitsherdes, noch jene Schwächung der Körperkonstitution zu beseitigen, welche die bis dahin latente Tuberkulose zu einer floriden hat werden lassen. Und gerade deshalb muß eine Kombination der Jodoformtherapie mit dem physikalisch-diätetischen Verfahren in den Heilstätten als besonders aussichtsvoll

Digitized by Google

erscheinen. Leider können nur bisher nicht einmal 10% unserer Tuberkulösen in den Lungenheilstätten jährlich untergebracht werden. Hier bleibt also noch viel zu tun übrig.

---

1) **F. Kraus.** Die Erkennung der Tuberkulose (mit vorwiegender Berücksichtigung der Frühdiagnose).

(Zeitschrift für ärztl. Fortbildung 1904. Nr. 3.)

Aus der eingehenden Besprechung aller für die Diagnose des Anfangsstadium der Lungentuberkulose in Betracht kommenden Mittel interessiert hier besonders, daß K. auch dem Röntgenverfahren in dieser Hinsicht einen nicht zu unterschätzenden Wert beilegt. Ohne zu bestreiten, daß es vielfach nur die Ergebnisse der übrigen physikalischen Methoden bestätigt oder gar weniger bietet, bleiben genügend Fälle, in welchen es jene in irgendeiner Richtung übertrifft.

Ohne die Röntgenuntersuchung wäre es z. B. oft gar nicht möglich, mittels anderer Methoden nicht demonstrierbare Lymphdrüsenschwellungen am Hilus frühzeitig nachzuweisen. An den Lungen selbst ist nicht nur eine gleichmäßige Helligkeitsabnahme mit einzelnen scharf oder unscharf begrenzten Herdschatten bei Spitzenaffektionen und eine verminderte Zwerchfellaktion der kranken Seite festzustellen (Holzknecht), sondern es sind auch die allerersten tuberkulösen Krankheitsprodukte außerhalb der Lungenspitzen, z. B. von den Hilusschatten ausgehend — öfter ganz unerwartet — darstellbar; es gelingt außerdem, pleurale Komplikationen nachzuweisen, welche bisweilen ein überraschendes Licht auf die tuberkulöse Natur eines vorliegenden fraglichen Krankheitsbildes werfen können.

Nicht selten werden wir ferner durch die Röntgenuntersuchung belehrt, daß die Krankheit schon viel weiter fortgeschritten bezw. räumlich ausgedehnter ist, als nach Maßgabe der anderen diagnostischen Methoden zu erwarten gewesen wäre; insbesondere geben häufig Infiltrate, die der Perkussion und Auskultation entgehen, schon umschriebene oder gar verbreitete, fleckige, marmorierte Schattendifferenzen.

Die Radiologie sollte deshalb trotz der großen technischen Schwierigkeiten, speziell für die oberen Abschnitte der Lungenfelder, namentlich auch in den zweifelhaften, ganz frischen Fällen von Tuberkulose stets dieselbe Berücksichtigung finden, wie die anderen physikalischen Methoden. **Gutzeit** (Neidenburg).

---

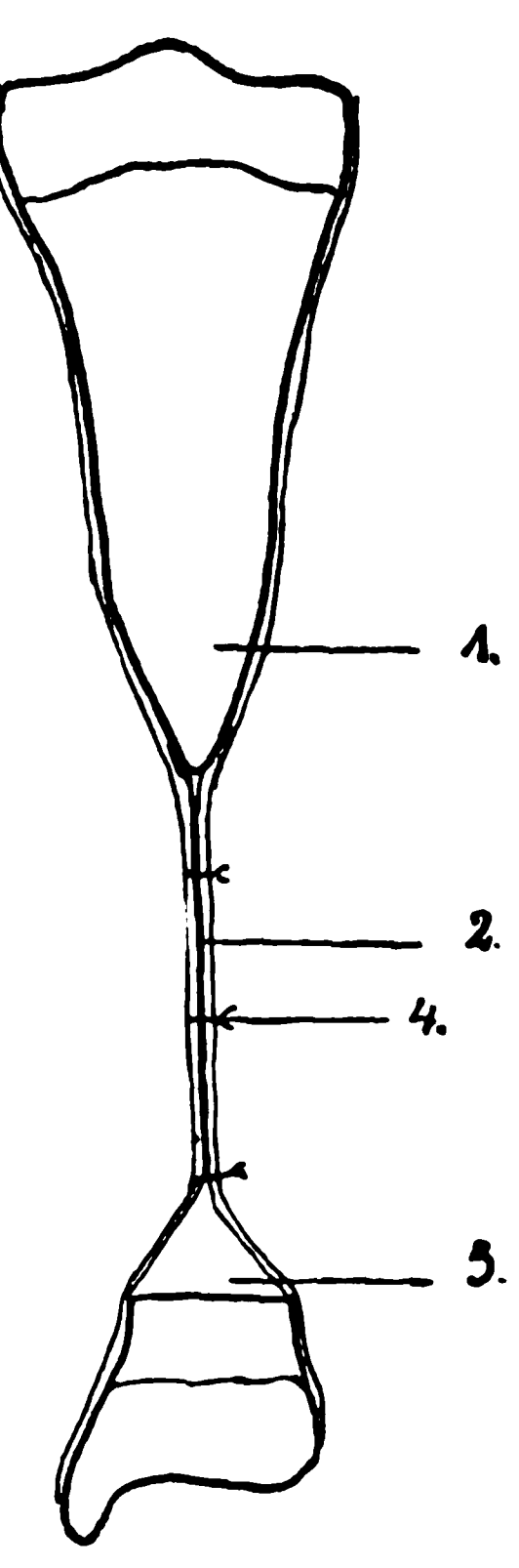
2) **Nichols.** Acute, subacute and chronic infectious osteomyelitis, its pathology and treatment.

(Journ. of the amer. med. assoc. 1904. Februar 13.)

Eine sehr ausführliche Arbeit von oben angegebenem Inhalt. Von Wichtigkeit ist ein von N. angewandtes Behandlungsverfahren, welches die Knochenneubildung vom Periost aus zu schneller Heilung

Digitized by Google

ohne Bildung einer Totenlade ausnutzt. Bei akuter, frischer Osteomyelitis drainiert er den Knochen durch Trepanöffnungen event. eingemeißelten Längsspalt, jedoch verbindet er damit niemals Auskratzung der Markhöhle, um die Heilung von der Spongiosa aus nicht zu gefährden. Sein neues Verfahren kann man kurz bezeichnen als eine subperiostale Resektion der erkrankten Diaphyse. Am besten wird sie bei frischen Fällen etwa 8 Wochen nach der Drainage vorgenommen. Das Periost soll schon beginnende Knochenneubildung zeigen, was man durch Einstechen einer Nadel leicht nachweisen kann. Die Weichteile und Periost werden, soweit der Knochen erkrankt ist, gespalten, das Periost mit Raspatorien vorsichtig abgelöst, wobei man sich hüten soll, es zu durchlöchern, der Knochenschaft wird dann gegen die Epiphysenenden oder soweit erforderlich, abgesägt oder abgestemmt. Es bleibt dann ein Halbzylinder von Periost, der zusammengelegt ein flaches Band bildet (2). Einige Nähte mit Chromcatgut bringen die Innenflächen gut in Berührung. Nach Erfordernis desinfiziert M. die Innenseite des Periosts mit 95%iger Karbolsäure, die 2—3 Minuten einwirkt, nachher mit Alkohol entfernt wird. Naht der Weichteile, wobei an manchen Stellen drainiert wird. Zur Vermeidung toten Raumes (s. Abb., 3) kann man den Schaft, wenn das zurückgebliebene Stück lang genug ist, konisch zuspitzen (1). Der Epiphysenknorpel ist sorgfältig zu schonen. Dies ist das Vorgehen, wenn der operierte Knochen von einem gesunden gestützt werden kann. Ist dies nicht der Fall, so muß man länger warten, bis das Periost genügend festen Knochen gebildet hat, der die Form des Gliedes aufrecht halten kann. Die Zeit dazu ist gewöhnlich nach 16 Wochen da. Diese Operation gestaltet sich ähnlich einer Nekrotomie, nur daß die Sequester erst halb gelöst sind und vorsichtiger entfernt werden müssen, am besten stückweise. Bei veralteten Fällen, bei denen der gelöste Sequester in der Totenlade liegt, macht man die Operation wie bei frischen Fällen, indem man einfach das Periost der Lade abschält und zusammennäht. Da in solchen Fällen die Markhöhle durch nekrotischen, vom Mark aus gebildeten Knochen verschlossen ist, muß sie erst aufgemeißelt werden, sonst entstehen Pseudarthrosen, oder die



1. Kegelförmig zugespitztes Schaftende.
2. Periostlamellen.
3. Toter Raum bei winklig abgeschnittenem Knochenende.
4. Nähte.

Digitized by Google

Heilung dauert sehr lange. Die Heilung geht so vor sich, daß ein neuer Knochen vom Periost sowohl auf der Innen- wie der Außenseite gebildet wird. Dieser wächst von schmalen, der Periostlamelle entsprechenden Streifen zu immer größerer Dicke, bis schließlich nach Monaten ein neuer Schaft etwa von der Stärke des alten hergestellt ist, der auch schließlich eine Markhöhle bekommt. Sind tote Räume an rechtwinklig abgeschnittenen Schaftenden da, so füllen sich diese sehr langsam mit Knochen vom Mark heraus, welcher sehr leicht wieder nekrotisch wird und bedeutend die Heilung verzögert. Das Wachstum ist, bei Schonung der Epiphysenknorpel, völlig ungestört. Die Funktion tritt bald ein und auch das kosmetische Resultat ist sehr gut. Eine Anzahl Abbildungen von seinen eigenen und Fällen anderer Operateure zeigen die guten Ergebnisse.

Die Heilungsvorgänge sind durch Röntgenbilder erläutert.

Das Verfahren scheint sehr beachtenswert.

Trapp (Bückeburg).

---

3) **M. Immelmann.** Gelenkerkrankung im Röntgenbilde.

(Zeitschrift für ärztl. Fortbildung 1904. Nr. 5.)

I. bespricht kurz die Wichtigkeit des Röntgenbildes für die Diagnose, Therapie und Prognose der verschiedenen Gelenkverletzungen, -deformitäten und -entzündungen, der Knochengeschwülste und freien Gelenkkörper. Bei letzteren weist auch er auf das bei ca. 30% der Knieuntersuchungen im lateralen Kopfe des M. gastrocnemius beobachtete Sesambein hin, das früher häufig für ein Corpus liberum gehalten wurde (vgl. das Referat über die Arbeit von Hellendall, d. Bl. 1901 p. 1241, Ref.).

Gutzeit (Neidenburg).

---

4) **J. Schnitzler.** Bemerkungen zur Behandlung einiger entzündlicher Erkrankungen.

(Heilkunde 1903. Hft. 3.)

Verf. kämpft gegen »die althergebrachte Behandlungsmethode infektiöser entzündlicher Prozesse durch lokale Kälteapplikation« und empfiehlt hierfür die Hyperämie, gleichgültig, ob dieselbe durch Alkoholverbände oder lokale Wärmeapplikation, wie z. B. Thermophore, erzeugt wird.

Zwar gibt Verf. zu, daß bei schweren Zellgewebsentzündungen, um Amputationen oder septische Allgemeininfektion zu vermeiden, die breite Inzision bis in das gesunde Gewebe die allein mögliche Therapie ist. Dies sind die Fälle, welche vom Arzt dem Fachchirurgen überwiesen werden sollen. Bei leichten Infektionen sollen indes die Inzisionen möglichst hinausgezögert werden. (? Ref.) Hier wird eine Wärmebehandlung wesentliche Vorteile bieten, die in folgendem besteht: 1) Die Krankheit wird wesentlich abgekürzt. 2) Die Infiltrate bilden sich häufig zurück. 3) Da wo es zur Eiterung kommt, ist diese meist scharf umgrenzt und gering. Es werden

Digitized by Google

so breite Inzisionen und mit ihnen Narben und ihre Funktionsstörungen als Folgen vermieden.

Im einzelnen sah Verf. besonders gute Erfolge bei Behandlung von Erysipel; die sonst nach seiner Beobachtung so häufigen Abszesse, besonders der Extremitäten, blieben aus. Bei Phlebitis der Vena saphena konnte er »förmlich von Tag zu Tag die Anbahnung normaler Verhältnisse verfolgen« durch Weichwerden der harten Knoten und Stränge.

Die gonorrhoischen Gelenkentzündungen, insonderheit die eitrige Arthritis und periartikuläre Phlegmone, sollen auf Alkoholverbände stets prompt mit Nachlassen der Schmerzen und Abschwellung reagieren.

In vereinzelten Fällen wurde die Anwendung der Wärme wegen Schmerzen nicht vertragen. **Coste** (Straßburg i. E.).

---

5) **Bardenheuer.** Behandlung der subkutanen Frakturen mittels Extension im Gegensatze zur Nahtanlegung und zum Kontentivverbande.

(Arch. internat. de chirurgie Vol. I. Fasc. 3.)

Das vorliegende Heft des internationalen Archivs wird durch die 130 Seiten starke Arbeit B.'s ausgefüllt. Dieselbe bringt eine Zusammenfassung dessen, was in der Hauptsache aus den früheren Arbeiten des Verf. und seiner Assistenten bekannt ist.

Verf. beginnt mit einer Polemik gegen die Befürworter der operativen Frakturbehandlung. Er glaubt, daß man bei einer regelrecht ausgeführten Extension nur in den allerseltensten Fällen der Naht bedürfe; zu diesen rechnet er den Kniescheibenbruch nur bei großer Diastase, dagegen z. B. nicht die Olecranonfraktur. Nach Schilderung der mannigfachen Nachteile der Nahtbehandlung geht B. dazu über, die theoretischen Grundlagen der Extensionsbehandlung zu schildern und die Wirkung derselben bei den verschiedenen Bruchformen zu erläutern. Das Gesagte wird durch zahlreiche Abbildungen unterstützt. Die Betrachtung der auf diesen dargestellten verschiedenen (bis zu 7!) Extensionszüge wirken, wie der Verf. selbst gesteht, »auf den ersten Blick verwirrend auf das beschauende Auge«. Die Heilungserfolge, die Verf. mit diesem, durch die zahlreichen Hilfszüge modifizierten Verfahren erzielt hat, sind, nach den eingestreuten Krankengeschichten und den beigegebenen guten Röntgenogrammen zu schließen, ausgezeichnete. Die Heilungsdauer ist eine kurze, ebenso die Dauer der Nachbehandlung; für schwere Ellbogenbrüche wird dieselbe beispielsweise mit 2—3 Wochen angegeben.

Pseudarthrosen hat B. bei der Behandlung von ca. 9900 Frakturen nicht erlebt; nur selten kommt es zu Ödemen, Atrophie oder Thrombosen. Ebenso hat Verf. seit Einführung des verbesserten Verfahrens keine Verkürzungen der Frakturen des Unterschenkels, des Vorder-

Digitized by Google

und Oberarmes und nur minimale bei Brüchen des Oberschenkels gesehen.

Als wesentliche Errungenschaften des modifizierten Verfahrens bezeichnet B. die Einführung der Quer- und Rotationsextension, der Abhebelung der Bruchenden und der stärkeren Belastung (bis zu 25 Kilo bei Oberschenkelbrüchen). Durch Nichtanwendung dieser Verbesserungen seien die weniger guten Erfolge anderer zu erklären.

Zum Schluß gibt Verf. zu, daß die Technik seines Verfahrens eine »äußerst schwierige« sei. Sie erfordere in einem größeren Krankenhause die ganze Kraft eines geübten und erfahrenen Assistenten. Deshalb sei auch die Abzweigung einer eigenen Frakturstation notwendig und die Errichtung eigener Spezialhospitäler vielleicht erstrebenswert. **Engelmann** (Dortmund).

---

6) **B. Müller** (Hamburg). Über künstliche Blutleere. Eine Experimentalstudie der Wirkung des Suprarenins auf die organischen Gewebe und deren Verwendung bei chirurgischen Operationen.

(Münchener med. Wochenschrift 1904. Nr. 5 u. 6.)

M. hat Einspritzungen einer Lösung des Suprarenin. hydrochlor. in steriler physiologischer NaCl-Lösung (1:10 000 bis 1:1000) in Haut, Schleimhaut, Muskulatur, sowie in parenchymatöse Organe, wie Leber, Nieren vorgenommen und die stark gefäßverengende Wirkung jenes Präparates bestätigen können. Die Gewebe wurden durch dasselbe anämisiert und dadurch gelb gefärbt, so daß beim Einschneiden nur dann eine Blutung erfolgte, wenn ein größeres Gefäß durchtrennt wurde; aber auch ein solches blutete weniger, wahrscheinlich infolge von Eindringen der Suprareninlösung bis in die Muskulatur seiner Wand. Bei den an Tieren gemachten zahlreichen Leberresektionen wurden in den ganzen Bezirk, innerhalb dessen der Schnitt geführt werden sollte, Einspritzungen mit einer sehr feinen, vorn abgerundeten Nadel (Lösung 1:1000) vorgenommen: wenn der Schnitt alsdann in dem anämisierten Gebiet so angelegt wurde, daß zentripetal vom Messer ein größerer anämischer Bezirk lag als zentrifugal, so blieb jede parenchymatöse Blutung aus und ließen sich die durchschnittenen blutenden größeren Gefäße leicht fassen, weil dieselben in dem anämisierten Bezirk deutlich sichtbar waren; die manuelle Kompression verhinderte eine stärkere Blutung aus ihnen. An Verblutung infolge Blutverlust bei der Operation oder Nachblutung ist kein einziger Hund zugrunde gegangen (s. auch die über gleich günstige Resultate berichtende Arbeit Lehmann's über präventive Adrenalininjektionen. Zentralbl. f. Chir. 1903 p. 464, Referent). Auch eine Nekrose des anämisierten Lebergewebes an den Rändern der Resektionswunde war nie zu beobachten; letztere heilte vollständig normal, wenn der Stumpf mit Peritoneum bedeckt worden war. Ebenso günstig verliefen die Exstirpationen von Teilen aus der

Digitized by Google

Leber, wie auch die der Gallenblase mit dem angrenzenden Lebergewebe und Spaltungen der Niere. Auch andere Operationen an Hunden (Rippenresektionen, Exstirpation von Speicheldrüsen, Laryngektomien usw.) gelang es, durch schichtweise Injektionen der Suprareninlösung zuerst in die Haut, das Unterhautzellgewebe, dann in die Muskulatur usw., wenn nur immer in dem anämisierten Gebiete geschnitten und größere Gefäße vorher unterbunden wurden, vollkommen ohne Blutung auszuführen. — Vergiftungserscheinungen traten niemals auf. Das Suprarenin verträgt beliebig lange Sterilisierung durch Hitze; am besten wird es immer in frisch zubereiteter Lösung in physiologischem Kochsalzwasser verwendet, und zwar in solcher von 1:10000 bis 1:5000 bei weniger blutreichen Geweben, in stärkerer Konzentration 1:2000 bis 1:1000 bei parenchymatösen Organen. Die Anämisierung tritt bei größerer Verdünnung nach 1—2 Minuten, bei geringer sofort bis spätestens nach 30 Sekunden ein. M. rät, bei Erwachsenen nicht mehr als 10 ccm einer 1%igen Lösung einzuspritzen, da sich hiermit vollkommen auskommen lasse. Bemerkenswert ist noch, daß das Suprarenin, in Lösung von 1:20000 oder 1:10000 in den Herzmuskel injiziert (1 ccm), die Tätigkeit desselben anregt, also vielleicht bei Herzsynkope von Nutzen sein kann.

Kramer (Glogau).

---

7) **H. Braun.** Kokain und Adrenalin (Suprarenin).

(Berliner Klinik 1904. Hft. 187.)

Nach einem kurzen historischen Überblick über die Methoden der Lokalanästhesie geht Verf. des näheren auf die Verwendung von Kokain-Adrenalinmischungen ein. Der Hauptvorteil des Adrenalinzusatzes besteht darin, daß er vermöge seiner anämisierenden und resorptionsanregenden Eigenschaften schon bei stark verdünnten Kokainlösungen Wirkungen hervortreten läßt, die ohne Adrenalinzusatz nur durch hochprozentige Kokainlösungen erzielt werden. So leistet mit Zusatz von 3—5 Tropfen zu 100 ccm eine 0,01%ige Kokainlösung mehr, als eine 0,1—0,2%ige ohne Adrenalinzusatz bei Infiltration des Operationsgebietes selbst. Eine 0,05%ige Kokainlösung, der auf 100 ccm 3—5 Tropfen Adrenalin zugesetzt sind, ermöglicht eine wirksame Anwendung der Leitungsanästhesie durch Infiltration nicht des Operationsgebietes selbst, sondern derjenigen Gewebe seiner nächsten Umgebung, welche die zu ihm ziehenden Nervenbahnen enthalten. Es gelingt auf diese Weise leicht, gut abgegrenzte Operationsgebiete anästhetisch zu machen, mögen sie entzündet sein oder nicht. Für Zahnextraktionen empfiehlt B. 1 bis $1^1/_2$ cg Kokain in 1—2 ccm Kochsalzlösung unter Zusatz von 2 bis 3 Tropfen Adrenalin zu lösen und je die Hälfte davon vor und hinter dem zu extrahierenden Zahn in Höhe der Zahnwurzel möglichst nahe am Periost zu injizieren. Nach einer Wartezeit von 5 Minuten kann der Zahn schmerzlos extrahiert werden.

Digitized by Google

Bei den stark toxischen Eigenschaften des Adrenalin ist große Vorsicht geboten. Als Maximaldosis nimmt Verf. $^1/_2$ mg = 15 Tropfen der käuflichen 1 %igen Lösung an. 3—5 Tropfen sind etwa $^1/_6$ mg. Hüten muß man sich ferner vor Nachblutungen und verzögerten Blutungen aus Gefäßen, die man beim Operieren ohne Adrenalin hätte fassen müssen, die aber unter der Adrenalinwirkung der Beobachtung entgingen. Eine besondere Neigung zu Blutungen bedingt das Adrenalin indessen nicht.

Das von den Höchster Farbwerken hergestellte Suprarenin hält Verf. für gleichwertig mit dem englischen Präparat Adrenalin.

M. v. Brunn (Tübingen).

---

8) **C. Clark.** A resume of the treatment of gonorrhea.

(Buffalo med. journ. 1904. Februar.)

Dem Verf. hat sich das Helmitol in den verschiedensten Stadien und Formen der Gonorrhöe als Harndesinfiziens und als schmerzstillendes Mittel bewährt. Die Wirkung beruht auf Freiwerden von Formalin im Harn. Entgegen dem Urotropin wird Helmitol auch in großen Dosen gut vertragen. Besonders günstig wurde der Tenesmus bei Urethritis posterior und Prostatitis beeinflußt, ebenso der Schmerz im Beginn einer sehr akuten Gonorrhöe. Auch das Katheterfieber bleibt sicher bei Gebrauch des Mittels aus.

Mohr (Bielefeld).

---

9) **C. Engelbreth.** Die Abortivbehandlung der Gonorrhöe. Eine neue Methode.

(Monatshefte für praktische Dermatologie Bd. XXXVI. Nr. 10.)

Im Prinzip wird jetzt wohl von vielen zugestanden, daß in den ersten Tagen des akuten Trippers eine abortive Behandlung desselben möglich ist. Aber über die Methode und über die Häufigkeit und die Erfolge sind die Ansichten noch sehr geteilt. Auf Grund von theoretischen Erwägungen glaubt E., daß man ein solches Mittel benützen müsse, das bakterientötend und ätzend wirkt; das beste solche Medikament sei das Argentum nitricum. Er hält die »rein epitheliale Gonorrhöe« für das »Wirkungsfeld« der abortiven Behandlung; da aber die Diagnose solcher Fälle sehr schwierig ist — sie scheinen durch ein Fehlen der Entzündung am Orificium urethrae charakterisiert —, so verwendet E. seine Methode bei Fällen von 1—3tägiger Dauer. Er macht Spülungen, und zwar mindestens vier mit 500 g $^1/_5$—$^1/_3$ %iger Silberlösung, und zwar im Anfang der Spülung bei 75, weiterhin bei 125 cm Druckhöhe; Temperatur 36° C. Die erste Spülung wird bei der ersten Konsultation, die zweite (wie die folgenden nach vorheriger Kokainisierung mit 2—3 g 3 %iger Lösung) nach 6—12, die folgenden nach 10—12stündigen Zwischenräumen vorgenommen. Zur Nachkur werden große Dosen Balsamika verwendet. Die Methode hat von 30 Fällen 17 in 2 Tagen geheilt, die übrigen 13 verliefen leicht. Die Fälle mit längerer Inkubations-

Digitized by Google

zeit wurden (wegen geringerer Virulenz der Gonokokken und größerer Widerstandsfähigkeit des Epithels) besser beeinflußt, als die mit kurzer Inkubationszeit. Von 17 Fällen ohne Entzündung von Harnröhrenöffnung wurden 15 abortiv geheilt. **Jadassohn** (Bern).

---

10) **A. Lapointe.** La torsion du cordon spermatique et l'infarctus hémorrhagique du testicule.

Paris, A. Maloine, 1904. 182 S.

In einem von L. beobachteten Falle waren die Erscheinungen der Stieldrehung denen einer Orchiepididymitis mit Entzündung der Häute sehr ähnlich. Nur der gesunde Zustand des Genitalapparates und der plötzliche Anfang machten die Diagnose Entzündung zweifelhaft. Einschließlich dieses Falles finden sich in der Literatur 37 Fälle von Stieldrehung. Drei davon gehören zu der selteneren Art der Torsion des Samenstranges mit den serofibrösen Hüllen, also oberhalb der Tunica vaginalis propria. Diese Art, die dem Vorgehen der Veterinäre bei den Tieren entspricht, nennt Verf. »Bistournage accidentel« im Anschluß an Sébileau. Zweimal ist diese Art der Stieldrehung bei Leistenhoden verzeichnet (Legueu und Delasiauve) und nur einmal bei normal gelagertem Hoden (Barozzi). Das Entstehen dieser Umdrehung wird deshalb mit einem plötzlichen Heruntertreten des noch durch den Samenstrang fixierten Leistenhodens in Verbindung gebracht.

Zum Zustandekommen der gewöhnlichen Art der Drehung innerhalb der Tunica vaginalis propria, des Volvulus testis, ist die unumgängliche Vorbedingung eine anormale Ausbildung der Mesotestis, wobei zu bemerken ist, daß die Namen Mesorchium und Mesotestis nicht gut gewählt sind, insofern als kein Meso im Sinne einer zweiblätterigen Serosa vorhanden ist, der Hoden vielmehr an seiner Hinterwand extraperitoneal liegt wie das Kolon, Duodenum usw. Eine Beobachtung der Art ist die vom Verf. angestellte. Bei der Eröffnung der Tunica vaginalis hing der Hoden frei wie das Herz im Perikard. Die Drehung um 180° hatte im Samenstrang zwischen dem parietalen und dem visceralen Ansatz stattgefunden. Die Länge des von Serosa umkleideten Stieles schwankt in den Betrachtungen von 2 mm bis 8 cm.

Die ungewöhnliche Stielung des Hodens ist oft die Folge einer unvollständigen Rückbildung des Mesotestis und ist als solche häufig bei unvollständigem Descensus und Ektopie. Mit der Stielbildung ist auch oft eine Änderung der Lage des Hodens verbunden, so daß er mit dem oberen Pol direkt nach unten sehen kann. Was das den Volvulus auslösende Moment betrifft, so ist in 6 von den 34 Fällen weder eine Anstrengung noch ein Trauma vorhergegangen. Für diese Fälle nimmt Verf. eine Cremasterkontraktion als Ursache an. In anderen Fällen ist Heben oder Tragen von Lasten als Grund angegeben, in anderen Niesen, Instrumenteblasen, Anstrengung beim

Digitized by Google

Stuhlgang, Springen, Sturz, nur einmal eine lokale Quetschung. Chronische Entzündung der Tunica vaginalis propria soll auch Stieldrehung verursachen können.

Die schlimmen Folgen des Volvulus können schon bei einer halben Umdrehung entstehen infolge der Drehung des Hodens um die horizontale Achse und der damit verknüpften Auseinanderzerrung des Vas deferens und des Samenstranges. Ein Erguß in die Serosa entsteht meistens, aber nicht immer. Die Folge der Stieldrehung ist der hämorrhagische Infarkt des Hodens. Solcher ist ohne Stieldrehung äußerst selten. Es gibt aber in der Literatur fünf sichergestellte Fälle davon. — Die Bedingungen zum Zustandekommen eines hämorrhagischen Infarktes sind sehr selten erfüllt. Nur in 7% ist die Arteria spermatica eine wirkliche Endarterie. In den meisten Fällen wird der hämorrhagische Infarkt beim Verschluß dieser Arterie durch ihre Kommunikation mit der Arteria deferentialis verhindert. Auch bei Unterbindung der Arteria spermatica und des Plexus pampiniformis bleibt der Hoden meist funktionstüchtig, wie Tierversuche von Allessandri und Griffith ergeben haben; auch die chirurgische Erfahrung bestätigt das. Aus dem aseptischen hämorrhagischen Infarkt des Hodens, der nach Art eines Fremdkörpers abgekapselt wird und zur Atrophie des Hodens führt, kann nur durch Infektion von außen, von benachbarter Hernie oder auf hämatogenem Wege Gangrän mit Abstoßung des Teiles entstehen.

Die klinischen Erscheinungen der Torsion können auf dem Wege des Reflexes dieselben sein, wie bei anderen Unterleibsorganen. Das plötzliche Auftreten der Schmerzen im Hodensack und ihre Heftigkeit werden vor allem auf die Diagnose hinführen. Bei spontaner Rückbildung hören die Symptome schnell auf, um bei Wiederkehr der Drehung wieder zu erscheinen. Die mit solch rezidivierender Torsion behafteten Leute können es lernen, sich durch Rückdrehung zu heilen. Meist ist die Diagnose nicht schwer. Trotzdem ist in 37 Fällen 30 mal nicht an die Torsion gedacht worden. Besonders soll man bei Leistenhoden stets an die Stieldrehung denken.

Therapeutisch kommen in Frage: Rückdrehung durch Taxis, blutige Rückdrehung und Kastration. Erstere ist dreimal bekannt gegeben. Sie gewährt keinen Schutz gegen Rückfälle und sollte durch den blutigen Eingriff mit Anheftung des Hodens ersetzt werden. Dieses bildet mit Vernähung des Hodensackes ohne Drainage die Operation der Wahl. Von dieser Operation ist anzunehmen, daß sie auch die achtmal ausgeführte Kastration bisweilen noch ersetzt hätte. Angezeigt ist letztere bei Infektion des Leistenhoden, falls letzterer nicht hinuntergezogen werden kann. Hämorrhagischer Infarkt allein ist kein Grund zur Kastration; nur falls er septisch ist, muß sie schleunigst vorgenommen werden.

37 Krankengeschichten von Stieldrehung und 6 von hämorrhagischem Infarkt ohne Stieldrehung, sowie ein Literaturverzeichnis bilden den Schluß der Arbeit.

E. Moser (Zittau).

Digitized by Google

11) **Carta.** Nuovo metodo di sospensione del testicolo nella cura radicale del varicocele.

(Giorn. med. del R. esercito 1903. Dezember.)

Das Wesentliche der Methode besteht darin, daß, nach Resektion besonders stark variköser Venen, Samenstrang und Hoden vermittels der Hüllen des ersteren am äußeren Ring des Leistenkanales aufgehängt werden. Die Technik der Operation ist folgende: Längsschnitt durch Scrotum und Tunica dartos im oberen Drittel bis zum Annulus inguinalis. Vollständige Isolierung der Hüllen (Fascia Cooperi) des Samenstranges und des Hodens. Stumpfe Eröffnung und zirkuläre Resektion jener Hüllen nahe am Leistenring. Diese werden nun handschuhfingerartig nach unten zurückgestülpt, so daß der Plexus des Samenstranges frei zutage liegt. Resektion besonders stark degenerierter Venen. Zurückstülpung der Hüllen nach oben und Umnähung derselben am äußeren Leistenkanal, und zwar so, daß der Hoden von ihnen getragen wird und etwas höher steht als derjenige der anderen Seite. In den 22 so operierten Fällen war das kosmetische und funktionelle Resultat ein gutes; auch die Dauerresultate waren — soweit man davon sprechen kann (die erste Operation fand im Oktober 1902, die letzte im Oktober 1903 statt) — gute.

A. Most (Breslau).

---

12) **K. Dreist.** Über Ligatur und Kompression der Arteria iliaca communis.

(Deutsche Zeitschrift für Chirurgie Bd. LXXI. p. 5.)

Angeregt durch eine Operation von Christel-Metz (Ligatur der Iliaca communis nach Verletzung und Hämatombildung an der Femoralis) hat D., anknüpfend an die Kümmell'sche statistische Arbeit über die Iliacaunterbindung vom Jahre 1884, die neueren Publikationen über chirurgische Maßnahmen an dieser Arterie zusammengestellt, wobei manche bisher noch nicht publizierte und ihm von den betreffenden Chirurgen privatim zugestellte Fälle mitgeteilt werden. D. berücksichtigt dabei nicht nur die definitive Ligatur der Arterie, sondern auch die temporäre, ferner die Kompression derselben, sei es auf digitalem, sei es auf instrumentellem Wege. Er bietet ein sehr instruktives mannigfaltiges Material, bei dessen epikritischer Besprechung insbesondere sich das interessierende Resultat ergibt, daß die Antisepsis die Prognose der Iliacaunterbindung sehr günstig beeinflußt hat.

Zunächst wird der Christel'sche Fall beschrieben. In demselben folgte der Unterbindung eine Fuß- und Unterschenkelgangrän, die Amputation in der Höhe der Tuberositas tibiae nötig machte. Vereiterung der Hämatombildung am Oberschenkel, eine große Inzision benötigend, komplizierte die Heilung, die schließlich völlig erfolgte. Es folgen weiter 13 andere definitive Ligaturen, aus verschiedentlicher Veranlassung (Blutung, Aneurysma, Präliminaropera-

Digitized by Google

tion zur Meidung von Blutverlust bei großen Eingriffen am Becken) vorgenommen, worunter 10 Todesfälle (also, den Christel'schen Fall mitgerechnet, 55,56% Sterblichkeit). Diesen Fällen der antiseptischen Zeit stellt D. 59 der vorantiseptischen Zeit gegenüber, von denen 46 tödlich endeten (hier also 77,97% Sterblichkeit). Vor und nach Einführung der Antisepsis zeigen sich die Resultate der intraperitoneal ausgeführten Ligatur etwas schlechter als die der extraperitonealen. In der vorantiseptischen Zeit fallen von den 46 tödlichen Fällen 27 direkt den Folgen der Unterbindung, alle anderen akzidentellen Wundkrankheiten zur Last. Im Materiale der antiseptischen Zeit ist hervorhebenswert, daß von den insgesamt 6 Fällen, wo Beingangrän eintrat, nur 2 starben — ein Resultat, das lediglich der vollkommeneren Wundbehandlung zuzuschreiben ist.

Immerhin ist die definitive Iliacaunterbindung wegen der häufig ihr folgenden Beingangrän sehr gefährlich, weshalb sie, soweit tunlich, durch temporäre Unterbindung bezw. Kompression des Gefäßes zu ersetzen ist. Die temporäre Ligatur, zuerst von Travers versucht, ist von Schönborn in 4 Fällen, teils mittels Gummiband, teils mittels eines eigens konstruierten Arterienkompressoriums ausgeführt, in einem Falle auch von Faure. Für einfache Iliacakompression sind mehrfache Verfahren erfunden: Digitalkompressionen, und zwar teils extraperitoneal (H. Braun), teils intraperitoneal (MacBurney und Madelung), oder instrumentelle Kompression (mittels des von Davy erfundenen, intrarektal applizierten, stabförmigen Instrumentes). Mit allen diesen Methoden sind wiederholt gute Erfolge gewonnen und nur einmal eine unbeträchtliche Zehengangrän beobachtet worden; doch findet D., daß das Davy'sche Verfahren besondere Übung erfordert und weder ganz zuverlässig (Abgleiten des eingeführten Stabes) noch überall anwendbar ist. Als zuverlässigste Methode wird die Kompression mit der in die geöffnete Bauchhöhle eingeführten Hand (also »intraperitoneale« Kompression) den Preis verdienen, die unter einer strengen Asepsis an sich kaum gefährlich ist. Insbesondere empfiehlt sich die von Madelung benutzte und auf der letzten Naturforscherversammlung publizierte Technik (Operation in Beckenhochlagerung, Andrücken der Gefäßstämme ans Becken mittels der 4 langen gekrümmten Finger). Der von Madelung der Art erledigte Fall wird detailliert mitgeteilt.

Meinhard Schmidt (Cuxhaven).

---

13) **Hoffa.** Beiträge zur Pathologie und Therapie der Kniegelenkerkrankungen.

(Berliner klin. Wochenschrift 1904. Nr. 1.)

Ein auch in Spezialistenkreisen nicht allgemein bekanntes Krankheitsbild ist nach H. die reflektorische, durch Reizung der Gelenknerven bedingte, arthritische Muskelatrophie, welche im Anschluß an ein Trauma, häufig schon nach einigen Tagen, auftritt und die

Digitized by Google

Schlaffheit der Gelenkkapsel zur Folge hat. Der Schmerz entsteht durch Einklemmung der Kapsel. Durch Massage, Gymnastik, namentlich durch eine rationell geleitete Widerstandsgymnastik, sind meistens nach 6 Wochen die Beschwerden beseitigt. Bei Klagen über Kniegelenksschmerzen sollte man niemals die Untersuchung der Kniegelenksstreckmuskulatur unterlassen.

Das Dérangement interne des Kniegelenkes besteht in einer Abreißung resp. Luxation eines, viel seltener auch wohl beider Kniegelenksmenisken. Um eine wirkliche Luxation handelt es sich aber nie, sondern um eine einfache Ruptur der Bandscheiben, die meist durch eine mehr oder weniger heftige Rotationsbewegung des Unterschenkels zustande kommt. Charakteristisch ist der lokale Druckschmerz genau in der Gelenkspalte. Zuweilen kann man an der inneren oder äußeren Seite in der Gelenkspalte eine schmale harte Leiste fühlen. Die sicherste Therapie ist die Exstirpation des Meniscus; konservative Methoden sind vorher zu versuchen.

Nicht selten kommt es im Anschluß an den Fremdkörper im Gelenk zu einer fibrös-hyperplastischen Wucherung des normalerweise hinter der Kniescheibe gelegenen Fettgewebes und des unterhalb und zu beiden Seiten des Lig. patellae gelegenen Fettpolsters. Diese von dem Lipoma arborescens und dem solitären, subsynovialen Lipom zu unterscheidenden hyperplastischen Fettmassen machen dieselben Symptome wie die arthritische Muskelatrophie und die Absprengung eines Teiles der Bandscheiben. Die Diagnose ist meist durch die pseudofluktuierende elastische Anschwellung, die das Lig. patellae in die Höhe hebt, leicht zu stellen. Als Therapie kommt nur die Exstirpation in Betracht.

16 kurze Krankengeschichten sind der Abhandlung beigefügt.

Langemak (Erfurt).

---

14) **Balacescu** (Bukarest). Die osteoplastischen, in der Höhe des Knies ausgeführten Amputationen.

(Revista de chirurgie 1903. Nr. 11 u. 12.)

Die fleißige, mit zahlreichen Photographien und skiagraphischen Bildern ausgestattete Arbeit gibt einen guten Überblick über den heutigen Stand dieser Frage. Verf. ist ein eifriger Anhänger der osteo-plastischen Operationen, da nur durch dieselben ein gebrauchsfähiger und schmerzloser, also idealer Stumpf zu erzielen ist. Im allgemeinen gibt er für die Knieamputationen den Vorzug der Gritti'schen, welche unter aseptischen Kautelen hervorragende Resultate ergibt. Auch ist dieselbe der von Sabanejeff vorgeschlagenen Modifikation vorzuziehen, da bei letzterer ein viel größerer vorderer Lappen notwendig ist, welcher leichter nekrotisch werden kann, außerdem ist für die Gritti'sche Operation nur eine gesunde Kniescheibe notwendig, während Sabanejeff auch ein gesundes oberes Schienbeinende verlangt. Endlich ist das ästhetische Resultat bei Gritti ein viel besseres. Von den 111 nach letzterer Methode seit Einführung

Digitized by Google

der Antiseptik operierten Fällen, die B. in der Literatur finden konnte, wurde Heilung in 103 Fällen erzielt und starben 8, also eine Mortalität von 7,2%; doch sind auch diese Todesfälle nicht der Operation, sondern verschiedenen Nebenumständen zuzuschreiben.

E. Toff (Braila).

---

15) **Vulpius.** Die Behandlung des Klumpfußes.

(Archiv für Orthopädie, Mechanotherapie und Unfallchirurgie Bd. I. Hft. 3.)

V. bespricht in dieser Arbeit die Therapie des angeborenen und erworbenen paralytischen Klumpfußes. Für die Behandlung des angeborenen Klumpfußes beliebigen Alters kommt zunächst ausschließlich das unblutige manuelle oder maschinelle Redressement in Betracht. Nur wenn dieses Verfahren versagt, soll zur blutigen Operation geschritten werden, die in gewaltsamer Herabziehung des Calcaneus, in der Aponeurotomie, in der Entfernung oder Aushöhlung des Talus, in einer Verkürzung besonders des Extensor digitorum event. kombiniert mit einer Sehnenüberpflanzung und in der Osteotomia supramalleolaris bestehen kann.

Bei der Behandlung des paralytischen Klumpfußes muß dagegen 1) die Deformität, 2) die Lähmung beseitigt werden. Während die Deformität durch das modellierende Redressement event. unter Hinzufügung der Tenotomie angegriffen wird, kommt bei Behandlung der Lähmung besonders die erst in jüngster Zeit zum Ansehen gelangte Sehnentransplantation in Frage. V. bevorzugt die absteigende, bei der der Kraftspender oder ein Teil desselben peripher an den Kraftempfänger genäht wird. Durch diesen Eingriff wird 1) die Dorsalflexion und 2) die Pronation, d. i. die Wirkung des Extensor digitorum und der Peronei wieder hergestellt.

Erst wenn alle der Bewegung eines Gelenkes dienenden Muskeln völlig gelähmt, ist zur Arthrodese zu schreiten und eine Sehnenverkürzung hinzuzufügen, was beim Sprunggelenk keinen erheblichen Nachteil nach sich zieht, da 1) das untere Sprunggelenk vikariierend eintritt, ja seine übermäßige Beweglichkeit gelegentlich auch hier eine Arthrodese nötig macht, und 2) die Arthrodese des Sprunggelenkes meistens nicht zu einer völligen Versteifung führt, sondern ganz geringe Bewegungen dauernd gestattet, wodurch das Abwickeln des Fußes beim Gehen doch statthaben kann.

Den redressierten Klumpfuß durch orthopädische Apparate festzuhalten, will V. nur auf solche Fälle beschränkt wissen, denen eine operative Hilfe aus irgendwelchen Gründen nicht möglich ist.

Hartmann (Kassel).

---

16) **J. G. Sheldon.** Hallux valgus.

(New York med. record 1903. Oktober 31.)

S. betont die wichtige Rolle, welche unter anderem der Extensor proprius hallucis bei der Bildung des Hallux valgus spielt. Der Muskel ist stärker als sein Antagonist, schon geringe Abduktion

Digitized by Google

der großen Zehe bringt die Sehne in die Lage, stärkeren Abduktionszug auszuüben. Verf. hat in 6 Fällen von Beginn der Deformität diese Sehne mit Erfolg verlängert; in 30 Fällen war eine Subluxation des ersten Metatarsophalangealgelenkes vorhanden, häufig mit ausgesprochener Hypertrophie an der inneren Seite des distalen Metatarsalendes. Die Operation bestand in Resektion etwa der medialen Hälfte des Metatarsusköpfchens, wobei die laterale Gelenkfläche unberührt gelassen wurde; dann wurden die Sehnen des Extensor proprius und Extensor brevis gespalten und durch Bajonettschnitte verlängert (ohne folgende Sehnennaht). Die Resultate waren sehr zufriedenstellend.

Loewenhardt (Breslau).

---

17) **W. Röpke.** Über den Hallux valgus.

(Deutsche Zeitschrift für Chirurgie Bd. LXXI. p. 137.)

Die aus der Jenenser Klinik hervorgegangene Arbeit bringt Bericht über 23 einschlägige, von Riedel operierte Fälle und knüpft an die hier gemachten Beobachtungen und Erfahrungen, insbesondere auch an die aufgenommenen und teilweise reproduzierten Röntgenbilder beachtenswerte Allgemeinbetrachtungen. R. interpretiert die dem Hallux valgus eigentümlichen Knochen-Gelenkdeformitäten im Sinne der J. Wolff'schen Knochentransformationslehre: durch das Lateralwärtsabweichen der Großzehe wird der mediale Teil des I. Metatarsusköpfchen atrophisch und erleidet Knorpelauffaserung usw. Hierzu kommt — und das besonders betont zu haben, erscheint als Verdienst R.'s — eine Medialwärtsabweichung des ganzen I. Metatarsalknochens. Infolgedessen erscheint das I. Spatium intermetatarsale in den Röntgenbildern typisch abnorm verbreitert, ja bisweilen erstreckt sich das vermehrte Klaffen dieses Raumes auch noch auf das Interstitium zwischen I. und II. Keilbein. Die Sesambeine rücken, wie schon Heubach beschrieb, lateralwärts, dergestalt, daß das laterale in schweren Fällen ganz im I. Spatium intermetatarsale Platz nimmt. Doch behauptet R. entgegen Heubach, daß diese Dislokation nicht der Grund des Medialwärtsweichens des I. Metatarsus ist. Die Deviation des letzteren kommt auch dort vor, wo die laterale Abweichung des äußeren Sesambeines keine erheblichere ist.

Was die operative Therapie betrifft, so verwirft Riedel die Hüter'sche Resektion des ganzen Metatarsalköpfchens, weil sie zu schweren Gehstörungen, Plattfußbildung usw. Anlaß geben kann. Die Schede'sche Operation, einfache Abmeißelung der medialen Metatarsusköpfchenhälfte, gibt keinen genügenden Erfolg. Dagegen ist Riedel mit der Operation nach Reverdin, die zu der Schede-schen noch die Exzision eines Knochenkeiles mit medialer Basis aus dem I. Metatarsus dicht hinter dessen Köpfchenanschwellung hinzufügt, recht zufrieden. Die Sesambeine entfernt Riedel nie, und die Operationswunde wird offen nachbehandelt. Liegt eine Schleimbeutelvereiterung vor, so wird nach deren Inzision mit der Knochen-

Digitized by Google

operation bis zu völliger Wundreinigung gewartet. Eine Nekrose des Metatarsalköpfchens infolge der Keilosteotomie trat nie ein, Wundheilungsverlauf war stets gut, und ebenso befriedigten die funktionellen Dauerresultate. Freilich bleibt die medialgerichtete Abweichung des Metatarsus meist nur wenig korrigiert weiter bestehen, so daß der Vorschlag Loison's, neben der Reverdin'schen Operation noch einen Keil mit lateraler Basis aus dem Metatarsus vor dem Ansatz des Musc. peroneus longus herauszuschlagen, diskutabel erscheint und Versuche verdient.

(Sehr befremdend ist, daß R., entgegen dem gewohnten Wortgebrauch, die laterale Deviation der Großzehe stets als Adduktion, die mediale des Metatarsus als Abduktion bezeichnet.)

Meinhard Schmidt (Cuxhaven).

Kleinere Mitteilungen.

18) Freie Vereinigung der Chirurgen Berlins.

137. Sitzung am 8. Februar 1904.

Vorsitzender: Herr König.

Herr Bennecke: Enostose der Tibia.

B. demonstriert eine Enostose der Tibia, welche ihren Sitz in der unteren Hälfte der Markhöhle hatte und bei dem 33jährigen Pat. durch Aufmeißelung des Knochens entfernt wurde, nachdem sie durch das Röntgenbild nachgewiesen war. Sie bildete einen abgeplattet walzenförmigen, knöchernen Körper von $1^3/_4$ cm Länge und 1 cm größtem Durchmesser, welcher der Hinterwand der Markhöhle fest ansaß und letztere wie ein Bolzen verlegte. Das proximal gelegene Mark war in klares Öl verwandelt (erhöhter Druck?), das distale normal. Klinisch interessant ist, daß die schweren Knochenschmerzen, welche in der oberen Schienbeinhälfte, entfernt von der Geschwulst bestanden hatten und den Grund der Operation bildeten, nicht verschwanden, sondern noch jetzt — nach 5 Jahren — bestehen.

Die Untersuchung der Geschwulst ergab, daß sie aus äußerst kompaktem Knochen zusammengesetzt war und nur an der Basis einige größere Markräume enthielt. Mikroskopisch ließ sich nachweisen, daß sie in ihrer Anlage durchaus spongiös war und durch Markverknöcherung, Apposition neuen Knochens aus dem Mark an die Innenfläche der Spongiosaräume, wuchs und gleichzeitig zu kompaktem Knochen sklerosierte. Es handelte sich also um ein myelogenes Osteom, eine wahre Enostose. Diese sind in Röhrenknochen sehr selten; Vortr. konnte außer der vorgestellten nur eine einzige in der Literatur finden.

Herr Pels-Leusden: Über den sog. Hammerdarm nach Bauchfelltuberkulose.

Vortr. berichtet über einen Fall von doppeltem Darmvorfall (Evagination) aus einer Nabel-Dünndarmfistel, die 3 Wochen nach einer Laparotomie wegen schwerer Peritonitis tuberculosa bei einem 3 Jahre alten Kinde entstanden war. Beseitigung des Zustandes nach Rückstülpung des Darmes durch Laparotomie und Exzision des erkrankten Darmstückes. Heilung (seit $^3/_4$ Jahren). Der Mechanismus eines derartigen Darmvorfalles, der bisher nur bei den angeborenen Nabel-Darmfisteln (offen gebliebener Ductus omphalomesentericus) beobachtet worden ist (cf. Barth, Deutsche Zeitschrift für Chirurgie Bd. XXV), wird an der Hand schematischer Abbildungen genauer besprochen.

(Vorstellung der seit $^3/_4$ Jahren geheilten Pat.)

Herr Pels-Leusden: Schrotschußverletzung der linken Brust- und Bauchhöhle mit Hühnerschrot aus $^1/_2$ m Entfernung. Abriß des Zwerch-

Digitized by Google

felles von der Mammillar- bis zur Scapularlinie, Zertrümmerung der Milz, Vorfall des Netzes nach außen und Verlagerung von Magen, Querkolon und Netz in die Brusthöhle. Reposition nach Laparotomie mit Rippenresektionen, Exstirpation der Milz, Annähen des Zwerchfelles an seiner ganzen Peripherie. Nach der Operation keine peritonitischen Erscheinungen, aber allmähliches Entstehen eines linksseitigen Empyems, weswegen noch zweimal operiert werden mußte. Pat. befindet sich jetzt, 9 Wochen nach der Verletzung, auf dem Wege zur Heilung. Der verlagerte, enorm gefüllte Magen hatte offenbar tamponierend auf die zerrissene Milz eingewirkt. (Vorstellung der Pat.)

Herr Dobbertin: Demonstration eines neuen Nadelhalters.

Herr König: a. Kieferankylose.

Nach Besprechung der verschiedenen Ursachen für die Kieferankylose und ihre Behandlung stellt K. einen jungen Mann vor, bei dem sich die Ankylose nach einer ausgedehnten Osteomyelitis mit Nekrose entwickelt hat, die er als 7jähriges Kind durchgemacht hat. Im 22. Jahre ist er von anderer Seite wegen vollständig aufgehobener Beweglichkeit operiert worden, ohne dauernden Erfolg. Als er zu K. kam, war der Unterkiefer unbeweglich bis auf geringe Wackelbewegungen, die im rechtsseitigen Gelenk von statten gingen, während das linke vollständig verknöchert war. K. entfernte einen Keil aus dem Unterkiefer links am vorderen Rande des Masseters, und zwar mit sehr gutem Endeffekt. Pat. kann den Mund sehr gut öffnen; die Mundbewegung geht in senkrechter Linie vor sich. (Vorstellung des Kranken.)

b. Hypospadia glandis.

K. stellt einen 5jährigen Knaben vor, bei dem er eine Hypospadia glandis nach Beck operiert hat; das vordere Ende der Harnröhre hat er nicht an der Stelle der präformierten Grube, sondern dorsal davon eingepflanzt; der Kanal durch die Glans wurde mit dem Messer gebildet. Bei der Mobilisierung der Harnröhre wurde vorn ein Stück Haut mit exzidiert. Der Knabe uriniert in normalem Strahle.

Herr A. Köhler: Doppelte quere Rißfraktur der Patella.

H. demonstriert das Präparat einer seltenen Fraktur der Kniescheibe, bei welcher dieselbe durch zwei quer verlaufende Brüche in drei Stücke gebrochen war. Der Bruch ist als doppelte Rißfraktur aufzufassen.

Herr Lessing: Harnröhrendivertikel.

Bei der Operation einer Eiter und Urin absondernden perinealen Fistel eines 21jährigen Mannes fand sich ein vom Diaphragma urogenitale bis fast zur Pars pendula hin sich in der Medianebene erstreckender, mit der Pars bulbosa durch einen 1 cm langen, schmalen Spalt kommunizierender, mit normaler Harnröhrenschleimhaut ausgekleideter, bleistiftstarker Hohlgang. Exzision, partielle Naht, Heilung ohne Dauerkatheter. Für die Beurteilung dieses Divertikels kommen in Betracht 1) kongenitale Dilatationscyste eines Ausführungsganges einer Cowper-schen Drüse, Perforation nach der Harnröhre, 2) kongenitale Bildungsanomalie der Harnröhre. Auf Grund des mikroskopischen Nachweises aller für eine normale Harnröhre charakteristischer Gewebsschichten (Muskularis, Submukosa, Papillen, geschichtetes, teilweise epidermisiertes Epithel mit Littre'schen Drüsen) nimmt Vortr. die letztere Erklärung an, obwohl eine derartige perineale Divertikelbildung bisher nicht beobachtet ist.

Herr Hildebrandt: Bewegungsvorgänge in feuchten Medien bei Explosionsschüssen.

H. machte seine Studien durch Schießversuche auf Bildhauerton; es wurden Blöcke verwendet, welche aus einzelnen Lagen verschieden gefärbten Tones zusammengestellt waren. Es ergab sich folgendes: »Die Explosion kommt dadurch zustande, daß das Medium in toto durch das Projektil bei Seite gedrängt wird, ohne daß seine Teile aus ihrem Zusammenhange gerissen werden«; die einzelnen Tonschichten waren auch nach dem Beschusse noch scharf gegeneinander abgegrenzt. Die durch das Projektil verdrängten Teile schlagen die Bahnen ein, auf

Digitized by Google

welchen sie den geringsten Hindernissen begegnen. Sie bewegen sich zunächst auf den Schützen, resp. auf das dünnere Medium, die Luft, zu. Sie ändern diese Richtung, sobald die rückwärts liegende Tonlage dieser Bewegung nach rückwärts genügenden Widerstand leistet (bei einer Dicke von 4—5 cm). Sie folgen nun dem Stoße des Projektils nach vorn; der Widerstand ist jetzt auf allen Seiten annähernd gleich. So werden primär die Ränder und die Umgebung sowohl des Einschusses als des Ausschusses nach außen gestülpt. Der Schußkanal, welcher durch die plötzliche Verdrängung einer großen Gewebsmasse entsteht, stellt nur für einen Moment ein Vacuum dar, welches mit Begierde Luft ansaugt. Dieselbe strömt mit großer Gewalt über die Ränder der äußeren Öffnungen und reißt sie nach innen. Je geräumiger nun die Höhlung, je enger der Eingang dazu, desto deutlicher werden diese sekundären Erscheinungen. (Demonstrationen.)

Herr Milner: Pectoralisdefekt.

M. zeigt mit dem Epidiaskop Bilder von zwei Kranken mit Pectoralisdefekt. Bei dem ersten fehlte der rechte Pector. maj. bis auf einen Rest der Portio clav. und der Pector. min., bei dem zweiten ein unteres Stück vom rechten Pector. maj. und der ganze rechte Serratus ant. maj. Beide Male bestanden trophische Störungen der entsprechenden Weichteile: Verdünnung und Verkürzung der Haut und Subcutis, Verminderung und Atrophie der Haare, Verkleinerung und Hochstand der Mammilla. In der Literatur sind ca. 100 Fälle veröffentlicht, die in ihren Einzelheiten sehr verschieden sind. Interessant ist die ziemlich seltene Kombination des Pectoralisdefektes mit Hypoplasie des Armes derselben Seite und Syndaktylien, sowie Rippendefekten. Bei diesen, sowie den vorgestellten Fällen ist das Leiden als kongenitales, durch Entwicklung hemmende Momente entstandenes aufzufassen. In vielen Fällen sind keine Angaben über die genannten Begleiterscheinungen gemacht. Liegt hier kein Übersehen vor, so muß man an andere Ursachen denken, die im uterinen oder extra-uterinen Leben eingewirkt haben können.

Herr Neuhaus: Calcaneusbrüche.

Demonstration von neun Diapositiven.

1) Typische Rißfraktur durch Zug der Achillessehne; Behandlung mit Gipsverband; Heilung ohne Beeinträchtigung der Erwerbsfähigkeit. Ein kürzlich aufgenommenes Bild zeigt die Fragmente zum großen Teil schon knöchern vereinigt; eine weitere Dislokation der Fragmente ist nicht eingetreten.

2) Lochschuß durch den hinteren Teil des Calcaneus von oben hinten nach unten vorn. Der Schußkanal, weil infiziert, mußte mit dem Meißel freigelegt werden. Heilung ohne Erwerbseinschränkung.

3) Drei Kompressionsfrakturen des Calcaneus mit Absprengung des Proc. post. tali. Die Absprengung entsteht in der Weise, daß zuerst der Talus mit seinem vorspringenden First eine Kompressionsfraktur des Calcaneus bewirkt und dann beim Tiefertreten des Talus sich der Proc. post. tali gegen die obere Gelenkfläche des Calcaneus anstemmt und so einen Biegungsbruch erleidet. Diagnostisch könnte eine Schmerzhaftigkeit an der Bruchstelle bei Bewegungen der großen Zehe, deren Beugesehne an der Hinterfläche des Talus verläuft, auf die Diagnose leiten. Das Vorkommen dieser Nebenverletzung scheint nicht selten zu sein.

4) Sehr ausgedehnte Kompressionsfraktur mit vier bis fünf Bruchlinien im Körper des Calcaneus.

5) Kompressionsfraktur des Calcaneus bei einer tabischen Frau, die ohne Schmerzen entstanden war; daneben bestand noch eine Tibiafraktur und Veränderungen an den Metacarpalgelenken. Heilung. **Richard Wolff** (Berlin).

---

19) Proceedings of the New York Pathological Society.

Januar—April, Oktober—Dezember 1903.

Chirurgisches Interesse dürften aus dem reichen Inhalte nur folgende Beobachtungen haben:

Park und Payne berichten über die Resultate intravenöser Einspritzungen von verdünntem Formalin bei septhämisch gemachten

Kaninchen. Die eben nicht mehr tödliche, aber immer noch schwere Anämie hervorrufende Grenzlösung beträgt für Kaninchen 10 ccm einer 1%igen Lösung. Einspritzungen von verschiedenen Mengen verschieden konzentrierten Formalins 1—2 Stunden nach der Infusion mit Streptokokken bezw. Pneumokokken beeinflussen den Ablauf der Infektion nicht im mindesten. Die Experimente bestätigen mithin die schlechten Erfahrungen, die von anderen mit Einspritzungen verdünnten Formalins in Fällen von Septhämie beim Menschen gemacht wurden.

Brown stellt einen Fall von Filaria Bankrofti vor bei einem 34jährigen Deutschen, der längere Zeit in den Tropen gelebt hatte. Mäßige Vergrößerung des linken Hodens mit umschriebener Knotenbildung an der Grenze von Hoden und Epididymis; Samenstrang linkerseits geschwollen. In der Annahme einer Tuberkulose des Nebenhodens Kastration. Ausstrichpräparate von dem Inhalte des im Zentrum gelblichen Knotens zeigten zahlreiche Filariaembryonen in den verschiedensten Entwicklungsstadien.

Libman macht gelegentlich eines Referates über seine bei Osteomyelitis ausgeführten Blutuntersuchungen auf die relativ oft zu beobachtende Ausscheidung des Staphylokokkus pyogenes aureus mit dem Urin in schwer verlaufenden Fällen aufmerksam. Das häufige Auftreten von teils oberflächlich, teils tief gelegenen Abszessen der Kopfhaut bei Osteomyelitis bringt er mit der Ausscheidung der Bakterien durch die hier zahlreich vorhandenen Schweißdrüsen in Zusammenhang. Den Staphylokokkus albus behauptet er im Blute nur während der Agone gefunden zu haben; einmal gelang ihm im Blute der kulturelle Nachweis des Bazillus pyocyaneus zusammen mit dem Staphylokokkus aureus.

Engelhardt (Gießen).

20) **Fraenkel.** Über Erkrankungen des roten Knochenmarkes, besonders der Wirbel und Rippen, bei akuten Infektionskrankheiten.

(Mitteilungen a. d. Grenzgebieten d. Medizin u. Chirurgie Bd. XII. Hft. 4.)

Im Verfolg seiner sehr bemerkenswerten Untersuchungen über das Vorkommen von Typhusbazillen in Wirbeln und Rippen bei Typhus legt F. jetzt die Ergebnisse seiner Studien vor über den Nachweis der spezifischen Mikroorganismen im Mark von Wirbeln und Rippen bei einer großen Reihe anderer Infektionskrankheiten.

Bei 18 Sektionen handelte es sich um Infektion mit dem Diplokokkus lanceolatus; 13 davon betreffen Pneumonien, die übrigen eitrige Zerebrospinalmeningitis, Pleuritis, Perikarditis und Kombinationen derselben untereinander. In 4 dieser Fälle fand F. keine Diplokokken im Mark der Wirbel oder Rippen; es waren das durchgehends Pneumonien im Stadium der grauen Hepatisation. In sämtlichen anderen Fällen fanden sich die Diplokokken, zum Teil in großen Massen, im Mark der Wirbel, bisweilen auch in dem der Rippen. Die Menge der aus den Wirbeln kultivierten Kolonien entsprach ziemlich genau der Zahl der bei der vitalen Blutentnahme gewonnenen Kolonien.

Streptokokkenerkrankungen lagen bei 17 Sektionen zugrunde. Davon handelte es sich 7mal um Erysipel; im Mark der Wirbel und Rippen ließen sich stets Streptokokken nachweisen. Ebenso gelang bei den übrigen Fällen dieser Gruppe: Panaritien, Plegmonen, Otitis media, Cholangitis, nekrotisierende Angina, stets der Nachweis der Streptokokken im Mark der Wirbel und Rippen; manchmal war das Wirbelmark vollkommen davon überschwemmt.

Unter 10 Fällen von Scharlach ergab nur einmal die Untersuchung des Markes der Wirbel und Rippen ein völlig negatives Resultat. In allen übrigen fanden sich in ihnen pyogene Bakterien: 1mal nur Staphylokokkus pyogenes aureus, 6mal nur Streptokokokken, in den übrigen beide zusammen.

Auch bei 7 Staphylokokkenerkrankungen: Phlegmonen, Osteomyelitis acuta, okkulte Pyämie, gelang stets der Nachweis der Staphylokokken im Wirbelmark, bisweilen vergesellschaftet mit Streptokokken.

In 13 Fällen von Rachendiphtherie dagegen ließ sich nur ein einziges Mal der Diphtheriebazillus im Wirbelmark nachweisen, dagegen wurde konstatiert, daß

Digitized by Google

sich in fast allen Fällen Streptokokken im Mark angesiedelt hatten. Auch in einem Falle echter d. h. durch den Diphtheriebazillus bedingter Wunddiphtherie ließ sich in einem Wirbel eine Kolonie des Diphtheriebazillus nachweisen.

In 3 Fällen von Lungentuberkulose mit Kavernen konnten im Wirbelmark nie Tuberkelbazillen, wohl aber stets pyogene Kokken nachgewiesen werden.

In 6 Fällen eitriger Peritonitis aus verschiedenen Ursachen waren im Wirbelmark 5mal Streptokokken, darunter 2mal daneben Bakterium coli zu finden.

In je einem Falle von putrider Bronchitis mit Bronchiektasen, Sinusthrombose, Mastitis war die Untersuchung der Wirbel negativ, während in je einem Falle von Gangrän beider Füße und Perikarditis Streptokokken im Wirbelmark sich fanden.

Mikroskopische Schnitte ergaben stets entzündliche Veränderungen im Mark bei Invasion von Mikroorganismen, so daß aus diesem wie aus anderen Gründen der Einwurf ausgeschlossen ist, daß etwa die Kokken postmortal in die Wirbel gelangt seien.

Besonders interessant ist der Umstand, daß in manchen dieser Fälle von Invasion der Krankheitserreger in das Knochenmark die Blutuntersuchung im Leben negativ gewesen war. Es berechtigt weder der Befund von Bakterien in der Blutbahn, einen Fall kurzweg als septisch zu bezeichnen, noch aus dem Fehlen von Bakterien in der Blutbahn die Diagnose Sepsis auszuschließen.

Zum Schluß wird noch die Frage gestreift, inwieweit im Mark unter dem Einfluß der Bakterieninvasion Schutzstoffe gebildet werden; eine Antwort darauf läßt sich noch nicht geben.

Haeckel (Stettin).

21) **H. Heineke.** Ein Fall von multiplen Knochencysten.

(Beiträge zur klin. Chirurgie Bd. XL. Hft. 2.)

Das seltene Krankheitsbild cystoider Entartung des jungen Skelettes fand sich bei einer in der Leipziger chirurgischen Klinik aufgenommenen 24jährigen Arbeiterin, und zwar handelte es sich um Cystenbildungen im Becken, linken Oberschenkel, linker Tibia, beiden Füßen und rechtem Humerus. Zur Erkennung der Erkrankung führte eine Spontanfraktur des linken Oberschenkels. Einer genauen Beschreibung der einzelnen Cysten, wie sie sich im Röntgenbilde zeigen, folgen Ausführungen über den der Cystenbildung vermutlich zugrunde liegenden Krankheitsprozeß. Daß es sich um eine selbständige Skeletterkrankung handelt, geht mit Wahrscheinlichkeit aus den Röntgenbildern hervor, welche einen hochgradigen Schwund des Knochengewebes auch an den von Cysten nicht befallenen Knochen erkennen lassen. Nach Ansicht des Verf. besteht die Möglichkeit, daß die cystische Erkrankung des ganzen Skelettes eine Verwandtschaft zu der Ostitis deformans v. Recklinghausen's besitzt, welche charakterisiert ist durch Umwandlung des Fettmarkes in Fasermark, durch gesteigerte Knochenresorption und Kalkberaubung und durch Neubildung kalkarmen oder kalklosen Knochens. Die Bildung von Cysten ist dabei entstanden zu denken durch Auftreten von Spalträumen in den Maschen des ödematösen Fasermarkes, die sich durch Exsudation oder durch Blutungen vergrößern und in Cysten verwandeln.

Blauel (Tübingen).

22) **R. Giani** (Torino). La formula leucocitaria nell' osteomyelite acuta.

(Clinica moderna T. IX. Nr. 19.)

In Erweiterung früher mitgeteilter klinischer Untersuchungen hat Verf. genaue Blutbefunde auch bei experimentell erzeugter Osteomyelitis erhoben. Letztere wurde bei acht jungen, kräftigen Kaninchen durch Einimpfung von hochvirulenten Staphylokokkenkulturen in das Mark des Femur hervorgerufen. G. fand nun, daß bei den schwersten tödlichen Fällen dieser experimentellen Osteomyelitis die Leukocytenkurve hoch anstieg, während die eosinophilen Zellen aus dem Blute verschwanden. Bei den nicht tödlichen Fällen stieg die Leukocytenkurve ebenfalls empor, um rasch (nach 4—5 Tagen) zu fallen und einer raschen und erheb-

Digitized by Google

lichen Zunahme der Zahl der eosinophilen Zellen im Blute Platz zu machen (80 bis 87% der Gesamtmenge der weißen Blutzellen am 10.—12. Tage). Leukocyten- und Fieberkurve einerseits und jene der eosinophilen Zellen andererseits verhielten sich also im Experiment umgekehrt. Verf. glaubt, daß der erhebliche Anstieg der letzteren ein Ausdruck für »den Sieg über die Keime« der Osteomyelitis sei.

A. Most (Breslau).

23) J. Schnitzler. Zur Symptomatologie der Gelenkfremdkörper.

(Wiener med. Presse 1903. Nr. 23.)

Auf Grund zweier eigener Beobachtungen und der in der Literatur beschriebenen Fälle möchte Verf. zwei Typen von chronischen Fremdkörpergelenkerkrankungen aufstellen. Beim ersten Typus handelt es sich um ein Krankheitsbild, das der Anwesenheit eines metallischen Fremdkörpers im Gelenke seine Existenz verdankt, und das eine aseptische, anfallsweise auftretende Gelenkschwellung darstellt, die nur bei sehr summarischer Betrachtung mit einer tuberkulösen Erkrankung verwechselt werden kann und die außerdem leicht skiaskopisch entlarvt werden wird.

Beim zweiten Typus handelt es sich um eine fungusähnliche Fremdkörperarthritis, die den gewöhnlichen Eiterkokken ihre Entstehung mitverdankt. Diese Gelenkentzündungen sind auch nach langem Bestande noch dankbare Objekte einer einfachen chirurgischen Therapie, und selbst ausgedehntere Wucherungen der Synovialis scheinen nach Entfernung des ursächlichen Fremdkörpers einer raschen Rückbildung zu verfallen. **P. Wagner** (Leipzig).

24) Voss. Klinisch-statistischer Beitrag zur Frage der sog. traumatischen Lokaltuberkulose, speziell der Knochen und Gelenke.

Inaug.-Diss., Rostock, 1903.

Unter 577 Fällen von Knochen-, Gelenk- und Hodentuberkulose, die in dem Zeitraume von 1890—1902 in der Rostocker chirurgischen Universitätsklinik behandelt wurden, fanden sich 125 Fälle, bei denen als Ursache der lokalen Tuberkulose ein Trauma angegeben worden war. Von diesen 125 Fällen schließt V. ungefähr ein Drittel gänzlich aus, da entweder die Diagnose ungewiß war oder das Trauma eine bereits bestehende Tuberkulose offenbar nur verschlimmerte, oder auch die zwischen Trauma und Ausbruch der entzündlichen Erscheinungen liegende Zeit so groß war, daß ein ursächlicher Zusammenhang nicht mehr in Betracht kommen konnte. Bei einem zweiten Drittel der Fälle ist ein ursächlicher Zusammenhang des Leidens mit dem Trauma möglich, seine Wahrscheinlichkeit jedoch äußerst gering. Nur für das letzte Drittel der Fälle ist Verf. geneigt — also für etwa 7% —, einen ursächlichen Zusammenhang anzunehmen. In der Regel handelte es sich um leichtere Traumen, Kontusionen und Distorsionen, und es wird hierdurch die Erfahrung bestätigt, daß schwere Verletzungen nur selten den Anlaß zur Erkrankung an Lokaltuberkulose geben; nur einmal fand sich bei dem von V. verarbeiteten Material eine Fraktur vor. Im Anschluß hieran teilt V. noch drei weitere Fälle mit, in denen ein schweres Trauma (Fraktur, Plattfußredression, Quetschung) anscheinend eine lokale Tuberkulose verursacht hat. V. hält die traumatische Entstehung der Tuberkulose wohl für möglich, aber zurzeit nicht für sicher nachweisbar und will keinen Fall als traumatisch entstanden gelten lassen, in welchem auch nur die leisesten lokalen Krankheitserscheinungen schon vor der Verletzung bestanden haben. **Deutschländer** (Hamburg).

25) A. Bier. Über einige Verbesserungen hyperämisierender Apparate. (Aus der kgl. chir. Univ.-Klinik in Bonn.)

(Münchener med. Wochenschrift 1904. Nr. 5.)

B. benutzt seit längerer Zeit zur Erzeugung lokaler Hyperämie gläserne Saugapparate, in welche das zu behandelnde Glied hineingesteckt und durch eine Gummimanschette luftdicht abgeschlossen wird. Die Luft wird in dem Apparate

Digitized by Google

durch eine Ventilsaugpumpe verdünnt und dadurch Hyperämie des Gliedes, starkes Wärmegefühl und Abdunstung von Wasser, das sich an den Wänden des Glasgefäßes niederschlägt, erzeugt. Verf. beschreibt ausführlich die Anwendung solcher Saugapparate für die Hand, den Fuß, das Ellbogen- und Kniegelenk unter Hervorhebung der zu beachtenden Vorsichtsmaßregeln und Indikationen. Die Wirkung der Apparate besteht indes nicht bloß in einer Hyperämisierung, sondern — was das größte Interesse erregt — auch in einer Mobilisierung versteifter Gelenke, die trotz der sich geltend machenden erheblichen Gewalt des äußeren Luftdruckes doch in milder und für den Pat. schonender Weise erfolgt. Allerdings ist bis jetzt der Gebrauch der Saugapparate zu solchen orthopädischen Zwecken noch beschränkt, da, abgesehen davon, daß solche für Schulter- und Hüftgelenk noch nicht hergestellt werden konnten, einzelne Bewegungen, wie z. B. die Streckung in stärkerer Beugestellung versteifter Finger, die Streckung von Knie- und Ellbogengelenk, die Pro- und Supination im Fuß- und Handgelenk, in den Apparaten nicht möglich ist. Verwendet wurden letztere — in der von C. Eschbaum in Bonn gelieferten Vervollkommnung — zur Mobilisierung von Gelenken, die durch chronischen Rheumatismus, Traumen oder durch ausgeheilte Tuberkulose versteift worden sind.

Im zweiten Teil der Abhandlung beschreibt B. einen bei Trigeminusneuralgien benutzten Heißluftapparat, dessen vorderer, spitzzulaufender Ansatz durch ein Hohlkugelgelenk nach allen Richtungen beweglich gemacht ist und, während ihm die heiße Luft entströmt, vor der schmerzhaften Gesichtshälfte hin und her geführt wird. Die Behandlung muß längere Zeit — selbst monatelang — fortgesetzt werden, bis ein voller Erfolg eintritt. **Kramer** (Glogau).

26) H. Wohlgemuth. Vorzüge und Technik der Sauerstoff-Chloroformnarkose.

(Zeitschrift für ärztl. Fortbildung 1904. Nr. 5.)

W. beschreibt einen neuen Apparat zur Sauerstoff-Chloroformnarkose, bei welchem Chloroformgefäß und -tropfvorrichtung auf der Maske drehbar angebracht sind, so daß sie vom Narkotiseur leicht zu kontrollieren und in jeder Stellung der Maske bezw. bei jeder Bewegung des Pat. senkrecht stehen können. In dieser neuen Form soll der Apparat tadellos funktionieren und sich durch seine denkbar größte Einfachheit sowohl vor den früheren Konstruktionen des Verf. (s. dieses Blatt 1901, Bericht über den Chirurgenkongreß p. 20 und 1902, p. 1167) als auch den Roth-Dräger'schen Modellen (s. dieses Blatt 1902, Bericht über den Chirurgenkongreß p. 42 und 1902, p. 1188) auszeichnen. **Gutzeit** (Neidenburg).

27) F. Meyer. Über Panaritium gonorrhoicum.

(Fortschritte der Medizin 1903. Nr. 35.)

23jährige Pat., mit gonorrhoischem Vaginalkatarrh und multipler Gelenkerkrankung in die I. med. Klinik zu Berlin aufgenommen. Vor kurzer Zeit Trauma mittels eines Eiseninstrumentes an der Radialseite der zweiten Phalanx des rechten Mittelfingers; 3 Tage nach der Aufnahme an derselben Stelle eine markstückgroße, unempfindliche Eiterblase, nach deren Abtragung ein mit schmierig gelblichem Eiter belegter und von scharf gezacktem, leicht erhabenem Rande umgebener Hautdefekt resultierte, der geringe Neigung zu heilen — $3^1/_2$ Wochen — zeigte. Die benachbarten Sehnen und Gelenke nicht erkrankt.

Sowohl im Eiter als auch in dem damit beschickten Kiefer'schen Ascitesagar Gonokokken nachweisbar.

Verf. ist geneigt, hier eine Kontaktinfektion anzunehmen.

Kronacher (München).

28) Weik. Über gonorrhoische Arthritis.

(Med. Korrespondenzblatt des Württemberg. ärztl. Landesvereins 1904. Nr. 7 u. 8.)

Unter 1123 Gonorrhöefällen des Katharinenhospitals zu Stuttgart wurde 24mal Tripperrheumatismus beobachtet. Er bewegte sich dem klinischen Verlaufe nach

Digitized by Google

zwischen ganz leichten Erkrankungen mit flüchtiger, eben angedeuteter Schmerzhaftigkeit in einem Gelenk oder einer Muskelgruppe bis zu den schwersten Anfällen mit oft außerordentlich chronischem Verlaufe. Gerade dieser Mangel eines bestimmten Typus kennzeichnet die gonorrhoischen Gelenkerkrankungen am besten. Fälle von eitriger Gelenkentzündung wurden nicht beobachtet. Auffallend war das häufige Zusammentreffen von Syphilis mit gonorrhoischer Allgemeininfektion, nämlich in 33% der Fälle. Vielleicht führt also die Gonorrhöe auf einem durch Syphilis vorbereiteten Boden leichter zu Allgemeininfektion. Therapeutisch bewährten sich gegen die Schmerzen und Schwellung Spiritusumschläge; von immobilisierenden Verbänden wurde tunlichst abgesehen, und die funktionellen Erfolge waren später meist gute. Einfache Lagerungsverbände und Bier'sche Stauung genügten meist zur Schmerzlinderung. Verf. führt ausführlich einen Fall von gonorrhoischer Allgemeininfektion an. **Mohr** (Bielefeld).

29) **Weiss.** Complication chirurgicale grave au cours de la fièvre aphteuse.

(Revue méd. de l'Est 1904. Nr. 1.)

Ein Schlächter zog sich beim Schlachten einer mit Aphten behafteten Kuh eine kleine oberflächliche Wunde am Knie zu, welche zunächst glatt verheilte, nach einigen Tagen aber wieder aufbrach und Aphtenflecken an den Rändern bildete. 2 Tage später schmerzhafte Anschwellung des Kniegelenkes, weiterhin Stomatitis aphtosa, Fieber; die Punktion des Kniegelenkes ergab beginnende Vereiterung, daher Arthrotomie mit günstigem weiteren Verlaufe. Später nochmals Aphteneruption in der Mundhöhle, Lungenblutungen, schließlich Heilung. Kulturen der punktierten Gelenkflüssigkeit ergaben nur Blastomyceten und dem Kolibazillus ähnliche Keime. Verf. glaubt daher, daß es sich nur um eine einfache entzündliche Arthritis von der nicht aseptischen Hautwunde aus gehandelt habe.

Mohr (Bielefeld).

30) **A. Martina.** Die Behandlung der Hypospadie nach der Beck-schen Methode.

(Deutsche Zeitschrift für Chirurgie Bd. LXXI. p. 179.)

Mitteilung von vier einschlägigen, in der Grazer Klinik operierten Fällen, zwei Kinder und zwei Erwachsene. Nur ein Mißerfolg bei einem 20jährigen Knecht, der nachträglich nach der zweiten Beck'schen Methode erfolgreich operiert ist. Unter den übrigen drei geheilten Fällen befindet sich ein 22jähriger Schuster, der vorher anderweitig mittels sechsmaliger plastischer Operation mit höchst mangelhaftem Resultate behandelt war. Die in Graz erzielten Resultate befriedigten kosmetisch wie funktionell (Miktion mit kräftigem Strahle, völlige Urinkontinenz) durchaus. Technisch wird hervorgehoben, daß es von Wichtigkeit ist, die Harnröhre genügend weit nach hinten frei zu präparieren, und daß man an ihr vorn zweckmäßigerweise (nach v. Bardenheuer) eine ca. 1/2 cm breite Cutismanschette zur Formierung der neuen Öffnung stehen läßt, ferner daß bei etwas kurzer Harnröhre die Tunnelierung der Eichel praktischerweise schräg nach oben dorsalwärts zu machen ist. Der Penis krümmt sich dann weniger, zumal bei Erektion. Für die Nachbehandlung wird Verweilkatheter empfohlen. Zum Schluß Literaturübersicht. **Meinhard Schmidt** (Cuxhaven).

31) **Wallart** (St. Ludwig). Über die Kombination von Karzinom und Tuberkulose des Uterus.

(Zeitschrift für Geburtshilfe u. Gynäkologie Bd. L. Hft. 2.)

Verf., welcher an dem pathologisch-anatomischen Institute zu Basel arbeitete, berichtet über drei einschlägige Fälle dieser seltenen Kombination, von denen die zwei ersten bereits durch E. Kaufmann in seinem Lehrbuche für pathologische Anatomie mitgeteilt worden sind. Fall I betrifft eine 55jährige Pat., bei welcher die Probeabrasio ein ausgesprochenes Adenocarcinoma corporis nachwies. In dem

Digitized by Google

Stroma der Neubildung fand Kaufmann zahlreiche Tuberkel mit Riesenzellen und käsigem Zerfall. In Fall II handelte es sich um eine vorgeschrittene Bauchfelltuberkulose, welche zur Entstehung einer sekundären Genitaltuberkulose geführt hatte. Das Karzinom — in der Cervix lokalisiert — war sicher jüngeren Datums, da die Tuberkulose in die Cervixsubstanz tiefer vorgedrungen war als das Karzinom.

Im Gegensatze zu diesen beiden Fällen betraf der letzte eine 37jährige Frau mit ausgedehntem Cervixkrebs, welcher räumlich streng von dem isolierten Tuberkuloseherd in der Korpusschleimhaut getrennt war.

An die Kasuistik schließt Verf. eine ziemlich ausführliche Literaturbesprechung an und meint gleich Lubarsch (Stein), namentlich in Hinsicht auf Kaufmann's II. Fall, daß die Tuberkulose zuweilen die Entstehung eines Karzinoms verursachen oder begünstigen könne. **Kroemer** (Gießen).

32) K. P. Sserapin. Zur Frage der Amputatio interscapulo-thoracica bei bösartigen Neubildungen des Schulterblattes.

(Russ. Archiv für Chirurgie 1903. [Russisch.])

33) Niedsielski. Über die sog. Amputatio interscapulo-thoracica, ihre Indikationen, Methoden und Resultate.

(Ibid.)

Der 60jährige Pat. S.'s begann vor 7 Monaten über Schmerzen in der rechten Schulter zu klagen. Vor 3 Monaten bemerkte er die Entwicklung einer bald schnell wachsenden Geschwulst an der Schulter; zugleich wurde er sehr elend. Die kindskopfgroße Geschwulst nahm die ganze rechte Schultergelenkgegend ein. Das äußere Drittel des Schlüsselbeines, das Schulterblatt bis auf den Angulus und den medialen Teil der Spina, der Humerus vom Deltoideusansatz aufwärts waren in die Geschwulst einbegriffen. Das Akromion war in der prallelastischen, stellenweise deutlich fluktuierenden Geschwulst durchzutasten, trotzdem es sich nicht mehr knöchern anfühlte; durch Röntgenphotographie konnte nachgewiesen werden, daß es seine Struktur völlig eingebüßt hatte.

Der bei N. zugrunde liegende Fall ist folgender:

Dem 30jährigen Pat. war im November 1901 wegen einer großen Geschwulst am rechten Oberarme die Amputation im chirurgischen Halse des Humerus gemacht worden. Im August 1902 begann im Amputationsstumpf abermals eine Geschwulst zu wachsen. — Beim Eintritt des Pat. in die Klinik im Januar 1903 war diese kindskopfgroß, reichte vorn bis zur Mitte des Schlüsselbeines, unten bis zur 4. Rippe, hinten bis zur Spina scapulae, so daß etwa die lateralen Hälften des Schlüsselbeines und des Schulterblattes in sie aufgegangen waren.

Die Operation, die in beiden Fällen (Fall I Prof. Weljaminow [St. Petersburg], Fall II Prof. Kusnezow [Warschau]) gleich verlief, begann mit der Resektion des mittleren Drittels des Schlüsselbeines. Darauf wurden unter entsprechender Ablösung der Muskeln die Vv. und Artt. subclav. und der Plexus unterbunden resp. durchtrennt. Sodann folgte die Abtrennung der Muskeln vom Schulterblattrand und die Entfernung der Geschwulst samt den Knochen. Es gelang in beiden Fällen, die Wunden völlig zu schließen. Weljaminow legte zwei Gazetampons ein, die nach einer Woche gewechselt und nach 14 Tagen ganz entfernt wurden. Kusnezow drainierte mit Glasröhren und Tampons. Ungestörte Heilung.

Bei dem ersten Pat. hatte es sich um ein Chondroma myxomatodes, ausgehend vom Akromion, gehandelt. $^1/_2$ Jahr p. op. war Pat. noch gesund.

Der zweite Pat. hatte ein Sarkom, in dessen Zentrum der von der ersten Operation zurückgebliebene Humeruskopf saß. $9^1/_2$ Monate p. op. war auch dieser Pat. rezidivfrei. **V. E. Mertens** (Breslau).

Digitized by Google

34) **R. A. Hibbs and H. Correll-Loewenstein.** Two cases of congenital elevation of the shoulder, with a review of the reported cases.

(New York med. record 1903. August 1.)

H. und C.-L. klassifizieren die Fälle von angeborenem Schulterhochstand 1) in solche mit einer Knochenbrücke zwischen Schulterblatt und Wirbelsäule, 2) Fehlen eines oder mehrerer Muskeln des Schulterblattes, 3) Verbildung des supraspinalen Teiles des Schulterblattes, 4) Fälle ohne Knochendeformität mit kurzen oder in anderer Weise defekten Muskeln und normalem oder kleinerem Schulterblatte. Zwei neue Fälle illustrieren Klasse 1 und 4. Die Behandlung besteht bei 1 und 3 in Resektionen, bei 2 in orthopädischen Maßnahmen, um die Depression der Schulter zu ersetzen, bei 4 in verschiedenen orthopädischen Maßnahmen je nach Lage des Falles (cf. Kausch: Mitteilungen a. d. Grenzgebieten d. Medizin u. Chirurgie 1902 Bd. IX u. a.). Eine Literaturübersicht ist beigegeben.

Loewenhardt (Breslau).

35) **C. W. M. Moullin and A. Keith.** Notes on a case of backward dislocation of the head of the humerus caused by muscular action.

(Lancet 1904. Februar 20.)

Nach Verff. ein einzig dastehender Fall, eine durch Muskelaktion bewirkte Humerusluxation nach hinten. Der Unfall ereignete sich beim Tennisspielen, wo Pat. bei einer komplizierten Schlagbewegung nach dem Balle sein Ziel verfehlte und wo darauf plötzlich der Arm gebrauchsunfähig herabfiel. Es bestand zweifellos eine Schulterverrenkung nach hinten, die in Narkose außerordentlich leicht eingerenkt wurde. Verff. nehmen an, daß eine Kapselzerreißung nicht bestanden hatte, eine Annahme, die durch die sehr schnelle Heilung des Pat. gestützt wird. Verff. erklären die Dislokation als Folge einer Koordinationsstörung in der Aktion der verschiedenen Schultermuskeln, hervorgerufen dadurch, daß das Gehirn des außerordentlich lebhaft im Spiel engagierten Pat. ungewöhnlich rasch aufeinander folgende entgegengesetzte Willensimpulse zu den Muskeln sandte. So entstand u. a. auch eine sehr energische ungehemmte Kontraktion der kurzen äußeren Rotatoren, die eine Luxatio subspinosa hervorrief.

Eine mit Abbildung versehene Darstellung der Anatomie der interessanten Luxation ist der Arbeit beigegeben. **H. Ebbinghaus** (Berlin).

36) **D. R. v. Mašek und M. Joanović.** Ein Fall von Aktinomykom der Achsel vom klinischen und bakteriologischen Standpunkte.

(Liečnički viestnik 1904. Nr. 2. [Kroatisch.])

Die 33jährige Pat. bemerkt seit einem Jahre, daß ihr eine Geschwulst in der rechten hinteren Achselfalte wächst. Dieselbe ist durch eine harte Geschwulst verdickt, die Haut blaurot, mit zahlreichen Knötchen von 1—4 mm Durchmesser durchsetzt, welche teils fest, solid, teils an der Kuppe erweicht sind und auf Druck eine gelbliche Flüssigkeit und Blut entleeren. Die Geschwulst umfaßt die Haut und Muskulatur, ist bretthart. Sie wird umschnitten und im Gesunden exzidiert (Dr. T. Wikerhauser), wobei ein Teil des Latissimus dorsi mit entfernt werden mußte. Heilung.

Die Diagnose auf Aktinomykose wurde aus dem Sekret, aus der histologischen Untersuchung des Tumors und kulturell bestätigt. Es handelt sich um die seltene Form eines geschwulstartig gut begrenzten Infiltrates, das von Johne Aktinomykom benannt wurde. **v. Čačković** (Agram).

37) **Pascale** (Napoli). Neoartrosi a sostegni metallici.

(Riforma med. 1903. Nr. 48, 50, 51.)

Der Aufsatz ist ein vom Verf. in der Accademia med.-chir. zu Neapel gehaltener Vortrag mit Demonstration zweier Kranken. Im ersten Falle handelte es

Digitized by Google

sich um ein großes Osteosarkom des Oberarmkopfes, dessen Resektion einen großen Defekt setzte. P. suspendierte deshalb den Oberarmstumpf mittels starker Silberdrahtschlinge an der Cavitas glenoidalis scapulae (Operation im November 1902). Der Wundverlauf war reaktionslos, das funktionelle sowie kosmetische Resultat ein gutes. — Bei dem zweiten Kranken verfuhr P. in analoger Weise am Hüftgelenke; hier mußte der Oberschenkelkopf wegen einer schlecht geheilten Fraktur mit veralteter Subluxation nach hinten reseziert werden. Auch hier war das Resultat nach jeder Richtung hin ein gutes. Verf. empfiehlt daher die Verwendung von Metallschlingen im beschriebenen Sinne, wie sie jüngst auch von Lennander benutzt wurden (v. Langenbeck's Archiv 1903), sehr warm. Drei Skiagramme und fünf Zinkotypien illustrieren die Verhältnisse vor und nach den beschriebenen Operationen. **A. Most** (Breslau).

38) W. K. Barth. Ein Fall aufsteigender Neuritis nach Trauma. Nervendehnung.

(Russ. Archiv für Chirurgie 1903. [Russisch.])

Ein 23jähriger Kanonier bekam einen Stoß gegen den oberen Teil des linken Unterschenkels. Die Kleider wurden zerrissen und die Haut gequetscht. Der heftige Schmerz und die Schwellung ließen bald nach, aber die Wunden heilten nicht, vielmehr begannen auch die Schmerzen nach 3 Wochen wieder.

Es fand sich ein 6 cm im Durchmesser haltendes, mit schlaffen Granulationen bedecktes, rundes Geschwür mit unregelmäßigen, nicht unterminierten oder verdickten Rändern, das ca. 10 cm unterhalb der Kniegelenkslinie medial gelegen und mit der Haut verschieblich war. Ein gleiches Geschwür von kaum 1 cm Durchmesser lag über der Tuberositas tibiae.

Durch keinerlei Behandlung konnten die Geschwüre zur Vernarbung gebracht werden. Es bildeten sich statt dessen immer von neuem festhaftende Membranen. Zudem wurde Pat. durch Schmerzen in der medialen Hälfte des ganzen Beines gequält, die besonders bei Druck auf die in der Tiefe gelegenen Teile stark waren. Nach 3monatigem Bemühen wurde endlich die zirkuläre Umschneidung des Geschwüres bis auf die Fascie gemacht (14. Januar); in weiteren 3 Monaten vollzog sich die Vernarbung.

Da eine Besserung der Schmerzen im Beine durch Elektrisation nicht erreicht wurde — Pat. hat außerdem zwischendurch an Angina, Migräne und Herpes zoster gelitten —, wurde (26. März) die Dehnung des N. ischiadicus gemacht. Es erwies sich, daß er gleichmäßig verdickt war; die kleinen Gefäße seiner Scheide waren stark entwickelt und strotzend gefüllt. Als Pat. 5 Wochen später entlassen wurde, waren die Wunden heil, aber die Schmerzen hielten noch an.

Verf. führt alle Erscheinungen auf Störungen im Nervensystem zurück.

V. E. Mertens (Breslau).

39) O. Lipffert. Über das Hygrom der Bursa trochanterica profunda.

(Beiträge zur klin. Chirurgie Bd. XL. Hft. 2.)

Nach kurzer Besprechung der topographisch-anatomischen Verhältnisse der Trochantergegend berichtet Verf. über drei Fälle von Hygrom der Bursa trochanterica profunda aus der Tübinger chirurgischen Klinik. Auf Grund dieser und der in der Literatur niedergelegten Beobachtungen wird eine zusammenfassende Beschreibung der seltenen Affektion gegeben. **Blauel** (Tübingen).

40) G. Ledderhose. Über die Regeneration der unterbundenen Saphena.

(Deutsche Zeitschrift für Chirurgie Bd. LXXI. p. 401.)

L. hat auf der vorjährigen Naturforscherversammlung zwei Fälle veröffentlicht, in denen sich die wegen Varicen doppelt unterbundene und durchtrennte Saphena,

Digitized by Google

nach 9 bezw. 7 Jahren wegen Varicenrecidives nochmals freigelegt, wieder durchgängig geworden zeigte (cf. d. Bl. 1903 p. 1346). Beide Male wurde in ergiebiger Ausdehnung das interessierende Gefäßstück reseziert und gründlich anatomisch untersucht. Die seinerzeit verschlossenen Gefäßstümpfe standen wieder durch ein varikös-buchtiges Zwischenstück miteinander in offener Verbindung, und es schien ausgeschlossen, daß es sich um Bildung einer Kollateralbahn durch Nebenäste handelte. L. nimmt an, daß durch Kanalisierung der nach der Ligatur zustande gekommenen Thromben, durch Fortsatzbildung dieser Kanäle diese schließlich zur Vereinigung gelangt sind. Ein Präparat ist makro- und mikroskopisch abgebildet und histologisch besonders dadurch interessant, daß in dem Brückenstücke sich auch elastische Fasern von zweckmäßiger Anordnung gebildet zeigen. L. sieht durch seine Befunde die alte Kontroverse, ob nach Gefäßdurchschneidungen Wiederdurchgängigwerden und Kontinuitätsherstellung an den Stümpfen möglich ist, im bejahenden Sinne für entschieden an und rät, die Saphena, um ihre Regeneration tunlichst auszuschließen, zu resezieren, nicht einfach zu durchtrennen.

Meinhard Schmidt (Cuxhaven).

41) **Wittek.** Die Bedeutung der Sehnentransplantation für die Behandlung choreatischer Formen der infantilen Zerebrallähmung.

(Mitteilungen a. d. Grenzgebieten der Medizin u. Chirurgie Bd. XII. Hft. 4.)

Nach dem Vorgange von Eulenburg und Codivilla hat W. bei spastischer Paraplegie beider Beine, vergesellschaftet mit Athetose und Chorea, eine Sehnentransplantation vorgenommen. Das 9½jährige Kind konnte nicht gehen und stehen. W. tenotomierte an beiden Beinen an dem Ileopsoas und verpflanzte die Sehnen des Biceps, Semimembranosus und Semitendinosus an den oberen Rand der Kniescheibe. Der Erfolg war ein sehr guter. Es wurden eine Reihe von willkürlichen Bewegungen möglich, die früher unmöglich waren. Der Krampf der Beuger hatte sich an der Hüfte (Tenotomie) gebessert, am Knie (Überpflanzung) vollständig behoben, so daß letzteres prompt und sicher gebeugt und gestreckt werden konnte. Auch die choreatischen Bewegungen wurden an der Hüfte wesentlich gebessert, am Knie völlig behoben. W. will in einem weiteren Falle den Ileopsoas nicht tenotomieren, sondern auch verpflanzen. **Haeckel** (Stettin).

42) **Scheffczyk.** Die Erfolge der Osteotomie bei Genu valgum.

Inaug.-Diss., Breslau, 1903.

S. berichtet über die in den letzten 10 Jahren in der Breslauer chirurg. Universitätsklinik ausgeführten Osteotomien bei Genu valgum. In diesem Zeitraume wurden 47 Pat. mit 76 Genua valga 85mal osteotomiert, und von diesen konnten 35 Pat. im Jahre 1901 einer Nachuntersuchung unterzogen werden. In der Mehrzahl der Fälle wurde die MacEwen'sche Methode angewendet, in 27 Fällen mit der Modifikation von Gussenbauer; in einer Reihe von Fällen wurde auch die Billroth-Schede'sche Durchmeißelung der Tibia und einmal eine Osteotomie der Fibula über dem Malleolus externus ausgeführt. Die Korrektur der Deformität wurde in der Regel erst 8 Tage nach der Operation vorgenommen; 8 Wochen nach der Operation erfolgte im Durchschnitte die Entlassung mit Gipsverband. Die Beschäftigung wurde von den Pat. durchschnittlich nach 3 Monaten wieder aufgenommen; 10 von den Osteotomierten waren völlig militärtauglich und machten zurzeit den Chinafeldzug mit, 12 wurden angeblich ihrer Beine wegen zurückgestellt und die übrigen 13 von den 35 Nachuntersuchten waren teils aus anderen Gründen militäruntauglich, teils kamen sie für die Wehrpflicht noch nicht in Betracht. Einmal trat im Anschluß an eine Osteotomie eine Peroneuslähmung auf, einmal ein Rezidiv, und in einer Reihe von Fällen machte sich Überkorrektion in Varusstellung störend geltend. Erheblichere Beweglichkeitsbeschränkungen des Kniegelenkes bestanden nur in 6 Fällen. **Deutschländer** (Hamburg).

Digitized by Google

43) **Herhold** (Altona). **Hysterischer Spitzfuß nach Trauma.**
(Monatsschrift für Unfallheilkunde und Invalidenwesen 1903. Nr. 5.)

Ein Unteroffizier verspürte nach einem Sprung über den Graben einen heftigen Schmerz im rechten Fuß. Seitdem schonte er den Fuß, und nach ca. 1/4 Jahre waren die Beschwerden derart, daß er dem Lazarett überwiesen werden mußte. Es fand sich ein ausgesprochener Spitzfuß. Trotz dreimonatiger Behandlung trat eine wesentliche Besserung nicht ein, und Pat. mußte entlassen werden. Eine Knochenverletzung konnte nicht gefunden werden. Pat. machte den Eindruck eines unruhigen, nervösen Menschen.

Verf. erörtert im Anschluß daran die Diagnose bezüglich der sog. Gewohnheitskontraktur, läßt es im übrigen dahingestellt sein, ob für das Entstehen des Leidens nicht etwaige »Begehrungsvorstellungen« mit verantwortlich zu machen sind.

Bähr (Hannover).

44) **V. Chlumský.** **Die operative Behandlung des Plattfußes nach Müller.**
(Časopis lékařů českých 1903. p. 1095.)

C. erzielte mit der Müller'schen Methode in zwei hartnäckigen Fällen von Plattfuß einen vollkommenen Erfolg, mußte dieselbe aber in beiden Fällen modifizieren. Im ersten Falle — 10jähriger Knabe — war die Sehne des M. tibialis anticus geteilt, weshalb der Autor die beiden Teile durch je einen Kanal im Os naviculare und cuneiforme internum durchleitete und an die Außenseite dieser Knochen annähte. Die Achillessehne blieb in diesem Falle unversehrt. — Im zweiten Falle — 18jähriges Mädchen — war die Tibialissehne zu dick; Autor spaltete sie, leitete den einen Teil durch den Kanal im Os naviculare an die Außenseite des letzteren und vernähte ihn hier mit dem anderen, freien Teil; die Befestigung an den Knochen entfiel in diesem Falle. In beiden Fällen wurde die Operation beiderseitig ausgeführt. **G. Mühlstein** (Prag).

45) **Momburg.** **Die Behandlung der Fußgeschwulst mit künstlicher Stauungshyperämie.**
(Deutsche militärärztliche Zeitschrift 1904. Hft. 1.)

M. hat 38 Fälle von Fußgeschwulst, darunter 16 nachgewiesene Brüche und 22 Fälle einfacher Fußgeschwulst, zu welchen letzteren er auch Fälle zählte, bei denen keine Bruchlinie zu erkennen war, aber eine Knochenverdickung eintrat, mit Bier'scher Stauung behandelt. Es wurden oberhalb des Fußgelenkes um den Unterschenkel 2—3 Touren einer Flanell- oder Cambrikbinde gelegt, auf diese kamen 2—3 Touren einer Gummibinde, welche 2—3 Stunden liegen blieb. Verf. glaubt hierdurch eine Abkürzung der Heilungsdauer beobachtet zu haben, wenn er auch zugibt, daß diese 38 Fälle noch kein endgültiges Urteil gestatten. (Bei der so sehr großen Anzahl der in der Armee vorkommenden Fälle von Fußgeschwulst können diese 38 Fälle bezüglich der durchschnittlichen Behandlungsdauer in der Tat nur eine sehr bescheidene Rolle spielen. Ref.)

Herhold (Altona).

Bezugnehmend auf das Referat des Kollegen M. v. Brunn in Nr. 12 p. 370 des Z. f. Chir. erlaube ich mir richtig zu stellen, daß ich niemals bei der intrakapsulären Prostataresektion mit der Sectio alta anzufangen und von der Blase aus mit dem Finger mir die Prostata entgegenzudrücken anempfohlen habe. Es ist also ein himmelweiter Unterschied zwischen dem, was ich vorschlage und was Nicoll anempfiehlt. Daher kann von einer Neuerfindung seiner bereits im Jahre 1894 im Lancet beschriebenen Methode meinerseits nicht die Rede sein.

L. Rydygier.

Originalmitteilungen, Monographien und Separatabdrücke wolle man an *Prof. E. Richter* in Breslau (Kaiser Wilhelmstraße 115), oder an die Verlagshandlung *Breitkopf & Härtel*, einsenden.

Druck und Verlag von Breitkopf & Härtel in Leipzig, Nürnbergerstraße 36/38.

Digitized by Google

Zentralblatt
für
CHIRURGIE

herausgegeben

von

E. von Bergmann, in Berlin, **F. König,** in Berlin, **E. Richter,** in Breslau.

Einunddreifsigster Jahrgang.

Wöchentlich eine Nummer. Preis des Jahrganges 20 Mark, bei halbjähriger Vorauszahlung. Zu beziehen durch alle Buchhandlungen und Postanstalten.

Nr. 17. Sonnabend, den 30. April. 1904.

Zur Behandlung des chronischen Morbus Brightii durch Nephrolysis und Nephrokapsektomie.

Von

Thorkild Rovsing,

o. Prof. der Chirurgie an der Universität in Kopenhagen.

Eine Äußerung von Maragliano, die darauf ausgeht, daß meine »Nephrolysis« im Prinzip dieselbe Operation wie Edebohls' »Nierendekapsulation« sei, hat Edebohls veranlaßt, »um dieses nicht leicht

Digitized by Google

erklärliche Mißverständnis zu beseitigen«, in dieser Zeitschrift Nr. 7 (p. 189) eine Darstellung meiner Operation zu geben, die so irreleitend ist, daß ich gezwungen bin, sie zu berichtigen. Edebohls sagt: »Die Nephrolysis also bezweckt Lösung der Niere aus perinephritischen Verwachsungen und damit Befreiung des Organs von Kompression; die Capsula propria bleibt dabei prinzipiell unversehrt und mit der Niere in Verbindung«.

Dies ist ganz unrichtig. Meine Nephrolysis besteht, wie dies einfach aus meiner Abhandlung in den Mitteilungen aus den Grenzgebieten Bd. X p. 311 erhellt, gerade in einer ganzen oder teilweisen Lösung der Niere, sowohl der Fettkapsel wie der Membrana propria, durch einfache Spaltung und Lösung derselben oder in partieller Exstirpation. Herr Edebohls weiß dies sehr wohl, behauptet aber ganz dreist, daß die in allen meinen Fällen vorgenommene Dekapsulation »unfreiwillig, unbeabsichtigterweise(!)« geschehen sei.

Der Zweck meiner Operation ist deutlich genug p. 312 angegeben:

1) Durch Aufhebung des Druckes, gleichviel ob dieser einer subkapsulären Ansammlung oder einer Kapselschrumpfung zuzuschreiben ist, befreie ich den Pat. von Schmerzen.

2) »Wenn der nephritische Prozeß überhaupt heilbar ist, so glaube ich, daß die durch die Nephrolysis geschaffenen günstigen Zirkulationsbedingungen Heilung herbeiführen können.«

Da es sich nun obendrein so verhält, daß Herr Edebohls in den 16 der 18 von ihm mitgeteilten Fälle (Med. record 1901 Februar 21) gar nicht Exstirpation der Kapsel, sondern einfach Spaltung der Membrana propria und Nephropexie vorgenommen hat, so scheint mir seine Indignation über die »Mißverständnisse« Maragliano's und anderer gänzlich unberechtigt. Edebohls hat in Wirklichkeit nur Nephrolysis in seinen 16 Fällen vollzogen, und zwischen diesen 16 finden sich gerade die 8 Geheilten. Nur in 2 Fällen, die nicht geheilt wurden, führte er totale Kapselexstirpation aus.

Edebohls will aber künftig prinzipiell totale Exstirpation der Membrana propria vornehmen, sei es, daß die Niere und Kapsel partiell oder total leidend sind, um ein Verwachsen zwischen der Oberfläche der Niere und der blutigen Fettkapsel zu erzielen. Ich erachte dies für vollständig verwerflich; denn was geschieht? Die Niere wird ganz in neugebildeten Bindegewebsmassen eingebettet, die, solange sie frisch sind, nicht unwahrscheinlich eine vermehrte Vaskularisation der Oberfläche der Niere bewirken; aber nach und nach retrahiert sich dieses Bindegewebe und verwandelt sich zu gefäßarmem, fibrösem, hartem Bindegewebe, das unter seiner beständig fortschreitenden Schrumpfung die Niere zusammenklemmt und Ischämie und Atrophie hervorruft.

Warum Edebohls die Nephrolysis, die ihm doch alle seine acht Heilungen gegeben hat, zugunsten einer totalen Exstirpation

Digitized by Google

der Membrana propria verlassen hat, ist mir überhaupt gänzlich unbegreiflich.

In dem Glauben, daß die Membrana propria nicht ganz ohne Bedeutung für die Niere ist, gehe ich auf ganz entgegengesetzte Weise vor und schone prinzipiell so viel von der Membrana propria wie möglich, wohingegen ich das perirenale Fett- und Bindegewebe in so großer Ausdehnung wie möglich exstirpiere.

Das hängt damit zusammen, daß ich die Indikationen ganz anders als Edebohls betrachte. Meine Indikationen sind die einer Nephrolysis. Nur wo die Niere partiell oder total eingeklemmt ist, sei es, daß eine geschwollene Niere oder ein Hämatom oder eine Cyste die Membrana propria ausspannt, oder daß die fibrös geschrumpfte Membrana propria und Fettkapsel die Niere einklemmen, da erachte ich eine Kapselspaltung, event. Kapselresektion für indiziert. Eine derartige Einklemmung der Niere tritt am häufigsten bei infektiösen Nephritiden, bei Nephrolithiasis und bei der von mir beschriebenen aseptischen, uratischen, interstitiellen Nephritis und Perinephritis ein und gibt sich immer durch Schmerzen in der betreffenden Nierenregion, seltener gleichzeitig durch Hämaturie zu erkennen. Diese Schmerzen rühren von der Irritation der Membrana propria her, die im Gegensatz zum Nierenparenchym sensibel ist, versehen mit sensitiven Nerven. Für mich ist daher Operation nur in Fällen von Nephritis dolorosa streng indiziert.

Gegenüber den eigentlichen »medizinischen Nephritiden«: der diffusen genuinen Schrumpfniere und der diffusen parenchymatösen Nephritis — insofern diese toxischen, nicht infektiösen Ursprunges sind, erachte ich Operation für unrichtig, oft schädlich.

Im Gegensatz hierzu stellt Edebohls das Postulat auf, daß bei jedem chronischen Morbus Brightii, in welchem Stadium er sich auch befinden möge, beide Nieren einer Dekapsulation zu unterwerfen seien.

Ich glaube, daß dies ein verhängnisvoller Irrtum ist, der längst eines ernsten Protestes sowohl von chirurgischer wie von medizinischer Seite bedurfte.

Ein recht unbesonnener Angriff, welchen Edebohls in seinem Aufsatz im Zentralblatt auf die Berechtigung der Diagnose Nephritis in 4 meiner 17 Fälle gerichtet hat, veranlaßt mich hier, Edebohls' genannte Behauptungen und deren Fundamente einer Prüfung zu unterwerfen.

P. 190 Z. 10 v. u. sagt Edebohls: »Nach genauer Lektüre der Rovsingschen Arbeit, Wort für Wort, kann ich nicht unterlassen, die Diagnose »Nephritis chronica« in einer Anzahl der von Rovsing als solche gedeuteten Fälle zu beanstanden. Allzuoft stützt Rovsing die Diagnose hauptsächlich auf einen bei der Operation vorkommenden, aber nach meiner Ansicht falsch gedeuteten makroskopischen Nierenbefund«. Er nennt dann vier Beispiele und sagt: »Auf solche Befunde hin die Diagnose Nephritis chronica zu stellen, ist durchaus ungerechtfertigt«.

Digitized by Google

Ein Blick auf diese vier Fälle (Nr. 5, 7, 9 und 12) genügt, um die phänomenale Unkorrektheit der Anklage Edebohls' zu zeigen. Es ergibt sich nämlich, daß die Diagnose in keinem dieser Fälle allein oder wesentlich auf das makroskopische Bild bei der Operation gestützt, sondern erst durch eine sorgfältige Anamnese (z. B. 8jährige Albuminurie), Urinuntersuchung, Cystoskopie, Ureterkatheterisation und bakteriologische Untersuchung des steril aufgefangenen Urins festgestellt ist, ja in zweien der Fälle (Nr. 5 und 9) ist die Diagnose obendrein durch Mikroskopie exzidierten Nierengewebes festgestellt!

Überhaupt glaube ich, daß meine Arbeit, was Edebohls auch einräumt, sich gerade durch die Sorgfalt auszeichnet, womit die Pat. in jeder Beziehung untersucht sind, um gerade darüber zur Klarheit zu gelangen, welche der mannigfaltigen Nephritisformen in jedem der einzelnen Fälle vorgelegen hat, ob es eine infektiöse oder eine aseptische Nephritis, ob es ein diffuser oder lokaler, ein parenchymatöser oder interstitieller Prozeß gewesen ist. Es ist absolut notwendig, daß jeder einzelne Fall, den wir operieren, auf das genaueste untersucht wird, und daß die Resultate dieser Untersuchung bezüglich jedes einzelnen Falles mitgeteilt werden, wenn man jemals zu einer wohlfundierten Ansicht darüber kommen soll, welche Nephritisformen sich durch operative Behandlung beeinflussen lassen.

Aber hier stehe ich bisher ziemlich allein. In der größten Mehrzahl der Mitteilungen über chirurgische Behandlung sogenannten »chronischen Morbus Brightii« fehlen die allerwesentlichsten Untersuchungen, und es herrscht die wildeste Anarchie im Gebrauche des Wortes: Morbus Brightii. Von keinem gilt dies in so hohem Grade wie von Edebohls.

Betrachten wir nun, wie überzeugend das Material[1] ist, auf dessen Basis er im Dezember 1901 verlangt, daß sämtliche chronische »medizinische« Nephritiden der internen Pathologie beraubt und der operativen Behandlung mit totaler Exstirpation der Membrana propria überantwortet werden sollen.

Es besteht aus 18 tabellarisch kurz beschriebenen Fällen: in keinem dieser Fälle ist Cystoskopie, Ureterkatheterisation oder bakteriologische Untersuchung vorgenommen. In den meisten Fällen fehlen die allerdürftigsten anamnestischen Aufschlüsse: in 9 der 18 Fälle »wurde die chronische Nephritis kurz vor der Operation durch die Urinuntersuchung entdeckt«. Betreffs der 16 Fälle wird nicht ein Wort über Status praesens, über die vom Verf. vorgenommene (?) objektive Untersuchung mitgeteilt. Sämtliche Pat. sind weibliche Individuen zwischen 18 und 45 Jahren. 16 von diesen hatten Ren mobilis, kompliziert mit Albuminurie. Wieviel Albumin der Urin enthielt, welche Formelemente, ob Zylinder, Leukocyten, rote Blutkörperchen und Bakterien vorhanden waren, darüber bekommen wir nichts zu wissen. Edebohls behauptet nun, daß alle diese Patienten an Morbus Brigthii litten, unheilbar für jede andere Behandlung. Ob diese Diagnose überhaupt in einem dieser 16 Fälle berechtigt ist, läßt sich nicht entscheiden, da jeder Versuch, eine differentielle Diagnose zu stellen, fehlt. Die

[1] Edebohls, The cure of chronic Bright's disease by operation. Med. record 1901. Dezember 21.

Digitized by Google

Diagnose scheint nur auf zwei Momente gestellt zu sein: 1) Albuminurie und 2) Inspektion der Oberfläche der durch den kleinen Simon'schen Lumbalschnitt hervorluxierten Niere. Wenn man aber weiß, wie häufig eine Wanderniere mit Albuminurie aus rein mechanischen oder infektiösen Ursachen kompliziert wird, außerdem wie deform, wie atrophisch, wie bucklig auf der Oberfläche, wie adhärent zur Membrana propria eine Wanderniere infolge der traumatischen Insulte, welchen sie solange ausgesetzt ist, werden kann, wird man ungemein skeptisch gegenüber Herrn Edebohls' Diagnose bei diesen 16 Pat. mit Nephroptose.

Diese Skepsis steigt zur Gewißheit, wenn man darauf aufmerksam wird, daß Herr Edebohls bei nicht weniger als 9 von diesen 16 Damen bei der Operation die eine Niere absolut gesund findet, — also ein einseitiger Morbus Brightii! — und daß gerade diese Pat. durch die Nephropexie von ihrer Albuminurie befreit wurden. Nicht weniger als 7 der 8 Pat., die Edebohls als geheilt bezeichnet, gehören zu diesen »einseitigen Brightikern«, alle 8 sind Pat. mit Nephroptosis. Es gibt da nur eine vernünftige Erklärung: daß die Albuminurie einfach der Nephroptose zuzuschreiben ist und daher auch mit dieser durch die Nephropexie gehoben wurde.

Nur in 2 von den 18 Fällen hat Edebohls »Kapsektomie« ausgeführt. In beiden Fällen (Nr. 17 und 18) lag eine infektiöse, septische Nephritis — also kein Morbus Brightii — vor; die eine Pat. ist gestorben, die andere nicht geheilt.

Edebohls hat also in dem uns als Grundlage seiner Behauptung vorgelegten Materiale nicht einen einzigen Fall von geheiltem Morbus Brightii, und die zwei Fälle, in denen er »Kapsektomie« vornahm, waren nicht Morbus Brightii, ebensowenig wie sie geheilt sind.

Soviel über Edebohls' Abhandlung aus 1901. Diese hat nun offenbar eine lebhafte Zuströmung von unangenehmen Pat. mit wirklichem Morbus Brightii an Edebohls bewirkt. Denn schon im März 1903 konnte er mitteilen[2], daß er nun, am Ende des Jahres 1902, nicht weniger als 52 Fälle von Morbus Brightii operiert hatte, aber von den neu hinzugekommenen Fällen waren 11 gestorben, kein einziger geheilt! Heilung hat er immer noch nur in den obenerwähnten Fällen von Wanderniere mit Albuminurie erzielt, und zwar durch einfache Nephropexie mit Spaltung der Membrana propria.

Es ist daher nicht zuviel gesagt, daß Edebohls auch nicht einen Schatten von Beweis dafür gebracht hat, daß chronischer Morbus Brightii durch Operation geheilt werden kann. Auf eigene Erfahrungen gestützt, will ich auf das bestimmteste davor warnen, irgendwelche Hoffnung in dieser Richtung zu hegen.

In den 10 Fällen von Morbus Brightii, welche ich mit Dekapsulation behandelt habe, und über welche ich an anderer Stelle ausführlich berichten will, wurde niemals eine wirkliche Besserung, geschweige denn Heilung der Nephritis beobachtet.

Wie sollte auch eine Dekapsulation so diffuse und tiefe Leiden der Niere, wie die arteriosklerotische interstitielle Nephritis oder

[2] Edebohls, Renal decapsulation for chronic Bright's disease. Med. record 1903. März 28.

Digitized by Google

die diffuse parenchymatöse Nierendegeneration heilen können? Die Ursache des Leidens wird ja gänzlich unbeeinflußt gelassen.

Ich will daher bestimmt von einem jeden operativen Eingreifen bei allen wirklichen Fällen von Morbus Brightii abraten, worunter ich nur die diffusen, doppelseitigen, nicht infektiösen Nephritiden verstehe. Nur bei Fällen, wo wegen subkapsulärer Ansammlungen oder aus anderem Grunde starke Schmerzen auftreten, kann ein Eingreifen zur Linderung der Schmerzen zulässig sein. Aber derartige Fälle sind äußerst selten.

Ganz anders stellt sich die Sache gegenüber einseitigen oder partiellen Nephritiden und Perinephritiden infektiösen, traumatischen oder uratischen Ursprunges. Hier wird ein operatives Eingreifen oft die Ursache heben und damit Heilung oder doch Linderung der Schmerzen herbeiführen können. Daher ist es gerade so wichtig, daß wir durch sorgfältige Untersuchung zur Klarheit über die Art der Nephritis gelangen.

Dieses läßt sich aber nicht erreichen, solange wir in dem alten Schlendrian verbleiben und glauben, einen Morbus Brightii allein beim Nachweise von Albumin im Urin nachgewiesen zu haben. Wieviel Nierentuberkulosen und andere infektiöse Nierenkrankheiten werden nicht jahrelang wegen der unseligen geläufigen Eiweißreaktion als Morbus Brightii behandelt, bis uns die Möglichkeit, den Pat. durch Operation zu retten, entschlüpft ist.

Der einzige Weg zu einer besseren Erkenntnis, zur Vermeidung der großen Mißverständnisse, ist in allen den Fällen einer Albuminurie, deren Ursache durch den Zustand und das Aussehen des Pat. nicht über jeden Zweifel erhaben ist, die systematisch mikroskopische und bakterioskopische Untersuchung des von der Blase oder noch besser von den Ureteren steril aufgefangenen Urins. Besonders sollte die Ureterkatheterisation in bedeutend größerem Umfange als jetzt von den Medizinern angewendet werden.

Es bedarf hier mehr als auf irgendeinem anderen Gebiete des innigen Zusammenarbeitens zwischen Medizinern und Chirurgen; aber man schrecke doch nicht die Mediziner durch Aufstellung so hazardierter Behauptungen wie die, daß alle Nephritiden chirurgisch behandelt werden sollen, von der guten Mitwirkung zurück, die im letzten Dezennium eingeleitet ist!

---

1) **Lomer** (Hamburg). Zur Frage der Heilbarkeit des Karzinoms.

(Zeitschrift für Geburtshilfe und Gynäkologie Bd. L. Hft. 2.)

Ausgehend von dem Gedanken, daß viele von den inoperablen Krebskranken länger leben als ein großer Prozentsatz der Radikaloperierten, trägt L. alle Erfahrungen der einheimischen und ausländischen Literatur zusammen, welche dafür sprechen, daß der

Digitized by Google

Körper imstande ist, unter gewissen Umständen zurückgebliebene Karzinomteile unschädlich zu machen. Er erwähnt nicht weniger als 213 Fälle von Uteruskrebs, bei welchem die einfache Ausglühung mindestens 2 Jahre lang das Rezidiv verhinderte; ja 149 von ihnen waren über 5 Jahre »geheilt«. Es betrifft dies nur sogenannte verlorene Fälle, welche durch ihren überraschend günstigen Verlauf die Operateure selbst in Erstaunen setzten. — Es ist also nach L. nicht sowohl die Entfernung alles krankhaften Gewebes, als gewissermaßen eine Art Umstimmung des Körpers und seiner Gewebe, welche die Heilung herbeiführt. Derartige Umstimmungen werden ganz allgemein erzielt durch akuten schweren Blutverlust, durch lokale und allgemeine Infektionen, ebenso auch durch die Glühhitze (tiefwirkende Verbrennungen), welche hämolytische Wirkung erzeugt. L. führt derartige Fälle referierend an, in welchen man die genannten Momente in der Tat als wesentliche Heilfaktoren ansehen kann. Zwingend scheint seine Beweisführung nicht. Vielmehr möchte Ref. annehmen, daß alle Beispiele nur beweisen: »Die Kranken überwinden ebenso ihre Infektion, ihre Anämie und Blutdissolution, wie gleichzeitig das event. noch restierende Karzinom«. Nebeneinander hergehende Erscheinungen brauchen nicht notwendig im Verhältnis von Ursache und Wirkung zueinander zu stehen. In Verfolgung seiner Ideen hat L. auch therapeutische Versuche an Krebskranken mit Epithelserum und hämolytischem Menschenserum angestellt. Dieselben lassen noch keineswegs einen Schluß zu. Sehr einleuchtend sind seine Ratschläge für die Behandlung von inoperablen Karzinomen und Rezidiven. Alle verdächtigen Narbenknötchen und inoperable Herde werden intensiv ausgeglüht. Bald nach der Operation empfiehlt Verf. Arsenbehandlung, Vaginalspülungen mit Kal. chloric. Außerdem rät er zu lokaler Wärmebehandlung (Schwitz- und Lichtbädern) und den Versuch einer Allgemeinbehandlung mit fiebererregenden Mitteln, z. B. mit Staphylokokkentoxin.

Die Arbeit, welche eine Fülle origineller Ideen enthält, sei als anregende Lektüre auch dem Gegner obiger Anschauungen empfohlen.

Kroemer (Gießen).

---

2) G. P. Bayon. Beitrag zur Diagnose und Lehre vom Kretinismus unter besonderer Berücksichtigung der Differentialdiagnose mit anderen Formen von Zwergwuchs und Schwachsinn.

(Verh. d. physikal.-med. Gesellschaft zu Würzburg N. F. Bd. XXXVI. Nr. 1.)
Würzburg, **A. Stuber's** Verlag, 1903. Sonder-Abdruck.

Gegenüber der weitverbreiteten Unklarheit darüber, was man als Kretin bezeichnen soll, bemüht sich Verf., diesen Begriff scharf zu umschreiben und führt folgende Symptome als charakteristisch für Kretinismus auf: »a) Fehlen der Schilddrüse oder strumöse Entartung derselben: Athyreoidismus oder Hypothyreoidismus. b) Myxödem, das

Digitized by Google

aber bei veralteten Fällen öfters fehlt und außerdem von wechselnder Intensität sein kann; ja bei den sog. »Endemischen« fehlt es fast immer. c) Äußerste Apathie und Gleichgültigkeit (Pflanzenmenschen). d) Äußerst protrahierte Entwicklung des Skelett- und Genitalsystems (Infantilismus). e) Anämie; niedriger Hämoglobinprozentsatz, verminderte Anzahl der Erythrocyten, relativ vermehrte Anzahl der Leukocyten. f) Keine oder äußerst dürftige Schweißsekretion, daher die Trockenheit der Haut. g) Niedere Temperatur.«

B. teilt dann drei Krankengeschichten von Kretinen unter besonders ausführlicher Beschreibung des Skelettes mit, die sämtlich eine erhebliche Verzögerung der Knochenbildung, besonders auch keine frühzeitige Synostosis spheno-occipitalis zeigten. Anstatt der so häufig als pathognomonisch aufgeführten frühzeitigen Tribasilarsynostose fand sich im Gegenteil ein abnorm langes Erhaltenbleiben der Knorpelfuge bis ins spätere Alter. In zwei Fällen wurde ein abnorm langes Persistieren der Thymus konstatiert, dagegen fehlte eine normale Schilddrüse stets.

Mit besonderer Sorgfalt und Ausführlichkeit wird die Differentialdiagnose gegenüber der Mikrocephalie, Mikroencephalie, Hydrocephalie, Rachitis, Idiotie, kongenitalen Anomalien, Mikromelie und Adipositas congenita behandelt. Die Mehrzahl dieser oft mit Kretinismus zusammengeworfenen Krankheitszustände wird durch charakteristische Krankengeschichten illustriert. **M. v. Brunn** (Tübingen).

---

3) Low. Papillary adenocystoma of the thyreoid gland and accessory thyreoid glands.

(Boston med. and surg. journ. 1903. Dezember 3.)

Nach Beschreibung von sechs selbstbeobachteten Fällen behandelt L. die Krankheit im allgemeinen unter Berücksichtigung der bekannten Literatur, in der er nur neun Fälle von wirklichem papillärem Adenokystom der Schilddrüse hat finden können. Er hält diese Geschwulstart für nicht sehr bösartig, aber leicht rezidivierend. Vor allem müsse man während der Operation vermeiden, kleine Teile davon in die Wunde zu bringen, deshalb am besten bei geschlossener Kapsel operieren; auch muß man sehr sorgfältig die ganze Geschwulst entfernen; denn unvollständigen Operationen folgt sehr schnell das Rezidiv. **Trapp** (Bückeburg).

---

4) Walbaum. Untersuchungen über die Bedeutung der Epithelkörperchen beim Kaninchen.

(Mitteilungen a. d. Grenzgebieten der Medizin u. Chirurgie Bd. XII. Hft. 2 u. 3.)

Zur Feststellung der Funktion der Glandulae parathyreoideae, der »Epithelkörperchen«, machte W. Versuche an 44 Kaninchen. Diese Epithelkörperchen sind anatomisch genau charakterisierte, selbstständige Gebilde, die histologisch mit keinem anderen Organ über-

Digitized by Google

einstimmen, vor allem sich deutlich vom Bau der Schilddrüse selbst unterscheiden. Beim Kaninchen finden sich in der Regel zwei Paare, jederseits ein inneres, innerhalb des unteren Poles eines Schilddrüsenlappen gelegenes, und ein äußeres, dicht neben der Schilddrüse gelegenes.

In der ersten Gruppe seiner Versuche exstirpierte W. den Tieren sämtliche vier Epithelkörperchen. Die Tiere gingen nach kurzer Zeit unter Krämpfen oder nach etwas längerer Zeit unter rasch zunehmender Kachexie, oft verbunden mit tonischer Starre der Hinterbeine, ein, ohne daß die Sektion eine Erklärung abgibt. Scheinbare Ausnahme erklären sich durch unbemerktes Zurückbleiben überzähliger Epithelkörperchen.

In der zweiten Gruppe wurden nur die äußeren Epithelkörperchen exstirpiert. Die Tiere gingen nach 2—4 Wochen unter starker Abmagerung, Haarausfall und Struppigwerden des Pelzes ein, zuweilen auch unter den Zeichen chronischer Muskelstarre. Es genügt also das Vorhandensein der inneren Epithelkörperchen nicht zur Erhaltung des Lebens, vermag aber die akut-tetanischen Symptome hintanzuhalten.

In der dritten Gruppe wurden zunächst nur die inneren Epithelkörperchen entfernt. Das wurde von den Tieren ohne irgendwelche Schädigung ertragen. Nahm man dann aber nachträglich die äußeren heraus, so gingen sie sämtlich ein, mit Ausnahme eines. Vielleicht war bei diesem ein überschüssiges Körperchen vorhanden.

In einer letzten Gruppe von Experimenten endlich nahm W. Transplantation der äußeren Epithelkörperchen in die Magengegend vor. Das wird von den Tieren ohne Schaden ertragen; nimmt man aber gleichzeitig oder später die inneren Epithelkörper mit fort, so gehen die Tiere zugrunde.

Es ergibt sich also daraus, daß die Epithelkörperchen eine wichtige Funktion haben, die mit derjenigen der Thyreoidea nicht übereinstimmt. Worin das Wesen der Funktion besteht, bleibt noch dunkel.

Haeckel (Stettin).

---

5) **Balacescu** und **Kohn.** Die äußere cervicale Ösophagotomie zur Extraktion von Fremdkörpern im Ösophagus.

(v. Langenbeck's Archiv Bd. LXXII. Hft. 2.)

Die Arbeit stellt eine kurze Monographie der Behandlung von Fremdkörpern in der Speiseröhre dar; sie bespricht die verschiedenen Methoden ihrer Entfernung. Vor allem wird eine rasche Beseitigung der Fremdkörper gefordert wegen der Nachteile längeren Verweilens in der Speiseröhre. Vor der Entscheidung für irgendeines der Verfahren soll man sich über Größe und Form des verschluckten Fremdkörpers orientieren, event. mittels der Röntgenstrahlen. Bei größeren spitzen Körpern müssen Extraktionsversuche durch den Mund als sehr gefährlich betrachtet werden. Die äußere cervicale

Digitized by Google

Ösophagotomie ist beim Erwachsenen in sämtlichen Fällen indiziert, in denen der Fremdkörper in der Speiseröhre bis dicht unter seiner zweiten Verengerung sitzt, die intrathoracische, wenn er in der Höhe zwischen viertem und siebentem Brustwirbel steckt, die Gastrotomie, wenn er im diaphragmatischen und abdominellen Teil der Speiseröhre fixiert ist. Bei Kindern wird man auch bei tieferem Sitze des Fremdkörpers meist mit der cervicalen Ösophagotomie auskommen. Im übrigen ist die intrathoracische Ösophagotomie einstweilen eine mehr theoretische Forderung. Behufs Entfernung von Fremdkörpern ist sie am Lebenden bisher noch nicht ausgeführt worden. Die Operation der Wahl ist die cervicale Ösophagotomie, die zuerst im Jahre 1783 ausgeführt wurde. Die Literatur seit dieser Zeit ist von den Verff. sorgsam zusamengestellt. Der Hautschnitt sei groß. Die Auffindung der Speiseröhre ist leicht. Bei tiefem Sitz des Fremdkörpers soll man sich vor den Extraktionsversuchen mit dem in die Speiseröhrenwunde eingeführten Finger gut orientieren, die so groß sein muß, daß man bei dem Herausziehen des Fremdkörpers keine weiteren Verletzungen setzt. Bei aseptischem Operationsfeld kann man sie vernähen, andererseits soll man die Hautwunde und die Speiseröhre offen behandeln, stets aber Drainage mit einem Gazestreifen anwenden. Auch bei Fistelbildung tritt in 30—40 Tagen meist Heilung ein. Kräftige Erwachsene kann man nach der Operation einige Tage ausschließlich durch den Mastdarm ernähren, schwächliche Personen und Kinder durch den Mund, event. unter Anwendung der Magensonde. Aus der Weltliteratur konnten Verff. 326 Fälle von cervicaler Ösophagotomie zusammenstellen, von denen 69 tödlich geendet haben. Die größte Sterblichkeit weisen die alten Leute auf, dann die Kinder. Sie ist um so größer, je später operiert wird. Zum Schluß ist noch erwähnt, wie ungeheuer häufig verschluckte Gebisse aus der Speiseröhre extrahiert werden müssen. Abhilfe dagegen ist neben Vorsicht von seiten des Trägers eines solchen Gebisses nur durch Verbesserung der Technik zu erwarten. Die Ösophagoskopie als Hilfsmittel für die Fremdkörperextraktion ist am Ende der Arbeit nur nebenher erwähnt.

E. Siegel (Frankfurt a. M.).

---

6) **H. W. Berg.** Chronic postdiphteritic laryngeal stenosis as a cause of persistent intubation of the larynx.

(New York med. record 1903. August 1.)

B. hat über die Intubation reichliche Erfahrungen an dem großen Material des Willard-Parker-Hospitals (Neuyork) gesammelt.

Es wurden daselbst 1901: 214 mit 66 Heilungen; 1902: 258 mit 114 und im ersten Quartal 1903: 106 Pat. mit 41 Heilungen intubiert, also 38% Heilung, ein guter Erfolg bei der meist trostlosen Verfassung, in der die Kinder hineingebracht wurden, dazu noch manche, nachdem sie außerhalb intubiert worden waren und erst bei schlechtem Verlauf überwiesen wurden.

Digitized by Google

Während früher im allgemeinen 7 Tage für die Periode der akuten diphtherischen oder entzündlichen Stenose gerechnet werden konnten und eine kurze Verlängerung dieser Intubationszeit schon gewisse, wenn auch vorübergehende Störungen nach der Entfernung der Tube erkennen ließen, haben sich die Bedingungen seit der Antitoxinära viel günstiger gestaltet: die Tuben bleiben im Durchschnitt nur 4 Tage liegen.

B. hat nun seine Aufmerksamkeit besonders auf die Fälle von chronischen Stenosen mit Dauerintubation gerichtet. Er schließt dabei etwaige einfache Intubationen auf Grund längeren Bestehens des ursprünglichen Krankheitszustandes von seiner Betrachtung aus und behandelt das Intubationstrauma und den Decubitus, sowie die temporäre und dauernde Parese der Stimmbänder.

14 derartige Fälle konnte B. beobachten von $2^1/_2$ bis zu 18 Monaten Dauer der Intubationszeit. Die Vermehrung dieser chronischen Fälle hat auch Bokai (Deutsche Zeitschrift für Chirurgie Bd. LVIII) festgestellt.

Des weiteren werden die pathologischen Verhältnisse differentialdiagnostisch erörtert, die Original O'Dwyer'sche Tube als den meisten Verbesserungen überlegen dargestellt und die Prophylaxe im wesentlichen in der Wahl der richtigen Tube und sorgfältigen Technik gegeben.

In dem Willard-Parker-Hospital wird im allgemeinen alle 3 bis 4 Wochen bei narbiger Stenose die Tube gewechselt nach vorheriger Injektion von 4 mg Morphium.

Die Fälle von Stimmbandparese ohne Narbenstriktur (Drucklähmung der Recurrens) werden mit etwas größeren Tuben behandelt als dem Alter des Pat. entsprechen würde oder mit besonderen Röhrchen, die eine vergrößerte »Retentionsnute« haben.

Von den 14 Pat. starben 5; 7 wurden geheilt und 2 sind noch in Behandlung.

Loewenhardt (Breslau).

---

7) **Musiel.** Über die Behandlung chronischer Empyeme.

Inaug.-Diss., Breslau, 1903.

Nach einer übersichtlichen Darstellung der modernen Behandlungsmethoden des chronischen Empyems erläutert M. an der Hand von 17 Krankengeschichten die Leitsätze, die in der Breslauer chirurgischen Universitätsklinik bei der Empyembehandlung befolgt werden. Bei Kindern, deren Brustkorb noch nachgiebig ist, kommt man meistens mit Ausspülungen der Empyemhöhle mit Kochsalz- oder Wasserstoffsuperoxydlösung und Einspritzung von Karbolglyzerin, letztere unter geringem Druck, aus. Bei Erwachsenen wird zunächst das Perthes'sche Verfahren angewendet, sofern keine Lungenfistel besteht; der Erfolg der Perthes'schen Aspiration wird von Zeit zu Zeit durch Messung der Flüssigkeit, die die Empyemhöhle faßt, kontrolliert. Wenn das Verfahren versagt, bezw. eine weitere Verkleinerung der Empyemhöhle mit demselben nicht mehr zu erzielen

Digitized by Google

ist, wird die Schede'sche Thorakoplastik ausgeführt, die unter Umständen je nach dem Zustande der Lungen mit der Delorme'schen Entrindung kombiniert wird. Bei Phthisikern wird ein radikales Verfahren nicht für angezeigt gehalten. **Deutschländer** (Hamburg).

---

8) **L. Baldasseri** und **A. Gardini** (Ferrara). Über Knochenneubildung nach der Rippenresektion. Experimentelle Versuche.

(Münchener med. Wochenschrift 1904. Nr. 3.)

Die Versuche bezweckten, festzustellen, mit welchen Substanzen nach der Rippenresektion die rascheste und vollständigste Regeneration zu erzielen sei, und ergaben, daß das geeignetste Material in entsprechenden, durch Kochen sterilisierten Rippenstücken vom Hund gegeben ist. Diese haben Gestalt und Umfang der resezierten Rippen, enthalten die für die Regeneration nötigen Kalksalze, sind leicht sterilisierbar, passen sich besser an und halten ihre Lage besser inne, als kalzinierte Knochen. In den betreffenden Fällen von Einpflanzung jener war die Kontinuität vollständig hergestellt und der Knochen an dieser Stelle deutlich und unregelmäßig verdickt, während nach der Einpflanzung kalzinierten Knochens die durch die subperiostale Rippenresektion entstandene Lücke nicht ganz ausgefüllt, nur durch das teilweise eingekapselte Knochenstück und ganz spärliche Knochenneubildung verkleinert war.

Kramer (Glogau).

---

9) **H. Hartmann.** Organes génito-urinaires de l'homme.

(Traité de médecine operatoire et de thérapeutique chirurgicale.)

Paris, **G. Steinheil,** 1904. 432 S. 412 Figuren.

Im ersten allgemeinen Teile werden urologische Asepsis, Antisepsis, Katheterismus, Blasenspülungen usw., Urethroskopie, Cystoskopie und Harnleiterkatheterismus besprochen.

Die drei letztgenannten Untersuchungsmethoden sind im Verhältnis zu dem sonstigen Umfang des Werkes wenig eingehend berücksichtigt, speziell bei der Urethroskopie sind die deutschen Autoren völlig ignoriert.

Der zweite Teil behandelt die Therapie der Harnröhren-, Blasen- und Prostataerkrankungen.

Die verschiedenen Operationen sind ausführlich geschildert und durch viele gute Illustrationen veranschaulicht, das eigentlich Wertvolle aber, die Beurteilung und Indikationsstellung der einzelnen Eingriffe nach den Erfahrungen des Autors, sowie statistische Mitteilungen, ist ziemlich dürftig ausgefallen; das persönliche Element, das vor allem Interesse erweckt, tritt recht zurück.

Der dritte Teil schildert die Therapie der Nierenbecken- und Harnleitererkrankungen in der gleichen Weise.

Digitized by Google

Einen überaus ungünstigen Eindruck macht hier die Behandlung des wichtigen Kapitels der funktionellen Nierendiagnostik. Die Kryoskopie des Harns, des Blutes und die Phloridzinmethode (die Achard zugeschrieben wird, Casper und Richter sowie Koranyi werden überhaupt nicht genannt) werden zusammen auf einer halben Seite abgetan. Die Kryoskopie des Harns wird mit folgendem Satze erledigt: »Man hat auch die Kryoskopie der Urine vorgenommen (was Kryoskopie ist, wird dem Leser gar nicht mitgeteilt) und kann sich ihrer bedienen, um den funktionellen Wert der Nieren festzustellen, indem man die Zahl der Moleküle nachweist, die sie verarbeiten.« Gegen eine so oberflächliche Behandlung eines so wichtigen Kapitels muß entschieden Protest eingelegt werden.

Im vierten und fünften Teile werden die chirurgischen Genitalerkrankungen und die Mißbildungen besprochen.

Im ganzen gewährt das Buch wieder einen Einblick darein, wie große Unterschiede zwischen der deutschen und der französischen Urologie bestehen, und wie wenig die in Deutschland ausgebildeten und anerkannten Untersuchungsmethoden bisher in Frankreich Eingang gefunden haben. **Willi Hirt** (Breslau).

---

10) **Maragliano.** Sulla presenza del bacillo tubercolare nelle urine.

(Gaz. degli ospedali e delle clin. 1904. Nr. 7.)

Bei 12 Fällen von Lungentuberkulose hat M. große Urinmengen zentrifugiert und auf Tuberkelbazillen untersucht, ohne solche jemals zu finden. Auch durch Verimpfung des Sedimentes auf Meerschweinchen gelang es niemals, eine Tuberkulose zu erzeugen. Ebensowenig gelang der Nachweis von Tuberkelbazillen dadurch, daß der Urin mit Ochsenblutserum versetzt, letzteres bei 100° koaguliert und dann filtriert wurde, um das Filtrat im Brutschrank bei 37° 8 Stunden mit Pepsin und Salzsäure nach der Methode von Jousset zu verdauen. Auch diese Flüssigkeit zeigte bei einer Gesamtzahl von 17 Untersuchten, die frei von Urogenitaltuberkulose waren, niemals Tuberkelbazillen im Sediment. Es ist also eine seltene Ausnahme, daß sich bei Lungentuberkulose, aber gesundem Urogenitalapparat Tuberkelbazillen im Harn finden. **Dreyer** (Köln).

---

11) **A. Freudenberg.** Über Kampfersäure als prophylaktisches Mittel gegen Katheterfieber.

(Berliner klin.-therapeutische Wochenschrift 1904. Nr. 1.)

Der Gebrauch von Kampfersäure (3mal täglich 1 g in Caps. gelat.) einige Tage vorher und längere Zeit nachher hat sich am besten zur Bekämpfung des Fiebers bei der Bottini'schen Operation, aber auch bei sonstigen instrumentellen Eingriffen an den Harnorganen bewährt.

Willi Hirt (Breslau).

Digitized by Google

12) **E. Kögl.** Über die Verwertung des Stypticin in der urologischen Praxis.

(Monatsberichte für Urologie Bd. IX. Hft. 2.)

Empfehlung des Stypticins bei Hämaturie. Verf. hat Erfahrungen über die Wirkung des Mittels bei Blutung infolge Prostatahypertrophie, Blasenpapillom, Cystopyelitis, Urethritis acuta posterior, Trauma der Urethra. Das Stypticin wird innerlich als Merck'sche Tablette 4—6 Stück täglich gegeben, auch zur Blasenspülung in 5—10%iger Lösung, sowie zur Anfertigung von Gelatinestäbchen mit 0,03—0,04 Stypticingehalt verwendet. **Willi Hirt** (Breslau).

---

13) **A. Freudenberg.** Die Behandlung der ammoniakalischen Cystitis mit intravesikalen Jodoforminjektionen.

(Deutsche med. Presse 1903. Nr. 21.)

3 ccm einer 10%igen Jodoform-Glyzerinlösung werden in der Spritze mit 30—40 ccm einer reizlosen Flüssigkeit (Borlösung) unter leichtem Schütteln gemischt, in die vorher gereinigte Blase eingespritzt und darin gelassen. Alle 2 Tage eine Injektion.

Bei unkomplizierter ammoniakalischer Cystitis tritt nach wenigen Injektionen saure Reaktion des Urins auf. **Willi Hirt** (Breslau).

---

14) **W. P. Herrick.** Prostatic hypertrophy and its radical cure.

(New York med. record 1903. August 15.)

In klaren Leitsätzen behandelt H. die chirurgische Anatomie der Prostata und den Charakter der Hypertrophie.

Mit Recht macht Verf. darauf aufmerksam, daß es für die Behandlung immer noch maßgebend sein müsse, die Hypertrophie nicht als Lokalerkrankung allein zu betrachten, sondern die palliativen gegen die radikalen Maßnahmen nach dem Allgemeinbefinden der bejahrten Pat. abzuwiegen.

Die Durchschnittsdauer eines Katheterlebens betrage 2—6 Jahre, wenn man von ganz besonderen Ausnahmen absehe.

Bottini's Operation mit der unvollkommenen Drainage verliere rapide ihre Anhänger. Die perineale Drainage wird jetzt eine prinzipielle Maßnahme, und die perineale Prostatektomie ist in geeigneten Fällen die Methode der Wahl. **Loewenhardt** (Breslau).

---

15) **Moynihan.** On removal, after suprapubic cystotomy, of the prostate and of the prostatic urethra for senile enlargement of the prostate.

(Annals of surgery 1904. Januar.)

Die suprapubische Enukleation der Vorsteherdrüse, welche M. in 12 Fällen 11mal mit glücklichem Erfolge bei Pat. von 56 bis

Digitized by Google

73 Jahren ausführte, wird folgendermaßen beschrieben. Anfüllen der Blase mit 1%iger Karbollösung, suprapubische Eröffnung der Blase und Annähen der Ränder der eröffneten Blase mit je einem Silkwormfaden an die hintere Fläche der Bauchwand. Nach 3 Tagen ist die Blase hier fest angewachsen und können die Silkwormfäden wieder entfernt werden. Unter Führung des linken Zeigefingers wird jetzt die Schleimhaut des Trigonums unmittelbar hinter dem Meatus internus in geringer Ausdehnung gespalten; durch diesen Spalt dringt der linke Zeigefinger ein und streift stumpf, während die rechte, mit einem Gummihandschuh versehene, in den Mastdarm eingeführte Hand ihm die Prostata entgegendrückt, rings herum die Schleimhaut von der Drüse ab; dann wird stumpf der vordere Teil der prostatischen Harnröhre an der Vereinigung mit dem membranösen Teil abgedreht. Jetzt läßt sich mit einer kleinen Zange die Vorsteherdrüse mit dem urethralen Stumpfe leicht aus der Blase herausholen. In die Blase wird von oben ein Drainrohr und von vorn durch den Penis ein Katheter eingeführt. Die Bauch- und Blasenwunde wird durch Nähte etwas verkleinert. Tägliche Ausspülung der Blase. Das Drainrohr wird nach 48 Stunden entfernt. Nach 4 Wochen tritt zum erstenmal gewöhnlich spontane Urinentleerung auf natürlichem Wege ein. Alte und dekrepide Leute läßt M. sehr bald aufstehen. **Herhold** (Altona).

---

16) **H. Strauss.** Bedeutung der Kryoskopie für die Diagnose und Therapie von Nierenerkrankungen.

(Moderne ärztliche Bibliothek Hft. 4 u. 5.)

Verf. kommt in diagnostischer Beziehung zu folgenden Ergebnissen:

1) Die Kryoskopie des Harns besitzt sowohl für doppelseitige als für einseitige Nierenerkrankungen nur dann einen Wert, wenn

a. die Urinmenge multipliziert mit dem Wert Δ (= Valenzwert),

b. die der Untersuchung vorausgegangene Ernährung (insbesondere Flüssigkeitszufuhr) berücksichtigt wird.

2) Die Kenntnis der erhaltenen Werte berechtigt zunächst nur zu einem Urteil über das temporäre Verhalten der nephrogenen Ausscheidungen.

3) Die Kryoskopie des Blutserums besitzt sowohl für doppelseitige als für einseitige Nierenerkrankungen nur dann einen Wert, wenn

a. alle Möglichkeiten einer extrarenalen Beeinflussung des erhaltenen Wertes,

b. das klinische Gesamtbild des konkreten Falles berücksichtigt wird.

4) Die Benutzung der Kryoskopie macht kaum eine der bisherigen Untersuchungsmethoden überflüssig und vermag keineswegs

Digitized by Google

in allen Fällen das durch dieselben gewonnene Urteil über Diagnose und Prognose erweitern.

Die Ausführungen bezüglich der Therapie müssen im Original nachgelesen werden. **Willi Hirt** (Breslau).

---

17) **Nicolich.** Un procédé très simple pour obtenir dans quelques cas la séparation de l'urine des deux reins.

(Ann. des malad. des org. gén.-urin. 1904. Bd. XXII. Nr. 2.)

In den Fällen, in denen der Harnleiterkatheterismus nicht angewendet werden kann, empfiehlt Verf. folgendes einfache, bereits von Giordano 1898 beschriebene Verfahren, um den Harn beider Nieren gesondert zu erhalten. Nachdem der Kranke einige Stunden ruhig gelegen hat, wird die Blase ausgewaschen und vollkommen entleert. Dann wird eine lumbo-abdominale Massage der einen Niere vorgenommen und der dadurch in die Blase gelangte Urin gesammelt; dann wird die Blase wiederum ausgewaschen und die andere Niere massiert. Man erhält dann den Urin von dieser Niere. Verf. teilt drei Fälle mit, in denen er dieses einfache Verfahren mit Erfolg angewendet hat. **Paul Wagner** (Leipzig).

---

18) **J. Albarran.** Recherches sur le fonctionnement normal comparé des deux reins.

(Ann. des malad. des org. gén.-urin. 1904. Bd. XXII. Nr. 2.)

Verf. hat vergleichende Untersuchungen über die Funktion beider Nieren im physiologischen Zustande an 11 Hunden und 19 Menschen (18 w., 1 m.) angestellt. Die Ergebnisse waren folgende: Wenn man den Urin beider Nieren während $^1/_4$—$^1/_2$ Stunde sammelt, ergeben sich in mehr als der Hälfte der Fälle Quantitätsschwankungen von 10—31%. Die Schwankungen sind ausgesprochener, wenn die abgesonderte Urinmenge weniger als 15—20 ccm beträgt. Sammelt man den Urin beider Nieren $^3/_4$ resp. 1 ganze Stunde lang, so ergeben sich noch immer Schwankungen von 15 resp. 10%. Bei einer künstlich hervorgerufenen Polyurie schwächen sich die Unterschiede ab. Was den Gehalt des Urins an Harnstoff anbelangt, so gleichen sich die Unterschiede zwischen beiden Nieren um so mehr aus, je länger die Untersuchungszeit beträgt. Dasselbe gilt von dem Gehalte des Urins an Chlornatrium und Phosphorsalzen; doch sind bei letzteren die Unterschiede überhaupt weniger ausgesprochen. Auch vom anatomischen Gesichtspunkt aus ergeben beide Nieren größere Unterschiede. Verf. hat an 12 menschlichen Leichen die beiden Nieren gewogen und gewöhnlich Gewichtsunterschiede von 15—20 g gefunden; die linke Niere wog stets schwerer. Verf. schließt seine interessanten Untersuchungen mit dem Satze, daß sowohl vom anatomischen und physiologischen, wie auch vom pathologischen Standpunkt aus die rechte und die linke Niere gleichartige, aber nicht symmetrische Organe sind.

Paul Wagner (Leipzig).

Digitized by Google

19) **Franz** (Halle a. S.). Zur Chirurgie des Ureters.

(Zeitschrift für Geburtshilfe und Gynäkologie Bd. L. Hft. 3.)

F. bringt in seinem sehr lesenswerten Aufsatz die Erfahrungen, welche er an der Hallenser Frauenklinik über die Heilung von frischen Harnleiterverletzungen und von Harnleiterfisteln sammelte. Von den zur Wahl stehenden Verfahren strebt er nur die Einpflanzung des durchtrennten Harnleiters in die Blase an; die Unterbindung des renalen Harnleiterendes mit Einpflanzung des letzteren in die Operationswunde wird auch in Fällen, in denen die Ureterocystostomie primär nicht möglich ist, die Nephrektomie aufschieben oder entbehrlich machen. Die Ureterorrhaphie ist als irrationell gänzlich zu meiden. F. berichtet über 5 geheilte Fälle frischer Harnleiterdurchtrennung, von denen 3 bei intraligamentären Geschwülsten, 2 bei der abdominalen Krebsoperation sich ereigneten, ferner über eine sekundäre Harnleiterfistel nach operativer Beseitigung eines Cervixkrebses. Auch bei der sechsten Harnleitereinpflanzung heilte der Harnleiter lokal in die Blase ein, die Frau starb aber an einer durch die Sektion ätiologisch nicht aufgeklärten Lungengangrän.

F. studierte die Heilungsbedingungen der Harnleiter-Blasenplastik an Hunden und empfiehlt, das Harnleiterende mit einem Seitenzügel an die Blasenwand zu fixieren; nur soll dieser Fixationsfaden nicht in das Innere der Blase ragen; er wird am Harnleiter zwar die ganze Wand fassen, an der Blase aber vom Wundrand aus submukös geführt, und durchsetzt auf diese Weise blasenwärts nur rückläufig Muskularis und Serosa. Hierdurch fällt die Ursache der intravesikalen Steinbildung durch Inkrustation des Fadens fort und ebenso auch der von Stoeckel beobachtete Mündungspilz des tief eingepflanzten Harnleiters in der Blase. F. lagert ferner die Blase nach Witzel divertikelartig dem Harnleiter entgegen und vermeidet alle zur Harnröhre hinauszuleitenden Fadenzügel, da letztere nicht aseptisch gehalten werden können. Im übrigen ist der Dauerkatheter zur Blasenentlastung bei allen solchen Plastiken unerläßlich. Endlich tritt F. warm für die Forderung Stoeckel's ein, welcher die Cystoskopie und Harnleitersondierung als unentbehrliches Hilfsmittel nicht nur für den Urologen, sondern auch für den Chirurgen und Gynäkologen erklärt. Für unsere Frage ist sie bei der Diagnose und Nachbehandlung unentbehrlich.

Kroemer (Gießen).

---

20) **L. Hoche.** Les lesions du rein et des capsules surrénales.

Paris, **Masson & Cie.**, 1904. 322 S.

Das durch ein Vorwort von V. Cornil eingeleitete Werk gibt an der Hand von 81 photographischen Tafeln und 87 mikrophotographischen Textabbildungen eine gedrängte, aber außerordentlich klare Darstellung der pathologisch-anatomischen Veränderungen bei den Erkrankungen der Nieren und der Nierenkapseln. Die ganz vor-

Digitized by Google

züglichen Abbildungen sind getreu wiedergegeben nach Präparaten, die Verf. unter Mithilfe von P. Briquel bei den Sektionen in den Hospitälern von Nancy gesammelt hat.

Verf. gibt zunächst einen kurzen makroskopischen und mikroskopischen Überblick über die normale Niere; dann werden nacheinander beschrieben die pathologisch-anatomischen Veränderungen bei den Kontusionen und Wunden der Niere; bei den Kongestionen der Niere; bei den akuten und chronischen Nephritiden; bei den Cysten der Niere; bei der Fett- und Amyloidentartung der Niere; bei den Nierenembolien, den eitrigen Nierenentzündungen, der Nierentuberkulose und Nierensyphilis, den Parasiten der Nieren, den verschiedenen Formen der Nierenretentionen, den Verletzungen und Erkrankungen der Nierenkapseln; bei den Geschwülsten der Niere, des Nierenbeckens und des Ureters, sowie endlich bei den paranephritischen Geschwülsten. Die äußere Ausstattung des Buches ist über alles Lob erhaben; der Preis verhältnismäßig gering.

Paul Wagner (Leipzig).

---

21) **Harris.** The influence of trauma in the production of movable kidney.

(Journ. of the amer. med. assoc. 1904. Februar 13.)

Verf. tritt zunächst den älteren Ansichten, daß starke Erschlaffung der Bauchdecken oder schnell eintretender Schwund des perirenalen Fettes Wanderniere erzeugen, entgegen, bestätigt dagegen die Ansicht von Wolkow und Delitzin, daß die normalerweise birnförmige Gestalt der Nierennischen bei Wandernierenkranken mehr zylindrisch ist. Er selbst fand, übereinstimmend mit Becker und Lenhoff, daß Individuen mit stark eingezogener Taille eher zu Wanderniere neigen als andere. Er hat bei jedem Falle von Wanderniere diese Tailleneinengung finden können und geht so weit zu behaupten, daß jeder Mensch mit eingezogener Taille eine Wanderniere habe. Durch die Einengung der Körpermitte werden alle Organe nach unten gepreßt. Während nun beim normal Gebauten der größere Teil der Niere oberhalb einer Ebene, die durch die vorderen Enden der 10., 11. und 12. Rippe quer durch die Bauchhöhle gelegt ist, liegt, sinkt sie durch jene Verschiebung mit ihrer größeren Hälfte unter dieselbe. Bei Bücken und ähnlichen Bewegungen wird die Gegend, durch welche vorerwähnte Ebene gelegt ist, stark eingeengt und nun die Niere, die bei gut Gebauten dann eher nach oben in ihre Nische gedrängt wird, bei Absinken der größeren Hälfte unter die Ebene, immer weiter nach unten verlagert. Durch diese ganz allmählich stattfindende Verlagerung ziehen sich alle mit der Niere in Verbindung stehenden Bänder, Blutgefäße usw. in die Länge, so daß sie schließlich sehr beweglich wird und wie in einem Sack in dem mitgedehnten, vorliegenden Bauchfell liegt. Diese Verhältnisse fand H. bei allen Wandernierenoperationen, die er grundsätzlich transperitoneal macht. Er läugnet, daß durch ein einmaliges Trauma eine

Digitized by Google

echte Wanderniere zustande kommen kann. Wohl kann eine Verlagerung stattfinden, diese ist dann aber immer mit Zerreißungen verbunden. Besondere Erfahrungen hat Verf. als Bahnarzt in bezug auf Eisenbahnunfälle, von denen er 1300 Fälle, darunter 41 Frauen mit Wanderniere, die im Zusammenhang mit Unfällen stehen sollte, begutachtete. In keinem Falle ließ sich die Wanderniere auf einen solchen zurückführen, wohl aber lag bei allen Frauen der von ihm für Wanderniere als prädisponierend angesehene Bau vor.

Trapp (Bückeburg).

---

22) **Salus.** Tierversuch und Nierentuberkulose nebst einem Beitrag zur Kenntnis des Harnes Tuberkulöser.

(Berliner klin. Wochenschrift 1903. Nr. 50.)

Da mikroskopische Untersuchungen, Differentialfärbungen und auch das Kulturverfahren oft im Stiche lassen, redet Verf. dem Tierversuch das Wort als einem wertvollen Glied in der Kette der zur sicheren Diagnose der Nierentuberkulose zu verwendenden Hilfsmittel. Sicherer als die intraperitoneale Impfung ist die subkutane, weil sie anatomisch deutlich den Weg zeigt, welchen die Infektion genommen hat und das Alter der einzelnen Herde. Ganz ausnahmslos zeigten die Tiere eine Schwellung und Verkäsung der inguinalen Lymphdrüsen, fast immer war es zur Verkäsung von retroperitonealen Drüsen, zur Schwellung mesenterialer Drüsen und zur Bildung von nicht verkästen Herden in Milz und Leber, event. Lunge am natürlichen Ende gekommen, wenn die Tiere mit infektiösem Material subkutan in der Leistengegend geimpft waren.

Das Resultat der Harnuntersuchungen bei Tuberkulösen war, daß auch im Harne die Zeichen der Nierenläsion, besonders der Läsion der Glomeruli oft genug vorhanden waren, weshalb man die Bedeutung der Blutschatten für die Diagnose der tuberkulösen Lokalerkrankung der Niere nicht zu hoch anschlagen darf. Daß aus der Blutbahn oder dem kranken Gewebe Bazillen in den Harn ohne Nierentuberkulose übertreten können, wenigstens in den fortgeschrittenen Fällen, wird durch die Untersuchungen des Verf. der Möglichkeit näher gerückt.

Langemak (Frfurt).

---

23) **V. Schmieden.** Erfolgreiche, experimentelle Verlagerung von Nebennierengewebe, ein Beitrag zur Lehre von den Strumae suprarenales aberratae.

(Deutsche Zeitschrift für Chirurgie Bd. LXX. p. 453.)

In der aus der Bonner Klinik hervorgegangenen Arbeit wird über an Kaninchen angestellte Experimente berichtet, deren Plan es war, die in der Niere so häufig kongenital vorkommenden versprengten Nebennierenkeime künstlich herzustellen. Die Lösung dieser Aufgabe ist sehr gut gelungen. Die Operationen geschahen mittels Bauchschnittes, und wurden von dem beim Kaninchen wegen

Digitized by Google

regelmäßig vorhandener Verwachsungen mit den ernsten Gefäßen nur schwer entfernbaren Nebennieren nicht die ganzen Organe, sondern Teilchen derselben in kleinen Nierenwunden versenkt und vernäht, damit das Parenchym beider Organe direkt in Berührung gesetzt war (genauere Technik s. Original). Einige Einpflanzungen erfolgten auch in die Bauchhöhle und in die Bauchmuskulatur. Bald (in der Mehrzahl der Fälle) stammte das eingepflanzte Nebennierenstück von demselben Tiere, bei dem die Einpflanzung statthatte, bald auch von anderen Tieren, wobei auch einige Male das Nebennierenstückchen aus dem Uterus entnommenen Embryonen entnommen ist. Die mit den Implantationen beschickten Nieren sind dann in verschiedenen Zeiten nach der Operation genau anatomisch bezw. histologisch untersucht. Die Einzelheiten des mikroskopischen Befundes siehe im Originale, desgleichen sechs Figuren. Hier genüge zu bemerken, daß im mikroskopischen Präparat unzweideutig das charakteristische in die Niere gepflanzte und hier weiter durch Vaskularisierung ernährte Nebennierengewebe wieder gefunden wird. Dasselbe unterliegt aber regelmäßig eintretenden Veränderungen. Mit der 3. bis 4. Woche treten in ihm Riesenzellen auf, deren Entwicklungshöhepunkt gegen Ende des 2. Monates zu konstatieren ist, die aber nach 6 bis 9 Monaten ganz fehlen. Vielleicht handelt es sich hier um einen progressiven Vorgang zwecks Ersatz für zugrundegegangene Zellen. Auch erfährt das ganze überpflanzte Gewebe eine tiefgreifende Veränderung bezw. »Entdifferenzierung« der Art, daß es eine auffallende Ähnlichkeit mit gewissen Nierengeschwülsten, mit den echten Strumae suprarenales Grawitz gewinnt. (Bildung großer, heller, glasiger Zellen mit sich in Hämatoxylin fast gar nicht färbendem Protoplasma.) Die längste Lebensdauer dieser überpflanzten Nebennierenstückchen scheint ca. ein Jahr zu betragen. Schließlich gehen sie durch Bindegewebsentwicklung, welches die Parenchymzellen vernichtet, ähnlich wie bei Lebercirrhose, zugrunde.

Im Eingange der Arbeit findet sich eine interessante Besprechung über Gewebstransplantationen im allgemeinen, sowie über die Physiologie der Nebenniere; an ihrem Schluß ein 90 Nummern zählendes Literaturverzeichnis. **Meinhard Schmidt** (Cuxhaven).

---

24) **O. Küstner.** Kurzes Lehrbuch der Gynäkologie, bearbeitet von E. Bumm, C. Gebhard, A. Döderlein, A. v. Rosthorn und K. Zweite neuüberarbeitete Auflage.

Jena, **Gustav Fischer,** 1904. XII und 510 S. Mit 1 Tafel und 298 teils farb· Abild. im Text.

Die günstige Prognose, welche wir dem K.'schen Lehrbuch in diesem Blatte (1901 p. 946) stellten, ist vollauf eingetroffen. Nach kaum dreijähriger Frist ist eine neue Auflage nötig geworden, die sich in vielen Beziehungen als verbesserte darstellt. So sind vor allem

Digitized by Google

die Bilder künstlerisch verschönt worden, alle weniger gute Abbildungen sind ganz verschwunden. Der Umfang des Werkes hat um 45 Seiten Text und um 38 Abbildungen nebst einer Tafel zugenommen, alles in allem sind aber 80 neue Bilder aufgenommen worden. Die Umarbeitung betrifft vor allem die Retroflexio, den Prolaps, die Extra-uterin-Schwangerschaft, das Uteruskarzinom und die Peritonitis.

Die Ausstattung des Werkes steht durchaus auf der Höhe moderner Technik; Abbildungen, Druck und Papier entsprechen allen Anforderungen, die wir heute an solche Werke zu stellen uns gewöhnt haben. Wir können auch heute jedem Studierenden die Anschaffung des K.'schen Lehrbuches empfehlen. **Jaffé** (Hamburg).

---

25) **Winter** (Königsberg). Die wissenschaftlichen Grundlagen der konservativen Myomoperation.

(Zeitschrift für Geburtshilfe und Gynäkologie Bd. LI. Hft. 1.)

Die Tatsache, daß die konservativen Operationsmethoden immer mehr Boden gewinnen, war für W. zwingende Veranlassung, streng wissenschaftliche Grundlagen für eine rationelle Indikationsstellung zu schaffen. Der Operateur soll nicht — je nach dem persönlichen Geschmack — das eine oder das andere Verfahren üben, nur um dem Prinzip zu huldigen, sondern eine rationelle Fragestellung der Operation vorausschicken. Vor der konservationen Operation muß er sich z. B. fragen:

1) Welche Vorteile bringt die Erhaltung des Uterus der Patientin?

2) Wird die konservative Methode die Beschwerden sicher beseitigen?

3) Welche Methode gibt bessere primäre Resultate?

Die Erfahrungen aller bekannten Operateure und das große Material W.'s werden zur Klärung herangezogen und in der dem Verf. eigentümlichen klaren Sachlichkeit und Kürze dem Leser vorgeführt, so daß derselbe selbst zum zwingenden Schluß kommen muß.

Die konservative Operation ist gefährlicher als die radikalen Methoden, sowohl bei dem vaginalen, wie bei dem abdominalen Operieren. Die Zahlenverhältnisse durch Gegenüberstellung der primären Sterblichkeit ergeben sich = 5,0 : 2,6, resp. wie 9,8 : 4,8 (bei abdominaler Operation). Also ist die primäre Mortalität bei dem konservativen Verfahren gerade noch einmal so groß, als bei dem technisch einfacheren Radikalverfahren.

Der Nutzen, welchen die konservative Operation gewährt: »Erhaltung der Menstruation und Konzeptionsfähigkeit« — kommt nur für die beschränkte Zahl der Myomkranken unter 40 Jahren in Frage, und auch von diesen wiederum haben nur wenige den erhofften Nutzen davon. (Meist kommt es zum Abort oder wie Ref. sich überzeugen konnte, zu Placenta praevia oder Insertio velamentosa.) Trotz der Gefahren, welche Mutter und Kind bedrohen, muß

Digitized by Google

man zugeben, daß ein wenn auch kleiner Prozentsatz austragen kann. Ferner werden die bei ca. 12% aller radikal Operierten sich zeigenden Ausfallserscheinungen bei der konservativen Methode wegfallen. Dagegen muß man sich aber vor Augen halten, daß die konservativ Operierten häufig weder von den Beschwerden geheilt, noch dauernd vor Rezidiven sicher sind.

Für das konservative Operieren (Abdrehen, Resektion, Enukleation, Evidément) geeignet sind die isolierten subserös gestielten Myome und die in der Geburt begriffenen submukösen Knollen, falls der Uterus sonst frei von Keimen ist.

Unbedingt radikal zu operieren sind Sarkomyome und Kombinationsgeschwülste (Myom und Karzinom). Für alle breitbasigen, vielkernigen, interstitiellen Myome wird im allgemeinen die Radikaloperation rationell sein.

Die konservative Methode ist bei Frauen unter 40 Jahren — Gebärmöglichkeit vorausgesetzt — nur dann am Platze, wenn die Pat. weitere Nachkommenschaft um jeden Preis wünscht oder endlich so großen Wert auf Erhaltung der Menses legt, daß sie alle Gefahren mit in Kauf nehmen will. In solchen Fällen soll also nicht das Prinzip des Operateurs entscheiden, sondern der freie Wille der Pat., welcher der Operateur zuvor ohne Vorurteil die Sachlage klarzulegen hat.

Kroemer (Gießen).

Kleinere Mitteilungen.

26) **Schmidt.** Schußverletzungen der Wirbelsäule.

(Deutsche militärärztl. Zeitschrift 1904. Hft. 2.)

S. gibt acht kurze Krankengeschichten von Schußverletzungen der Wirbelsäule wieder, welche er während des Transvaalkrieges beobachtete. Bei allen Verwundeten bestanden Lähmungen der Extremitäten, der Blase und des Mastdarmes; fünf gingen zugrunde, über das endgültige Schicksal der drei übrigen konnte nichts in Erfahrung gebracht werden.

Verf. empfiehlt ein frühzeitiges chirurgisches Eingreifen bei derartigen Verletzungen. Nach ihm ist die Indikation zum Eingriffe gegeben, wenn unter Benutzung des Röntgenbildes mit annähernder Gewißheit angenommen werden kann, daß es sich um mehr als eine bloße Commotio medullae spinalis handelt.

Herhold (Altona).

27) **A. B. Arapow.** Über Spondylitis typhosa.

(Russ. Archiv für Chirurgie 1903. [Russisch.])

A. berichtet über zwei Fälle der Krankheit, die beide ca. einen Monat nach Ausbruch des Typhus manifest wurden. Es handelte sich um einen 26jährigen Bauer und ein 15jähriges Mädchen, die beide eine stark positive Widal-Reaktion gaben. Beide Fälle betrafen die Lendenwirbelsäule. Im ersten Falle bestand vorübergehend Blasenlähmung. Der Bauer konnte nach einem Monat entlassen werden. Er wurde mit Bettruhe auf einem Wasserkissen behandelt. Das Mädchen wurde gestreckt und in ein festes Gipskorsett gelegt, das nach 3 Wochen gegen ein abnehmbares eingetauscht wurde. Entlassung nach $3^1/_2$ Monaten.

V. E. Mertens (Breslau).

Digitized by Google

28) **Borchard.** Die Verbiegung der Wirbelsäule bei der Syringomyelie.

(Mitteilungen a. d. Grenzgebieten der Medizin u. Chirurgie Bd. XII. Hft. 4.)

Die Skoliose wird seit den Untersuchungen Bernhardt's als eines der charakteristischen Merkmale der Syringomyelie angesehen. B. fand sie unter 18 eigenen Beobachtungen nicht weniger als 17mal. Diese Verbiegung der Wirbelsäule ist ein Ausdruck für die Erkrankung resp. Atrophie oder Rarefikation des Wirbelkörpers; meist handelt es sich um eine Kombination von Skoliose und Kyphose. Der Sitz betrifft fast immer die oberen Brust- und die untersten Halswirbel. Die von anderen Autoren oft beobachtete hochgradige Schmerzhaftigkeit der Wirbelsäule konnte B. nur einmal finden. Veränderungen gröberer Natur ließen sich durch Röntgenaufnahmen weder an den Wirbelknochen noch -gelenken nachweisen. Fast in allen Fällen aber bestanden zugleich Veränderungen in anderen Gelenken des Körpers. **Haeckel** (Stettin).

29) **E. A. Heyking.** Über die primäre akute Osteomyelitis des Kreuzbeines.

(Russ. Archiv für Chirurgie 1903. [Russisch.])

H. hält diesen Fall, den er im Jahre 1892 behandelte, für den ersten mit günstigem Ausgang.

Ein 14jähriger Knabe schlug im Fallen mit dem Kreuzbein auf einen Stein. Am 3. Tage hatte er Fieber, Schüttelfrost. Er wurde für typhuskrank erklärt, und erst am 5. Tage wurde vom Verf. die Diagnose gestellt.

Das ununterbrochen schreiende Kind lag auf dem Rücken und Versuche, es auf die Seite zu wenden, vermehrten die Schmerzen. Das rechte Bein wurde in der Hüfte gebeugt gehalten und konnte wegen der Schmerzen nicht gestreckt werden, während vorsichtige Bewegung und Drehung gelang. Die Inspektion ergab nichts, dagegen war Druck auf das Kreuzbein, besonders rechts, und seitliches Zusammendrücken des Beckens sehr schmerzhaft. Vom Mastdarm aus war die äußerst empfindliche untere Kuppe eines Abszesses zu fühlen, der offenbar die ganze Beckenfläche des Kreuzbeines einnahm, mit seiner Hauptmasse aber etwas mehr nach rechts lag. Kein Stuhl seit 3 Tagen.

Die Eröffnung des Abszesses nahm H. durch das Foramen ischiadicum maj. vor, wobei sehr reichlich Staphylokokkus aureus-Eiter entleert wurde. An demselben Tage hatte Pat. reichlichen Stuhl. In 3 Tagen sank die Temperatur zur Norm. Unter Entleerung vieler Knochensplitterchen und eines erbsengroßen Sequesters ging die Heilung glatt vor sich, als nach 3 Wochen die Temperatur wieder stieg. H. suchte, »überflüssigerweise« am N. ischiadicus vorgehend, nach einer Retention, fand aber keine. In 4 Tagen war die Temperatur wieder normal, und 9 Wochen nach der Operation wurde Pat. geheilt entlassen.

Ungefähr 2 Monate später wurde Pat. von Weljaminow wegen Osteomyelitis des rechten Oberarmes operiert. Seitdem ist er gesund.

V. E. Mertens (Breslau).

30) **R. Giani.** Contributo allo studio dei teratomi sacrali.

(Clinica chirurgica 1903. Nr. 11.)

Mitteilung und genaue Beschreibung von vier einschlägigen Fällen. Bei drei von ihnen ließen sich in den Geschwülsten fötale Organanlagen erkennen, welche in Fall II als Kehlkopf, in Fall III als Pankreas- und Darmteile zu deuten waren. Fall IV stellte eine angeborene große Cyste, ohne charakteristische Merkmale in der Wandung, dar. Fall I war dadurch besonders interessant, daß er außer einer fötalen Rachenanlage eine rudimentäre Unterextremität enthielt. In seiner kurzen Epikrise zählt Verf. diese angeborenen Sakralgeschwülste den Doppelmißbildungen zu. **A. Most** (Breslau).

Digitized by Google

31) **Rodier, Capdepont et Chompret.** **Le mal perforant buccal devant la société de stomatologie.**

(Revue de stomatologie 1903. p. 566—593.)

Vorstellung von zwei Fällen von Mal perforant der Mundhöhle bei Tabikern.

1) 44jährige Frau. Vor einem Jahre fielen fast sämtliche Zähne des Oberkiefers spontan aus; gleichzeitig infektiöse Gingivitis und Alveolitis mit Sequesterbildung. Am Alveolarrande des Oberkiefers tiefe Einsenkung; in deren Grunde Geschwürsbildung mit fungösen schmerzlosen Granulationen, zwischen denen die Sonde in die Highmorshöhle gelangt.

2) Vor 3 Jahren bemerkte der betreffende Pat., Tabiker, daß Flüssigkeiten und der Rauch seiner Zigarre aus dem Munde in die Nase gelangten und fand an der Oberkieferalveole eine Perforation nach der Nase zu. Irgendwelche Zahnerkrankungen waren anscheinend nicht vorausgegangen. Vor einem Jahre stärkere Eiterung der Perforationsstelle, einige Monate später Entfernung eines großen Sequesters, der die Alveolen von vier Schneidezähnen umfaßte; hierdurch breite Eröffnung der Nasenhöhle. Im weiteren Verlaufe stießen sich kleinere Sequester ab, so daß schließlich drei Perforationsöffnungen vorhanden waren, eine nach der Nase, eine zweite nach dem Gaumen, eine in die Highmorshöhle hinein. Sensibilität im Bereiche der Alveolen und des Gaumens vollkommen erloschen, leichte Pyorrhoea alveolaris.

In den typischen Fällen von Mal perforant buccal findet man regelmäßig sowohl trophoneurotische wie infektiöse Veränderungen. Beide Prozesse sind bis zu einem gewissen Grade voneinander abhängig und beeinflussen sich gegenseitig Insbesondere befördert die Tabes entschieden die Neigung zu schwereren Alveolareiterungen.

Mohr (Bielefeld).

32) **Langemak.** **Zur Kenntnis der Vorgänge in den Speicheldrüsen nach Verlegung ihres Ausführungsganges.**

(Virchow's Archiv Bd. CLXXV. p. 299.)

Verf. hat zwei Fälle beobachtet, bei welchen infolge Verlegung des Ausführungsganges der Glandula submaxillaris durch Steine eine Bindegewebshyperplasie in der Speicheldrüse entstanden war. Im ersten Falle trat infolge der langen Dauer der Verlegung eine sehr starke Hyperplasie mit beträchtlichem Parenchymschwund auf, während im zweiten Falle nach kürzerer Verlegung des Ausführungsganges die Hyperplasie geringer war und ohne Parenchymschwund einherging. Zur Entscheidung der Frage, ob der Stein als reizender Fremdkörper oder lediglich in seiner Eigenschaft als dauerndes Hindernis des Sekretabflusses wirke, unterband er bei Hunden den Ausführungsgang. Seine diesbezüglichen Versuche ergaben, daß zunächst eine Erweiterung des Ausführungsganges sich ausbildete, gefolgt von einer Hyperplasie des gesamten Drüsenbindegewebes, welch letztere durch eine langsam entstehende venöse Hyperämie hervorgerufen wurde. Späterhin ging dann auch das Parenchym der Drüse zugrunde.

Fertig (Göttingen).

33) **T. Silvestri.** **Un caso d'incontinenza notturna fecale da ipertrofia delle tonsille.**

(Gaz. degli ospedali e delle clin. 1904. Nr. 4.)

Bei einem schwächlichen, 7jährigen Knaben, der ungeheure Mandeln mit nur wenige Millimeter breitem Zwischenraume besaß, bestand neben asthmatischen Beschwerden eine vollkommene Unfähigkeit des Sphincter ani, in schlechter Luft und während der Nacht den Stuhlgang zurückzuhalten. Nach der Tonsillotomie trat sofort vollständige Heilung ein. Auch die Atembeschwerden hörten auf und der Brustkorb entwickelte sich außerordentlich. Der Fall bildet ein Analogon zu der Beseitigung der Incontinentia urinae durch Tonsillotomie.

Dreyer (Köln).

Digitized by Google

34) **Roth.** Akute suppurative Thyroiditis.

(Amer. journ. of the med. sciences Vol. CXXVII. Nr. 1.)

Die akute eitrige Entzündung der Thyreoidea ist eine seltene Erkrankung und als primäre Affektion nur in wenigen Fällen zur Beobachtung gekommen.

Der Fall des Verf. betrifft einen 40jährigen Mann, der ohne weitere Anamnese mit den Zeichen schwerster Sepsis in das Krankenhaus eingeliefert worden war. In der Gegend der Schilddrüse fand sich eine fluktuierende Infiltration. Bei der Inzision entleerten sich aus dem linken Lappen der Schilddrüse wenige Tropfen Eiter. Der Pat. starb bald darauf. Bei der Autopsie fand sich kein primärer Herd, so daß sich der Verf. für berechtigt hält, die Schilddrüse als den Ausgangspunkt der Sepsis anzusehen; ein klinisches Bild der Erkrankung will er jedoch auf Grund dieses einen Falles nicht aufstellen. **Engelmann** (Dortmund).

35) **H. Starck.** Bericht über ösophagoskopische Diagnostik. (Aus der med. Klinik zu Heidelberg.)

(Münchener med. Wochenschrift 1904. Nr. 6.)

S. ösophagoskopiert fast nur in Seitenlage, wodurch die Überschwemmung des Gesichtsfeldes mit Schleim und die Aspiration von solchem durch den zu Untersuchenden vermieden wird, und hat in den letzten 100 Fällen niemals einen Mißerfolg bei der Einführung des geraden Rohres gehabt. Nur die Deutung der Bilder ist schwierig wegen der stetigen pulsatorischen und respiratorischen Bewegungen der Wandung der Speiseröhre, der Schleim- und Speichelsekretion, des Brechreizes usw., wodurch die Fixierung der Bilder gestört wird. — Der Bericht umfaßt die an 46 Ösophaguskranken ausgeführten 65 Ösophagoskopien, unter diesen allein 17 Fälle von Krebs, 4 von Divertikel, 3 von diffusen Erweiterungen usw., und bestätigt von neuem den großen Wert der Ösophagoskopie.

Kramer (Glogau).

36) **W. Thomas.** On congenital occlusion of the oesophagus.

(Lancet 1904. Februar 6.)

Mitteilung eines Falles von angeborenem Ösophagusverschluß und Kritik der über diese Mißbildung vorliegenden Literatur von 20 Fällen. Die Prognose ist infaust; die Kinder pflegen bis zum 4. Tage zu sterben. Nur mit Hilfe rektaler Ernährung konnten sie bislang noch etwas länger am Leben erhalten werden. Die Gastrostomie scheint im übrigen die einzige Erfolg versprechende Operation zu sein. Eine neue Idee, den Kindern Nahrung zuzuführen, glaubt Verf. aussprechen zu können: in den meisten Fällen kommuniziert nämlich nach Verf. das untere, mit dem Magen zusammenhängende Ösophagusende mit der Trachea. So meint Verf., in geeigneten Fällen mit Hilfe der Tracheotomie transtracheal in den Magen gelangen zu können. **H. Ebbinghaus** (Berlin).

37) **Lossen.** Über die idiopathische Erweiterung des Ösophagus.

(Mitteilungen a. d. Grenzgebieten d. Chirurgie u. Medizin Bd. XII. Hft. 2 u. 3.)

Im Anschluß an fünf in der Königsberger medizinischen Klinik beobachtete Fälle entwickelt L. das Bild der früher sehr seltenen, jetzt häufiger beobachteten Erkrankung. Für die Entstehung können fünf Momente in Frage kommen: 1) primärer Cardiospasmus, 2) primäre Atonie der Speiseröhrenmuskulatur, 3) gleichzeitiges Auftreten von Spasmus der Cardia und Lähmung der Ringmuskulatur der Speiseröhre infolge einer Vaguslähmung, 4) kongenitale Anlagen, besonders Vormagen, 5) primäre Ösophagitis. Bei den von L. mitgeteilten Fällen ist am wahrscheinlichsten Cardiospasmus Ursache der Erweiterung. Bei der Besprechung der Diagnostik des Leidens hebt L. die bisher zu diesem Zwecke nur selten benutzte Röntgenphotographie als ganz besonders wertvoll hervor. Am besten füllt man die Speiseröhre mit einer Mischung von Kartoffelbrei mit Wismutpulver an; die beigegebenen Photogramme zeigen in hervorragend schöner Weise den hohen Wert

Digitized by Google

dieses Verfahrens. Konsequente Fütterung des Pat. mit der Magensonde ergab in allen Fällen L.'s sehr gute Resultate, wenn naturgemäß auch eine Beseitigung der Dilatation dadurch nicht erzielt werden kann. **Haeckel** (Stettin).

38) **Franke.** Carcinoma cylindrocellulare gelatinosum oesophagi, ein Beitrag zur Lehre der Keimversprengung.

(Virchow's Archiv Bd. CLXXIV. p. 563.)

Es wird ein im pathologischen Institute zu Göttingen beobachteter seltener Fall von Gallertkrebs der Speiseröhre beschrieben, der zu zahlreichen Metastasen geführt hatte. Verf. nimmt an, daß die Neubildung aus embryonal versprengtem Magenepithel entstanden sei und führt hierfür folgende Gründe an:

1) Der Sitz im unteren Abschnitte der Speiseröhre macht die Annahme der Entstehung einer derartigen Abschnürung besonders leicht.

2) Der außerordentliche Mangel an Schleimdrüsen im oberen Abschnitte der Speiseröhre, ihre völlige Abwesenheit im unteren stellt deren Fehlen am Orte der Geschwulst als sehr wahrscheinlich hin.

3) Wenn das Karzinom aus einer Drüse hervorgegangen wäre, so müßte der drüsige, adenomatöse Bau auch stärker überwiegen, als er dies tatsächlich tut. In dem Primärtumor zumal tritt er gegenüber dem alveolären Bau ganz in den Hintergrund.

4) Zieht Verf. noch die Art der Schleimbildung heran, die in derselben Weise vor sich gehe wie in Gallertkrebsen des Magens, durch schleimige Degeneration der Zellen. Dabei treten dieselben Bilder auf, wie sie für Schleimkrebse des Magens charakteristisch sind. **Fertig** (Göttingen).

39) **L. Steiner.** Über einen Fall von Mitbewegung der Sonde synchron den Atembewegungen bei Ösophaguskarzinom. (Aus der med. Univ.-Poliklinik zu Leipzig.)

(Münchener med. Wochenschrift 1904. Nr. 6.)

Die bei der Untersuchung beobachtete Mitbewegung der Sonde beim Ein- und Ausatmen war durch eine feste Verlötung des Ösophagus mit dem Zwerchfell, wie die Sektion ergab, verursacht. **Kramer** (Glogau).

40) **W. Schiele** (Naumburg a. S.). Dauermagensonde bei Striktur der Speiseröhre.

(Münchener med. Wochenschrift 1904. Nr. 6.)

S. vermochte in einem Falle die krebsige Striktur des unteren Speiseröhrenendes durch ein 30 cm langes, gefenstertes Drainagerohr von Federhalterstärke offen zu halten, das an seinem oberen Ende mit Fadenschlingen zur Befestigung dieser an einem Zahn versehen war. Der Kranke schluckt nicht nur dicke Suppe, sondern auch gekauten Zwieback, dünne Breie, Hühnerei usw. und läßt das Rohr alle 5 Tage wechseln; er trägt es ohne Beschwerden. **Kramer** (Glogau).

41) **Stolper.** Über Kehlkopffrakturen.

(Vierteljahrsschrift f. gerichtl. Medizin und öffentl. Sanitätswesen 3. Folge. Bd. XXVII. Hft. 1.)

S. berichtet über zwei Fälle von schwerer Kehlkopffraktur, die einerseits wegen ihres Ausganges in Heilung und andererseits in forensischer Beziehung bemerkenswert sind. Der erste Fall betrifft einen Geisteskranken, der sich mit einem Messer das Lig. conicum durchschnitt und durch Aufreißen der Wunde mit dem Finger eine Längsfraktur im Schild- und Ringknorpel erzeugte; Tracheotomia inferior und Übernähung der Frakturstellen; Heilung nach 5 Wochen. Interessant hierbei war, daß der Verletzte trotz des stark zerstörten Kehlkopfes noch deutlich mit heller, vernehmbarer Stimme sprechen konnte, und daß die Atmung so wenig beeinträchtigt und der Blutverlust so gering war, daß der Ver-

Digitized by Google

letzte noch 5—6 Minuten aufrecht stehen und ohne Unterstützung den Weg vom Tatorte zum Operationsraum über mehrere Treppen hinweg zurücklegen konnte. In forensischer Beziehung ist dieses Moment beachtenswert, da es darauf hinweist, daß bei Kehlkopfverletzten der Ort, wo der Verletzte aufgefunden wird, nicht immer mit dem Tatorte identisch zu sein braucht.

Der zweite Fall betrifft einen jungen, 15jährigen Bergarbeiter, der von einem Schlepper gewürgt worden war. Wenn sich auch in diesem Falle über den Sitz und die Ausdehnung der Fraktur nichts Bestimmtes sagen läßt — objektiv war nichts zu sehen —, so nimmt S. dennoch auf Grund des klinischen Bildes eine Zusammenhangstrennung des Kehlkopfgefüges an, die anscheinend submukös verlief und daher zu einer sichtbaren Blutung keinen Anlaß gegeben hat. Ausführung der Tracheotomia superior; Heilung nach 4 Wochen. S. betont hierbei, daß nicht bloß bei alten Leuten mit verknöchertem Kehlkopfe, sondern auch bei jugendlichen Individuen mit elastischem Knorpel Frakturen entstehen können, die weniger sichtbar als fühlbar sind. Er gibt im Anschluß hieran die Beschreibung dreier Präparate von Fraktur des Schildknorpels, bei denen die Verletzung weniger durch den Gesichtssinn als durch die Tastung festzustellen war.

Deutschländer (Hamburg).

42) Boncabeille. Kyste hydatique suppuré du poumon, ouverture dans les bronches et la plèvre. Thoracotomie. Guérison.

(Arch. de méd. et de pharm. milit. 1904. Nr. 3.)

Bei einem 26jährigen Manne traten zunächst die Erscheinungen einer rechtsseitigen trockenen, dann einer eitrigen Entzündung, schließlich die eines mit den Bronchien kommunizierenden Pyopneumothorax auf. In dem aspirierten Eiter wurden Staphylo- und Streptokokken gefunden. Bei der Thorakotomie wurde eine dicke, weiße Membran entfernt, im Eiter fanden sich typische Echinokokkenhäkchen. Nach der Operation ungestörter Heilungsverlauf.

Verf. ist der Meinung, daß sich die Cyste zuerst im unteren Lungenlappen entwickelt habe, dann in die Bronchien eingedrungen sei und schließlich den Pyopneumothorax hervorgerufen habe. **Herhold** (Altona).

43) Würth v. Würthenau. Beiträge zur Sprengwirkung penetrierender Projektile in den Brust- und Baucheingeweiden.

(Deutsche militärärztl. Zeitschrift 1904. Hft. 2.)

Verf. bespricht zwei Schußverletzungen, welche durch Schuß aus nächster Nähe mit dem Infanteriegewehr Modell 88 hervorgerufen waren. Im ersten Falle war das Projektil in die Lebergegend eingedrungen, hatte das Colon transversum, ferner das Jejunum an zwei Stellen, Mesenterium, Duodenum, die Aorta abdominalis, den M. ileopsoas, endlich die linke Niere durchbohrt und war in der linken Lendengegend ausgetreten. Der Tod erfolgte nach $^1/_2$ Stunde. Merkwürdigerweise wurde bei der Obduktion kein Darminhalt in der Bauchhöhle gefunden; aus diesem Grunde, nämlich, da die Darmschlingen leer gewesen sein müssen, glaubt W., daß die relativ großen Öffnungen im Dünndarm nicht durch Sprengwirkung, sondern vielmehr durch ein mit dem Tode eintretendes Nachlassen der Darmkontraktion bedingt gewesen seien.

Im zweiten Fall, in welchem der Schuß gegen die Herzgegend abgegeben war, nahm der Schußkanal folgenden Verlauf: Eintritt in die Brusthöhle zwischen 6. und 7. linken Rippenknorpel, Durchbohren des linken unteren Lungenlappens, des Zwerchfelles, der Leber, des Magens, Streifschuß am Wirbelkanal mit Verletzung der austretenden Nerven. Laparotomie 3 Stunden nach der Verletzung, Naht der Verletzungen der Leber und des Magens. Tod 2 Stunden nach der Operation. Die großen Risse in der Leber ließen an eine hydrodynamische Wirkung des Geschosses denken.

Verf. spricht sich für baldige Laparotomie bei allen Bauchschüssen auch im Felde aus; dieselbe soll nach ihm bereits auf dem Hauptverbandplatz ausgeführt werden. **Herhold** (Altona).

Digitized by Google

44) Neuhaus. Urologische Beiträge.

(Monatshefte für praktische Dermatologie Bd. XXXVII. Nr. 4.)

1) Intoxikation mit Eukain α. Sehr bald nach der Einspritzung einiger Gramm frischer 1%iger Eukain α-Lösung in die vordere Harnröhre eines Knaben mit Cystitis traten Blasenschmerzen, Facialiskrämpfe, toxische und klonische Krämpfe der Extremitäten auf. Nach kurzer Zeit schwanden die Symptome, wiederholten sich aber nach einer zweiten solchen Injektion. Kokain wurde gut vertragen.

2) Eigentümlicher Krampf in der vorderen Harnröhre. Bei einem Pat. mit chronischer Gonorrhöe, der schon wiederholt bougiert worden war, wurde das Instrument beim Herausziehen plötzlich in der Mitte der Pars pendula festgehalten und konnte nur sehr schwer entfernt werden.

3) Über Spermatocystitis. Akute Spermatocystiden hat Verf. (wie wohl jeder Urologe) öfter gesehen; chronische nur drei, mit sehr geringen Beschwerden, Polutionen, »dumpfen Sensationen« beim Stuhlgang, Brennen beim Koitus. Ein Fall wird ausführlicher beschrieben, wobei unangenehme Gefühle beim Beischlaf und gelbliche Verfärbung des Samens aufgefallen waren; im Samenblasensekret reichlich Eiterkörperchen. Eine Gonorrhöe war lange vorhergegangen. Durch Massage und Mastdarmspülungen trat schnell Heilung ein.

Jadassohn (Bern).

45) F. C. Valentine and T. M. Townsend. Abnormal frequency of urination treated with epidural injections.

(New York med. record 1903. September 26.)

V. und T. haben in dem Manhattan-West-Hospital funktionelle Störungen der Harnentleerung mit epiduralen Injektionen behandelt. Inkontinenz, Enuresis und Pollakiurie wurden erfolgreich beeinflußt. Mit Sorgfalt ausgeführt, bedeuten diese Eingriffe keine Gefahr und sind nicht schmerzhafter als irgendeine subkutane Injektion.

Es wurden etwa 5—10 ccm einer $^1/_{10}$%igen normalen warmen Salzlösung einmal wöchentlich in den Sakralkanal eingespritzt (durch den Hiatus zwischen Periost und Dura mater).

Die Methode ist genauer von Cathelin (»Les injections épidurales«, Paris, Baillière, 1903) beschrieben, der ungefähr alle 2 Tage eine Einspritzung macht.

Loewenhardt (Breslau).

46) R. Lightburn Sutton. The internal administration of methylene blue as an aid in the diagnosis of urethro-perineal fistula.

(New York med. record 1903. September 5.)

In einem Falle von Perinealabszeß gonorrhoischen Ursprunges konnte Verf. durch interne Darreichung von Methylenblaukapseln an der Färbung des Tampons einen Zusammenhang mit der Harnröhre feststellen.

Verf. empfiehlt dieses Verfahren besonders für Fälle, in denen durch eine Sonde die vermutete Kommunikation nicht gefunden werden kann.

Loewenhardt (Breslau).

47) C. Engelbreth. Technik der Urethralinjektionen. Kapazität der Urethra ant. und Spannungsdruck des Sphinkter, berücksichtigt in der Konstruktion einer neuen Gonorrhöespritze.

(Monatshefte für praktische Dermatologie Bd. XXXVII. Nr. 1.)

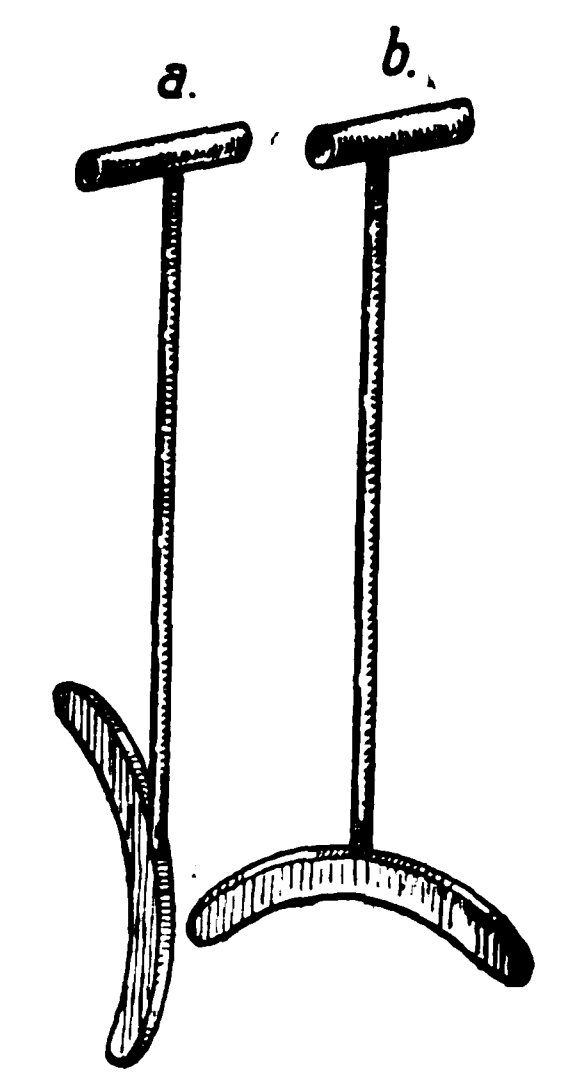
Auf Grund von ausführlich wiedergegebenen Erwägungen, die freilich nicht in allen Punkten überzeugend sind, stellt E. als Forderung für die Behandlung der Gonorrhöe die Sätze auf: daß bei der Urethritis anterior die Menge der Injektionsflüssigkeit stets übereinstimmen soll mit der augenblicklichen Kapazität der Harnröhre (welche im Verlaufe der Gonorrhöe wechselt), ohne daß der Sphinkter

Digitized by Google

forciert wird. Die Bedingungen für Injektionen werden gefunden durch Untersuchung der Druckverhältnisse des Sphinkter, der Reflexkontraktionen und event. Erschlaffung bei permanentem Drucke; die Injektionsspritze soll sterilisiert werden können, ebenso die Schale; der Pat. soll in der Antisepsis unterwiesen werden. Zur Klarlegung des zweiten Punktes hat Verf. einen eigenen Apparat konstruiert, mit welchem es gelingt, Kapazität der vorderen Harnröhre und »Druck des Sphinkter« zu messen. Die Untersuchungen mit diesem Instrumente haben als praktische Resultate ergeben (die theoretischen Erörterungen würden uns zu weit führen), daß der Rauminhalt einer Spritze zur Behandlung der Urethra anterior mindestens 21,5 ccm sein muß, daß der Druck $^1/_{10}$ Atmosphäre nicht überschreiten darf, daß die Injektionen langsam und am besten kurz und wiederholt vorzunehmen sind (da sonst der Sphinkter ermündet wird), und daß prolongierte Injektionen mit niedrigem Druck, die Harnröhre nur halb gefüllt, zu machen sind. Für Injektionen in die Urethra posterior müssen die Spritzen 25 ccm Rauminhalt haben; man soll bei leerer Blase injizieren, während Pat. Urin zu lassen versucht (dann ist der Druck nur $^1/_{20}$ Atmosphäre; sonst muß der Druck größer sein, $^1/_6$ Atmosphäre, oder länger wirken). Auf Grund dieser Feststellungen hat E. eine sterilisierbare »Ventilspritze« konstruiert, die für vordere und hintere Harnröhre geeignet ist und mit welcher stets eine Flüssigkeitsmenge in die erstere eingespritzt werden kann, welche ihrer Kapazität entspricht. **Jadassohn** (Bern).

48) **Lydston.** A prostatic tractor for perineal-prostatectomie.

(Annals of surgery 1903. September.)



Das für das Herabdrücken der Prostata bestimmte Instrument wird im geschlossenen Zustande (*a*) durch eine Öffnung der Pars membranacea der Harnröhre in die Blase eingeführt. Durch Fingerdruck von der am Damm gesetzten Operationswunde aus wird es geöffnet (*b*). Übt jetzt der Assistent am Handgriff einen Zug aus, so wird die Vorsteherdrüse nach vorn in die Wunde gedrängt.

Herhold (Altona).

49) **E. Loumeau.** Prostatectomie totale transvesicale par la voie sus-pubienne — opération de Freyer.

(Ann. des malad. des org. génito-urin. Bd. XXII. Hft. 2.)

Verf. behandelte einen über 80 Jahre alten Prostatiker, bei dem schon zu drei verschiedenen Malen wegen sekundärer Blasensteine der hohe Blasenschnitt ausgeführt worden war. Der Sinus retro-prostaticus der Blase bildete einen außerordentlich großen intravesikalen Prolaps. Als der Kranke dann von neuem an einer sehr schmerzhaften kalkulösen Cystitis erkrankte, bildete sich in der alten Operationsnarbe eine hypogastrische Blasenfistel, durch die sich fast der ganze Urin entleerte. Die Prostata machte im Mastdarm einen orangegroßen Vorsprung. Verf. führte nun bei dem Kranken die transvesikale totale Prostatektomie nach Freyer aus: breite Eröffnung der Blase mittels Sectio alta; quere Inzision der hinteren unteren Blasenwand direkt auf die vorspringende Prostata; Exstirpation derselben. Die linke Prostatahälfte wurde in drei, die rechte in zwei Stücken entfernt. Drainage usw. Es trat vollkommene, auch funktionelle Heilung ein, obwohl 8 Tage nach der Operation infolge einer schweren Bronchitis eine postoperative Extrophie der Blase eintrat. **P. Wagner** (Leipzig).

Digitized by Google

50) W. Meyer. Prostatectomy and galvanocaustic prostatectomy (Bottini's operation); their present status in the radical treatment of the hypertrophied prostate gland.

(New York med. record 1903. Oktober 24.)

An der Hand einer ausführlichen Statistik von 59 in 5 Jahren operierten Pat. mit nur 7 Todesfällen weist M. nach, daß in gut ausgewählten Fällen die Operation Bottini's mit voller Berechtigung besonders dann vorzuschlagen sei, wenn die Prostatektomie kontraindiziert oder vom Pat. zurückgewiesen sei. Zwei Todesfälle werden auf die spinale Anästhesie mit sterilisierter Tropakokainlösung geschoben und sollen noch näher veröffentlicht werden; ein Pat. starb nach 30 Stunden an akuter Sepsis, war aber schon chronisch infiziert und hatte fortgeschrittene doppelseitige Pyelonephritis; ein unglücklicher Ausgang wurde durch Perforation der Blase durch den oberen Schnitt und Eiterung im Cavum Retzii hervorgerufen. Einmal trat Pneumonie auf. Ein Kranker starb nach 8 Tage später ausgeführter Sectio alta. Ein weiterer an embolischer Pneumonie nach linksseitiger Phlebitis der Saphena. Drei weitere Todesfälle traten 6—10 Wochen nach der Operation ein; es hatte aber schon vorher Pyelonephritis bestanden. 24 Kranke leben noch.

Im einzelnen muß die genaue Statistik im Original nachgelesen werden.

Durch verbesserte Technik und Auswahl der Fälle hat Verf. die Resultate immer mehr verbessert. Besonders zur Vermeidung von Verletzungen der Harnröhre wird die Drüse nicht mehr mit dem Schnabel des Brenners fest zusammengedrückt, sondern nur mäßig angehakt. Von Folgezuständen wären noch eine Verletzung des Mastdarmes und in sechs Fällen Epididymitis mit zweimaliger Abszedierung zu bemerken.

Die Blase wird mit Luft oder Wasser gefüllt. In 20 Fällen wurde ein guter Urinstrahl erzeugt, in 32 Fällen Schmerzlosigkeit beim Wasserlassen. Impotenz resultierte in 2 Fällen.

M. macht aufmerksam auf die Notwendigkeit der Registrierung der Sexualfunktionen vor und nach den Prostataoperationen und glaubt, daß die Enukleation viel häufiger nach dieser Richtung hin schädige.

Die Anästhesierung besteht jetzt in 3%iger Eukainlösung und einer während der Schnitte eingeleiteten Suggestivnarkose mit gleichen Teilen Alkohol und Wasser. Übrigens hat die lokale Schmerzhaftigkeit sich sehr vermindert, seit M. die Drüse mit dem Schnabel nicht mehr komprimiert. Chetwood's Modifikation (cf. d. Bl. 1901 p. 1292 und 1902 p. 846) erfordert allgemeine Narkose und längere Bettlage. Young's verschieden gestaltete Glühmesser erscheinen ganz praktisch. Litholapaxie und Bottini in einer Sitzung kann gut ausgeführt werden.

Drüsen von starker und mittlerer Härte sollen enukleiert werden, weiche Drüsen, besonders wenn sie nicht vom Mastdarm aus getastet werden können, sondern das Cystoskop die Hypertrophie bestätigt und die Pat. älter und heruntergekommen sind, werden am besten für Bottini reserviert; schließlich kann die Prostatektomie immer noch nachgeholt werden.

Zum Schluß spricht M. die Überzeugung aus, daß Prostatektomie und galvanokaustische Prostatotomie die beiden Methoden der Wahl für die radikale Kur der Prostatahypertrophie bleiben werden. **Loewenhardt** (Breslau).

51) M. Mayer (Simmern). Intraperitonealer Blasenriß. Zerreißung und Abreißung des Bauchfells von der Blase.

(Vierteljahrsschrift für gerichtl. Medizin u. öffentl. Sanitätswesen 3. F. Bd. XXVII. Hft. 1.)

Ca. 40jähriger Mann fiel in betrunkenem Zustande von einem Wagen, ging noch $^1/_2$ km nach Hause. Harndrang, Unfähigkeit zu urinieren. Ein ohne große Schwierigkeit eingeführter Katheter entleerte in 2 Stunden nahezu 2 l Urin von heller Farbe; trotzdem wurde die Diagnose auf Harnblasenruptur gestellt und ca. einen halben Tag nach dem Unfall operiert (im Bauernhaus ohne sachverständige

Digitized by Google

Assistenz). Man fand Zerreißung des Bauchfells über der Blase, aber keinen Blasenriß. Die Blase wurde nicht inzidiert. Erst die Sektion ergab einen 7 cm langen, intraperitonealen, alle Schichten durchsetzenden, in sagittaler Richtung verlaufenden Blasenriß! **F. Brunner** (Zürich).

52) **Radouan.** **Large rupture de la vessie, par éclatement, extraperitonéale. Laparotomie. Guérison.**

(Arch. de méd. et de pharm. milit. 1904. Nr. 1.)

Infolge eines Dolchstiches in die linke Gesäßhälfte fiel ein Mann zu Boden, und zwar mit dem Unterbauch auf einen orangengroßen Kieselstein, wobei er gleich das Gefühl hatte, daß im Leib etwas entzwei riß. Bei der Aufnahme ins Hospital bot der Verletzte das Bild der inneren schweren Blutung, Urinieren war unmöglich, mit dem Katheter wurden 100 g blutigen Urins entleert. Es bestand im Hypogastrium eine ausgedehnte Dämpfung. Die Schwäche des Mannes war so groß, daß erst nach 28 Stunden die suprapubische Laparotomie ausgeführt werden konnte. Hierbei wurde ein 7 cm langer, extraperitonealer, klaffender Riß an der vorderen Blasenwand entdeckt. Derselbe wurde durch einen großen Blutklumpen derartig geschlossen, daß eine Urininfiltration des umgebenden Gewebes nicht eingetreten war. Der Blasenspalt wurde bis auf eine für das Drain bestimmte Öffnung durch Seidennähte nach Lembert vernäht, die unteren Blasenränder an die Haut befestigt, so daß eine lippenförmige Blasenfistel im unteren Winkel vorhanden war, in der das Drainrohr lag, das aber als nutzlos bald fortgelassen wurde. Die Blasenfistel schloß sich nach 6 Wochen; dann wurde der Verletzte als geheilt entlassen. Verf. weist darauf hin, daß extraperitoneale Blasenrisse infolge indirekter Gewalt und ohne Beckenbruch — im vorliegenden Falle lag kein Beckenbruch vor — selten seien. Außerdem bespricht er das Ungewöhnliche, daß ein so großer Blasenriß durch ein Blutgerinnsel so völlig verschlossen wurde, und daß dadurch eine Urininfiltration ausblieb. **Herhold** (Altona).

53) **J. B. Seltowitsch.** **Über intraabdominale Blasenrisse.**

(Russki Wratsch 1903. Nr. 41 u. 42.)

An der Hand der Literatur und sechs eigener Fälle aus dem weiblichen Obuchowhospital bespricht S. ausführlich diese Verletzung. In einem Falle waren die Serosa und die Schleimhaut zerrissen bei unversehrter Muskularis; Mechanismus nicht aufgeklärt; Laparotomie am nächsten Tage; im Becken alte Verwachsungen. Tamponade der Bauchhöhle; am 8. Tage kam Harn aus der Wunde, letztere wurde gangränös, und nach 6 Tagen starb Pat. — Von den diagnostischen Hilfsmitteln empfiehlt S. die Katheterisation; entleeren sich dabei sehr große Mengen (1,5 Liter und mehr) Harn mit viel Eiweiß, so beweist das eine Blasenruptur; ebenso das vollständige Fehlen von Harn in der Blase. Dagegen sprechen mittlere Mengen für extraperitoneale Ruptur. Ausnahmen sind natürlich möglich. Zuweilen kann ein Blasenriß Ruptur einer extra-uterinen Schwangerschaft vortäuschen (es wird ein Fall beschrieben, der nach Untersuchung der Blase richtig gedeutet wurde; sehr starke Blutung aus der Blasenwunde; Operation, Tod). In der russischen Literatur fand S. 26 Fälle beschrieben, also mit den seinigen 32. 15 Nichtoperierte starben, von 17 Operierten genasen 4. In der ausländischen Literatur sind 35 nach Operation geheilte Fälle beschrieben. — Die 6 Fälle des Verf. wurden alle operiert, davon 1 geheilt (Operation 3 Tage nach der Verletzung; Naht der Blasenwunde, Drain in das hintere Scheidengewölbe, Tampon in die Bauchwunde; am 12. Tage kam Harn aus der Wunde, doch schloß sich die Fistel nach 11 Tagen. 1/2 Jahr später mußte eine Operation wegen Eventration ausgeführt werden. — In 4 Fällen wurde die Blasenwunde genäht, 2mal nicht: im oben erwähnten und in einem schweren Falle von gleichzeitigem Bruch des Beckenknochens. Bezüglich des Mechanismus spricht sich S. für Berndt's Erklärung aus. Die Naht der Blasenwunde ist fast immer angezeigt.

Gückel (Kondal, Saratow).

Digitized by Google

54) **Patel.** **Malformations congénitales de l'ouraque.**
(Revue mens. des malad. l'enfance Bd. XXII. p. 60.)

Der Urachus war bei dem 3jährigen Kinde zu einer spindelförmigen, an der breitesten Stelle 2 Fäuste dicken Cyste erweitert, eine enge Lichtung nach der Blase erhalten. Incontinentia urinae. Operation durch Inzision und Capitonnage nach Art der Vernähung von Höhlen bei Operationen von Leber-Echinokokken. Anscheinend völlige Heilung, auch der Inkontinenz. **Christel** (Metz).

55) **Mignon.** **Pyonephrite prise pour une péritonite appendiculaire.**
(Gaz. des hôpitaux 1904. Nr. 12.)

Der Irrtum war dadurch entstanden, daß die rechte, kranke Niere ungewöhnlich tief stand. Ein anderer Chirurg hatte inzidiert und die vermeintliche Absceßhöhle drainiert. M. machte dann die sekundäre Nephrektomie. Heilung.
V. E. Mertens (Breslau).

56) **D. Schwarz.** **Anurie infolge Stein bei Mangel der anderen Niere.**
(Liečnički viestnik 1904. Nr. 2. [Kroatisch.])

Der 60jährige Pat. verspürte vor 3 Tagen einen plötzlichen Schmerz im linken Hypochondrium; der Schmerz war krampfartig, dauerte einige Stunden, hörte auf und kam wieder. Vom Beginne der Erkrankung vollständige Anurie.

Verf. nahm linksseitige Nephrolithiasis mit konsekutiver reflektorischer Anurie auch der rechten Niere an und führte am 12. Januar die Nephrotomie aus, wobei aus dem Nierenbecken ein bohnengroßer Stein entfernt wurde. Naht der Niere, Drain bis ins Becken. — Die ersten Tage guter Verlauf; nur Pat. febril. Am 5. Tage Delirien, klonische Krämpfe, Pat. verfällt und stirbt 14 Tage p. op. Bei der Sektion wurde vollständiger Mangel der rechten Niere und des rechten Harnleiters gefunden. Links akute Pyelonephritis. Wäre rechts eine gesunde Niere vorhanden gewesen, so hätte Pat. diese Störung überstehen können; die Urämie war Folge der seltenen Anomalie. **v. Čačković** (Agram).

57) **Schmieden.** **Ein Fall von schwerer Bauchschußverletzung.**
(Niederrhein. Gesellschaft für Natur- und Heilkunde zu Bonn. 18. Januar 1904. Sonderabdruck.)

Vorstellung eines 14jährigen Knaben, der 7 Stunden nach einem Nahschuß aus einer Flobertpistole von 6 mm Kaliber in schwer kollabiertem Zustande eingeliefert wurde. Der Einschuß lag in der Mitte zwischen Nabel und Symphyse. Laparotomie. Es fanden sich 12 Löcher im Dünndarm und 5 im S romanum. Übernähung, Drainage mit Gazestreifen. Während der Rekonvaleszenz überstand Pat. noch eine schwere Pneumonie beider Unterlappen, und durch das beständige Husten wich die Bauchnaht auseinander; auch kam er durch profuse Diarrhöen sehr herunter. Schließlich erfolgte jedoch Heilung. **M. v. Brunn** (Tübingen).

Berichtigungen.

Die Zeilen 7—9 auf p. 302 (136. Sitzung der Freien Vereinigung der Chirurgen Berlins) gehören an den Schluß des Vortrages von Herrn Rosenstein: Über eine Gefahr der Bottini'schen Operation. p. 301. — P. 344 Z. 12 von ob. lies Haberern statt Haberer. — Das auf p. 321 referierte Werk über das evangelische Krankenhaus Köln ist bei Georgi in Bonn verlegt.

Originalmitteilungen, Monographien und Separatabdrücke wolle man an *Prof. E. Richter* in Breslau (Kaiser Wilhelmstraße 115), oder an die Verlagshandlung *Breitkopf & Härtel*, einsenden.

Druck und Verlag von Breitkopf & Härtel in Leipzig, Nürnbergerstraße 36/38.

Digitized by Google

Zentralblatt
für
CHIRURGIE

herausgegeben
von

E. von Bergmann, F. König, E. Richter,
in Berlin, in Berlin, in Breslau.

Einunddreifsigster Jahrgang.

Wöchentlich eine Nummer. Preis des Jahrganges 20 Mark, bei halbjähriger Vorauszahlung. Zu beziehen durch alle Buchhandlungen und Postanstalten.

Nr. 18. **Sonnabend, den 7. Mai.** **1904.**

(Aus dem chirurgisch-poliklinischen Institut der Universität Leipzig.)

Über Operationen unter unmittelbarer Leitung der Röntgenstrahlen.

Von

Prof. Dr. Perthes.

Das Programm des diesjährigen Kongresses der deutschen Gesellschaft für Chirurgie kündigte einen Vortrag von Herrn Holzknecht (Wien) an »über chirurgische Eingriffe bei abwechselndem Röntgen- und Tageslicht«. Da der Vortrag nicht gehalten wurde, war es mir unmöglich, die folgenden Bemerkungen so, wie beab-

Digitized by Google

sichtigt war, in einer Diskussion des Vortrages zu machen. Es sei daher gestattet, an dieser Stelle eine Einrichtung mitzuteilen, welche sich seit September 1903 in dem chirurgisch-poliklinischen Institut der Universität Leipzig für Operationen unter unmittelbarer Leitung der Röntgenstrahlen in Gebrauch befindet.

Das Bedürfnis, für diesen Zweck, den allem Anschein nach auch Herr Holzknecht verfolgt, eine besondere Einrichtung zu treffen, ergab sich zuerst bei der Extraktion von Nadelbruchstücken im Daumen- und Kleinfingerballen. Durch die Methode der Fremdkörperpunktion[1], bei welcher eine Nadel unter unmittelbarer Leitung der Röntgenstrahlen auf den Fremdkörper eingestoßen wird und als Wegweiser liegen bleibt, ist das Auffinden solcher Fremdkörper zweifellos wesentlich erleichtert. Der Umstand jedoch, daß nach dem Einstoßen der Punktionsnadel im »Röntgenzimmer« sich die Überführung des Patienten nach dem Operationssaale notwendig macht, und daß auf diesem Wege die Wegweisernadel sich verschieben, die Asepsis gestört werden kann, rief den Wunsch wach, sofort nach der Punktion noch im Röntgenraume selbst, während der Pat. ruhig in seiner Lage bleibt, der Punktionsnadel entlang auf den Fremdkörper einschneiden oder überhaupt anstatt mit der Punktionsnadel mit den Operationsinstrumenten unter direkter Leitung der Röntgenstrahlen auf den Fremdkörper vorgehen zu können. Hierzu ist es notwendig, daß der Übergang von der Röntgendurchleuchtung zur gewöhnlichen Beleuchtung und umgekehrt in jedem Momente rasch und prompt vollzogen werden kann. Es muß der Operateur, ohne auf Hilfspersonen angewiesen zu sein oder die Asepsis seiner Hände durch Berührung von Fluoreszenzschirm oder Kontakten aufzuheben, in jedem Momente selbst die Verdunkelung bewerkstelligen, das Röntgenlicht einschalten, den Fluoreszenzschirm vorhalten können.

Zur Erfüllung dieser Forderung habe ich September 1903 einen Tisch aus Holz[2] anfertigen lassen, unter dessen Tischplatte die Röntgenröhre sich befindet, während über derselben in einem Scharnier beweglich der Fluoreszenzschirm herauf und heruntergeklappt werden kann. (Vgl. Fig. 1.) Unten am Tische befinden sich drei Pedale welche von den Füßen des Operateurs bedient werden. Die Bewegung des Pedals 1 hebt oder senkt den Fluoreszenzschirm, ein Druck auf Pedal 2 schaltet das elektrische Licht der Operationslampe aus (bezw. ein), während ein Druck auf Pedal 3 den Primärstrom des Induktors schließt, so daß die Röntgenröhre in Funktion tritt.

Für den Gebrauch z. B. bei der Extraktion einer im Kleinfingerballen abgebrochenen Nähnadel sitzt die Pat., deren vorher

---

[1] Perthes, Über Fremdkörperpunktion. Zentralblatt für Chirurgie 1902. p. 841.

[2] Von der Firma Oscar Schöppe, Blitzableiterfabrik, Leipzig, Bairische Straße 3.

Digitized by Google

desinfizierte Hand nach der von Braun angegebenen Methode in der nötigen Ausdehnung anästhesiert und deren Arm nach v. Esmarch blutleer gemacht ist, neben dem Operateur am Tisch. Ein Assistent findet auf der anderen Seite des Operateurs genügend Raum. Die Tischplatte trägt ebenso wie die Unterfläche des Fluoreszenzschirmes ein aseptisches Tuch (Fig 2). So kann der Operateur neben völliger Wahrung der Asepsis mit Leichtigkeit die Lage des Fremdkörpers bestimmen, dann bei elektrischer Beleuchtung den geeigneten Hautschnitt ausführen, nach erneutem Übergang zur

Fig. 1.




Fig. 2.



Röntgendurchleuchtung den Fremdkörper fassen und ihn endlich wieder bei elektrischem Lichte extrahieren. Die Möglichkeit, in jedem beliebigen Momente einer Operation eine nur kurz dauernde Röntgendurchleuchtung auszuführen, ist der mit unserer Einrichtung verfolgte und erreichte Zweck.

Es sei noch bemerkt, daß der untere Körperteil des Operateurs durch eine Bleiplatte vor den schädlichen Wirkungen der dicht vor ihm befindlichen Röntgenröhre sicher geschützt ist. Ebenso ist es möglich, die Hände des Operateurs durch auf dem Tisch liegende

Digitized by Google

Metall- bezw. Glasplatten zu schützen, die ähnlich wie eine Blende nur den zu durchleuchtenden Teil freilassen, da der Operateur auf dem Schirme nicht seine Finger, sondern nur den vorderen Teil seiner Instrumente im Schattenbilde zu erkennen braucht.

Unser Tisch ist den Bedürfnissen einer Poliklinik entsprechend vorwiegend für Operationen an den oberen Extremitäten gedacht und hat uns bei Fremdkörperextraktionen gute Dienste geleistet. Es dürfte nicht schwer sein, die Konstruktion anderen Verhältnissen anzupassen und die zugrunde liegende Idee für andere Zwecke — die Operation von Gelenkmäusen und die Reposition dislozierter Frakturen mit unmittelbar folgendem fixierenden Verband — nutzbar zu machen. Mein Versuch, die Reposition der kongenitalen Hüftluxation unter direkter Leitung der Röntgenstrahlen auszuführen, stieß auf die Schwierigkeit, daß die Schatten der Hüftknochen doch nicht genügend scharf auf dem Fluoreszenzschirme hervortraten. Immerhin dürften Versuche, das Gebiet der Operationen unter direkter Leitung der Röntgenstrahlen zu erweitern, nicht ganz aussichtslos sein.

---

1) **Quénu** et **Landel.** Les micro-organismes de l'air dans les salles d'opération et d'hôpital; recherche d'un procédé de désinfection.

(Bull. et mém. de la soc. de chir. de Paris T. XXVIII. p. 1184.)

Seit mehr als 20 Jahren hat sich die Erkenntnis Bahn gebrochen, daß die Gefahren einer Wundinfektion durch die Luft verschwindend gering sind im Verhältnis zu der durch Übertragung pathogener Keime durch direkte Berührung mit ungenügend desinfizierten Händen, Instrumenten, Tupfern u. dgl. Q. teilt diese Anschauung und steht, wie bekannt, ganz auf dem Boden der modernen Asepsis, glaubt jedoch, daß die Bedeutung der Luftinfektion doch von manchem Chirurgen unterschätzt wird. Er sagt: »Die Nutzlosigkeit des Spray während der Operationen und der Nutzen oder der Nutzlosigkeit eines aseptischen operativen Milieu sind zwei ganz verschiedene Fragen, die man nicht miteinander verwechseln darf.« — Zur Klärung der Frage unternahm er mit L. während zweier Jahre eine sehr große Zahl sorgfältiger bakteriologischer Untersuchungen der Luft der Operations- und Krankensäle, wie sie in ähnlicher Weise schon 1893 von Müller in Halle und 1897 von Flügge in Breslau angestellt worden sind. Ihre Untersuchungen erstrekten sich auf folgende drei Hauptpunkte:

1) Einfluß der verschiedenen äußeren Bedingungen auf die Zahl der in der Luft eines Operationssaales enthaltenen Keime;
2) Spezifität und Virulenz dieser Keime;
3) Wahl eines praktischen wirksamen Verfahrens, die Luft der Operationsräume zu desinfizieren.

Digitized by Google

Bezüglich des Details der Anordnung und Ergebnisse der Versuche muß auf das Original verwiesen werden. Hier sei nur des Gesamtresultates gedacht:

Die Ergebnisse bezüglich Punkt 1 und 2 bestätigen die Resultate der Untersuchungen Müller's. Selbst in Operationssälen für septische Kranke ist der Keimgehalt der Luft gering, sowie genügend lang jede Luftbewegung im Saale vermieden wurde, steigt hingegen auch in den aseptischen Operationsräumen sehr rasch zu erheblicher Höhe, sowie viele Personen sich in demselben bewegen. Es handelt sich um Schimmelpilze (ca. 2—6%), Hefepilze (2—6%), Bakterien (90—95%); pathogene Bakterien bildeten indes die Minderheit. Als praktische Schlußfolgerungen stellen die Autoren folgende, ja längst anerkannte Forderungen auf: 1) Beschränkung der Zahl der Zuschauer; 2) diese dürfen den Operationssaal erst betreten, wenn alles zur Operation fertig gestellt ist; 3) jede Unterhaltung, unnötiges Umhergehen und Bewegung der Luft während der Operation ist verboten; 4) abgesehen von Erkrankung des Chirurgen an Schnupfen oder Paruliden ist die Anwendung besonderer Gesichtsmasken unnötig.

Weitere zahlreiche Versuche zur Entscheidung der Frage, wie man am besten den Keimgehalt der Luft vermindern, die Luft der Operationsräume möglichst desinfizieren könne, ergaben, daß die einfache Feuchthaltung der Luft durch vorgängiges Verstäuben von destilliertem Wasser ihren Keimgehalt zwar herabsetze, aber doch nicht hinreiche; ungenügend war auch die Verstäubung 5%iger Karbol- und 1‰iger Sublimatlösung. Die besten, und zwar sehr gute Resultate ergab hingegen die Pulverisation von Wasserstoffsuperoxyd (10 g pro Kubikmeter). Der Keimgehalt der Luft sank vor Beginn der Operation bis auf 0,87 Kolonien pro Petrischale, stieg während der Operation bei Anwesenheit von 8—25 Personen auf 36,4 Kolonien im Durchschnitt (bei Verstäubung von Wasser auf 100, bei Karbolspray auf 50, bei Sublimatpulverisation auf 80) pro Schale.

Tuffier, der ähnliche Untersuchungen anstellte, betont in der Diskussion, daß die Verstäubung gekochten Wassers durch einen kräftigen Dampfspray gleich gute Resultate liefere.

Reichel (Chemnitz).

---

2) **Albers-Schönberg.** Über den derzeitigen Stand des Nachweises von Konkrementen im menschlichen Körper mittels Röntgenstrahlen.

(Zeitschrift für ärztl. Fortbildung 1904. Nr. 2.)

Während der praktische Wert des Röntgenverfahrens für den Nachweis von Gallensteinen trotz der Fortschritte desselben ein sehr geringer ist, gelingt es mit fast absoluter Sicherheit, Nierensteine verschiedenster Zusammensetzung — gute Technik vorausgesetzt — auf der photographischen Platte sichtbar zu machen. Selbst der

Digitized by Google

geübte Röntgenuntersucher muß auch die übrigen diagnostischen Methoden (Sedimentuntersuchungen, Kryoskopie, Harnleiterkatheterismus) in Anwendung ziehen, die indes ihrerseits das Röntgenbild nicht überflüssig machen. Wie z. B. A.-S. mehrmals beobachtet hat, können die Harnleiter für die Sonde ohne Hindernis durchgängig sein, obwohl in ihnen ein oder mehrere radiographisch nachweisbare Steine vorhanden waren. Als kritischer Forscher vergißt Verf. nicht, der Fehlerquellen hierbei zu gedenken. Nicht selten können Verknöcherungen in den unteren Rippenknorpeln Nierensteine vortäuschen. Sodann kommen fast kreisrunde Schatten von Linsen- bis Erbsengröße hart an der Linea innominata und dicht oberhalb des horizontalen Schambeinastes vor, deren sichere Deutung (Venensteine?) noch nicht gelungen ist; sie können mit Harnleitersteinen verwechselt werden, die indes immer weiter nach innen als jene Schatten liegen mit Ausnahme der auch beobachteten Harnleiter- Divertikelsteine. Interessant ist der von A.-S. erwähnte Fall, in welchem ein in die Nierengegend perforierter Kotstein als Nierenkonkrement angesprochen wurde.

Die Blasensteinuntersuchung mit Röntgenstrahlen ist praktisch von Bedeutung in Fällen, in denen Sondierung und Cystoskopie nicht angängig oder die Steine vollständig in die Schleimhaut eingebettet sind oder in Divertikeln liegen. Das Verfahren von Cowl, Wittek und Eppinger (s. Nr. 8. d. J.), die Blase mit Luft anzufüllen, hält Verf. wohl für eine Verbesserung der Durchstrahlungsverhältnisse, indes sei wegen der Gefährlichkeit des Einblasens von Luft in die Blase Vorsicht geboten.

Sehr dankbar ist der Nachweis der Speichelsteine, schwieriger und praktisch selten erforderlich der der Kotsteine.

Gutzeit (Neidenburg.)

---

3) **G. Preiswerk.** Lehrbuch und Atlas der Zahnheilkunde mit Einschluß der Mundkrankheiten.

München, **J. F. Lehmann,** 1903. Mit 44 farb. Taf. u. 152 schwarz. Fig.

Der großen Zahl von Lehrbüchern der Zahnheilkunde, die in den letzten Jahren erschienen sind, fügt P. ein neues hinzu, freilich ein solches, das sich schon auf den ersten Blick von seinen Vorgängern vorteilhaft durch überaus zahlreiche, sehr schön kolorierte Abbildungen unterscheidet. Das ganze Gebiet der normalen und pathologischen Anatomie der Zähne wird durch Bilder erläutert, die in der Wiedergabe des natürlichen Farbentones so gut gelungen sind, daß sie, in entsprechender Vergrößerung auf Wandtafeln reproduziert, für den Unterricht in der zahnärztlichen Klinik mit großem Vorteil zu verwenden sind. Spezielles Interesse erwecken die Tafeln über die Korrosionsanatomie der Zähne und der pneumatischen Gesichtshöhlen, für deren Darstellung dem Verf. ein besonderes Verdienst gebührt, da er der erste ist, welcher die genaue Anatomie der Zahnwurzeln mit ihrem reich verästelten und miteinander anastomosieren-

Digitized by Google

den Kanalsystem an der Hand der Korrosionsmethode gelehrt hat. Bei der Besprechung der Pulpa- und Periosterkrankungen folgt P. der von Ashövy aufgestellten Einteilung. Stets wird der betreffende pathologisch-anatomische Vorgang durch gut gezeichnete und gut kolorierte histologische Präparate erläutert. Gerade dadurch, daß alles Wissenswerte durch mustergültige Zeichnungen veranschaulicht ist, erhält das neue Lehrbuch einen hohen didaktischen Wert und kann daher dem Studierenden wie dem Arzt aufs wärmste empfohlen werden. **Boennecken** (Prag).

---

4) **Tuffier.** Les opérations sur l'oesophage dans »son trajet thoracique«.

(Bull. et mém. de la soc. de chir. de Paris T. XXIX. p. 467.)

T. hat 3mal Operationen am Brustteil der Speiseröhre versucht. Im ersten Falle, ein Karzinom in deren unterstem Ende betreffend, blieb es bei einem Explorativschnitt, da die Abtastung der Geschwulst vom Mediastinum aus nach Resektion zweier Rippen die Unmöglichkeit jedes anderen Eingriffes als einer Gastrostomie erwies. Im zweiten Falle schuf sich T. den Zugang zur Speiseröhre gleichfalls vom hinteren Mediastinum aus unter Resektion von 3 Rippen, und konnte das stenosierende Karzinom deutlich unterhalb der Gabelung der Luftröhre abtasten; es war aber mit Pleura und Aorta verwachsen. Unter großen Schwierigkeiten eröffnete T. nun die Speiseröhre von der Seite her unterhalb der Neubildung und legte einen Katheter in sie ein. Pat. starb schon nach 12 Stunden. Wegen der Unzulänglichkeit des Zuganges zum Ösophagus vom Mediastinum aus legte ihn T. in seinem dritten Falle transpleural bloß. Die Übersicht war ausgezeichnet. Es handelte sich um eine Narbenstriktur bei einem 40jährigen Manne. Die vom Munde aus bis zum oberen Ende der Stenose eingeführte Sonde war nicht zu fühlen. Daher inzidierte T. unterhalb des harten Narbenkallus, machte den retrograden Katheterismus und spaltete die 6 cm lange Striktur von unten nach oben; dabei entleerte sich plötzlich aus dem erweiterten oberen Ende eine reichliche Menge Milch, ca. $1^1/_2$ Liter voll, und verunreinigte die Brusthöhle. Über einer dicken Sonde wurde die Speiseröhre genäht, die Wundhöhle gereinigt und drainiert. Eine septische Pleuritis tötete den Pat. 3 Tage danach. Die beiden letzten Krankengeschichten werden ausführlich mitgeteilt.

T. hält den von Kelling vorgeschlagenen abdominalen Weg, um Erkrankungen des untersten Endes der Speiseröhre operativ anzugreifen, für ungangbar; die Cardia läßt sich wohl verhältnismäßig leicht aufwärts, aber nur wenig abwärts ziehen. Der mediastinale Zugang ist im allgemeinen auch unzureichend, ist sehr eng, erlaubt nur ungenügende Übersicht; dabei ist der ihm nachgerühmte Vorteil, daß die Pleurahöhle uneröffnet bleibt, fast illusorisch, da erfahrungsgemäß die Pleura bei 6 solchen Operationen 4mal unabsichtlich verletzt wurde. T. will diesen Weg daher allenfalls einmal

Digitized by Google

wählen zur Entfernung eines harten, im Brustteil der Speiseröhre stecken gebliebenen Fremdkörpers, verwirft ihn aber für die Vornahme von Resektionen der Speiseröhre. Viel erhofft er für die Zukunft vom transpleuralen Wege. Er umschneidet dazu einen viereckigen Weichteilknochenlappen mit äußerer Basis; der obere Schnitt läuft 12—15 cm lang entlang der 7., der untere in gleicher Länge parallel der 9. oder 10. Rippe; beide verbindet ein 4 cm von der Dornfortsatzlinie entfernt ziehender Vertikalschnitt. Darauf quere Durchschneidung der 8. und 9., nach Bedarf auch der 7. und 10. Rippe soweit nach hinten, als möglich; Durchschneidung aller Weichteile entlang dem Vertikalschnitt unter Ligatur der Interkostalgefäße; die Pleurahöhle wird zunächst nur an umschriebener Stelle geöffnet, um den Pneumothorax nicht zu plötzlich entstehen zu lassen. Schließlich Durchtrennung der Weichteile im oberen und unteren Horizontalschnitt und Zurückklappen des Lappens unter Durchschneidung der Rippen an seiner Basis mit der Rippenschere. Der Zugang zur Speiseröhre wird durch diesen Weg breit und übersichtlich. Viel Erfolg für die Therapie des Speiseröhrenkrebses verspricht sich T. freilich auch von seiner Exstirpation auf dem geschilderten Wege selbst nicht.

Reichel (Chemnitz).

---

5) **Sauerbruch.** Die Pathogenese der subkutanen Rupturen des Magen-Darmtraktus.

(Mitteilungen aus den Grenzgebieten der Medizin und Chirurgie Bd. XII. Hft. 1.)

Unter Berücksichtigung der Literatur und zahlreicher eigener Experimente an lebenden Tieren und menschlichen Leichen kommt S. hinsichtlich der Entstehung subkutaner Rupturen des Magen-Darmkanals zu dem Resultat, daß Moty und Petry beizustimmen ist, wenn sie drei Arten der Entstehung der Ruptur aufstellen: Zerquetschung, Berstung und Abriß durch Zug.

Bei weitem die häufigsten Rupturen sind diejenigen durch Quetschung: Die vordere Bauchwand wird gegen die feste Wirbelsäule oder die Beckenschaufel getrieben, der dazwischenliegende Darm wird direkt gequetscht; je leerer der Darm und je umschriebener die einwirkende Gewalt ist, desto leichter wird es zur Zerreißung kommen.

Für Berstung des Darmes sind Vorbedingungen: starke Füllung des Darmes, Abschluß einer Darmschlinge nach beiden Seiten hin, entweder durch Knickung an zwei Stellen, oder Knickung an einer Stelle und Verschluß durch das Trauma an einer zweiten Stelle oder durch doppelt wirkende Gewalt; ferner muß die Kontusion des Bauches in der Gegend der aufgetriebenen Schlinge stattfinden.

Abriß durch Zug kommt zustande bei schlaffen, dünnen Bauchdecken, bei schiefer Stoßrichtung und bei Stoß resp. Zug von einer entweder physiologisch oder durch besondere Verhältnisse fixierten Darmschlinge.

Haeckel (Stettin).

Digitized by Google

6) **Neri.** Contributo alla conoscenza dei corpi liberi peritoneali.

(Policlinico 1904. Ser. chir. Nr. 1.)

Die freien Körper der Bauchhöhle, welche nicht Fremdkörper oder Blut oder Exsudatreste sind, sind selten. Sie stammen von Netzklümpchen oder Appendices epiploicae oder gestielten Lipomen ab. Sie schwanken von Erbsen- bis Feigengröße, zeigen manchmal Reste eines Stieles. Mikroskopisch besitzen sie einen bindegewebigen Überzug und Endothelüberkleidung. Im Zentrum lagen Bindegewebe und Gefäße, Fett, meist in regressiver Metamorphose, Nekrobiose, Verkalkung. Die Peripherie vermag in der Bauchhöhle, auch losgelöst von jeder Gefäßversorgung, eine Zeit zu leben. Ein Teil findet sich in Hernien. Dies hängt offenbar mit den mechanischen Einflüssen zusammen, welchen das im Bauch liegende Netz ausgesetzt ist.

M. beobachtete 3 Fälle. In einem fanden sich Riesenzellen, so daß Tuberkulose nicht ausgeschlossen ist.

Foa hat freie Körper experimentell durch Injektion von Fibrin oder Nebennierenextrakt in die Bauchhöhle erzeugt. Kontrollexperimente M.'s waren negativ. Dagegen fand er bei zweien seiner Kaninchen freie Körper mit der Struktur der oben beschriebenen des Menschen und glaubt, daß die wiederholten Injektionen zu Gefäßthrombose und Nekrose des Stieles in Fettanhängen des Darmes oder Netzes zu ihrem Freiwerden führten.

E. Pagenstecher (Wiesbaden).

---

7) **P. Meisel.** Über Entstehung und Verbreitungsart der Bauchfellentzündungen. Mit besonderer Berücksichtigung der vom Wurmfortsatz ausgegangenen Entzündungen.

(Beiträge zur klin. Chirurgie Bd. XL. Hft. 2 u. 3.)

Die sehr eingehende und inhaltsreiche Arbeit zerfällt in zwei Abschnitte.

Der erste allgemeine Teil behandelt das Verhalten des Bauchfellraumes und des Bauchfelles insbesondere bei extraperitonealen Entzündungen. Es wurden zunächst die Fragen gestellt: Erfährt der Peritonealraum und insbesondere der Peritonealüberzug durch eine unter seiner Oberfläche sich abspielende Entzündung eine Veränderung? Und welches sind die Ursachen für die Entstehung von Verwachsungen entzündeter Organe? Verf. beantwortet die erste Frage, gestützt auf klinische Beobachtungen und einige eigene Experimente dahin, daß der gesunde Bauchfellüberzug der Organe, von mechanischen Zerstörungen abgesehen, nur schweren, eitrigen Entzündungen erliegt, welche eine einen Ausgleich nicht zulassende schwere subseröse Zirkulationsstörung verursachen. Bei subakuten und chronischen Entzündungen hält der Bauchfellüberzug lange Stand und erliegt erst dann, wenn der subseröse Zirkulationsapparat

Digitized by Google

stärker geschädigt ist, auch leichteren Entzündungen. Diese große Widerstandsfähigkeit der Serosa wird durch ihre Verschieblichkeit, Elastizität und ausgezeichnete Blut- und Lymphgefäßversorgung erklärt. Zur Entstehung von Verklebungen und Verwachsungen zweier Peritonealblätter gehören zwei wundgemachte Serosaflächen. Deshalb werden Schädigungen dieser Flächen Verwachsungen begünstigen, wie allgemeine Peritonitis oder durch chronische Entzündungen bedingte Einengungen des Gefäßgebietes des Bauchfellüberzuges.

Von dem Verhalten des Bauchfellüberzuges subserösen Entzündungen gegenüber macht der Wurmfortsatz eine Ausnahme, da er so außerordentlich häufig (in 98%) den Anlaß zu Bauchfellentzündungen gibt. Die Ursache für diese Erscheinung sieht Verf. in der frühzeitigen Beteiligung der subserösen Lymphräume an der Entzündung und besonders in der Zirkulationsstörung bei eintretender Thrombophlebitis. Bei 7, einige Tage nach dem Anfall exstirpierten Wurmfortsätzen konnten die Thrombose oder die Obliteration der den erkrankten Gebieten entsprechenden Wurzelvenen nachgewiesen werden. Von den weiteren Ausführungen über Appendicitis sei noch folgendes hervorgehoben: Diese ist ein meist chronisches Leiden, das in der Regel so lange schleichend und symptomlos verläuft, als der Serosaüberzug des Wurmfortsatzes Stand hält. Erst durch peritoneale Reizungen tritt sie in Erscheinung. Die progrediente chronische Appendicitis führt zu leichteren Rezidiven oder durch Hinzutreten einer Thrombophlebitis der Wurzelvenen mit nachfolgender sekundärer Entzündung zu Durchlässigkeit, Nekrose und Perforation der Wandungen und so zu schweren Anfällen von Peritonitis in mehr als 50% der Fälle. Durch die Infarzierung des Wurmfortsatzes infolge Thrombophlebitis der Wurzelvenen entstehen bei Ablauf der Perityphlitis die verschiedensten Formen der Obliteration. Auch die typischen Ribbert'schen Obliterationen an der Spitze sind, wie die bei ihnen gefundenen organischen Verhältnisse der letzten Wurzelvene beweisen, als Folgezustände einer Thrombophlebitis und damit als Folge einer chronischen Appendicitis aufzufassen.

Im zweiten Teile bespricht Verf. zunächst die Lage des Wurmfortsatzes. Durch Neubildungen des Darmes, durch Entwicklungsstörungen und durch Entzündungen kann dieselbe eine von der normalen ganz wesentlich abweichende werden. Sodann wird die Bedeutung von Verwachsungen für die Verbreitung der Entzündung erörtert. Es muß zugegeben werden, daß unter gewissen Voraussetzungen einmal gebildete Verwachsungen ein Hindernis für die Verbreitung eines akuten Entzündungsprozesses abgeben, daß aber im allgemeinen das Bauchfell eine große Neigung hat zur Trennung verklebter Flächen und zur Wiederherstellung des freien Bauchraumes. Daraus folgt, daß ein einmal durchgemachter appendicitischer Anfall durchaus nicht sicher gegen eine allgemeine Verbreitung der Entzündung in der Bauchhöhle schützt, da in sehr

Digitized by Google

vielen Fällen von Appendicitis der vom Wurmfortsatz ausgehende Entzündungsprozeß einen freien Bauchfellraum findet. Wirklich dauerhafte Verwachsungen erhält der Kranke gewöhnlich erst nach Ablauf einer gefährlichen Bauchfellentzündung und zu einer Zeit, wo der Wurmfortsatz wieder zur Ruhe gekommen ist und eine geringere Disposition zu akuter Erkrankung hat.

Der Einbruch einer Entzündung in die freie Bauchhöhle macht klinisch immer Erscheinungen, und zwar häufig außer lokalen Reizerscheinungen eine mehr oder weniger ausgedehnte Reizung der ganzen Bauchhöhle. Als Erklärung für diese Erscheinung erkennt Verf. die Auffassung Tietze's an, daß das Infektionsmaterial sich manchmal zunächst über die ganze Peritonealfläche verbreitet, wegen seiner geringen Menge aber rasch resorbiert wird, am Ort seiner größten Dichte jedoch heftige Reaktionen hervorruft. Um die Faktoren kennen zu lernen, welche bei der Verbreitung von Substanzen in der Bauchhöhle maßgebend sind, machte Verf. Tierexperimente, indem er feinste chinesische Tusche in die Bauchhöhle injizierte. Diese Versuche ergaben, daß die Verbreitung der Stoffe abhängig ist vom kapillaren Raum, ohne daß kleine Quantitäten Luft die Verbreitung wesentlich beeinflussen. Es besteht eine jederzeit leicht nachweisbare Abhängigkeit der Verbreitung von der Peristaltik. Der Einfluß der Schwere macht sich erst geltend, wenn die bewegenden Kräfte nachlassen, insbesondere auch bei aufgehobener Zwerchfellatmung. Reizende Substanzen scheinen durch Vermehrung der Peristaltik oder durch seröse Exsudation der Verbreitung Vorschub zu leisten. Bei völliger Lähmung der Darmschlingen ist ein Einfluß der Atmung auf die im Becken bleibenden Teilchen nicht zu finden.

Bei der Besprechung der verschiedenen Formen der Bauchfellentzündungen und der verschiedenen Lage der umschriebenen Abszesse hebt Verf. besonders die Beobachtung hervor, daß der Verlauf der Entzündung zwischen den Darmschlingen ein anderer ist, als am parietalen Bauchfellblatt. Denn während die Darmschlingen zu einem Konvolut verkleben, lokalisieren sich am parietalen Blatt Abszesse. Die Erklärung hierfür ist darin zu finden, daß das Peritoneum viscerale infolge reichlicherer Gefäßversorgung und größerer Flächenausdehnung beträchtlich resorptionsfähiger ist, als das Peritoneum parietale. Des weiteren wird der wichtigen Rolle gedacht, welche Bauchfellduplikaturen, vor allem das Netz, dann das Ligam. susp. hepatis und die von der Blase heraufziehenden Falten dank ihrer großen Fläche und ihrer ausgezeichneten Lymph- und Blutgefäßzirkulation für den Abschluß von Eiterungen von der freien Bauchhöhle spielen.

Den zum Teil ausführlich wiedergegebenen Krankengeschichten von 35 umschriebenen Abszessen, 8 am 1. bis 4. Tage nach dem Anfall operierten Fällen von Peritonitis und 9 diffusen Peritonitisfällen folgen die aus den gesamten Beobachtungen gezogenen

Digitized by Google

Schlußfolgerungen für Diagnose und Therapie der Epityphlitis und Perityphlitis. Verf. hält die Stellung einer anatomischen Diagnose für unmöglich; deshalb soll schon der erste, sicher festgestellte Fall als Warnungszeichen und als Indikation für die Operation nach dem Anfall dienen. Bei schweren, fieberhaften Anfällen redet Verf. der Frühoperation am 1. oder 2. Tage das Wort, bei ausgebildeter eitriger Peritonitis aber ist vom 3. Tage ab ein vorsichtiges, möglichst schonendes, den Kräftezustand des Pat. genügend berücksichtigendes Vorgehen zu empfehlen. **Blauel** (Tübingen).

---

8) **W. Russel.** Acute appendicitis: its diagnosis and the indications for operation.

(Lancet 1904. März 19.)

Eine trotz der Fülle der heutigen Literatur auf diesem Gebiete äußerst lesenswerte Abhandlung über die akute Appendicitis von berufener interner Seite, aus der etwa folgende Punkte hervorzuheben wären: Die mangelhaften Blutversorgungsverhältnisse des Wurmfortsatzes geben meist die Prädisposition von Nekrosen und Gangrän ab; bei dem weiblichen Geschlechte liegt eine zweite Blutversorgungsbasis in dem Ligamentum ovaricoappendiculare; daher ist die Krankheit dort relativ seltener. Drainagehemmungen (Kelly) sind auch nach Verf. die direkten Ursachen der akuten Appendicitis. Gleichwie ein katarrhalischer Pfropf in der Vater'schen Papille bei Duodenitis Entzündung der Gallenwege entfacht, so kann bei Katarrh jener Darmpartien Entzündung des Wurmfortsatzes entstehen. Wir finden daher die akute Appendicitis sowohl bei Durchfällen als auch bei Verstopfung. In dem mangelhaft drainierten Wurmfortsatz entsteht nach Verf. eine erhebliche Virulenzsteigerung des natürlich mit eingeschlossenen Bakterium coli commune. — Für die Diagnose ist ein Schmerzpunkt in der Tiefe an der klassischen Stelle, der allerdings oft nur durch den Mastdarm konstatiert werden kann, maßgebender, als die oft sehr verschieden lokalisierte oberflächlichere abdominelle Druckempfindlichkeit. Verf. neigt nach seinen persönlichen Erfahrungen quoad Operation sehr dem »radikalen« chirurgischen Standpunkt zu, wie ihn besonders amerikanische Chirurgen, z. B. Macburney, Beaver und Senn, vertreten; immerhin geben die »konservativeren« Anschauungen von anderer kompetentester chirurgischer Seite, so von Hawkins und Treves, den Vertretern der beiden größten Londoner Hospitäler, zu denken. Es zeigen nämlich nach Verf. tatsächlich die Statistiken, daß 90—95% der Fälle ohne Operation genesen, und daß die Zahl der Rezidivierung gleich 1 : 3 ist; es darf daher eine Operation auf jeden Fall kaum als gerechtfertigt angesehen werden. — In knappen Sätzen sucht Verf. seine Ansichten über die Operationsfrage zu präzisieren, von denen Ref. etwa folgendes hier erwähnen möchte: 1) Eine Wurmfortsatzkolik dürfte als Warnungssignal dafür aufzufassen sein, daß

Digitized by Google

bei dem Individuum abnorme anatomische Verhältnisse am Wurmfortsatz bestehen. 2) Bei Rezidiven der Krankheit und bei mit Schüttelfrost beginnenden Fällen ist sofort zu operieren. 3) Fälle mit normalen Leukocytenwerten, die aber verhältnismäßig schwere Allgemeinsymptome bei nur geringen nachweisbaren lokalen Veränderungen aufweisen, und bei denen nur eine starke Druckempfindlichkeit an typischer Stelle bei tiefer Palpation auffällt, sind besonders auf Perforation verdächtig. 4) Ist bei einer akuten Appendicitis die erhebliche Schmerzhaftigkeit nach 24—48 Stunden noch nicht geschwunden, so ist der Fall chirurgisch zu behandeln. Bis dahin ist Morphium oder Opium nicht oder wenigstens möglichst wenig zu geben, besser ist entschieden Belladonna; neben lokaler Kälte- oder Wärmeapplikation sind vorsichtig Einläufe zu verabfolgen. 5) Im späteren Verlaufe der Erkrankung weist Fortbestehen der lokalen und Allgemeinerscheinungen mit hohen Leukocytenwerten auf Abszeßbildung hin. — Ein besonderer ausschlaggebender Faktor ist der Leukocytosis nach Verf. bei der Krankheit nicht beizumessen.

H. Ebbinghaus (Berlin).

---

9) **Oppenheim.** Perityphlitis, Peritonitis, Meteorismus.

(Berliner klin. Wochenschrift 1904. Nr. 5.)

An der Hand von sechs verschiedenartigen und lehrreichen Krankheitsfällen, die im einzelnen hier nicht referiert werden können, hat Verf. einige allgemeine Sätze gegeben, die namentlich bei der Beurteilung des häufig äußerst komplizierten Krankheitsbildes der Perityphlitis den Praktiker unterstützen sollen:

Bei Vorhandensein von Meteorismus müssen wir uns Klarheit darüber zu verschaffen suchen, ob wir es hauptsächlich mit Dickdarm-, Dünndarm- oder Magenmeteorismus zu tun haben. — Verf. unterscheidet im Verlauf einer mit Perforation in die Bauchhöhle einhergehenden und zum Tode führenden Perityphlitis dreierlei Stadien des Pulses: 1) Perforationspuls sehr schnell, distinkt, Arterienwand leidlich gespannt. Die Pat. können damit den schwersten Eingriff vertragen. 2) Infektionspuls. 3) Leerer, schlecht zählbarer Puls, bei zunehmendem Meteorismus, der den Beginn des mechanischen Herztodes kennzeichnet.

Das Phänomen der fehlenden Leberdämpfung ist gewissermaßen pathognomonisch für die vom Proc. vermif. ausgehende lokale Peritonitis; es ist bedingt durch mäßigen, äußerlich nicht wahrnehmbaren Dickdarmmeteorismus, während der im ganzen geblähte Dünndarm die Leberdämpfung nicht beeinflußt.

Magenmeterorismus kann auch ohne bestehende Peritonitis in kurzer Zeit zum Tode führen. Zum Schluß rektifiziert O. den von ihm früher aufgestellten Satz: »Das Kolon vermag in genügend geblähtem Zustande wahrscheinlich auch schon in Abschnitten (Coecum und Colon descendens) die Leberdämpfungslinie wesentlich zu ver-

Digitized by Google

schieben«, weil er zu beobachten Gelegenheit hatte, daß der sogar ballonartig geblähte Blinddarm die Leberdämpfung nicht beeinflußte.

Langemak (Erfurt).

---

10) Karewski. Anatomische Befunde bei der Wurmfortsatzentzündung und die Indikation zur Appendektomie.

(Berliner klin. Wochenschrift 1904. Nr. 10.)

Wenn auch die Ausführungen des Verf. über die Pathogenese der Appendicitis nicht allgemeiner Zustimmung sich erfreuen werden, so wird doch jeder Anhänger der Frühoperation bei der Wurmfortsatzerkrankung die Arbeit mit Freude lesen. An der Hand von Präparaten, die kurz beschrieben und mit einem kurzen Vermerk über die klinischen Erscheinungen versehen sind, führt K. aus, daß die Appendicitis granulosa in der überwiegenden Zahl der Ursprung der ganzen Krankheit mit allen ihren Wechselfällen von schnell eintretender Heilung bis zum unerwarteten rapiden, tödlichen Ende ist, daß wir aber nicht weiter sehen können, ob ein guter oder schlimmer Ausgang zu erwarten ist. — Die geringfügigste Entzündung kann einen überaus chronischen, über Jahre sich hinziehenden Verlauf nehmen, ohne tiefere Veränderungen des Organs zu erzeugen, es kann sich aber aus solch gutartiger Entzündung durch unberechenbare Zufälle, unter denen den akuten Magen-Darmkatarrhen und infektiösen anderen Erkrankungen, wie Angina, Influenza, eine unheilvolle Rolle zufällt, die bösartigste Form der Krankheit überaus schnell und unerwartet entwickeln.

Unmittelbar vor und nach der sich durch die bekannten alarmierenden Zeichen manifestierenden Perforation findet man an der Serosa des Wurmfortsatzes nur Injektion und geringe fibrinöse Auflagerung ohne oder mit mäßigem serösem Exsudat. Schon wenige Stunden genügen, dasselbe eitrig und reichlich werden zu lassen. Deshalb wirkt die schnelle Appendektomie hier meist lebensrettend; nur bei sehr frühzeitigem operativem Eingreifen bleibt die Bauchhöhle unberührt. Für den Augenblick, in welchem die ulzeröse oder die gangränöse Perforation sich vorbereitet, besitzen wir leider kein sicheres klinisches Merkmal. Denn wir sind zurzeit noch nicht imstande, die innerhalb des Wurmfortsatzes sich abspielenden Vorgänge in bezug auf ihre Tiefenwirkung zu beurteilen. Und da unsere therapeutischen Maßnahmen nicht mit Sicherheit den Fortgang derselben beherrschen, so verlangt K., daß jeder durch noch so geringfügige Symptome als krankhaft verändert erkannter Processus vermiformis exstirpiert werden soll.

Langemak (Erfurt).

---

11) L. Moszkowicz. Ein Frühsymptom der schweren Fälle von Perityphlitis. (Aus dem Rudolfinerhause in Wien-Döbling.)

(Münchener med. Wochenschrift 1904. Nr. 4.)

M. weist darauf hin, daß unter 17 eigenen, unter 12 Fällen Payr's und 17 Sprengel's, welche in den ersten 48 Stunden wegen

Digitized by Google

Appendicitis operiert worden waren, sich 27mal ein seröser Erguß in die ganze Bauchhöhle — »gewissermaßen ein Analogon des Ödems, das eine schwere Phlegmone der Extremitäten begleitet« — fand; Verf. hält diesen serösen Erguß für ein Frühsymptom schwerer Fälle, dessen Nachweis die sofortige Operation fordere (s. d. Blatt Nr. 10, Ref.).

Kramer (Glogau).

---

12) **M. Auvray.** Diagnostic de l'appendicite. Les actualités médicales.

Paris, **Baillière et fils,** 1903.

Das Buch ist veranlaßt durch die Ansicht des Verf., daß heute Abhandlungen über Appendicitis im wesentlichen nur die Therapie berücksichtigen, und daß hierdurch selbst in den Werken namhafter Kliniker die Diagnose zu kurz kommt.

Die einzelnen Arten der Erkrankung werden in fünf Gruppen geteilt und bei jeder einzelnen Gruppe jede auch nur denkbare Erkrankung, die zu einem diagnostischen Irrtum führen könnte, besprochen. So werden beispielsweise bei der einfachen Appendicitis, die auf den Wurmfortsatz beschränkt ist, erwähnt: Leber- und Nierenkolik, Bleikolik, Indigestion, Darmkatarrh bei Kindern, Darmkatarrh, Typhus, Ruhr, Tuberkulose, Darmverschluß, Cholecystitis, Haematocele retrouterina, Hernien, Pneumonie, endlich Tabes und Hysterie. In ähnlicher Ausführlichkeit behandelt wird der Abszeß, der Abszeß mit anormalem Sitz, die allgemeine Peritonitis, endlich die rückfällige Appendicitis. Um so auffallender erscheint es, daß bei dieser Ausführlichkeit die diagnostische Abgrenzung der einzelnen Gruppen unter sich ganz kurz erledigt wird.

Coste (Straßburg i. E.).

---

13) **A. Exner.** Über die durch intraperitoneale Adrenalininjektion verursachte Verzögerung der Resorption von in den Magen eingeführten Giften.

(Archiv für experim. Pathologie und Pharmakologie Bd. L. 313 S. Sonder-Abdr.)

E. prüfte an Kaninchen den Einfluß einer intraperitonealen Injektion von 0,5—0,6 ccm Adrenalin auf die Resorption von Strychnin und Physostigmin vom Magen aus. Es ergab sich durchgehends eine Verzögerung im Ablauf der toxischen Erscheinungen durch das Adrenalin, welche E. auf verlangsamte Resorption, nicht auf chemische Beeinflussung des Giftes selbst beziehen zu müssen glaubt. Die Adrenalininjektion ging der Einverleibung der Gifte stets um einige Minuten voraus. Analoge Versuche mit subkutanen Strychnininjektionen ergaben kein eindeutiges Resultat.

M. v. Brunn (Tübingen).

Digitized by Google

14) **J. Boas.** Über relative Pylorusstenose.

(Zeitschrift für ärztl. Fortbildung 1904. Nr. 5.)

Unter obiger Bezeichnung versteht B. den leichtesten Grad der Pförtnerverengerung, der aber trotzdem schon erhebliche Beschwerden verursachen und bisweilen chirurgische Eingriffe notwendig machen kann. Bei dem Mangel an autoptischen Befunden scheint der eigentliche Grund des Leidens noch nicht sicher festgestellt zu sein, jedoch entspricht ihm ein recht charakteristisches Krankheitsbild: Schwere Magenstörungen wechseln ab mit kürzeren oder längeren Zeiten völligen Wohlbefindens, in denen eben der Magen das Hindernis überwindet. Die einzelnen Anfälle sind durch heftige Schmerzen, Erbrechen, vermehrte Speichelsekretion, Aufstoßen und Blutungen (durch die Stase hervorgerufene Säurewirkung?) und eine von deutlicher »Steifung« und Geräuschen begleiteten Entleerung des Organes gekennzeichnet.

Entsprechend diesem Symptomenkomplex wird sich die Diagnose manchmal nur durch die Vorgeschichte und fortlaufende Überwachung stellen lassen. Die Krankheit kann sich über viele Jahre erstrecken, die einzelnen Anfälle werden durch Diätfehler ausgelöst, können sich aber auch ohne erkennbaren Grund selbst nach jahrelanger Latenz wiederholen (Ermüdung oder Entartung der Muskulatur), so daß die Prognose für vollkommene Heilung ungünstig ist.

Bei immer wieder auftretenden motorischen Störungen oder gar bedrohlichen Blutungen trotz sorgfältiger Magenschonung hält B. die Gastroenterostomie oder auch die Pyloroplastik für indiziert. Er selbst sah in 5 solchen Fällen nach Anlegung einer Magen-Darmfistel einen überraschend günstigen und dauernden Erfolg. Jedesmal fand er dabei eine Pylorusstenose, während sichere Zeichen eines Geschwürs (Pylorospasmus) nicht nachweisbar waren. **Gutzeit** (Neidenburg).

---

15) **Nehrkorn.** Die chirurgische Behandlung der Colitis ulcerosa chronica.

(Mitteilungen a. d. Grenzgebieten d. Medizin u. Chirurgie Bd. XII. Hft. 2 u. 3.)

N. stellt im Anschluß an drei in der Heidelberger chirurgischen Klinik operierte Fälle alle in der Literatur niedergelegten zusammen und verfügt so über ein Material von 34 Fällen. Die besten Resultate gibt die Anlegung einer linksseitigen iliakalen Kotfistel an der Flexura sigmoidea, Behandlung des erkrankten Darmes von dieser Fistel aus mit Durchspülungen, nach Heilung der Darmschleimhaut Verschluß der Kotfistel nach einigen Monaten. Von zehn so behandelten Fällen heilten sieben rasch und vollständig; bei einem achten Falle ist die Beobachtungszeit noch zu kurz; einer starb infolge von Perforation eines dysenterischen Geschwüres; nur ein Mißerfolg war zu verzeichnen, bei dem aber auch eine später angelegte Coecalfistel nichts nützte. — Demnächst die günstigsten Erfolge ergab die

Digitized by Google

Anlegung einer Ventilfistel am Blinddarm nach Kaden-Gibson, während die Bildung einer gewöhnlichen Blinddarmfistel sich nicht empfiehlt, weil einmal der hier noch sehr dünne Darminhalt zu den bekannten Mißständen führt, andererseits die Durchspülung des erkrankten Darmes ebenso gut von einer linksseitigen Fistel ausgeführt werden kann. — Enteroanastomose zur Umgehung des erkrankten Darmes oder gar totale Ausschaltung desselben, ohne Kotfistelbildung, dürfte sehr selten am Platze sein, da meist die schwerste Erkrankung im Mastdarm und der Flexura sigmoidea sitzt, dieser Teil aber durch eine Verbindung vom Ileum mit der Flexura sigmoidea doch nicht ruhig gestellt würde. Höchstens käme eine Ileo-rectostomie in Frage; doch liegen darüber bei der Kolitis noch keine Erfahrungen vor. Zu bedenken ist auch, daß im Gegensatz zur Anlegung einer einfachen Kotfistel die Anastomosenbildung für die oft sehr heruntergekommenen Pat. einen sehr schweren Eingriff darstellt.

Haeckel (Stettin).

---

16) **E. Ries.** The most rational method of operation for hemorrhoids.

(Physician and surgeon 1903. Sonder-Abdruck.)

R. empfiehlt als ein allen anderen Methoden der Hämorrhoidenbehandlung überlegenes Operationsverfahren die Exzision der Hämorrhoidalknoten mit folgender Naht. Nach gründlicher Darmentleerung und Reinigung des Operationsgebietes werden die Knoten mit einer Arterienklemme vorgezogen und mit einer Längsellipse exzidiert. Die Blutung wird durch die Catgutnaht gestillt. Schon am Tage nach der Operation läßt R. die Pat. aufstehen und herumgehen, am 3. Tage wird durch ein Abführmittel Stuhlgang herbeigeführt. Morphium wird höchtens in den ersten Stunden nach der Operation gegeben. Vom 4.—5. Tage ab genießen die Pat. die gewöhnliche Kost, am 6. oder 7. Tage können sie entlassen werden mit der Weisung, mindestens 1mal täglich für Stuhlgang zu sorgen, in der ersten Woche 2mal täglich ein Bad zu nehmen, später 1mal täglich, und während zweier Wochen zur Reinigung nach der Defäkation nicht Papier, sondern weichen Stoff oder ein Bad zu benutzen.

Als Vorzüge der Methode rühmt R. die gleichmäßige Anwendbarkeit bei äußeren und inneren, entzündeten und nicht entzündeten Hämorrhoiden, die geringen Beschwerden der Pat., die sichere und schnelle Heilung. Die Wunden heilen per primam und die Gefahr einer zu starken Verengerung der Afteröffnung liegt nicht vor.

M. v. Brunn (Tübingen).

---

17) **C. Hart.** Die multiple Fettgewebsnekrose. (Aus dem pathologischen Institut zu Dresden.)

(Münchener med. Wochenschrift 1904. Nr. 2.)

Ein in dem Dresdener pathologischen Institut zur Sektion gelangter Fall von unter den Erscheinungen einer diffusen Peritonitis

Digitized by Google

schnell tödlich verlaufener multipler Fettgewebsnekrose und hämorrhagischer Pankreatitis liegt vorliegender Abhandlung zugrunde. Bemerkenswert war in demselben, daß sich Fettnekrosen auch unter der kostalen Pleura und auf der Zwerchfellsoberfläche fanden. H. bespricht ausführlich die bisherigen Lehren über das Wesen der multiplen Fettgewebsnekrose und kommt zu dem Schluß, daß letztere mit aller Wahrscheinlichkeit keine eigenartige Erkrankung darstelle, sondern unter dem Einfluß des Sekretes der geschädigten Pankreasdrüse (Erkrankung, Verletzung) entstehe. Über den Zusammenhang der klinischen Symptome, welche ein fast typisches Krankheitsbild — Erscheinungen des Darmverschlusses oder einer Perforationsperitonitis oder von heftigen Koliken mit nachfolgendem Kollaps — umfassen, mit den pathologischen Gewebsveränderungen vermag auch H. eine Aufklärung nicht zu geben. Er hält indes für wahrscheinlich, daß infolge von krankhaften Veränderungen in der Umgebung des Plexus coeliacus oder durch eine infolgedessen bedingte Erkrankung der nervösen Elemente selbst eine Alteration der Hemmungsfasern des Sympathicus eintritt, die die klinischen Symptome des Ileus herbeiführt.

Kramer (Glogau).

Kleinere Mitteilungen.

Über Verwendung von Klemmen bei Operationen am Magen-Darmkanale.

Von


Dr. **Fr. Hansy** in Baden bei Wien.

Die typischen Operationen am Magen-Darmkanale, vor allem die Gastroenterostomie und Enteroanastomose, sind zu so vielfacher Anwendung und so bedeutenden Erfolgen gelangt, daß kein Chirurg diese Operationen heutzutage mehr entbehren kann. Um daher die Ausführung derselben zu erleichtern und die Sicherheit der Erfolge auch unter weniger günstigen äußeren Verhältnissen und in den Händen der minder Geübten auf das Möglichste zu erhöhen, wurden schon seit jeher verschiedene Vereinfachungen und technische Hilfsmittel angegeben. Hierher gehören der Murphyknopf, die dekalzinierten Knochenplatten nach Senn, die Kohlrübenplatten nach v. Barącz, der Vorschlag, die Anastomose durch Anätzen mit dem Thermokauter oder Argent. nitr. ohne Eröffnung der Lumina zu erzielen (s. aus letzter Zeit u. a. die Verhandl. der k. k. Gesellschaft der Ärzte in Wien vom 12. Februar 1904), endlich die in neuerer Zeit wieder besonders von französischen Chirurgen und Kocher eingeführte Anwendung von Darmklemmen verschiedenster Konstruktion und Form, der von Prof. Narath angegebene Gastrophor (Verhandlungen d. Deutschen Gesellschaft f. Chirurgie, XXXII. Kongreß), eine in v. Rydygier's Klinik in Lemberg erprobte dreiblättrige Klemme zur Gastroenterostomie von Dr. M. W. Herman (Wiener klin. Wochenschrift 1904 Nr. 8) u. a.

Von ungefähr denselben Gesichtspunkten ausgehend habe ich mir seit Jahren die Ausführung der Operationen am Magen-Darmkanale, besonders der Gastroenterostomie, durch Anwendung verschieden geformter Darmklemmen zu erleichtern gesucht und mir schließlich als am zweckmäßigsten von Herrn Kutill in Wien ein Instrument konstruieren lassen, das sich von den bekannten Doyen'schen

Digitized by Google

Klemmen nur durch ihre besondere Länge und stärkere Krümmung unterscheidet (s. Abbildung). Auch bei dieser sind die breit und dünn konstruierten Branchen innen flach gerieft, an Kanten und Spitzen sorgfältig abgerundet und üben auf die Darmwand nur einen mäßigen Druck aus, der stets hinreicht, um das Darmlumen sicher zu komprimieren, die Darmwand aber in keinem Falle nachteilig stark gequetscht hat und durch stärkeres oder schwächeres Zudrücken der Griffe auch abgestuft werden kann. Mit dieser Klemme ist es auch bei der meist zur Ausführung gelangten Gastroenterostomia retrocolica stets leicht gelungen, einen genügend großen Kegel der Magenwand durch den Schlitz des Mesocolon transversum hindurch abzuklemmen und damit von dem übrigen Magenlumen sicher abzuschließen. Die korrespondierende Dünndarmschlinge wurde durch eine gleiche Klemme oder zwei gewöhnliche gerade Doyen'sche Klemmen abgeschnürt. Durch Ausstreifen des abzuklemmenden Magen- resp. Darmteiles und den sicheren Abschluß gegen das übrige Lumen kam auch nach Eröffnung des Magen-Darmkanales fast kein Inhalt zum Vorschein, zum mindesten war jede Gefahr des Ausfließens von solchem ausgeschlossen. Dadurch wurde ermöglicht, daß meist auf eine Vorbereitung des Magen-Darmkanales durch restringierte Diät, Magenspülungen und Abführen ganz verzichtet werden konnte, ein Vorteil, der, wie auch Dr. Herman l. c. betont, bei sehr herabgekommenen Individuen, sowie bei unversehens zur Operation gelangenden Fällen von traumatischen oder ulzerösen Darmperforationen o. dgl. nicht gering anzuschlagen ist.



Ich habe dann diese Klemme bei verschiedenen anderen Operationen mit Erfolg angewendet, so beim Verschluß einer Magenfistel. Nach Umschneidung derselben und provisorischem Verschluß ihres Lumens wurde ein entsprechender Kegel des Magens durch die Bauchwand hervorgezogen und an seiner Basis mit der Klemme abgeklemmt, dadurch gegen das übrige Magenlumen vollkommen abgeschlossen und zugleich sicherer als durch Assistentenhände vor der Bauchwunde fixiert. Nun konnte der Verschluß der Magenwunde durch Mucosa- und Sero-Muscularisnähte mit aller Ruhe und Gründlichkeit fast ohne Hilfe der Assistenten vorgenommen werden.

Ähnliche Dienste leistete mir die Klemme bei einer Eröffnung des Magenlumens behufs Extraktion eines Murphyknopfes, der nach Gastroenterostomie in den Magen gefallen und dort festgehalten war. Nach kleinem Bauchschnitte wurde der Murphyknopf durch die Magenwand hindurch gefaßt und mit einem Kegel der letzteren vor die Bauchwunde herausgezogen, der Kegel an seiner Basis abgeklemmt und nun der Fremdkörper exzidiert und die Öffnung in der Magenwand wieder vernäht.

In einem Falle von im Ösophagus oberhalb der Cardia stecken gebliebenem Gebiß, welches nur durch Gastrotomie vom Magen aus entfernt werden konnte, wurde nach Eröffnung der Bauchhöhle der cardiale, durch Ausstreifen fast leer gemachte Teil des Magens von dem übrigen Magenlumen durch die quer über den ganzen Magen angelegte Klemme abgeschlossen, worauf dann

Digitized by Google

die Klemme zugleich eine sehr willkommene sichere Handhabe zum möglichst weiten Vorziehen der Cardia bot, durch welche dann nach Eingehen mit der ganzen Hand in den Magen das Gebiß mit dem Finger gefühlt und mit einer langen Kornzange extrahiert werden konnte. Ebenso wertvoll war dann die am Magen liegende Klemme bei dem Verschluß des ca. 8 cm langen Schnittes in der Magenwand durch Naht, welcher sich ohne Klemme selbst bei der besten Assistenz gewiß bedeutend schwieriger gestaltet hätte. Während der ganzen Operation kam nur wenig schleimiger Magen- resp. Ösophagusinhalt zum Vorschein, welcher leicht durch untergelegte Gazetupfer aufgefangen und unschädlich gemacht werden konnte.

Bei allen diesen Operationen wurde der durch die Klemme ermöglichte, ungemein rasch herzustellende und sicher funktionierende Verschluß des Magen- oder Darmlumens, sowie die absolut sichere Fixierung der Darmteile, an welchen operiert werden mußte, außerhalb der Bauchhöhle als eine große Wohltat empfunden. Die verläßlich liegenden Klemmen ließen bei keinem Akte der oft schwierigen und lange dauernden Operationen ein Gefühl der Sorge um die Gefährdung des Pat. durch Ausfließen von Darminhalt, welche sonst so sehr die ganze Operation beherrscht, aufkommen, selbst wenn auch nur ganz ungeschulte Assistenz zur Verfügung stand.

Der Verschluß der Anastomose wurde in den späteren Fällen durchweg durch Naht, und zwar fortlaufende Naht der Mucosa und Knopfnähte der Seromuscularis (Seide) hergestellt.

Die beschriebene und ähnliche Klemmen lassen sich mit gleichem Vorteil bei verschiedenen anderen Operationen am Magen-Darmkanal, eventuell auch an anderen Hohlorganen verwenden, um einen Ausfluß ihres Inhaltes während der notwendigen Eröffnung derselben zu verhindern und eine sichere Fixierung der Stelle, an welcher die oft subtile Naht angelegt werden muß, zu gewährleisten. So bei Darmresektionen, wo z. B. eine gangränöse Dünndarmschlinge samt ihrem Mesenterium mit Hilfe einer Klemme allein rasch und sicher abgeklemmt und dann vernäht werden kann usw.

Ich habe die Klemme in der Sitzung der Gesellschaft der Ärzte in Wien am 9. Mai 1902 demonstriert und konnte damals über 18 mit Hilfe derselben ausgeführte Operationen am Magen berichten (2 Gastrotomien, 2 Gastrorrhaphien, 12 Gastroenterostomien und 2 Resektionen des karzinomatösen Pylorus). Seither habe ich sie fast regelmäßig in Gebrauch und möchte sie wegen der genannten Vorteile nicht mehr entbehren. Wie mir mitgeteilt wird, steht selbe auch anderwärts mehrfach in Verwendung.

Ich glaubte mich daher berechtigt, auf diese einfache Klemme hiermit nochmals zurückkommen und sie neben den seither angegebenen Apparaten von Prof. Narath und Dr. Herman empfehlen zu dürfen.

Kleine Vorschläge zu dem Sauerbruch'schen Operationsraume.

Von

Privatdozent Dr. **Wilms.**

Gelegentlich eines Besuches, den Herr Kollege Sauerbruch in Leipzig machte, zeigte ich ihm kleine Modifikationen für die Darstellung seiner Kammer, die mitzuteilen Herr Dr. Sauerbruch mich aufforderte, um diejenigen Herren, welche zurzeit schon einen Sauerbruch'schen Kasten anfertigen lassen, vor unnötigen Ausgaben zu bewahren.

Es ist ein Nachteil des Kastens, daß man während der Operation keine Instrumente nachfordern oder neu sterilisieren kann. Um das doch zu ermöglichen, soll an den neu zu erbauenden Kammern ebenso wie in der in Breslau, eine luft-

Digitized by Google

dicht schließende Doppeltür angebracht werden, um allerdings mit Schwierigkeiten aus- und eingehen zu können. Diese Schwierigkeit wird durch folgende kleine Einrichtung vermieden. In die Seitenwand wird ein Gefäß von untenstehender Form eingeschaltet, das luftdicht mit der Wand verbunden ist. Die Seitenwand ragt von oben in das Gefäß als Scheidewand hinein. Der untere Rand der Scheidewand bleibt so weit vom Boden entfernt, daß die Hand durchreichen kann. Das Gefäß wird mit sterilisiertem Wasser gefüllt. Bei Herstellung des negativen Druckes steigt natürlich das Wasser innen, jedoch bleibt immer ein Wasserverschluß bestehen. Instrumente können durch das Wasser hin- und hergereicht werden. Man kann auch an den Boden innerhalb des Wassers noch einen kleinen drehbaren Teller anbringen, um durch Drehen des Tellers das Anreichen

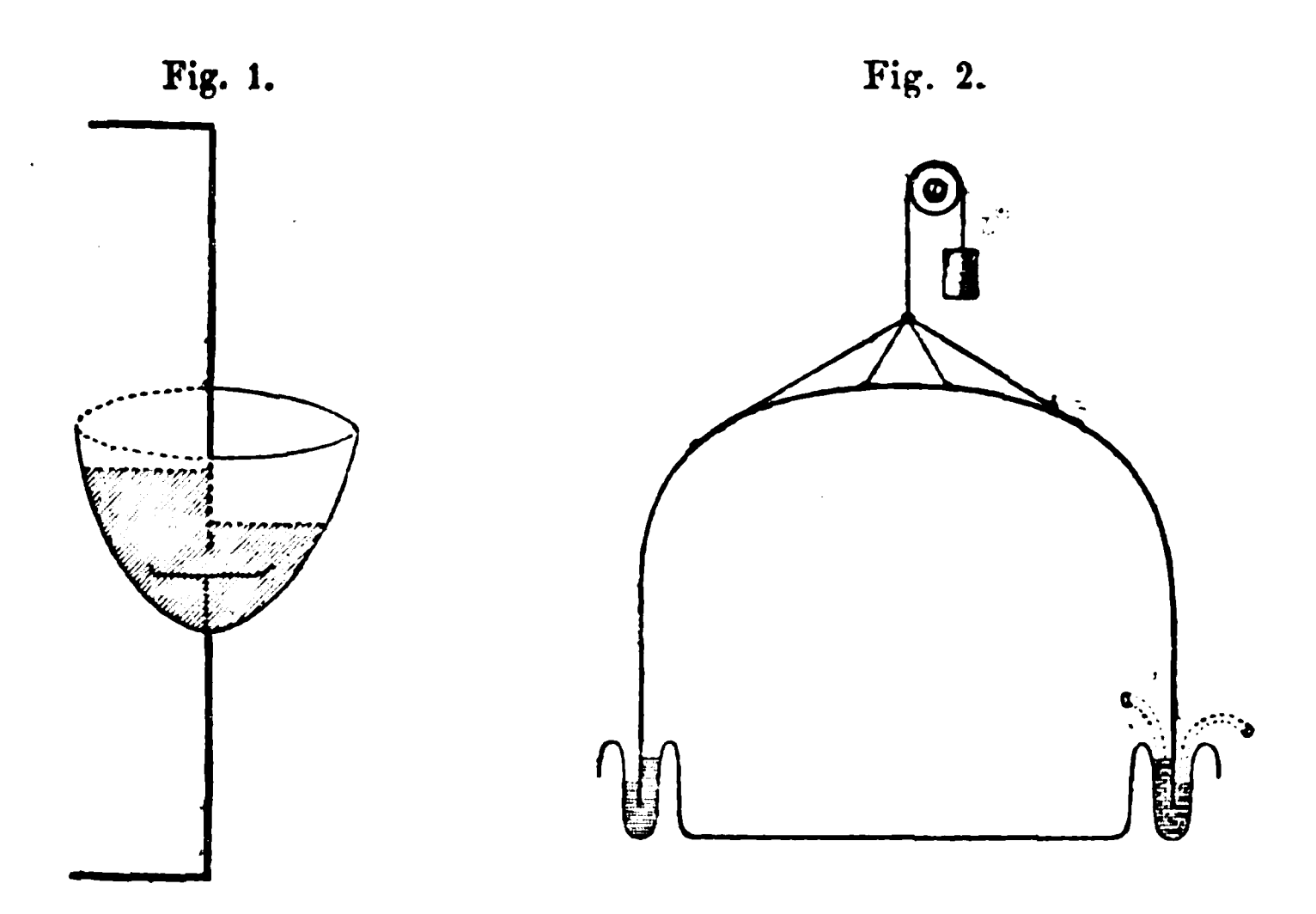


Fig. 1. Fig. 2.

der Instrumente zu erleichtern. Um beschmutzte Instrumente nach außen zu reichen und neu zu sterilisieren, könnte ein zweiter derartiger Wasserverschluß notwendig werden.

Vereinfachen und verbilligen läßt sich die Sauerbruch'sche Kammer wohl auch dadurch, daß man den Wasserverschluß auch zur Abdichtung der Kammer selbst anwendet. Der Boden der Kammer besteht aus Blech, das seitlich in eine Rinne übergeht. Dach und Seitenwände der Kammer sind nicht mit dem Boden fest verbunden, sondern können über eine Rolle an der Decke hochgezogen und herabgelassen werden. Füllt man die Rinne mit Wasser und läßt die Kammer, so weit herunter, daß sie in einer kleinen Distanz vom Boden der Rinne aufsteht, so bedarf man keiner Türe und keiner besonders abgedichteten Öffnung für das Ventil und das Saugrohr, da beide Rohre durch das Wasser durchgeleitet werden können. Die Kammer kann aus Blech hergestellt werden, auch eignen sich durchsichtige Zelluloidplatten wohl dazu, die obere Hälfte der Kammer abzuschließen.

---

18) Freie Vereinigung der Chirurgen Berlins.

138. Sitzung am 14. März 1904.

Vorsitzender: Herr Körte.

Herr Nordmann: Magenresektion wegen bösartiger Geschwülste.

N. berichtet über 38 Resektionen des Pylorus aus dem Krankenhaus am Urban; die mikroskopische Untersuchung der Geschwülste ergab 36mal Karzinom, 1mal Sarkom, 1mal Tuberkulose. Direkt nach der Operation endeten letal 16 = 42%. Von den 22 Geheilten leben noch 9, 1—$5^1/_2$ Jahre post oper.

Digitized by Google

Vorstellung dreier geheilter Fälle: 1) 55jähriger Mann, vor $4^1/_2$ Jahren Resektion nach Billroth II. Adenokarzinom. Drüsen vergrößert, aber frei von Metastasen. Pat. ist in gutem Ernährungszustand, ohne Beschwerden. — 2) 48jähriger Mann, vor $5^1/_2$ Jahren fast totale Magenresektion bei dem damals sehr elenden Pat. nach Billroth II; er befindet sich in vorzüglichem Kräftezustand. Am Präparate sitzt die Pylorusgeschwulst der Mucosa breit, pilzförmig auf; es handelt sich um ein Adenokarzinom, die atypischen Drüsenschläuche waren im Zentrum der Geschwulst bis in die Serosa vorgedrungen, am Rande war meist nur die Mucosa und Submucosa ergriffen. — 3) 37jährige Frau mit den Erscheinungen der Pylorusstenose, von Kachexie und einer walnußgroßen, beweglichen Geschwulst rechts vom Nabel. Die Operation (Resektion nach Billroth II mit Entfernung einiger kleiner Drüsen im kleinen Netz) erfolgte in der Annahme eines Karzinoms des Pylorus. Am Präparate bestand eine geschwulstartige Verdickung der Submucosa und kleine Schleimhautdefekte. Mikroskopisch fanden sich in der Submucosa typische Tuberkel mit Riesenzellen, in einzelnen Schnitten konnten Tuberkelbazillen nachgewiesen werden. Es handelte sich also um eine tuberkulöse Infiltration der Magenwand. Klinisch konnte sonst nirgends, weder zur Zeit der Operation noch jetzt, Tuberkulose nachgewiesen werden. Pat. ist seit 2 Jahren völlig gesund und gut genährt. N. ist der Ansicht, daß die Infektion durch per os aufgenommene Tuberkelbazillen erfolgt ist; im Magensafte fehlte vor der Operation die Salzsäure, Milchsäure war vorhanden.

Herr Körte stellt noch eine 58jährige Dame vor, welche er vor $4^1/_2$ Jahren nach Billroth I reseziert hat; eine Drüse im großen Netz wurde mitentfernt. Es erfolgte glatte Heilung; Pat. erfreut sich jetzt noch guter Gesundheit.

Herr Körte: Aneurysma arterio-venosum popliteale.

Der 13jährige Knabe war vor 3 Monaten mit einem Taschenmesser in die rechte Kniekehle gestochen worden; die Wunde war genäht worden. 8 Tage später Aufnahme ins Krankenhaus: man fühlte deutliches Schwirren und hörte ein sausendes Geräusch, synchron mit dem Radialpuls, das bis zur Leistenbeuge und bis zur Art. tibialis fortgeleitet wurde; es war keine aneurysmatische Geschwulst vorhanden. Zunächst Behandlung mit Hochlagerung und Kompression und Beseitigung eines Ekzems. 4 Wochen nach der Verletzung Operation unter Blutleere. Die Vene war an einer der Narbe entsprechenden Stelle verdickt; Arterie und Vene waren in etwa 6 mm Ausdehnung verwachsen. Trennung der Vereinigungsstelle und Naht der Arterie und der Vene mit feinsten Zwirnnähten. Lösung des Schlauches, leichte Kompression; keine Blutung. Naht der Haut. 3 Tage später mußten die Hautnähte wegen oberflächlicher Eiterung entfernt werden; von da an normaler Verlauf.

Herr Körte: Leberabszeß nach Perityphlitis.

Unter 16 klinisch beobachteten Fällen von Leberabszeß hat K. 6mal operiert mit 2 Heilungen; letztere betrafen auf lymphangitischem Weg entstandene Leberabszesse. Pylephlebitische Abszesse zu heilen, gelingt außerordentlich selten, da sie immer multipel sind. Die vorgestellte, seit ca. 6 Monaten geheilte 19jährige Pat. bildet davon eine Ausnahme. $2^1/_2$ Wochen vor der Aufnahme Perityphlitis; nach anfangs leichtem Verlaufe Verschlimmerung, Schüttelfröste, Fieber bis 40°. Im Krankenhause trat eine Vergrößerung und Druckempfindlichkeit der Leber hinzu; am Blinddarme war nichts mehr nachzuweisen. Probepunktion der Leber ohne Erfolg. Operation: Durch epigastrischen Schnitt Freilegung der Leber; es wurden an zwei Stellen im linken Leberlappen kleine Abszesse eröffnet, das Lebergewebe war eitrig infiltriert, morsch. Die Schüttelfröste hörten auf, aber das Fieber hielt noch wochenlang an. Reichliche Eiterung aus der Leberwunde. 4 Wochen später von der Wunde aus Eröffnung weiterer Abszesse und weitere 4 Wochen später perpleurale Eröffnung eines linksseitigen subphrenischen Abszesses; das Fieber läßt nach. Große Fetzen Lebergewebes stießen sich nekrotisch ab. Heilung.

Digitized by Google

b. Pancreatitis acuta.

K. stellt einen 45jährigen Mann vor, den er im akuten Stadium der Pankreatitis operiert hat. Es bestanden seit 3 Jahren Gallensteinkoliken; seit 5 Tagen erneute Erkrankung mit heftigen epigastrischen Schmerzen, Erbrechen, Ikterus, aufgetriebenem Leib; Epigastrium druckempfindlich, daselbst eine quer verlaufende undeutliche Resistenz. Diagnose: Cholecystitis, Pankreatitis, beginnende Peritonitis. Operation: Schrägschnitt durch den M. rectus. Fettgewebsnekrosen im präperitonealen Fett, im Netz und Mesenterium, blutig-seröse Flüssigkeit im Bauch. Eröffnung der Bursa omentalis; Pankreas geschwollen; Drainage. Weiter wurde durch einen Seitenschnitt nach rechts die Gallenblase freigelegt, sie enthielt trübe Galle, 894 Steine; Entfernung der Steine, Ausspülung und Drainage. Pat. erholt sich nach Salzwasserinfusion. Aus der Bursa om. reichliche Absonderung, Losstoßung von Gewebsfetzen. Der weitere Verlauf war durch eine Arrosionsblutung aus der Bursa om. gestört, die durch Tamponade gestillt werden konnte. Zucker wurde niemals im Urin gefunden. Das Drain aus der Gallenblase wurde 8 Tage nach der Operation entfernt. Die Fistel in der Mittellinie schloß sich langsam. Pat. befindet sich jetzt völlig wohl.

c. Karzinom der Gallenblase.

K. stellt eine 60jährige Pat. vor, bei der er vor 5 Jahren die karzinomatöse Gallenblase gelegentlich der Operation eines Gallenblasenempyems entfernt hat; außer mißfarbigem, kokken- und bakterienhaltigem Eiter enthielt die Gallenblase 66 Steine; aus der Innenwand ragte eine Geschwulst, bestehend aus zottigen, blumenkohlartigen Auswüchsen. Mikroskopisch zeigten die Wucherungen alveolären Bau; sie drangen tief in die Muscularis hinein. Cystektomie, Choledochusdrainage. Heilung. K. hat unter 31 klinisch behandelten Fällen von Karzinom das Zusammentreffen mit Cholelithiasis als gewöhnlich konstatiert, sowie die Neigung der karzinomatösen Gallenblasen zur Eiterung häufig gefunden. Die Diagnose ist, so lange keine Geschwulst zu fühlen ist, schwierig. Bei palpabler Geschwulst ist die Aussicht auf erfolgreiche Operation gering, am günstigsten noch beim infiltrierenden Karzinom. 11mal konnte nur eine Probelaparotomie gemacht werden. Bei 8 Fällen von Cystektomie trat unmittelbar nach der Operation kein Todesfall ein; 1 Pat. lebte 1 Jahr lang, 1 ist seit 2½ Jahren gesund (infiltrierendes Karzinom), die vorgestellte seit 4 Jahren 10 Monaten. In der Literatur finden sich nur drei Fälle von Gallenblasenkarzinom, in denen die Pat. dauernd (Kümmell-Ringel, Wörner [3 Jahre]) geheilt worden sind oder längere Zeit nach der Operation gelebt haben (Hochenegg, 2 Jahre, dann Metastasen, Tod 3 Jahre post operationem).

Herr Voswinkel: Über Thorakoplastik.

In Ergänzung einer früheren Publikation über 6 Fälle von Thorakoplastik aus dem Krankenhaus am Urban erstattet V. Bericht über jetzt 19 Fälle bei 5 tuberkulösen, 4 metapneumonischen, 3 traumatischen Empyemen und 7 ohne sichere Ursache. Die Empyeme bestanden schon sehr lange und waren von der einfachen Rippenresektion durch Punktionen oder einfache Thorakozentese behandelt. Von 19 Operierten starben 6; alle übrigen wurden geheilt, darunter 5 mit kleiner Fistel. Bei allen hat sich die Lunge wieder ausgedehnt und nahm ausgiebig an der Atmung teil; Verbiegung der Wirbelsäule trat nicht in nennenswerter Weise ein, in einem Falle schwand sogar eine hochgradige Skoliose nach der Operation; die Bewegungsfähigkeit des gleichseitigen Armes hat kaum je gelitten, bedeutende Kraftleistungen konnten meist nicht mehr ausgeführt werden. Bei der Operation wird die Schnittführung nach Schede als die beste erachtet, da sie die Muskulatur am meisten schont und auch die größte Empyemhöhle freizulegen gestattet. Der Lappen wurde in die Wundhöhle hineingeschlagen, durch Naht fixiert und unter ihm drainiert. Bei Totalempyemen wurden die Rippen am Sternalende durchschnitten, dann nach hinten umgebogen, wobei sie dicht an ihrer Ansatzstelle an die Wirbelsäule abbrechen; Umstechung der Interkostalgefäße hinten und vorn; man kann auch die Pleuraschwarten mitsamt Rippen und Interkostalweichteilen mit der Rippenschere durchquetschen ohne nennenswerte Blutung.

Digitized by Google

Die Erfahrungen mit der Décortication nach Delorme ermutigten nicht zu weiteren Versuchen; manchmal war dieselbe sehr mühsam und blutig. Es genügen einige tiefe parallele Schnitte durch die Pleura pulm. bis auf das Lungengewebe. Von den 5 Pat. mit tuberkulösen Empyemen sind 4 gestorben; die Tuberkulose wird aber nicht als Gegenindikation angesehen; wie der eine geheilte Fall und andere aus der Literatur beweisen, ist die Operation nicht aussichtslos; zu erwägen ist natürlich in jedem Fall, ob die Ausdehnung der tuberkulösen Veränderungen und der Kräftezustand des Pat. es noch zulassen. — Vorstellung von geheilten Fällen.

Herr A. Frank: Über Lungenabszesse.

F. berichtet über 12 in den letzten 3 Jahren beobachtete Lungenabszesse aus dem Krankenhaus am Urban. Die Diagnose war auf Grund der physikalischen Phänomene, durch Nachweis von Lungenparenchymfetzen und zum Teil durch das Röntgenphotogramm gestellt worden. Bei 4 Fällen war bereits eine Perforation in die Pleura erfolgt, so daß bei der Operation nur für genügende Freilegung der Höhle zu sorgen war. Bei 8 Fällen war der Pleuraraum nicht infiziert; die Pleura mußte, soweit Verklebungen fehlten, im Bereich des zu erwartenden Lungenabszesses durch Catgutsteppnaht mit Hinterstichen gesichert werden. Der Lungenabszeß wurde — bis auf einen Fall — immer in derselben Sitzung nach voraufgegangener Punktion mit dem Thermokauter eröffnet. 7 Pat. sind geheilt, 5 gestorben (Todesursache 3mal eitrige Bronchitis und Pneumonie, 1mal Hirnabszeß, 1mal Ateminsuffiziens während der Inzision des Abszesses). Beim Inzidieren der Lunge mit dem Thermokauter trat nie eine nennenswerte Blutung auf, wohl aber häufig mit blutig putridem Auswurf bedrohliche Atemnot. — In zwei weiteren sub finem operierten Fällen jauchiger Empyeme konnte die Diagnose auf primären Lungenabszeß erst bei der Sektion gestellt werden.

Vorstellung von vier geheilten Kranken; Demonstration der Röntgenbilder.

Herr Nordmann stellt eine 54jährige Frau vor, bei der 2 Wochen nach der Herniotomie einer großen inkarzerierten Cruralhernie (Verschluß der Bruchpforte durch Göpel'sches Drahtnetz) sich eine Pneumonia catarrh. im linken Unterlappen entwickelte, welche in Abszedierung überging. Es gelang, den Herd über der 8. und 9. Rippe zu lokalisieren; Rippenresektion, Pneumotomie, Eröffnung eines eigroßen Lungenabszesses. Es folgte schnelle Erholung, das Sputum verschwand völlig; zurzeit besteht noch ein kleinfingerdicker, minimal sezernierender Gang. — Die Herniotomie war bei der Pat. reaktionslos geheilt; ein Rezidiv ist nicht erfolgt, das eingenähte Drahtnetz ist zu palpieren.

Herr Brentano: Otitische Sinusthrombose mit konsekutivem metastatischem Lungenabszeß.

B. operierte ein 21jähriges Mädchen 5 Wochen nach Otitis media d. wegen perisinuöser Eiterung mit Thrombose des Sinus transversus: Radikaloperation, Freilegung des Sinus transversus und Spaltung 4 cm weit ohne Blutung. Die benachbarte Dura des Kleinhirns war mißfarbig, eine Punktion des Kleinhirns negativ. Unterbindung der V. jugularis comm. unterhalb der V. facial. comm., Durchtrennung zwischen zwei Ligaturen. Tamponade der Wunden. Zunächst Abfall des Fiebers, dann neue Temperatursteigerung. Es wurde in der Folge die Eröffnung eines Glutaealabszesses und eines Abszesses an der Unterbindungsstelle der V. jug. comm. nötig. Weiter stellte sich eine Pleuritis sin. ein, zugleich entwickelte sich nach Gangrän der Dura ein walnußgroßer Kleinhirnvorfall. Abtragung des letzteren mit dem Thermokauter. Punktion der Brusthöhle ergab erst seröses, bakterienfreies Exsudat, später Eiter; die Eröffnung der Pleurahöhle mit Rippenresektion entleerte zunächst viel seröse Flüssigkeit und weiter einen Tassenkopf stinkenden Eiters, der aus einem in die Pleura durchgebrochenen, gänseeigroßen Lungenabszeß stammte. Nunmehr rasche Rückbildung des Kleinhirnprolapses. An der Brustwunde etablierte sich zunächst eine kleine Bronchialfistel, die sich nach einigen Wochen schloß. Vorstellung der geheilten Pat.

Digitized by Google

B. spricht sich für die präliminare Unterbindung der V. jugularis vor Ausräumung des thrombosierten Sinus aus, hält aber die einfache Unterbindung und Durchschneidung des Gefäßes oberhalb der Ligatur für richtiger als die Durchtrennung zwischen zwei Ligaturen. Etwaige Blutungen aus dem offenen peripheren Stumpfe stehen leicht auf Tamponade.

b. Entzündung und Perforation eines Meckel'schen Divertikels mit nachfolgender Peritonitis.

Der 21jährige Mann, der vor 4 Jahren an Blinddarmentzündung behandelt worden ist, war vor 4 Tagen wieder mit heftigen Leibschmerzen erkrankt und kam mit den Zeichen der diffusen Peritonitis ins Krankenhaus (Temperatur 37, Puls 92, Leukocyten 41000). Operation: »Zunächst Schnitt am rechten Rectusrand, Wurmfortsatz intakt, im kleinen Becken kotiger Inhalt; zweiter Schnitt in der Mittellinie, Entleerung von 1/2 Liter kotiger Flüssigkeit, Austrocknung des kleinen Beckens, teilweise Eventration der nur lose verklebten Dünndarmschlingen. Dabei kommt ein an seiner Basis in Ausdehnung von Kirschkerngröße perforiertes Meckel'sches Divertikel von über Hühnereigröße zum Vorschein. Abtragung desselben, Darmnaht. Drainage der Bauchhöhle durch beide Wunden; Sekundärnaht; Heilung. In dem Divertikel befand sich weder ein Kotstein noch ein Fremdkörper noch ein spezifisches tuberkulöses oder typhöses Geschwür.

Herr Frank: Ein Fall von Luxatio et fractura tali.

Die Verletzung ereignete sich bei einem 30jährigen Manne durch Umknicken des Fußes beim Springen; der Fuß stand in Varusstellung, der Talus war vollkommen um die Achse gedreht, die Artikulationsfläche mit der Tibia war unter dem Malleol. ext. zu fühlen. Repositionsversuche in Narkose waren erfolglos. Deshalb Operation: Der Talus war vollkommen aus seinen Verbindungen gelöst, saß nur lateral noch am Bandapparate fest; der Proc. posterior war abgesprengt, in Verbindung mit dem Calcaneus. Da sich die frakturierten Enden nicht aneinander bringen ließen, wurde die Exstirpatio tali gemacht. Weiterhin Behandlung mit Gipsverbänden. Vorstellung des geheilten Pat.; das Fußgewölbe ist gering abgeflacht, der Gang sicher. Demonstration der Röntgenbilder.

Herr Immelmann: Röntgenbilder bei Nierensteinen.

Mit der Albers-Schönberg'schen Kompressionsblende, welche Vortr. demonstriert, ist es möglich, in der größten Mehrzahl der Fälle Nierensteine durch Röntgenstrahlen nachzuweisen. Maßgebend ist der Unterschied in bezug auf das Atomgewicht der Weichteile und der Nierensteine. Am besten gelingt es, die Oxalate, dann die Phosphate und zuletzt die harnsauren Konkremente auf die Platte zu bringen. Vortr. zeigt im Kryptoskop zehn Röntgennegative, welche sämtlich Nierensteine aufweisen. Sämtliche Fälle sind von Prof. Israel operiert; die operierten Steine werden ebenfalls demonstriert. Die Gestalt der einzelnen Steine harmoniert mit dem betreffenden Schatten deutlich.

Richard Wolff (Berlin).

---

19) **A. E. Stein.** Über Kompressionsblenden bei Röntgenaufnahmen.

(Zeitschrift für ärztliche Fortbildung 1904. Nr. 3.)

S. benutzt eine von Schönekatte & Co. in Wiesbaden hergestellte röhrenförmige Kompressionsblende, die im Prinzip der von Albers-Schönberg angegebenen ähnlich, jedoch bei weitem billiger ist und infolge verschiedener konstruktiver Neuerungen einen vollständig scharf begrenzten Bildkreis auf der Platte erzeugen, somit die Sekundärstrahlen vollkommen ausschalten soll.

Gutzeit (Neidenburg).

20) **Hoffmann.** Entstehung eines Hämatoms durch Zerreißung der Art. epigastrica inferior sinistra infolge Sprunges auf die Ferse.

(Deutsche militärärztliche Zeitschrift 1904. Hft. 2.)

Nach Fehlsprung auf die linke Ferse entstand bei einem Unteroffizier eine Anschwellung in der linken Leistenbeuge, die für ein Hämatom angesprochen


Digitized by Google

werden mußte. Da nach 3 Tagen leichtes Fieber eintrat, wurde parallel dem Poupart'schen Bande inzidiert und Eiter entleert. In die Abszeßhöhle hinein ragte von unten das 5 mm lange zentrale Ende der Art. epigastric. infer., während das periphere Ende in der oberen Wand der Höhle lag. Beide Enden waren durch einen weißen Thrombus verschlossen. **Herhold** (Altona).

21) Abel. Zur Kasuistik intraperitonealer Verletzungen.

(Deutsche militärärztl. Zeitschrift 1904. Hft. 2.)

Fall I: Stichverletzung mit einem Küchenmesser in die linke Bauchseite, 6 cm seitlich vom Nabel. 20 Stunden nach der Verletzung Laparotomie, bei welcher eine Durchtrennung der vorderen Magenwand, ohne daß Mageninhalt in die Bauchhöhle gelangt war, angetroffen wurde; ferner war der linke Leberlappen in seiner ganzen Dicke durchbohrt, Ein- und Ausstich desselben durch Blutgerinnsel verschlossen. Naht der Magenwunde, Tampon auf die nicht blutenden Leberwunden. Ausgang in Heilung, nachdem eine vorübergehende Thrombosierung beider Schenkelvenen eingetreten war.

Fall II. Hufschlag gegen die rechte Bauchseite. 21 Stunden nach der Verletzung Laparotomie. Im Dünndarme, 40 cm oberhalb des Blinddarmes, ein 2 cm im Durchmesser haltendes Loch; Darmwand gequetscht, daher Resektion des durchlochten Darmstückes. Reinigung der Bauchhöhle von dem eingedrungenen Kote. Tod 22 Stunden nach der Laparotomie an eitriger Bauchfellentzündung.

Fall III. Hufschlag gegen die Mitte des Unterleibes. 4 Stunden nach der Verletzung Laparotomie. 150 cm unterhalb des Duodenums ein 4 cm langer, 1 cm weit klaffender Riß; Speisebrei in der Bauchhöhle. Resektion des durchlochten Stückes, Vereinigung mit Murphyknopf, Ausgang in Heilung.

Fall IV. Hufschlag gegen die Oberbauchgegend. Zunächst keine peritonitischen Erscheinungen, welche erst nach Ablauf von 2×24 Stunden eintraten und die Laparotomie erforderten. Riß am Fundus der Gallenblase, galliger Inhalt in der Bauchhöhle. Resektion der Gallenblase. Tod nach 24 Stunden durch septische Bauchfellentzündung. Verf. weist auf die Schwierigkeit hin, eine subkutane Zerreißung der Gallenblase rechtzeitig zu erkennen.

Herhold (Altona).

22) Oberländer (Köln a. Rh.). Über die Vorteile der vaginalen Bauchhöhlendrainage.

(Zeitschrift für Geburtshilfe u. Gynäkologie Bd. L. Hft. 3.)

Angeregt durch die Olshausen'sche Arbeit: »Wider die Bauchhöhlendrainage« läßt Orthmann in obiger Arbeit sein Laparotomiematerial vom 1. April 1899 bis 1. April 1902 zusammenstellen. Bei 192 abdominalen Operationen ist 39mal, also in 20,3%, die Tamponade ausgeführt worden. 2 von den 39 Frauen starben. O. führt die Tamponade aus zur Stillung parenchymatöser Flächenblutung (hierbei in aseptischen Fällen mit steriler Gaze), sowie ferner zur Drainage nach eitrigen Operationen, wenn Eiter sich in die Bauchhöhle ergoß, ferner bei bestehender oder drohender Darmperforation. Unter den 39 Fällen handelte es sich 25mal um eitrige Adnexgeschwülste, 6mal um Tubenschwangerschaft (!), 7mal um komplizierte Geschwülste, 1mal um beginnende Peritonitis mit Darmverletzung nach Uterusperforation. O. drainiert oder tamponiert die betreffende Wund- resp. Eiterhöhle durch den Douglas nach der von oben eröffneten Scheide zu, durch welche die (Jodoform-) Gaze nach außen geleitet wird. Die Laparotomiewunde wird primär geschlossen. **Kroemer** (Gießen).

23) Le Clerc. Appendicite à marche anormale. Phlébite iliaque latente. Mort subite par embolie.

(Bull. et mém. de la soc. de chir. de Paris T. XXIX. p. 490.)

24) Jalaguier. Embolie dans l'appendicite.

(Ibid. p. 522.)

Die einzigen Zeichen, die die 44jährige Pat. in den ersten 15 Tagen nach einer leichten Verdauungsstörung darbot, bestanden in heftigen Schmerzen in der

Digitized by Google

rechten Lendengegend. Dann erst traten einmal Erbrechen und Durchfälle auf, und 2 Tage später das klassische Bild der Appendicitis. Nachdem sich der Verlauf anscheinend definitiv zum guten gewandt hatte, erfolgte plötzlich, 4 Wochen nach Beginn der Krankheit, der Tod an Lungenembolie.

In der Diskussion teilt J. mit, daß er binnen 14 Tagen drei Fälle von Lungenembolie nach Appendicitisoperationen gesehen habe, während er bei hunderten von Fällen von Appendicitis vorher nie einen Fall von Embolie gesehen habe. Er vermutet als Ursache der Embolie bezw. der vorausgehenden Phlebitis und Thrombose eine besondere Art der Infektion, welche vielleicht auch die Schwere der zur gleichen Zeit in Paris von verschiedenen Ärzten beobachteten Erkrankungen an Appendicitis erklären könne. **Reichel** (Chemnitz).

25) **F. Dennis.** The mortality of appendicitis.

(Med. news 1904. Januar 9.)

D. steht auf dem Standpunkt, unverzüglich zu operieren, wenn die Erkrankung innerhalb 36 Stunden keine deutliche Besserung zeigt. Bei leichtem Verlaufe des Anfalles bevorzugt er die Intervalloperation. In 119 von ihm intern oder operativ behandelten Fällen war die Gesamtmortalität $1^1/_2\%$. Von den im Intervall Operierten starb keiner. Mortalität der perforativen Epityphlitiden = 7%. Auffallend günstig verliefen die gangränösen Formen mit allgemeiner Peritonitis: sämtliche 11 Fälle kamen zur Heilung. Ihre Behandlung bestand in breiter Eröffnung, reichlicher Kochsalzspülung und Drainage. Indessen läßt Verf. im Gegensatze zu den herrschenden Anschauungen der Kochsalzspülung eine »Desinfektion«, erst mit $^1/_2{}^0/_{00}$iger Sublimatlösung, dann mit Wasserstoffsuperoxyd voraufgehen. **Kleinschmidt** (Charlottenburg).

26) **Quénu.** Torsion intra-abdominale sus-herniaire de l'épiploon.

(Bull. et mém. de la soc. de chir. de Paris T. XXIX. p. 520.)

Bei Operation eines Einklemmungserscheinungen bietenden, irreponiblen, faustgroßen Leistenbruches sah sich Q. genötigt, da das Netz, soweit es sich durch den Bauchschnitt vorziehen ließ, schwer verändert, blutig infarziert war, den Schnitt zum ausgedehnten Laparotomieschnitt zu erweitern. Jetzt fand er als Ursache der Veränderungen eine hoch im Bauche gelegene Torsion des Netzes um seine Achse in zwei von links nach rechts laufenden Umdrehungen. Resektion des Netzes. Radikaloperation. Heilung. — Bisher wurden erst ca. 20 Fälle von intraabdominaler Torsion des großen Netzes veröffentlicht.

Reichel (Chemnitz).

27) **Hirsch.** Über ein Magendivertikel.

(Virchow's Archiv Bd. CLXXIV. p. 576.)

Verf. beschreibt ein taubeneigroßes Pulsionsdivertikel, in dessen Wand alle Schichten, außer der Muscularis vorhanden waren. Seinen Sitz hatte es 4 cm von der Cardia entfernt an der großen Kurvatur, mehr der hinteren als der vorderen Wand angehörend. Die Eingangsöffnung erschien tabaksbeutelförmig eingeschnürt. Die Schleimhaut des Blindsackes war vollkommen glatt, ebenso der Serosaüberzug.

Die Entstehung dieses Gebildes ist dunkel. Die Vermehrung des Bindegewebes und die dilatierten Blutgefäße weisen nach der Ansicht des Verf. auf analoge Fälle bei den Dünndarmdivertikeln hin, die immer an Stellen auftreten, wo größere Blutgefäße aus dem Mesenterium in den Darm übertreten.

Fertig (Göttingen).

28) **Alessandri.** Über einen Fall von gestieltem Magensarkom nebst Bemerkungen über einige Bindegewebsgeschwülste des Magens.

(Mitteilungen a. d. Grenzgebieten der Medizin u. Chirurgie Bd. XII. Hft. 4.)

Bei einer 56jährigen Frau wurde ein kindskopfgroßes Spindelzellensarkom exstirpiert, welches nahe der großen Kurvatur vom Magen ausging und sich in

Digitized by Google

das Ligamentum gastrocolicum entwickelt hatte; ein fünfmarkstückgroßes Stück Magenwand mußte mit entfernt werden. Magenbeschwerden hatten nicht bestanden. Tod am 13. Tage an Erschöpfung.

Im Anschluß daran gibt A. eine Übersicht über die publizierten Bindegewebsgeschwülste des Magens: Sarkome, Lymphosarkome, Myome, Fibromyome und Mischgeschwülste. Sarkome fand A. 19 in der Literatur; dieselben werden auszugsweise mitgeteilt, nachdem vorher das klinische Bild der Magensarkome ausführlich dargestellt worden. **Haeckel** (Stettin).

29) **Marion.** Gastrostomie pratiquée dans le but de supprimer momentanément le passage des aliments au niveau d'une ulcération tuberculeuse du voile du palais. — Rapport de M. Schwartz.

(Bull. et mém. de la soc. de chir. de Paris T. XXIX. p. 425.)

Der 44jährige Pat. litt an einer ziemlich rasch fortschreitenden Ulzeration der rechten Gaumenhälfte. Eine kurze Behandlung mit subkutanen Injektionen von Jodquecksilber hatte keinen Erfolg. Der Nachweis des Koch'schen Tuberkelbazillus im Niveau des Geschwürs ließ die Diagnose auf Tuberkulose stellen. Binnen 2 Monaten hatte die Ulzeration die ganze seitliche Partie des Rachens von der Rosenmüller'schen Grube bis zum oberen Abschnitte des Kehlkopfes ergriffen. Wegen der lebhaften Schmerzen und Schlingbeschwerden Gastrotomie, nach der rasche Heilung und Gewichtszunahme eintraten.

Wohl mit Recht bezweifelt der Berichterstatter Schwartz die tuberkulöse Natur des Geschwürs und nimmt Syphilis an. Auch wirft er Marion vor, nicht vor dem operativen Eingriffe die unschädliche und den gleichen Zweck erfüllende Ernährung mit der durch die Nase eingeführten Schlundsonde versucht zu haben. **Reichel** (Chemnitz).

30) **F. M. Caird.** Enterectomy for tuberculous stricture of the intestine.

(Scottish med. and surg. journ. 1904. p. 20.)

Verf. beschreibt 11 wegen tuberkulöser Darmstriktur operierte Fälle unter Beigabe guter Abbildungen der gewonnenen Präparate. 7 Pat. genasen, 4 starben. 1mal entstand eine Kotfistel. **M. v. Brunn** (Tübingen).

31) **Diliberti-Herbin.** Sulle estese resezioni dell' intestino tenue.

(Gazz. med. italiana 1903. Nr. 4.)

D. stellt 28 Fälle zusammen, in welchen 1—3 m, und 5, in welchen 3—5,20 m Dünndarm reseziert worden waren; nur in einem einzigen kam es zum Tod infolge von Inanition, sonst nur zu unvollkommener Ausnutzung der Nahrung; bei Entfernung von mehr als 2 m müssen gewisse diätetische Maßregeln beobachtet werden, um Diarrhöe zu verhüten. Es macht aber einen Unterschied aus, ob Dünndarmteile, die vorher in voller Funktion standen (wie bei Einklemmung und Gangrän) oder die vorher infolge chronischer Erkrankung bereits funktionsuntüchtig waren, entfernt werden. Auch muß die nach Individuen und Rassen wechselnde Gesamtlänge des Darmes in Rechnung gezogen werden. Je nachdem bedeutet 3 m mehr oder weniger als die Hälfte.

An Hunden, denen er den halben Dünndarm reseziert hatte, stellte D. genaue Stoffwechselversuche an. Die Operation verursacht anfangs eine beträchtliche Störung der Fett- und Stickstoffausnutzung, die sich aber allmählich verringert. Die mangelhafte Fettresorption macht sich besonders bei Entfernung des Jejunum bemerkbar. **E. Pagenstecher** (Wiesbaden).

32) **Walther.** Fistule intestino-vésicale. Guérison.

(Bull. et mém. de la soc. de chir. de Paris T. XXIX. p. 312.)

Die von W. mitgeteilte Krankengeschichte demonstriert die Schwierigkeiten, welche sich in der Regel der Behandlung der Darm-Blasenfisteln entgegenstellen.

Digitized by Google

Im mitgeteilten Falle war die Fistel nach einer eitrigen Peritonitis entstanden. Bei der Laparotomie traf W. auf eine unentwirrbare Masse, die Uterus nebst Adnexen, Blase und Darmschlingen umfaßte. Mühsam gelang es bei der ersten Operation im Februar 1901, den Uterus stückweise zu entfernen, die Blase freizumachen und in eine kleine, mit Granulationen ausgekleidete Höhle in der Tiefe des kleinen Beckens vorzudringen, die ein Zwischenstück zwischen Blase und Darm zu bilden schien; ihre Mündung in Blase oder Darm wurde nicht gefunden. Durch Drainage und Tamponade erreichte W., daß der Kot in der Folgezeit sich durch das Drainrohr nach außen entleerte und der Urin klar wurde. Als die Drainöffnung sich aber verengte, stellte sich der alte Zustand wieder her. Eine doppelseitige Thrombophlebitis der Beine kompliziert das Rezidiv. Nachdem diese geheilt war und durch Erweiterung des Fistelganges und neue Drainage der Zustand der Kranken sich wieder gebessert hatte, machte W. im Dezember 1902 einen neuen Versuch, die Fistelmündung in dem Darme zu finden und zu schließen. Wieder gelangte er nach mühsamem Trennen der Verwachsungen in eine Höhle im kleinen Becken, die unten in den Darm mündete, konnte aber wegen der Verwachsungen an eine Naht nicht denken. Außerdem fand er höher oben ein großes Loch in einer Darmschlinge. Dieses durch Naht zu schließen, war wegen Brüchigkeit der Gewebe ausgeschlossen. W. durchtrennte deshalb den Darm an dieser Stelle quer, machte das obere Ende auf 5—6 cm frei und invaginierte es in das untere Ende, nachdem er dessen Schleimhaut in einer Höhe von 2 cm mit der Schere abgetragen hatte. Catgutnähte sicherten die Invagination. Im übrigen drainierte und tamponierte er die Bauchhöhle. Nach 3 Tagen entleerte sich Kot aus der Wunde. Dieser Kotabfluß verminderte sich indes allmählich, und schließlich erfolgte vollständige Heilung.

In der Diskussion berichteten Pierre Delbet und Tuffier ähnliche Fälle. Bazy betont, daß man in Fällen von Blasen-Darmfisteln nicht von der Blase, sondern stets von der Bauchhöhle aus den operativen Schluß der Fistel versuchen solle. Terrier rät zur provisorischen Anlegung eines Kunstafters.

Reichel (Chemnitz).

33) **Reinbach.** Hämorrhoiden im Kindesalter, zugleich ein weiterer Beitrag zur pathologischen Anatomie dieses Leidens.

(Mitteilungen a. d. Grenzgebieten der Medizin u. Chirurgie Bd. XII. Hft. 2 u. 3.)

Während bisher Hämorrhoiden fast als ausschließliche Erkrankung der Erwachsenen angesehen wurden und in der Literatur Notizen über Hämorrhoiden bei Kindern äußerst spärlich sind, führt R. vier Beobachtungen von dieser Veränderung bei Kindern auf; sie betrafen Kinder von 7 Wochen, $3^1/_2$, 8 und 14 Jahren. Besonders wichtig ist das Präparat, welches von dem $3^1/_2$jährigen Kinde durch Exstirpation gewonnen wurde; es bestätigt die von R. schon früher entwickelte Ansicht, daß die Hämorrhoiden nicht einfach auf Dilatation der Venen am Anus, also nicht auf Stauungsvorgängen beruhen, sondern echte Angiome sind. Hatte R. diese seine Ansicht bisher nur an Präparaten von Erwachsenen beweisen können, so ist es die wertvolle Ausfüllung einer Lücke, wenn er sie nun auch an einem Präparate vom Kinde erhärten kann. **Haeckel** (Stettin).

34) **F. Bayer.** Statistisches über Splenektomie und Mitteilung eines Falles von Milzexstirpation wegen idiopathischer Hypertrophie. (Aus der chir. Abt. des Krankenhauses Forst zu Aachen. Dir. Arzt Dr. Longard.)

(Münchener med. Wochenschrift 1904. Nr. 3.)

Die exstirpierte Milz wog fast $2^1/_2$ kg und hatte eine Länge von über 25 cm; vor der Operation bestand auffallenderweise eine beträchtliche Verminderung der Leukocyten, die sich nach ihr rasch ums 6fache vermehrten, dann wieder etwas verminderten, um 2 Monate später abermals eine erhebliche Zunahme zu

Digitized by Google

zeigen. — Die vom Verf. ergänzte Statistik Bessel-Hagen's zeigt wiederum ein Sinken der Sterblichkeitsziffer nach der Totalexstirpation der Milz, und zwar von 26,3 % auf 21,2 % — eine Tatsache, die sich auch bei Detaillierung der Fälle nach der zugrunde liegenden Erkrankung feststellen läßt.

Kramer (Glogau).

35) Hall and Brazill. Cystadenoma of aberrant bile ducts in a young child.

(Med. chronicle 1904. Januar.)

Die Geschwulst wurde durch Obduktion bei einem 6jährigen Mädchen gewonnen. Sie saß der Unterfläche des rechten Leberlappens auf und bestand aus einer großen und zahlreichen kleinen Cysten mit cholestearin- und mucinreichem Inhalte. Die Leber selbst war frei von cystischen Dilatationen. Vom rechten Aste des Ductus hepaticus gingen einige Abzweigungen in die Geschwulstkapsel über. Verff. sind der Ansicht, daß die Neubildung ihren Ursprung von versprengten Gallengängen genommen hat. **Kleinschmidt** (Charlottenburg).

36) H. Delagénière (Mans). Hépaticotomie pour calculs; extraction de deux calculs du canal hépatique; suture du canal; drainage par les voies biliaires accessoires; guérison.

(Bull. et mém. de la soc. de chir. de Paris T. XXIX. p. 309.)

Den wenigen bisher veröffentlichten Fällen von Hepatikotomie, d. h. der Inzision des Ductus hepaticus behufs Entfernung von Steinen, fügt Verf. einen neuen Fall hinzu. Die Steine saßen fest im Hilus der Leber. Ihren Sitz bestimmte D. sicher in der Weise, daß er die Gallenblase und den Ductus cysticus in ganzer Länge spaltete — ein von ihm häufig erprobtes und empfohlenes Verfahren, das er »Voie endocholécystique« nennt — und den Ductus choledochus abwärts sondierte; dieser war frei. Er schnitt nun direkt auf den im Ductus hepaticus gefühlten Stein ein; erst nach seiner Entfernung fand er einen zweiten Stein, dessen Extraktion schwieriger war; beide lagen in einer ampullenartigen Erweiterung des Ganges. Darauf schloß D. die Wunde des Hepaticus, vernähte die Inzision der Gallenblase und des Ductus cysticus nach Einlegung eines Drains in die Gallenblase und tamponierte ringsum mit Jodoformgaze. Es erfolgte ungestörte Heilung. **Reichel** (Chemnitz).

37) Bernhardt. Schußverletzung des Pankreas und akute hämorrhagische Pankreatitis.

(Berliner klin. Wochenschrift 1904. Nr. 3.)

1) Ca. 30jährige Pat. jagte sich eine Kugel in die Herzgrube. Bei der 3 Stunden später erfolgten Aufnahme in die v. Bergmann'sche Klinik große Blässe, aber guter Puls. Wegen zweifelhaften Befundes wird vom Verf. ½ Stunden später die Laparotomie gemacht in der Annahme einer penetrierenden Bauchverletzung. Beim Anheben von Magen und Kolon heftige Blutung, als deren Quelle die zerissenen Vasa lienalia erkannt werden. Das Geschoß sitzt im Pankreasschwanz; Blutung aus der Bauchspeicheldrüse mäßig; Umstechung. Unterbindung der Milzgefäße. Pankreas und seine Umgebung wird mit Gaze fest tamponiert, 2 Schußwunden durch Seidenknopfnähte geschlossen, außerdem Tamponade. Pat. wurde nach 13 Wochen geheilt entlassen, nachdem ein subphrenischer Abszeß durch Drainage zur Ausheilung gebracht war und sich nekrotisches Gewebe ausgestoßen hatte (Pankreassequester?).

Nach B. ist dieser Fall der erste, der trotz Verletzung der Vasa lienalia durchgekommen ist. In Anschluß an ihn gibt Verf. den Rat, es sich bei der großen Gefahr, welche eine Verletzung der Bauchspeicheldrüse mit sich bringt, zur Pflicht zu machen, in jedem Falle von penetrierender Verletzung, wie den Magen-Darmkanal, so auch das Pankreas abzusuchen; denn selbst nach Eröffnung

Digitized by Google

der Bauchhöhle kann eine Pankreasverletzung übersehen werden, weil dieselbe nicht immer eine starke Blutung zur Folge zu haben braucht.

Die Naht der Pankreaswunde allein hält B. für eine unsichere Methode der Wundbehandlung; der Gefahr der Gewebsnekrose durch ausfließenden Pankreassaft muß durch Tamponade der Pankreaswunde und ihrer Umgebung vorgebeugt werden.

2) Auf den Vorschlag von Hahn, bei hämorrhagischer Pankreatitis den Leib durch einen kleinen Schnitt zu öffnen, das Exsudat abzulassen und die Bauchhöhle zu drainieren, sind einige Fälle erfolgreich operiert und publiziert; über Mißerfolge ist nichts berichtet; deshalb teilt B. eine solche Operation mit tödlichem Ausgang mit.

63jähriger fettleibiger Mann ist 2 Tage vor der Aufnahme unter gewaltigen Schmerzen in der Magengegend, Erbrechen und Verstopfung erkrankt. Pat. stark kollabiert, cyanotisch, Leib aufgetrieben. Puls voll, nur mäßig beschleunigt. Am nur in mäßigem Grade druckempfindlichen Bauch läßt sich in den abhängigen Partien Dämpfung nachweisen. Diagnose: subakuter Ileus. — Nach Eröffnung der Bauchhöhle stürzen mehrere Liter einer hämmorrhagischen Flüssigkeit hervor. Ausgedehnte Fettgewebsnekrose. Drainage durch Jodoformgaze. Tod. Bei der Sektion fand sich das ganze Pankreas durch Blutung fast vollkommen zertrümmert.

B. zieht aus diesem Falle den Schluß, daß man in den schwersten Fällen mit der Laparotomie nichts anderes erreichen wird, als eine Beschleunigung des tödlichen Ausganges, in den leichteren mit der Hahn'schen Operation wohl Nutzen stiften kann. Der Allgemeinzustand des Pat. hat zu entscheiden, ob man ihm noch ein Mehr zumuten darf. **Langemak** (Erfurt).

38) **Schmidt.** Schrotschuß und Wundstarrkrampf.

(Deutsche med. Wochenschrift 1904. Nr. 9.)

In der Breslauer Klinik kamen zwei Fälle von Schußverletzungen mit der Schrotladung einer kleinen Taschenpistole zur Beobachtung, in denen der Patronenpfropf mit eingedrungen war. Beidemal trat Tetanus ein, denen die Pat. trotz Antitoxin erlagen. Bei Einimpfung der Patronenpfröpfe erlagen die Versuchstiere an Tetanus. Ebenso konnte bei Einimpfung der von den Fabriken erhaltenen Patronenpfröpfe typischer Tetanus der Versuchstiere erzeugt werden. Wieder Beweise dafür, daß die Schußverletzungen, in welchen Teile der Pfröpfe mit eingedrungen sind, einer besonderen Berücksichtigung bedürfen.

Borchard (Posen).

38) **Tourneau.** Drei Fälle von Tetanus.

(Deutsche med. Wochenschrift 1904. Nr. 10.)

In zwei der Fälle kam Behring'sches Serum zur Anwendung mit negativem Erfolg, obgleich die Einspritzung einmal 12 Stunden, das andere Mal 8 Stunden nach Auftreten der ersten Erscheinungen erfolgte. Der Tod erfolgte 3—5 Tage nach Ausbruch des Tetanus. Im ersten Falle handelte es sich um eine eiternde Schußwunde, im zweiten Falle traten nach einer Hernienradikaloperation bei primärer Wundheilung am 9. Tage die Erscheinungen des Tetanus ein, im dritten Falle — Verletzung durch einen rostigen Nagel — betrug die Inkubationszeit nur 24 Stunden, und 3 Tage nach der Verletzung trat der Tod ein.

T. glaubt, daß bei ausgebrochenem Tetanus die Anwendung des Antitoxins keinen Einfluß zu gunsten der Heilung ausübt. **Borchard** (Posen).

40) **Hellwig.** Zur Serumtherapie des Tetanus.

(Deutsche med. Wochenschrift 1904. Nr. 7.)

Bericht über zwei Fälle von Tetanus, die mit Antitoxin behandelt wurden. Es trat in beiden Fällen Heilung ein. Der erste Fall (Inkubationszeit 9 Tage) machte einen sehr schweren Eindruck. Die erste Injektion wurde am 3. Krankheitstage vorgenommen. Im ganzen vier Injektionen von je 100 Antitoxineinheiten.

Digitized by Google

Trotzdem der Giftträger im Körper blieb, erfolgte Heilung. Der zweite Fall war leichter Art.

Nach Ansicht des Verf. scheint das Antitoxin imstande zu sein, Tetanustoxine zu neutralisieren, die aus einem im Körper noch vorhandenen Giftherd produziert werden. Er glaubt darin eine Aufforderung zu sehen, das Antitoxin immer in Anwendung zu bringen. **Borchard** (Posen).

41) **C. S. Wallace.** Four cases of tetanus treated by injections of antitoxin into the spinal theca.

(Lancet 1904. März 5.)

Verf. berichtet über vier Fälle von teils akutem, teils mehr subakutem Tetanus von einer Inkubationszeit von 3—11 Tagen, die zum Teil in sehr schwerer Form auftraten, und die er im St. Thomas-Hospital mit spinalen Seruminjektionen behandelte. Drei der Pat. genasen, einer starb, und zwar der, dessen Infektion 6 Tage zurücklag. Natürlich wurde neben der spezifischen auch die lokale Wundbehandlung von vornherein energisch durchgeführt.

H. Ebbinghaus (Berlin).

42) **Wright.** Notes on the treatment of neuralgia by injection of osmic acid.

(Med. chronicle 1904. Februar.)

Nach dem Vorgange von Bennett injiziert Verf. die $1^1/_2$—2%ige Osmiumsäurelösung in den vorher freigelegten Nervenstamm. Meist genügt die einmalige Injektion. Bei elf in dieser Weise behandelten Fällen von Neuralgien verschiedenen Sitzes hat sich das Verfahren als ungefährlich und so wirksam erwiesen, daß Verf. seine ausgedehntere Anwendung empfehlen zu können meint.

Kleinschmidt (Charlottenburg).

Gussenbauer-Denkmal-Fonds Obervellach.

Die Marktgemeinde Obervellach in Kärnten gedenkt ihrem berühmten Sohne und größten Wohltäter, dem während seiner Amtswirksamkeit als Rektor der Wiener Universität am 19. Juni 1903 verstorbenen k. k. Hofrate Professor Dr. Karl Gussenbauer, als Zeichen ihrer Verehrung und Dankbarkeit ein Denkmal zu errichten. Die Erinnerung an den Unvergeßlichen, welcher der Stolz seiner Landsleute war und der zum Glücke so Vieler gewirkt hat, soll den Nachkommen überliefert und in ihnen wach erhalten werden.

Die Ortsgemeinde, welche durch den Rückgang des Bergbaues und der Industrie, sowie durch verheerende Elementarereignisse an ihrem einstigen Wohlstande arge Einbuße erlitten hat, ist nicht im Besitze jener Mittel, welche nötig sind, um allein ein des Verewigten würdiges Monument zu bauen. Der ergebenst gefertigte Bürgermeister wendet sich im Namen der Gemeinde und im Vereine mit den Unterzeichneten an die Verehrer, Freunde und Schüler Gussenbauer's mit der Bitte, die Marktgemeinde Obervellach in der Ausführung ihres Herzenswunsches unterstützen zu wollen.

Peter Walter, *Bürgermeister, Obervellach*
und viele Freunde und Schüler Gussenbauer's.

Originalmitteilungen, Monographien und Separatabdrücke wolle man an *Prof. E. Richter* in Breslau (Kaiser Wilhelmstraße 115), oder an die Verlagshandlung *Breitkopf & Härtel*, einsenden.

Druck und Verlag von Breitkopf & Härtel in Leipzig, Nürnbergerstraße 36/38.

Digitized by Google

Zentralblatt
für
CHIRURGIE

herausgegeben
von

E. von Bergmann, in Berlin, **F. König,** in Berlin, **E. Richter,** in Breslau.

Einunddreifsigster Jahrgang.

Wöchentlich eine Nummer. Preis des Jahrganges 20 Mark, bei halbjähriger Vorauszahlung. Zu beziehen durch alle Buchhandlungen und Postanstalten.

Nr. 19. Sonnabend, den 14. Mai. 1904.

I.

(Aus der chirurgischen Abteilung des Josephshospitals zu Köln-Kalk.)

Zur Radikaloperation der Leistenhernien mittels der Peritonealverschlufsmethode.

Von

Oberarzt Dr. C. Hofmann.

Die bisherigen Methoden der Radikaloperation der Leistenhernien machten es sich zur Aufgabe, den äußeren Leistenring zu schließen

Digitized by Google

bezw. zu verkleinern (Pfeilernahtmethoden) oder, wenn sie weitergingen, durch eine sog. Kanalnaht den Leistenkanal wieder herzustellen (Kanalnahtmethoden); das alles, nachdem der Bruchsack in mehr oder minder unvollkommener Weise abgetragen oder selbst gar als plastisches Kissen benutzt worden war. So sicher nun die Methoden, welche der Abtragung des Bruchsackes eine gute Kanalnaht folgen lassen, denjenigen überlegen sind, die sich lediglich im Prinzip mit dem Schließen des äußeren Leistenringes begnügen, ebenso sicher ist es aber, daß auch die Kanalnahtmethoden, gleichgültig ob mit oder ohne Verlagerung des Samenstranges, den wichtigen Übergang des Bruchsackhalses in das parietale Peritoneum und den inneren Leistenring unberücksichtigt lassen, Faktoren, die aber eine weitgehendere Beachtung verdienen.

In einer Mitteilung in diesem Zentralblatt 1903 Nr. 43 (»Zur Radikaloperation der Leistenhernien mit besonderer Berücksichtigung der anatomischen Verhältnisse«) habe ich darauf hingewiesen, daß der durch die Operation erreichte Zustand der Innenseite der Bauchwand für die Beurteilung, ob der Bruch nun wirklich beseitigt sei oder nicht, maßgebend sein müsse. Mit anderen Worten, ich habe dort gesagt, daß, wenn man sich (nach der Operation) von innen her die Bauchwand betrachten könnte, normale Verhältnisse im Verhalten des Peritoneums durch Herstellung der sonst vorhandenen Fovea inguinalis interna an Stelle der zum Bruchsack führenden weiten, trichterförmigen Öffnung geschaffen sein müßten. Man erreicht dies in der Tat auch dadurch, daß man den Bruchsack bis zum Übergang in das parietale Peritoneum gut freilegt und nun hier erst den Abschluß an dem deutlich ausgeprägten Übergangsring vom Bruchsackhals zum parietalen Peritoneum durch eine nach Eröffnung und Spaltung des Bruchsackes innen angelegte Tabaksbeutelnaht herstellt: also ein Peritonealverschluß nach dem man zweckmäßigerweise das Verfahren als P e r i t o n e a l v e r s c h l u ß m e t h o d e benennt. Hat man den mehrfach längs gespaltenen Bruchsack durch Klemmen gut angezogen gehabt, so s p a n n t s i c h n a c h d e m A b b i n d e n u n d A b t r a g e n d e s B r u c h s a c k e s d a s p a r i e t a l e P e r i t o n e u m f l ä c h e n a r t i g m i t e i n e r k l e i n e n k n o p f f ö r m i g e n V o r w ö l b u n g n a c h a u ß e n a n d e r A b b i n d u n g s s t e l l e v o r d e m i n n e r e n L e i s t e n r i n g a u s. Macht man die Operation mit lokaler Anästhesie und läßt jetzt den Pat. husten, dann dehnt sich die peritoneale Wand wohl, es gibt aber keine trichterförmige Ausstülpung mehr, wie es bei jeder Abtragung im Bereiche des Bruchsackhalses der Fall ist und sein muß, da hier ein kleiner, sofort ausstülpbarer Peritonealtrichter bestehen bleibt.

Nach unserer Methode ist also mit dem P e r i t o n e a l v e r s c h l u ß d e r B r u c h a l s s o l c h e r b e s e i t i g t; und es erübrigt nur noch diesem Verschluß eine einfache, aber sichere Stütze zu geben. Beim Wegnehmen der Wundhaken legen sich die Wandungen des Leistenkanals von selbst aneinander und ich glaube fast annehmen zu

Digitized by Google

können, daß in vielen Fällen ohne jede Naht im Bereiche des Leistenkanals und des äußeren Leistenringes bei 2—3wöchiger Bettruhe eine zur Stütze für das Peritoneum und zur Verhütung des Rezidivs genügend starke Narbe entstehen würde. Immerhin wird man sich nicht darauf verlassen, da die Narbe manchmal dehnungsfähig bleiben könnte und dann einer durch den intraabdominellen Druck allmählich entstehenden, erneuten bruchsackartigen Ausstülpung des Peritoneums nicht genügenden Halt entgegensetzen würde. Deshalb habe ich im zweiten Hauptakte der Operationsmethode vor den Peritonealabschluß eine Stütznaht aus Draht gelegt, und zwar in der Weise, daß der Obliquus internus, die Fascia transversa (zwischen den auseinandergewichenen Gebilden des Samenstranges[1]) und das evertierte Leistenband in eine Ringnaht gefaßt und aneinandergebracht werden. Eine Abschnürung des Samenstranges ist dabei unmöglich, da er bei der tatsächlichen Verschmächtigung an dieser Stelle und dem Auseinandertreten seiner Gebilde keinen einheitlichen Strang mehr bildet und so ein Einbeziehen der Fascia transversa in die Stütznaht zwischen den einzelnen Teilen gestattet.

Durch diese Stütznaht aus Draht wird nicht nur ein Widerlager gegen den intraabdominellen Druck, sondern auch eine Beseitigung des offen gebliebenen inneren Leistenringes geschaffen. Nur an zwei oder drei kleinen isolierten Unterbrechungen treten die Venenstämmchen des Plexus pampiniformis und das Vas deferens am Boden des Leistenkanals hindurch, während die Art. spermat. ext., von der Art. epigast. inf. kommend, medialwärts erst an den Funiculus herantritt.

Wie man sich weiterhin bei der Operation dem Leistenkanal gegenüber verhalten will, halte ich für belanglos; ob man ihn nach Bassini oder nach **Ferguson**[2] vernäht, ob man ihn in günstigen Fällen gar nicht schließt oder, wie ich es gewöhnlich mache, die Wände mit 2—3 Nähten aneinander bringt, das kann dem Gutdünken des einzelnen überlassen bleiben. Die Kanalnaht ist jedenfalls kein integrierender Bestandteil der geschilderten Methode und die Frage, ob man den Samenstrang verlagern soll oder nicht, löst sich von selbst, da die Radikaloperation schon gemacht ist, bevor man mit ihm als Ganzes zu tun hat.

So sehr auch das Bestreben besteht, bei der Operation die normalen anatomischen Verhältnisse im Bereiche des Peritoneums und des inneren Leistenringes herzustellen,

---

[1] Gegenbaur schreibt darüber in seinem bekannten Lehrbuche der Anatomie: »Am inneren Leistenringe treten die aus dem Scrotum aufsteigenden, den Körper des Samenstranges zusammensetzenden Gefäße auseinander, nachdem schon vorher die Hüllen des Samenstranges an die ihnen zugehörigen Teile getreten sind«. Von diesem Verhalten kann man sich bei jeder Operation überzeugen.

[2] A. H. Ferguson (Chicago). A typical operation for the radical cure of oblique inguinal hernia and atypical ones. Journ. of the amer. med. assoc. 1899. Juli 1. Vgl. auch Referat Zentralblatt für Chirurgie 1904. Nr. 13.

Digitized by Google

ebensowenig wird Gewicht auf die Herstellung des Leistenkanals durch eine systematische Naht gelegt. Der Kanal bildet sich für den Samenstrang bei richtigem Vorgehen eigentlich ganz von selbst.

In diesem Punkte liegt denn auch der grundsätzliche Unterschied des Operationsverfahrens gegenüber Bassini und Ferguson, zwei Methoden, die wohl als ähnlich bezeichnet werden können, wenn sie auch in der Lagerung des Samenstranges voneinander abweichen. Bassini verlagert bekanntlich den Samenstrang nach vorn und bildet aus der oberen und unteren Wand des Kanals einen starken Boden, während Ferguson den Samenstrang nicht verlagert und den Obliquus internus nebst transvers. einerseits und das Leistenband andererseits durch Naht vereinigt. Es unterliegt keinem Zweifel, daß man mit beiden Methoden erfolgreich Radikaloperationen ausführen kann, indessen bleibt immer die Gefahr einer restierenden, trichterförmigen Peritonealausstülpung bestehen, die gelegentlich um so eher zum Rezidiv führen kann, als ein wirklich festes Bollwerk am Annulus inguin. int. gegen den Druck von innen nicht errichtet wird.

Der Wunsch, hier ein dauerndes Widerlager herzustellen, hat mich veranlaßt, die Stütznaht aus Draht herzustellen. Dieses von Witzel in die Technik der Bruchoperationen eingeführte Nahtmaterial hat sich bisher in über 100 Fällen glänzend bewährt. Durch sorgfältige Asepsis und wahrscheinlich noch mehr durch das ausschließliche Operieren mit Instrumenten ohne direkte Berührung der Wunde mit den Fingern — worauf ich in der früheren Mitteilung, die auch die technischen Einzelheiten der Operation enthält, schon besonders hingewiesen habe — ist in keinem Falle eine Vereiterung der Wunde erfolgt, ein Resultat, das man heute mehr oder weniger als selbstverständlich annehmen darf. Aber auch hinterher, und das ist wohl zu beachten, hat sich niemals die Notwendigkeit des Entfernens der Drahtsutur ergeben; sie heilt glatt ein, erfüllt ihren Zweck und belästigt nicht durch ihre Anwesenheit.

Meine früheren Ausführungen in diesem Zentralblatt scheinen stellenweise, besonders von amerikanischen Chirurgen, wie mir aus einer von A. J. Ochsner, Chicago, gewordenen Zuschrift und aus dem Referat[3] der oben zitierten Ferguson'schen Arbeit, in dem der Herr Referent übrigens schon die grundsätzlichen Unterschiede der Ferguson'schen und meiner Methode andeutet, hervorzugehen scheint, nicht ganz richtig in allen Punkten verstanden worden zu sein. Ich habe daher im Interesse der Sache und auf Grund der weiteren Erfahrungen versucht, hier das Neue und Grundlegende der Methode nochmals besonders hervorzuheben. Es ist ja nicht immer leicht in einer kürzeren Mitteilung, in der neben der anatomischen Unterlage auch noch der ganze Gang einer solchen Operation geschildert werden muß, das Wesentliche für den Leser genügend

[3] cf. Zentralblatt für Chirurgie 1904. Nr. 13.

Digitized by Google

hervorzuheben. Die vielleicht etwas zu kurz gehaltene Darstellung kann dann sehr leicht zu einer irrtümlichen Auffassung beim Leser führen.

Zusammenfassend komme ich zu folgendem Ergebnis:

Die Peritonealverschlußmethode sichert allein eine völlige Beseitigung des Bruches, ohne daß ein Peritonealtrichter bestehen bleibt.

Die Stütznaht verhütet eine nachträgliche Ausstülpung des Peritoneums zu einem neuen Bruchsack, und zwar besser als jede Kanalnaht, da sie dem Peritoneum direkt vorgelagert ist und auch den Samenstrang, der bei der Kanalnaht geradezu als Leitbahn für das Rezidiv wirken kann, als ungünstiges Moment ausschaltet.

Ein Bruchband wird nach der Operation nicht getragen. Man kann sich nach der eingetretenen Wundheilung stets davon überzeugen, daß beim Husten und Pressen die normalerweise entstehende leichte Vorwölbung in der Leistengegend auf der operierten Seite geringer ist als auf der anderen.

II.

Eine Modifikation der Syme'schen Amputation.

Von

Dr. A. V. Moschcowitz in Neuyork.

In kurzer Zeit wird in »Annals of Surgery« ein Artikel von mir erscheinen, in welchem ich neben der später beschriebenen Methode auch die Gründe angebe, welche mich bewogen, an Stelle der alten wohlbekannten Syme'schen Amputationsmethode eine neue anzugeben. Es erfolgt zugleich eine abgekürzte Krankengeschichte und das Skiagramm eines Falles, den ich Gelegenheit hatte nach dieser Methode zu operieren. An dieser Stelle erlaube ich mir nur nochmals die Methode den Lesern des Zentralblattes vorzuführen.

Der Hautschnitt wird an solcher Stelle und in solcher Form geführt, daß man genügend und gesunde Haut zur Deckung des Stumpfes bekommt. Hat man die Wahl, so wird man selbstverständlich die Inzision so führen, daß die resultierende Narbe nicht quer über das Ende des Stumpfes verläuft; und wenn möglich, soll die von Natur aus druckgewohnte Fersenhaut zur Deckung des Stumpfes gebraucht werden; jedoch sind keine Gründe triftig genug, um etwaige Länge des Stumpfes der Fersenhaut zu Liebe zu opfern.

Nachdem die Haut allseits abpräpariert ist, folgt eine Exartikulation im Sprunggelenke, die mit geschickt geführten Messerschnitten in wenigen Sekunden ausgeführt werden kann. Nun stehen zutage die beiden Malleolen und der angrenzende Teil des Gelenkendes der Tibia mit seinem Knorpelüberzuge. (Fig. 1.)

Digitized by Google

Ein Stück in der Form eines unregelmäßigen Oktaeders wird jetzt aus der Fibula in folgender Weise herausgesägt. Der Eintritt der Säge ist an der Innenseite der Fibula, ungefähr im Niveau des Knorpelüberzuges der Tibia; die Sägefläche wird schief nach oben und außen und etwa $^1/_2$ cm tief bis 1 oder 2 mm von der äußeren Fläche der Fibula gerichtet. Die Säge wird nun herausgezogen und neuerdings an der äußeren Fläche der Fibula eingestellt, auch im Niveau des tibialen Knorpelüberzuges; die Zugführung ist nach oben und leicht nach innen, bis die beiden Sägeflächen sich kreuzen. Hierdurch wird ein kleiner osteo-periostaler Lappen aus der äußeren Fläche der Fibula gebildet, der mit Leichtigkeit eingebrochen werden kann; die zwei Sägeflächen werden nun koaptiert und in ihrer Lage durch einige das Periost fassende Nähte befestigt. (Fig. 2.)

Wir wenden nun unsere Aufmerksamkeit der Tibia zu. Wegen der größeren Dicke des Malleolus internus muß das Verfahren etwas geändert werden. Die Säge wird an der distalen Fläche des Malleolus angesetzt, etwa 2 mm von seiner inneren Fläche, und wird nach oben geführt bis zum Niveau des Knorpelansatzes der Tibia. Hierdurch wird ein kleiner osteo-periostaler Lappen aus der inneren Fläche des Malleolus gebildet, der mit Leichtigkeit nach innen umgeschlagen werden kann. Der Rest des Malleolus wird jetzt mit der Säge entfernt, selbstverständlich auch im Niveau der von Knorpel überzogenen Fläche der Tibia. Die zwei Sägeflächen werden nun angepaßt, und ebenso wie das Ende der Fibula mit einigen Periost fassenden Nähten befestigt. (Fig. 2.)

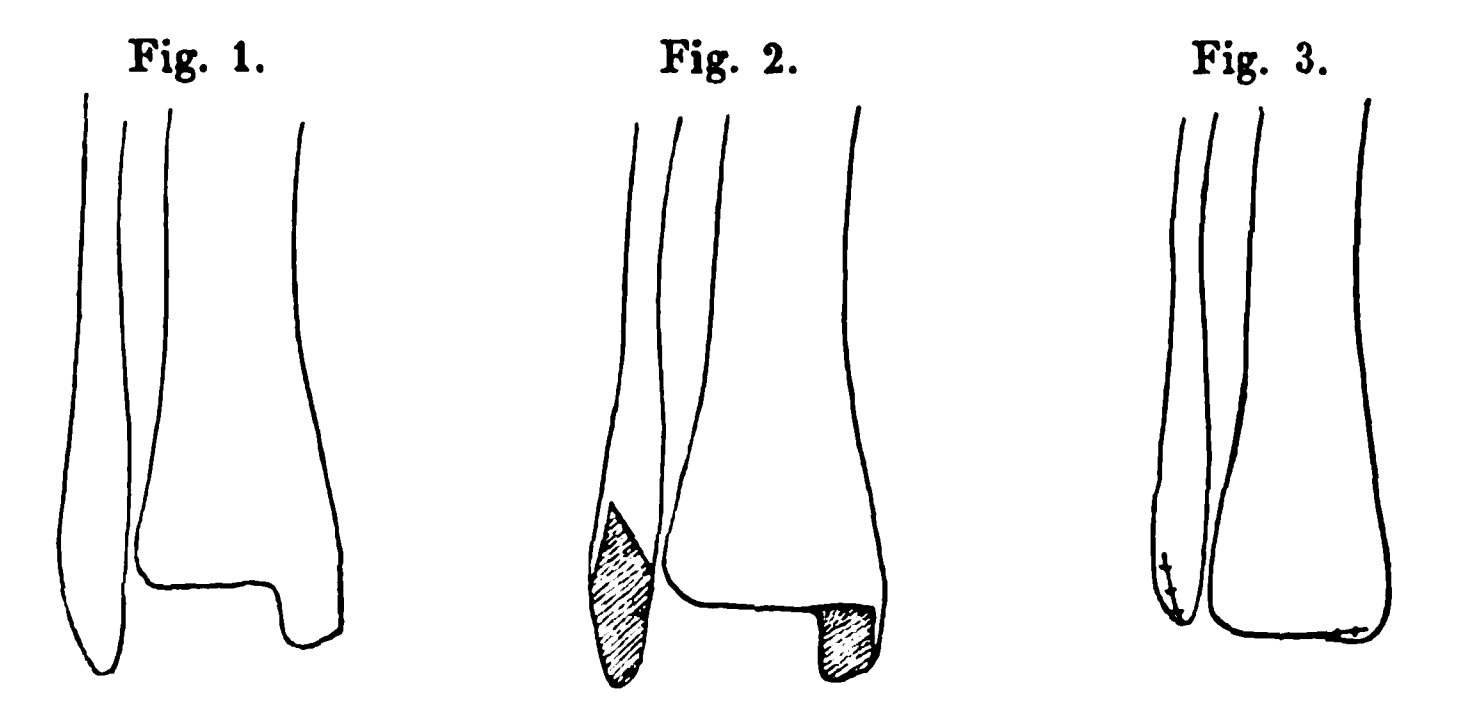


Fig. 1. Fig. 2. Fig. 3.

Nun folgt nur noch genaue Blutstillung und Naht der Hautwunde, mit oder ohne Drainage, je nach Indikation.

Persönlich bin ich vollkommen überzeugt von der Gültigkeit der Bier'schen Theorie, daß die Tragfähigkeit eines Stumpfes allein vom Knochen abhängt; und um diese Eigenschaft zu besitzen, muß das Knochenende des Stumpfes entweder die normale Knorpelfläche zeigen, oder die Knochenwunde muß durch einen Knochenlappen bedeckt sein. Wird der nach oben angegebener Methode zubereitete

Digitized by Google

Stumpf geprüft (Fig. 3), so sieht man, daß das distale Ende der Knochen in drei Flächen teilbar ist, u. zw. eine kleine innere und kleine äußere, geschlossen durch einen Periost-Knochenlappen, und eine größere mittlere mit normalem Knorpel bedeckt; es sind also alle Bedingungen für einen tragfähigen Stumpf erfüllt.

Das Resultat und das weitere Verhalten des erwähnten Falles veranlassen mich, die Methode bei geeigneten Fällen zu empfehlen.

---

1) L. Moynac. Eléments de pathologie et de clinique chirurgicales. 8. Ausgabe. 3 Bände.

Paris, G. Steinheil, 1903.

Die vorliegende Auflage ist im Gegensatz zu den früheren in drei Bänden von Kleinfolio erschienen, von denen der erste auf 624 Seiten eine Übersicht über die allgemeine Chirurgie gibt. Einbegriffen sind hier bereits die gesamten Frakturen, Luxationen, sowie Entzündungen der einzelnen Gelenke. Der zweite Band von 585 Seiten behandelt die gesamte spezielle Chirurgie mit Ausnahme der Verletzungen und Erkrankungen des Urogenitalsystems. Diese sowie die Krankheiten des Auges, Ohres, Kehlkopfes, der weiblichen Genitalien bilden den Inhalt des dritten Bandes. Zahlreiche Abbildungen in guter Ausführung, die teilweis deutschen Ursprunges sind, werden in den Text eingeflochten, merkwürdigerweise nicht ein Röntgogramm.

Dieses Werk soll nach dem Wunsche des Verf. nicht etwa ein »Nachschlagewörterbuch sein, vielmehr für den Studenten eine Art Brevier, an das er sich durch fleißiges Lesen gewöhnt und zu dem er dann als Arzt am Krankenbett gern zur Orientierung wieder zurückgreift«.

Dem Ref. will es indes scheinen, daß unter dieser zusammengedrängten Kürze der Inhalt des Werkes um so eher gelitten hat, als die modernsten Hilfsmittel zur Diagnose und Therapie wenig berücksichtigt sind. Wenn z. B. die Verletzungen der Handwurzel mit den Worten abgemacht werden: Die Brüche der Handwurzel werden gewöhnlich durch Schußverletzungen und direkte Gewalten veranlaßt, sie gehen häufig mit so schweren Komplikationen einher, daß eine Amputation notwendig wird. Sie kann indes einfach sein; sie ist alsdann erkenntlich an dem Schmerz der Schwellung, dem Bluterguß. Krepitation und abnorme Beweglichkeit sind schwer nachzuweisen, so glaube ich doch, daß wir heut in der Erkennung der Verletzung der Handwurzel weiter gekommen sind.

Bei den Brüchen des Fußes sind ausführlicher beschrieben die des Talus und Calcaneus, für die übrigen ist auf die Hand hingewiesen. Fußgeschwulst und ihre Beziehung zu den Brüchen ist nicht erwähnt.

Das einzige, was ich über Pankreasverletzungen und Erkrankungen fand, war eine Anmerkung: »Les plaies du pancreas sont trop rares pour quil soit utile d'en donner ici une description«.

Digitized by Google

Vergeblich suchte ich nach dem Genu valgum und seiner Therapie.

Bei der Untersuchung der Nieren ist angegeben die bimanuelle Untersuchung, die Punktion, die Probeinzision; sonst nichts.

Füge ich schließlich hinzu, daß die Narkose, zentrale wie lokale, nicht erwähnt ist, so glaube ich in meiner Behauptung, daß das Werk wesentliche Lücken hat, nicht zu weit gegangen zu sein.

Coste (Straßburg i. E.).

---

2) **W. Kolle, A. Wassermann.** Handbuch der pathogenen Mikroorganismen. Lieferung 18 u. 19.

Jena, **Gustav Fischer,** 1904.

Das vorliegende Heft, mit dem der vierte Band des Werkes beginnt, enthält zunächst eine Darstellung der allgemeinen und speziellen Prophylaxe der Infektionskrankheiten, in äußerst sachkundiger und übersichtlicher Form dargestellt von Prof. Gotschlich in Alexandrien. Im allgemeinen Teil erhalten wir ein Bild vom Prinzip, den Aufgaben und Möglichkeiten der Prophylaxe, ferner von der Fernhaltung exotischer Infektionskrankheiten, von der Seuchenprophylaxe und -Bekämpfung im Inland, von der Bekämpfung der Infektionserreger innerhalb des empfänglichen oder bereits infizierten Organismus und schließlich von der Bekämpfung der Infektionserreger in Tieren, die zu ihrer Verbreitung beitragen können. Im speziellen Teil wird die Prophylaxe der einzelnen Infektionskrankheiten einschließlich der venerischen Erkrankungen besprochen.

Im engsten Zusammenhange mit diesen beiden Kapiteln steht das ebenfalls von Gotschlich verfaßte Kapitel über Desinfektion, in welchem die einzelnen Desinfizientien sowie die allgemeine Praxis der Desinfektion eingehend besprochen werden.

Daran schließt sich ein Aufsatz von Hahn über natürliche Immunität.

Am Schluß des Heftes beginnt eine von Metschnikoff gegebene Darstellung der Lehre von den Phagocyten und deren experimentelle Grundlagen.

Silberberg (Breslau).

---

3) **T. C. English.** The after-effects of head injuries.

(Lancet 1904. Februar 20, 27 und März 5.)

In einer umfangreichen Arbeit teilt Verf. die Resultate seiner Nachbeobachtungen von 300 Fällen von Schädelverletzungen mit, die teils Schädelbrüche, teils leichtere oder schwere Gehirnerschütterungen darstellen. Die Folgen solcher Verletzungen werden eingehend beleuchtet. Die Individuen der intelligenteren, mehr mit dem Geiste arbeitenden Klassen zeigen im allgemeinen ernstere Folgen und erfordern mindestens die doppelte Zeit zur Heilung, wie die Handwerker; bei besonders nervös veranlagten Leuten kann eine Genesung überhaupt hoffnungslos werden. Die nach Schädelverlet-

Digitized by Google

zungen bleibende Erwerbsfähigkeit wird tabellarisch zusammengestellt. Als leichtere Folgen werden zunächst erläutert: 1) Der traumatische Kopfschmerz, den Verf. im wesentlichen nach Horsley als durch Osteosklerosis entstanden annimmt; 2) die schmerzhaften Narben, wobei bemerkt wird, daß Narben, wenn sie in solchen Fällen überhaupt vorhanden sind, in 40% der Fälle außerordentlich und in charakteristischer Weise schmerzen (starker Druck erregt meist weniger Schmerz als schwacher, z. B. Haarbürsten); 3) Schwindel, in 22% der Fälle von Fraktur, ohne Aura, plötzlich auftretend, z. B. wenn der Pat. sich plötzlich bückt; bei Kindern, wenn sie zur Decke aufblicken; 4) Erbrechen, vom Typus des zerebralen Erbrechens; 5) Charakterveränderungen in 35% der Schädelbrüche, in 23% der einfachen Gehirnerschütterungen. Die Pat. neigen meist zur Melancholie und tragen sich mit Selbstmordsideen. Häufig bestand eine enorme Irritablilität, Nervosität, Unfähigkeit zu geistigen oder körperlichen Arbeiten, Apathie und — besonders bemerkenswert — eine sehr auffallende Empfindlichkeit gegen Alkohol, sowie gegen höhere Temperatur und direkte Sonnenbestrahlung. Die Empfindlichkeit gegen Alkohol wurde in 60% der Schädelbrüche und in 35% der einfachen Hirnerschütterung bemerkt und wird als äußerst gefährliches Symptom betrachtet und als wichtiges ätiologisches Moment für das traumatische Irrsein. — Des weiteren bespricht Verf. in einem Kapitel die motorische Aphasie der Schädelverletzten, die traumatische Amnesie, die Agraphie, den traumatischen Somnambulismus schädelverletzter Kinder, die Gehirnnervstörungen: Geruchsinnverluste, die Pupillenungleichheit und die akkommodative Asthenopie, Facialislähmungen, Taubheit (in 2,3% aller Fälle wurde posttraumatische Otitis media gefunden). Die Reflexe sind inkonstant, die Patellarreflexe meist gesteigert, der Puls bleibt oft dauernd verlangsamt, intermittierend. Verf. erwähnt sodann die posttraumatische Glykosurie und posttraumatische Hemiplegie. — Eingehend wird sodann die Pathologie, die oft schwierige Diagnose und die stets mit Vorsicht zu stellende Prognose besprochen, sowie die Therapie; in mehr als der Hälfte der Fälle können interne Maßnahmen zur Heilung führen, lange geistige absolute Ruhe und Darreichung von Quecksilber sind die in Betracht kommenden Punkte; bei anderen Fällen ist die einzige Therapie die Operation und Beseitigung der Irritationsquelle (Osteosklerose, Verwachsungen der Dura, Arachnoidealcysten, Knochensplitter usw.).

Zuletzt werden die drei wichtigsten posttraumatischen Gehirnaffektionen an der Hand ausführlicher Fälle besprochen: der posttraumatische Gehirnabszeß, die traumatische Epilepsie und das traumatische Irrsein, von denen die beiden letzteren nicht selten gemeinsam vorkommen. Der traumatische Gehirnabszeß trat in 0,75% der Schädelbrüche, die traumatische Epilepsie in 7% aller Schädelverletzungen auf, das traumatische Irrsein in 11% der Schädelbrüche und in 4% der nicht sicheren Frakturen oder Hirnerschütterungen.

Digitized by Google

— Die operative Therapie dieser drei schweren Komplikationen wird ausführlich erläutert: Nur bei striktester Indikation soll trepaniert werden, dann aber so früh wie möglich. Bei den zerebralen Folgen der Basisbrüche ist eine Operation ausgeschlossen. Knochendepressionen bilden die wichtigste Operationsindikation; der von vielen Autoren, besonders Phelps, als Träger der geistigen Störungen bei traumatischem Irrsein verantwortlich gemachte linke Frontallappen ist als solcher nicht zu bestätigen.

Die überaus interessante und lesenswerte Arbeit, die allerdings im wesentlichen nur die englische und amerikanische Literatur berücksicht, dürfte für die Zukunft auf diesem Gebiete von größtem dauernden Werte sein. **H. Ebbinghaus** (Berlin).

---

4) **N. Biaghi.** Dei processi di riparazione delle ossa craniche negli innesti di osso vivente o calcinato o carbonazzato dopo l'asportazione della dura e del periostio.

(Policlinico 1903. Nr. 12. Ser. chir.)

B. studierte an Hunden und Kaninchen die Schicksale von Schädeldefekten nach Einpflanzung des frisch entnommenen oder kalzinierten Stückes, je nachdem Periost oder Dura oder beides entfernt wurde. Bei Entfernung von Periost überwiegt im frisch eingepflanzten Stück die Resorption über die Knochenneubildung. Das Stück verhält sich — Verf. schließt sich hier den Barth'schen Untersuchungen an — ganz passiv. Die regenerative Tätigkeit der Dura scheint daher in Abhängigkeit vom Periost zu sein und letzteres die segmentären Prozesse am Schädel zu regulieren. Die Knochenneubildung tritt spät auf; nachdem die ersten stürmischen Resorptionsprozesse abgeklungen sind, gewinnt das parietale Gewebe die Fähigkeit, sich zu Knochengewebe umzuwandeln.

Wird auch die Dura entfernt, so ist die Regeneration und Knochenneubildung noch langsamer. Wird dabei der Knochen vorher geglüht, so findet sich nur Resorption. Bevor Knochenneubildung beginnen kann, hat sich das junge von dem parietalen Gewebe ausgehende Gewebe in Narbe verwandelt.

Auf die gegenseitige Abhängigkeit der Resorptions- und Regenerationsprozesse hat man vor allem Bedacht zu nehmen, wenn man nach geeigneten Prothesen für Schädeldefekte sucht, und muß dieselbe die Eigenschaft haben, daß unbeschadet ihrer Stabilität die resorptiven Prozesse weder gesteigert noch negativ sind, sondern abgestuft. **E. Pagenstecher** (Wiesbaden).

---

5) **J. Mouret.** Des cavités pneumatiques annexées à l'oreille, cellules pétreuses.

(Revue hebdom. de laryngol., d'otol. et de rhinol. 1904. Nr. 4.)

M. stellt drei größere Gruppen der nicht im Warzenfortsatz sitzenden sog. aberrierten pneumatischen, mit dem Mittelohr zu-

sammenhängenden Zellen auf: 1) Die über dem Labyrinth gelegenen, die von der Dura durch eine ganz dünne Corticalisschicht geschieden sind; 2) die unterhalb des Labyrinths befindlichen, in der Umgebung des Bulbus, des Canalis caroticus und nach der Spitze der Felsenbeinpyramide hin; 3) die sog. occipitalen am Übergange vom Schläfen- nach dem Hinterhauptbein.

Alle diese Zellen können eitrige Prozesse ins Labyrinth, den Meatus auditivus internus, längs des Canalis caroticus hin usw. fortpflanzen. Hieraus erhellt, wie wichtig ihre Kenntnis ist; denn nur mit Hilfe derselben ist es möglich, systematisch nachhaltigen Eiterungen nachzuforschen und dieselben zur Heilung zu führen.

F. Alexander (Frankfurt a. M).

---

6) **W. Milligan.** The etiology and treatment of suppuration of the labyrinth.

(Lancet 1904. Februar 13.)

Nach ausführlicher Besprechung der Ätiologie, Diagnose, Prognose und Behandlung der akuten und chronischen Eiterungen des Labyrinths mit Anführung von Krankengeschichten dreier typischer Fälle faßt Verf. seinen Standpunkt in folgenden Sätzen zusammen: 1) In jedem Falle von Mittelohreiterung, in welchem ausgesprochene Nerventaubheit der betroffenen Seite von häufigen Schwindel- und Übelkeitsanfällen und von Nystagmus begleitet ist, sei es konstant oder intermittierend, sollte sorgfältig auf einen in das Labyrinth führenden fistulösen Gang untersucht werden. Findet man einen solchen, so ist er zu erweitern und zu revidieren, im anderen Falle ist nach Verf. eine explorative Eröffnung des inneren Ohres, sei es durch den horizontalen Canalis semicircularis oder die Fußplatte des Steigbügels, indiziert. 2) In allen auf septische Labyrintherkrankung deutenden Fällen sollte das Vestibulum sogleich eröffnet werden. 3) In Fällen von chronischem eiterigem Mittelohrkatarrh, der von Cholesteatom und Erosion der äußeren Labyrinthwand begleitet ist, sollten die betreffenden Teile in ausgiebiger Weise freigelegt werden. 4) In Fällen von vermutlichem Kleinhirnabszeß mit Symptomen, die auf gleichzeitiges Mitergriffensein des Labyrinths schließen lassen, sollte der Operationsweg durch das mittlere und innere Ohr zu der hinteren Oberfläche der Pars petrosa führen — mit anderen Worten, durch die mediale Wand das Antrum mastoideum. Auf diese Weise wird das Labyrinth eröffnet, die vordere Partie des entsprechenden Kleinhirnlappens freigelegt und jeder extradurale Abszeß, der auf der hinteren Fläche der Pars petrosa liegt, gefunden und drainierbar gemacht.

H. Ebbinghaus (Berlin).

---

7) **E. Kohlmeyer.** Beitrag zur Histologie der Ohrpolypen.

Inaug.-Diss., Breslau, 1902.

Auf Grund einer sorgfältigen Untersuchung von 12 Fällen gibt Verf. eine genaue pathologisch-anatomische Darstellung, die sich im

Digitized by Google

wesentlichen den von **Brühl** und **Görke** erhobenen Befunden anreiht. Auf die genaueren histologischen Details hier einzugehen, ist nicht der Ort. Verf. beschäftigt sich ausführlicher mit dem Schicksal der einzelnen Zellformen, wie rote Blutkörperchen, polynukleäre Leukocyten, Lymphocyten, eosinophile Zellen, Fibroblasten, Kapillarsprossen, Mastzellen, Riesenzellen, **Russel**'schen Körperchen usw. Den Fremdkörpern mißt er eine wichtige Rolle bei der Polypenbildung bei; Fremdkörper gäben zur Granulationsbildung oder zu vermehrter Sekretion Anlaß, ersteres besonders wenn sie relativ aseptisch und resorbierbar seien. Als klinisch verwertbares Resultat ergebe sich hieraus, eine penible Säuberung des Mittelohres stets in den Vordergrund der Behandlung zu stellen.

F. Alexander (Frankfurt a. M.).

---

8) **B. Heine.** Operationen am Ohre. Die Operationen bei Mittelohreiterungen und ihren intrakraniellen Komplikationen. Für Ärzte und Studierende.

Berlin, **S. Karger,** 1904. Mit 29 Abbildungen und 7 Tafeln.

Im vorliegenden Werke sind die langjährigen, an einem großen Material — Verf. ist seit Jahren I. Assistent der Berliner Universitäts-Ohrenklinik — gesammelten Erfahrungen niedergelegt. Naturgemäß beschränkt sich H. nicht darauf, nur die Technik der Operationen zu beschreiben, sondern er erörtert auch in kritischer Weise die Indikationsstellung, sowie die Methoden der Nachbehandlung. Auf Einzelheiten einzugehen ist hier nicht der Ort. Ref. kann nur voll und ganz den Standpunkt des Verf. billigen, und gibt es auch nicht einen Punkt, der zum Widerspruch herausfordert, ein gewiß seltenes Vorkommnis bei einem Werke, das einen in seinen einzelnen Fragen noch so viel umstrittenen und lebhaft diskutierten Gegenstand behandelt. Auch in den beiden Fragen, über welche die Meinungen zurzeit wohl noch am meisten auseinandergehen, die Jugularisunterbindung und die Lumbalpunktion, ist der Standpunkt des Autors nur zu billigen. H. ist ein eifriger Anhänger der Freilegung und Ausräumung des Bulbus im Anschluß an die Jugularisunterbindung. Die Lumbalpunktion nimmt er vor, um eine diffuse, eitrige Meningitis mit Sicherheit festzustellen, und um sich bei geschwächten Kranken zu vergewissern, ob die Operation Aussicht auf Erfolg bietet. Den geheilten »diffusen« Meningitiden steht er skeptisch gegenüber.

Jedenfalls bietet das Buch dem Anfänger eine vorzügliche Anleitung, während es dem erfahrenen Operateur Gelegenheit zu einem ersprießlichen, wenn ich so sagen darf, schriftlichen Gedankenaustausch gibt und so das seinige zur Klärung verschiedener Anschauungen beiträgt. Die Ausstattung, speziell die Tafeln sind vorzüglich.

F. Alexander (Frankfurt a. M.).


Digitized by Google

9) **W. Gäthgens.** Über oropharyngeale Tumoren und ihre operative Behandlung.

Inaug.-Diss., Königsberg, 1903.

Nach Erörterung der gutartigen Geschwülste des mittleren, oropharyngealen Rachenabschnittes, der Papillome, gestielten Fibrome, kongenitalen, behaarten Rachenpolypen, Gefäßgeschwülste, Myome, Lipome, Chondrome, Adenome, verbreitet sich Verf. etwas ausführlicher über die seltenen und interessanten Mischgeschwülste des Gaumensegels, um sich dann eingehender mit den Sarkomen, Lymphosarkomen und Karzinomen zu beschäftigen. Die Mehrzahl der Geschwülste dieser Gegend gehöre der Mandel an, seltener komme die seitliche Rachenwand in Betracht. Bei der Entfernung kommt es darauf an, ob die Methode für beide Fälle verwendbar ist und ob die eine Eröffnung der Mundhöhle vermeidende Technik prinzipiell nicht größere Bedeutung hat. Verf. beobachtete einen 49jährigen Mann mit einer über taubeneigroßen Geschwulst der seitlichen Rachenwand hinter den Gaumenbögen. Mittels seitlicher Pharyngotomie, Resektion des aufsteigenden Unterkieferastes wurde sie zugänglich gemacht, es gelang, sie glatt auszuschälen; Tamponade, Naht, glatte Heilung. Die Untersuchung ergab eine kongenitale Mischgeschwulst, die etwas einer retrovisceralen Struma ähnelt, mehr einer Mischgeschwulst im Sinne Wilms' gleicht. Im Anschluß hieran gibt Verf. eine Darstellung der Methoden von Jäger, Manoury und Verneuil, Chever, v. Langenbeck, Krönlein, Trendelenburg, Kocher, v. Mikulicz usw. und eine tabellarische Übersicht derselben; hier berücksichtigt er: Hautschnitt, Facialis, die Knochenoperation und die Eröffnung der Mundhöhle. Er rät zum Verfahren nach v. Mikulicz; hier liege der Hautschnitt außerhalb des Gesichtes, der Facialis werde geschont; die Eröffnung des Cavum pharyngeum lasse sich bei gut ausschälbaren Geschwülsten ganz, auf alle Fälle bis zum Ende der Operation vermeiden. Die definitive Entfernung des aufsteigenden Kieferastes hinter dem Masseter gebe bessere Resultate als die temporäre Resektion.

F. Alexander (Frankfurt a. M.).

---

10) **V. Texier.** Des abcès rétro-pharyngiens chez le nourisson (6 observations).

(Revue hebdom. de laryngol., d'otologie et de rhinol. 1904. Nr. 7.)

Nach einer kürzeren Übersicht über die betreffende französische Literatur gibt Verf. eine ausführliche, sehr klare anatomische Darstellung der in Frage kommenden Gegend. Es handelt sich um die seit Gilette wohlbekannten Drüsen, die den Ausgangspunkt der in Rede stehenden, fast nie mit Wirbelaffektionen zusammenhängenden Abszesse bildeten. Die Drüsen liegen symmetrisch zu beiden Seiten einer Raphe in einer aponeurotischen Tasche, die gebildet bezw. begrenzt wird von der Tunica fibrosa der hinteren Rachenwand und

Digitized by Google

der Aponeurosis praevertebralis bezw. lateralis pharyngis. Letztere trennt diese Tasche von dem cervicalen Gefäß- und Nervenbündel, so daß retropharyngeale Abszesse dieses nach außen drängen, während solche der seitlichen Wand die Gefäße und Nerven dem Cavum pharyngeum näher bringen. Die Raphe höre im unteren Teil auf, so daß dort die Abszesse nicht mehr seitlich, sondern vollkommen medial lägen; nach dem Mediastinum zu stehe der erwähnte Raum frei offen, und sei so eine Senkung dahin möglich. Diese Drüsen atrophieren im Alter von 3 Jahren und kommunizieren mit dem Rachen, der Nase und dem Mittelohr. Aus diesen anatomischen Verhältnissen lasse sich die Ätiologie der in Rede stehenden Abszesse schon einigermaßen herleiten; besonderen Einfluß messe man der syphilitischen Coryza bei, sowie kachektischen, durch gastrointestinale Störungen, Lues, Tuberkulose oder akute Infektionskrankheiten bedingten Zuständen. Anfangs verlaufen die Abszesse unbemerkt; je nach der Höhe des Sitzes sind die Symptome verschieden; man müsse eben bei allen Atem-, Stimm- und Schluckstörungen daran denken und den Rachen von seinem nasalen bis zum laryngealen Teil genau absuchen. Therapeutisch komme nur die Inzision in Betracht; wenn auch die Eröffnung von außen zweifelsohne einige Vorteile biete, so sei doch die von innen viel einfacher, erfordere keinen großen Apparat und führe meist auch zum Ziele; eine Gefäßverletzung sei durch den Schutz der lateralen Rachenaponeurose, wie Verf. meint, auch nicht so zu fürchten.

F. Alexander (Frankfurt a. M.).

---

11) **Bockenheimer.** Der Nervus facialis in Beziehung zur Chirurgie.

(v. Langenbeck's Archiv Bd. LXXII. Hft. 3.)

B. hat an zahlreichen Präparaten genau den Verlauf der einzelnen Facialisäste studiert und beschreibt denselben an der Hand einer Reihe übersichtlicher Zeichnungen. Auf Grund dieser Studien werden Schnitte für die einzelnen Partien des Gesichtes angegeben, welche die Nervenäste schonen, und eine kritische Besprechung der größeren typischen Operationen, bei denen der N. facialis in Betracht kommt, angeschlossen. Wesentlich handelt es sich um die Schonung dreier Facialisäste, und zwar des Ramus maximus, der Rami zygomatico-temporales und des Ramus marginalis mandibulae. Eine Schonung des erstgenannten sollte auf alle Fälle angebahnt werden, weil er sich am Augenlidschluß beteiligt, Oberlippen- und Nasenmuskulatur versorgt und auch noch einen Ast zur Unterlippe schickt. Die Rami zygomatici-temporales wird man bei einzelnen der bekannten Methoden besonders zur Aufsuchung extra- oder intrakranieller Trigeminusteile nicht immer schonen können. Jedenfalls aber muß die Mitte des Jochbogens, sowie die Gegend der Augenbraue und ihre Verlängerung bis zur Mitte des Jochbogens nach

Digitized by Google

Möglichkeit vermieden werden, da hier die Hauptnerven für den oberen Teil des M. orbicularis oculi und für den M. corrugator supercilii verlaufen. Dem Ramus collomandibularis mißt B. nicht die Bedeutung zu, wie es Jaffé in einer vor 2 Jahren publizierten Arbeit getan, weil er inkonstant ist und auch nicht allein die Unterlippenmuskulatur versorgt.

E. Siegel (Frankfurt a. M.).

12) **A. Onodi.** Des déhiscences des cavités accessoires du nez.

(Revue hebdom. de laryngol., d'otol. et de rhinol. 1903. Nr. 47.)

Traumen, pathologische Prozesse, operative Eingriffe, Entwicklungsanomalien und senile Atrophie können die Ursache von Dehiszenzen der Sinus sein. Nur mit den beiden zuletzt genannten Faktoren beschäftigt sich Verf. in vorliegender Arbeit, der ein Material von 4000 Schädeln und mehreren hundert Schädelteilen zugrunde liegt. Nach genauer Erörterung der Literatur, die sämtliche Nebenhöhlen betrifft, beschäftigt sich Verf. vornehmlich mit den Dehiszenzen der Lamina papyraceae, deren er 18 fand; er behandelt die praktischen Konsequenzen der Kommunikation zwischen Siebbein- und Augenhöhle und berücksichtigt endlich ausführlicher die Dehiszenzen des Canalis ethmoidalis, deren er 21 fand; durch die in demselben verlaufende Vena ethmoidalis anterior ist die Möglichkeit zerebraler Komplikationen infolge Thrombophlebitis der Vene wesentlich erleichtert. Die vortrefflichen Untersuchungen des Verf. über den Canalis cysticus und seine Beziehungen zur hinteren Siebbeinzelle werden nur flüchtig gestreift.

F. Alexander (Frankfurt a. M.).

13) **Durante.** Un nuovo metodo operativo per l'asportazione del laringe.

(Policlinico 1904. Ser. chir. Nr. 1.)

D. empfiehlt zur Vermeidung des Einfließens von Schleim in die Luftwege und Wunde folgendes Verfahren der Kehlkopfexstirpation.

Er bildet einen großen Hautlappen durch einen bogenförmigen Schnitt, welcher, von beiden Kieferwinkeln ausgehend, längs des vorderen Kopfnickerrandes bis 3 cm vom Manubrium hergeht. Der Lappen wird zurückgeschlagen, der Kehlkopf aus allen seinen seitlichen Verbindungen befreit, danach die Tracheotomie gemacht und nun erst der Kehlkopf entfernt und vom Zungenbein abgetrennt resp. auch letzteres reseziert. Der Hautlappen wird dann in die Tiefe der Wundhöhle direkt an die Ränder der Rachenschleimhaut gelegt und angenäht, an seiner Spitze wird die Luftröhre befestigt. Seitlich bleiben zwei Streifen freier Wundfläche. In 2 Fällen schritt die Heilung sehr rasch fort. Die Pat. konnten vom zweiten Tage an Flüssigkeiten schlucken, die Wundheilung dauerte 2 Wochen. Beide Kranke bekamen Drüsenrezidiv.

E. Pagenstecher (Wiesbaden).

Digitized by Google

14) **Klien.** Über die Konfigurationen der lumbalen Intervertebralräume.

(Mitteilungen aus den Grenzgebieten der Medizin und Chirurgie Bd. XII. Hft. 5.)

Für die bei der Lumbalpunktion in Betracht kommenden Verhältnisse geben Präparate von skelettierten Wirbelsäulen ein ungenaues Bild, weil die Schrumpfung der Intervertebralscheiben eine beträchtliche Formveränderung bedingt; bei Präparaten frischer Wirbelsäulen lockert die notwendige Durchtrennung vieler Bänder den natürlichen Zusammenhang. Um wahrheitsgetreuere Bilder zu erhalten, resezierte K. an zehn frischen Wirbelsäulen verschiedenen Alters nach Entfernung der gröbsten Muskelwülste die Wirbelkörper ganz oder partiell und brachte dann mittels ventrodorsaler Durchleuchtung mit Röntgenstrahlen die dorsale Hälfte der Wirbelsäule auf die Platte. Sieben schöne Photogramme geben die gewonnenen Resultate wieder. Für verschiedene Alter nach vollendetem Wachstum ließen sich keine charakteristischen Unterschiede in Größe oder Form der Intervertebralräume feststellen. Auch der allgemeine Knochenbau läßt keinen Schluß auf die Intervertebralräume zu, da man bei kräftigen Männer nur mittelgroße Räume und umgekehrt findet. Auch ließen sich im Größenverhältnis der Räume zueinander an einem Individuum Gesetzmäßigkeiten nicht feststellen, doch läßt sich im allgemeinen sagen, daß der 3. und 4. das günstigste Einstichfeld bieten.

Haeckel (Stettin).

---

15) **P. J. Cammidge.** The chemistry of the urine in diseases of the pancreas.

(Lancet 1904. März 19.)

Die genaue Mitteilung von Urinbefunden, die durch ihre Konstanz bei Pankreaserkrankungen in vielen Fällen Mayo Robson's für die Diagnose den Ausschlag gaben.

Die Methode ermöglicht nach Verf. sogar mit ziemlicher Sicherheit, die Differentialdiagnose zwischen den einzelnen Erkrankungsarten der Drüse zu stellen. Es besteht nach Verf. bei Pankreaserkrankungen, die ja meist mit den schwersten Konstitutionsanomalien einherzugehen pflegen, eine abnorme Chemie im Körperhaushalte, so daß durch nicht mehr normal wirkende Pankreasfermente der Glyzerinteil in den Fettmolekülen frei und in den Kreislauf abgeführt wird; desgleichen besteht bei Pankreaserkrankungen eine Verminderung der normalen Kalksalze des Blutes. Von diesen Gesichtspunkten ausgehend, stellte Verf. bei auf Pankreaserkrankung Verdächtigen Blutuntersuchungen an, um aus den Blutbefunden die Diagnose des Leidens zu ermöglichen. Doch erwies sich die Entnahme einer hinlänglich großen Blutquantität bei den meist sehr anämischen Kranken als unmöglich. Verf. richtete daher sein Augenmerk auf den Urin. Er vermochte nach zahlreichen Versuchen gewisse Kristalle aus demselben zu analysieren, die sich bei Pankreas-

Digitized by Google

erkrankungen stets fanden und nur in der Größe bei den einzelnen Erkrankungsformen variierten. Bei anderen abdominellen oder Konstitutionsleiden fanden sich diese Kristalle niemals. Zahlreichen angeführten Krankengeschichten nach scheint diese neue Methode allerdings von großem Werte zu sein und könnte bei dem Fehlen eines anderweitigen sicheren Diagnostikum bei diesem Leiden nicht warm genug zur Nachprüfung empfohlen werden. Wegen der genauen Technik der Untersuchungen muß auf das Original verwiesen werden, da ein näheres Eingehen darauf den Rahmen eines kurzen Referates überschreiten würde. **H. Ebbinghaus** (Berlin).

---

16) **A. W. M. Robson.** The pathology and surgery of certain diseases of the pancreas.

(Lancet 1904. März 19, 26 u. April 2.)

Verf. berichtet in der Arbeit über seine ausgedehnten Erfahrungen in der Pankreaschirurgie. Nach ausführlicher Besprechung der Anatomie und Physiologie des Pankreas und aller bislang beobachteten Abnormitäten an demselben betont Verf. die Schwierigkeit in der Diagnose der Krankheiten dieses Organes, die nach seiner Ansicht hauptsächlich darin liegt, daß die Drüse selten isoliert erkrankt, daß ihre Funktionen zum Teil von anderen Organen mit übernommen werden können, daß ein wenn auch nur kleiner, aber noch funktionierender Teil der Drüse die Gesamtfunktion ohne Störungen übernehmen kann, endlich, daß zwar oft das Pankreas den eigentlichen Sitz der Krankheit darstellt, daß aber die Symptome nur durch andere begleitende Erkrankungen (z. B. des Gallensystems) hervorgerufen werden.

Die Diagnostik der Krankheiten des Pankreas hat folgende Symptome in Betracht zu ziehen:

1) digestive: Steatorrhöe, Azotorrhöe, Sialorrhöe, Diarrhöe, Dyspepsie, Emaziation, Nausea und Erbrechen;

2) physikalische: Geschwulst, Fieber, Schmerz und Druckempfindlichkeit, Druck auf Organe der Nachbarschaft, Hämorrhagie und Gelbsucht;

3) metabolische: Glykosurie und andere Harnveränderungen;

4) besondere artefiziell hervorzurufende Zeichen: alimentäre Glykosurie (Minkowsky) und das Sahli'sche (Jod-) Symptom.

Zu bemerken ist dabei, daß Verf. die auf Mangel an Kalksalzen beruhende schwere Gerinnbarkeit des Blutes und die Neigung solcher Kranken zu Hämorrhagien nicht bloß im allgemeinen, sondern auch als Vorbereitung für Operationen durch Verabfolgung von Kalziumchlorid mit Erfolg zu kompensieren verstand.

Großen Wert legt Verf. den Urinbefunden bei, die nach einer von Cammidge neu ermittelten Methode bei Pankreaskranken erhoben werden konnten. In 56 Fällen konnte Verf. den Wert dieser Methode bei der Operation, in vielen anderen noch durch die Sek-

Digitized by Google

tion erproben. — Fettgewebshämorrhagie und -Nekrose werden sodann vom Verf. eingehend geschildert. — Die einzelnen Arten der von ihm beobachteten und operierten Erkrankungen der Drüse sind meist von ausführlichen Krankengeschichten begleitet und in Ätiologie, Symptomen und Behandlung geschildert. Wir finden da: Verletzungen, Cysten, Steine und Neoplasmen des Pankreas, zum Teil mit wenn auch nur mangelhaft im Drucke reproduzierten Illustrationen begleitet. Was die Pankreatitis angeht, so weisen die vom Verf. operierten Fälle bei akuten Entzündungen 61%, bei subakuten (abszedierenden) Formen 35,6% und bei chronischen 3,9% (bei den anderen Autoren hier 12,9%) Mortalität auf.

Die Arbeit bildet eine überaus wertvolle Bereicherung der Literatur der Bauchspeicheldrüse. **H. Ebbinghaus** (Berlin).

Kleinere Mitteilungen.

Zur Handschuhfrage.

Von

A. Hammesfahr in Bonn.

Nicht alle Chirurgen werden die Handschuhfrage mit Rydygier (cf. dieses Zentralblatt Nr. 14) als gelöst betrachten, wenigstens nicht in Rydygier's Sinn als gelöst ansehen. Ich für meinen Teil glaube, daß wir sowohl den Gummihandschuhen wie auch den Zwirnhandschuhen ein dauerndes Plätzchen auf unseren Instrumententischen einräumen müssen. Man darf nur nicht schablonisieren, wie man das z. B. auch augenblicklich, nebenbei bemerkt, in der Narkosenfrage macht, wo man den Äther zum allein herrschenden König der Betäubungsmittel stempeln möchte. Es ist meines Erachtens ebenso verkehrt, stets ohne Handschuhe zu operieren, wie es verkehrt ist, stets Gummihandschuhe oder stets Zwirnhandschuhe zu gebrauchen. Wie ich mich den jedesmaligen Verhältnissen im Interesse der Asepsis anzupassen suche, will ich kurz auseinandersetzen. Sobald während einer Operation der Moment eintritt, wo eine Berührung der Hände mit dem Eiter akuter Prozesse nicht mehr zu vermeiden ist, ziehen Operateur, Assistent und Schwester (Gehilfin, Gehilfe) Gummihandschuhe an und tragen sie bis zum Schluß der Operation. Beispiel: Bei der Operation perityphlitischer Eiterungen Schnitt durch die Bauchdecke bis zur letzten Abszeßhülle ohne Handschuhe — sobald Eiter fließt: kleine Pause zur Anlegung der Gummihandschuhe! Auf diese Weise st bis zur Freilegung des Abszesses das hierbei oft nötige feinere Gefühl der Fingerspitzen nicht behindert, und die Hände, an deren Gefühlsvermögen, sobald der Eiter fließt, keine besonderen Anforderungen mehr gestellt werden, kommen mit dem Eiter nicht in Berührung. Eröffnet man einen solchen Abszeß vom Mastdarm aus, oder operiert man beispielsweise eine akute Osteomyelitis, so bedient man sich natürlich der Handschuhe von vornherein. Bei der Inzision eines Panaritiums, bei Ausspülungen der infizierten Harnblase, bei der Untersuchung jauchender Mastdarmkarzinome, beim Wechseln eiterdurchtränkter Verbände, überhaupt überall da, wo eine Berührung mit infektiösem Materiale möglich ist, trägt man die so leicht und sicher zu säubernden Gummihandschuhe. Das ist ohne jede Schwierigkeit und ohne jede störende Behinderung durchzuführen, wie mir eine auf eine Reihe von Jahren sich erstreckende Erfahrung gezeigt hat. Schützt der Operateur auf diese Weise seine Hände und läßt er ihnen außerdem die ja auch allgemein geforderte sorgfältige Pflege angedeihen, so wird er durch die Fürbringer'sche Waschung vor aseptischen Operationen eine der Keimfreiheit

Digitized by Google

nahe kommende Keimarmut seiner Hände erzielen. Die Möglichkeit, eine gefährliche Anzahl von Keimen in die Wunde zu bringen, ist dann gering und wohl bei den meisten Manipulationen gar nicht vorhanden; nur während eines Operationsabschnittes dürfte das Vorhandensein einer Gefahr nicht geleugnet werden: beim Unterbinden und beim versenkten Nähen, wo der unmittelbare und der mittelbare Kontakt der Hände mit der Wunde ungleich größer ist als in jedem anderen Stadium der Operation. Der Grund liegt »auf der Hand«: die Keime in den tieferen Schichten der Haut sind allmählich an die Oberfläche gekommen, der Unterbindungsfaden nimmt sie auf und bringt sie in die Wunde. Ich meine deshalb, daß wir für dieses Stadium, meist ja den abschließenden Teil der Operation, noch eines besonderen Schutzes bedürfen. Und den haben wir meines Erachtens in den Zwirnhandschuhen gefunden. Sobald die Operation bis auf die Unterbindungen oder bis auf die zu versenkende Naht (Bauchdeckennaht!) beendet ist, streife ich die in steriler Kochsalzlösung bereitliegenden Zwirnhandschuhe über und ich habe nicht nur das Gefühl absoluter Sicherheit, sondern wohl auch in Wirklichkeit wieder sichere Asepsis. Vorteilhaft ist auch, daß die Rauhigkeit der Handschuhe jedes Gleiten der Fäden in der Hand unmöglich macht, und daß infolgedessen fester und sicherer geknotet wird; angenehm ferner, sich vom Catgut oder vom Draht die Finger nicht einschneiden lassen zu müssen. Man versuche nur, und man wird bald nicht gern mehr eine Unterbindung ohne Handschuhe machen! Sehr empfehlen möchte ich auch bei dieser Gelegenheit das Claudius-sche Jodcatgut: es hat wirklich die ihm von seinem Erfinder nachgerühmten Vorzüge! Während des Gebrauches stellen wir die Catgutplatten in einen dem Hofmeister'schen Glaskasten nachgeformten Blechkasten. — Auch dicker Seide, die wir zu versenkten Nähten an Stelle des Silberdrahtes verwenden, geben wir, nachdem sie eine Stunde gekocht hat, noch dadurch antiseptische Fähigkeiten, daß wir sie in Claudius'scher Lösung aufbewahren.

---

17) **Rosenstirn.** Aseptische Universalpinzette.

(Ärztliche Polytechnik 1903. November.)

Obige Pinzette ist leicht zerlegbar, desinfizierbar und kann durch verschiedene Umschaltungen bald als anatomische, bald als chirurgische (Haken-) Pinzette, bald als Unterbindungspinzette, bald als Nadelhalter dienen.

E. Fischer (Straßburg i. E.).

18) **Schultze** (Duisburg). Sterilisator und aseptischer Irrigator.

(Ärztliche Polytechnik 1903. November.)

Bei obigen Apparaten ist das Weck'sche System des Einmachens, welches weltbekannt ist, zur Anwendung gelangt. Catgut, Seide u. a. werden förmlich eingemacht und bleiben dann bis zum Gebrauch in den hermetisch schließenden Gläsern. Ein kleiner Irrigator wird in sterilisierter Kochsalzlösung aufbewahrt und kann dann zur Ausspülung der Bauchhöhle, der Gelenke usw. benutzt werden. Die sterile Flüssigkeit kann zur Schleich'schen Einspritzung, zur Infusion usw. benutzt werden.

E. Fischer (Straßburg i. E.).

19) **A. Poncet.** Tuberculose: septicèmique, rhumatismale, specifique ou classique.

(Bull. et mém. de la soc. de chir. de Paris T. XXIX. p. 405.)

P., der seit mehreren Jahren die Existenz eines tuberkulösen Rheumatismus — nicht zu verwechseln mit dem bekannten Hydrops tuberculosus, sondern eine mono- oder polyartikuläre Gelenkerkrankung ganz unter dem Bilde des akuten Gelenkrheumatismus — zu beweisen sucht, teilt kurz die Krankengeschichte eines Mannes mit, die seiner Ansicht nach drei verschiedene Stadien der Tuberkulose, das der Septhämie ohne nachweisbare Lokalisation des Giftes, das des Gelenk-

Digitized by Google

rheumatismus und schließlich das der typischen Gelenktuberkulose deutlich erkennen läßt. Der jetzt 33jährige Pat. erkrankte mit $15^1/_2$ Jahren mit Zeichen schwerer allgemeiner Infektion ohne nachweisbare Ursache; 3 Wochen später bot er das Bild des polyartikulären Gelenkrheumatismus, der auf Salizylsäure nicht wich und einige Wochen anhielt. Während der Rekonvaleszenz kam es zur Ostitis des oberen Endes der rechten Ulna, einige Monate später zur Spondylitis und Koxitis. Diese Erkrankungen erstreckten sich über 3 Jahre. Während der folgenden 4 Jahre befand sich Pat. verhältnismäßig wohl; dann traten neue Anfälle auf von akutem Gelenkrheumatismus, Ostitis des Brustbeines, des oberen Endes des rechte Schienbeines, des unteren Endes des Wadenbeines usw., später ausgesprochene Lungentuberkulose. — P. betont ausdrücklich, daß die Tuberkulose nicht nur klinisch, sondern auch anatomisch nur die Zeichen der gewöhnlichen Entzündung ohne Tuberkel, ohne Bildung von Granulationsgewebe darbieten könne.

Reichel (Chemnitz).

20) **Moeller.** Bakteriämie und Sepsis.

(Mitteilungen a. d. Grenzgebieten d. Medizin u. Chirurgie Bd. XII. Hft. 4.)

M. erläutert an Beispielen von verschiedenen septischen Erkrankungen, wann man beim Nachweis von Bakterien im Blute von Bakteriämie, wann von Sepsis sprechen soll. So ungünstig der Nachweis der Bakterien im Blute bei inneren Erkrankungen ist, darf man doch bei chirurgischen Fällen, bei denen Bakterien im Blute sich finden, nicht die Prognose zu schlecht stellen. Drei sehr charakteristische Fälle werden angeführt, in denen es gelang, durch sehr energische chirurgische Behandlung der Eintrittspforte der Bakterien Heilung zu erzielen. Zur Unterstützung der Heilbestrebungen werden Kochsalzinfusionen aufs wärmste empfohlen.

Es werden dann eine Reihe schwerster Scharlachfälle besprochen. Von 13 Kindern, welche mit Aronson's Serum behandelt wurden, wurden 3 gerettet, ohne daß man mit Sicherheit dem Serum diesen Erfolg zuschieben konnte.

Haeckel (Stettin).

21) **Koerner.** Untersuchungen und Erfahrungen über den Einfluß von Operationen auf den Verlauf und Ausgang des Diabetes mellitus.

(Mitteilungen a. d. Grenzgebieten der Medizin u. Chirurgie Bd. XII. Hft. 5.)

Für die Beurteilung, inwieweit Operationen den Verlauf und den Ausgang des Diabetes beeinflussen, sind am geeignetsten ganz gleichartige Operationen, von gleicher Schwere und gleicher Ausdehnung. Es ist daher ein glücklicher Gedanke K.'s, zu diesem Zwecke die Mastoidoperationen zu wählen, welche wegen der so häufigen akuten Mastoiditis der Diabetiker notwendig werden. Teils aus eigener Erfahrung, teils aus der Literatur stehen K. 33 solche Fälle zur Verfügung. Man muß nur gesondert betrachten die Operationsfolgen bei leichten, mittelschweren und schweren Fällen. Es ergibt sich nun, daß von leichten Diabetikern keiner starb. Die Wunden heilten etwas langsamer als bei Nichtdiabetikern; die Zuckerausscheidung wurde in einigen Fällen vorübergehend gesteigert; ein Übergang der leichten in schwere Form des Diabetes durch die Operation war nicht zu beobachten. — Auch bei mittelschweren Fällen erfolgte stets Heilung nach der Operation; eine Verschlimmerung des Diabetes war in keinem Falle nachweisbar. — Von neun Pat. mit schwerem Diabetes starben vier infolge der Operation, und zwar drei durch Koma, einer durch allgemeinen Kräfteverfall. Alle wurden unter Chloroformnarkose operiert.

Demnach stellt die leichte Form des Diabetes keine Kontraindikation gegen eine sonst indizierte Operation dar; aber auch bei mittelschwerer und schwerer Form dürfen aus vitaler Indikation Operationen vorgenommen werden.

Haeckel (Stettin).

Digitized by Google

22) **R. Hermann.** Note sur l'emploi en chirurgie de l'oxygène sous pression.

(Bull. de l'Acad. Roy. de méd. de Belg. Bd. XVII. Nr. 10.)

Thiriar wandte zuerst den Sauerstoff unter 120 Atmosphären Druck in der Chirurgie an. 1899 teilte er der Akademie seine Resultate mit. 1901 (Clinique Januar) finden wir seinen Aufsatz Traitement des anthrax et des furoncles par le gaz oxygène. H. veröffentlichte 1902 (Revue chir. Nr. 8 August 15) seine Erfolge mit Injektionen von Sauerstoffgas, die er seit 15 Monaten erzielt hat. In obiger Arbeit sagt er, daß er seit Januar 1901 etwa 200 Furunkel und Anthraxfälle mit größtem Erfolge behandelt, viele durch genannte Injektionen kupiert habe. Viele dieser Fälle sind Zwischenstufen zwischen Furunkel und Anthrax. Die Kohlenarbeiter werden sehr oft davon befallen und nennen die Affektion Bouton noir. H. teilt sieben besondere Fälle genauer mit. Sodann aber hat er septische Wunden mit Lymphangitis (2 Fälle), Peritonitis tuberc. (2 Fälle), Pleuritis purul. (1 Fall), akutes purulentes Ödem mit Gaszersetzung (1 Fall) damit behandelt, und zwar mit überraschendem Erfolge. Der Fall mit Gaszersetzung wäre unbedingt der Oberschenkelamputation verfallen und vermutlich trotzdem gestorben; die Injektionen mit Sauerstoff führten ohne Amputation zur Heilung. — Leider ist die Anwendung der Methode in der Praxis umständlich, weil die O-Ballons schwer sind.

E. Fischer (Straßburg i. E.).

23) **P. K. Monro and A. N. Mc Gregor.** A chronic neurosis characterised by frequent paroxysms of pain, swelling, and haemorrhage in various parts of the body, death from acute pulmonary tuberculosis.

(Lancet 1904. April 16.)

Verff. schildern einen überaus interessanten Symptomenkomplex, den sie bei einem 28jährigen Manne, der insgesamt seit 7 Jahren krank war, beobachten konnten. Das Leiden bestand im wesentlichen in anfallsweise auftretenden Glieder- und Gelenkschwellungen oder auch hier und da sonst am Körper auftretenden Schwellungen; diese Anschwellungen waren außerordentlich schmerzhaft und zeigten meist hämorrhagischen Charakter. Sie verschwanden oft wieder, ebenso schnell wie sie entstanden, ohne Spuren zu hinterlassen. Anamnestisch lag weder Lues noch Hämophilie bei dem Pat. vor. Der Tod trat schließlich infolge von Lungentuberkulose ein, die Sektion wurde mit aller Exaktheit gemacht und mikroskopisch speziell auch in Gehirn und Rückenmark genau durchuntersucht; sie ergab indessen keinerlei Anhaltspunkte. — Die Krankheit wird als eine seltene Form einer Neurose gedeutet, differentialdiagnostisch kommt besonders das zirkumskripte Ödem (Quincke) und das angioneurotische Ödem (Ramsay Smith) in Betracht. Der beobachtete Fall zeigte übereinstimmende Punkte einerseits mit dem angioneurotischen Ödem, andererseits mit dem Purpuratypus des Erythems.

Irgendein medikamentöses Heilmittel gab es für den Kranken nicht, bei dem Beginne der Anfälle wirkte eine starke Ableitung auf die Haut hinten im Nacken noch fast am besten.

H. Ebbinghaus (Berlin).

24) **A. Kappis.** Die Aneurysmen der Arteria occipitalis.

(Beiträge zur klin. Chirurgie Bd. XL. Hft. 3.)

Verf. berichtet über einen in der Tübinger chirurgischen Klinik beobachteten und durch Exstirpation zur Heilung gebrachten Fall von Aneurysma der Art. occipitalis bei einem 25jährigen Mann. Auf Grund dieses Falles und weiteren 20 Beobachtungen aus der Literatur bespricht Verf. die Ätiologie, Diagnose, Differentialdiagnose und Therapie der meist auf Trauma beruhenden Erkrankung. Als beste Behandlungsmethode ist die Exstirpation des Aneurysmas anzusehen.

Blauel (Tübingen).

Digitized by Google

25) **Stolz.** Über Echinokokken der Schädelknochen.

(Straßburger med. Zeitung 1904. Hft. 3.)

Anknüpfend an die Krankengeschichte eines 38jährigen Pat. bespricht Verf. die klinischen Erscheinungsformen der sehr seltenen Echinokokkenerkrankung der Schädelknochen, je nachdem der Blasenwurm in der Schädelkuppe, in den Stirnhöhlen oder an der Schädelbasis sich angesiedelt hat. Bei den beiden Pat. der ersten Gruppe, deren einer der Pat. des Verf. ist, begann die Erkrankung mit Schwindel, Kopfschmerzen, Erbrechen, dann stellte sich innerhalb einiger Monate vollständige Erblindung ein, später folgten epileptiforme Anfälle. Äußerlich kam die Schädelerkrankung entweder als Vergrößerung der ganzen Schädelkuppe oder als leichte Vorwölbung des Schädels zum Ausdruck. Bei den drei Fällen der zweiten Gruppe ist eine auf das Gebiet der Stirnhöhle beschränkte Vorwölbung des Knochens zu konstatieren, immer mit schwerer Schädigung des Augenhöhleninhaltes. Von den zwei Pat. der dritten Gruppe wurde der eine, bei dem sich an der Basis des Warzenfortsatzes eine fluktuierende Geschwulst von Walnußgröße fand, durch Operation geheilt. Bemerkenswert ist das jugendliche Alter, in dem bei allen Pat. die ersten Symptome sich zeigten; doch war z. B. bei dem Kranken des Verf. der Verlauf ein außerordentlich langsamer (27 Jahre). Ein besonderes Symptom für die spezielle Diagnose des Sitzes des Echinokokkus im Schädelknochen zum Gehirnechinokokkus hat sich nicht auffinden lassen. Die besten Heilungsaussichten scheinen die Echinokokken der Stirnhöhle zu geben.

Engelhardt (Gießen).

26) **Bayerthal.** Zur operativen Behandlung der Hirnsyphilis.

(Münchener med. Wochenschrift 1904. Nr. 3.)

Der mitgeteilte Fall ist dadurch bemerkenswert, daß der typische Verlauf der Rindenkrämpfe, die stets mit einer Drehung des Kopfes und der Augen nach links begannen, für eine Herderkrankung in der präzentralen Region der Hirnrinde sprach, während leichte psychische Störungen (Gedächtnisschwäche, euphorische Stimmung) eine Affektion des Stirnhirns vermuten ließen. Lokalisierter Kopfschmerz und umschriebene Perkussionsempfindlichkeit des Schädels fehlten. Da der 34jährige Pat. früher an Syphilis gelitten hatte, wurde zunächst eine spezifische Behandlung eingeleitet, die aber erfolglos blieb und eine Verschlimmerung der epileptischen Anfälle nicht verhinderte. Deshalb und wegen Auftretens linksseitiger Hemiparese und von Koma operative Freilegung des präzentralen Gebietes, bei welcher Dura und Gehirn normal gefunden wurden. Tod nach 6 Tagen. Die Obduktion deckte einen gummösen Herd am Pole des rechten Stirnhirns auf; die hintere Begrenzung des Herdes blieb noch ca. 5 cm von dem unteren Ende der Rolando'schen Furche und 1 cm von dem vorderen Ende der Trepanationsöffnung entfernt.

Kramer (Glogau).

27) **Willems.** De la craniectomie occipitale. A propos d'une opération pratiquée pour découvrir le cervelet.

(Bull. de l'Acad. Roy. de méd. de Belg. 1903. Dezember.)

Ein 30 Jahre alter, bis dahin gesunder Mann erkrankte an Verdauungsstörungen, Sodbrennen, Blässe, Abmagerung, wäßrigem Erbrechen am Morgen, linksseitiger Schwerhörigkeit, Schwindel, linksseitigen Augenstörungen — Augenschwäche, Gefühl von zu weit offenem Auge und von Vorgedrängtsein des Bulbus. Der Schwindel nahm zu, so daß, wenn Pat. stehen wollte, er stets nach hinten über zu fallen drohte; dabei spreizte er die Beine, sein Körper zitterte wie beim Alkoholiker. Sehnenreflexe erhöht, Muskeltonus ein wenig herabgesetzt. Muskellähmungen fehlen, Sensibilität normal, keine Kopfschmerzen. Nach einigen Monaten verschlimmern sich die Augensymptome, es tritt Abducenslähmung und Nystagmus auf. Keine Papillenveränderung. Keine motorische Aphasie. Bewegungen der Zunge verlangsamt. Schluckbeschwerden. Herz und Gefäße normal.

Digitized by Google

Intelligenz ungestört. Schlaf schwer und schnarchend, keine Gaumensegellähmung. Diagnose: Geschwulst im linken Kleinhirn.

Etwa $^1/_2$ Jahr nach Beginn der Krankheit machte W. die Kraniektomie nach Picqué und Mauclaire. Querschnitt längs der Linea occip. ext. 7 cm lang linkerseits, zwei senkrechte Schnitte von den Ecken des ersten Schnittes abwärts 4 cm lang. Perforation der vier Ecken, Durchtrennung des Knochens mit Drahtsäge, Herabklappen des osteo-muskulo-kutanen Lappens. Die Dura mater wird eingeschnitten, das Kleinhirn quillt vor, es wird eingeschnitten, 2 cm tief. Eine Neubildung wird nicht gefunden. Der Kranke bekommt Kollapserscheinungen, man schließt die Wunde. 4 Stunden nach der Operation Tod. Die Sektion ergab ein Gliosarkom in der Protuberantia annullaris des linken Ventrikels, welcher erweitert war und sich auf Kosten des rechten Ventrikels breit gemacht hatte. Von der Protuberanz aus hatte die Geschwulst die linke Hälfte der Varolobrücke ergriffen und mehr als die Hälfte davon zerstört.

E. Fischer (Straßburg i. E.).

28) **M. A. Ssamoglenko.** Über Cephalocele naso-frontalis.

(Beiträge zur klin. Chirurgie Bd. XL. Hft. 3.)

Verf. beschreibt zwei in der Heidelberger chirurgischen Klinik bei Kindern derselben Familie beobachtete Fälle von Cephalocele naso-frontalis. Im Anschluß an die ausführlich wiedergegebenen Krankengeschichten wird die Klassifikation der Hirnbrüche, ihre Ätiologie und schließlich die Therapie besprochen.

Blauel (Tübingen).

29) **Engelhardt.** Zur Frage der Dauerheilung nach operativer Behandlung der traumatischen Jackson'schen Epilepsie.

(Deutsche med. Wochenschrift 1904. Nr. 3.)

Es wird zunächst Bericht erstattet über zwei im Jahre 1896, 5 Jahre nach der Operation, als geheilt in der Münchener med. Wochenschrift mitgeteilte Fälle. Der eine ist 12 Jahre nach der Operation geheilt geblieben, abgesehen von einem Anfalle $1^1/_2$ Jahre nach der Operation, der andere hatte durch fortdauernde Häufung der Anfälle so zu leiden, daß er im Jahre 1898 freiwillig in den Tod ging. Hieraus geht hervor, daß der gewöhnlich für eine Dauerheilung beanspruchte Zeitraum von 3 resp. 6 Jahren nicht ausreichend ist. Im Anschluß hieran wird ein dritter Fall mitgeteilt, der ebenfalls unter dem Bilde der Jackson'schen Epilepsie verlief, und in welchem sich bei der Operation vor 7 Monaten in der Nähe des Sulcus centr. eine Geschwulst zeigte, die sich bei der mikroskopischen Untersuchung als kavernöses Angiom — wahrscheinlich angeboren — erwies. Sie wurde mitsamt der Hirnrinde in etwa Zweimarkstückgröße entfernt. Wichtig war in dem Falle noch für die Diagnose die Störung des steregnostischen Sinnes der linken Hand.

Borchard (Posen).

30) **Spiller.** A report of five cases of tumor of the brain with operation.

(Amer. journ. of the med. sciences Vol. CXXVII. Nr. 2.)

31) **Frazier.** A discussion of the surgery of tumors of the brain.

(Ibid.)

Den klinischen Teil der den beiden Publikationen zugrunde liegenden Beobachtungen bildet die Arbeit des Neurologen S., während das chirurgisch Interessante an den Fällen von F. besprochen wird.

Auf Grund seiner bei diesen und einer Reihe anderer Fälle gemachten Erfahrungen kommt F. zu folgenden Schlüssen: Bei der Operation der Hirngeschwülste ist ein Hauptgewicht auf die Verhinderung des Zustandekommens des gefährlichen Choks zu legen durch Vermeidung langer Operationen, starker Blutung und roher Behandlung der Gehirnsubstanz; Verf. benutzt deshalb zur Kon-

Digitized by Google

trolle während der Operation ein Sphygmograph. Die temporäre Unterbindung der Karotiden, die F. mehrfach ausgeführt hat, ist zweck- und nicht gefahrlos. Bei nahendem Kollaps — Sinken des Blutdruckes — soll die Operation abgebrochen und zweizeitig operiert werden. Auch bei nicht genauer Lokalisation des Geschwulstsitzes kann bei heftigen Schmerzen durch eine Trepanation dem Pat. große Erleichterung gebracht werden. Die operativen Resultate haben sich in der letzten Zeit sehr verbessert. Von 101 Operierten, die Woolsey zusammenstellte, starben 11,8% in den ersten 24 Stunden und 25,7% in den ersten 3 Wochen, während v. Bergmann 25% primäre Sterblichkeit ausrechnet.

Von den fünf der Arbeit zugrunde liegenden Fällen ist der erste bereits veröffentlicht (d. Journal 1903 Juli). Der zweite betrifft ein Sarkom der Rindensubstanz, durch dessen Entfernung vorübergehende Erleichterung geschaffen wurde, das aber rezidivierend zum Tode führte. Die Geschwulst des dritten Falles wurde ihres tiefen Sitzes wegen nicht gefunden; nach mehrwöchentlicher subjektiver Besserung Tod. Im vierten Falle fand sich an Stelle der vermuteten Geschwulst ein tuberkulöser Prozeß; der Kranke ging am 4. Tage an Lungenödem zugrunde. Beim fünften Falle kam es bloß bis zu einer Freilegung der im Kleinhirn sitzenden Geschwulst; die Operation mußte abgebrochen werden, und der Pat. starb 13 Stunden später. **Engelmann** (Dortmund).

32) **P. Jacques. Deux cas d'abcès cérébelleux otique.**

(Revue hebdom. de laryngol., d'otol. et de rhinol. 1903. Nr. 49.)

Die Pat. erkrankten im Verlauf einer alten Otorrhöe unter schweren Symptomen. Im ersten Falle wurde bei der Operation außer einer ausgedehnten Warzenfortsatzerkrankung ein subduraler Abszeß der hinteren Schädelgrube gefunden; nach 3 Wochen wurde eine zweite Operation notwendig; die Lumbalpunktion ergab klare Flüssigkeit unter normalem Drucke. Die Exploration des Schläfenlappens führte zu keinem Ergebnis, die des Kleinhirns wurde wegen Fehlens ausgesprochener cerebellarer Symptome unterlassen. Die Autopsie zeigte einen von dem subduralen Abszeß isolierten Eiterherd, als dessen einziges Symptom nachträglich ein dauernd schmerzhafter Punkt am rechten Parietale anzusehen war. Im zweiten Falle leiteten hochgradige Erregung und öfteres Schreien nach der Mastoidoperation auf eine tieferliegende Komplikation hin; hier wurde ein mit dem extraduralen Herde zusammenhängender Kleinhirnabszeß gefunden; Pat. starb nach $3^1/_2$ Monaten, weil die Eltern ihn der dauernden Überwachung der Ärzte entzogen und so eine sorgfältige Drainage unmöglich machten.

Von Interesse ist der Ausfall der Lumbalpunktion: Im ersten Falle hatte dieselbe gelegentlich der ersten Operation (Freilegung des subduralen Abszesses) erhöhten Druck, minimale Trübung, Sterilität ergeben. Bei der zweiten Operation trotz des durch Autopsie erwiesenen Kleinhirnabszesses absolut normalen Liquor. Während also anfangs, meint Verf., die Beschaffenheit der Lumbalflüssigkeit auf eine meningeale Reizung hindeutete, war bei der zweiten Operation der diese veranlassende subdurale Abszeß geheilt und der Cerebellarabszeß hatte noch nicht zu einer Infektion des gesamten Subarachnoidalraumes geführt. Ebenso im zweiten Falle, wo trotz des Kleinhirnabszeßes das Punktionsergebnis normale Verhältnisse bot.

Diese Beobachtungen beweisen wieder, wie unzulänglich noch immer die Lokalisationsdiagnose endokranieller Eiterungen ist, wie man meist in Anlehnung an einzelne Anzeichen (persistente Druckstellen) zuerst den vermuteten Ort aufsuchen muß, gewärtig im Anschluß daran weiter die erfahrungsgemäß in Betracht kommenden Regionen zu durchforschen. Nur so wird man vorläufig imstande sein, noch frühzeitig genug Hirnabszesse zu eröffnen und so die Heilerfolge zu mehren. Auch für die Verwertung des Ergebnisses der Lumbalpunktion lassen sich vorläufig noch keine allgemeinen bindenden Leitsätze formulieren, muß man eben von Fall zu Fall entscheiden. **F. Alexander** (Frankfurt a. M.).

Digitized by Google

33) E. J. Moure et Brindel. Résultats des injections de paraffine faites sons la muqueuse pituitaire chez 70 malades, atteints de coryza atrophique ozénateux-type.

(Revue hebdom. de laryngol., d'otol. et de rhinol. 1903. Nr. 41.)

Verff. wandten nach Eckstein Paraffin mit Schmelzpunkt von 60° an. Wenn auch die Technik praktisch erlernt werden muß, so sei doch auf einige wichtige Fingerzeige hingewiesen. M. und B. verwenden eine starke Spritze ohne Kautschukhülle. Sie spritzen rasch nach der Kokainisierung, um eine zu große Retraktion der Schleimhaut zu vermeiden, ein, und zwar manchmal beider-, manchmal einseitig; in der ersten Sitzung jedoch nur in die hintere Hälfte, nach 3 bis 4 Wochen in die vordere; bleibt trotzdem durch hochgradige Atrophie der unteren Muschel ein weiter Raum, so werden einige Spinae in das Septum injiziert. Ein unüberwindliches Hindernis bietet die Schleimhaut, die sich von der Unterlage nicht mehr abheben läßt. Zur Vermeidung starker reaktiver Schwellung empfehlen sich feuchtwarme Umschläge auf Wange und Auge; Druck auf den inneren Augenwinkel verhindert eine ungewünschte Ausdehnung des Paraffins. In fünf Fällen wurde eine leichte Phlebitis der Vena facialis beobachtet. Wandern kleine Paraffindepots unter die Gesichtshaut, so werden dieselben nach Inzision ausgelöffelt. Austreten von Paraffin aus der Schleimhaut erfolgte einmal aus unbekannter Ursache, einmal gelegentlich eines akuten Schnupfens. Bei einem Erwachsenen, dessen Schleimhaut einen mittleren Grad von Atrophie aufweist, und dessen Sinus gesund sind, halten die Verff. das Verfahren stets für angezeigt. Krusten und Fötor sind nicht von Belang und bieten keine Kontraindikation. Die Pat. standen im Alter von 9—59 Jahren. Unter 123 Fällen, die 7—18 Monate nach Abschluß des Verfahrens kontrolliert wurden, bezeichnen die Verff. als geheilt 76, gebessert 33, ungeheilt 14. Weitere Einzelheiten der ausführlichen Arbeit sind im Originale nachzulesen. **F. Alexander** (Frankfurt a. M.).

34) Delangre (Tournai). Malformations traumatiques traités par l'inclusion prothétique de la paraffine: application de moules en vulcanite pour maintenir le modelage jusqu'à restauration complète. — Rapport de M. A. Guinard.

(Bull. et mém. de la soc. de chir. de Paris T. XXIX. p. 389.)

Ein 46jähriger Offizier hatte durch Hufschlag eine schwere Entstellung erlitten. Trotz mehrfacher operativer Eingriffe blieb eine Einsenkung der Nase bestehen, die von den Nasenknorpeln bis zum unteren Drittel des Stirnbeines reichte und sich nach links hin bis 5 cm oberhalb der Augenbraue verlängerte. In zwei Sitzungen machte D. zehn bis zwölf Paraffininjektionen in den ganzen Bereich der Einsenkung; das Paraffin drang indes zwischen die straffen Narbenzüge nur schwer und unter Schmerzen ein. Auf Grund der wiederholt von ihm gemachten Beobachtung, daß der Einschluß von Vaseline allmählich das Gewebe lockert und weich macht, verschob D. daher weitere Injektionen um ½ Jahr und konnte dann in der Tat leicht die kosmetische Operation durch neue Paraffineinspritzungen vollenden. — Um eine mehrfach beobachtete Verschleppung des eingespritzten Paraffins in die Nachbarschaft zu verhindern, ließ D. seinem Pat. mehrere Wochen hindurch einen nach einem Gipsabguß modellierten Apparat tragen, der die neugeschaffene Form der Nase so lange sicherte, bis um das injizierte Paraffin sich genügend feste Verwachsungen gebildet hatten. Er erzielte ein sehr zufriedenstellendes Resultat.

Wert legt D., abgesehen von der Verwendung von Paraffin mit einem Schmelzpunkt von 55° statt der früher üblichen Vaseline, darauf, daß die Injektionen auf mehrere Sitzungen verteilt werden und stets ein Retentionsapparat für längere Zeit getragen wird.

Der Berichterstatter Guinard berichtet weiter über einen von ihm erfolgreich mit Vaselininjektionen behandelten Fall von gleichfalls traumatischer Abplattung

Digitized by Google

der Nase. Er hebt aber hervor, daß, obwohl das gute Resultat sich seit 10 Monaten erhalten habe, doch das Paraffin vor dem Vaselin den Vorzug verdiene, da alle bisher bekannt gewordenen Unglücksfälle nach solchen Injektionen nur nach Vaselineinspritzungen beobachtet worden seien.

In der Diskussion teilt Lejars einen von anderer Seite operierten Fall mit, in welchem die allmähliche Verschleppung des eingespritzten Paraffins in die Nachbarschaft eine hochgradige Entstellung, Schwellung der Lider und Wangen, und Funktionsstörung dadurch bedingte, daß die stark verdickten, schweren oberen Augenlider über die Augäpfel herabhingen und das Sehen hinderten. — Interessant ist auch eine Beobachtung Tuffier's, eine Frau betreffend mit eigentümlichen Ulzerationen und Verdickungen an beiden Brüsten, deren Ursache, wie die Frau schließlich zugestand, in Paraffininjektionen zu suchen war, die sie sich einige Monate vorher hatte machen lassen. **Reichel** (Chemnitz).

35) **L. M. Hurd** and **W. A. Holden.** A case of paraffin injection into the nose followed immediately by blindness from embolism of the central artery of the retina.

(New York med. record 1903. Juli 11.)

Verff. erlebten bei der zweiten Korrektur einer Paraffinnase eine Embolie der rechten Arteria centralis retinae. Alle Versuche, den Embolus zu entfernen (Digitalis, Amylnitrit, Massage, Glonoin) waren vergeblich. Verff. nehmen ein offenes Foramen ovale an, wodurch der Fremdkörper aus einer Vene unter Umgehung des Lungenkreislaufes in die Arterie kam. Die Gefahr soll durch vorherige Aspiration zur Feststellung eines etwaigen Veneneinstiches verringert werden. Ruhige Haltung der Nadel während der Injektion ist auch von Wichtigkeit. Einen gleichen Fall publizierte Leiser (Deutsche med. Wochenschrift 1902 April).

Loewenhardt (Breslau).

36) **M. Seyffert.** Ein neues Nasenspekulum.

(Ärztliche Polytechnik 1904. Januar.)

An obigem zweiblättrigem Spekulum sind alle Schrauben vermieden. Es wird mit der linken Hand bedient, indem leichter Druck auf einen Hebel das Spekulum öffnet; dabei gleitet das untere Blatt durch Führungsstifte in dem oberen geschlitzten Blatte, so daß ein sehr ergiebiges Öffnen erzielt wird. Das Spekulum ist in zwei Größen vorrätig bei H. Windler in Berlin.

E. Fischer (Straßburg i. E.).

37) **E. Escat.** Sept cas de sinusite maxillaire traités et guéris par la méthode du Claoué.

(Revue hebdom. de laryngol., d'otol. et de rhinol. 1904. Nr. 6.)

Die Methode besteht in folgendem: Unter Kokain-Adrenalinanästhesie wird die untere Muschel mit Schere und kalter Schlinge abgetragen; nach abermaliger Anästhesierung der lateralen Nasenwand wird der Sinus ebenda mittels elektromotorisch getriebener Fraise eröffnet; Verf. nimmt solche zu 8 und 12 mm, die kurz dauernde Eröffnung selbst ist schmerzhaft. Vergrößerung der Öffnung mittels schneidender Zange, Ausspülung mit Wasser oder Kal. hypermanganicum. Injektion von 10%igem Chlorzink. Pulverinsufflation. Lockere Drainage mit einem Gazestreifen. Nur zwei Pat. klagten 24 Stunden lang über Schmerzen und Schlaflosigkeit. Der Gazestreifen wurde anfangs nach 48 Stunden, später nach 24 Stunden entfernt. 5—8 Tage waren tägliche Spülungen erforderlich, dann alle 2—3 Tage, später einmal wöchentlich. Die Eröffnung mittels eines rechtwinklig gebogenen Trokars wurde aufgegeben, weil zu schmerzhaft und bei dicker Wand unanwendbar.

Alle sieben Fälle waren in wenig Wochen geheilt. Das Verfahren erscheine für die Fälle besonders geeignet, die zwischen den leichten durch einige Spülungen glatt heilenden und den hartnäckigen mit starker Granulationsbildung

Digitized by Google

einhergehenden Eiterungen liegen, welch letztere einen radikaleren Eingriff erheischen. **F. Alexander** (Frankfurt a. M.).

38) **H. Ebel. Zur Statistik des Karzinoms der Unterlippe.**
(Beiträge zur klin. Chirurgie Bd. XL. Hft. 3.)

In der Prager chirurgischen Klinik wurden in den Jahren 1895—1902 insgesamt 199 Fälle von Unterlippenkrebs beobachtet, 180 davon operiert. Es werden Ätiologie, Lebensalter, Wachstum und schließlich die ausgeführten Operationen mit ihren Resultaten besprochen. Letztere sind als sehr günstige zu bezeichnen, indem 80,2% derjenigen Operierten, über welche Nachuntersuchungen vorlagen, dauernd geheilt waren. Den Grund für diese guten Resultate sieht Verf. 1) in) der bei schweren Fällen angewandten Visierlappenmethode, welche eine so weitgehende Plastik ermöglicht, daß auch ausgedehnte Exzisionen des lokalen Herdes leicht vorzunehmen sind, 2) darin, daß auch bei allen anderen Methoden der primäre Herd möglichst ausgiebig exzidiert und die Drüsen an der Carotis, welche offenbar in manchen Fällen den Boden für das Auftreten eines Rezidives abgeben, entfernt wurden.

Verf. kommt zu den Schlußfolgerungen, daß der Unterlippenkrebs in der Mehrzahl der Fälle durch frühzeitige, gründliche Operation geheilt werden kann. Hohes Alter kontraindiziert die Operation nicht, wohl aber anormaler Lungenbefund; alle Affektionen der Lunge beeinflussen die Prognose in ungünstigem Sinne. Die Operation soll ohne Rücksicht auf die spätere Plastik in sehr ausgiebiger lokaler Exzision und prinzipiell weitgehender Ausräumung aller regionären Lymphdrüsen bestehen. Die Lappenbildung ist dem linearen Schnitte bei Aufsuchung der Drüsen am Halse vorzuziehen. **Blauel** (Tübingen).

39) **J. H. Wright. Protozoa in a case of tropical ulcer (»Delhi Sore«).**
(Journ. of med. research 1903. Dezember.)

W. fand in einer Orientbeule von der linken Wange einer 9jährigen Armenierin unter den das Korium infiltrierenden Zellen große, relativ protoplasmareiche mit einem bläschenförmigen Kern, die vollgepfropft waren mit einer großen Zahl eigentümlicher Körperchen. In Paraffinpräparaten hatten sie das Aussehen von basophilen Granulis und die Größe gewöhnlicher Eiterkokken und waren von einem Hof umgeben. Nur in dünnen Schnitten und vor allem in nach Romanowsky (Methylenblau-Eosin-Methylalkohol) gefärbten Deckglasausstrichen konnte Verf. sie bei starker Vergrößerung als Protozoen von 2—4 μ Durchmesser mit einer größeren und einer kleineren, kräftig lila sich färbenden Masse erkennen. Der Zelleib war im allgemeinen kuglig und scharf begrenzt und nahm nur an der Peripherie eine blaßblaue Farbe an; bei größeren Individuen wiesen Einschnürung desselben und der Kerne bezw. Verdopplung der letzteren auf Vermehrung durch Zellteilung hin. Sporulation fehlte.

Verf. schlägt für diesen Parasiten den Namen Helcosoma tropicum vor.

Er glaubt, daß seine Befunde mit den von Cunningham 1885 und Riehl 1886 veröffentlichten übereinstimmen, nur daß Cunningham die ganze Zelle mit Inhalt als ein in Sporenbildung begriffenes Plasmodium (von Firth 1891 Sporozoa furunculosa genannt) ansah, während Riehl die von W. als Protozoen gedeuteten Mikroorganismen als Kapselkokken betrachtet.

Mit dem gewonnenen Materiale wurden Kaninchen in Haut- und Corneaskarifikationen, sowie subkutan ohne Erfolg geimpft. — Eine Vermehrung der Parasiten im menschlichen Blute bei Bruttemperatur fand nicht statt.

Genaue Angaben für die Zubereitung und Verwendung der Farbflüssigkeit und 16 Mikrophotographien auf Tafeln beschließen die Arbeit.

Gutzeit (Neidenburg).

Digitized by Google

40) P. Sebileau. Résection partielle de la branche horizontale de la machoire inférieure pour une épulis récidivante. Prothèse immédiate par un appareil porcelaine.

(Bull. et mém. de la soc. de chir. de Paris T. XXIX. p. 356.)

Zum sofortigen Ersatz eines 2½ cm langen, aus der Kontinuität des Unterkiefers resezierten Knochenstückes bediente sich S. mit bestem Erfolg einer von Delair erfundenen Prothese aus Hartporzellan. Dies Material, nahezu unzerstörbar und der Zersetzung unzugänglich, eignet sich vorzüglich zur Nachbildung jedes Knochens oder Knochenstückes und übertrifft bedeutend den Hartkautschuk, der nach einiger Zeit porös wird und die Sekrete des Mundes eindringen läßt. Bezüglich der eigenartigen Befestigung der Prothese muß auf das Original verwiesen werden.

Reichel (Chemnitz).

41) F. Matrosimone. Mixosarcoma primitivo della lingua.

(Policlinico Ser. chirurg. 1903. Nr. 11.)

Es sind in seltenen Fällen sarkomatöse Geschwülste der Lunge beschrieben worden, als deren Ausgangspunkt bald Lymphfollikel an der Zungenbasis oder die Kuhn'sche Zungendrüse angesehen wurde. M. beschreibt ein Myxosarkom, welches vom submukösen Bindegewebe ausging, die Muskulatur intakt ließ, als kegelförmige Geschwulst am rechten Zungenrande wucherte und auf mehrfache Exzisionen jedesmal rasch rezidivierte, von einer 55jährigen Frau.

E. Pagenstecher (Wiesbaden).

42) J. Riedinger. Über Rotationsluxation der Lendenwirbelsäule.

(Archiv für Orthopädie, Mechanotherapie u. Unfallchirurgie Bd. II. Hft. 1.)

Obschon von Wagner, Stolper und anderen Autoren der Rotationsluxation der Lendenwirbelsäule jede Existenzberechtigung abgesprochen wird, ist R. in der Lage, einen derartigen Fall, den ersten in der Literatur, mitzuteilen, dessen plötzliche Heilung und vollkommene Restitutio ad integrum jedenfalls keine andere Deutung zuläßt.

Bei einer 25jährigen Tagelöhnerin, die vom Heuboden 5 m herab auf die Tenne gefallen war, fand R. 7 Monate nach diesem Falle eine Knickung der Lendenwirbelsäule zwischen dem vierten und fünften Lendenwirbel nach links ohne einseitige Rotation resp. Torsion der ganzen Lendenwirbelsäule, eine sekundäre, linkskonvexe Skoliose der Brustwirbelsäule, Hochstand des linken Beckens und Drehung desselben um die Längsachse des Körpers nach vorn mit dem entsprechender Veränderung des Ganges, starker Diastase zwischen viertem und fünftem Lendenwirbel, Abweichen des Dornfortsatzes des vierten Lendenwirbels mit den darüber gelegenen Dornfortsätzen nach rechts, genau lokalisiertem Schmerz und Störungen der aktiven und passiven Beweglichkeit.

Als Pat. an dem Zander'schen Apparate C 2 eine starke Anteflexion und darauf eine starke Retroflexion der Wirbelsäule machte, wurde die Deformität unter einem schnappenden Geräusche beseitigt. R. nimmt an, daß der rechte untere Gelenkfortsatz des vierten Lendenwirbels dem rechten oberen Gelenkfortsatz des fünften Lendenwirbels aufsaß. Durch starke Anteflexion der Wirbelsäule wurde der aufsitzende Gelenkfortsatz aus seiner Fixation befreit und konnte während der Retroflexion in seine frühere Lage zurückkehren.

Hartmann (Kassel).

43) F. Schultze. Zur Diagnostik und operativen Behandlung der Rückenmarkshauttumoren.

(Mitteilungen a. d. Grenzgebieten der Medizin u. Chirurgie Bd. XII. Hft. 1.)

Der Bonner Kliniker gibt in diesem Aufsatz alle seine Erfahrungen auf dem Gebiete der Rückenmarkshautgeschwülste seit dem Jahre 1889, ohne irgendwelche zu verschweigen und ohne vor allem irgendwelche diagnostischen Irrtümer zu ver-

Digitized by Google

hehlen. Er gibt die ausführlichen Krankengeschichten von zehn Fällen und fügt bei den eingehenden diagnostischen Erörterungen weitere Beobachtungen hinzu, welche differentialdiagnostisch von Wichtigkeit sind (multiple Sklerose, multiple Geschwülste im Rückenmark und Gehirn u. a.). Nur in einem Falle lag eine Fehldiagnose vor (es fand sich keine Geschwulst, sondern Erweichung des Rückenmarkes und entzündliche Infiltration von Spinalganglien), in einem zweiten wurde die Diagnose offen gelassen, während in den übrigen die Diagnose richtig auf eine extramedulläre Geschwulst gestellt wurde. Wenn man von jenem ersten Falle, bei dem eine Fehldiagnose vorlag, absieht, so wurde in sieben Fällen von Geschwulst operiert; in zwei weiteren wurde eine Operation nicht vorgenommen, das eine Mal, weil die Geschwulst zu hoch saß, im alleroberesten Teile des Halsteiles, das andere Mal, weil die Diagnose zu unsicher war und später auch noch der Allgemeinzustand des Kranken zu schlecht erschien. In drei von diesen sieben Fällen wurde dauernde Heilung erzielt, in einem vierten Falle dauernde Besserung. Die drei anderen Pat. gingen zugrunde; einmal, es handelte sich um eine Caudageschwulst, erwies sich die Geschwulst zu ausgedehnt und konnte nicht vollständig entfernt werden; im zweiten Falle, in dem zugleich extra- und intradural eine Geschwulst bestand, wurde sie nicht gefunden; im dritten, wo die Geschwulst gegenüber der Halsanschwellung saß, trat der Tod aus unbekannter Ursache 12 Stunden nach der Operation plötzlich ein. — Die meisten dieser Operationen wurden von Schede ausgeführt.

S. betont mit Recht, daß man mit den bisherigen Erfolgen zufrieden sein kann, jedenfalls viel mehr, als mit denjenigen der Hirnchirurgie, von denen man sich so viel versprach. **Haeckel** (Stettin).

44) P. Reclus. Tumeurs du corpuscule rétro-carotidien.

(Bull. et mém. de la soc. de chir. de Paris T. XXIX. p. 497.)

Die bisher noch kleine Zahl operierter Geschwülste des Corpus retrocarotideum vermehrt R. um einen neuen Fall, die zehnte bisher bekannt gewordene Beobachtung. Es handelte sich um eine 49jährige Frau, die wegen eines Brustkrebses in Behandlung trat. Sie hatte gleichzeitig eine etwas mehr als taubeneigroße Geschwulst, welche an der linken Halsseite saß, nach abwärts bis zum oberen Rande des Schildknorpels, nach oben bis zum unteren Abschnitte der Parotis sich erstreckte, nach vorn den Rand des Kopfnickers überragte, nach hinten von ihm bedeckt wurde, nach der Tiefe zu sich gegen die Rachenwand anlehnte. Sie war weich, ließ sich durch Druck verkleinern, nahm nach Weglassen des Druckes ihre ursprüngliche Größe wieder an, aber nicht auf einmal, sondern binnen zwei bis drei Pulsschlägen. Sie zeigte deutliche Pulsation, doch nur von der Carotis aus fortgeleitet. — Entwickelt hatte sich die Geschwulst langsam innerhalb 5 Jahren. — Auf Grund des charakteristischen Sitzes und der angegebenen Zeichen wurde die richtige Diagnose gestellt. — R. gelang die Exstirpation der Geschwulst, ohne die Carotiden unterbinden zu müssen, obwohl die Geschwulst der Teilungsstelle der Carotis derart aufsaß, daß die Carotis interna sie direkt zu durchbohren schien und ebenso wie die Externa eine tiefe Furche in sie gegraben hatte. Der Verlauf war nur durch eine vorübergehende Parese der zum Munde gehenden Äste des Facialis leicht gestört. — Nach der mikroskopischen Untersuchung der in jeder Richtung 4—5 cm messenden Geschwulst handelte es sich um ein Endo- und Peritheliom.

Von den bisher operierten zehn Pat. sind zwei an den Folgen der Operation gestorben, ein dritter bekam einen apoplektischen Insult, und fünfmal wurden mehr oder weniger schwere Störungen von seiten des N. laryngeus und des N. facialis beobachtet. Nur zweimal war das Heilresultat ein vollkommenes. Deshalb neigt R. der Ansicht zu, daß man derartige Geschwülste, da sie nach allen bisherigen Erfahrungen gutartiger Natur seien, am besten überhaupt nicht operieren solle. **Reichel** (Chemnitz).

Digitized by Google

45) Gaudier. Volumineuse tumeur bénigne du pharynx laryngé, ablation par la voïe transhyoïdienne.

(Revue hebdom. de laryngol., d'otol. et de rhinol. 1904. Nr. 10.)

Bei einer 52jährigen Frau, die seit einem Jahre an immer mehr zunehmenden Schluckbeschwerden litt, fand sich zwischen Rachen und Kehlkopf in der Höhe von dessen hinterer Wand eine große, gestielte Geschwulst von derbelastischer Konsistenz. Am hängenden Kopfe wurde nach vorausgegangener Tracheotomie ein Schnitt vom Schildknorpel bis über das Zungenbein geführt und dieses mit der Drahtsäge halbiert, sodann Inzision der Membrana thyreo-hyoidea; zwischen Zunge und Epiglottis wurde inzidiert und die Geschwulst zugänglich gemacht; Abtragung mit der Glühschlinge, Kauterisation der Insertionsstelle. Sorgfältige Naht der Wunde. Die Trachealkanüle wurde 24 Stunden belassen; als nach 8 Tagen die Ösophagussonde fortgelassen werden sollte, gelangten noch Speisen in den Kehlkopf, dazu gesellten sich Husten und eine akute Laryngitis, so daß erst nach 3 Monaten die Ernährung ohne Sonde möglich war. Histologische Untersuchung fehlt.

Im Anschluß hieran zitiert Verf. noch vier derartige Geschwülste aus der Literatur, die an der lateralen Rachenwand unterhalb der Tonsille, an der vorderen Rachenwand, an der Hinterfläche des Ringknorpel und der aryepiglottischen Falte ihre Insertion hatten. **F. Alexander** (Frankfurt a. M.).

46) Massier. Note sur un cas de cancer du larynx, traité par les rayons de Roentgen.

(Revue hebdom. de laryngol., d'otol. et de rhinol. 1904. Nr. 10.)

Ein 65jähriger Mann besaß eine das ganze linke Stimmband einnehmende, sowohl in den subglottischen Raum als auch bis in den Ventrikel reichende, harte, exulzerierte Neubildung. Da ein operativer Eingriff abgelehnt wurde, wuchs die Geschwulst stark bei Verschlechterung des Allgemeinzustandes. Nach weiteren 5 Monaten zwei Bestrahlungen von je 10 Minuten Dauer; dann trat eine wesentliche Besserung ein, die auch objektiv nachweisbar war. Nach der achten Sitzung plötzliche Verschlimmerung, welche die Tracheotomie notwendig machte. 14 Tage später Tod.

Trotz dieses unglücklichen Ausganges kann eine günstige Beeinflussung nicht weggeleugnet werden, und versprächen die Bestrahlungen in weniger verzweifelten Fällen vielleicht noch bessere Erfolge. **F. Alexander** (Frankfurt a. M.).

47) Hampeln. Zur Pathologie des Ösophaguskarzinoms.

(St. Petersburger med. Wochenschrift 1903. Nr. 42.)

Auf Grund von 60 Sektionsbefunden und sehr zahlreichen Beobachtungen bespricht H. einige für die Pathologie des Speiseröhrenkrebses wichtige Verhältnisse.

Zunächst findet die vielfach geäußerte Ansicht von einer geringen Neigung des Leidens zu Metastasen auch an H.'s Material ihre Bestätigung. Kein einziges Mal konnte er eine sichere Organmetastase, d. h. eine von der Speiseröhre herstammende, nachweisen. Viermal allerdings fand er Metastasen in der Leber, doch betrafen das Fälle, in denen das Karzinom schon auf die Cardia übergegriffen hatte. Im Gegensatze dazu traten andere Komplikationen ungewöhnlich häufig auf, nämlich Fortschreiten des Karzinoms auf die Umgebung und ulzeröse Perforation der Speiseröhre in das Mediastinum, die Lungen oder die Aorta hinein.

Profuse Blutungen aus dem Karzinom traten unter 215 behandelten Fällen 12mal auf. Sehr bemerkenswert ist, daß nur zwei derselben durch Perforation in die Aorta zustande kamen; die übrigen erfolgten aus dem Geschwür ohne sichtbare Gefäßschädigungen.

Bezüglich des häufigsten Sitzes des Karzinoms ergab sich, daß in 80% der Fälle dasselbe im untersten Teile der Speiseröhre saß. Sitz einer Stenose 30 bis 34 cm von der Zahnreihe spricht nach Ausschluß der Ätzstriktur also sehr für Karzinom, um so mehr, als andere Veranlassungen zur Stenose an dieser Stelle,

Digitized by Google

wie Geschwürsnarben, Kompression durch umliegende Drüsentumoren, Abszesse, Aneurysmen, zu den Seltenheiten gehören. **Haeckel** (Stettin).

48) **Lejars.** De l'intervention dans la gangrène pulmonaire.

(Bull. et mém. de la soc. de chir. de Paris T. XXIX. p. 503.)

L. hat fünfmal wegen Lungenbrand operiert, und zwar dreimal mit bestem Erfolge, schließlich vollständiger Genesung der Pat. Zwei Operierte starben, der eine, schon zu sehr heruntergekommen, wenige Stunden nach dem Eingriffe, der andere infolge vorgeschrittener Tuberkulose nach 6 Wochen. — L. glaubt, daß wir zurzeit den Wert der Operation bei Lungengangrän noch nicht genügend abschätzen können; wir haben wohl Statistiken über ihre Mortalität, die nach Tuffier 40%, nach Garrè und Sultan 34% beträgt; wir wissen aber noch nicht sicher, in welchem Prozentsatz durch die Operation auch wirkliche Heilung erzielt wurde, über die wahren Endresultate ist noch zu wenig bekannt. L. rät zur Vornahme der Operation nur unter ganz bestimmten Bedingungen. Er verlangt 1) daß der brandige Lungenherd, wenn nicht ganz exakt präzisiert, mindestens auf eine bestimmte zugängliche Zone lokalisiert sei, 2) daß die andere Lunge nicht auch schon zu schwer erkrankt sei.

Man solle daher nicht zu früh operieren, da die Gefahren der Blutung, der Infektion der Pleurahöhle und der Überschwemmung der gesunden Abschnitte der Lunge durch den jauchenden Inhalt der Gangränhöhlen sehr erhebliche seien, sondern bis zu einer genügenden Lokalisation zuwarten.

Die sehr interessanten Krankengeschichten müssen im Originale nachgelesen werden. **Reichel** (Chemnitz).

49) **Tuffier.** De la gangrène pulmonaire au point de vue chirurgicale.

(Bull. et mém. de la soc. de chir. de Paris T. XXIX. p. 529.)

T. betont, daß in der Frage der Behandlung der Lungengangrän unsere Bemühungen zunächst mehr darauf gerichtet sein müssen, die Diagnose sicherzustellen, als die Therapie zu vervollkommnen. Indikation und Prognose der Operation sind verschieden nach der Natur, d. h. je nach der Ursache und der Form der Lungengangrän. Die diffusen gangräneszierenden Bronchopneumonien scheiden, weil aussichtslos, aus der chirurgischen Behandlung aus. Günstiger für eine solche liegen: 1) die Fälle von akuter metapneumonischer Lungengangrän mit Pleuritis der Nachbarschaft; sie sitzen im allgemeinen oberflächlich und kommunizieren oft mit einer oder mehreren interlobären pleuralen Eiteransammlungen und heilen leicht und vollständig nach entsprechender Drainage; 2) die Fälle von Lungenbrand, welche sich an multiple und chronische Bronchiektasien anschließen oder durch Aspiration von Fremdkörpern, festen wie flüssigen, bedingt sind. Bei ihnen wird freilich oft nur eine operative Heilung, aber doch keine völlige Genesung erzielt. — Seit der letzten Publikation seiner Fälle durch Villière 1898 hat T. 11 weitere Fälle von Lungenbrand operiert mit vier Todesfällen; vollständig geheilt wurden indes nur zwei Pat., die übrigen fünf nur wesentlich gebessert.

Reichel (Chemnitz).

50) **Bazy.** Du diagnostic et de l'intervention chirurgicale dans la gangrène pulmonaire.

(Bull. et mém. de la soc. de chir. de Paris T. XXIX. p. 554.)

B. macht auf die Schwierigkeit der Diagnose des Sitzes gangränöser Lungenherde aufmerksam. Als diagnostisch wichtig bezeichnet er ein bald inspiratorisches, bald exspiratorisches, wenn auch oft nur flüchtiges, blasendes Geräusch und lebhaften Druckschmerz an dieser Stelle. Er teilt 5 Fälle mit, in denen er wegen Lungengangrän die Pneumotomie machte, zweimal mit tödlichem Ausgange, dreimal mit Genesung, ferner einen Fall erfolgreich operierten vereiterten Lungenechinokokkus und einen tödlich endenden Fall von abgesackter interlobärer Eiterung.

Reichel (Chemnitz).

Digitized by Google

51) Monod. A propos de l'intervention chirurgicale dans la gangrène pulmonaire.

(Bull. et mém. de la soc. de chir. de Paris T. XXIX. p. 650.)

In zwei ausführlich mitgeteilten Fällen von Lungengangrän erzielte M. Heilung, im ersten sehr schnell, im anderen binnen 5 Monaten. M. teilt nicht die Ansicht Lejars' und Tuffier's, daß man von einer Operation besser absehen soll, wenn sich der intrapulmonale Herd gut durch die Bronchien entleert, verlangt vielmehr die operative Eröffnung und Drainage in jedem Falle, in dem der Sitz der Erkrankung sicher diagnostiziert und leicht erreicht werden kann. Großen Wert mißt er bezüglich der Diagnose wie der Behandlung der stets vorzunehmenden Probepunktion bei. Ist ihr Resultat negativ, so will er lieber auf die Operation verzichten, als den gefährlichen Weg des blinden Bohrens in der Lunge mit dem Finger oder Instrumente beschreiten. **Reichel** (Chemnitz).

52) W. W. Cheyne. The treatment of cancer of breast by operation.

(Lancet 1904. März 12.)

Die Erfahrungen des bekannten Chirurgen vom Kings College Hospital über seine Operationen von Brustkrebs. Er will die Operation kurz so ausgeführt wissen: Ausgiebige Entfernung der Haut über den karzinomatösen Partien, stetiges Mitnehmen der Fascie des großen Pectoralis und der des Serratus magnus, wenn dieser in der Axilla zutage tritt. Vom M. pectoralis magnus sollte wenigstens die ganze Sternalpartie entfernt werden. Der Pectoralis minor wird nur in die Achselhöhle schwer mitbetreffenden Fällen exstirpiert. Diese ganzen Partien sollen im Zusammenhange mit den Achseldrüsen und dem Achselfett entfernt werden, so daß die karzinomatösen Lymphwege keineswegs eröffnet werden. Zwecks Entfernung des hinter der Axillarvene gelegenen Fettes und der event. Drüsen ist die Vene stets emporzuheben und das dahinter liegende Gewebe auszuräumen. Verf. neigt in letzter Zeit dazu, auch die Drüsen und das Fett im hinteren Halsdreieck stets mit auszuräumen. Eine starke Vergrößerung der vorderen supraclaviculären Drüsen macht den Fall quoad Totalexstirpation unantastbar und seine Prognose ungünstig.

34 Privatkranke, nach diesen Gesichtspunkten operiert, konnten genau seit der Operation in ihrem weiteren Leben verfolgt werden, und es sind seit den Operationen 6—13 Jahre verflossen. 17 Fälle davon sind zurzeit am Leben und rezidivfrei = 50%. In 14 Fällen trat Rezidiv ein, dem 13 bereits erlagen. 2 Pat. starben an anderen Krankheiten, ohne Rezidiv. Wegen einer Pat. konnten ausreichende Daten nicht erhoben werden. Nach der jeweiligen Ausdehnung des Karzinoms gruppierend, operierte Verf.:

1) kleinere Geschwülste der Brust und mäßige axilläre Drüsen 19 Fälle: Heilung davon 68,4%;

2) deutlichere, größere axillare Geschwülste 13 Fälle: Heilung davon 46%;

3) Fälle mit auch supraclavicularem Karzinom 2 Fälle: Heilung 0.

Die Rezidive traten zu verschiedenen Zeiten auf, meist in inneren Organen, in einem Falle nach 13 Jahren in den Drüsen des hinteren Halsdreiecks. Verf. schließt die Mitteilung seiner günstigen Statistik mit der Betonung des für diese Operation wichtigsten Grundsatzes, daß das einzige Heil der Kranken hier in der ersten Operation liegt, und sie mit gründlichster Sorgfalt und Ausgiebigkeit auszuführen ist. **H. Ebbinghaus** (Berlin).

Originalmitteilungen, Monographien und Separatabdrücke wolle man an *Prof. E. Richter* in Breslau (Kaiser Wilhelmstraße 115), oder an die Verlagshandlung *Breitkopf & Härtel*, einsenden.

Druck und Verlag von Breitkopf & Härtel in Leipzig, Nürnbergerstraße 36/38.

Digitized by Google

Zentralblatt
für
CHIRURGIE

herausgegeben
von

E. von Bergmann, in Berlin, **F. König,** in Berlin, **E. Richter,** in Breslau.

Einunddreifsigster Jahrgang.

Wöchentlich eine Nummer. Preis des Jahrganges 20 Mark, bei halbjähriger Vorauszahlung. Zu beziehen durch alle Buchhandlungen und Postanstalten.

Nr. 20. **Sonnabend, den 21. Mai.** **1904.**

Zur Frage der intrathorakalen Operation der Speiseröhre.

Von

Dr. Georg Kelling in Dresden.

Im Sommer 1902 hatte ich eine Anzahl Versuche im physiologischen Institut der tierärztlichen Hochschule zu Dresden angestellt, um die Frage, ob und unter welchen Bedingungen Operationen am Brustteil der Speiseröhre ausführbar sind, zu prüfen. Am 17. Januar 1903 hielt Med.-Rat Lindner in der Gesellschaft f. Natur- u. Heilkunde zu Dresden einen Vortrag über chirurgische Interventionen bei Speiseröhrenverengerungen. Er besprach dabei auch die Frage der Operation des Ösophaguskarzinoms. In der daran schließenden Debatte

Digitized by Google

teilte ich einige Resultate meiner Versuche mit. Ich verweise auf die Diskussionsbemerkungen, wie sie sich in der Münchener med. Wochenschrift 1903 Nr. 7 p. 310 finden. Ich führte zuerst aus, daß das Mediastinum für die Vermeidung der Wundinfektion der allerungünstigste Ort im ganzen Körper sei; es ist nämlich ein lockeres Gewebe, von welchem aus infolge der Respiration die Bakterien ohne weiteres in das Lymphgefäßsystem und ins Blut abgesaugt werden. Ich bemerkte dann weiter, daß bei der Operation im Mediastinum kein negativer Druck vorhanden sein dürfe. Es müsse im Gegenteil Überdruck vorhanden sein, damit die Lymphe von den Wundflächen, anstatt angesaugt zu werden, abströmt. Zu diesem Zwecke müsse die künstliche Atmung so eingerichtet sein, daß bei ihr gegenüber der gewöhnlichen künstlichen Atmung der Physiologen nicht nur komprimierte Luft eingeblasen wird, sondern auch die Exspiration gegen Widerstand erfolgt. Ich hatte zu diesem Zweck eine kleine Kammer benutzt mit Ventil und Manometer, welche mit der Trachea durch eine Tamponkanüle luftdicht verbunden wurde. Es ist ganz dasselbe Prinzip, welches, nur im Detail verändert, Brauer und Petersen neuerdings angegeben haben, und zwar angeregt durch die Mitteilungen von Sauerbruch. Ich habe ferner ausgeführt (in dem Diskussionsbericht, auf dessen Abfassung ich keinen Einfluß hatte, ist das der Kürze wegen ausgelassen worden), daß der Hauptmangel meines Verfahrens darin besteht, daß dem Herzen eine Mehrarbeit zugemutet wird; denn der Blutdruck muß erhöht werden, wenn die Druckdifferenz zwischen Arterien und Venen erhalten bleiben soll. Gesunde Herzen leisten das, für Kranke ist das aber keineswegs gleichgültig. Diesem Mangel hat nun Sauerbruch in einer ebenso originellen als einfachen Weise abgeholfen, indem er den ganzen Körper, mit Ausnahme des Kopfes in eine pneumatische Kammer brachte. Unzweifelhaft bedeutet Sauerbruch's Apparat einen erheblichen Fortschritt.

Ich habe mich ferner mit der Versorgung der Speiseröhrenwunden beschäftigt und zuerst folgende zwei Möglichkeiten ins Auge gefaßt: erstens Naht- und zweitens offene Wundbehandlung. Was nun die Naht der Speiseröhre anbetrifft, so wird wohl jeder zugeben, daß dieselbe beim Menschen in der Tiefe der Brust sehr schwer exakt und sauber auszuführen ist. Wer ferner einmal eine Totalresektion des Magens gemacht hat und im Ösophagus selbst genäht hat, der wird ohne weiteres zugeben, daß eine solche Naht etwas sehr Unsicheres ist. Die Fäden schlitzen die Speiseröhre sehr leicht ein, namentlich in der Längsrichtung. Schon die kleinsten Öffnungen drainieren in das Mediastinum. Ich hatte Gelegenheit eine dahingehende Beobachtung beim Menschen zu machen.

Es handelte sich um eine 45jährige Frau mit einem an der Cardia sitzenden Magenkarzinom. Der Tumor ließ sich leicht ablösen und die Speiseröhre mehrere Zentimeter lang herauspräparieren. Es sollte nun die Speiseröhre mit dem Jejunum durch einen Murphyknopf verbunden werden; und zwar wollte ich dazu in die

Digitized by Google

Speiseröhre nicht die gewöhnliche Naht legen, weil dieselbe erfahrungsgemäß ausreißt. Es sollte deswegen die Speiseröhre auf die eine Hälfte des Knopfes direkt aufgebunden werden. Es wurde deswegen der Magen und mit ihm die Speiseröhre nach unten gezogen, die vordere Fläche der Speiseröhre quer eingeschnitten, und ich versuchte nun, den Knopf mit Hilfe einer Murphyknopfzange in den Ösophagus hineinzubringen, indem ich die hintere stehengebliebene Wand der Speiseröhre als Gleitfläche benutzte. Trotzdem ich das mit leichter Hand machte, riß die vordere Wand der Speiseröhre ein und sie erhielt einen Längsschlitz. Es blieb nun weiter nichts übrig als die Speiseröhre einfach abzubinden, einen Tampon hinzuleiten und eine Jejunostomie zur Ernährung auszuführen. Um aber nun ganz sicher zu sein, daß von der Speiseröhre aus keine Infektion stattfinde, wurde der Pat. nicht nur alle Flüssigkeit per os entzogen, sondern auch ein dünner Drain durch die Nase in den Ösophagus gelegt und derselbe mit einer Wasserstrahlpumpe verbunden. Die Frau starb nach 31 Stunden. Die Sektion zeigte nun, daß ich den Ösophagus doch nicht hoch genug abgebunden hatte. Es war ein kleiner Schlitz von 2 mm Länge übrig geblieben. Derselbe hatte sich aber nicht verklebt, sondern hatte offenbar infolge der Atembewegungen ins Mediastinum Inhalt übertreten lassen und eine eitrige Mediastinitis verursacht.

Ich habe mir nun vom Mechaniker Albrecht einige Prothesen bauen lassen, ähnlich wie der Murphyknopf, auf welche die Enden der Speiseröhre ohne Naht aufgebunden wurden. Aber auch damit war keine Heilung per primam zu erzielen, da das mediastinale Gewebe ein ganz ungenügendes Polster abgibt zur Stärkung und Sicherung der Anastomose.

Nun bleibt noch die Tamponade zur Nachbehandlung. Daß dies keine gewöhnliche Tamponade sein kann, ist ja selbstverständlich. Bei der gewöhnlichen Tamponade würden ja die Wundsekrete direkt ins Mediastinum eingesaugt anstatt umgekehrt, abgesehen davon, daß sich auch ein entstandener Pneumothorax beim Übergang von der künstlichen in die gewöhnliche Atmung bald wieder einstellen würde. Es könnte sich also nur um Aspirationsdrainage handeln. Die Durchführung dieses Prinzips habe ich im Zentralblatt für Chirurgie 1904 Nr. 4 beschrieben. Die Nachbehandlung in einer pneumatischen Kammer, wie sie v. Mikulicz geplant hat, wird auch hier eine Verbesserung bedeuten. Ich glaube aber, daß man auch damit die Infektion nicht verhüten kann, wenn wir im Ösophagus sehr virulente Kokken haben, wie bei karzinomatösen Geschwüren. Von diesen genügen schon die geringsten Mengen, um eine progrediente tödliche Mediastinitis zu verursachen.

Ich bin dann weiter gegangen und habe ein anderes Prinzip versucht, nämlich im Mediastinum vollkommen aseptisch zu operieren, was natürlich nur dann geht, wenn jede Eröffnung des Ösophagus vermieden wird. Dieses Verfahren führt zu einer Kombination der intrathorakalen Operation mit der von Levi angegebenen Methode der Ösophagusexstirpation (v. Langenbeck's Archiv Bd. LVI). Die intrathorakale Operation würde dann nur dazu dienen, den Tumor aus seiner Umgebung auszulösen, danach wird der Thorax geschlossen. Dann wird der Ösophagus an der Cardia freipräpariert, abgeschnitten und abgebunden. Ich habe ihn auf einen Holzzylinder abgebunden. Es

Digitized by Google

wurde dann über den Querschnitt ein Gummihäutchen aufgebunden, damit er vollkommen aseptisch ist. Dann wird der Ösophagus mit einem Faden oder Stäbchen vom Mund aus nach oben gezogen. Er wird dann am Halse herausgeführt. Ich habe dann die Haut unter der Brust unterminiert und die Speiseröhre unter der Haut vom Hals an der vorderen Brustseite nach dem Rippenbogen gebracht. Hier wurde der Querschnitt der Speiseröhre mit dem Hautschnitt vernäht. Trotzdem das Verfahren sehr riskant ist, ergab dieser Weg doch noch bessere Resultate als die anderen Wege. Die Ernährung muß natürlich durch Magenfistel erfolgen. Will man nun mit dem Ende der Speiseröhre und dem Magen eine Verbindung durch Plastik herstellen, so gibt es keine einfachere Plastik als diese, aus der Brust- resp. Bauchhaut einen Streifen zu nehmen und einen Kanal daraus zu bilden: Nachdem ich so weit gekommen war, habe ich die Sache aufgegeben. Denn daß ein solcher Speiseweg kein natürliches Schlucken ermöglicht, sondern die Speisen durch Handmassage vorwärts gebracht werden müssen, ist ja klar. Daß es unter Umständen einmal möglich sein kann, ein beginnendes Ösophaguskarzinom so zu beseitigen und sogar auch zu heilen, das scheint mir nach meinen Erfahrungen nicht ausgeschlossen. Eine solche Operation erschien mir aber so gefährlich und auch so umständlich, daß ich darin eine allgemein empfehlenswerte Operation zur Heilung des Ösophaguskarzinoms nicht erblicken konnte.

Noch ein paar Worte über die Operationen bei gutartigen Erkrankungen der Speiseröhre. In Betracht kommen zuerst Fremdkörper, namentlich Gebisse. Man versuche dieselben unter Gebrauch des Ösophagoskops nach dem Hals oder nach der Cardia zu bringen, von wo aus man sie event. dann durch Operation entfernen muß. Die intrathorakale Operation würde ich nach Möglichkeit zu vermeiden suchen. Ich habe mich auch in dieser Weise in der Diskussion zu dem Lindner'schen Vortrag ausgesprochen (vgl. Münch. med. Wochenschrift 1903 Nr. 8 p. 360). Es bleiben nun noch Verätzungsstrikturen, welche so undurchgängig sind, daß sie weder durch Sonden, Darmsaiten oder von an Fäden hängenden Bleikügelchen passiert werden, so daß das Verfahren der Sondierung ohne Ende nicht eingeleitet werden kann. Was solche Strikturen anbetrifft, so ist es allemal Schuld des behandelnden Arztes, wenn dieselben so hochgradig werden. Die Gastrostomie und Sondierung ohne Ende muß eben rechtzeitig ausgeführt werden. Wichtig ist auch, daß man gleich bei der Operation die Verbindung mit Ösophagus und Magen herstellt und einen Faden von der Fistel zum Munde durchführt. Man kann das während der Operation durch kombiniertes Verfahren vom Mund und vom Magen aus besser als nach Anlegung der Fistel. Ist die Striktur ganz undurchgängig, so würde ich während der Operation vom Mund und vom Magen aus je einen Tubus bis zur Striktur heranschieben, beide durch einen rechtwinkligen Rahmen, an den sie dann angeschraubt werden, in dieselbe Richtung bringen, so

Digitized by Google

daß der eine Tubus in der Verlängerung des anderen liegt, und dann die Striktur mit einer langen Nadel durchstechen und den Faden durchführen. Dieser eine Stich ist jedenfalls eine geringere Verletzung des Mediastinums, als die Schnitte einer intrathorakalen Operation.

Da im Anschluß an das interessante Verfahren von Sauerbruch die intrathorakalen Operationen von verschiedenen Seiten neuerdings aufgenommen werden, so glaube ich, daß meine Mitteilungen doch von einigem Interesse sein könnten. Wenn man bedenkt, daß gerade Ösophaguskarzinome frühzeitig Symptome machen und durch Endoskopie so gut zu diagnostizieren sind, so empfindet man es als einen großen Mangel, daß hier nicht operativ vorgegangen werden kann. Hoffentlich gelingt es einem so bahnbrechenden Chirurgen wie v. Mikulicz, die großen Schwierigkeiten, welche diesem Problem entgegen stehen, zu überwinden.

---

1) **Rählmann.** Bisherige Resultate der ultramikroskopischen Untersuchung.

(Zeitschrift für ärztl. Fortbildung 1904. Nr. 5.)

Es unterliegt keinem Zweifel, daß wir mit unseren bisherigen Mikroskopen bei der Erforschung der kleinsten Lebewesen und der Körpergewebe an eine gewisse Grenze gelangt sind und auf vollkommenere Methoden warten müssen, um das hier herrschende Dunkel zu lichten. Dazu witzuwirken scheint die ultramikroskopische Untersuchung berufen zu sein.

Das Ultramikroskop unterscheidet sich von den früheren nicht durch die Vergrößerung, sondern durch die Richtung und Stärke der Beleuchtung. Letztere erfolgt durch einen von Siedentopf angegebenen Apparat, der das Licht einer starken Bogenlampe von der Seite in eine mit der zu untersuchenden Flüssigkeit gefüllte Kammer konzentriert. Auch Sonnenlicht kann benutzt werden. Ein Mikroskop mit Wasserimmersionsobjektiv ist mit seiner Achse senkrecht zu der Richtung des einfallenden Lichtes auf die Kammer eingestellt. In der Kammerflüssigkeit suspendierte Teilchen leuchten hell auf (wie Sonnenstäubchen) und können bis zu 1 Millionstel Millimeter Größe wahrgenommen werden.

Zusammenhängende Gewebe lassen sich mit dem neuen Mikroskop nicht untersuchen; es liefert aber ungeahnte Aufschlüsse über feinste, getrennte Bestandteile in flüssigen Medien, indem es hier Teilchen sichtbar macht, die bisher allen Untersuchungsmethoden gegenüber unsichtbar geblieben sind. So z. B. können in dünnen Glykogen- und Eiweißlösungen (auch Humor aqueus des Tierauges), die unter dem gewöhnlichen Mikroskop völlig klar erscheinen, Teilchen, die Molekularkomplexe darstellen, erkannt werden, deren allmähliche Auflösung unter Zusatz von Diastase bezw. Labmagen deutlich zu verfolgen ist. In genügend dünnen Lösungen zeigen

Digitized by Google

diese Teilchen eigentümlich vibrierende bis schwingende Bewegungen, die R. nicht als Molekularbewegungen, sondern als Gravitationswirkungen der Teilchen aufeinander (Anziehung und Abstoßung) auffaßt. In Eiweißlösungen gelingt es bei geeigneten Verdünnungen und Vergleich mit einer bekannten Lösung, den Konzentrationsgrad festzustellen, sowie optisch verschiedene Eiweißarten zu trennen. Sehr schön zu beobachten ist die Entwicklung von Mikroorganismen in faulenden Eiweißlösungen, wobei die Teilchen der letzteren allmählich verschwinden, während die Bakterien in immer zahlreicheren Formen und Größen auftreten. Auch das Absterben von Mikroben in antiseptischen Flüssigkeiten oder bei Durchleitung schwacher elektrischer Ströme ist gut zu sehen.

Die Körperformen der Bakterien sind äußerst schwer festzustellen, weil ein und dasselbe Lebewesen sehr verschieden aussehen kann, je nachdem es von vorn, von der Seite oder im Profil beleuchtet wird. Jedoch läßt eine Modifikation des Mikroskops von Siedentopf, welche die Anwendung von Deckglaspräparaten gestattet, auch die morphologischen Einzelheiten des Bakterienleibes erkennen.

Noch besonders erwähnenswert ist, daß R. nach Aufschwemmung von Trachomfollikeln in physiologischer Kochsalzlösung oder im verdünnten Konjunktivalsekret Granulosekranker lebende Stäbchen von ganz typischem Verhalten mit Kopulationserscheinungen nachweisen konnte.

Gutzeit (Neidenburg).

---

2) **H. G. Plimmer.** The parasitic theorie of cancer.

(Brit. med. journ. 1903. Dezember 12.)

P. erörtert die Gründe, die zur Annahme eines Krebsparasiten geführt haben, die Zunahme der Krebserkrankungen, namentlich auch das Anschwellen der Erkrankungsziffer, so daß man zur Annahme von Krebsepidemien gedrängt wird, das endemische Auftreten von Karzinom in einzelnen Häusern, die Verteilung der Erkrankungen auf gewisse Stadtviertel, während andere völlig verschont bleiben, wofür P. ein sehr bemerkenswertes Beispiel anführt. Sodann bespricht P. die Einwände, welche gegen die Deutung der von ihm beschriebenen Körperchen als Parasiten gemacht worden sind und hält seine Deutung gegenüber allen anderen als Artefakte, Centrosomen, Sekretions- und Degenerationsprodukte, rote Blutkörperchen, kolloide Massen aufrecht. Für die Beurteilung empfiehlt er vor allem die Untersuchung des frischen ungefärbten Präparates. Zur weiteren Stütze der parasitären Theorie weist er darauf hin, daß die Hautkrebse mit Vorliebe bei mangelhafter Reinlichkeit und fast ausschließlich an den unbedeckten Körperteilen, Gesicht und Hand, auftreten, des weiteren auf die Ergebnisse der Tierversuche, wodurch dargetan wurde, daß die Übertragung unter Tieren derselben Spezies möglich ist. Er hält die von v. Leyden und Feinberg beschriebenen Dinge für identisch mit den von ihm beschriebenen Körperchen.

Weiss (Düsseldorf).

Digitized by Google

3) **P. Krause.** Einige bakteriologische Untersuchungen beim Erysipel.

(Zentralblatt für Bakteriologie Bd. XXXV. Nr. 6.)

Schuppen von Erysipelkranken enthalten niemals (weder mikroskopisch noch kulturell noch durch Tierversuche nachweisbar) Streptokokken, sind also nicht infektiös. Der Urin Erysipelkranker mit febriler Albuminurie ist stets steril; bei hämorrhagischer Nephritis bei Erysipel können in den Harn Streptokokken übergehen. Das Blut Erysipelkranker ist wenigstens in leichten und mittelschweren Fällen von Gesichtsrose schon während des ersten Krankheitstages als steril zu betrachten. Bei Erysipelas bullosum konnten einmal im getrübten Inhalt der Blase Streptokokken nachgewiesen werden. In der Zimmerluft der Erysipelbaracke konnten mehrmals Streptokokken nachgewiesen werden, öfter, wenn das Zimmer mit Kranken belegt, als wenn es zur Zeit der Untersuchung frei war.

Engelhardt (Gießen).

---

4) **Silverman.** Experimental toxic leucocytosis.

(Univ. of Pennsylvania med. bull. 1904. März.)

Verf. injizierte Hunden intravenös putrides Pferdeserum, um zu studieren, welche Beziehungen zwischen Körpertemperatur und Leukocytose beständen, und inwiefern letztere durch Veränderungen der Blutgefäßwandungen beeinflußt würde. Die Resultate waren folgende: Die Injektion des putriden Serums verursacht eine primäre Hypoleukocytose, bei welcher die polymorphonukleären Neutrophilen vermindert und die mononukleären Elemente vermehrt sind; auf sie folgt eine Hyperleukocytose, welche gekennzeichnet ist a. durch starke Vermehrung der polymorphonukleären Elemente, b. durch Erscheinungen von Zellen, welche Myelocyten ähnlich sind, sowie — bei schwerer Leukocytose — von mononukleären Neutrophilen in geringer Anzahl, c. durch Verminderung des Hämoglobingehaltes und Erscheinen von Normoblasten im Blut. Eine bestimmte Beziehung zwischen Leukocytose und Temperaturerhöhung existiert nicht, der Grad der Leukocytose ist nicht proportional der Höhe der Temperatur. Die Verminderung der Zahl der Leukocyten im Beginne der Leukocytose ist wahrscheinlich dadurch verursacht, daß sie in ihrer Bewegung gehemmt und festgehalten werden, indem sich die Lichtung der Kapillaren infolge Reizung durch die toxischen Substanzen verengert.

Mohr (Bielefeld).

---

5) **Grohé.** Die elastischen Fasern bei der Knochenregeneration.

(v. Langenbeck's Archiv Bd. LXXII. Hft. 3.)

G. ging darauf aus, die Entwicklung der elastischen Fasern unter normalen Verhältnissen im wachsenden und ausgewachsenen Knochen, besonders aber bei pathologischen Veränderungen fest-

Digitized by Google

zustellen. Am geeignetsten erschien ihm das Studium an Frakturen in verschiedenen Altersstufen. Zu diesem Zwecke brach er die verschiedensten Knochen von Kaninchen. Außerdem untersuchte er ältere Frakturen an Menschen und Amputationsstümpfe namentlich von reamputierten Pat. Als allgemeines Resultat ergab sich, daß die elastischen Elemente beim Knochen unter pathologischen Verhältnissen abhängig sind von äußeren Einflüssen, indem durch die Neuanordnung eine Ausgleichung der gestörten mechanischen Verhältnisse herbeigeführt wird. Diese Resultate entsprechen der Bonnetschen Anschauung, daß das Auftreten der elastischen Fasern in erster Linie bedingt ist durch die von den Nachbarorganen (Muskelbündel, Sehnen, Fascien) her wirkenden Druck- und Zugkräfte, wie z. B. das Auftreten der Elastika erst in dem Schädelperiost Erwachsener in Zusammenhang steht mit den erst im extra-uterinen Leben sich geltend machenden Zugwirkungen des M. epicranius auf die Galea aponeurotica und durch diese auf das Periost. Die ausführlich mitgeteilten Protokolle der Versuche ergeben viele interessante Einzelheiten. Sie zeigen, daß das erste Auftreten elastischer Fasern nach 4 Wochen beobachtet wurde, und zwar bei einer Rippenfraktur eines Kaninchens. Nach 9 Monaten kann man schon völlig normale Verhältnisse finden. Die Art der Verteilung der elastischen Fasern im Gewebe unterliegt einer weniger festen Reihenfolge je nach dem Knochen, mit dem wir es zu tun haben, seiner Lage und der Beschaffenheit seiner Verletzung, d. h. Lagerung der Fragmente zueinander und Art der Ianspruchnahme der betreffenden Skelettpartien. Über die Histogenese der elastischen Fasern geben die Präparate des Verf. keinen Aufschluß. Zum Schluß kommt derselbe noch auf die Knorpel-Knochenbildung zu sprechen und konstatiert, daß gemäß den von Fujinami und Ziegler beim Kaltblüter wie beim Warmblüter festgestellten Tatsache, daß der knöchernen Callusbildung eine knorplige Vorstufe vorausgeht, auch seine Untersuchungen das gleiche Ergebnis aufweisen.

E. Siegel (Frankfurt a. M.).

---

6) **Boegehold.** Über die Behandlung der durch Mantelgeschosse erzeugten Wunden vermittels Austrocknung.

(Deutsche militärärztl. Zeitschrift 1904. Hft. 3.)

B. schlägt vor, das Verbandpäckchen, statt wie bisher im Rockzipfel, im Gewehrkolben des Mannes unterzubringen. Entsprechend dem Patronenmagazin der Jagdgewehre soll im Kolben auf der unteren Seite ein Loch eingeschnitten werden, welches durch eine Kapsel in der Gestalt eines Zigarettenetuis aus Aluminium oder Blech ausgefüllt wird. Diese Kapsel ist in zwei Abteilungen geteilt, in der einen befindet sich eine Streubüchse mit einem antiseptischen Pulver, in der anderen der Inhalt des bisherigen Verbandpäckchens ohne wasserdichte Umhüllung und außerdem zwei kleine vom Verf. angegebene Pflasterverbände. Als Grund für seinen Vorschlag gibt

Digitized by Google

er an, daß bei Durchnässung des Rockes das in demselben untergebrachte Verbandpäckchen leidet. Bisher sind derartige üble Erfahrungen nach des Ref. Ansicht übrigens nicht gemacht worden.

Schießlich rät B., daß das Verbandpäckchen gleich nach der Verwundung vom Verletzten selbst oder von einem Krankenträger angelegt werde. **Herhold** (Altona).

7) **Fortescue-Brickdale.** A contribution to the history of the intravenous injection of drugs.

(Guy's hospital reports 1904. Vol. LVIII.)

Verf. gibt eine ausführliche historische Übersicht über die intravenöse Einspritzung von Arzneistoffen, besonders von Antisepticis; nach seinen eigenen Experimenten an Kaninchen ist es möglich, kleine Mengen von oxycyansaurem Hg, Formalin, Chinosol und Protargol in den Blutkreislauf zu bringen, doch verlieren bei wochenlangen Injektionen die Tiere an Gewicht, und eine Gewöhnung tritt nicht ein. Formalin und Chinosol können in hinreichend großer Menge eingespritzt werden, um in der Masse des Blutes eine Lösung zu bilden, welche außerhalb des Körpers eine gewisse antiseptische Wirkung haben würde. Kaninchen, welche mit Milzbrand infiziert und dann mit kleinen Dosen der genannten Mittel intravenös behandelt wurden, starben gewöhnlich eher früher als die nicht behandelten Kontrolltiere.

Überblickt man die bisherigen Resultate bei der Behandlung bakterieller Erkrankungen mit intravenöser Einspritzung antiseptischer Mittel, so bleibt der klinische Erfolg zum mindesten beschränkt und unsicher, während die Experimente, im ganzen betrachtet, direkt gegen eine therapeutische Wirkung sprechen. Ein Mittel, welches lebende Bakterien abtötete und doch die Gewebszellen ganz unbeeinflußt ließe, ist bisher nicht bekannt. (Ausführliches Literaturverzeichnis.) **Mohr** (Bielefeld).

8) **Lotheissen.** Zur Klinik und Therapie des malignen Ödems. (Aus der chir. Abteil. des k. k. Kaiser Franz-Josef-Spitals in Wien.)

(Münchener med. Wochenschrift 1904. Nr. 13 u. 14.)

L. schließt sich denjenigen Autoren an, die das maligne Ödem und den Gasbrand für zwei ätiologisch und zum Teil auch klinisch verschiedene Erkrankungen halten. Bei ersterem ist, abgesehen von der fast völligen Nichtbeteiligung der Haut, vor allem das Fehlen der Gasbildung charakteristisch, wenn auch ganz ausnahmsweise neben den Bazillen des malignen Ödems auch das Bakterium coli commune und infolgedessen Gasbildung beobachtet worden ist. L. gibt einen interessanten Beleg für seine Ansicht durch Mitteilung der Krankengeschichte eines Kollegen mit echtem malignem Ödem, dem durch die Schulterexartikulation das Leben erhalten wurde; der

Digitized by Google

Ödembazillus war schon sehr früh nachzuweisen gewesen. — Die Behandlung beider Krankheiten ist die gleiche. Breite Spaltung zur Herbeiführung freien Luftzutrittes, permanente Berieselungen der Wunden mit Wasserstoffsuperoxyd, event. auch Einspritzungen (sehr schmerzhaft!) dieses Mittels in die Umgebung der erkrankten Gegend können vielleicht bei frühzeitiger Anwendung den Prozeß lokalisieren; sonst kommt nur die Amputation bezw. Exartikulation der betreffenden Gliedmaßen in Betracht, ohne welche bisher überhaupt noch kein einziger Fall von malignem Ödem gerettet worden ist.

Kramer (Glogau).

---

9) **Schäfer.** Zur Serumbehandlung des Gelenkrheumatismus.

(Therapie der Gegenwart 1904. Nr. 3.)

Die Mitteilung Menser's über die Erfolge, die er mit seinem Antistreptokokkenserum bei Gelenkrheumatismus erzielte, veranlaßten S. zur Nachprüfung. Er berichtet über 6 Fälle, in denen er gute Resultate hatte und empfiehlt daraufhin die Serumbehandlung: Schwere Anfälle werden in kürzerer Zeit überstanden, als bei der medikamentösen Behandlung. Auch das subjektive Wohlbefinden ist nach Ablauf des Fiebers größer. Erhebliche Nebenerscheinungen fehlen. Dieselben sind vielmehr geringer als bei der Darreichung von Medikamenten, indem der Magen unbehelligt bleibt und auch Schweiße in geringerem Maße auftreten. Ob die Serumtherapie einen Einfluß auf Endokarditiden hat, steht dahin. In einem Falle war aber subjektive und objektive Besserung der Endokarditis nachweisbar.

Silberberg (Breslau).

---

10) **J. L. Beyer.** Über die Verwendung kolloidaler Metalle (Silber und Quecksilber) in der Medizin.

(Moderne ärztliche Bibliothek, Berlin 1904. Hft. 6. 40 S.)

Nach Besprechung der Eigenschaften des kolloidalen Silbers und der Art der Anwendung (durch Einreibung in die Haut, subkutan, per os, per clysma und intravenös) hebt Verf. hervor, daß das vervollkommnete Präparat früher öfter beobachtete Nebenwirkungen (Schüttelfröste und Temperatursteigerungen) vermissen läßt und durch sein langes Verweilen im Blute (8—10 Stunden) zu einer intensiven Wirkung befähigt ist. Ausgeschieden wird es durch den Darm und sehr wahrscheinlich auch durch die Nieren. Bei seiner Wirkung auf Spaltpilze und Kokken spielen die entwicklungshemmenden Einflüsse wahrscheinlich die wesentlichste Rolle. Die Anwendung des Präparates in der Tiermedizin ist nach Ansicht des Verf. ungleich beweisender für seine Wirksamkeit als die beim Menschen, weil beim Tier schon im Beginne der Erkrankung größere Mengen intravenös gegeben werden. Die Einverleibung beim Menschen erfolgt ebenfalls am besten intravenös, und zwar soll die Dosis je nach der Schwere des Falles 0,05—0,1 g betragen, gegeben

Digitized by Google

in einer 2%igen Lösung; die Einspritzung muß des öftern wiederholt werden. Außer bei Pyämie und Phlegmonen liegen Mitteilungen über erfolgreiche Anwendung des Collargols vor bei allgemeiner Furunkulose, Erysipel, Puerperalfieber, septischer Endokarditis, Polyarthritis gonorrhoica und Milzbrand.

Die Vorzüge des kolloidalen Quecksilbers (des Hygrols) gegenüber dem regulinischen sollen einmal darin bestehen, daß es dem Körper feiner verteilt zugeführt wird; außerdem wird es aber längere Zeit festgehalten und langsam ausgeschieden. Die Hygrolschmierkur empfiehlt sich vor allem bei Syphilis. **Engelhardt** (Gießen).

---

11) **Loebl.** Über eine neue Applikationsmethode von Collargol (Collargolklysmen).

(Therapie der Gegenwart 1904. Nr. 4.)

Nach Darlegung der Mängel, welche der Applikation von Unguentum Credé auf die Haut, sowie der intravenösen wie auch der subkutanen Injektion von Collargol anhaften, empfiehlt Verf., auf eine Beobachtungsreihe von 27 Fällen sich stützend, das Collargol durch Klysma zu verabreichen. Die Technik besteht darin, daß 8—14 Tage lang morgens und abends ein lauer Wassereinlauf gegeben und dann 50 ccm einer 1%igen Collargollösung eine halbe Stunde nach Entleerung des Darmes eingespritzt werden. Verf. hat bei dieser Art der Applikation bei akuten Infektionen (Sepsis, Puerperalprozeß) dieselben Erfolge wie bei der intravenösen Applikation gesehen. Einen Vorzug vor Unguent. Credé sieht Verf. darin, daß das Mittel auf eine besser resorbierende Oberfläche gebracht wird. Dazu kommt die einfachere Technik, die Möglichkeit, das Mittel höher zu dosieren und das Fehlen von Nebenerscheinungen.

Nach alledem empfiehlt Verf. seine Applikationsmethode weiter zu erproben. **Silberberg** (Breslau).

---

12) **Simonin.** La tradescantia erecta, ses propriétés hémostatiques.

(Revue hebdom. de laryngol., d'otol. et de rhinol. 1903. Nr. 37.)

Angeregt durch Romanet du Cailland, der in Mexico beobachtet hatte, daß man bei den dort üblichen Hahnenkämpfen die Blutungen der Streiter auffallend rasch mit den Blättern obiger Pflanze stillt, und eine Abkochung derselben bereits therapeutisch verwertet hatte, versuchte Verf. die Tradescantiadekokte gleichfalls hämostatisch zu verwerten; er erzielte bei Nasen-, Rachen- und Ohrblutungen ausgezeichnete Erfolge, die ihm die Empfehlung dieses Präparates angezeigt erscheinen lassen.

F. Alexander (Frankfurt a. M.).

Digitized by Google

13) **R. Klapp.** Experimentelle Beiträge zur Kenntnis der Wirkung der Nebennierenpräparate.

(Deutsche Zeitschrift für Chirurgie Bd. LXXI. p. 187.)

Zu den bislang bekannten Mitteln zur Resorptionsverlangsamung, Kälte, Blutleere, Hochlagerung, hat sich in jüngster Zeit das Adrenalin gesellt. Bei allen diesen Mitteln scheint die Anämisierung des Gewebes das wirksame Prinzip zu sein. Speziell zum Studium der Wirkungen des Adrenalins hat K., Assistent der Friedrich'schen Klinik in Greifswald, Versuche an Hunden angestellt, deren Ergebnis die bewirkte Resorptionsverlangsamung sehr schön zum Beweise bringen. Als Probestoff, dessen Resorption untersucht wurde, diente Milchzucker. Die Versuchsanordnung geschah derart, daß dem Tiere 10 ccm Zuckerlösung wechselnder Konzentration subkutan am Rücken eingespritzt wurden, wonach von Stunde zu Stunde der abkatheterisierte Urin auf seinen quantitativen Zuckergehalt bestimmt wurde. Später wurde dann das Experiment wiederholt, nur daß jetzt der Zuckerlösung etwas Adrenalin zugesetzt war. Der Vergleich der sich zeitlich jedesmal ergebenden Zuckerausscheidungsmengen läßt die Adrenalinwirkungen ohne weiteres erkennen.

Zahlen, Details und Kurven über die notierten Resultate siehe Original. Hier sei nur erwähnt, daß in der ersten Versuchsstunde nach der Adrenalinanwendung meist gar kein Milchzucker gefunden worden ist. »Der Stoff muß also an Ort und Stelle festgehalten werden und kann, wie Braun von dem Kokain nachgewiesen hat, unter Umständen länger dauernde lokale Wirkungen an der Injektionsstelle entfalten, wenn ihm solche eigen sind.«

Meinhard Schmidt (Cuxhaven).

---

14) **A. Heimann jun.** De l'efficacité curative de l'adrénaline dans les maladies des oreilles et du nez.

(Revue hebdom. de laryngol., d'otol. et de rhinol. 1903. Nr. 37.)

In einer kurzen Skizze bricht Verf. den Stab über die Anwendung des Adrenalin bei Ohren- und Nasenaffektionen und meint, daß dasselbe bald vergessen sein werde. Es mag zugegeben werden, daß beim ersten Auftreten der Nebennierenpräparate die Wogen des Enthusiasmus vielleicht etwas zu hoch gingen; noch mehr unter das Ziel ihres wahren Wertes schießt aber Verf. hinaus, wenn er wegen schmerzhaften Brennens im Ohre, bei äußerer und tubarer Anwendung das Adrenalin überhaupt aus der Rhinologie und Otologie verbannen will. Seine Anwendung im Ohr ist bis jetzt sehr beschränkt und die Injektion durch die Eustachi'sche Röhre ist eben nur mit sterilen, von reizenden Substanzen absolut freien Präparaten, wie sie jetzt im Suprarenin-Höchst vorliegen, ratsam. Auf alle Fälle bietet bei den rhinologischen Operationen die Nebennierensubstanz durch die Anämisierung bedeutende Vorteile, wie dies von allen Seiten anerkannt

Digitized by Google

wird; naturgemäß wird bei einer so eminenten gefäßkontrahierenden Wirkung mit einer konsekutiven Erschlaffung zu rechnen und demgemäß einer eventuellen Nachblutung durch leichte Tamponade vorzubeugen sein. Dies mag nur einigermaßen andeuten, wie übertrieben die Verurteilung der Nebennierensubstanz von seiten des Verf. ist.

F. Alexander (Frankfurt a. M.).

---

15) **C. Colombo.** La moderne massoterapia e suoi fondamenti fisiologici.

(Gazz. med. italiana 1903. Nr. 50.)

Auf Grund zahlreicher Messungen kommt C. zu folgenden Schlüssen:

Massage der Muskeln führt stets zu Blutdrucksteigerung, welche um so größer ist, je größere Flächen und je energischer massiert diese werden. Die Reihenfolge hierbei ist: Streichen, tiefes Kneten, Klopfen. Energische Massage des Bauches führt immer zu Blutdrucksenkung. Gemischte hat verschiedene Folgen, je nachdem die Bauchmassage der der Muskeln folgt oder vorangeht.

Puls, Respiration und Temperatur im Mastdarm folgen den Blutdruckschwankungen in umgekehrtem Sinne. Nur bei leichten oberflächlichen Manipulationen steigen sie ebenfalls.

E. Pagenstecher (Wiesbaden).

---

16) **Claudot et Niclot.** Le flambage à l'alkool et l'asepsie chirurgicale.

(Soc. de chir. de Lyon 1904. Januar 7.)

Verff. haben das gebräuchliche Ausbrennen von Operationsgeräten, besonders Gefäßen und Schalen, mit Spiritus auf die hierdurch erzielte Asepsis hin geprüft. Bei künstlich mit Staphylokokken, Milzbrand- und Tetanusbazillen infizierten Schalen wurde selbst bei mehrfach in Zwischenräumen wiederholtem Ausbrennen niemals eine Asepsis der ausgebrannten Oberfläche erzielt. Das Ausbrennen ist also ein sehr unsicheres Verfahren. Etwas sicherer in der Wirkung ist das direkte Ausbrennen eines Gefäßes von unten nach oben, vom Boden nach der Öffnung über einer Spiritusflamme. Aber auch hierbei geschieht die Sterilisierung nur oberflächlich.

Mohr (Bielefeld).

---

17) **v. Mikulicz.** Beiträge zur Physiologie der Speiseröhre und der Cardia.

(Mitteilungen a. d. Grenzgebieten d. Medizin u. Chirurgie Bd. XII. Hft. 5.)

v. M. hat im Verfolg seiner früheren Studien über die Verhältnisse der Speiseröhre bei zwei Menschen, denen der Kehlkopf exstirpiert war, und an mehreren Hunden Untersuchungen angestellt, über den Luftgehalt der leeren Speiseröhre, über die Druckverhältnisse in ihr unter verschiedenen Bedingungen u. a. m. Danach ist

Digitized by Google

die Speiseröhre des erwachsenen Menschen nur im Halsteile geschlossen; in ihrem Brustteile stellt sie ein weites, offenes Rohr dar, welches im Zustande der Ruhe Luft enthält. Der in der ruhenden Speiseröhre herrschende Druck ist im Mittel um ein Geringes niedriger, als der atmosphärische Druck. Beim Schluckakt steigt der positive Druck in ihr kaum höher als beim forcierten Ausatmen, und lange nicht so hoch wie beim Husten. — Der Ösophagus entleert beim Schluckakt nicht seinen ganzen Luftgehalt. — Die Cardia ist im Zustande der Ruhe geschlossen und sondert Magen und Speiseröhre vollkommen voneinander ab. Dieser Verschluß ist teils ein muskulärer, durch den normalen Tonus der Cardiamuskulatur erzeugt, teils ein Ventilverschluß, bedingt durch schräge Insertion der Speiseröhre am Magen. — Die Cardia öffnet sich auch ohne Schluckakt leicht für Flüssigkeiten und Gase, die aus der Speiseröhre in den Magen treten, gestattet dagegen sehr schwer den Durchtritt in entgegengesetzter Richtung. Die Öffnung der Cardia von der ösophagealen Seite aus wird automatisch ausgelöst durch jede, ein gewisses Maß übersteigende Drucksteigerung in der Speiseröhre. — Flüssigkeiten und dünnbreiige Massen werden durch die Kontraktion der Rachenmuskulatur nur in den Anfangsteil des Ösophagus getrieben. Hier angelangt, fließen sie durch ihre eigene Schwere bis an die Cardia und öffnen dieselbe auch infolge ihrer Schwere automatisch. Sie bedürfen somit zum Durchtritt durch die Speiseröhre und die Cardia keiner Mithilfe durch die Peristaltik. **Haeckel** (Stettin).

---

18) **W. M. Willoughby.** The site of referred pain in visceral disease from an embryological standpoint.

(Lancet 1904. April 16.)

Eine interessante Studie Verf.'s, die Begründung der oft so verschiedenartigen Lokalisation der Schmerzen bei den Erkrankungen der Brust- und Bauchorgane auf embryologischer Basis zu erbringen. Chirurgisch interessieren besonders die Krankheiten der Baucheingeweide und die Lokalisation der Leibschmerzen. Der ganze Verdauungskanal vom Rachen bis zum Mastdarm läuft ursprünglich als ein gerader Schlauch in der Mittellinie und ist bilateral innerviert; desgleichen bilateral innerviert sind auch die großen Gallengänge, Cysticus sowohl wie Choledochus, die Pankreasgänge usw. Die Schmerzempfindungen bei Erkrankungen aller dieser Organe sollten also nach Verf. zunächst beiderseitig oder in die Linea alba lokalisiert werden, was ja tatsächlich auch in vielen Fällen wenigstens im Beginne der Erkrankungen der Fall ist: Akute »Magenkrämpfe« als Einleitungssymptom der Appendicitis, Schmerzen über dem Nabel als Symptom von Gallensteinen z. B. gehören keineswegs zu den seltenen Beobachtungen des Praktikers. Besonders interessant liegen die Verhältnisse am Magen, dessen vordere Seite die ursprüngliche linke, dessen hintere die ursprüngliche rechte repräsentiert und also

Digitized by Google

eine diesbezügliche Innervierung hat. Nach Verf. vermöchte man also daraus die Lokalisation eines Geschwüres z. B. viel mehr zu präzisieren, so daß beispielsweise Hyperästhesie oben rechts im Epigastrium Geschwür an der Cardia und hinten, Hyperästhesie über dem Nabel und links von der Linea alba Geschwür vorn in der Pylorusgegend bedeutete. Die kleine Kurvatur ist vom Geschwür am häufigsten betroffen, daher sollte der Schmerzpunkt oben in der Linea alba sein; die hintere des Magens an derselben jedoch mehr als die vordere (235 : 69 Fälle [Osler]), daher Schmerzpunkt in der Norm bei Magengeschwür eine Spur nach rechts von der Mittellinie oben im Epigastrium verlagert.

Bei den unilateral angelegten und also auch innervierten Organen (z. B. Harnleiter, Hoden, Tuben usw.) liegen die Schmerzpunkte natürlich im allgemeinen auf der entsprechenden Seite. Die Erklärungen von anscheinend paradoxen Beobachtungen, z. B., wo wegen eines anscheinend typischen Appendicitisanfalles operiert wurde und man eine geplatzte linke Tube fand, oder wo man einen rechtsseitigen Nierenstein fand, während die Symptome auf die linke Tube hinwiesen, bewegen sich in der Arbeit meist auf dem Gebiete der reinen Hypothese, wennschon dieselben nicht unwahrscheinlich erscheinen. — Alles in allem muß gesagt werden, daß in diesen Gebieten auf dem von Verf. beschrittenen entwicklungsgeschichtlichen Wege vielleicht noch interessante Aufschlüsse zu erreichen wären.

H. Ebbinghaus (Berlin).

---

19) **Federmann.** Über Perityphlitis mit besonderer Berücksichtigung der Leukocyten.

(Mitteilungen a. d. Grenzgebieten der Medizin u. Chirurgie Bd. XII. Hft. 2 u. 3.

F. hat in der Abteilung Sonnenburg's 200 Fälle von Appendicitis auf die Leukocytenverhältnisse hin untersucht und gibt in vorliegender Abhandlung zunächst die Resultate der Untersuchungen bei freier, fortschreitender Peritonitis; die Verhältnisse bei Appendicitis simplex und bei Appendicitis mit umschriebener eitriger Peritonitis sind einer späteren Arbeit vorbehalten.

Entsprechend den jetzt herrschenden Ansichten faßt auch F. die Leukocytose auf als Reaktion des Organismus auf die Infektion. Mit Wolff nimmt er an, daß nur bei einer übertödlichen infektiösen Dosis keine Leukocytose entsteht; bei einer gerade tödlichen Dosis kommt es zur reichlichen Vermehrung der Leukocyten, aber sie können den tödlichen Ausgang nicht verhindern; bei nicht tödlicher Dosis erfolgt gleichfalls reichliche Vermehrung, die imstande ist, Heilung herbeizuführen. Im Beginn einer infektiösen Erkrankung, d. h. in den ersten 24—48 Stunden, ist die Leukocytose nur Ausdruck einer Infektion überhaupt, ist aber nicht beweisend für das Vorhandensein von Eiter am lokalen Herde.

Die Zählung der Leukocyten bei 21 Fällen freier, fortschreitender Peritonitis ließ an den verschiedenen Krankheitstagen ein ziem-

Digitized by Google

lich gesetzmäßiges Verhalten erkennen, so daß F. eine Leukocytenkurve konstruieren konnte. Die Leukocytose steigt in den ersten 24 Stunden rapide an, bis 24 000, erreicht am 3. Tage 35 000 und fällt dann wieder ab; bei schweren Fällen sinkt sie schon früher; der Abfall der Leukocytose ist stets als Zeichen beginnender Allgemeinvergiftung des Organismus aufzufassen, während eine hohe Leukocytose bei klinischer Annahme einer Sepsis für die Prognose als günstig aufzufassen ist, als Zeichen, daß der Körper noch Abwehrmaßregeln zu treffen vermag. Die Leukocytose ist wichtig für die Differentialdiagnose zwischen Ileus und Peritonitis; bei ersterem fehlt sie. Für die Unterscheidung der einzelnen Formen der Peritonitis bei Appendicitis: gutartige Perforation mit Abkapselung, progredient eitrig-fibrinöse Form und freie fortschreitende Peritonitis leistet die Leukocytenuntersuchung in den ersten 48 Stunden kaum etwas, da alle drei Typen hohe Leukocytose aufweisen können. Dagegen spricht für progredient eitrig-fibrinöse Form hohe Leukocytose noch nach dem 4. Tage; bei gutartiger Perforation (Abkapselung) und bei der freien fortschreitenden Peritonitis fällt am 3.—4. Tage die Leukocytose ab, aber mit dem Unterschied, daß bei ersterer auch alle übrigen Symptome zurückgehen, bei letzterer nicht. Es ist also das Verhalten der Leukocyten kein spezifisches Symptom für die Peritonitis; es dient zur Beurteilung nur auf Grund aller vorhandenen Symptome und unter Berücksichtigung des Zeitpunktes der Erkrankung; ohne eine Vergleichung mit dieser ist die Leukocytenzahl nicht verwertbar und irreführend. In genannter Beschränkung aber stellt sie ein völlig gleichwertiges Hilfsmittel im Kreise der übrigen Untersuchungsmethoden dar.

Am meisten scheint die Leukocytenbeobachtung für die Prognose der freien fortschreitenden Peritonitis zu leisten; je höher die Leukocytose bei schweren klinischen Symptomen, desto günstiger die Prognose. Niedrige oder fehlende Leukocytose bei schweren übrigen Symptomen gibt stets schlechteste Prognose. Von den 21 Peritonitisfällen sind alle mit hoher Leukocytose, selbst die am 4. Tage operierten, genesen, alle bei niedriger oder fehlender Leukocytose operierten dagegen zugrunde gegangen. **Haeckel** (Stettin).

---

20) **v. Hansemann.** Ätiologische Studien über die Epityphlitis.

(Mitteilungen a. d. Grenzgebieten d. Medizin u. Chirurgie Bd. XII. Hft. 4.)

Wenn sowohl die allgemeine Ansicht dahin geht, daß die Wurmfortsatzentzündung eine bakterielle Erkrankung ist, so ist man doch noch nicht darüber einig, ob noch mechanische Momente als begünstigend für die Ansiedlung der Bakterien hinzukommen müssen. v. H. ist entschieden dieser Ansicht und sieht als begünstigend abnorme Enge des Einganges zum Wurmfortsatz an. Diese kann bedingt sein durch starke Ausbildung der Gerlach'schen Klappe,

Digitized by Google

durch die Lage des Wurmfortsatzes und entzündliche Veränderungen an seinem Abgange. Die Klappe kann, wie Experimente zeigten, in vielen Fällen den Eintritt von Inhalt des Blinddarmes in den Wurmfortsatz verhindern; ebenso erschwert sie aber auch meist dann den Wiederaustritt des Inhaltes aus dem Wurmfortsatz. Das Gleiche findet statt, wenn der Wurmfortsatz geknickt gegen den Blinddarm liegt. Bei erhöhtem Druck in diesem, vor allem bei Meteorismus desselben können nun auch in abnorm schlecht eingängige Wurmfortsätze Substanzen aus dem Blinddarm, also auch Bakterien eingetrieben werden, wobei ein Stoß, forcierte Massage noch besonders begünstigend mitwirken können, auf diesem Wege spielt also das Trauma eine sehr große Rolle für die Entstehung der Appendicitis. Sind nun so Bakterien in den Wurmfortsatz hineingepreßt, so können sie schlecht wieder heraus, sie verharren in demselben. Es geschieht nun dasselbe wie beim Magen, der Gallenblase und der Harnblase; nur wenn in ihnen der Inhalt stagniert, siedeln sich Bakterien und Gärungspilze in ihnen an; in gleicher Weise sind eingeführte Bakterien im Wurmfortsatz unschädlich, so lange derselbe gut durchgängig ist; sie erregen aber Entzündung, wenn sie in einen wenig oder gar nicht ausläßlichen Fortsatz geraten. In der Tat fand v. H. bei 19 Sektionen von Leichen, welche unoperiert an Appendicitis gestorben waren, 18mal den Ausgang des Wurmfortsatzes abnorm schwer durchlässig. Es braucht nun durchaus nicht gleich zu akuten Erscheinungen zu kommen, vielmehr werden oft chronische Veränderungen sich einstellen, Bildung von Kotsteinen usw. Tritt dann eine Verstopfung, Darmkatarrh oder eine Allgemeininfektion (z. B. Influenza) ein, so kommt es zu akuter Entzündung.

Auf Grund dieser Deduktionen erklärt v. H. einige bekannte Tatsachen der Pathologie der Appendicitis. So z. B. erkranken Kinder vor dem 3. Lebensjahre selten an Appendicitis, weil die Gerlach-sche Klappe sich erst später ausbildet und der kindliche Typus einen weiten, trichterförmigen Übergang des Wurmfortsatzes in den Blinddarm aufweist. Ferner erkranken Männer und Knaben häufiger als weibliche Individuen, weil sie traumatischen Einwirkungen mehr ausgesetzt sind. Weiterhin erklärt v. H. die allgemein konstatierte zunehmende Häufigkeit der Krankheit daraus, daß die ständige Fluktuation der Bevölkerung im modernen Leben und die damit verbundenen körperlichen Bewegungen und Strapazen als traumatisches Moment in Frage kommen. Endlich erklärt sich aus den sich vererbenden mechanischen Momenten das familiäre Auftreten der Krankheit, wofür ein bezeichnendes Beispiel angeführt wird. Da phylogenetisch die Involution des Wurmfortsatzes immer weiter fortschreitet, so eröffnet sich die Aussicht, daß späterhin die Menschheit völlig reduzierte und endlich gar keine Wurmfortsätze, also auch keine Appendicitis mehr haben wird. **Haeckel** (Stettin).

Digitized by Google

21) **Strauss.** Klinische Studien über den Magensaftfluß.

(Mitteilungen a. d. Grenzgebieten d. Medizin u. Chirurgie Bd. XII. Hft. 1).

Bezüglich des Magensaftflusses stehen sich zwei Ansichten gegenüber; die eine sieht in ihm nur eine einfache Sekretretention, betrachtet ihn im wesentlichen als Folge von Motilitätsstörung des Magens, während die andere ihn als die Folge einer abnormen Reizbarkeit des sekretorischen Apparates, als ein selbständiges Krankheitsbild ansieht. Wenn S. auch nicht den häufigen Zusammenhang von Motilitätsinsuffizienz mit Magensaftfluß verkennt, neigt er doch mehr der letzteren Ansicht zu. Er stellt zunächst fest, daß die Anwesenheit von mehr als 10 ccm unzweifelhaften Magensekretes im nüchternen Magen einen abnormen Zustand darstellt. Mehr als 20 ccm sind als pathologischer Zustand anzusehen, wobei Sekretmengen von weniger als 50 ccm als leichter Magensaftfluß zu bezeichnen ist.

Unter Mitteilung ausführlicher Krankengeschichten wird sodann die akute und chronische Form des Magensaftflusses geschildert. Danach stellt der Magensaftfluß einen einheitlichen Zustand, die Folge eines irgendwo im sezernierenden Apparat des Magens lokalisierten und irgendwie bedingten Reizzustandes dar. Die Ätiologie ist eine multiple, der Angriffspunkt des Reizes am sezernierenden Apparat kann im Magen selbst oder außerhalb desselben liegen. Bei der Entstehung der Fälle der ersteren Art spielt Retention der Ingesta und Geschwür eine wichtige Rolle. Die durch extraventrikuläre Momente erzeugten Formen von Magensaftfluß sind vorwiegend neurogen bedingt, indem an irgendeiner zur Magensaftabscheidung in Beziehung stehenden Stelle des Nervensystems eine Schädlichkeit ihren Angriffspunkt nehmen kann.

Für die Therapie kommt, wenn innere Behandlung ohne Erfolg ist, Gastroenterostomie in Frage. **Haeckel** (Stettin).

---

22) **E. Forgue** et **E. Jeanbran.** Des plaies de l'estomac par armes à feu.

(Revue de chir. XXIII. ann. Nr. 9, 10 u. 12.)

Beginnend mit der Topographie des Magens, speziell seines Verhaltens zum Brustkorb, zeigen Verff. an einer Reihe von Rekonstruktionen und Superpositionen verschiedener Zeichnungen von Luschka und Testut, daß bei genau sagittaler Richtung eines Schusses 80% der Magenschüsse mit Verletzungen anderer Organe verbunden sein werden. Die Kasuistik bestätigt dies völlig, indem bei 126 Magenverletzungen diese nur 32mal allein bestand. Natürlich wird im wesentlichen die Schußrichtung bestimmend sein für die Komplikation; doch kommen auch der Füllungszustand des Magens, die Lage des Verletzten im Moment des Schusses, die Phase der Atmung — z. B. Inspiration bei Selbstmördern —, sowie auch die Entfernung, aus welcher der Schuß abgefeuert wurde, als Faktoren in Betracht.

Digitized by Google

Wenn der Einschuß im sog. Labbé'schen Dreieck sich befindet, so kann von vornherein die Verletzung des Magens als sicher angenommen werden. Die Wunden sind meist perforierend, und zwar sind 64 von 112mal Vorder- und Hinterwand durchschossen. Ist nur der Einschuß nachweisbar, so sind drei Möglichkeiten für den weiteren Weg des Geschosses gegeben: 1) dessen Verbleib im Magen selbst, wie 3mal berichtet wird; 2) es kann den Magen durch die Cardia bezw. in Höhe derselben verlassen haben, und 3) der Schuß war nicht perforierend, sondern hat nur eine tiefe Rinne geschlagen, das Geschoß ist demnach außerhalb des Magens zu suchen. Die Auffindung der Schußöffnungen kann sehr schwierig sein; es ist auch nicht empfehlenswert, den Hauteinschuß und den Wundkanal als Wegweiser zu benutzen: die mediane Laparotomie ist vorzuziehen. Eine besondere Technik verlangt die Absuchung der hinteren Wand; sie fordert weiten Zugang, den nur die teilweise Resektion des Rippenbogens nach Auvray gestattet. Daher lege man bei voraussichtlich doppelter Durchbohrung des Magens sogleich den entsprechenden Winkelschnitt an. Ist die vordere Wunde genäht, so eventriert man den Magen durch eine Öffnung im Lig. gastrocolicum und sucht nach dem Ausschuß.

Falls eine Durchbohrung der hinteren Magenwand nicht aufzufinden und das Verbleiben des Geschosses im Magen anzunehmen ist, so muß man sich vor Augen halten, daß an der lediglich kontusionierten Seite durch Arrosion bezw. Verdauung der gequetschten Schleimhaut ein Geschwür entstehen und die Abstoßung des Schorfes tödliche Blutung nach sich ziehen kann. Diesem Ausgange vorzubeugen, solle man die vordere Magenwand öffnen und sich nach Terrier's Vorschlag die Hinterwand in den Einschnitt vorstülpen und systematisch absuchen.

Wie ersichtlich, sind Verff. entschiedene Anhänger aktiven Vorgehens und sofortiger Laparotomie bei Friedensverletzungen. Nicht nur, daß Mageninhalt austreten und Peritonitis erzeugen kann — 25mal wurde Mageninhalt in der Bauchhöhle notiert —, selbst der evertierte Schleimhauttrichter wirkt infektiös. Ferner geben die Magenblutungen — obgleich Neigung zur Gerinnung zeigend, rezidivieren sie leicht — oder die fast nie selbst zum Stehen kommenden peritonealen Blutungen der Koronargefäße oder des Netzes, sowie endlich die Nebenverletzungen, des Zwerchfelles z. B., dringliche Indikationen ab. Erst wenn man die Verletzten 1—2 Tage nach dem Unfall unter beruhigenden Symptomen sieht, oder wenn sich eine Magenfistel gebildet hat, wird man berechtigt sein, abzuwarten.

Den Schluß der Arbeit bilden das Literaturverzeichnis (die bösen deutschen Zitate!) und eine große Tabelle über sämtliche Publikationen von Magenverletzung, deren Resultate Verff. leider nicht interpretieren. Zunächst haben sie die Fälle nach der Zeit zusammengestellt, die zwischen Verletzung und Eingriff verstrichen war, und wiederum die Unterabteilung geschaffen je nachdem einfache Magen-

Digitized by Google

verletzung oder solche mit Komplikationen vorlag. Angereiht sind die exspektativ behandelten Fälle, unter denen eine selbständige Kategorie von 26 Fällen unter der Bezeichnung »Wunden der Magengegend« — Abwartendes Verhalten — aufgestellt wird, von denen anscheinend eine ganze Reihe als Magendurchbohrungen anzusprechen sind. Und wenn von diesen 26 nicht weniger als 24 mit Heilung enden, während bei unkomplizierten Magenverletzungen von 13 innerhalb der ersten 6 Stunden Operierten 9, von 6 später Operierten nur 2 geheilt wurden, sollte man doch nicht mit Stillschweigen darüber hinwegsehen. **Christel** (Metz).

---

23) **Ekehorn.** Die anatomische Form des Volvulus und Darmverschlusses bei beweglichem Coecocolon ascendens.

(v. Langenbeck's Archiv Bd. LXXII. Hft. 3.)

E. erörtert auf Grund entwicklungsgeschichtlicher Betrachtungen die gewöhnlichsten und wichtigsten Ursachen für allzu große Beweglichkeit des Coecocolon ascendens, nämlich die mangelhaften Fixationsverhältnisse beim aufsteigenden Dickdarm und eine mit ihm oft kombinierte Anomalie des Duodenum, das nicht eine so vollständige Ringform wie normalerweise angenommen hat und nicht unter Bildung einer Flexura duodeno-jejunalis, sondern direkt ohne eine bestimmte Grenze in das Jejunum übergeht. Weiterhin versucht Verf. die Haupttypen darzustellen, die ein Volvulus bei einem beweglichen Coecocolon ascendens annimmt. Eine scharfe Einteilung ist indes nicht möglich, da die einzelnen Formen durch zwischenliegende Fälle ineinander übergehen. In selteneren Fällen hat der Volvulus den Charakter einer Retroposition des Kolon angenommen, wie z. B. in einem Falle von Boyd, in welchem das Colon transversum distal und dorsal vom Duodenum und der Mesenterialwurzel liegt, und die Mesenterialwurzel, die dritte Portion des Duodenum und der rechte Teil des Colon transversum mit allen zwischenliegenden Därmen oberhalb der Curvatura minor ventriculi hervortreten. E. erklärt die Entstehung gegenüber anderen Deutungsversuchen auf eigene näher erläuterte Weise. Das größte Interesse bietet daran das Umschlagen, durch welches das Colon transversum hinter das Mesenterium und Duodeum gerät. In der zweiten Gruppe sind die Fälle untergebracht, bei welchen das ganze Colon ascendens bis zum Transversum hinauf frei ist. Die Mesenterialwurzel ist dabei immer kurz, und nicht selten fehlt auch die Fixation an der Flexura hepatica. Oft ist auch das Duodenum nicht fixiert, sondern mit einem beweglichen Gekröse versehen. In einigen Fällen dieser Abteilung wird die Verschließung dadurch charakterisiert, daß das bewegliche Coecoascendens sich ein ganzes Mal oder mehr um die Wurzel des Dünndarmgekröses herumgeschlagen hat. In anderen Fällen wieder haben sich das ganze Colon ascendens und der ganze Dünndarm als gemeinsames Paket um den gemeinsamen Gekrösstiel als Achse gedreht gefunden, und zwar im Sinne des Uhrzeigers oder entgegengesetzt.

Digitized by Google

Bisweilen verursachte eine Strangulation des ganzen Dünndarmes einen äußerst schnellen Verlauf der Krankheit. In die dritte Gruppe gehören jene Krankheitsbilder, bei denen die Flexura hepatica und der angrenzende Teil des Colon ascendens in normaler Weise fixiert sind, während der untere Teil des Ascendens mit dem Blinddarme frei ist. Die Volvulusfälle sind hier in vier verschiedene Unterabteilungen je nach Verschiedenheit der Dislokation getrennt. Ferner sind zum Volvulus coeci einige Fälle von Verschluß am Coeco-ascendens gerechnet worden, in welchen die Hemmungsbildung, durch die das Coecum beweglich geworden, nicht auf eine teilweise oder ganz ausgebliebene Fixation des Coeco-ascendens und des Anfanges des Transversum beschränkt war. In diesen Fällen entspricht der Zustand der Därme und des Mesenteriums noch früheren Entwicklungsstadien des fötalen Lebens.

Am Schlusse der Arbeit ist ein von E. selbst beobachteter Fall und das statistische Material, das der Arbeit zugrunde liegt, näher angeführt. **E. Siegel** (Frankfurt a. M.).

---

24) **E. Tavel.** Le diagnostic du siège de l'occlusion dans l'iléus.

(Revue de chir. XXIII. année. Nr. 8—10 u. 12.)

Die Arbeit beginnt mit einer Kritik der Bezeichnungen Ileus dynamicus bezw. mechanicus, für welche T. die ätiologisch richtigeren Bezeichnungen Ileus par dyspéristaltisme et apéristalt. nach Tuja zu setzen wünscht. Eine wesentliche Förderung scheint mir die Einteilung des Ileus damit kaum erfahren zu haben. Der Vorschlag Schlange's z. B., den hysterischen Ileus auszuscheiden, sollte doch eher dazu führen, auch die Formen des dynamischen Ileus, die logischerweise mit Ileus — Verschlingung, Verschluß — überhaupt nichts zu tun haben, sondern eher Retentionen darstellen, aus dem täglich umfangreicher werdenden Kapitel des Darmverschlusses nach Möglichkeit zu streichen.

Obgleich nun ätiologische und lokale Diagnose im weitgefaßten Begriff quoad therapiam wohl kaum zu trennen sind, beschränkt sich T. nach Anführung der 80 bisher veröffentlichten pathologischen Zustände, die ätiologisch für Ileus in Betracht kommen, auf eine kurze Skizzierung derselben, um sich der Besprechung der allgemeinen und speziellen Symptome zuzuwenden, die für die lokale Diagnose des Darmverschlusses wichtig sind.

Bei der Bedeutung des Gegenstandes sei einiges aus dem Kapitel über die allgemeinen Erscheinungen und ihren diagnostischen Wert angeführt. Facies abdominalis spricht als Frühsymptom mehr für Peritonitis und Strangulation als für chronischen bezw. Obturationsileus, bei dem sie erst spät zur Entwicklung kommt. Eines der frühesten Anzeichen der Peritonitis sind nach T. hyperämische Flecken auf der Stirn. Das Gleiche gilt von Unruhe und Erregung.

Digitized by Google

Die Temperatur hält T. — weil zu variabel — für nicht verwendbar zu sicheren Schlüssen. Und doch möchte ich glauben, daß kleine Temperaturerhöhungen im Anfang ileusartiger Erkrankung fast immer für peritonitischen (dynamischen) Ursprung derselben sprechen und wohl nie fehlen! T. behauptet, daß eine allgemeine Peritonitis mit normaler Pulsfrequenz einhergehen könne! (Hft. 9, p. 362). Häufiges Urinlassen spricht für lokale Peritonitis, gegen die allgemeine und den mechanischen Ileus; und die Retention?

Von Interesse sind T.'s Beobachtungen über eine Art selektiver Fähigkeit des Magens eine Scheidung seines Inhaltes vorzunehmen, bezw. einen Teil der Contenta, z. B. Milch und Brot, zu erbrechen, Fleisch und Gemüse (bezw. Galle) zurückzubehalten. Erbrechen ist eines der wesentlichsten Symptome der Peritonitis und fehlt meist im Anfang des mechanischen chronischen Ileus. Häufig und früh tritt es auf bei Verschluß oberer Darmabschnitte.

Die Toleranz des Mastdarmes ist ein lokal wichtiges Symptom. Je tiefer der Sitz der Verstopfung, desto geringere Mengen Flüssigkeit lassen sich einführen bezw. werden ohne heftiges und schmerzhaftes Drängen ertragen. Der Schmerz ist mit das wichtigste Symptom. Tritt er plötzlich bei völligem Wohlsein auf, so spricht dies für Volvulus und Inkarzeration. Die Kranken nehmen danach oft höchst seltsame Stellungen ein, um Bauch und Eingeweide zu entspannen, während sie bei peritonitischen Anfällen eine ruhige Lage mit gebeugten Knien bevorzugen sollen! Bisher ist also die ätiologische Diagnose ebenso berücksichtigt wie die lokale.

Es folgt dann eine Kasuistik von 24 eigenen Beobachtungen T.'s, geordnet nach der Höhe des Verschlusses, von Pylorus, der Papille, dem Duodenum usw. und mit entsprechender Betonung der lokalen Differentialdiagnose, deren besondere Anhaltspunkte am Schluß der Arbeit nochmals schematisch zusammengestellt sind. Häufiges Erbrechen, auf das Epigastrium lokalisierter Meteorismus deuten auf Verschluß in den ersten Abschnitten. Galle fehlt im Erbrochenen bei Verschluß des Pylorus und in Höhe der Ampulle, welcher dafür durch Ikterus ausgezeichnet ist; bei Unwegsamkeit des unteren Duodenum enthält der Magen viel Galle und Pankreassaft. Weiter hinab, bei Verschluß des Ileum bezw. der Ileocoecalgegend, ist die mittlere Bauchgegend aufgetrieben; Erbrechen zeigt sich — je nach der Ursache — etwas später, kann kotig werden; Stuhl und Winde fehlen meist völlig. Empfindlichkeit der Ileocoecalgegend sowohl bei äußerer als rektaler Tastung ist für die lokale Diagnose wohl verwertbar. Bei Verschluß des Dickdarmes kann sich derselbe je nach dem Sitze des Hindernisses am rechten oder linken Winkel bezw. im Colon pelvinum als geblähte Schlinge in den Flanken oder den Leib völlig umrahmend abzeichnen. Erbrechen tritt relativ spät auf, kann auch fehlen. Neben der Abwesenheit von Stuhl und Winden sind zu beachten das Verschwinden der Leberdämpfung, Verdrängung des Herzens und die Toleranz des Rektum gegen Ein-

Digitized by Google

läufe. Oft wird die rektale bezw. vaginale Untersuchung wertvolle Aufschlüsse geben.

Ein Literaturverzeichnis mit 76 Nummern schließt die interessante, in vieler Hinsicht lehrreiche Arbeit. **Christel** (Metz).

---

25) **Brion** und **Kayser.** Künstliche Infektion der Gallenblase mit Pneumokokken nach Cholodochusresektion.

(Mitteilungen a. d. Grenzgebieten d. Medizin u. Chirurgie Bd. XII. Hft. 5.)

Zur Erklärung des Ikterus, der bisweilen bei kruppöser Pneumonie vorkommt, nimmt man neben anderen Momenten auch das Bestehen einer entzündlichen Infektion der Gallenwege an. Diese kann Folgeerscheinung einer allgemeinen Pneumokokkämie, also deszendierend sein, oder die Cholangitis ist nicht pneumokokkischer Natur, aszendierend. B. und K. resezierten nun Hunden ein Stück des Cholodochus und spritzten in die Gallenblase Pneumokokkenaufschwemmung. Die eingebrachten Pneumokokken ließen sich nach mehreren Tagen nicht mehr in der Galle nachweisen, dagegen regelmäßig im Blute. Massenhaft treten obligate Anaërobien in der gestauten Gallenblase auf nach Pneumokokkeninfektion der Galle.

Haeckel (Stettin).

Kleinere Mitteilungen.

I.

Mitteilung, Suprarenin betreffend.

Von

Dr. **H. Braun** in Leipzig.

Das Adrenalin wird bekanntlich jetzt auch von den Höchster Farbwerken fabrikmäßig hergestellt, mußte aber, da der Name Adrenalin patentiert ist, anders, nämlich Suprarenin genannt werden. Bisher ist immer nur die salzsaure Suprarenin- bezw. Adrenalinverbindung praktisch in Anwendung gezogen worden. Seit einiger Zeit indessen stellen die Höchster Farbwerke eine neue, leicht und klar in Wasser lösliche, kristallinische Suprareninverbindung her, das borsaure Suprarenin. 1,3 g borsaures Suprarenin enthalten 1 g reines Suprarenin. Diese Verbindung eignet sich infolge ihrer Wasserlöslichkeit sehr gut zur Dosierung in komprimierten Tabletten. Derartige Tabletten, von denen jede 0,01 Kokain — 0,00013 Suprareninum boricum — 0,009 Chlornatrium enthält, werden auf meine Veranlassung von der Firma G. Pohl in Schönbaum bei Danzig hergestellt und nunmehr in den Handel gebracht werden. Eine Tablette, unmittelbar vor dem Gebrauch in 1 ccm sterilisierten Wassers gelöst, ergibt z. B. die für eine Zahnextraktion erforderliche Kokain-Suprareninlösung. Für andere Zwecke kann diese Lösung nach Bedarf mit Kochsalzlösung verdünnt werden; eine Tablette, gelöst in 100 ccm Kochsalzlösung, gibt noch eine Lösung, welche in den mit ihr reichlich infiltrierten Geweben fast vollständige Blutleere und eine langdauernde Anästhesie hervorruft. Ich denke, daß es vielen Chirurgen, Ärzten und Zahnärzten angenehm sein wird, das Suprarenin in dieser haltbaren, reinlichen und exakt dosierbaren Form zur Hand zu haben.

Digitized by Google

II.

(Aus dem Rudolfinerhause in Wien-Döbling.)

Operationstisch mit einfacher Hebevorrichtung.

Von

Dr. **Ludwig Moszkowicz,** Sekundararzt.

Um die Hochlagerung der Lendengegend, die sich namentlich bei Operationen an den Gallenwegen als vorteilhaft erweist, ohne jede Störung für den Operateur bewerkstelligen zu können, ließ ich die Rückenlehne zweiteilig konstruieren. Wie aus den Abbildungen ersichtlich, läßt sich durch Umklappen der Rückenlehne eine keilförmige Unterlage herstellen, über deren oberen Grat die Lendengegend des Pat. zu liegen kommt.

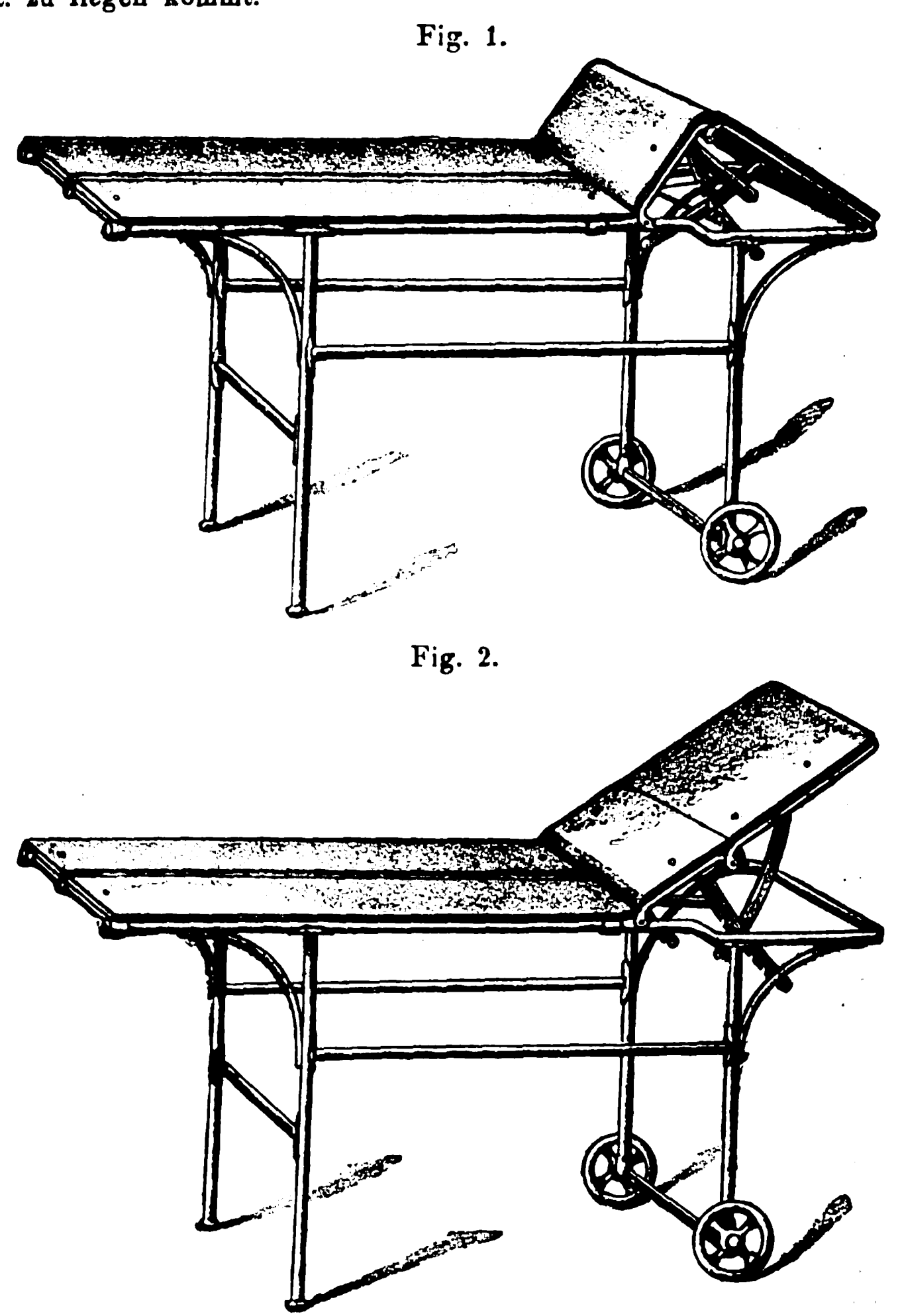


Fig. 1.

Fig. 2.

Etwa 22 cm vom unteren Ende der Rückenlehne ist diese durch eine quere Spalte in eine untere und obere Partie geteilt. Der untere Teil ist durch eine Zahnstange verschieden hoch stellbar. Der obere Teil ist mittels zweier seitlichen

Scharniergelenke gegen den unteren beweglich. Ruht die feste Stütze des oberen Teiles auf einer Strebe des unteren Teiles auf, dann stellt die Rückenlehne eine feste Unterlage für Rücken und Kopf des Pat. dar. Wird die Stütze abgehoben, dann senken sich Rücken und Kopf des Pat. allmählich ins Niveau der Tischplatte, die Lendengegend der Wirbelsäule bleibt in ihrer erhöhten Position.

Dank der Länge des Hebelarmes, den die obere Partie der Rückenlehne darstellt, wird dieses Manöver vom Narkotiseur mit Leichtigkeit ausgeführt, ebensoleicht wird gegen Ende der Operation der Pat. mit Rücken und Kopf wieder in erhöhte Lage gebracht.

Die Vorrichtung hat sich bei Operationen an Gallenwegen und Nieren gut bewährt.

Der Operationstisch wurde von der Firma M. Esterlus, Wien IX, Mariannengasse 2, ausgeführt.

III.

Zur Technik der Operationen im Thorax mit Überdruck.

Von

Privatdozent Dr. **Wilms.**

Zur Technik der intrathorakalen Operationen mit Überdruck nach der Modifikation von Brauer, die bei Hunden auch nach unserer Erfahrung gut anwendbar und eine schöne und ruhige Narkose gibt, möchte ich bemerken, daß hier zur Tamponade der Trachea nach vollführter Tracheotomie eine Modifikation der Kanüle mir angebracht erscheint. Petersen hat mit der Tamponkanüle nach Trendelenburg Schwierigkeiten gehabt. Ich habe den Verschluß der Trachea durch die Kanüle in der Weise erreicht, daß ich den in der Lunge herrschenden Überdruck benutzt habe, um den Abschluß gewissermaßen ventilartig zu bewirken.

Man nimmt das Innenrohr einer gewöhnlichen Sprechkanüle und vergrößert die seitliche Öffnung nach unten, dann bindet man Kondomfingerlinge, am besten zwei übereinander, so fest, daß sie wie ein Säckchen die Kanüle umgeben. Die Spitze der Kondomfinger muß natürlich entfernt werden, damit die untere Öffnung der Kanüle frei bleibt. Wenn die Kanüle eingesetzt ist und Überdruck von 10 mm Hg herrscht, bläht sich der Kondomfinger auf und schließt luftdicht die Trachea ab. Die Kanüle kann nicht herausgehustet werden, da bei jeder Erhöhung des intrapulmonalen Druckes der Kondomfinger nur stärker an die Trachea angedrückt und fixiert wird. Bei Operationen von $1^1/_2$ Stunden (z. B. Resektion der Cardia und unteren Ösophagus mit extrathorakaler Vereinigung des Ösophagus und Magens auf dem Rücken des Tieres) trat nicht die geringste Störung ein.

26) 71. Jahresversammlung der British med. association zu Swansea. 28.—31. Juli.

Sektion für Chirurgie.

(Brit. med. journ. 1903. Oktober 10. u. 17.)

Discussion on practical experience regarding the most satisfactory methods of performing intra-abdominal anastomosis.

G. H. Makins bespricht die gebräuchlichen Methoden der Darmvereinigung nach Resektion. Die End-zu-End-Naht gibt ein ideales Resultat, doch hält die Naht unsicher, da die Ernährung der Nahtlinie gefährdet ist. Auch wird durch die Einstülpung der Wundränder die Darmlichtung eingeengt. Die laterale Anastomose, bei der die Öffnung beliebig groß angelegt werden kann, erscheint sicherer. Der Nachteil besteht in dem größeren Zeitaufwande, da drei Nahtlinien angelegt werden müssen. Bei der lateralen Implantation — der dritten Methode — kann ein Verschluß der geschaffenen Öffnung nicht stattfinden, sind nur zwei Nahtlinien erforderlich, sind peristaltische Störungen ausgeschlossen. Die axiale Vereinigung kommt hauptsächlich für den Dünndarm, die laterale Anastomose für das Kolon in Betracht, die laterale Implantation bei starkem Mißverhältnis der zu

Digitized by Google

vereinigenden Teile. Die Statistik des St. Thomas-Hospitales weist für axiale Vereinigung eine Mortalität von 50%, für laterale eine solche von 30,7% auf. In den früheren Fällen kam es bei 25% zur Undichtigkeit der Naht, bei 13% zum Darmverschluß, während in den letzten 66 Fällen bei 16% die Naht nicht hielt und Darmverschluß nicht auftrat. M. mißt der lateralen Vereinigung ein größeres Maß von Sicherheit bei.

Bezüglich der Technik empfiehlt er die Anwendung von Klemmen, als der Digitalkompression bei weitem überlegen. Für die Naht stellt er folgende Erfordernisse fest:

1) Sicherheit der Naht, 2) Möglichkeit, eine genügend breite Serosafläche gegeneinander zu bringen, 3) Schnelligkeit der Ausführung, 4) Vermeidung der Bildung eines Sporns, 5) größtmöglichste Sicherung der Nahtlinie gegen Infektion vom Darminnern aus, 6) Vermeidung einer Perforation sämtlicher Darmschichten.

Allen diesen Anforderungen entspricht das Verfahren von Wölfler sowohl bei der axialen, wie bei der lateralen Vereinigung. Verengerung der geschaffenen Kommunikation kommt bei der letzteren nur selten zur Beobachtung und ist dann wohl immer darauf zurückzuführen, daß die Öffnung zu klein angelegt war. Auch bei der Gastroenterostomie kommt dieses Ereignis immer mehr in Wegfall.

Schließlich bespricht M. die Resultate der Vereinigung der Darmenden mittels des Murphyknopfes. Eine Überlegenheit der Naht kann M. ihr nicht zuerkennen, wohl aber eine Reihe von Gefahren; namentlich fällt der Zustand der Darmwand für das Gelingen der Vereinigung noch mehr in die Wagschale als bei Anwendung der Naht. Für direkt kontraindiziert erscheint die Anwendung des Knopfes bei der Gastroenterostomia anterior, bei Resektionen am Kolon. Sehr zweifelhaft erscheint der Wert bei sämtlichen lateralen Anastomosen, da durch die Naht allemal eine weitere Kommunikation geschaffen werden kann.

E. Stanmore Bishop gibt eine Übersicht über 22 Darmoperationen mit 7 Todesfällen. Drei Fälle werden besonders besprochen, welche zur Klärung der in Betracht kommenden Fragen beitragen sollen. 1) Darmresektion bei inkarzerierter Hernie. Tod infolge von Darmverschluß. Bei der Autopsie ist die Schleimhaut der Nahtstelle ödematös und verlegt die Darmlichtung nahezu vollständig. 2) Pylorusresektion wegen Krebs. Tod am 7. Tage. Die Naht ist an einer Stelle auseinander gewichen und hat sich ein großer subphrenischer Abszeß gebildet. 3) Resektion der Flexura sigmoidea wegen Krebs. Darmvereinigung mittels resorbierbaren Knopfes. Nach anfänglicher Kotentleerung stellten sich die Zeichen des Darmverschlusses ein, und die Kranke ging zugrunde. Die Sektion wurde nicht gestattet, doch hat B. die Überzeugung, daß die Lichtung des Knopfes durch feste Fäkalmassen verlegt wurde. B. erläutert die Fälle dahin, daß die einzelnen Darmabschnitte ein verschiedenes chirurgisches Vorgehen erfordern. Die Hauptgefahr für die Nahtlinie bildet in den oberen Darmpartien die Beschaffenheit des Darminhaltes und namentlich dessen verdauenden Kräfte, abgesehen davon, daß hier die Peristaltik stärker ist. Deshalb sind für die oberen Darmabschnitte resorbierbare Knöpfe indiziert, um die Nahtlinie einigermaßen gegen die Einwirkungen des Darminhaltes zu schützen. Im unteren Teile des Darmes dagegen ist die Anwendung eines Knopfes kontraindiziert. Die Naht muß so gestaltet sein, daß die Lichtung möglichst weit bleibt. B. faßt in der ersten Naht sämtliche Darmschichten und hält diese Art der Naht für nicht gefährlich. Um im Kolon größere Sicherheit zu gewährleisten, soll man der Hauptoperation eine Kolostomie voranschicken, namentlich wo die Darmlichtung durch eine Geschwulst verlegt wird. B. beschreibt einen resorbierbaren Knopf, den er bei der Naht anwendet; den Murphyknopf benutzt er nur, wenn höchste Eile geboten erscheint. Die Methode von Doyen, den Darm abzuquetschen, verwirft B., weil sie ihm hinsichtlich einer späteren Perforation keine genügende Gewähr zu bieten scheint.

Jordan Lloyd hält die einfachste Methode für die beste: die fortlaufende Etagennaht mit gewöhnlichen Nähnadeln und gewöhnlicher Nähseide, »wie sie sich in dem Nähkorbe jeder Hausfrau vorfinden«. Im allgemeinen bevorzugt er die

Digitized by Google

seitliche Anastomose. Bei genügender Übung läßt sich die Naht nahezu ebenso schnell ausführen, wie die Vereinigung auf mechanischem Wege.

Edward Deanesly legt eine doppelte fortlaufende Seidennaht an, deren erste sämtliche Darmschichten faßt.

R. C. Elsworth ist mit dem Murphyknopf zufrieden.

J. Basil Hall ist von allen mechanischen Hilfsmitteln abgekommen und zur einfachen Naht wieder zurückgekehrt, die er in zwei Etagen anlegt. Die innere Nahtreihe faßt sämtliche Darmschichten.

George G. Hamilton erklärt, daß in Liverpool allgemein die Knopfmethode zugunsten der Naht verlassen sei.

Sinclair White teilt die Fälle, in welchen die Darmresektion in Frage kommt, in drei Gruppen. Bei der ersten, welche Darmgangrän, ausgedehnte Verletzungen des Darmes und Mesenteriums, irreponible Intussuszeptionen und bösartige Geschwülste umfaßt, erscheint die End-zu-End-Vereinigung am Platze. Bei der zweiten Gruppe, Resektionen am Magen, Blinddarm, in einigen Fällen auch am Dickdarme betreffend, erscheint wegen des Mißverhältnisses der zu vereinigenden Lichtungen die laterale Implantation als die ideale Methode. Für die Gruppe der lateralen Anastomose bleiben die Fälle übrig von inoperablen bösartigen Geschwülsten des Magens und Darmes, von gutartiger Pylorusstenose und sonst der Behandlung nicht zugänglichen Magengeschwüren. Zur Vereinigung benutzt W. fast ausnahmslos die doppelreihige Naht, nur bei der lateralen Implantation in einigen Fällen den Murphyknopf. Den bedeutendsten Fortschritt der Darmchirurgie sieht er in der Einführung der fortlaufenden Naht, welche Zeit spart und eine bessere Anpassung der Nahtlinie gewährleistet.

A. B. Mitchell zieht die einfache Naht ohne irgendwelche mechanischen Hilfsmittel vor.

Mayo Robson empfiehlt den von ihm angegebenen Knopf, über welchem er die Naht anlegt. Den Murphyknopf hält er für ein gefährliches Instrument, da derselbe gerade in den Fällen, wo er wegen der Zeitersparnis von größtem Werte sein könnte, also bei heruntergekommenen Individuen, oftmals versagt, weil der geschwächte Organismus nicht mehr die Energie besitzt, die erforderlichen Heilungsvorgänge ins Werk zu setzen.

R. sieht im allgemeinen die End-zu-End-Naht in Anwendung unter Zuhilfenahme seines resorbierbaren Knopfes, der eine spätere Kontraktion der Nahtlinie verhindern soll. Bei einer mittels Murphyknopfes angelegten Cholecystenterostomie fand er 3 Monate später die Öffnung geschlossen.

W. H. Horrocks hat die Erfahrung gemacht, daß bei Brand des Darmes beträchtliche brandige Partien invaginiert werden können ohne Gefahr der Verlegung der Darmlichtung.

F. F. Burghard empfiehlt die fortlaufende, sämtliche Schichten fassende Naht.

Edmund Owen stellt fest, daß die Debatte ergeben habe, daß die Anwendung des Murphyknopfes zweifellos an Boden verliert. Er warnt aber, den Wert der Methode zu unterschätzen.

Discussion on the treatment of advanced tuberculous disease of the knee-joint.

G. A. Wright und W. F. Haslam haben über den zur Debatte stehenden Gegenstand eine Rundfrage erlassen, über deren Ergebnis berichtet wird. Die gestellten Fragen betrafen:

1) Indikationen zur Operation.
2) Operationsmethode.
   a. Wahl des Schnittes, b. Verhalten gegenüber der Kniescheibe, c. Verhalten der Ligamenta cruciata.
3) Behandlung der Knochenherde.
4) Anwenduung der künstlichen Blutleere.
5) Drainage.
6) Verband.


Digitized by Google

7) Schienen.
8) Bekämpfung der event. eintretenden Kontrakturen.
9) Behandlung der Flexionsstellung bei fibröser Verwachsung.
10) Mobilität nach Resektion.
11) Verkürzung nach Arthotomie und Resektion.
12) Einfluß des Alters auf die Wahl der Operationsmethode.
13) Direkte Fixation der Knochen bei der Resektion.
14) Schicksal der Kniescheibe bei der Resektion.
15) Primärer Sitz der Erkrankung.

Nach W. sollen operative Maßnahmen getroffen werden, wenn keine Besserung nach dreimonatiger konservativer Behandlung erzielt ist, oder wenn Zeichen von käsigem Zerfalle nachweisbar sind. Kontraindiziert ist die Arthrotomie bei zu weitgehender Erkrankung, namentlich wenn zu der ursprünglichen Erkrankung noch eine septische Infektion hinzugetreten und damit kaum alles Krankhafte zu entfernen möglich ist. Ferner muß das Allgemeinbefinden eine langdauernde Operation gestatten. Die typische Resektion führt W. selten aus, meist nur die Arthrotomie. Die Kniescheibe wird quer durchgesägt, nach der Operation wieder genäht. Die Ligamenta cruciata werden womöglich erhalten, oberflächliche und auch tiefer gehende lokale Knochenherde ausgekratzt oder ausgemeißelt. Meist wird die Operation unter künstlicher Blutleere ausgeführt. Drainiert wird nur, wenn septische Erscheinungen bestanden haben. Auf 3 Wochen kommt das Bein in einen einfachen Schienenverband, bestehend aus einer hinteren und zwei seitlichen Schienen, dann in eine Thomas'sche Schiene, die mindestens 2 Jahre lang getragen wird und die Neigung zu Kontrakturstellungen bekämpft. Bei eingetretener Flexionsstellung und bindegewebiger Verwachsung wird zunächst versucht, durch Extension und elastischen Druck das Glied wieder in Streckstellung zu bringen. Führt das nicht zum Ziele, werden die fibrösen Massen exzidiert. Bei knöcherner Verwachsung entweder lineare oder Keilosteotomie. Auf Beweglichkeit des Gelenkes wird am besten verzichtet. In einem gewissen Prozentsatz der Fälle tritt nach der Arthrektomie eine Verkürzung des Gliedes ein. Byers fand eine solche unter 41 Fällen sechsmal. Bei Kindern führt W. die Resektion überhaupt nicht aus, auch bei Erwachsenen sucht er mit der Arthrotomie und der Entfernung des Krankhaften auszukommen. Die Kniescheibe läßt er zurück, so lange sie nicht selbst erkrankt ist. Bezüglich des primären Sitzes glaubt W., daß die meisten Fälle von Kniegelenkstuberkulose von der Synovialis ihren Ausgang nehmen. Die Anwesenheit latenter Knochenherde hält er für selten. Er meint, die Arthrotomie würde noch in größerem Ansehen stehen, wenn sie immer sachgemäß ausgeführt würde; allerdings stellt sie größere Anforderungen an die Geduld des Operateurs als die typische Resektion.

J. Ward Cousins führt in den seltenen Fällen, in denen ein tuberkulöser Knochenherd in das Innere des Gelenkes durchbricht und eine akute Entzündung hervorruft, die Arthrotomie aus mit nachfolgender Ausspülung des Gelenkes. Bei fortschreitender Gelenktuberkulose kommt nur die chirurgische Behandlung in Betracht, bei Individuen jenseits der Pubertät die Resektion. Eine möglichst dünne Lage Knochen wird von Femur und Tibia abgesägt, die Knochenherde werden mittels Meißels entfernt, die tuberkulöse Kapsel wird exstirpiert. Die Knochenenden werden möglichst fest gegen einander gefügt, die äußere Wunde nahezu völlig vernäht. Bei jüngeren Individuen Arthrektomie. Bei allzu weit vorgeschrittener Tuberkulose führt auch die Resektion nicht zum Ziele, bleibt nur mehr die Amputation übrig.

C. B. Keetley anerkennt keinen Unterschied zwischen Resektion und Arthrektomie, überall kommt es darauf an, sämtliches kranke Gewebe zu entfernen.

Nach K. W. Monsakrat kommen die Flexionskontrakturen nur dann zustande, wenn der Extensionsapparat geschädigt ist. Bei der queren Durchtrennung der Kniescheibe wird die Schädigung vermieden, wenn sie später wieder konsolidiert. K. empfiehlt einen Längsschnitt über die Vorderfläche des Kniegelenkes und die Durchtrennung der Kniescheibe in der Längsrichtung. Die beiden Hälften

Digitized by Google

werden seitlich heruntergeklappt, durch eine Verlängerung des Schnittes nach oben wird der Recessus freigelegt. Um Rezidive zu verhüten, ist eine möglichst lange Ruhigstellung erforderlich. M. verzichtet darauf, eine Beweglichkeit zu erzielen. Er operiert ohne künstliche Blutleere, sorgt aber für exakte Blutstillung.

A. H. Tubby hält die operative Behandlung der Kniegelenkstuberkulose für eine der dankbarsten Aufgaben der Chirurgie. Um die Flexionskontraktur zu verhüten, legt er eine starke Drahtnaht durch die querdurchtrennte Kniescheibe, sowie Femur und Tibia.

Sinclair White hat gefunden, daß die Krankenhauspatienten trotz sorgsamster konservativer Behandlung fast alle zur Operation kommen, und rät zur frühzeitigen Resektion. Das günstigste Resultat der konservativen Behandlung sei ein schwaches, mehr oder minder steifes Gelenk, bei dem die Gefahr vorhanden sei, daß bei den geringsten Schädigungen der Prozeß aufs neue aufflackert; und dieses Resultat sei nur durch eine lange Einbuße von Arbeitsfähigkeit zu erzielen. W. hat 31mal die Resektion ausgeführt. Das Resultat war 28mal eine feste knöcherne, 3mal eine derbe fibröse Vereinigung.

Betham Robinson hält künstliche Blutleere während der Operation für nicht wünschenswert. Bei Erwachsenen der arbeitenden Klasse, namentlich wenn auch der allgemeine Gesundheitszustand Anlaß zu Besorgnissen gibt, ist seiner Meinung nach die Frühresektion, als das sicherste Verfahren, alles Krankhafte zu entfernen, am Platze.

A. B. Mitchell tritt für eine frühzeitigere operative Behandlung ein, als sie jetzt vielfach üblich ist.

H. A. Latimer hält die Resektion gegenüber der Arthrektomie für die überlegenere Operation, weil sie mehr Gewähr dafür bietet, alles Krankhafte zu entfernen.

G. B. Ferguson befürwortet die Resektion bei Erwachsenen, wonach er Femur und Tibia mittels Drahtnaht gegeneinander befestigt.

Edmund Owen kann einen prinzipiellen Unterschied zwischen Resektion und Athrektomie nicht finden, in manchen Fällen ist schwer zu entscheiden, unter welchem Namen die stattgehabte Operation zu rubrizieren ist. Auch er will das konservative Verfahren nicht zu weit getrieben wissen. Andererseits bekennt O., daß er die Resultate der Resektion denn doch nicht so schön findet, wie das von manchem der Vorredner geäußert worden sei. Das dadurch entstehende steife Glied sei doch oft recht hinderlich; und so manchem Kranken werde mit der Amputation ein besserer Dienst erwiesen als mit der Resektion.

Jordan Lloyd hält die Resektion bei noch jugendlichen Erwachsenen für eine sehr dankbare Operation. Bei Kindern gibt sie weniger gute Resultate, weil bei diesen die Gefahr einer späteren Flexionskontraktur eine größere ist, und weil vielfach Wachstumsstörungen eintreten.

Whright erwidert auf einige Punkte. Namentlich wendet er sich gegen diejenigen, welche die operative Behandlung in ausgedehntem Maße befürworten. W. hält die Operation in etwa 10% der Fälle für erforderlich. Ob durch die Längsinzision der Gefahr der Kontraktur vorgebeugt wird, erscheine fraglich. Und er widerspricht der Anschauung, daß die Amputation der Resektion vorzuziehen sei.

J. Basil Hall: A new route for posterior gastro-jejunostomy.

H. hat bei Gastroenterostomia posterior das Lig. gastro-colicum stumpf durchtrennt und durch die gemachte Öffnung eine Darmschlinge mit dem Magen in Berührung gebracht. Daß die Schlinge dabei ihre Lage vor dem Colon transversum erhält, ist belanglos. Er berichtet über 12 Fälle, in welchen er die Operation mit gutem Erfolg ausgeführt hat. Als Vorteil des Verfahrens rühmt er die leichte Ausführbarkeit.

McAdam Eccles: One danger of gastro-enterostomy.

Bei einem 64jährigen Manne, der an einer Magendilatation litt, führte E. die hintere Gastroenterostomie aus. Die Operation verlief glatt, nur war der Pylorus ziemlich stark fixiert, so daß der Magen sich nicht so leicht hervorziehen ließ.

Digitized by Google

Bis zum 11. Tage ging alles gut, als der Kranke anfing zu fiebern und zu brechen. Es traten dann Magenblutungen auf, und am 14. Tage ging Pat. unter einer profusen Hämorrhagie zugrunde. Bei der Sektion fand sich ein abgekapselter Abszeß zwischen Magen und Leber. Der Pylorus war durch zahlreiche alte Verwachsungen nach der Leber zu fixiert; an der Vorderfläche des Duodenum fand sich ein Bluterguß. Der Pylorus ließ nur die Fingerkuppe durch, direkt hinter ihm fand sich ein großes, ringförmiges Geschwür, welches die ganze Wand durchsetzt und die Art. hepatica arrodiert hatte. E. glaubt, daß die Blutung auf die Manipulationen zurückzuführen ist, welche erforderlich waren, um den Magen genügend vorziehen zu können.

Diskussion: Sinclair White führt immer die Gastroenterostomia anterior aus, weil solche Ereignisse, wie Eccles deren eins geschildert hat, immer bei der Gastroenterostomia posterior zu befürchten sind.

Mitchell glaubt nicht, daß das Verfahren von Hall irgendwelche Vorteile bietet. Ferner ist er der Ansicht, daß die Gastroenterostomie bei Geschwür zu häufig ausgeführt werde. In vielen Fällen käme man damit aus, das Geschwür einzufalten.

Keetley glaubt, daß die vorgeschlagene Methode der Gastroenterostomia posterior die Nachteile der anterior bietet; nach der letzteren sei häufig eine sehr hartnäckige Obstipation zu verzeichnen.

Openshaw hat dasselbe Verfahren wie Hall angewendet und glaubt, daß demselben doch Vorzüge inne wohnen. **Weiss** (Düsseldorf).

(Schluß folgt.)

---

27) **Albers-Schönberg.** Technische Neuerungen.

(Fortschritte auf dem Gebiete der Röntgenstrahlen Bd. VII. Hft. 3.)

Verf. teilt eine Reihe von Vervollkommnungen in der Anwendungsweise einer Kompressionsblende und Verbesserungen der Technik bei Ellbogen-, Schultergelenks- und Brustaufnahmen mit. Für die Darstellung der Lendenwirbelsäule benutzt er neuerdings eine Kompressionsblende, deren Blendenrohr einen rechteckigen Querschnitt hat.

Besondere Aufmerksamkeit wendet A.-S. den Schutzvorrichtungen gegen Einwirkungen der Bestrahlung auf den Untersucher an. Näheres über dieselben siehe d. Bl. 1903 p. 637. Schmerzen in den Augen und Brennen der Gesichtshaut, die sich früher nach längeren Schirmuntersuchungen bei dem Verf. einstellten, hat er seit Anwendung der dort empfohlenen Bleiglasplatte nicht mehr verspürt.

Nach Walter (Fortschritte auf dem Gebiete der Röntgenstrahlen Bd. VII Hft. 3 p. 150) besitzen die außerhalb der Röhre entstandenen Sekundärstrahlen eine wesentlich höhere (2—3 Nummern seiner Härteskala) Penetrationskraft; es erscheint somit die von A.-S. empfohlene Vorsicht dem Ref. nicht übertrieben, um so weniger, als nach den bisherigen Mitteilungen über nachteilige Wirkungen durch Röntgenstrahlen anzunehmen ist, daß dieselben erst zu einem kleinen Teile bekannt sind. **Matthias** (Königsberg i. Pr.).

28) **Exner.** Eine neue Hängeblende mit Röntgenröhre.

(Fortschritte auf dem Gebiete der Röntgenstrahlen Bd. VII. Hft. 3.)

E. beschreibt ein mit Revolverblende versehenes Röhrenbrett, das, mit Drahtseilen in Rollen equilibriert aufgehängt, zur Radioskopie, Radiographie und Radiotherapie verwendet wird. Daß es sich in seinen Leistungen, wie Verf. meint, der Orthodiaskopie nähern soll, will dem Ref. nicht einleuchten; hierzu fehlen einmal ein auf der gegenüberliegenden Seite des zur Untersuchung stehenden Objektes befindlicher Festpunkt für den normalen Strahl, zweitens eine Führung für das Röhrenbrett, welche die Verschiebung desselben nur in seiner Ebene gestattet, mithin die Grundbedingungen für die Orthoradioskopie. Auch ist der Mangel einer Unschädlichmachung der seitlich und rückwärts gerichteten Sekundärstrahlung

Digitized by Google

nach den gerade im vorliegenden Hefte der »Fortschritte« von Albers-Schönberg und Walter gemachten Mitteilungen geeignet, Bedenken gegen das sonst so handliche Instrument zu erwecken. **Matthias** (Königsberg i. Pr.).

29) **Loeper et Louste.** Recherche des cellules néoplasiques dans le sang. Néocytémie.

(Société de biologie 1904. Januar 30.)

Verff. stellten Untersuchungen über das Vorhandensein von Geschwulstzellen im Blute bei bösartigen Geschwülsten an, indem sie die roten Blutkörperchen durch Essigsäure auflösten und die übrigen Zellen zentrifugierten. Das Resultat war negativ bei lokalisierten Epitheliomen, positiv bei einer Anzahl von Sarkomen; zahlreiche Geschwulstzellen in einem einzelnen Präparate wurden bei einer allgemeinen Sarkomatose gefunden, mehrere bei einem Schultersarkom, vereinzelte bei einem Halssarkom. Die Differentialdiagnose gegenüber den verschiedenen Formen der Leukocyten ließ sich sicher durchführen.

Es findet also im Blute Sarkomatöser unter Umständen eine anhaltende oder vorübergehende Durchwanderung von Geschwulstzellen statt; vielleicht sind die im Blute festgestellten pigmentierten Zellen bei Melanosarkom ebenfalls Geschwulstzellen. **Mohr** (Bielefeld).

30) **Janssen.** Zur Kenntnis der Arthritis chronica ankylopoëtica.

(Mitteilungen a. d. Grenzgebieten der Medizin u. Chirurgie Bd. XII. Hft. 5.)

J. gibt eine sehr genaue makro- und mikroskopische Beschreibung der Gelenkveränderungen in zwei Fällen der genannten Krankheit, deren Sonderstellung gegenüber dem chronischen Gelenkrheumatismus und der Arthritis deformans betont wird. Es war meist eine völlige knöcherne Verschmelzung der Gelenkteile erfolgt, die Markräume des einen Knochens gingen direkt in die des anderen über, Knorpel und Gelenkspalt waren völlig geschwunden.

Haeckel (Stettin).

31) **Vinai.** La cura del lupus colle correnti ad alto frequenze.

(Giorn. d. R. Accad. di Torino 1903. Nr. 11.)

V. hat zwei Fälle von Lupus vulgaris, welche vorher jeder Behandlung getrotzt hatten, durch lokale Applikation hochfrequenter (Arsonval'scher) Ströme geheilt. Die Wirkung ist auf den vereinten Einfluß dieser Faktoren zurückzuführen: Licht, Hitze und Vasokonstriktion mit nachfolgender Gefäßdilatation.

E. Pagenstecher (Wiesbaden).

32) **Presta et Taruella.** Traitement de l'érysipèle par la levure de bière.

(Revue franç. de méd. et de chir. 1904. Nr. 8.)

Verff. behandelten 24 Fälle von Erysipelas mit trockener Bierhefe (4—6 Kaffeelöffel in 24 Stunden), und zwar mit gleichmäßig gutem Erfolge. Setzte die Behandlung sofort ein, so trat die Austrocknung und der Temperaturabfall meist am 3.—4. Tage ein. Bei den innerhalb der ersten 40 Stunden behandelten Fällen sah man regelmäßig eine Hemmung der Ausbreitung; nach höchstens 6 Tagen war die lokale Schwellung und Rötung verschwunden, und die Abschuppung begann. Selbst in vorgeschrittenen und schweren Fällen mit starken Allgemeinerscheinungen war noch ein deutlicher Erfolg vorhanden. Am raschesten gingen immer die allgemeinen Symptome zurück. **Mohr** (Bielefeld).

33) **Aronheim.** Ein Fall von ausgedehnter Phlegmone, verursacht durch subkutane Injektion einer Kokain-Adrenalinlösung bei einem 70jährigen Manne.

(Münchener med. Wochenschrift 1904. Nr. 14.)

A. glaubt, da er bei der Operation streng aseptisch verfahren, die Nadel und Spritze durch Auskochen und die frische Kokain-Adrenalinlösung gleichfalls steri-

Digitized by Google

lisiert hatte, die schwere Phlegmone auf das hohe Alter des Pat. und das gefäßverengernde Adrenalin zurückführen zu müssen und warnt deshalb vor der Infiltrationsanästhesie bei alten Leuten. (Nach B. Müller soll der Chloretongehalt der offizinellen Adrenalinlösungen die Ursache von Eiterungen sein. Ref.)

Kramer (Glogau).

34) **Bakes.** **Zur Frage der mechanischen Netzverlagerungen bei Trendelenburg'scher Position.**

(v. Langenbeck's Archiv Bd. LXXII. Hft. 3.)

B. veröffentlicht die Krankengeschichte eines Equilibristen, bei welchem sich infolge seines Berufes, in welchem er alle seine Produktionen auf den Händen gehend ausgeführt hatte, eine Verlagerung des ganzen Netzes nach oben in den subhepatischen Raum und Fixation daselbst durch Verwachsungen ausgebildet hatte. Durch operativen Eingriff wurden die Beschwerden beseitigt. Die Entstehungsweise erklärt Verf. in derselben Weise, wie die von Kraske auf dem vorjährigen Chirurgenkongreß beschriebene Netzverlagerung bei Trendelenburg'scher Hochlagerung, bei deren vorsichtiger Anwendung er selbst allerdings noch keine Unannehmlichkeiten erlebt hat. **E. Siegel** (Frankfurt a. M.).

35) **Pape.** **Über Hernia diaphragmatica vera mit einem durch die Leberanlage gebildeten Bruchsack.**

Inaug.-Diss., Leipzig, 1904.

Beschreibung eines Falles von wahrem, linksseitigem Zwerchfellbruch be einem Neugeborenen bei linksseitigem Defekt der ganzen hinteren Zwerchfellhälfte. Der Bruchsack bestand aus Pleura costalis und einer glatten, glänzenden Membran, an deren Bildung sich außer dem Bauchfell hauptsächlich ein platter, zungenförmiger Fortsatz des linken Lappens der im übrigen stark vergrößerten Leber beteiligte. Im Bruchsacke lag, ohne mit ihm Verwachsungen eingegangen zu haben, Magen, Duodenum, Dünn- und Dickdarm (mit Ausnahme des untersten Abschnittes des Colon descendens) und Milz. Die Entstehung des Defektes wird auf ein Ausbleiben der Anlage des dorsalen muskulösen Zwerchfellanteiles linkerseits zurückgeführt; der Bruchsack ist aus der Anlage des linken Leberlappens im Septum transversum (His) entstanden. **Engelhardt** (Gießen).

36) **Dandois.** **Egaropile (tumeur formée des cheveux) moulé sur l'estomac et le duodenum, enlevé avec succès à une jeune fille de 17 ans.**

(Bull. de l'Acad. Roy. de méd. de Belg. 1903. Nr. 12.)

Der obige Haarballen wog über 1 kg; er bildet einen förmlichen Ausguß des Magens und ganzen Duodenums, hat somit eine große Kurvatur, 45 cm lang, sein größter Umfang = 28 cm. Er besteht aus braunen Haaren, analog denjenigen der Kranken. Das untere Duodenalende ist von Galle gelb verfärbt, die ganze Portio duodenalis mißt 15 cm Länge. Der Form des Haarballens analog muß der Magen eine nicht quere, sondern fast senkrechte Richtung gehabt haben. Der Haarballen wurde durch Gastrotomie glücklich entfernt. Heilung in etwa drei Wochen.

Baudamant (Journ. de méd. 1779) beschrieb den ersten Haarballen beim Menschen. Fenwick (Brit. med. journ. 1902) stellte 24 Fälle zusammen; die meisten betreffen Sektionen, bei denen der Haarballen gefunden wurde. Schönborn (1883) entfernte den ersten Haarballen durch die Gastrotomie; die Diagnose war auf Wanderniere gestellt worden. Weitere operative Fälle sind von Thornton 1886, Jacobson 1902, Day 1901, Stelzner 1896 und Paton 1902 beschrieben. **E. Fischer** (Straßburg i. E.).

Originalmitteilungen, Monographien und Separatabdrücke wolle man an *Prof. E. Richter* in Breslau (Kaiser Wilhelmstraße 115), oder an die Verlagshandlung *Breitkopf & Härtel*, einsenden.

Druck und Verlag von Breitkopf & Härtel in Leipzig, Nürnbergerstraße 36/38.

Digitized by Google

Zentralblatt
für
CHIRURGIE

herausgegeben
von

E. von Bergmann, in Berlin, **F. König**, in Berlin, **E. Richter**, in Breslau.

Einunddreifsigster Jahrgang.

Wöchentlich eine Nummer. Preis des Jahrganges 20 Mark, bei halbjähriger Vorauszahlung. Zu beziehen durch alle Buchhandlungen und Postanstalten.

Nr. 21. **Sonnabend, den 28. Mai.** **1904.**

I.

Eine Nahtmethode zur Vermeidung von versenkten Nähten bei der Bassini'schen Operation.

Von

Dr. Robert Porges,

gewesener I. Assistent des Professor Hochenegg.

Nach allgemeiner klinischer Erfahrung ergibt die Radikaloperation der Hernia inguinalis nach Bassini im allgemeinen ausgezeichnete Resultate. Man rechnet als durchschnittliche Heilungsdauer ungefähr drei Wochen. Nach dieser Zeit werden die Fälle als geheilt entlassen und werden so bezeichnet, wenn auch eine Nahteiterung noch bestehen sollte.

Digitized by Google

Nun sind die Fälle leider gar nicht so selten, bei welchen es trotz peinlichster Beobachtung aller Vorsichtsmaßregeln dennoch zu solchen Nahteiterungen kommt. So beobachtete ich in meiner Stellung als chirurgischer Spezialarzt der Wiener Bezirkskrankenkasse allein im verflossenen Jahre (1903) 18 Fälle von Nahteiterung nach Bassini-Operationen, die in Wiener chirurgischen Kliniken und Abteilungen ausgeführt wurden. Dadurch wurde die Heilungsdauer um 6 bis 14 Wochen verlängert. Dies ergab somit für diese Pat., die der Arbeiterklasse angehören, außer den physischen Leiden einen effektiven Arbeitsentgang von 180 Wochen, resp. für die Wiener Bezirkskrankenkasse eine Mehrauslage von ca. 2000 Kronen. Dabei ist noch zu berücksichtigen, daß gewiß eine größere Anzahl solcher Fälle von den Rayonsärzten behandelt wurde und sich so meiner

Fig. 1.

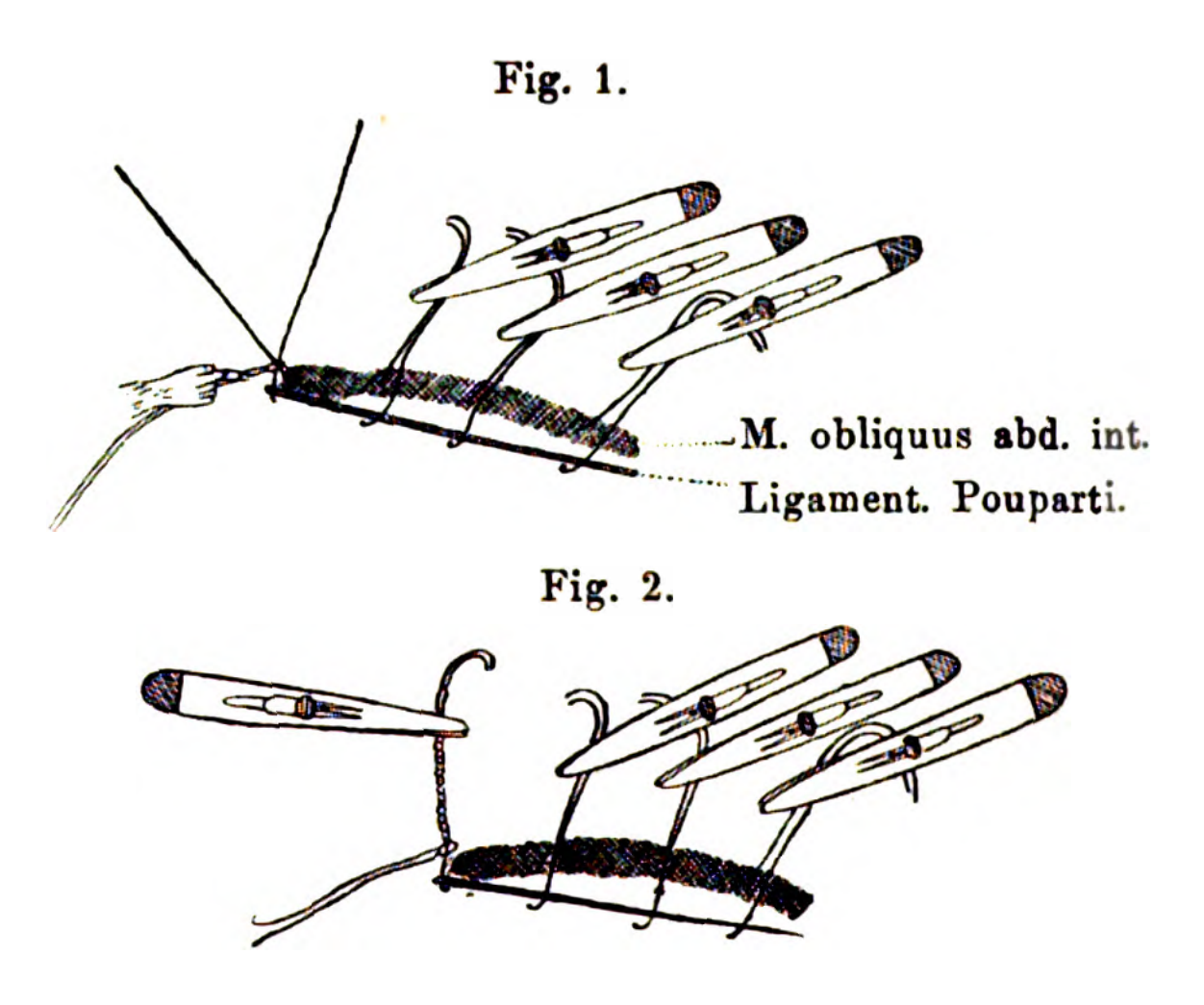


Fig. 2.

Kenntnis entzog. Es ist mir bekannt, daß der Chefarzt einer der größten Krankenkassen Wiens sich mit der Idee herumtrug, den Mitgliedern von der Operation des Leistenbruches abzuraten. Er ist zwar aus selbstverständlichen Gründen von dieser Idee abgekommen; es ist jedoch dieses Faktum wieder beweisend, wie häufig auch dort derartige Nahteiterungen vorkommen und wie stark auch diese Krankenkasse dadurch in Mitleidenschaft gezogen ist.

Der Übelstand, hervorgerufen durch Eiterung der tiefen Nähte bei Bassini, wurde schon frühzeitig erkannt, und es wurden von verschiedenen Autoren, so Jonescu und Roux, Methoden zur Vermeidung versenkter Nähte angegeben, die jedoch wegen ihrer Kompliziertheit in die Praxis keinen Eingang fanden.

Ich habe nun ein einfaches Verfahren erdacht, welches es ermöglicht, versenkte Fäden vollkommen zu vermeiden.

Die Operation wird genau nach der Vorschrift Bassini's ausgeführt. Die tiefen Nähte, welche den Musculus obliquus abdominis

Digitized by Google

internus und Ligamentum Pouparti vereinigen sollen, werden angelegt und, nicht geknotet, mit Schiebern armiert. Hierauf wird der Schieber des ersten Fadens abgenommen, derselbe gekreuzt und gespannt gehalten, wodurch die früher erwähnten Gebilde vereinigt bleiben. Der Assistent legt nun an der Kreuzungsstelle mit einem Seidenfaden (Seide Nr. 1, die früheren Fäden Seide Nr. 3) einen festen Knoten an und hält diesen so lange gegen das Ligamentum Pouparti (Fig. 1), bis der Bassini-Faden 8 bis 10mal im Sinne des Uhrzeigers gedreht wurde, wodurch der Seidenknoten an dem Hinauf-

Fig. 3.

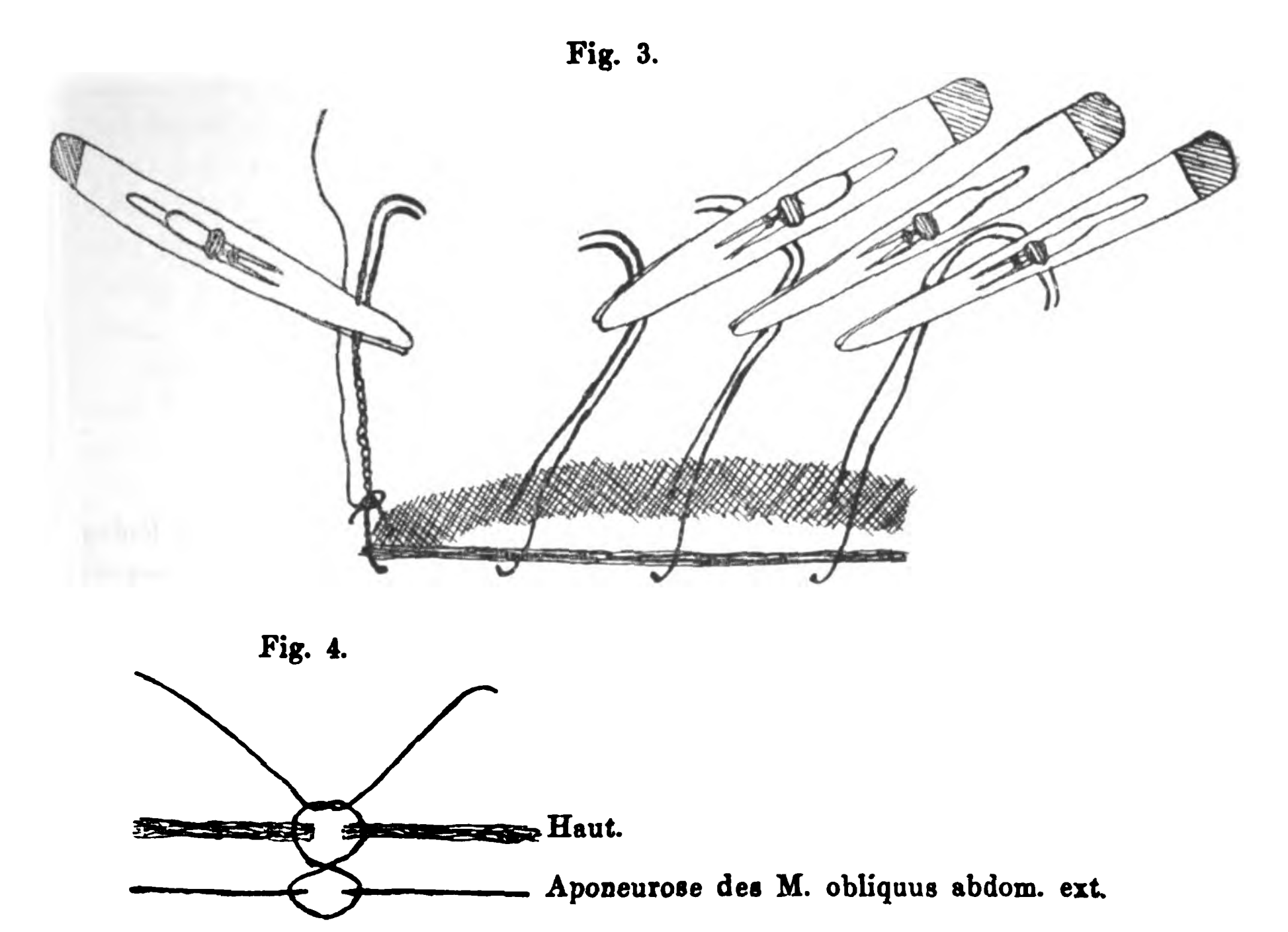


Fig. 4.

rutschen gehindert wird (der gedrehte Faden ist nämlich dicker) und die vereinigten Gewebsteile eng verbunden bleiben. 4 cm vom Knoten weg wird der gedrehte Bassini-Faden in einen Schieber gefaßt. Das eine freie Ende des den Knoten bildenden Fadens wird knapp am Knoten abgeschnitten, während das andere Ende in den Schieber mitgefaßt wird (Fig. 3). Die anderen Bassini-Nähte werden in gleicher Weise versorgt, mit Schiebern armiert und aus der Wunde geleitet.

Um die versenkten Nähte in der Aponeurose des Musculus obliquus abdominis externus zu vermeiden, wird Haut und Aponeurose mit Achtertouren genäht. Kleinere klaffende Stellen der Haut werden dann noch durch Hautnähte vereinigt.

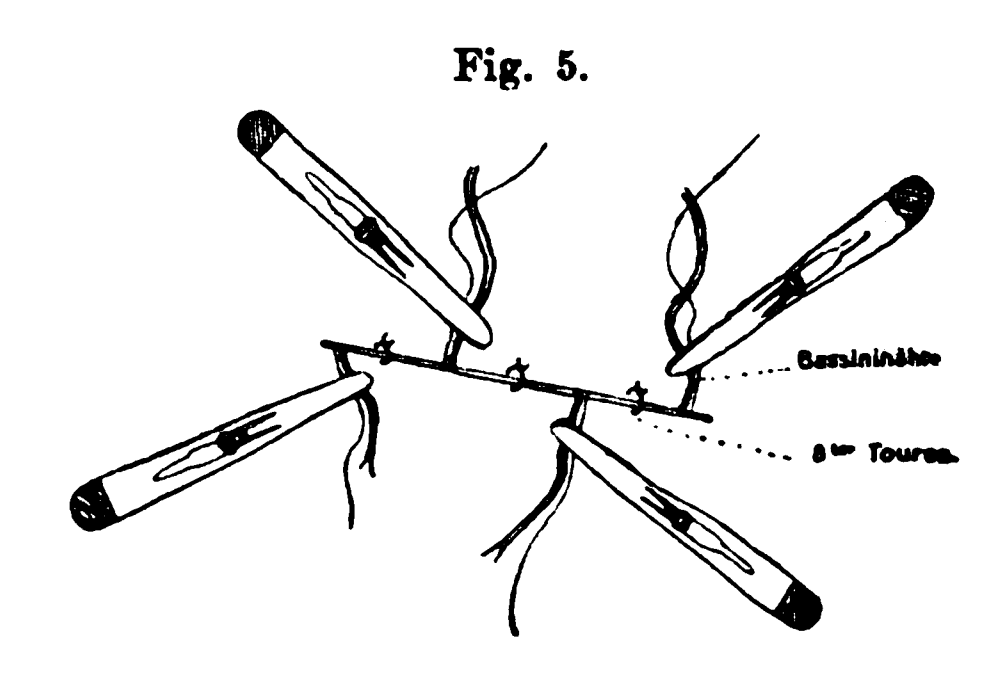
Alle tiefen Nähte führen somit nach außen, so daß die geschlossene Wunde folgendes Bild zeigt (Fig. 4).

Digitized by Google

Durch Unterlage der Schieber mit Verbandstoff wird die Haut vor Dekubitus geschützt.

Wenn keine Eiterung eintritt, so kann man die Nähte am 10. Tage nach der Operation, sonst aber die betreffende eiternde Naht früher entfernen. Die Entfernung der Bassini-Nähte wird nun so vorgenommen, daß man den Schieber öffnet und mit diesem bloß den dünnen Faden fixiert. Hierauf dreht man den vorher im Sinne des Uhrzeigers gedrehten Faden 8 bis 10mal zurück. An der Lockerung des Fadens merkt man, daß die Drehung aufgehoben ist. Hierauf schneidet man das eine Ende des Bassini-Fadens an der

Fig. 5.



Hautoberfläche ab, nimmt das andere Ende mit dem dünnen Faden zugleich in den Schieber und zieht an. Leicht gehen nun sowohl Bassini-Faden als auch dünner Seidenfaden (mit Knoten) aus der Tiefe heraus.

Ich hatte Gelegenheit, in der Abteilung des Herrn Professor Hochenegg einen doppelseitigen Bassini auf diese Weise zu machen, und habe mich überzeugt, daß bei geringer Übung die Operation ohne Zeitverlust auszuführen ist, daß die Fäden wirklich gut halten und leicht zu entfernen sind.

Es ist einleuchtend, daß die gleiche Methode überall dort, wo man versenkte Nähte vermeiden will, Anwendung finden kann.

Ich empfehle den Chirurgen das Verfahren zur Nachprüfung.

II.

Beitrag zur radikalen Operation bösartiger Neubildungen der Blase.

Von

Dr. A. A. Berg,

Adjunkt am Mount Sinai Hospital, Neuyork.

Unter radikaler Operation eines bösartigen Krankheitsprozesses verstehen wir die gründliche Entfernung der primären Neubildung samt allen infizierten Lymphgefäßen und Lymphdrüsen. Die Prognose

Digitized by Google

ist immer von der Gründlichkeit der Exzision abhängig. Bei den bisher vorgeschlagenen Operationen bösartiger Tumoren der Blase fehlt durchwegs jeder Hinweis auf die rigorose Entfernung der internen iliakalen Lymphgefäße und Drüsen, und so können diese auf die Bezeichnung radikal keinen Anspruch erheben. Eine Dauerheilung des Krankheitsprozesses steht von denselben nicht zu erwarten.

Autor beschreibt an der Hand von zwei Fällen eine tatsächlich radikale Operation zur Entfernung bösartiger Neubildungen der Blase samt Drüsen und Lymphgefäßen. Dieselbe ist namentlich in Fällen von Entartung der hinteren Wand und des Fundus der Blase anwendbar.

Die Ureteren werden vor Beginn der Narkose katheterisiert. Operation in tiefer Narkose. 3 Zoll lange Inzision in der Medianlinie vom Symphysenrand aufwärts. Pat. wird nun in Trendelenburgsche Lage gebracht und Dünndarm sowie Bauchhöhle werden mit heißen Kompressen verpackt; über diese kommt noch eine Lage trockener Gaze.

Nunmehr wird das Peritoneum des Beckenbodens gespaltet, und zwar bei Frauen von der Reflexionsstelle an der hinteren Blasenwand bis zur Cervix, beim Mann an der vorderen Fläche des Douglas und vom Beckenboden bis zur Bifurkationsstelle der Art. iliaca comm. und stumpf abpräpariert; der den Katheter enthaltende Harnleiter, welcher hier dem Peritoneum adhärent verläuft, wird leicht identifiziert. Man kann ihn sofort bis zur Blase verfolgen und von seinem Verlaufe Notiz nehmen. Hierauf werden die Drüsen und Lymphgefäße der Art. iliaca interna entlang samt dem umgebenden losen Bindegewebe an beiden Seiten bis hinunter zur Blase lospräpariert. Dabei kann, namentlich in der Nähe der Blase, eine bedeutende venöse Blutung eintreten, die jedoch durch Tampons leicht zu stillen ist; wenn das Lospräparieren übrigens stumpf geschieht, so wird die Blutung kaum größere Dimensionen annehmen.

Die im Wege liegenden wichtigeren Organe sind: die leicht identifizierbaren Ureteren, die Art. und V. iliaca interna, welche gleichfalls ohne Schwierigkeit erkennbar sind; bei Frauen die Art. uterina, welche den Ureter an der oberen Kante der Cervix kreuzt; beim Manne Vesiculae seminales und Vas deferens. Der Plexus venosus prostatae beim Manne liegt hinter dem Operationsfeld und kommt nicht in Betracht, es sei denn, die Vorsteherdrüse wäre gleichfalls in Mitleidenschaft gezogen.

Ist der Ureter krebsig entartet, so wird er mit den Drüsen und Lymphgefäßen zugleich losgetrennt, reseziert und nachträglich wieder in die Blase eingepflanzt. Er soll nicht zu genau aus seinem Bindegewebsbette herausgeschält werden, denn aus letzterem erfolgt die Blutzufuhr, deren Abschneiden Nekrose nach sich ziehen könnte.

Nach Entfernung der Drüsen und Lymphgefäße wird der Beckengrund lose tamponiert, hierdurch die Blutung gestillt und einer In-

Digitized by Google

fektion vorgebeugt. Durch Tampons ist das Bauchfell vor Verunreinigung zu schützen.

Nun wird die Blase im gesunden Gewebe, und zwar über der Grenze der Neubildung eröffnet, mit Hilfe von Schwämmen trocken gewischt und die Oberfläche des Tumors mit reiner Karbolsäure oder dem Paquelin gründlich kauterisiert. Es folgt die breite Exzision der Geschwulst; ist das untere Ende des Ureters involviert, wird es mitreseziert. Blutung aus der Blasenwand wird durch Klammer oder Ligatur leicht gestillt. Ist der Ureter teilweise entfernt worden, so wird nun das Proximalende des Stumpfes am Gipfel der Blase implantiert, und zwar entweder intra- oder extraperitoneal. Jedenfalls ist es nicht angeraten, den Ureter in die Inzisionslinie zu implantieren, da die Vereinigung der Nähte nicht immer eine vollkommene ist und es dann zur Sickerung kommt.

Es folgt nun das Vereinigen der Blasenwand in zwei Reihen, Catgutnaht für die Mucosa und Cushing's Matratzenseidennaht für die Muscularis. Drainage des Beckengrundes mit Gaze, bei Frauen durch die Vagina, beim Manne durch eine perineale Gegenöffnung zwischen Mastdarm und Vorsteherdrüse. Das Beckenperitoneum wird oberhalb der Gazedrainage seiner ganzen Länge nach vereinigt. Bauchnaht ohne Drainage.

Die Vorteile der Operation mögen im folgenden hervorgehoben werden: Man bekommt den möglichst freiesten Zugang zu Tumoren der hinteren Wand oder des Fundus der Blase. Es ist dies der einzige Weg zur Entfernung der erkrankten Lymphgefäße und Drüsen entlang der Art. iliaca interna. Wir sind in den Stand gesetzt, den Ureter zu entfernen, im Falle derselbe mitaffiziert ist, und ihn entweder wieder in die Blase oder in den Ureter der anderen Seite zu implantieren. Minutiöse Vereinigung der Blasenwand ist leichter zu bewerkstelligen. Es ergibt sich die Möglichkeit einer ausgezeichneten Drainage nach abwärts.

Ein möglicher Einwand gegen die Operation ist der, daß der Kranke einer größeren Infektionsgefahr ausgesetzt ist, wie bei der extraperitonealen Resektionsmethode. Das kann nicht geleugnet werden; da jedoch auf dem letzteren Wege Drüsen und Lymphgefäße nicht entfernt werden können, so heißt es entweder auf eine radikale Heilung des Blasenkrebses verzichten, oder die größere Gefahr mit in den Kauf zu nehmen. Die Infektionsgefahr kann aber auf ein Minimum reduziert werden. Die Blase wird nicht eher eröffnet, als nach Entfernung der Drüsen, Lymphgefäße und des gesamten krebsigen Gewebes; das Bindegewebe wird sodann mit Jodoformgaze verpackt. Die Blase wird sofort nach Eröffnung trocken gewischt und die krebsige Fläche kauterisiert. Der Blutverlust ist ein minimaler. Der Darm ist weder exponiert, es wird an ihm nicht herumhantiert, so daß auch Chok nicht zu befürchten steht, selbst wenn die Operation sich in die Länge zieht. In den zwei Fällen des Autors dauerte die Operation zweieinhalb resp. drei Stunden,

Digitized by Google

ohne daß Chok eingetreten wäre. Allerdings muß zugestanden werden, daß das Präparieren im Beckengrunde keine leichte Arbeit ist. Wenn man jedoch gleich am Anfang das Beckenperitoneum bis hinauf zur Bifurkationsstelle der Iliaca communis stumpf abschält und den Ureter bloßlegt, so ist das weitere Vordringen wesentlich erleichtert. Das vor der Inzision zu bewerkstelligende Katheterisieren der Harnleiter trägt natürlich viel zur raschen Identifizierung der Ureteren bei.

Autor betont, daß die Möglichkeit einer permanenten Heilung ihn zur Ausführung der Methode ermutigt habt. Er stüzt seine Erfahrungen auf zwei seit Jahresfrist operierte Fälle, die in folgendem kurz zu Wiedergabe gelangen.

Fall 1 betrifft eine 32jährige Frau mit Karzinom der Blase, des Uterus, der Vagina und Ligamenta lata. Die verhältnismäßige Jugend der Pat. veranlaßte Autor, den radikalen Weg zur Heilung einzuschlagen. Nach erfolgter Hysterektomie und Exstirpation der internen iliakalen Lymphgefäße und Drüsen wurde die linke Hälfte des Fundus, die linke hintere Fläche, sowie die linksseitige Uretermündung entfernt. Der linke Ureter wurde sogleich in die höchste Stelle der Blase implantiert. Vereinigung des Blasendefektes durch zwei Nahtreihen; Drainage des Beckengrundes nach abwärts; vollständiger Verschluß des Peritoneums, komplette Bauchnaht. Ungestörter Verlauf. Acht Monate später Rezidiv im Becken. Pat. hatte 25 Pfund zugenommen, verlor aber 5 davon in den letzten zwei Monaten.

Fall 2 betrifft eine Frau mit ausgebreitetem Karzinom der rechten hinteren Blasenwand, der rechten Fundushälfte und der rechtsseitigen Uretermündung, kompliziert mit Fibromata uteri. Einleitende Hysterektomie; interne iliakale Lymphgefäße und Drüsen werden leicht entfernt. Nach Eröffnung der Blase zeigt sich, daß das Karzinom bis zur Urethra hinunterreicht. Eine breite Exzision hätte die Entfernung des hinteren Drittels der Harnröhre nötig gemacht, was unausbleiblich zu Inkontinenz führen mußte. Die Exstirpation wäre ganz leicht vor sich gegangen, doch wurde in Anbetracht der Ausbreitung des Leidens und der drohenden Inkontinenz von einem radikalen Eingriff Abstand genommen und die krebsige Masse bloß mit dem Paquelin kauterisiert. Dauerkatheter in die Blase; Blasenwandnaht in zwei Reihen; Drainage per vaginam; Peritoneal- und Bauchnaht ohne Drain. Ungestörter Heilungsverlauf.

---

1) **B. Walter.** Über die Färbungen stark gebrauchter Röntgenröhren.

(Fortschritte auf dem Gebiete der Röntgenstrahlen Bd. VII. Hft. 3.)

W. hat die für alle, welche viel mit Röntgenröhren zu arbeiten genötigt sind, wichtige Tatsache festgestellt, daß die Färbung viel gebrauchter Röhren nicht, wie bisher wohl allgemein angenommen wurde, lediglich durch Ablagerung fein verteilter Metalle, vornehmlich Platin, auf der Innenfläche des Glases bewirkt wird. An Fragmenten solcher stark violett gefärbter Röhren konnte W. nachweisen, daß das Glas die fragliche Farbe in seiner ganzen Dicke zeigt, daß ferner die Färbung desselben Ursprunges ist, wie die auch von außerhalb der Röhre befindlichen Gläsern und Salzen unter dem Einfluß von Röntgenstrahlen oder der Strahlen des Radiums

Digitized by Google

angenommene. W. unterscheidet zwischen dieser durch Röntgenstrahlen bewirkten violetten Färbung des Glases und der durch Auflagerung zerstäubten Metalles bedingten; letztere zeichnet sich durch Mannigfaltigkeit der Farben aus und erinnert bei einer gewissen Dichte der aufgelagerten Schicht an die »Farben dünner Blättchen«. Diese, welche ein Zeichen dafür ist, daß häufige Entladungen im Sinne der Schließungsinduktion die Röhre passiert haben, ist dem Bestand einer brauchbaren Röhre gefährlich, da sie ihren Härtegrad durch Absorption von Gasen steigert, während die Violettfärbung des Glases als Maßstab für die Energiemenge dienen kann, welche von einer Röhre im Laufe der Zeit ausgegangen ist. Daß Röhren mit starker Violettfärbung zugleich hart sind, beruht darauf, daß jede Röhre auch ohne erhebliche Metallzerstäubung an Härte zunimmt. Die mit Regeneriervorrichtungen versehenen Röhren von Gundelach und Müller können erstaunliche Grade der Violettfärbung aufweisen, ohne deshalb infolge Härterwerdens unbrauchbar geworden zu sein.

Zum Schlusse betont auch hier Verf. die Regel, daß wir Schließungsströme nach Möglichkeit von unseren Röhren fernhalten müssen, um der verderblichen Zerstäubung der Metalle Einhalt zu tun.

Matthias (Königsberg i. Pr.).

---

2) **Credé** (Dresden). Die subkutane Eiweißernährung.

(Münchener med. Wochenschrift 1904. Nr. 9.)

Nach verschiedenen erfolglosen Versuchen mit alten und neuen Eiweißpräparaten hat C. in dem von der Nährstofffabrik Heyden aus Fleisch hergestellten »Kalodal«, welches 95% aufgeschlossene, leicht lösliche Eiweißsubstanzen in leicht assimilierbarer Form und geringe Mengen Fleischsalze (Phosphate usw.) nebst Spuren von Eisen und Kochsalz enthält, eine zur subkutanen Eiweißernährung geeignete Substanz gefunden. Dieselbe ist leicht löslich in Wasser, koch- und sterilisierbar, lange Zeit haltbar und verursacht bei der Injektion weder, größere Schmerzen noch bei vorsichtiger Anwendung unangenehme Wirkungen auf den Organismus (Nierenreizung). C. gibt in Pausen von 6 Stunden 5 g Kalodal mit 50 g Kochsalzwasser (10%ige Kalodallösung) oder noch besser mit einer Infusion von ca. 500 g Kochsalzlösung, die an zwei Stellen eingespritzt wird. Nur eine ganz minimale Spur von Eiweiß wird mit der vermehrten Harnsäure- und Harnstoffmenge wieder durch die Nieren ausgeschieden, so daß also dem Körper der größte Teil des dargereichten Eiweiß zu gute kommt. — C. hat diese subkutane Eiweißernährung bei zahlreichen, durch Blutverluste erschöpften Kranken, in Fällen von Peritonitis und Ileus, Speiseröhrenkrebs usw. angewandt und war, wenn er auch die Methode für noch verbesserungsfähig hält, mit den erzielten Erfolgen durchaus zufrieden. — Er hat das Kalodal auch bei Darreichung durch den Mund (teelöffelweise in Bouillon usw.) oder durch Klistier bewährt gefunden. — Für die subkutane Darreichung

Digitized by Google

kommt es in sterilisierter 10%iger Lösung in Glasröhren à 50 g in den Handel, die für lange Zeit haltbar bleibt. **Kramer** (Glogau).

---

3) J. Markuse. Über die Bedeutung des Etappenverbandes in der Behandlung der seitlichen Rückgratsverkrümmungen, besonders der habituellen Skoliose.

(Deutsche Zeitschrift für Chirurgie Bd. LXXI. p. 381.)

Durch die Julius Wolff'schen Arbeiten über das Gesetz der Transformation der Knochen und seine Klumpfußbehandlung mittels Etappenverband angeregt, hat sich Verf. in den letzten 18 Jahren der Behandlung der Skoliose nach analogen Prinzipien gewidmet. Er nimmt möglichst energische, und zwar ausschließlich manuale Redressionen der Wirbelsäule vor, deren Erfolg er in einem Gipspanzer fixiert. Nach ca. 4 Wochen Entfernung des Verbandes, erneute Redression, gefolgt von neuer Eingipsung und so fort unter jedesmaliger weiterer Stellungsverbesserung ca. 8 bis 9 Monate lang. Grundsätzlich wurde der Kopf nie mit eingegipst, damit die Wirbelsäule von der wichtigen Funktion, denselben zu tragen, nicht entbunden wurde, auch wurde für tüchtige Körperbewegung und Leistung von Arbeit Sorge getragen. Die von M. geübte Redressionsmethode ist im wesentlichen folgende: Pat., nur mit einem Trikothemd bekleidet und auf einer schmalen Bank sitzend, wird im Beely'schen Rahmen an Kopf und Armen suspendiert, meist so weit, daß er frei schwebend mit dem Gesäß die Bank nicht mehr berührt. Ist forcierte Streckung erforderlich, so wird Pat. mit Gurten an die Bank gebunden, welche ihrerseits fest mit dem Fußboden verbunden ist. Nach Bewirkung der bestmöglichen Extension wird der Gipspanzer angelegt, und während dessen Erstarrung erfolgt die Redression der Brust- und Rippenbuckel, sowie der abnormen Rumpftorsionsstellungen.

M. lobt seine mit der Methode erreichten Resultate, gibt indes keinerlei nähere Angaben, an wie vielen Pat. und mit welchem Erfolg im Einzelfall er sie zu erproben Gelegenheit hatte. Aus diesem Grunde bleibt für den Leser auch die Leistungsfähigkeit des Verfahrens nicht voll ersichtlich. Immerhin wird M. mit seiner Bemerkung Recht haben, daß wir heute viele Fälle, die früher zu Skoliosen dritten Grades rechneten, als solche zweiten Grades werden zählen können, wenn eine energische Redression versucht wird und hierbei eben sich zeigt, daß die Stellungsanomalien noch korrigierbar sind. Die von M. angegebene Methode der Redressierung und der Fixierung aber sind nach Angabe des Autors so einfach, daß er sie für geeignet hält, Gemeingut aller Ärzte, nicht nur der orthopädischen Spezialisten zu werden. **Meinhardt Schmidt** (Cuxhaven).

Digitized by Google

4) **Stembo.** Über die die Expektoration befördernde Wirkung des konstanten Stromes.

(Therapie der Gegenwart 1904. Nr. 4.)

Bei der Behandlung eines Falles von Singultus mit dem konstanten Strom hat S. bemerkt, daß der konstante Strom auch eine die Expektoration befördernde Wirkung habe. Bei näherem Studium und weiterer Anwendung dieser Wirkung des galvanischen Stromes gelang es S. in 10 Fällen therapeutisch gute Resultate zu erzielen, wo andere Expektorantien im Stiche ließen.

Diese Entdeckung S.'s ist, falls sich die Methode weiter bewährt, auch für den Chirurgen wertvoll, indem wir bei älteren, mit Äther narkotisierten Pat., wo uns an einer reichlichen Expektoration viel gelegen ist, ein neues Mittel an die Hand bekommen, wenn andere Mittel versagen.

Die von S. angewandte Methodik ist folgende: Eine 50—60 qcm große, leicht gebogene Kathode wird auf die Hinterfläche des Halses gesetzt, die längliche ca. 30 qcm große Anode auf die Seitenfläche des Halses, und zwar abwechselnd rechts und links oder gleichzeitig zwei Anoden. Stromstärke 2—5 Milliampères, Dauer 3—5 Minuten. Darauf wird unter Belassen der Kathode hinten am Halse eine längliche 50—60 qcm große, biegsame Elektrode auf den unteren Rand der Rippen einige Zentimeter vom Proc. ensiformis entfernt aufgesetzt und ein Strom wie oben beschrieben durchgelassen. Manchmal wird noch eine labile Galvanisation des Rückens hinzugefügt, weil beim Befinden der Kathode auf der Hinterfläche des Halses beim Aufsetzen der anderen Elektrode auf den Rücken ein Hustenstoß ausgelöst wird.

Zur Erklärung der Wirkung nimmt S. eine Reizung des in der Medulla oblongata liegenden Hustenzentrums an, wozu vielleicht noch eine Reizung des N. vagus und laryngeus sup. am Halse kommt. Nebenher kann auch eine chemische Reizung der Rachen- und Kehlkopfschleimhaut und somit reflektorisch der Hustenstoß zustande kommen.

Silberberg (Breslau).

---

5) **Jurewitsch.** Über Lymphangitis pulmonalis und deren Beziehung zum sog. idiopathischen Empyem. (Aus dem Dr. Senckenberg'schen pathologisch-anatomischen Institut in Frankfurt a. M.)

(Münchener med. Wochenschrift 1904. Nr. 11.)

Die von Weigert beschriebene Lymphangitis pulmonalis ist im Institut dieses Forschers Gegenstand der mikroskopischen Untersuchung J.'s gewesen, der in den Lymphgefäßen der Lunge neben Schädigung ihrer Wand (Zerstörung des Endothels) Anhäufung von Streptokokken, Fibrin und große Mengen von polynukleären Leukocyten nachweisen konnte. Aus diesen Befunden und weiteren Beobachtungen, daß durch Hineingelangen solchen infektiösen Inhaltes

Digitized by Google

der Lungenlymphgefäße in die Pleura letztere infiziert wird, zieht J. den Schluß, daß eine Anzahl idiopathischer Empyeme durch eine primäre Lymphangitis pulmonalis hervorgerufen werde.

Kramer (Glogau).

---

6) **R. Grégoire.** Les polypes de l'urèthre chez la femme. Leur nature; leur origin.

(Ann. des malad. des org. gén.-urin. 1904. Nr. 5.)

Vom Blasenhalse bis zur äußeren Mündung kann die weibliche Harnröhre Sitz von gutartigen Geschwülsten sein. Fast ausnahmslos handelt es sich um polypöse Wucherungen, die am Ausgange sitzen und dem Auge zugänglich sind. Selten sitzen die Polypen weiter hinten in der Harnröhre, dann gewöhnlich an der unteren Wand, nur mittels Endoskops nachweisbar; häufig entgehen sie der Untersuchung überhaupt. Die Polypen kommen ein- oder mehrfach vor, von verschiedener Größe usw. Ihre Hauptsymptome bestehen in Schmerzen, Blasenreizung, Blutungen. Pathologisch-anatomisch handelt es sich um papillomatöse Wucherungen mit sehr reichlichen Gefäßen: angiomatöse Papillome. Fast regelmäßig nehmen sie an den periodischen Kongestivzuständen der weiblichen Geschlechtsorgane teil.

Paul Wagner (Leipzig).

---

7) **J. Englisch.** Über eingelagerte und eingesackte Steine der Harnröhre.

(v. Langenbeck's Archiv Bd. LXXII. Hft. 3.)

E. bespricht die Harnröhrensteine, welche vor der Vorsteherdrüse getroffen werden. Sie zerfallen in die eingelagerten und in die Divertikelsteine. Man hat sie schon direkt nach der Geburt beobachtet, am häufigsten zwischen dem 11. und 15. Jahre. Meist sitzen sie am häutigen Teile der Harnröhre, weil hier die sekundären Vorgänge sich sehr oft mit normalen Engen verbinden. Der Abstammung nach sind die Steine Nieren- oder Blasensteine oder selbständige Ausscheidungen der Harnsalze um organische Gebilde. Ein Aufhalten derselben wird bedingt durch normale Engen an bestimmten Teilen der Harnröhre, normale Erweiterungen der letzteren, endlich pathologische Verengerungen und Erweiterungen der Harnröhre. Sie veranlassen ein Gefühl des Einkeilens eines Fremdkörpers, das Gefühl desselben an sich, die Empfindung der Schwere oft ohne Harnstörung bei kleinen, nicht fest eingeklemmten Steinen oder solchen, die außerhalb der Urethra liegen. Erst später folgen Harnbeschwerden. Manchmal kommt es zu plötzlicher Harnverhaltung ohne vorausgegangene Beschwerden. An der Stelle, wo der Stein liegt, konstatiert man Härte und Druckempfindlichkeit, auch kommen entzündliche Schwellungen der Haut vor, welche zu Phlegmone und Gangrän führen können. Ausgedehnte Geschwülste finden sich bei Harninfiltration. Brechen Abszesse, welche sich bei dieser entwickeln,


Digitized by Google

auf, so liegt die Fistelöffnung gewöhnlich hinter dem Steine. Man hat zwischen wahren und falschen Divertikeln und ebenso zwischen wahren und falschen Divertikelsteinen zu unterscheiden. Die Art der Harnstörungen hängt von verschiedenen Ursachen ab: Größe, Form und Verschieblichkeit des Fremdkörpers, Weite der Harnröhre. Blutungen sind im Gegensatze zu Blasensteinen selten, starke Erektionen häufig. Die Zeugungsfähigkeit kann erhalten sein. Wichtig sind Störungen der Niere, event. Urämie.

Eingehend beschäftigt sich Verf. mit dem Begriffe des angeborenen und erworbenen Harnröhrendivertikels. Die Ansichten über die Zugehörigkeit zu einer dieser beiden Unterabteilungen sind bisher noch ziemlich verworren. Das Verhältnis der primären zu den sekundären Taschen wird auf 10 : 22 angegeben. Die Zahl der Steine kann eine sehr verschiedene sein. Je mehr es deren sind, desto kleiner pflegen die einzelnen zu sein. Die Form derselben ändert sich um so mehr, je länger sie in der Harnröhre liegen. Eine besondere Gestaltung erhalten sie durch Bildung von Rinnen und Kanälen durch den abfließenden Harn. Die Mehrzahl dieser Fremdkörper stammt aus der Blase, doch können sich Steine auch in der Harnröhre selbst um Schleim-, Blut und Eiterklumpen herum entwickeln, wenn diese einigermaßen derb sind und sich Harnsalze darum niederschlagen. Die Diagnose eines Harnröhrensteines wird meist durch Tastung und Sondenuntersuchung gestellt werden können.

Für die Behandlung resp. Entfernung der Steine sind zahlreiche Mittel angegeben worden: Man hat zur Erleichterung des spontanen Austrittes Öl oder Wasser eingespritzt, Luft eingeblasen, den Harn sich ansammeln lassen, um einen energischen Harnstrahl zu erzeugen, man hat Bougies eingeführt oder den Stein ausgepreßt. Andererseits hat man die Extraktion mit Zangen, Löffeln und Schlingen herbeigeführt oder an Ort und Stelle die Lithotripsie vorgenommen. Die weitaus häufigste Operation ist jedoch der Einschnitt auf den Fremdkörper.

Der Arbeit ist ein sehr umfangreiches Literaturverzeichnis beigefügt.

E. Siegel (Frankfurt a. M.).

---

8) **M. Fischer** (Bonn). Über den Gebrauch von Methylenblau zur Diagnose der Erkrankungen der Harnwege.

(Münchener med. Wochenschrift 1904. Nr. 14.)

F. gibt Methylenblau in einer Dosis bis 0,5 g ca. 2 Stunden vor der Vornahme der Cystoskopie und spült vor letzterer mit Kochsalzlösung die Blase aus, um den bereits gefärbten Urin zu entfernen. Bei der Untersuchung lassen sich die blaugefärbten Harn ausstoßenden Harnleitermündungen leicht auffinden. Auch Unebenheiten der Blaseninnenwand treten, den Farbstoff besonders gut festhaltend, deutlich hervor. — Ebenso kann der Ursprung von Fisteln in der Lenden- und Leistengegend, die mit der Niere in Zusammenhang

Digitized by Google

stehen, durch vorherige Methylendarreichung leicht festgestellt, können Blasenscheidenfisteln auf diese Weise sichtbar gemacht werden.

Kramer (Glogau).

---

9) **W. Karo.** Zur Frage der funktionellen Nierendiagnostik.

(Monatsberichte für Urologie Bd. IX. Hft. 1.)

Polemik eines Schülers von Casper gegen die von Goebell (Münchener med. Wochenschrift 1903 Nr. 46) an der funktionellen Nierendiagnostik nach Casper und Richter geübte Kritik, sowie besonders gegen die Vorschläge von Voelker und Joseph aus der Heidelberger chirurgischen Klinik, welche aus den im Cystoskop sichtbaren Veränderungen des Harnwirbels nach subkutaner Injektion von Indigokarmin Schlüsse auf die Funktion der Nieren ziehen zu können glauben.

Willi Hirt (Breslau).

---

10) **Engelmann.** Beiträge zur Lehre von dem osmotischen Druck und der elektrischen Leitfähigkeit der Körperflüssigkeiten.

(Mitteilungen aus den Grenzgebieten der Medizin u. Chirurgie Bd. XII. Hft. 2 u. 3.)

Auf Grund einer sehr großen Reihe von Untersuchungen, die E. im Laboratorium der chirurgischen Abteilung des Hamburg-Eppendorfer Krankenhauses angestellt, kommt er zu folgenden Resultaten:

Der Blutgefrierpunkt des gesunden Menschen bewegt sich in gewissen Grenzen, die durch die Zahlen — 0,55° und — 0,58° bezeichnet werden. Die Konzentration scheint Tagesschwankungen unterworfen zu sein.

Die Zunahme der Blutkonzentration über die Norm spricht für beginnende Niereninsuffizienz, d. h. für eine Erkrankung beider Nieren, falls nicht eine andere, mit schweren Zirkulationsstörungen verbundene Erkrankung oder eine vorgeschrittene Krebserkrankung vorliegt.

Sonstige Erkrankungen oder einseitige Nierenaffektionen verändern den Gefrierpunkt des Blutes nicht. Große Bauchgeschwülste haben in der Regel keinen Einfluß auf die Blutkonzentration. Die Niereninsuffizienz bedingt keine Erhöhung der elektrischen Leitfähigkeit des Blutserums.

Bei der Urämie findet man fast stets, bei chronischer Urämie immer eine meist beträchtliche Erhöhung der Blutkonzentration, während die Werte für die elektrische Leitfähigkeit die Norm nicht überschreiten.

Nach intravenöser Infusion einer hypisotonischen Kochsalslösung kehrt der osmotische Druck des Blutes bereits innerhalb weniger Minuten zu der ursprünglichen Höhe zurück.

Bei Erkrankung einer Niere finden sich, auch schon im Beginne, wenn andere klinische Erscheinungen fehlen, Konzentrationsunterschiede des getrennt aufgefangenen Urins. Auch die Elektrolytkonzen-

Digitized by Google

tration zeigt entsprechende Veränderungen, die den Gefrierpunktswerten parallel gehen. **Haeckel** (Stettin).

11) **A. Pousson.** Traitement chirurgical des néphrites médicales.

Paris, **J.-B. Baillière & fils,** 1904. 96 S.

Verf. gibt zunächst einen historischen Überblick über die bisherigen Bestrebungen, medizinische Nephritiden auf operativem Wege zu heilen.

Bei akuter Nephritis ist bisher in 37 Fällen operativ eingegriffen worden; 4 Operationen hat Verf. ausgeführt. 6 Kranke sind gestorben — 16,21%; 4 Todesfälle fallen der Operation direkt zur Last. Mit Ausnahme eines Falles sind die Überlebenden anscheinend vollkommen geheilt. Es handelte sich bei den bisherigen Beobachtungen wohl ausnahmslos um akute, infektiöse Nephritiden. Die operativen Eingriffe bestanden in ein- oder doppelseitiger Nephrotomie, event. mit Exzision der infizierten Partien; in der Nephrektomie und in der Dekapsulation. Die Operation der Wahl ist in diesen Fällen ohne Zweifel die Nephrotomie. Die chirurgische Behandlung der chronischen Nephritiden, der sog. Bright'schen Krankheit, richtet sich gegen heftige Schmerzen, schwere Blutungen oder urämische Zustände. Den 66 in der Literatur niedergelegten Beobachtungen fügt Verf. 13 eigene Operationen hinzu. Von diesen im ganzen 79 Operationen endeten 16 — 20,28% — innerhalb 10 bis 14 Tagen tödlich. Aber nur 11 Todesfälle können der Operation direkt zur Last gelegt werden, so daß die operative Mortalität auf 13,92% sinkt. Eine kritische Durchsicht der Endresultate ergibt auch bei den länger beobachteten Operierten eigentlich nur mehr oder weniger bedeutende Besserungen, aber keine wirklichen, anhaltenden Heilungen. Betreffs der 10 angeblichen Radikalheilungen Edebohls' muß erst weiteres abgewartet werden.

Was die Indikation zu den verschiedenen operativen Eingriffen bei chronischer Nephritis anbelangt, so möchte Verf. die Edebohls-sche Dekapsulation reserviert wissen »aux accidents du petit brightisme«. In allen den Fällen aber, wo es sich um renale Insuffizienz und beginnende Urämie handelt, kann nur die Nephrotomie mit kürzer oder länger dauernder Drainage des Nierenbeckens Hilfe bringen. **Paul Wagner** (Leipzig).

12) **O. Rumpler.** Der gegenwärtige Stand der Lehre der chirurgischen Behandlung der Nierenentzündung.

Dissertation, Straßburg 1903.

Die Frage der operativen Behandlung der Nephritis ist noch nicht spruchreif. Die Ansichten der Autoren weichen sehr voneinander ab; selbst die Anhänger der Operation sind sich nicht einig darüber, welche Fälle von Nephritis überhaupt operativ zu behandeln sind

Digitized by Google

und welche Art der Operation einzuschlagen ist. Bei kritischer Betrachtung der Fälle, die bisher operiert wurden, kann man sich des Eindrucks nicht erwehren, daß dieselben vielfach große Abweichungen von dem gewöhnlichen Bilde der Nephritis zeigen. Die bisherigen Erfahrungen beweisen nur, daß man durch operatives Vorgehen bei Nephritis manche Symptome zum Schwinden bringen kann, die Durchtrennung von Verwachsungen gar nicht mitgerechnet, wo die günstige Wirkung schließlich selbstverständlich ist. Nur in einem Punkte sind sämtliche Autoren einig, nämlich, daß in allen Fällen von gefahrdrohender Anurie, wo die interne Behandlung nicht mehr ausreicht, operativ vorzugehen sei durch Spaltung der Nierenkapsel oder des Nierengewebes, dies um so mehr, als einzelne Erfahrungen dafür zu sprechen scheinen, daß die einseitige Nephrotomie durch Herbeiführung der Diurese auch die andere Niere günstig beeinflussen kann. **Paul Wagner** (Leipzig).

---

13) **Asakura.** Experimentelle Untersuchungen über die Decapsulatio renum.

(Mitteilungen a. d. Grenzgebieten d. Medizin u. Chirurgie Bd. XII. Hft. 5.)

Um zu sehen, ob die Enthülsung der Nieren neue Kollateralbahnen für die Niere schafft, und was dabei für Erscheinungen zu beobachten sind, experimentierte A. an Kaninchen und Hunden. Nach seiner Angabe ließ sich die Fettkapsel leicht von der Capsula propria trennen und letztere exstirpieren.

In einer ersten Versuchsreihe (zehn Kaninchen und vier Hunde) konstatierte A., daß eine Gefäßneubildung zwischen enthülster Niere und Umgebung erfolgt. Auf die Nierensubstanz selbst übt der Eingriff keinen schädigenden Einfluß aus.

In einer zweiten Versuchsreihe untersuchte er, inwieweit die Nierenenthülsung von Wirkung auf entzündliche Prozesse in den Nieren ist. Er injizierte zu diesem Zweck in die Blutbahn eine Aufschwemmung von Staphylokokkus pyogenes aureus und erzeugte so eine akute eitrige Nephritis. 1, 2, 3 oder 5 Tage danach wurde die Enthülsung der Nieren ausgeführt. Sämtliche Tiere gingen nach einigen Tagen zugrunde. Weder eine schädliche, noch eine günstige Wirkung des Eingriffes auf derartig erzeugte eitrige Prozesse der Niere ließ sich feststellen.

In einer dritten Versuchsreihe wurde erst die Nierenenthülsung ausgeführt und einige Wochen danach in genannter Weise eine akute eitrige Nephritis erzeugt. Die enthülsten Nieren zeigten etwas geringere Veränderungen als die Nieren nicht operierter Kontrolltiere; auch blieben die vorher operierten Tiere etwas länger am Leben als die Kontrolltiere.

Obwohl es nicht möglich ist, die Niere der Kontrolltiere in einen chronischen Entzündungszustand zu versetzen, sprechen doch

Digitized by Google

A.'s Versuche dafür, daß wohl auch beim Menschen die Nierenentkapselung Kollateralbahnen für die Niere schafft.

Haeckel (Stettin).

---

14) **Stursberg.** Experimentelle Untersuchungen über die zur Heilung chronischer Nephritiden von Edebohls vorgeschlagene »Nierenentkapselung«.

(Mitteilungen a. d. Grenzgebieten d. Medizin u. Chirurgie Bd. XII. Hft. 5.)

Bei seinen Versuchen, Nephritiden durch chirurgische Eingriffe günstig zu beeinflussen, ging Edebohls von der Ansicht aus, daß nach Exstirpation der Capsula propria der Niere zwischen dieser und dem umgebenden Fettgewebe eine Neubildung von Gefäßen auftrete, deren Blutstrom nach der Niere hin gerichtet sei. Durch diese arterielle Hyperämie werde eine Aufsaugung der Entzündungsprodukte ermöglicht, die Tubuli und Glomeruli würden vom äußeren Drucke befreit, eine normale Zirkulation komme wieder zustande. S. hat nun diese Voraussetzung auf ihre Richtigkeit durch Experimente an Kaninchen und Hunden geprüft. Zunächst fand er, daß sich die Trennung der Capsula propria von der Fettkapsel wegen der Zartheit und des geringen Fettgehaltes der letzteren nicht ausführen ließ; ein völlig der Edebohls'schen Entkapselung analoger Eingriff war also nicht möglich. Nach der Entfernung der ganzen Nierenumhüllung aber traten nur sehr unbedeutende Verwachsungen mit der Umgebung ein. S. kam daher schließlich auf folgende Methode: Die Kapsel wurde auf der Mitte der dorsalen Fläche von Pol zu Pol gespalten und einerseits bis zum Hilus, andererseits bis zur vorderen Fläche hin abgelöst; der mediane Teil wurde exzidiert, der laterale mit dem lateralen Wundrande vernäht. Bei den so operierten Tieren wurden nun reichlich Gefäßverbindungen zwischen der Niere und der Umgebung gebildet, die erheblich genug zur Ausübung eines wesentlichen Einflusses auf die Durchblutung der Niere zu sein schienen. Es wurden sowohl solche Gefäße gebildet, die ihren Strom nach der Niere hin richteten, als auch solche, welche von der Nierenrinde nach außen führten. Es ist also einmal eine vermehrte Blutzufuhr zur Niere, als auch eine verbesserte Blutabfuhr dadurch möglich. Diese Resultate sprechen also theoretisch für die Wirksamkeit der Edebohls'schen Nierenenthülsung.

Der naheliegende Gedanke, bei Tieren erst eine chronische Nephritis zu erzeugen und dann die Wirkung der Operation zu studieren, war nicht ausführbar, da sich bei den Versuchstieren chronische Nephritiden, die einige Ähnlichkeit mit den beim Menschen vorkommenden haben, nicht erzeugen lassen. Wurden die Nieren durch Chromsäure in einen chronischen Reizzustand versetzt, so war davon ein wesentlicher Einfluß auf die Bildung von Verwachsungen usw. nicht zu konstatieren.

Haeckel (Stettin).

Digitized by Google

15) **P. Delbet.** Kystes paranéphriques et uronéphroses traumatiques.

(Revue de chir. 23. ann. Nr. 7—10 u. 12.)

In der umfangreichen und interessanten Arbeit stellt sich D. die Aufgabe, in das Wesen der traumatischen Hydronephrose und der perinephritischen Ergüsse volle Klarheit zu bringen. Dieses Ziel hat er durch eingehende Kritik an den Fällen der Literatur, eigene Beobachtungen und Tierversuche zu erreichen gewußt. Uns interessiert weniger die Kasuistik des Verf. — zwei Ergüsse und eine traumatische Hydronephrose aus der Klinik von le Dentu —, als seine pathogenetischen Darlegungen, die Abgrenzung der pathologischen Merkmale und die Diagnose der beiden Cystenbildungen, welche durch Quetschung und Zerreißung von Niere und Nierenbecken bezw. Harnleiter entstehen können.

Unter »Kyste paranéphrique« versteht D. durch Trauma bedingte Ergüsse, die außerhalb von Niere und Nierenbecken — mitunter nicht mehr nachweisbar mit letzteren beiden kommunizierend — das Organ umspülen, nach hinten verdrängen und aus einer spärlich eiterhaltigen, urinähnlichen Flüssigkeit zusammengesetzt sind. Blut kann in sichtbaren Spuren beigemischt sein. Die oft derbe Hülle hat sich auf Kosten der Fettkapsel entwickelt. Sie kommen eher bei jugendlichen Individuen, vor allem nach schweren Quetschungen — Überfahren — zustande, entwickeln sich schnell, in wenigen Wochen, meist zu bedeutender Größe, so daß die ganze Flanke vom Rippenbogen bis zur Beckenschaufel, bis an die Mittellinie heranreichend, eingenommen sein kann.

Aus 33 Fällen traumatischer Sackbildungen der Literatur schält D. 13 paranephritische Ergüsse heraus gegenüber 13 echten traumatischen Hydronephrosen, deren charakteristische Eigenschaften in der sackartigen Erweiterung des Nierenbeckens meist auf Kosten des Organes selbst, einer initialen, nicht konstanten Hämaturie im Anschluß an die Quetschung, schmerzhafter, event. fieberloser, sehr schleichender Entwicklung zu mittleren Größen zu suchen sind.

Zur Klarstellung des Entstehungsmechanismus der beiden Cystenbildungen hat D. in einer Reihe von Tierversuchen folgendes ermittelt: Weder die Nierenverletzung und die sich anschließende Blutung in die Umgebung, noch Zerreißung des Nierenbeckens und Harnleiters mit nachfolgendem Aussickern des kaum unter Druck stehenden Urins vermögen einen paranephritischen Erguß mit Neigung zur Ausbreitung zu erzeugen: beide Flüssigkeiten werden schnell resorbiert. In allen Fällen muß eine — wenn auch leichte — Infektion hinzutreten, die sowohl die primäre Vereinigung der Becken-(Harnleiter-)wunde vereitelt, als auch die Fettkapsel einschmilzt. So erklärt sich auch der fieberhafte Verlauf, die Anwesenheit von Eiter oder doch zahlreicher Leukocyten, die Allgemeinerscheinungen der Infektion, das Vorhandensein buchtiger Hohlräume.

Digitized by Google

Die Entstehung der traumatischen Hydronephrose hat zur Grundbedingung Harnleiterverschluß. Hierzu kann das Trauma führen durch Verlegung der Lichtung mit Blutgerinnseln (Hämaturie), quere Durchtrennung mit nachfolgendem Verschluß der Lichtung durch Granulationen, sowie endlich durch komprimierende Narben und knickende Verwachsungen.

Die Diagnose hat zunächst das Alter der Pat., die Entwicklungsdauer der Geschwulst, ihre Größe und Form ins Auge zu fassen, ferner deren Konsistenz, die Temperatur, den Ernährungszustand der Pat.

Bezüglich der Behandlung führt D. eine Reihe von Beobachtungen an, wo die bloße Punktion und Aspiration des Ergusses zur Heilung führte. Meist jedoch ließ sie, auch mehrfach wiederholt, im Stiche. Weit sicherer in ihren Erfolgen sind die Inzision paranephritischer Ergüsse, event. mit nachfolgender Nephrektomie, wenn sich die Fistel nicht schließt; oder bei Behandlung der Hydronephrose die modernen vervollkommneten Eingriffe, die auf Verkleinerung des erweiterten Beckens, bessere Abflußbedingungen und Erhaltung des Organes hinzielen — falls sich dieselbe verlohnt.

Christel (Metz).

---

16) **J. Vanverts.** La torsion du cordon spermatique (Bistournage spontané).

(Ann. des malad. des org. gén.-urin. 1904. Nr. 6.)

Die Torsion des Samenstranges, die sog. »Bistournage«, wird schon seit langer Zeit an Stelle der Kastration bei Tieren vorgenommen. Diese Torsion kann beim Menschen spontan eintreten und schwere Zufälle veranlassen. Die erste Beobachtung hierüber datiert von 1840; bis Anfang 1903 konnte Verf. 44 Fälle aus der Literatur zusammenstellen, einschließlich einer eigenen Beobachtung. Die Torsion des Samenstranges ist rechts und links fast gleich häufig beobachtet worden. In der Hälfte der Fälle liegt der Hode im Hodensack, aber oft mit der Neigung nach oben zu weichen; in der anderen Hälfte der Fälle besteht eine Ectopia inguinalis. Die Torsion sitzt gewöhnlich am Ursprunge des Samenstranges, geht von rechts nach links und von oben nach unten. Von einer halben Drehung bis zu drei vollkommenen Windungen sind beobachtet worden, Hoden und Nebenhoden sind durch Kongestionshyperämie vergrößert, dunkelblaurot gefärbt; sehr rasch kommt es zu intrakanalikulären und interstitiellen Blutungen. Sind schon mehrfach Torsionen vorhergegangen, so können Hoden und Nebenhoden atrophisch sein. In der Tunica vaginalis befindet sich fast stets blutige Flüssigkeit oder reines flüssiges oder geronnenes Blut. In $^1/_4$ der Fälle kommt es spontan zu einer Detorsion; sie tritt dann meist schon nach wenigen Stunden ein. Die Hoden- und Nebenhodenveränderungen haben dann das Stadium der Kongestion noch nicht überschritten; vollkommene Heilung ist die Regel. Öfters wiederholen sich dann der-

Digitized by Google

artige Anfälle von leichter Torsion. Geht diese nicht zurück, so kommt es rasch zu aseptischer Gangrän von Hoden und Nebenhoden, ohne daß dadurch, Ausnahmefälle abgerechnet, weitere Störungen hervorgerufen werden. Die Therapie richtet sich in der Hauptsache danach, ob die Samenstrangtorsion einen ektopischen oder einen im Hodensack befindlichen Hoden betrifft. Im ersteren Falle kann ein Versuch mit der blutigen Detorsion gemacht werden, vorausgesetzt, daß die Torsion noch nicht länger als 24 Stunden gedauert hat; sonst bleibt nichts übrig als die Kastration. Betrifft die Samenstrangtorsion einen normal gelagerten Hoden, so kann man innerhalb der ersten Stunden versuchen, die Torsion durch äußere Maßnahmen zu lösen, wenn dies nicht gelingt, durch blutige Detorsion. Ist die Torsion schon älteren Datums, so enthält man sich entweder jeden Eingriffes oder macht die Kastration. **Paul Wagner** (Leipzig).

---

17) **Bogoljuboff.** Experimentelle Untersuchung über die Anastomosenbildung an den ableitenden Samenwegen.

(v. Langenbeck's Archiv Bd. LXXII. Hft. 3.)

Verf. publiziert neue Versuche über die Anastomosenoperation an Versuchstieren, welchen nach Rasumowsky entweder die ganze Epididymis reseziert und dann das Vas deferens in den Hoden eingenäht oder die untere Hälfte des Nebenhodens entfernt und nun das Vas deferens in die obere Hälfte des letzteren eingenäht wurde. Nach der Heilung gelang es in den meisten Fällen beim Pferde, Hammel und Hunde vom Vas deferens aus die Hodenkanälchen zu injizieren. Die mikroskopische Untersuchung ergab, daß die Lichtung des Samenleiters mit der der Hodenkanälchen und den Kanälchen des Nebenhodens in Verbindung tritt. Als die zweckmäßigste Methode der Anastomosenbildung erscheint nach den Experimenten die Verbindung zwischen dem Samenleiter und dem Kopf oder dem oberen Teile des Nebenhodenkörpers. In einer Reihe von Fällen erwies sich die Anastomose für Spermatozoen durchgängig. Verf. glaubt, daß sich im Hinblick auf die erhaltenen Resultate die Aussicht eröffnet, in Zukunft die sog. Epididymo-vasostomia bei verschiedenen zu Azoospermie führenden Erkrankungen des Nebenhodens beim Menschen anwenden zu können.

E. Siegel (Frankfurt a. M.).

Kleinere Mitteilungen.

18) 71. Jahresversammlung der British med. association zu Swansea. 28.—31. Juli. (Schluß.)

Sektion für Chirurgie.

(Brit. med. journ. 1903. Oktober 10. u. 17.)

Sinclair White: Two cases of ascites secondary to alcoholic hepatitis treated successfully by operation.

W. teilt zwei Fälle von Talma'scher Operation bei zwei Frauen im Alter

Digitized by Google

von 38 bezw. 34 Jahren mit. Beide Kranke befinden sich 2 Jahre nach der Operation wohl und sind anscheinend völlig gesund. W. bespricht die Erfahrungen, die bisher mit der Operation gemacht sind und kommt zu folgenden Schlüssen:

1) Die Lebercirrhose ist keineswegs immer eine völlig hoffnungslose Erkrankung. 2) Der Ascites kann in einem beträchtlichen Prozentsatz der Fälle zum Schwinden gebracht werden. 3) Die Operation nach Talma führt nicht allein zur Heilung des Ascites, sondern auch zu einer teilweisen Regeneration der Leberzellen. 4) Punktion allein führt manchmal auch zur Resorption des Ascites und sollte deshalb immer zuerst versucht werden. 5) Die Talma'sche Operation ist gefährlich und sollte nur bei ausgewählten Fällen in Anwendung kommen. 6) Die Erkrankung selbst nimmt in den einzelnen Fällen einen verschiedenen Verlauf, je nachdem das Gift hauptsächlich die Leberzellen schädigt, wobei der Kranke unrettbar verloren erscheint, oder eine Wucherung des Bindegewebes und dadurch einen Druck auf die Pfortader verursacht.

William Sheen: Notes of a case of operative treatment for cirrhoses of the liver.

Ein 53jähriger Mann kam im Stadium äußerster Schwäche, bei sehr starkem Ascites zur Operation. Das verdickte Netz fand sich durch zahlreiche Verwachsungen mit der Bauchwand verlötet. Nach der Operation erholte sich Pat. allmählich und befand sich 4 Monate später völlig wohl. Der Fall zeigt, daß selbst in vorgeschrittenen Fällen mit der Operation oft noch ein gutes Resultat zu erzielen, andererseits, daß die Natur sich selbst in dem Sinne zu helfen sucht, wie er durch die Operation erstrebt wird.

Henry Betham 'Robinson: Separation of the acetabular epiphysis of the femur.

R. teilt zwei diesbezügliche Krankengeschichten mit.

I. 13jähriger Junge fiel auf die linke Hüftgegend. 3 Monate später fing er an zu hinken, und zeitweilig traten Schmerzen auf. Ca. 12 Monate nach dem ersten Fall glitt er abermals aus und konnte sich nicht mehr erheben. Bei der Aufnahme bestand leichte Adduktion und Außenrotation des linken Oberschenkels, Trochanter major prominent und $1^1/_2$ cm oberhalb der Roser-Nélaton'schen Linie. Willkürliche Außenrotation sehr wohl ausführbar, Innenrotation dagegen sehr beschränkt, ebenso die Abduktion. Eine leichte Beugung innerhalb des Hüftgelenkes möglich. Die linke Beckenhälfte war leicht gesenkt, daneben bestand eine geringe Verbiegung der Wirbelsäule. Die Röntgenaufnahme ergab eine Epiphysenlösung. Die Therapie bestand in der Entfernung des Kopfes. Die Heilung erfolgte glatt, die Beweglichkeit des Gelenkes besserte sich innerhalb der nächsten Monate, auch deutete nichts darauf, daß der Oberschenkel sich nach oben dislozierte; doch hält R. die seit der Operation verstrichene Zeit — 6 Monate — für zu kurz zur Feststellung des Endresultates.

II. 17jähriger Junge bemerkte eines Morgens, daß er nicht mehr so fest auftreten konnte wie früher und fing an zu hinken. Nach 3 Monaten fiel er, konnte sich nicht erheben. Bei der darauffolgenden ersten Untersuchung stand der Trochanter in normaler Lage. Es bestand eine beträchtliche Rigidität der Hüftmuskulatur, die Flexion war stark beeinträchtigt, in Narkose waren sämtliche Bewegungen vollkommen frei. Anfänglich ging dann der Kranke an Krücken, doch besserte sich der Zustand immer mehr. Nur blieb eine ausgesprochene Außenrotation des Oberschenkels. Eine Skiaskopie ergab Epiphysenlösung. Bei der operativen Eröffnung des Hüftgelenkes zeigte sich, daß der Schenkel nach oben hinten disloziert war; deshalb wurde der Kopf mit ziemlichen Schwierigkeiten entfernt. Die Wunde heilte glatt. Danach stand das Bein später noch in leichter Außenrotation und war leicht verkürzt, der Gang aber war nicht wesentlich beeinträchtigt.

Im Anschluß an diese beiden Fälle werden noch vier weitere mitgeteilt, welche ähnliche Erscheinungen aufwiesen, wo indessen die Diagnose nicht durch Röntgenbild oder Operation erhärtet wurde.

Digitized by Google

R. bespricht die Diagnose der Epiphysenlösung am Femurkopf: Trauma vielfach leichter Natur, nach welchem der Kranke anfängt zu hinken, Prominenz und Hochstand des Trochanter, Auswärtsrotation des Beines, Beschränkung der Abduktion und Flexion und nahezu völlige Einbuße der Einwärtsrotation. Die gewöhnlich erhaltene Glutaealfalte in ihrem lateralen Teile nach oben gebogen.

R. verweist auf die Beziehung der in Rede stehenden Verletzung zur Coxa vara. Therapeutisch wäre, wenn die Verletzung sofort in Behandlung käme, zu versuchen, die Fragmente durch forcierte Abduktion und Innenrotation des Beines in Kontakt zu bringen und Becken und Bein in dieser Stellung zu fixieren.

R. W. Murray: Ultimate results in a series of 88 cases of fracture of the tibia and fibula.

M. weist darauf hin, daß in letzter Zeit sich die Stimmen mehren, welche mit den Resultaten der Behandlung der Frakturen, namentlich derjenigen der unteren Extremität, nicht zufrieden sind. Die vorgeschlagenen Wege, bessere Resultate zu erzielen, gehen allerdings weit auseinander. Massage, Tenotomie und direkte Knochennaht werden empfohlen. Er selbst berichtet über 88 Fälle von unkomplizierten Unterschenkelfrakturen, meist bei Hafenarbeitern. Von größtem Einfluß ist der Verlauf der Bruchlinie. Bei Querbrüchen wurde das Glied stets völlig gebrauchsfähig, und zwar durchschnittlich in $3^1/_2$—4 Monaten, während bei Schrägbrüchen bis dahin durchschnittlich $7^1/_2$ Monate vergingen. Dabei klagten eine ganze Reihe von ihnen über Schmerzen und Schwäche in dem verletzten Beine. Zur Behandlung der Unterschenkelbrüche will M. eine Schiene angewendet wissen, deren Fußteil eine Neigung von ca. 70° nach außen und ebenso nach vorn hat, die angeblich eine bessere Apposition der Fragmente erzielt. Bei manchen Frakturen aber ist eine korrekte Lage der Fragmente nicht zu erzielen, wegen Blutung in die umgebenden Weichteile mit nachfolgender Entzündung derselben und Anspießung der Muskulatur und der Fascie durch die scharfen Bruchenden.

Ein operativer Eingriff sei bei den Brüchen der oberen $^2/_3$ kaum jemals erforderlich, auch von den Schräg- und Spiralbrüchen des unteren könnten $^2/_3$ exakt reponiert werden, und nur bei dem Rest sei die Operation in Erwägung zu ziehen, dann aber auch möglichst schnell zur Ausführung zu bringen.

M. bespricht dann noch eingehender die Abduktionsfrakturen der Knöchel, deren er 31 beobachtet hat, und deren Prognose er ernster ansieht, als diejenigen einer Tibiafraktur. Meist wird das Glied wieder gebrauchsfähig, doch waren in sieben Fällen die Leute nicht imstande, ihre frühere Beschäftigung wieder aufzunehmen. Die Durchschnittsdauer bis zur völligen Wiederherstellung betrug 5 Monate. Röntgenaufnahmen haben gezeigt, daß meist eine leichte Dislokation des Fußes nach hinten und außen bestehen bleibt, weshalb M. die Verwendung seiner Schiene auch bei diesen Frakturen für vorteilhaft hält, da bei vertikaler Stellung des Fußes durch die Anspannung der Achillessehne die Deviation verstärkt wird.

Diskussion: Betham Robinson empfiehlt ausgedehnteren Gebrauch der Gipsgehverbände.

R. Harrison empfiehlt bei erschwerter Reposition der Fragmente die Tenotomie der Achillessehne. Spätere Nachteile hat er davon nicht gesehen, wohl aber hat die Operation die Reposition und die Retention erleichtert.

C. P. Childe kann sich mit der von Murray angegebenen Schiene nicht einverstanden erklären. Da die Muskulatur des Unterschenkels teilweise dem Oberschenkel entspringe, sei das Kniegelenk ebenfalls festzustellen.

Tubby erklärt, das wichtigste an den Ausführungen Murray's sei, daß die Frakturen oft eine exzessiv lange Zeit zur völligen Heilung gebrauchten. Bei erschwerter Reposition empfiehlt T. die Naht. Das Risiko der Operation werde durch die frühere Arbeitsfähigkeit wieder aufgehoben.

R. H. Whitelocke legt größten Wert auf die Interposition von Weichteilen, welche bei den Schrägbrüchen häufig vorkommen. Zur Behebung dieses Zustandes sei ein operatives Vorgehen am Platze.

Digitized by Google

Jordan Lloyd ist der Ansicht, daß die großen Fortschritte der Chirurgie, namentlich derjenigen der Bauchhöhle, die Aufmerksamkeit von dem Gebiete der Frakturen abgelenkt habe, und daß es ihn gar nicht wundern würde, zu hören, daß die Resultate der Frakturbehandlung zurzeit schlechter seien, als vor einer Reihe von Jahren.

Alfred Sheen empfiehlt den Gipsverband als die beste Methode der Frakturbehandlung.

Murray empfiehlt nochmals seine Schiene und betont, daß auch er in einer großen Anzahl von Schrägbrüchen des Unterschenkels die Operation für indiziert halte.

P. J. Freyer: A further series of 32 cases of total exstirpation of the prostate for radical cure of enlargement of that organ.

F. hat die Totalexstirpation der Prostata vom hohen Blasenschnitt aus bisher 51mal ausgeführt bei Kranken, deren Alter zwischen 51 und 81 Jahren schwankte. Bei 46 Kranken wurde ein voller Erfolg erzielt, die Pat. erhielten wieder die Fähigkeit, ihren Urin in normaler Weise zu entleeren. Striktur oder Fistelbildung kamen in keinem Falle zur Beobachung. Die Blutung während der Operation war niemals Besorgnis erregend und in keinem Falle kam es zu irgendwelchen septischen Prozessen. F. glaubt, daß dabei eine gewisse Immunität eine Rolle spielt, welche durch die fortdauernde Resorption von Toxinen aus dem septischen Urin erworben ist. — 5 Operierte gingen zugrunde, 2 an Manie, 1 an Hitzschlag, 1 im Koma und 1 an Pneumonie. — F. teilt einige einschlägige Krankengeschichten mit und bringt die Abbildungen verschiedener Präparate. Aus den Operationsgeschichten geht hervor, daß bei genügender Technik die Operation sich sehr schnell ausführen läßt. In einem Falle konnte die Prostata innerhalb 5 Minuten, vom ersten Schnitt ab gerechnet, entfernt werden.

Diskussion: R. Harrison schätzt die Heilungsdauer bei der suprapubischen Methode auf 5 Wochen. Er teilt einen Fall mit, welcher noch durch Steinbildung kompliziert war und bei welchem, um günstigere Verhältnisse zu schaffen, der Urin längere Zeit hindurch durch eine Perinealfistel abgeleitet worden war. Des weiteren wird ein Fall mitgeteilt, in welchem die Prostata vom Damm aus mittels Seitenschnittes entfernt wurde. H. empfiehlt die Sectio lateralis sowohl für die Prostatektomie wie für die Extraktion der Blasensteine.

C. Leach ist von der Freyer'schen Operation befriedigt.

Mitchell hält den oberen Weg für einfacher als den perinealen.

Herring ist der Meinung, daß trotz der guten Resultate viele Kranke sich nicht zur Operation entschließen, daß die Operation meist auch nur erforderlich wird durch die septische Infektion der Blase. Der Kranke muß deshalb von vornherein so gezogen werden, daß die Blaseninfektion verhütet wird. Ist die Infektion trotzdem eingetreten, dann ist dieselbe zu bekämpfen, und H. glaubt, daß jede Cystitis bedeutend gebessert, wenn nicht geheilt werden kann. Er weist darauf hin, daß das Risiko, solch alte, heruntergekommene Leute zu operieren, doch sehr groß ist, der Gewinn an Lebensdauer dagegen nur gering. Er will nur solche Fälle operiert wissen, bei welchen alle anderen Versuche, eine Besserung zu erzielen, fehlgeschlagen sind.

Jordan Lloyd hat verschiedentlich beobachtet, daß das Orificium internum der Harnröhre verengert und dabei die Prostata eher kleiner war als normal. Einzelne Fälle seien besser vom hohen, andere vom perinealen Schnitt aus zugänglich zu machen.

Betham Robinson fragt an, ob die Fascia recto-vesicales mit entfernt wird.

Sinclair White hat einigemal eine Infektion der Wunde erlebt.

Freyer erwidert, daß in einigen Fällen eine dünne Schicht der Fascia rectovesicalis entfernt werde. Die Fälle, auf die Lloyd angespielt hat, hält F. noch nicht für aufgeklärt. In einigen Fällen könnte sicherlich keine Besserung durch die Operation erzielt werden. Zu einer Klassifikation der Fälle hält F. sich noch nicht berechtigt, da die Erfahrungen doch noch zu gering sind.

Digitized by Google

A. H. Tubby: On a method of treating by operation paralysis of the upper root of the brachial plexus (Erb-Duchenne type).

In zwei Fällen dieser Erkrankung hat T. die Beugungsfähigkeit des Vorderarmes dadurch wieder hergestellt, daß er den äußeren Bauch des Triceps ablöste und dessen Sehne auf die Reste des Biceps überpflanzte. Die Flexion stellte sich in 5—6 Wochen her.

Um die Lähmung des M. deltoides auszugleichen, führte T. folgende Operation aus: Schnitt von der Mitte des Schlüsselbeines lateralwärts bis zur Spitze des Acromion, dann 7 cm nach unten. Zweiter Schnitt ca. 5 cm lang von der Spitze des Acromion nach aufwärts, entlang dem vorderen Rande des Cucullaris. Die Hautlappen werden zurückpräpariert. Der Ansatz der Clavicularportion des M. pectoralis major wird vom Humerus abgelöst und die betreffende Muskelportion bis zu ihrem Ursprunge frei gemacht. Sodann wird die Insertion des Cucullaris an das Schlüsselbein abgelöst, die Trennung dieser Portion wird noch eine Strecke weit parallel den Muskelfasern fortgesetzt. Die Clavicularportion des M. pectoralis major wird dann nach oben geschlagen und so fixiert, daß sie auf die Spitze des Acromion zu liegen kommt. Auf den oberen Teil dieser überpflanzten Pectoralispartie wird der abgelöste Teil des Cucullaris vernäht. Wenn die Sehne des so gebildeten Muskels lang genug ist, kann sie sofort mit dem M. deltoides vernäht werden. Im anderen Fall empfiehlt es sich, durch die Reste des Deltoides hindurchzugehen und einen breiten Lappen aus dem Periost des Humerus zu bilden und mit diesem die Sehne zu vernähen.

Im ersten Fall überpflanzte T. nur den Pectoralis major; der Erfolg war nur ein mäßiger, wenn auch eine gewisse Abduktionsfähigkeit der Schulter erreicht wurde. In dem zweiten, in welchem die beschriebene Operation ausgeführt wurde, verspricht das Resultat ein besseres zu werden.

Diskussion: Wilfred Harris hat zwei Fälle von Erb'scher Lähmung bei Erwachsenen und einen Fall von Kinderlähmung der Schulter operativ behandelt. Die Lähmung der ersteren Fälle war noch erheblicher als in den Fällen von Tubby. Extensoren der Hand und M. pronator teres waren ebenfalls befallen. In beiden Fällen wurden die Vorderäste des 5., 6. und 7. Cervicalnerven nahe dem M. scalenus anticus freigelegt. Beidemal ergab faradische Reizung, daß eine Lähmung des 5. Cervicalnerven vorlag. Derselbe wurde durchschnitten und sein distales Ende in einen Schlitz einmal des 6., das andere Mal des 7. Cervicalnerven eingepflanzt. In einem der Fälle ist eine beträchtliche Besserung der galvanischen Erregbarkeit zu verzeichnen, in dem anderen läßt sich über den Erfolg noch nichts sagen, da seit der Operation erst 6 Wochen verflossen sind. In dem dritten Falle, Lähmung des Deltoides, wurde der 5. Cervicalnerv der Länge nach gespalten, und die obere Partie in den 6. Cervicalnerven eingepflanzt. Bei der Faradisation hatte sich ergeben, daß die unteren Bündel den M. biceps innervierten.

A. H. Tubby: The pathology and treatment of hallux rigidus, hallux flexus and hallux extensus.

T. führt die in Rede stehenden Deformitäten auf eine Osteoarthritis des Metatarso-phalangealgelenkes zurück. Die Synovialmembran des Gelenkes ist gerötet und geschwollen, namentlich über den Ossa sesamoidea. An dem Knorpel des Metatarsusköpfchens fanden sich zerfallene Partien; hauptsächlich unten, wo er mit dem Sesamknöchelchen in Kontakt war, aber auch oben, wenn bei Hyperextension der Großzehe die erste Phalanx gegen das Metatarsusköpfchen angedrückt wurde. T. empfiehlt die Resektion des Metatarsalköpfchens und die Exstirpation des entzündeten Gewebes zwischen den Sesamknöchelchen, eventuell auch die Exstirpation der letzteren, wenn die Oberfläche derselben Veränderungen aufweist.

Bezüglich der Pathologie bemerkt T., daß die Beschränkung der Beweglichkeit reflektorisch sei, in Narkose daher häufig unbeschränkt ist. Ob Flexions- oder Extensionsstellung zustande kommt, richtet sich danach, welche Knorpelpartie befallen ist. Die Extension ist meist zuerst behindert. Bei längerem Bestehen

Digitized by Google

der Erkrankung treten schließlich osteophytäre Wucherungen auf, welche eine Bewegung des Gelenkes völlig hindern.

An der ersten Phalanx macht T. möglichst wenig. Bei leichteren Fällen sucht er durch Verordnung passenden Schuhwerkes, wobei ein Druck auf das erste Metatarsusköpfchen beim Gehen möglichst vermieden wird, auszukommen.

Mucrhead Little: Phelps operation for club-foot.

L. empfiehlt folgende Modifikation der Phelps'schen Operation. Es wird ein V-förmiger Hautlappen gebildet, dessen Basis nahe am äußeren Fußrande, dessen Spitze dicht vor dem Malleolus internus liegt. Dieser Lappen wird zurückpräpariert und alsdann sämtliche Weichteile, welche der Redression Widerstand leisten, durchtrennt. Bei sehr schweren Fällen — immerhin sehr selten — wird noch der Talus mit dem Meißel durchtrennt. Die Achillessehne wird erst am Schluß der Operation durchschnitten.

Der Vorteil der Lappenbildung ist darin zu suchen, daß das Bestehen einer offenen Wunde abgekürzt wird. Der Gipsverband wird erst nach einigen Tagen angelegt.

Im ganzen hat L. die Phelps'sche Operation 27mal ausgeführt; nur 2mal wurde die Durchtrennung des Talushalses erforderlich. Seinen Standpunkt gegenüber der Operation faßt L. dahin zusammen: 1) In ausgewählten Fällen ist die Operation von beträchtlichem Werte. 2) Die Operation ist kontraindiziert im frühen Kindesalter, weil danach ein schwere Plattfußstellung sich ausbilden kann. 3) Osteotomie kommt nur höchst selten in Frage. 4) Wenn nach einer Operation im frühen Kindesalter sich späterhin eine Plattfußstellung entwickelt, so ist das für den Kranken noch immer besser, als wenn es zu einem Rezidiv der Klumpfußstellung kommt, oder als wenn letztere Stellung nur unvollkommen beseitigt wird.

Herbert Snow: Cystic tumours of the mammae. Their removal by »forcible massage« without incision.

S. empfiehlt bei cystischer Degeneration der Brustdrüse, wenn die Entartung nicht zu weit vorgeschritten ist, die einzelnen Cysten zu zerdrücken und den Inhalt derselben aus der Mammilla auszupressen. Er teilt einige Krankengeschichten mit, in welchen er das Verfahren mit gutem Erfolg angewendet hat.

Anglin Whitelocke: The substitution of temporary and absorbable sutures in the operations of the bone.

W. empfiehlt bei Frakturen im Bereiche der Gelenke die üblichen Drahtnähte durch Catgutnähte zu ersetzen.

Mansell Moullin: The surgical treatment of chronic gastric ulcer.

M. will das Magengeschwür häufiger und früher chirurgisch angegriffen wissen, als es bisher üblich ist. Als Idealmethode betrachtet er die Exzision des Geschwürs. Die Gastroenterostomie kommt hauptsächlich bei sehr ausgedehnter Geschwürsbildung, sowie bei erheblichen Verwachsungen in Frage. Bevorzugt wird die Gastroenterostomia posterior mit gleichzeitiger Anastomose der beiden Schenkel. Im ganzen hat M. 38mal operiert. Er teilt seine Fälle in zwei Gruppen. 23mal wurde operiert lediglich auf die Indikation hin, daß ein Magengeschwür vorhanden war. Einer dieser Fälle endete tödlich. Bei den übrigen 15 Fällen kam die Operation als ultima ratio in Betracht, nachdem die Kranken schon jahrelang in Behandlung gewesen waren. Alle kamen im Stadium äußerster Erschöpfung zur Operation, fünf gingen im Anschluß an die Operation zugrunde.

Edward Deanesly: The open air treatment of surgical tuberculosis.

D. wünscht, daß die Prinzipien, die jetzt bei der Behandlung der Lungentuberkulose, namentlich bei der Sanatorienbehandlung, Geltung haben, auch bei der Behandlung der chirurgischen Tuberkulose mehr in Anwendung gezogen werden möchten, namentlich was den Aufenthalt der Kranken in reiner staubfreier Luft anbetrifft.

Weiss (Düsseldorf).


Digitized by Google

19) **B. Müller** (Hamburg). **Über künstliche Blutleere.**
(Münchener med. Wochenschrift 1904. Nr. 13.)

In wenigen Zeilen berichtet M. nachträglich über seine mit dem Adrenalin erzielten Resultate. Dasselbe wirkt bei Verwendung der offizinellen Lösung etwas langsamer als das Suprarenin — s. d. Bl. p. 490 —, bei Fortlassen des Chloretonzusatzes der letzteren aber ebensogut. Auch das mehrfach beobachtete Auftreten von Eiterungen der Wunden führt Verf. auf das Chloreton zurück. Im übrigen bewährte sich das Adrenalin in gleicher Weise; Nachblutungen, Vergiftungserscheinungen usw. blieben aus. **Kramer** (Glogau).

20) **Cosma. Einige Worte über Adrenalin.**
(Spitalul 1904. Nr. 4.)

Das Adrenalin hat sich als ein sehr gutes Hämostatikum bei Blutungen aus kleinen Gefäßen und bei direkter Applikation auf die blutende Stelle bewährt, bei interner Anwendung sind seine blutstillenden Wirkungen nur sehr schwache, oft auch ganz fehlende. C. hat das Adrenalin in 19 Fällen mit gutem Erfolge bei Epistaxis, Hämatemesis und Hämaturie angewendet; es scheint eine Elektionswirkung auf die Nieren auszuüben. Bei Hämoptoe, Metrorrhagie und Darmblutungen schien der Erfolg zweifelhaft. Die Dosierung war für äußere Zwecke: 10—15 g der 1%igen Lösung auf 150—200 g destillierten Wassers. Intern wurden 15 Tropfen der Originallösung pro die gegeben. **E. Toff** (Braila).

21) **Luxembourg. Über Bier'sche Stauung. (Aus dem Bürgerhospital in Köln.)**
(Münchener med. Wochenschrift 1904. Nr. 10.)

Die Bier'sche Stauung ist von Bardenheuer in zahlreichen Fällen von tuberkulösen und gonorrhoischen Gelenkentzündungen mit zumeist sehr günstigen Erfolgen angewandt worden. Die Umwicklung wurde mit ganz dünnen, durchscheinenden Gummibinden täglich zweimal je eine Stunde morgens und abends vorgenommen. Bemerkenswert war besonders das Ausbleiben von Gelenkversteifung in denjenigen Tuberkulosefällen, die zur konservativen Behandlung geeignet erschienen waren, wie auch das Ausheilen von hartnäckigen Fistelbildungen nach operativer Behandlung. Bei gonorrhoischen Gelenkentzündungen fiel der rasche Nachlaß der Schmerzen und die Wiederkehr passiver und aktiver Gelenkbeweglichkeit angenehm auf. Die schmerzlindernde Wirkung der Stauung wurde auch bei alten Gelenkversteifungen beobachtet. **Kramer** (Glogau).

22) **C. Hofmann** (Köln-Kalk). **Zur Frühnarkose.**
(Münchener med. Wochenschrift 1904. Nr. 10.)

Das bei jeder Narkose eintretende narkotische Vorstadium, die Frühnarkose, ist von H. zur Ausführung zahlreicher kurzdauernder Operationen benutzt worden. Die Schmerzempfindung ist in ihr zum mindesten stark herabgesetzt, das Bewußtsein, wenn auch nicht immer gänzlich erloschen, so doch beeinträchtigt, die Muskulatur erschlafft, so daß fast ausnahmslos Abwehrbewegungen seitens des Pat. ausbleiben, selbst wenn er im Moment des Schnittes einen lauten Schrei ausstößt. Die Frühnarkose tritt nicht mit gleicher Stärke bei allen Individuen auf; auch die Menge des verbrauchten Narkotikums (Äther, event. auch etwas Chloroform) schwankt nach der individuellen Beschaffenheit. Nach Fortnahme der Maske ist der Operierte fast immer sofort wach und imstande, wieder nach Hause zu gehen. — H. empfiehlt die Frühnarkose besonders für Spaltung von Parasiten, Abszessen usw., für Fistelauskratzungen, Fingeramputationen und ähnliches, während er die Lokalanästhesie auf die Exstirpation kleinerer Geschwülste, auf kleinere plastische Operationen mit nachfolgender exakter Hautnaht usw. beschränkt.

Kramer (Glogau).


Digitized by Google

23) **E. Barten.** Zur Äthertropfnarkose. (Aus der chir. Abt. des städt. Krankenhauses zu Stralsund.)

(Münchener med. Wochenschrift 1904. Nr. 10.)

B. berichtet über die weiteren Erfahrungen, die in 300 Fällen der Berndtschen Abteilung mit der Äthertropfnarkose gewonnen worden sind und bestätigt die von letzterem bereits hervorgehobenen Vorzüge derselben. Der Ätherverbrauch pro Stunde betrug durchschnittlich 76 g; hierzu kamen noch sehr kleine Mengen (höchstens 4,5 g) Cloroform, während Morphin gar nicht gegeben wurden. Üble Folgeerscheinungen wurden niemals beobachtet. Nur in 2 Fällen von Bauchoperationen mußte wegen Auftreten von Cyanose, Stocken der Atmung und des Pulses zur Chloroformnarkose übergegangen werden. **Kramer** (Glogau).

24) **M. Madlener** (Kempten). Kombinierte Äther-Chloroformnarkose mit der Sudeck'schen Äthermaske.

(Münchener med. Wochenschrift 1904. Nr. 14.)

M. ist mit der Witzel'schen Methode der Narkose nicht zufrieden gewesen, die infolge der zu starken Verdünnung der Ätherdämpfe auf der offenen, großen Fläche der Maske nur äußerst langsam und manchmal ganz unvollständig eintrat. Er hat deshalb die Sudeck'sche Ventilmaske benutzt und damit sehr schöne Betäubungen erzielt. Die verbrauchte Menge an Äther betrug im Durchschnitt nur 63,7 g, die an Chloroform 3,4 g für die Narkose, der eine Morphineinspritzung vorangeschickt wurde. **Kramer** (Glogau).

25) **Aug. Bier und A. Doenitz.** Rückenmarksanästhesie. (Aus der kgl. chir. Univ.-Klinik in Bonn.)

(Münchener med. Wochenschrift 1904. Nr. 14.)

In der Bonner chirurg. Klinik ist, nachdem vorher D. an Tieren die günstige Wirkung der Rückenmarksanästhesie unter Zuhilfenahme von Nebennierenpräparaten festgestellt hatte (s. Referat in d. Bl. 1903 p. 1181), die Methode auch an 109 Kranken in Anwendung gebracht worden. Hierzu wurde 1 ccm einer $^1/_2$%igen Adrenalin- bezw. Suprareninlösung und nach 5 Minuten 0,01—0,02 g Kokain in 1%iger Lösung zwischen 2. und 3. Lendenwirbel nach Abfluß von etwas Liquor cerebrospinalis in den Lumbalsack eingespritzt, 10 Minuten später operiert. Nur in 8 Fällen blieb die Anästhesie aus, in keinem einzigen trat, obwohl zur Erzielung einer zuverlässigen Anästhesie größere Kokaindosen nötig waren, ein gefährlicher Zufall ein; anderseits aber waren unangenehme Begleit- und Folgeerscheinungen — nach dem Gebrauche von Adrenalin etwas häufiger und heftiger als nach dem von Suprarenin — in zirka der Hälfte der Fälle zu beobachten (Schweißausbruch, Erbrechen, Muskelzittern bei der Anästhesie, Kopfschmerzen, bis 8 Tage andauernd, Erbrechen, leichtes Fieber, stets ohne Schüttelfrost, einige Male Nackenstarre und Harnverhaltung nach ihr). Am besten vertrugen das Verfahren alte Leute. Die Anästhesie war infolge der Lokalisierung des Kokains durch die Nebennierenpräparate nach oben hin weit geringer ausgebreitet als bei bloßer Kokainisierung, ging aber bei Beckenhochlagerung höher hinauf; ob letztere immer ohne Gefahren anwendbar ist, muß erst noch weiter geprüft werden.

Kramer (Glogau).

26) **v. Mosetig-Moorhof.** Erfahrungen mit der Jodoform-Knochenplombe.

(Deutsche Zeitschrift für Chirurgie Bd. LXXI. p. 419.)

Prinzip und technische Grundzüge der Knochenplombierung sind den Lesern unseres Blattes durch den im vorigen Jahrgang p. 433 erschienenen Originalartikel v. M.'s und durch Referat über die Arbeiten seiner Schüler Silbermark und Damianos, ebenda p. 657, bereits bekannt. Darauf ist deshalb nicht von Neuem einzugehen. Höchstens wäre eines Kaltluftgebläses mit Einschaltung von

Digitized by Google

Formalin und Chlorkalzium zu gedenken, womit die Wände der zur Plombenaufnahme vorbereiteten Knochenhöhlen getrocknet werden.

Der Hauptinhalt des Berichtes besteht in der Darlegung der bislang bereits in 220 Plombierungen erreichten praktischen Erfolge. v. M. rühmt der Methode nach, daß sie in verhältnismäßig sehr kurzer Zeit die Heilung großer, ja beliebig großer Knochenhöhlen ohne Eiterung und ohne Fistelhinterbleib meist per primam herbeizuführen imstande ist, wie auch die beigefügten Krankengeschichten beweisen. Ob es sich um osteomyelitische Nekrosen oder Behandlung tuberkulöser Knochen und Gelenke handelt, ist dabei ganz irrelevant, ausschlaggebend für den Heilerfolg ist nur, daß die Knochenhöhlen gründlich im Gesunden herausgeschnitten, gut trocken und aseptisch präpariert und endlich akkurat mit der Plombe ausgefüllt werden, ferner daß durch geeignete Weichteilschnittführung für gute Deckung der Knochenkavernen gesorgt wird. Zur Nekrosenoperation an der Tibia dienen krummlinige Schnitte, welche Lappen aus Haut und Periost mit innerer oder äußerer Basis bilden. Letztere werden zurückgeschlagen und hierauf die Nekrosenhöhlen vorgenommen. Ähnlich am Oberschenkel, wo der Knochen durch einen großen Hautmuskelperiostlappen mit Basis oben außen entblößt wird. Derselbe geht durch Rectus femoris und Vastus externus mit Schonung des Biceps und der Bursa subcruralis. Bei Tuberkulosen ist v. M. ein entschiedener Feind der »sogenannten konservierenden« Behandlung und erwartet nur von der gründlichsten Operation dauerhafte Erfolge. Zur Resektion des Handgelenkes bedient er sich der Ausschneidung eines großen dorsalen Hautlappens, nach dessen Rückschlagung Sehnenscheidenfungi herauspräpariert und alle Carpalknochen gründlich revidiert und reseziert werden können. Ähnlich am Fußgelenke, wo v. M. in 15 Fällen von den Knöcheln an nach vorn bis zum Chopart'schen Gelenk Haut nebst Strecksehnen in Lappenform umschneidet und nach oben schlägt. Aufklappungen des Gelenkes, Exzision des Talus usw. Am Ellbogen und Knie dagegen dorsale Querschnitte mit Durchsägung des Olecranon bezw. der Patella. Zu erwähnen ist schließlich noch, daß auch Zahncysten und Highmorshöhlenempyeme im Kiefer erfolgreich plombiert sind. Etliche Skiagramme jodoformplombierter Knochen sind der Arbeit beigegeben.

Meinhard Schmidt (Cuxhaven).

27) **Ranzi und Sultan.** Zur Frage der Enderfolge der Uranoplastik.
(v. Langenbeck's Archiv Bd. LXXII. Hft. 3.)

Die vorliegende Arbeit umfaßt ein Material von 105 Fällen, die zumeist von v. Eiselsberg in Wien und Königsberg operiert worden sind. Die einzelnen Resultate sind genau besprochen, soweit Nachricht zu erhalten war. Gute Ergebnisse betreffs normaler Sprache wurden auch dann erzielt, wenn die Operation erst nach dem 2. Lebensjahre ausgeführt ward, was, wie bekannt, mit J. Wolff's Ansichten in Widerspruch steht, der einen diesbezüglichen Erfolg von einer sehr frühzeitigen Operation abhängig erklärt. Überhaupt sind die Verff. der Ansicht, daß man vor Beendigung des zweiten Lebensjahres nur bei ganz kräftigen Kindern operieren soll, da bei der Frühoperation die Mortalität eine höhere, die Aussicht auf gute Heilresultate geringer ist. Eine vitale Indikation erkennen sie für den Eingriff nicht an. Die Methode, die bei den beschriebenen Fällen angewendet wurde, bestand meist in Anfrischung der Spaltränder, Entspannungsschnitten an den Alveolarfortsätzen, Abmeißelung der medialen Platte der Proc. pterygoidei und danach Naht mit Seide oder Silberdraht.

Die Entspannungsschnitte wurden mit Jodoformgaze tamponiert. In einigen Fällen wurde der Versuch gemacht, den Defekt nach Gersuny durch gestielte Lappen aus der Zunge zu decken. Das Verfahren führte indes nicht zum Ziel, wahrscheinlich, weil eine genügende Immobilisierung des plastischen Materiales nicht gelang. Die Nachbehandlung war ziemlich einfach. In den ersten 4—5 Tagen wurde nur flüssige Nahrung gereicht. Mit Borlösungen wurde mehrmals am Tage das Sekret aus Mund und Nase fortgeschafft. Die Tampons wurden am 4.—5. Tage entfernt, die Nähte zwischen dem 10. und 15. Tag. Kleine zurückbleibende

Digitized by Google

Defekte sollen in Zukunft durch Vaseline-Injektion verschlossen werden. Ebenso kämen solche Einspritzungen in die hintere Rachenwand in Betracht, wo bei zu kurzem Velum ein unvollkommener Abschluß der Nasen- und Rachenhöhle besteht. Der Sprachunterricht soll bald nach der Operation beginnen in der Weise, wie dies von Kappeler genau beschrieben ist. **E. Siegel** (Frankfurt a. M.).

28) **Alexander Miles.** Notes of a case of traumatic haematorrachis of the upper dorsal region.

(Edinburgh med. journ. 1904. Februar.)

Ein 36jähriger Dockarbeiter hatte beim Aufheben eines schweren Kornsackes auf seine Schultern plötzlich heftige Schmerzen zwischen den Schulterblättern verspürt, gerade als »wenn hier etwas zerrissen sei«. Trotzdem konnte derselbe noch eine Stunde lang seine Arbeit verrichten. Bei der tags darauf erfolgten Aufnahme hielt Pat. die Halswirbelsäule vollkommen steif und konnte keinerlei seitliche Bewegungen ausführen. Objektiv ließ sich an der Wirbelsäule keine Veränderung nachweisen. Am Nachmittag trat dann plötzlich beim heftigen Husten eine vollkommene Lähmung beider Beine ein und ein Gefühl der Taubheit im ganzen Körper. Die Beweglichkeit der Arme war beschränkt. Es bestand leichte Abduktion derselben, Flexion des Vorderarmes, sowie der Finger. Kniereflex war erloschen. Alleinige Zwerchfell-Atmung. Dem ganzen Bilde nach mußte an eine Verletzung im Bereiche des ersten Dorsalsegmentes gedacht werden, und zwar eine Hämorrhagie, entweder extradural oder in die Substanz des Rückenmarkes hinein im Gebiet des ersten Brustwirbels. Durch Laminektomie des 7. Hals- und 1. Brustwirbels wurde ein zwischen Dura mater und dem Knochen gelegener Blutklumpen, welcher die Höhlung eines Kinderlöffels etwa ausfüllte, entfernt. Beim Emporheben des Rückenmarkes trat starke venöse Blutung an der Vorderseite auf, die beim Loslassen des Markes wieder stand. Nach Einführung eines Jodoformtampons wurde die Wunde durch Nähte verschlossen. Tags darauf erfolgte abends der Tod. Die Autopsie ergab eine Trennung des 5. und 6. Halswirbels ohne Verschiebung, Blutung zwischen Wirbel und Wirbelkanal, die sich im Gebiet des 1. und 2. Dorsalwirbels angesammelt und hier einen Druck auf das Rückenmark ausgeübt hatte. Nach der Operation war keine neue Blutung aufgetreten. **Jenckel** (Göttingen).

29) **Riesman.** Cervical rib.

(Univ. of Pennsylvania med. bull. 1904. März.)

R. beobachtete bei einer 65jährigen Frau als zufälligen Nebenbefund eine beiderseitige Halsrippe des 7. Halswirbels. Irgendwelche Beschwerden hatten niemals bestanden (Röntgenbild).

Verf. bespricht ausführlich das anatomische und klinische Bild dieser Anomalie. In 46 von ihm gesammelten Literaturfällen machten Halsrippen schwerere Störungen, 22 wurden operiert, meist mit gutem Erfolge. Die Nerven- und Gefäßstörungen schwanden gewöhnlich prompt, selbst Aneurysmen der Arteria subclavia gingen mehrfach ganz zurück. Einigemal jedoch wurden die Zirkulationsstörungen und die Atrophie des Armes nicht gebessert, da bereits eine ausgedehnte arterielle Thrombose eingetreten war. Verschiedenfach wurde die Pleura bei der Resektion der Halsrippe eröffnet, jedoch blieb der Pneumothorax stets ohne ernstliche Folgen. (Literaturverzeichnis.) **Mohr** (Bielefeld).

30) **Frilet.** Suicide par coup de feu a blanc sans fausse balle de carton.

(Arch. de méd. et de pharm. militaires 1904. Nr. 4.)

Aus unmittelbarer Nähe hatte ein Soldat sein mit einer Platzpatrone geladenes Lebel-Gewehr gegen seine linke Brust abgefeuert; er war sofort tot. Der Propfen der Patrone lag an der Erde und war unversehrt, so daß die Verletzungen allein durch das Pulver hervorgerufen sein mußten. Die Autopsie

Digitized by Google

ergab folgenden Befund. Dicht unterhalb der linken Brustwarze ein für den Zeigefinger durchgängiger Hautdefekt (Einschuß), in dessen Umgebung die Haut schwarz gefärbt und von pergamentartiger Härte war. Der Defekt in der darunterliegenden Brustmuskulatur war doppelt so groß als derjenige der Haut. Die Rippen waren unversehrt; das Perikard zeigte einen Einriß von 6 cm Länge und 4 cm Breite. Die Herzspitze war in eine breiige Masse verwandelt, am rechten Ventrikel ein 1 cm langer und breiter, am linken Ventrikel zwei durchdringende Risse von 3 cm resp. 2 cm Länge, die dreizipfelige Klappe war zerstört, die zweizipfelige Klappe erhalten. Im Zwerchfell unter der Herzspitze ein Loch von der Größe eines Fünffrankstückes, Einrisse in der Milz und der Leber.

Verf. unterscheidet direkte und indirekte Wirkungen des Pulvers; die ersten werden bedingt durch das Auftreffen (force de propulsion), die zweiten durch die Ausdehnung der Gase, welch letztere eine hydraulische Wirkung in blutreichen Organen ausüben. **Herhold** (Altona).

31) **P. Delbet.** Gangrène pulmonaire.

(Bull. et mém. de la soc. de chir. de Paris T. XXIX. p. 595.)

D. berichtet ausführlich über einen Fall von Lungenbrand, in welchem der Sitz in der linken Lungenspitze richtig diagnostiziert und die Höhle leicht operativ eröffnet wurde, zwei andere Kavernen aber, wie die Autopsie zeigte, übersehen wurden. Der Tod erfolgte durch wiederholte profuse Blutung in die eröffnete Höhle aus einem Hauptaste der Lungenarterie.

Reichel (Chemnitz).

32) **Alban Köhler.** Zur Diagnostik der intrathoracischen Tumoren.

(Fortschritte auf dem Gebiete der Röntgenstrahlen. Bd. VII. Hft. 3.)

Der von K. beschriebene Fall ist besonders geeignet, den diagnostischen Wert der Skiaskopie des Brustkorbes zu illustrieren. Die klinische Diagnose schwankte zwischen mediastinalem Abszeß, umschriebenem Empyem, vielleicht Fremdkörperpneumonie mit Gangrän; das Röntgenbild zeigte einen im linken Lungenhilus liegenden, handtellergroßen, sich an den Mittelschatten eng anschließenden Schatten, welcher lateralwärts ohne scharfe Begrenzung in eine Anzahl strahlenartig angeordneter Ausläufer überging. Die Autopsie bestätigte die Diagnose einer dem Verlauf der Bronchialverästelung folgenden Geschwulst. Es fand sich ein Rundzellensarkom der Bronchialdrüsen und Bronchien. **Matthias** (Königsberg i. P.).

33) **G. Riebold** (Dresden). Ein Fall von traumatischer Lungenhernie ohne äußere Verletzung.

(Münchener med. Wochenschrift 1904. Nr. 10.)

Die Hernie entwickelte sich nach einer Fraktur der 2. und 3. Rippe mit Zerreißung der Zwischenrippenmuskeln und wurde 10 Wochen nach dem Unfall konstatiert. **Kramer** (Glogau).

34) **F. Cautermann.** Prostatectomie totale par la voie suspubienne.

(Ann. de soc. méd.-chir. d'Anvers 1903. September.)

C. machte bei einem 66 Jahre alten Manne die Enukleation der ganzen Prostata nach Freyer (London), d. h. hohen Blasenschnitt, Inzision der Schleimhaut der Blase auf die Prostata, stumpfe Ausschälung von diesem Einschnitt aus mittels des Fingers, während vom Mastdarm aus die Prostata entgegengedrückt wird. Es gelang C. nicht, jeden Prostatalappen für sich auszuschälen, vielmehr kam die Drüse im ganzen heraus und ein kleines Stück Harnröhre kam mit. Während der Operation liegt ein Metallkatheter in der Harnröhre. Die Operation verlief vollkommen günstig. C. betont, daß er die perineale Prostatektomie nicht fallen lassen werde. Seine acht Fälle seien alle geheilt. Freyer habe auf 45 Operationen 5 Todesfälle. Die Freyer'sche Operation scheint für die Entfernung der Prostata die Operation der Zukunft zu sein. Was für die Struma die

Digitized by Google

Enukleation ist, ist Freyer's Operation für die Prostata; sie ist u. a. von der geringsten Blutung begleitet und gestattet das Blaseninnere genau zu besichtigen und eventuell operativ anzugreifen. Ref.) E. Fischer (Straßburg i. E.).

35) S. Jacoby. Instrumentarium zur Blasentamponade per viam naturalem.

(Ärztliche Polytechnik 1903. Dezember.)

Es besteht aus 1) dem Tamponkatheter Nr. 24 franz., 30 cm lang, 2) dem Mandrin mit federnder Stelle nahe dem vorderen Ende; 3) dem Metalltubus, der zur Entfernung des Tampons dient; 4) dem Stopfer für den tamponierenden, langen, 10 cm breiten Muslinstreifen; 5) dem langen, dünnen Mandrin; über ihm wird Nr. 1 aus der Blase herausgezogen. Beim Gebrauche werden Nr. 1 und 2 geschlossen in die Blase geführt, alsdann Nr. 2 herausgezogen, der Gazestreifen mittels Nr. 4 in die Blase gebracht, sein äußeres Ende soll eine kurze Strecke weit vorhängen; dann wird Nr. 5 neben der Gase durch Nr. 1 hindurch zur Blase geführt und Nr. 1 über Nr. 5 herausgezogen. Jetzt ist die Tamponade fertig. Um den Tampon zu entfernen, schiebt man Nr. 3 über der Gaze in die Blase und zieht den Tampon vor.

E. Fischer (Straßburg i. E.).

36) Bardescu. Ein seltener Fall von spontaner Ruptur der Harnblase ohne vesikale Alteration.

(Gesellschaft der med. Wissenschaften in Bukarest. Sitzung vom 12. Januar 1904.)

Der betreffende Pat. wurde plötzlich von heftigen Schmerzen im Bauche, von Übelkeiten und Erbrechen befallen. Es bestand Anurie; mit dem Katheter konnte eine geringe Menge sanguinolenter Flüssigkeit entleert werden. Palpatorisch fand man eine elastische, schmerzhafte Geschwulst, aus welcher durch Punktion eine blutige, putride Flüssigkeit entleert wurde. Die vorgenommene Laparotomie zeigte etwa 300 g einer ebensolchen Flüssigkeit im Cavum Retzii und als Ausgangspunkt derselben eine feine Öffnung in der Blasenwand, die nur durch Einspritzung einer Lösung von Methylenblau gefunden werden konnte. Der Fall ist selten; Blasenkontraktionen wurden als Veranlassung der Zerreißung angenommen.

E. Toff (Braila).

37) F. Schlagintweit. Apparat zur Gefrierpunktsbestimmung des Harnes, Blutes usw. mit schneeförmiger Kohlensäure als Kältespender.

(Münchener med. Wochenschrift 1904. Nr. 14.)

Die in Schnee von —40° verwandelte flüssige Kohlensäure soll das unreinliche, durch seine Nässe unbequeme und nie konstante und langsam arbeitende Eiskochsalzgemisch ersetzen. Die Methode **ist** billig und gleich erfolgreich. Flaschengestell und den kompletten Gefrierapparat liefert O. Reinig in München, die Stahlflaschen mit flüssiger Kohlensäure Dr. Raydt, ebenda.

Kramer (Glogau).

38) Kreps. Zur Therapie der Anuria calculosa. Zur Pathologie der Reflexanurie.

(St. Petersburger med. Wochenschrift 1903. Nr. 52.)

K. konstatierte in einem Falle völliger Anurie cystoskopisch Fehlen des rechten Harnleiters und ein Hindernis im linken, 2 cm von seiner Mündung in die Blase. Es gelang ihm, den Stein in die Höhe zu schieben, nachdem er mit einer Spritze einen Strahl heißen Glyzerins in den Harnleiter eingespritzt. Danach reichliche Sekretion und Heilung. Der Fall zeigt, daß man leicht eine Reflexanurie annehmen kann, wo keine besteht, sondern nur Fehlen oder Funktionsuntüchtigkeit der anderen Niere vorliegt. Langué hat daraufhin das Fehlen einer echten Reflexanurie überhaupt geleugnet. K. betont aber, daß es dieselbe

Digitized by Google

in der Tat gibt. Zum absolut sicheren Nachweis derselben gehört aber, daß man nach Hebung der Anurie nicht bloß Urin aus der nicht verlegten Niere mit dem Harnleiterkatheter gewinnt, sondern daß man durch Untersuchung dieses Urins auch die völlige Gesundheit der von der reflektorischen Anurie befallenen Niere nachweist. Zu zwei über jeden Zweifel erhabenen Fällen Rovsing's dieser Art fügt K. einen einwandsfreien hinzu. **Haeckel** (Stettin).

39) **Zaaijer.** Anurie infolge doppelseitiger Nierennekrose, verursacht durch Druckerhöhung in den Nieren.

(Mitteilungen a. d. Grenzgebieten der Medizin u. Chirurgie Bd. XII. Hft. 5.)

Z. untersuchte die Nieren einer Puerpera, welche von der Geburt ab fast völlige Anurie hatte und nach 9 Tagen starb. Er fand, daß die Rinde der Nieren in ausgedehntester Weise nekrotisch war; eine beigegebene farbige Tafel läßt das in schönster Weise erkennen. Irgendeine Schädlichkeit hatte auf die Nieren eingewirkt. Diese reagierte darauf mit Schwellung; durch die geringe Dehnbarkeit der Kapsel nahm der Druck im Organe zu, und die Folge war ein Aufhören der Blutzufuhr in der Rinde, welche nekrotisch wurde. Ein rechtzeitig vorgenommener chirurgischer Eingriff würde sehr gut imstande gewesen sein, den Druck in den Nieren zu heben und so der Nekrose vorzubeugen.

Haeckel (Stettin).

40) **Ingianni.** Cateterismo dell' uretere in un caso di genicolatura di questo condotto e ritenzione.

(Policlinico Ser. chir. 1904. Nr. 2.)

In einem Falle von Hydronephrose einer Wanderniere machte J. den Harnleiterkatheterismus. Der Katheter stieß nach zwei Drittel seines Weges auf ein Hindernis, welches er überwand, als gleichzeitig der Nierentumor nach oben gedrängt wurde, worauf sich 250 ccm Urin entleerten. Die Geschwulst verschwand. Seit einem Jahre trägt Pat. eine Bandage; Beschwerden sind nicht wieder aufgetreten. **E. Pagenstecher** (Wiesbaden).

41) **Geyer.** Über einen bemerkenswerten Fall der Heilung einer Hydronephrose.

(Therapeutische Monatshefte 1904. Nr. 3.)

G. berichtet über einen Fall von seit Jahren bestehender intermittierender Hydronephrose, welcher allen therapeutischen Maßnahmen trotzte. Auch Urotropin in sehr hohen Dosen in Fachinger monatelang dargereicht, zeitigte keinen Erfolg. Eine Heilung wurde schließlich erzielt durch Darreichung von Helmitol (3—4mal täglich 1 g). G. schreibt den Erfolg dem Umstande zu, daß aus der Verbindung der Formaldehydzitronensäure und des Urotropins im Organismus Formaldehyd abgespalten wird. Es ist das Helmitol demnach als ein »verstärktes Urotropin« aufzufassen.

Nebenerscheinungen wurden trotz monatelangen Gebrauches nicht bemerkt. Ein Rückfall ist bis 5 Monate nach Vollendung der Kur nicht eingetreten.

Silberberg (Breslau).

42) **A. Müller.** Ein Fall von Pneumokokkenpyokele. (Aus der Baseler chirurg. Klinik.)

(Münchener med. Wochenschrift 1904. Nr. 7.)

Bei einem an Nephritis leidenden Knaben hatte sich eine Hydrokele entwickelt, die im Anschluß an eine Pneumokokkeninfektion des Körpers heftigere entzündliche Erscheinungen zeigte und sich in eine Pyokele umwandelte. In dem durch Schnitt entleerten Eiter fanden sich Fraenkel'sche Pneumokokken; der Hoden war nicht erkrankt, der Proc. vaginalis gegen den Leistenkanal vollständig abgeschlossen. **Kramer** (Glogau).

Digitized by Google

43) F. Lesser. Zur Ätiologie der Orchitis fibrosa.

(Münchener med. Wochenschrift 1904. Nr. 12.)

Unter 2979 in den Jahren 1896—1902 im Moabiter städtischen Krankenhaus obduzierten Leichen männlicher Erwachsener wurden 133 Fälle (4,5%) von »Orchitis fibrosa« gefunden; von denen in 94 (70%) sichere Zeichen ehemaliger konstitutioneller Syphilis nachweisbar waren. Von den übrigen 30% nimmt L. an, daß in der Mehrzahl von ihnen die Orchitis die einzige syphilitische Veränderung darstellte, da nur in ganz seltenen Fällen die Orchitis fibrosa durch eine Gonorrhöe veranlaßt wird und sonst nur noch Trauma und Infektionskrankheiten, wie Parotitis epidemica, Influenza und Typhus, ätiologisch in Betracht kommen.

Kramer (Glogau).

44) Rocher. Hypertrophie compensatrice du testicule sain, symptôme de l'ectopie haute.

(Soc. de gyn. obst. et péd. de Bordeaux 1903. Dezember.)

Verf. fand unter 25 sonst gesunden Individuen mit einseitiger Hodenektopie viermal eine kompensatorische Vergrößerung des normalen anderen Hodens. Es handelte sich um Kinder, bei welchen der Hoden der einen Seite entweder überhaupt nicht oder nur bei Anspannung der Bauchmuskeln am inneren Leistenringe zu fühlen war. Dieses Zusammentreffen einer Hypertrophie des gesunden Hodens mit einer sehr hohen iliakalen oder abdominalen Ektopie des anderen weist darauf hin, daß die Hypertrophie wirklich eine funktionelle, kompensatorische zu sein scheint. Denn je höher die Ektopie, desto größer die Atrophie und Funktionsuntüchtigkeit des ektopischen Hodens. Daher fand Verf. auch bei keinem einzigen tiefer (bis unterhalb des äußeren Leistenringes) herabgetretenen Hoden eine derartige Hypertrophie auf der anderen Seite. **Mohr** (Bielefeld).

45) O. Burkard. Die Dauererfolge der Orchidopexie nach Nicoladoni.

(Beiträge zur klin. Chirurgie Bd. XL. Hft. 3.)

In der Graser chirurg. Klinik wurden von Oktober 1895 bis Juni 1902 im ganzen 18 Orchidopexien nach dem Verfahren Nicoladoni's ausgeführt. Über 12 Fälle konnte Verf. Nachuntersuchungen anstellen.

Als Resultate des Verfahrens, welches den Leistenhoden mittels des Restes des Processus vaginalis am Damme fixiert und dadurch der Retraktionsneigung des Hodens und der damit oft erfolgenden handschuhfingerförmigen Einstülpung des Hodensackes begegnen will, ergab sich, daß in vier Fällen die Lageerhaltung gelungen war, in allen Fällen die Beschwerden vollständig behoben waren.

Verf. bespricht dann die mit der Schüller'schen Methode der Orchidopexie — Anheftung des gut isolierten Hodens im Grunde des Hodensackes — besonders von französischen Autoren berichteten Erfolge und kommt im Vergleiche mit den Resultaten der nach Nicoladoni ausgeführten Orchidopexien zu dem Ergebnis, daß letztere sich denjenigen der Mehrzahl jener Zusammenstellungen überlegen erweist. Daß nach Nicoladoni's Methode eine Einstülpung des Hodensackes sicher vermieden wird, ist ein unbestreitbarer Vorteil gegenüber der Anheftung des Hodens im Hodensacke. **Blauel** (Tübingen).

Berichtigung. In Nr. 18 p. 574 Z. 20 v. u. lies Borchardt statt Bernhardt.

Originalmitteilungen, Monographien und Separatabdrücke wolle man an *Prof. E. Richter* in Breslau (Kaiser Wilhelmstraße 115), oder an die Verlagshandlung *Breitkopf & Härtel*, einsenden.

Druck und Verlag von Breitkopf & Härtel in Leipzig, Nürnbergerstraße 36/38.

Digitized by Google

Zentralblatt
für
CHIRURGIE

herausgegeben
von

E. von Bergmann, in Berlin, **F. König,** in Berlin, **E. Richter,** in Breslau.

Einunddreifsigster Jahrgang.

Wöchentlich eine Nummer. Preis des Jahrganges 20 Mark, bei halbjähriger Vorauszahlung. Zu beziehen durch alle Buchhandlungen und Postanstalten.

Nr. 22. Sonnabend, den 4. Juni. 1904.

1) Bum. Lexikon der physikalischen Therapie, Diätetik und Krankenpflege für praktische Ärzte.

Wien, **Urban & Schwarzenberg,** 1904.

Von dem bereits früher besprochenen Werke ist jetzt der Schluß erschienen. Derselbe enthält als größere Abschnitte: Nervendehnung, Nervengymnastik, Ohrmassage, passive Bewegungen, Phototherapie, Pneumatherapie, Radiotherapie, Thermotherapie, Übungsbehandlung, Wärmeapplikation, Wechselstrombäder und Widerstandsbehandlungen. Besonders schön und übersichtlich sind die Artikel von F r e u n d über Phototherapie und Radiotherapie. Sie geben in kurzer

Digitized by Google

präziser Darstellung jedem eine genaue Orientierung. Auch der Schluß des Werkes befriedigt die Erwartungen, die man beim Erscheinen des ersten Teiles hegen durfte, vollkommen. Das Lexikon ist ein ausgezeichnetes Orientierungs- und Lehrbuch für jeden, der sich auf diesem Zweige unserer Wissenschaft Rat holen will.

Borchard (Posen).

---

2) **Ph. Bockenheimer.** Über Lehrmittel beim chirurgischen Unterricht, insbesondere zur Veranschaulichung der operativen Technik.

(Zeitschrift für ärztl. Fortbildung 1904. Nr. 7.)

B. weist auf den Wert der Moulagen für die Veranschaulichung typischer Operationen hin. Nach ihnen hergestellte bunte Diapositive können mit Hilfe des Projektionsapparates zur zusammenfassenden Wiederholung dem ganzen Auditorium vorgeführt werden. Der von Frohse und dem Verf. herausgegebene Atlas typischer chirurgischer Operationen soll demselben Zwecke bei der Orientierung des einzelnen dienen.

Gutzeit (Neidenburg).

---

3) **Landesmann** (Marburg). Die Therapie an den Wiener Kliniken.

Wien, **Deuticke,** 1904.

Das bekannte und beliebte Werkchen liegt in siebenter, »umgearbeiteter und vermehrter« Auflage vor. Die Umarbeitung bezieht sich fast auf alle Kapitel, entsprechend dem ausgedehnten Wechsel in der Leitung der Wiener Kliniken.

Den modernen therapeutischen Bestrebungen wird Rechnung getragen durch Hinzufügung entsprechender Abschnitte über Balneo- und Klimatotherapie, Hydrotherapie, Phototherapie und Radiotherapie. Das letzte Kapitel ist von dem um die therapeutische Röntgenbehandlung verdienten Holzknecht bearbeitet.

Engelmann (Dortmund).

---

4) **F. A. Suter.** Über eine praktische Sehnennaht.

(v. Langenbeck's Archiv Bd. LXXII. Hft. 3.)

Die meisten der bisher geübten Methoden der Sehnennaht sind ziemlich zeitraubend, weil sie das Prinzip verfolgen, die Schnittflächen der Sehnenstümpfe in genaue Berührung zu bringen. Das verlängert die Operationsdauer. Es ist aber gar nicht notwendig, die Schnittflächen durchschnittener Sehnen aneinander zu legen, dagegen auf andere Art eine viel festere Vereinigung zu erzielen. Schon Hueter hat das gleiche Prinzip verfolgt. Indessen ist sein Verfahren, die Enden durch eine einfache, in einiger Entfernung von den Schnittflächen durchgestochene Fadenschlinge zu vereinigen, ungenügend, weil beim Anziehen des Fadens die Sehne meist ausfasert. S. umfaßt und komprimiert mittels eines eigenen, an Zeich-

Digitized by Google

nungen erläuterten Durchstechungssystems die Sehne in ihrem ganzen Umfang, in ihren vier Quadranten. Die Gefahr der Auffaserung ist so völlig vermieden. Nachdem die beiden Sehnenstümpfe durch die geknüpften Fäden versorgt sind, werden durch Verknoten der beiden letzten Doppelfäden untereinander die Sehnenstümpfe miteinander in Berührung gebracht. Die Heilung ist erfahrungsgemäß stets eine vollkommene gewesen. Die geringe Verkürzung der Sehne, welche durch die Methode veranlaßt wird, ist ohne praktische Bedeutung.

Die Vorteile der neuen Methode sind ihre kurze Zeitdauer, die Festigkeit der Naht, die Möglichkeit, den Eingriff ohne Assistenz vorzunehmen und die geringere Infektionsgefahr wegen der kürzeren Operationsdauer. Wer die Verschiebung der Sehnen aneinander scheut, kann die Methode auch so anwenden, daß die Schnittflächen aufeinander zu liegen kommen. Einige Krankengeschichten beweisen die praktische Verwertbarkeit des Verfahrens.

E. Siegel (Frankfurt a. M.).

---

5) **M. Schüller.** Die Abduktionsstellung des Schultergelenkes bei der Behandlung der Operationen, Verletzungen und Erkrankungen im Bereiche dieses Gelenkes.

(Archiv für Orthopädie, Mechanotherapie und Unfallchirurgie Bd. II. Hft. 1.)

Da bei Verletzungen und Erkrankungen des Schultergelenkes eine wirkliche Immobilisierung dieses Gelenkes durch eine Befestigung des Armes am Brustkorb, durch Desault'sche und Velpeau'sche Verbände, nur unvollkommen erreicht wird, und das Schultergelenk in dieser Stellung für die spätere Gebrauchsfähigkeit noch obendrein ungünstig beeinflußt wird, empfiehlt Verf. eine Feststellung des Gelenkes und Oberarmes in einer nach seitlich vorn unten gerichteten Abduktionsstellung mit mäßiger Innenrotation, die nahezu in der idealen Mittelachse des Kegels der normalen Bewegungsexkursionen gelegen ist. Für die operativen Fälle eignet sich hierzu eine mehrfach gebogene Winkelschiene, deren einer Teil bestimmt ist, der Außenfläche des Brustkorbes anzuliegen. Nach oben in der Achselhöhle geht er unmittelbar in einen winklig abgebogenen Schienenteil über, der der Innenfläche des Oberarmes sich anschmiegt. Ist die Winkelschiene richtig angelegt, so daß der innere, etwas breitere Schenkel der Schiene an der äußeren Brustwand bis zur Achsel fixiert ist und der Oberarm in einem mehr oder weniger großen Winkel im Schultergelenke abduziert, aber zugleich ein wenig einwärts rotiert auf dem äußeren Schenkel der Schiene liegt, während auf dem unteren Schienenstücke der Vorderarm bei rechtwinklig gebeugtem Ellbogengelenke mit der Dorsalseite in supinierter, auch wohl in pronierter Haltung ruht, so ermöglicht dieser Verband eine ausgiebige und sichere Feststellung der Schulter in einer für die spätere Gebrauchsfähigkeit günstigen Position, zugleich auch in einer durchaus bequemen Lage, in einer physiologischen Ruhestellung.

Digitized by Google

Bei geringerer Affektion des Schultergelenkes genügt schon ein Pappschienen-Wasserglasverband, der in ähnlicher Weise angelegt wird, dessen Einzelheiten aber im Originale zu ersehen sind.

Hartmann (Kassel).

---

6) **S. Rolando** (Genova). Della via più opportuna da seguirsi in alcuni interventi operativi sopra la diafisi omerale.

(Clinica chirurgica 1904. Nr. 2. Milano.)

Ein Fall von ausgedehnter Nekrosenoperation am Humerus, bei welcher der Nervus radialis freigelegt und trotz Schonung desselben längere Zeit gelähmt blieb, gab dem Verf. Anlaß zu eingehenden anatomischen Untersuchungen über den einfachsten Weg, den Humerus ohne Gefährdung wichtiger Gebilde in seiner ganzen Ausdehnung freizulegen. Verf. empfiehlt folgendes Verfahren, welches er einmal auch am Lebenden geprüft hat: Hautschnitt entlang dem ganzen Verlauf der Vena cephalica; Vertiefung desselben zwischen dem M. pectoralis und M. deltoideus bis zum Knochen. Nun wird der laterale Rand des M. biceps freigelegt, zurückgehalten und so der M. brachialis internus zugänglich gemacht. Dieser letztere wird 2 cm vom äußeren Rand entfernt, also etwa von der Grenze zwischen seinem medialen und lateralen Teile, stumpf in seinem Faserverlaufe gespalten. Auf diese Weise kommt das Gebiet des N. radialis nach außen zu liegen, das des N. musculo-cutaneus nach innen; die Nerven selbst kommen nicht zu Gesicht. (Dies Verfahren unterscheidet sich von dem von Kocher in dessen Operationslehre angegebenen im wesentlichen durch die mediane Spaltung der M. brachialis internus. Ref.)

A. Most (Breslau).

---

7) **Launay.** Luxation complète du coude en dehors. Résection. Rapport par M. Lejars.

(Bull. et mém. de la soc. de chir. de Paris T. XXIX. p. 288.)

Unter Mitteilung eines von L. mit Resektion behandelten Falles einer seit $2^1/_2$ Monaten bestehenden Verrenkung des Vorderarmes nach außen nimmt Lejars selbst Stellung zur Frage der Behandlung der veralteten Ellbogenverrenkungen. Er spricht sich gegen die blutige Reposition aus, welche höchstens für ganz frische, sonst irreponible Fälle in Betracht käme. Er hat sie dreimal versucht, einmal bei einer 3 Wochen alten Verrenkung nach hinten außen, zweimal bei Verrenkungen nach hinten, und zwar einmal seit 47 Tagen, das andere Mal erst seit 2 Tagen bestehend, aber stets nur wenig befriedigende funktionelle Resultate gesehen. Als beste Behandlungsmethode empfiehlt er daher die Resektion, und zwar eine ausgedehnte mit frühzeitiger Mobilisation. Wert legt er dabei namentlich auf möglichste Schonung des Musc. triceps, bevorzugt daher den bilateralen Schnitt.

Digitized by Google

Lucas-Championnière rät gleichfalls zur Resektion, gibt aber den Vorzug dem hinteren Längsschnitt; Nélaton und Kirmisson empfehlen, nach dem Vorgange Ollier's nur das untere Gelenkende des Humerus fortzunehmen, Radius und Olekranon unberührt zu lassen. — Picqué, der gleichfalls von der Arthrotomie nur schlechte funktionelle Resultate gesehen hat und daher auch zur Resektion rät, will mit der Mobilisierung schon 2 Tage nach der Operation beginnen, hält den Beginn 7 Tage nach der Resektion schon für zu spät. — Monprofit (d'Angers) hält für Erzielung guter Funktion für besonders wichtig, den Vorderarm nach der Gelenksresektion sofort in Supination und extremer Flexion zu bandagieren, da nach seiner Erfahrung die Extension später leichter zu erzielen und eine Beschränkung der völligen Extension weniger störend sei, als mangelnde Flexion. **Reichel** (Chemnitz).

---

8) **Miles** and **Struthers.** Bennett's fracture of the base of the metacarpal bone of the thumb.

(Edinburgh med. journ. 1904. April.)

Der von Bennett-Dublin im Jahre 1881 aufgestellte Satz, daß die Fraktur durch die Basis des ersten Metakarpalknochens die am häufigsten vorkommende der Metakarpalfrakturen sei, wird durch Verff. auf Grund der Beobachtung von 15 Fällen seit dem Jahre 1900 bestätigt, während nur 10 Frakturen die anderen Mittelhandknochen betrafen. An der Hand von Röntgenbildern wird der fast regelmäßig bis in das Karpometakarpalgelenk verlaufende Schrägbruch genauer erläutert, der je nach der Einwirkung der Verletzung bei gebeugt gehaltenem Daumen mehr nach dem Dorsum, bei Fingerstreckung nach der Vola zu gelegen ist. Als Therapie wird Fixation des Daumens in Streck- und Abduktionsstellung auf einer an der Vola manus angebrachten Schiene empfohlen. **Jenckel** (Göttingen).

---

9) **K. Vogel.** Zur Pathologie und Therapie der Luxatio coxae congenita.

(Deutsche Zeitschrift für Chirurgie Bd. LXXI. p. 222.)

Durch seinen zu frühen Tod wurde Schede verhindert, selbst über die von ihm in letzter Zeit auf dem Gebiete der angeborenen Hüftverrenkung geleistete Arbeit eingehend zu berichten. Die vorliegende Schrift seines früheren Assistenten am St. Johanneshospital zu Bonn dient dem Zwecke, dieses nachzuholen.

In der im Jahre 1898 erschienenen Veröffentlichung von Petersen (vgl. d. Bl. 1899 p. 709) ist über die bis zu jenem Zeitpunkte von Schede erreichten therapeutischen Erfolge eingehend berichtet. Seitdem ist Schede auf Grund gewonnener klarerer und vollständigerer Erkenntnis über die anatomischen Verhältnisse am Schenkelhalse bei der Difformität zu neuen wichtigen therapeutischen

Digitized by Google

Grundsätzen gelangt, deren Durchführung zu einer wesentlichen Besserung der Endresultate geführt hat. Schede selbst hat 1890 den Kernpunkt der Sache in den »Fortschritten auf dem Gebiete der Röntgenstrahlen« dargelegt. Er wies nach, daß in den weitaus meisten Fällen das größte Hindernis für die Reposition, resp. besonders für die Retention des Gelenkkopfes in der Pfanne die Anteversion des Schenkelhalses nach vorn, die Sagittalstellung desselben ist. Es handelt sich also um eine Torsion des Schenkels um seine Längsachse, derart, daß das obere Stück mehr oder weniger stärker medialwärts gedreht ist als das untere; steht unter diesen Umständen der Kopf in der Pfanne und der Trochanter nach außen, dann steht das Knieende des Femur abnorm nach innen rotiert. Zur Korrektur bedarf es also gleichfalls einer Rückdrehung des unteren Femurendes nach außen. Die Lösung dieser Aufgabe hat Schede durch Osteotomie des Femurschaftes geleistet: der Schenkelkopf, in richtiger Lage in die Pfanne gestellt, wird hier durch einen eingeschlagenen goldenen Nagel fixiert, unten wird der Schenkel lineär osteotomiert, der untere Beinteil in richtige Stellung nach außen umgedreht und im Gipsverbande zur Konsolidation gebracht.

Die Veröffentlichung der mit diesem Verfahren erreichten Resultate ist als der wesentlichste Teil der V.'schen Arbeit anzusehen. V. geht dabei genauer nur auf die im Johannes-Hospital behandelten Fälle ein. Seit dem 1. Oktober 1898, d. h. seit dem Ausbau der Methode, gelangten 49 Kinder im Alter von $^3/_4$ bis 13 Jahren mit 66 Gelenken zur Behandlung. 11 Kinder scheiden von der Rechnung aus, teils weil sie überall sich zur Behandlung nicht eigneten, teils weil sie dieser vorzeitig entzogen sind usw. An den übrigen 38 Kindern ist 34mal die Osteotomie und Nagelung in typischer Weise ausgeführt worden, und zwar 14mal einseitig, 10mal doppelseitig. (Von den Pat. sind also 63%, von den Gelenken 68% osteotomiert.) Resultat: 36 Gelenke (72%) sind reponiert, 14 Gelenke (28%) sind transponiert. Wie überhaupt Schede's Resultate bei Behandlung des Leidens stetig besser geworden sind, lehrt eine interessante Zusammenstellung, wo alle Fälle von 1895 an in Gruppen von je 50 auf das Frequenzverhältnis der erzielten Reposition bezw. Transposition miteinander verglichen sind. Es fanden sich in

Fall				
1—50 :	20%	Repositionen,	80%	Transpositionen,
50—100:	6 %	»	94%	»
100—150:	45%	»	55%	»
150—225:	54%	»	46%	»

Auf den spezielleren Inhalt der Arbeit näher einzugehen, ist untunlich, doch sei besonders auf die Röntgenbilder, welche die Diagnose der Schenkelhalsanteversion erläutern, hingewiesen. Um dieselbe nachzuweisen, bedarf es einer zweimaligen Aufnahme des Beines, das erstemal in gewöhnlicher Beinhaltung, sodann in einwärts rotierter Stellung. Das erstemal erscheint der sagittal gestellte Schenkelhals der perspektivischen Verkürzung wegen nicht

Digitized by Google

auf dem Bilde, das zweitemal ist er transversal gestellt und in ganzer Länge wiedergegeben zu sehen. Im übrigen ist hervorzuheben, daß V. auf Grund des reichen von ihm mit beobachteten und behandelten Materiales eine Fülle von interessanten Daten und Erfahrungen sowohl theoretischer Natur, die Ätiologie, pathologische Anatomie und Diagnose des Leidens betreffend, als auch namentlich bezüglich der spezialistisch-orthopädischen Behandlung bietet.

Meinhard Schmidt (Cuxhaven).

---

10) **Zoppi.** Della cosidetta pseudoartrosi flottante dell' anca consecutivo ad una coxite acuta osteomielitica.

(Arch. di. ortoped. 1903. Nr. 5.)

Infolge von Osteomyelitis des Schenkelhalses mit Pyarthros kommt es bei Kindern der ersten Monate zur Lösung der Epiphyse und vollkommener Aufzehrung des Schenkelkopfes. Nach Inzision des Abszesses tritt Heilung ein, später aber, wenn die Kinder auftreten, zeigt sich ein Schlottergelenk, welches in seinen äußeren Symptomen sehr der angeborenen Hüftverrenkung gleicht und leicht mit ihr verwechselt werden kann. Die genauere, besonders die skiagraphische Untersuchung zeigt aber, daß der Kopf und zum größten Teil der Hals gänzlich fehlt.

Z. teilt 4 Fälle mit. In einem bestand zugleich auf der anderen Seite angeborene Verrenkung; daher auch die der Schlottergelenke zuerst dafür gehalten wurde. Am oberen Pfannenrande befanden sich Knochenneubildungen. In keinem Falle wurde eine spezielle Kur eingeleitet. Die Affektion wurde von Menard schlotternde Pseudarthrose genannt, Z. schlägt dafür schlotternde Nearthrose vor.

E. Pagenstecher (Wiesbaden).

---

11) **Quénu.** Fracture de la rotule. De la suture transversale de la rotule et de l'hémie-cerclage.

(Bull. et mém. de la soc. de chir. de Paris T. XXIX. p. 242.)

Q. verglich durch Leichenexperimente die Festigkeit der meist geübten Drahtnaht und der »Cerclage« bei Behandlung der Querbrüche der Kniescheiben. Die durch 2 Silberdrahtnähte bewirkte Vereinigung der Bruchstücke widerstand bis zu einer Belastung von 40 Kilo, bei einer höheren wichen die Fragmente langsam auseinander. Nach der Cerclage kam es schon bei einem Zuge von 3 kg zum Klaffen der Fraktur an der Vorderseite, bei einer Belastung von 6 Kilo zu einem Auseinanderweichen um 5 mm, bei einer solchen von 40 Kilo um 15 mm. Die gewöhnliche Drahtnaht erzwingt demnach sicherer die Koaptation der Fragmente und empfiehlt sich daher namentlich den Chirurgen, die ihre Pat. schon früh, d. h. vom 8. bis 10. Tage an wollen laufen lassen. (Q. selbst läßt sie erst am 24. oder 25. Tage aufstehen.) Freilich haben beide Methoden ihre besonderen Indikationen, indem die Cerclage für

Digitized by Google

Fälle mit mehreren bezw. vielen Bruchstücken, die gewöhnlich Naht für die anderen Fälle paßt.

Soll durch die Knochennaht eine möglichst exakte Vereinigung der Bruchstücke erzielt werden, so müssen die für Durchführung der Metallnähte dienenden Bohrlöcher einander genau entsprechen; was schwer ist. Zur Erleichterung der Naht ersann Q. statt der Längs- die Quernaht. Er durchbohrt beide Bruchstücke parallel der Bruchlinie etwa $^1/_2$ cm entfernt von ihr quer von außen nach innen, zieht einen Metalldraht durch beide Kanäle und dreht ihn an der Seitenkante der Kniescheibe zusammen. Diese Naht widerstand einem Zuge bis 10 Kilo, leistet also mehr wie die Cerclage und reicht für die gewöhnlichen Verhältnisse aus; natürlich müssen frühzeitige Beugungen des Knies vermieden werden.

Für die Fälle, in denen das eine Bruchstück groß, das andere nur klein oder das eine nochmals in mehrere Stücke gebrochen ist, rät Q. die »Hemicerclage«, d. h. er durchbohrt das größere Fragment quer und führt den durch diesen Kanal gezogenen Draht dicht um die anderen Bruchstücke mit querer Durchstechung der Quadricepssehne bezw. des Ligamentum patellae herum und dreht ihn am Seitenrande fest zusammen. Er erzielte hiermit bei einer 63jährigen Frau eine sehr gute Vereinigung.

In der Diskussion hebt Lejars namentlich den Wert einer gleichzeitigen exakten Vereinigung des mitzerrissenen Kapselbandapparates hervor, mag man nun direkt Knochennaht oder Cerclage anwenden. Den gleichen Punkt betont Reynier, der aus Besorgnis, einen fremden Körper im Gelenk zurückzulassen, die Fragmente nur mit Catgutnähten fixiert, dafür aber den Reservestreckapparat und Periostüberzug der Kniescheibe sehr sorgfältig durch Catgutnaht vereinigt; ein Verfahren, das auch Bazy neuerdings fast regelmäßig allein anwendet. — Lucas-Championnière hält auf Grund seiner reichen Erfahrung an der alten Silberdraht-Knochennaht fest; den Hauptwert legt er aber auf zwei Momente: 1) strenge Antisepsis, nicht Asepsis, 2) frühe Mobilisation; mit dieser beginnt er schon am 4. Tage und läßt die Operierten regelmäßig schon vom 10.—18. Tage ab umhergehen, warnt freilich vor vorzeitigen forcierten Flexionsbewegungen. Hierin folgt ihm auch Lejars, während Berger, Schwartz Reynier, Quénu ihre Kranken erst nach ca. 3 Wochen das Bett verlassen lassen.

Reichel (Chemnitz).

---

12) Dietel. Die Bildung tragfähiger Amputationsstümpfe durch Deckung der Tibiasägefläche mit der Achillessehne.

(Deutsche Zeitschrift für Chirurgie Bd. LXXI. p. 515.)

Auf direkte Anregung des Herrn Privatdozenten Dr. Wilms (vgl. d. Bl. 1902 p. 721) hat D. in der Leipziger Klinik 4mal bei tiefen Unterschenkelamputationen einen entsprechend lang gelassenen Stumpf der Achillessehne auf der Tibiafläche vernäht. Nach sorg-

Digitized by Google

fältiger Nachbehandlung gemäß den Prinzipien von Hirsch, Massage des Stumpfes, Schläge gegen denselben, Tretübungen mit ihm, wurde durchgängig ein so schöner, tragfähiger Stumpf erzielt, daß D. diese Methode allgemeiner Nachahmung empfiehlt.

Vor der Osteoplastik nach Bier hat die Benutzung der Achillessehne zur Stumpfdeckung den Vorzug ungleich leichterer Technik. Dieselbe ist übrigens, wie nachträglich sich ergeben hat, schon 1877 von Marcellin Duval und Laborie ausgeführt. Man soll die Sehne so tief unten wie möglich ablösen und sie nach ihrer Überklappung über den Tibiastumpf sorgfältig an das Periost der Tibiavorderfläche und an der angrenzenden Streckmuskulatur bezw. den Stümpfen der Strecksehnen annähen. Einer Abschrägung der vorderen scharfen Schienbeinkante bedarf es nicht. Dagegen empfiehlt es sich, die Fibula 2 cm höher als die Tibia abzutragen. Bei Formierung der Hautlappen bedarf es einer besonderen Rücksichtnahme darauf, daß keine Narben auf die Stumpffläche kommen, nicht, da die Interposition der Sehne zwischen Knochenstumpf und Hautdecke genügt, jene Schmerzhaftigkeit zu verhüten. Die Heranziehung der Sehne zur Stumpfdeckung wird auch bei höheren Amputationen gut angängig sein, da auf starke Retraktion derselben durch Muskelwirkung zu rechnen ist. Für die ersten Gehübungen erhalten die Kranken einfache Hülsen aus Holz oder Gips usw., in denen sie direkt mit ihrem etwas mit Filz gedeckten Stumpfe aufzutreten haben.

Die Krankengeschichten der vier Fälle D.'s werden unter Beigabe von Röntgenbildern der Stümpfe nach Jahr und Tag, die sehr gut aussehen, berichtet. Das Resultat war stets nach Wunsch. D. empfiehlt, das Prinzip der geübten Methode, Einlegung einer Sehne, auch auf andere Amputationen zu übertragen. So ist bei Oberschenkelamputationen die Quadricepssehne, bei Fingeramputation die Beugesehne in Leipzig entsprechend verwertet worden.

Meinhard Schmidt (Cuxhaven).

---

13) **A. H. Ohmann-Dumesnil.** A good method of treading chronic ulcus cruris.

(St. Louis med. and surg. journ. 1903. Dezember.)

Der großen Zahl der Behandlungsmethoden des Beingeschwüres fügt Verf. eine weitere hinzu, die mit Ausnahme des krebsigen Geschwüres alle anderen Formen rasch zur Heilung gebracht hat. Dieselbe besteht in Auskratzung und Abtragen der aufgeworfenen Ränder, Blutstillung durch Kompression mittels Gazebausches, Auflegen von Gaze, die mit Bovinin durchtränkt ist, zirkulärem Verband. Die mit Bovinin durchtränkte Gaze wird in den ersten Tagen bis zu dreimal täglich erneuert. Es bilden sich in kurzer Zeit gute Granulationen, und die Überhäutung findet rasch statt.

Grosse (Kassel).


Digitized by Google

14) **J. Bogdanik.** Die Resektion des Sprunggelenkes nach eigener Methode.

(Wiener med. Presse 1904. Nr. 9.)

Verf. macht nochmals auf seine neue Schnittmethode zur Resektion des Sprung- und Fersenbeines aufmerksam, die er bereits 1892 im Zentralblatt für Chirurgie veröffentlicht hat. Die Schnittführung hat den Vorteil, daß dabei keine größeren Gefäße, Sehnen oder Nerven verletzt wurden; Verf. beschränkte sich dabei ursprünglich nur auf Erkrankungen des Talus und Calcaneus; mit der Zeit aber hat er das Operationsfeld von diesem Schnitt aus bedeutend erweitert. Wenn man nach Durchsägung des Fersenbeines den Schnitt beiderseits dem Rande der Fußsohle entlang verlängert und die Gelenkkapsel zwischen Talus und Calcaneus durchtrennt, gelangt man leicht zu den kleinen Fußknochen. Krankheitsherde in diesen Knochen lassen sich leicht mit dem scharfen Löffel auskratzen, die ganzen erkrankten Knochen entfernen und die dazwischen lagernden tuberkulösen Granulationen unter möglichster Schonung der Gefäße, Sehnen und Nerven beseitigen. Wenn man den Schnitt beiderseits neben der Achillessehne nach oben verlängert, hat man einen guten Zutritt zum Sprunggelenk.

Paul Wagner (Leipzig).

---

15) **R. Williams.** Subungual exostosis.

(Bristol medico-chir. journal 1904. März.)

Von 111 von Verf. beobachteten Exostosen saßen 35, also mehr als $^1/_3$, subungual, und zwar mit Ausnahme eines einzigen Falles sämtlich an der Endphalanx der großen Zehe. Diese kleinen Auswüchse an der medialen Seite der Phalanx erscheinen als eine Art von Abzweigung derselben. Sie sind zunächst knorpelig, und ihre Verknöcherung geht von einem einzigen Kern aus. Eine gründliche Entfernung samt der Matrix erfordert, daß, die Endphalanx ausgenommen, das Gelenkende mit fortgenommen wird; andernfalls kann die Exostose mehrfach rezidivieren. Sarkomatöse Entartung kommt nur sehr ausnahmsweise vor.

Genetisch weist der konstante Sitz und die Struktur der Geschwulst auf eine Entwicklungsanomalie hin, ähnlich den überzähligen Fingern und Zehen. Wahrscheinlich handelt es sich um ein Rudiment des uns verloren gegangenen Prähallux (Wiedersheim), womit übereinstimmen würde, daß Zehenanomalien per excessum am häufigsten an der großen Zehe beobachtet werden.

Mohr (Bielefeld).

Digitized by Google

Kleinere Mitteilungen.

I.

Aus der chirurgischen Abteilung des Rigaschen Stadtkrankenhauses. — Chefarzt Dr. med. A. v. Bergmann.)

Ein Fall von Herznaht.

Von

Dr. A. Vogel.

R. W., 16 Jahre alt, wird am 27. November 1903 eine Stunde nach der Verletzung mit einer Stichwunde in der Brust ins Krankenhaus eingeliefert.

Allgemeinzustand stark alteriert. Hochgradige Anämie. Keine Cyanose. Puls 104, klein, regelmäßig. Respiration ruhig. Linksseitiger Pneumothorax. Herzdämpfung verbreitert bis zum unteren Rande der 3. Rippe und bis zum rechten Sternalrande. Spitzenstoß im 5. Interkostalraum in der Mammillarlinie. Herztöne rein. Im linken 4. Interkostalraume parasternal eine 3 cm lange Wunde. Auf Grund des Befundes wird eine Herzverletzung angenommen und sofort von mir die Operation vorgenommen.

Chloroformnarkose. Gleich zu Anfang derselben eine schwere Asphyxie. Resektion des 4. und 5. Rippenknorpels. In der Pleura und dem Perikard eine ziemlich große, stark blutende Wunde. Das Loch im Perikard wird erweitert und eine Handvoll Blutkoagula entfernt, worauf Puls und Aussehen des Pat. sich bessern. Im rechten Ventrikel parasternal eine $1^1/_2$—2 cm lange, quere Wunde, aus der während der Diastole ein Blutstrahl schießt. Fünf Seidenknopfnähte. Naht des Perikardium und der Pleura. Tamponade bis auf die Pleura und das Perikard. Verkleinerung der Wunde durch einige tiefgreifende Nähte. Resektion der linken 8. Rippe in der Scapularlinie und Entfernung der Blutgerinnsel aus der Pleura. Drainage.

Gleich nach der Operation geht der Puls stark in die Höhe und steigt die Temperatur bis 39°. Anhaltende große Unruhe und Atembeschwerden. Am 29. November Eröffnung des Perikards. In demselben trübes, seröses Exsudat und Fibrinauflagerungen. Herznaht nicht sichtbar. Drainage des Perikards. Vorn ist die Pleura gut verklebt. Aus dem weiteren Krankheitsverlauf ist hervorzuheben, daß das Krankheitsbild in den ersten 2 Wochen ein sehr schweres war. Pat. fieberte sehr hoch und der Puls war sehr beschleunigt, 120—130. Dann fiel die Temperatur allmählich ab, während der Puls frequent blieb. In der 2. und 4. Woche links- und rechtsseitiger Lungeninfarkt. Die Herznähte wurden entfernt.

Pat. erholte sich langsam, wurde am 8. März 1904 geheilt entlassen. Der Herz- und Lungenbefund waren normal. Der Puls gleichmäßig, regelmäßig, von guter Füllung, um 100. Es treten gar keine Beschwerden auf, selbst bei größeren körperlichen Anstrengungen. Die hintere Pleurawunde ist gut verheilt, vorn besteht noch eine $^1/_2$ cm tiefe Fistel.

Da die Kasuistik der mit Erfolg operierten Herzverletzungen eine kleine, so erscheint die Mitteilung eines jeden einschlägigen Falles geboten.

Die Frage, ob das Perikard primär genäht oder zunächst drainiert werden soll, ist einstweilen eine offene. Der vorliegende Fall spricht zu gunsten der Drainage. Ist doch in der Regel die Beschaffenheit des Messers, das der Täter führte, eine nichts weniger als aseptische, nicht selten eine grob verunreinigte.

Entwickelt sich bei primärer Naht keine Perikarditis, so ist die Entstehung von Adhäsionen zum mindesten keine kleinere als bei einem primär drainierten oder tamponierten Herzbeutel. Wie wenig derartige Verwachsungen Beschwerden zu machen brauchen, beweist der vorliegende Fall.

Digitized by Google

II.

Durch Nervenanastomose geheilte traumatische Facialislähmung[1].

Von

W. Mintz,

Chirurg am Alt-Katharinenspital zu Moskau.

Von 22 Versuchen, die Facialisparalyse durch Nervenanastomose operativ zu heilen, fielen nach Munch[2] sieben negativ aus. Unter den erfolgreichen Fällen nehmen die Resultate Kennedy's und Körte's die erste Stelle ein. Ihnen reiht sich der zu berichtende Fall als ebenbürtig an.

Einem 30jährigen Manne war bei einer Radikaloperation wegen chronischer Mittelohreiterung der Facialisstamm verletzt worden, so daß der Pat. mit kompletter linksseitiger Facialislähmung wieder aufwachte. 4 Monate später bestanden linkerseits: Verstrichensein der Stirnfalten, Lagophthalmus, Epiphora, Verstrichensein der Nasolabialfalte, Schlaffheit der gelähmten Wangenpartie, Herabhängen des Mundwinkels.

Am 28. September 1903 suchte ich von einem Schnitt am vorderen Sternocleidorande den N. accessorius linkerseits auf; desgleichen aus dem nach oben hin verlängerten Schnitte den Stamm des N. facialis da, wo er in die Parotis eintritt. Beide Nervenstämme, d. h. der für den Sternocleido bestimmte Ast des N. accessorius und der Facialisstamm, wurden quer durchtrennt und der zentrale Teil des ersteren mit dem peripheren Teile des letzteren termino-terminal vernäht. Zur bequemeren Vereinigung der Nervenenden hatte ich den hinteren Bauch des M. digastricus durchschnitten, nähte ihn jedoch alsbald wieder zusammen.

In erster Linie trat nach 2 Monaten vollkommene Schlußfähigkeit der bisher klaffenden linken Lidspalte ein. Im weiteren Verlaufe stellte sich die motorische Funktion im gesamten linksseitigen Facialisgebiete wieder her. Wenn Pat. sein linkes Auge schließt, so arbeitet gleichzeitig das ganze vom Facialis versorgte Muskelgebiet, Platysma mit inbegriffen. Der M. cucullaris kontrahiert sich nicht — es scheint also nach dieser Richtung hin eine Dissoziation im Accessoriuszentrum eingetreten zu sein. Die Verflachung der gelähmten Gesichtshälfte ist im Schwinden begriffen, und stellen sich die Gesichtsfurchen wieder her.

Oben erwähnten Ausführungen schließe ich einen von spezialistischer Seite (Dr. L. Stanilowski, Moskau) am 22. März, ca. 6 Monate p. operationem, aufgenommenen Status an:

Bei ruhigem Gesicht sind die Stirnfalten nur auf der gesunden Gesichtshälfte erhalten, linkerseits ist die Stirnhaut glatt und faltet sich nur wenig beim Runzeln der Stirn.

Die linke Augenbraue steht höher als die rechte.

Die Lidspalte ist auf der linken Seite weiter als auf der rechten. Beim Versuch, das Auge zu schließen, bemerkt man im ersten Moment ein dem Senken des oberen Lides synchrones Aufwärtsrollen des Augapfels. Alsdann tritt vollkommener Lidschluß ein.

Die Nasenspitze ist um ein Geringes nach der gesunden Seite abgewichen.

Die Nasolabialfalte ist links gegen rechts etwas verstrichen. Zeigt Pat. die Zähne, so vertieft sich die linke Nasolabialfurche, bleibt jedoch hinter der rechten zurück. Bei angestrengtem kompletten Lidschluß macht sich eine Tendenz zu

---

[1] Pat. wurde im Februar und März a. c. in der Moskauer otiatrischen und der Moskauer chirurgischen Gesellschaft vorgestellt.

[2] Semaine méd. 1904. Nr. 10.


Digitized by Google

assoziierter übermäßiger Funktion in der kranken Gesichtshälfte geltend, wobei sich die Nasolabialfurche noch mehr als beim Zeigen der Zähne vertieft.

Der Mundwinkel steht auf der linken Seite tiefer als rechts, die Mundspalte schließt jedoch genügend, sogar stärker als auf der kranken Seite (typisch für das Wiedereintreten der Kontraktionsfähigkeit in Fällen von schwerer Facialisparese). Beim Aufblasen der Backen wird die gesunde Seite stärker vorgetrieben als die gelähmt gewesene. Pfeift Pat., so verzieht sich die Mundspalte nach der kranken Seite.

Die für sekundäre übermäßige Funktion der Muskeln charakteristischen spontanen, isolierten, ticförmigen, rhythmisch wiederkehrenden Zuckungen im Gebiete der Mm. zygomatici bestehen auch hier.

Die Untersuchung der elektromotorischen Erregbarkeit ergab eine Herabsetzung derselben auf der kranken Seite, mit Ausnahme des M. orbicularis oris und M. triangularis, an denen sie im Gegenteil gegen rechts erhöht ist.

	Rechts		Links (Sitz der Lähmung)	
M. frontalis	$2^1/_2$	Milliampères	5	Milliampères
M. orbicularis oculi	3	»	4	»
M. zygomatici	$4^1/_2$	»	$7^1/_2$	»
M. orbicularis oris	5	»	4	»
M. quadratus labii inf.	$3^1/_2$	»	$6^1/_2$	»
M. triangularis	$5^1/_2$	»	$4^1/_2$	»

Auf der kranken Seite sind die Kontraktionen etwas träge, ein Überwiegen der Anode über die Kathode ist nicht zu bemerken. Reizt man den N. facialis von dem üblichen Punkt aus, d. h. von der Ohrmuschel, so werden auf der kranken Seite Kontraktionen der Gesichtsmuskeln ausgelöst, wenngleich erst bei größerer Stromstärke — 6 Milliampères gegen $3^1/_2$ Milliampères rechterseits.

An Stelle der kompletten Facialislähmung ist 6 Monate nach der Nervenanastomose eine Parese, namentlich der oberen Facialisäste, getreten mit sekundären Kontrakturen und ticartigen Krämpfen im Gebiete der Mm. zygomatici, schwach ausgeprägter Entartungsreaktion und Herabsetzung der galvanischen Erregbarkeit des Facialisstammes.

Ich muß bemerken, daß unter elektrischer Behandlung sich die motorische Funktion zusehends bessert.

---

16) 24. Jahresversammlung der American surgical association.

(Transact. of the amer. surg. assoc. 1903.)

(Fortsetzung aus Nr. 43 1903 dieses Zentralblattes.)

Monks (Boston): Eingehende Studie über die Bestimmung der Entfernung einer aufs Geratewohl hervorgezogenen Dünndarmschlinge von Duodenum oder Ileocoecalklappe und der Richtung der Peristaltik. Durch 180 Versuche an Leichen konnte Redner feststellen: 1) Die Gekröswurzel gibt uns einen Anhalt über die allgemeine Verteilung des Dünndarmes. Projiziert man ihren Verlauf auf die Bauchdecken und legt durch die Enden dieser Linie auf ihr senkrecht stehende, so liegt das obere Dünndarmdrittel über der oberen, das mittlere zwischen beiden, das untere unterhalb der untersten Linie. 2) Die Länge des Darmes hat mit der Lage der einzelnen Schlingen nichts zu tun. 3) Je näher dem Duodenum, desto größer der Darmdurchmesser. 4) Die Darmwand ist im oberen Teile dicker durch Kerkring'sche Falten, weiter unten wird sie dünner, aber muskelstärker, das letzte Meter ist wieder dicker durch bedeutende Verstärkung der Muskelwand. 5) Im oberen Teil ist der Darm mehr rötlich, zeigt zahlreiche, kräftige Gefäße, tiefer unten ist er grau und weniger gefäßreich. 6) Die Kerkring'schen Falten hören etwa bei 15 Fuß Entfernung vom Duodenum auf. 7) Je höher der Darmteil, um so spärlicher, kräftiger und regelmäßiger sind die Mesenterialgefäße gebildet und verteilt. Etwa 4 Fuß vom Duodenum treten »sekundäre« Gefäßbögen in überwiegender Zahl auf, im untersten Teile verwischt sich der Unterschied zwischen primären, sekundären und tertiären Bögen, die dann alle zusammen ein

Digitized by Google

Netzwerk bilden. Die »Vasa recta« sind, je höher oben, um so länger, bis zu 5 cm. 8) Das Mesenterium ist, je höher oben, um so dünner. Von besonderer Wichtigkeit sind die fettfreien Stellen zwischen den Bögen der Vasa recta (Lunetten), die oben am größten sind und bei 3 m vom Duodenum etwa aufhören. Im unteren Teile des Darmes gehen Fettzapfen auch bei mageren Individuen vom Mesenterium auf die Darmwand über. Aus der Richtung, nach welcher sich das angespannte Mesenterium stärker spannt, kann man die Nähe des oberen oder unteren Endes taxieren. 10) Die Richtung der Peristaltik findet man, indem man die Darmschlinge, nach etwaiger Richtigdrehung des Mesenteriums, der Richtung der Radix mesenterii parallel stellt. Das untere Ende ist dann das distale. Alle diese Verhältnisse haben strikte Gültigkeit nur für die Leiche, jedoch hat M. seine beim Studium dieser erworbenen Kenntnisse auch bei Operationen am Lebenden schon mehrfach gut verwenden können.

Rixford (San Francisco): Veraltete Ellbogenverrenkungen sollen blutig reponiert, nicht reseziert werden; die Ergebnisse sind in jeder Beziehung besser. Zwei Fälle.

Diskussion. Murphy (Chicago) begegnet der knöchernen Vereinigung nach Resektionen durch Einlegen von Fascienstreifen aus der Nachbarschaft des Gelenkes. Beim Hüftgelenke hat er so nach Resektion wegen Ankylose durch Einlegen eines aus der Fascia lata gebildeten Lappens sehr gute Beweglichkeit erzielt mit teilweiser Erhaltung des Kopfes.

Elliot (Neuyork) spricht über die spät nach Bauchoperationen auftretenden mechanischen Darmverschlüsse und ihre Verhütung. Sie sind alle durch Narbenstränge oder Verwachsungen entstanden, die durch möglichst reizloses Operieren, Verwendung von resorbierbarem Naht- und Unterbindungsmaterial, Bedecken freier Stellen mit Bauchfell, frühzeitiges Entfernen der Drainage zu verhüten sind. Sind zu breite Stellen von Bauchfell entblößt, so will er dünne Gummimembranen auf diese legen oder nähen. Verwachsungen können auch durch möglichst frühzeitige Erregung der Peristaltik nach der Operation, durch häufigen Lagewechsel des Kranken eingeschränkt werden. Kasuistik.

Diskussion. Birmie (Cansas City) spricht sich gegen die frühzeitige Entfernung der Drainage, als zu gefährlich, aus.

Ochsner (Chicago): Der größte Schaden bei Darmverschluß wird stets durch Darreichung von Abführmitteln und Nahrung per os vor der Operation verursacht.

Woolsey (Neuyork): Kritische Untersuchung von 101 in den letzten Jahren operierten Fällen von Hirngeschwülsten aus der Gesamtliteratur, darunter fünf eigene. Tabellarische Übersicht. Ergebnisse: 1) Operativ angreifbar waren nur Geschwülste der zugänglichsten Hirnteile, in denen sie lokalisiert werden konnten. 2) Die Prognose bei Entfernung bösartiger Hirngeschwülste ist für Dauerheilung nicht schlechter, oft sogar eher besser als bei Sitz solcher Geschwülste in anderen Körpergegenden. 3) Die Prognose hat sich mit Vervollkommnung der Operationstechnik und der Lokalisation und mit Beschränkung der Operation auf umschriebene Geschwülste gebessert. 4) Palliativoperationen sind indiziert bei nicht lokalisierbaren Geschwülsten, die sehr erhebliche Beschwerden machen. Einfache Explorativoperationen sind kontraindiziert. 5) Alle umschriebenen Geschwülste mäßiger Größe sind entfernbar. 6) Osteoplastische Operation bei möglichst schneller Ausführung ist erforderlich.

Keen und Sweet (Philadelphia) teilen einen Fall von Gehirnschuß mit, bei welchem durch Röntgenuntersuchung der Sitz des Geschosses nachgewiesen und dadurch festgestellt wurde, daß der Fall inoperabel sei.

Wharton (Philadelphia) beschreibt einen Fall von Chondrom der Lendenwirbelsäule, das mit gutem Erfolge operativ entfernt wurde.

Powers (Denver) beobachtete einen Fall von Gonokokkeninfektion des ganzen Armes, welche, vom Ellbogengelenk ausgehend, in phlegmonenähnlicher Weise sich vom Handrücken bis zur Schulter erstreckte. Zahlreiche Inzisionen waren nötig, um die zuerst vorhandene, außerordentlich starke Schwellung zu vermindern.

Digitized by Google

In dem entleerten, klaren Exsudate fand sich Gonokokkenreinkultur. Der Verlauf war äußerst langwierig.

La Garde (Washington) spricht über den Infektionsvorgang der Schußwunden. Die zahlreichen — namentlich deutschen — Arbeiten über Schußwunden scheinen ihm unbekannt zu sein.

Andrews (Chicago) teilt zwei Todesfälle infolge von Aspiration kotiger, erbrochener Massen während Ileusoperationen mit.

Powers (Denver): Bei einem wegen Halsdrüsentuberkulose Operierten traten während der Operation und nachher schwere Symptome von Vagusreizung auf, die erst etwa 1 Jahr später nach Entfernung eines Unterbindungsfadens schwanden. Druck auf die Narbe löste allerdings auch dann noch Husten aus. Wahrscheinlich war der Vagus durch die Fadenschlinge mitgefaßt.

Buuts (Cleveland): Lähmungen infolge Nervenverletzung im Schultergebiet entstehen hauptsächlich durch Schädigung des N. axillaris, Thoracicus longus und Suprascapularis. B. teilt eine Anzahl Fälle der Art aus der Literatur und selbstbeobachtete mit, die für jeden Nerven übersichtlich tabellarisch zusammengestellt sind.

Ransohoff und Phelps (Cincinnati): Bei der Trepanation zur Entfernung einer Geschwulst der linken motorischen Region trat während der Durchschneidung des Knochens mit der Sudeck'schen Trephine eine außerordentlich heftige Blutung aus dem Knochen auf, welcher die Pat. in wenigen Minuten erlag. Die Sektion ergab außerordentliche Vergrößerung der linksseitigen Venae diploicae, die durch die vordere Diploevene der Schläfe mit denen der Dura kommunizieren. Durch die Geschwulst war der Abfluß aus dem Sinus longitudinalis superior behindert, und es hatte sich durch die erwähnten Gefäße der Kollateralkreislauf hergestellt.

Martin und Pennington (Philadelphia): Am lebenden Hundeherzen stellten sie die Blutdruck erhöhende und kräftige Herzkontraktionen auslösende Kraft des Adrenalins fest. In sechs Fällen schwersten Choks beim Menschen wandten sie subkutane Injektionen von Adrenalin, stark verdünnt mit Normalsalzlösung, an und konnten jedesmal Erhöhung des Blutdruckes und kräftigere Herzkontraktionen feststellen. Es soll stets in starker Verdünnung gegeben werden, nicht stärker als 1 : 10000, wegen der Gefahr lokaler Ischämie; jedoch kann die Menge viel größer sein, als sie bisher verwandt wurde. Verff. raten, mit 10 ccm der gewöhnlichen Lösung (1 : 1000) anzufangen. Da das Mittel sehr schnell im Körper verändert wird, sind häufige Einspritzungen nötig.

Harte und Ashhurst bringen eine ausführliche Studie über Typhusperforationen, teils nach eigenen Erfahrungen, teils nach Literatur, die von ihnen wohl ziemlich lückenlos angeführt sein dürfte: 362 Literaturnachweise operierter Perforationen! Nach ihrer Ansicht sollte jede Typhusperforation chirurgisch behandelt werden; bei sehr schwachen Pat. läßt sich durch Analeptika häufig noch ein entsprechender Zustand herstellen. Nähere Angaben über ihr Operationsverfahren, ausführliche Tabellen über alle in Betracht kommenden Umstände sind beigefügt. **Trapp** (Bückeburg).

17) **Betaghi.** Igroma della bursa subserrata.

(Policlinico. Ser. chir. 1903. Nr. 12.)

Kolossales Hygrom am rechten Schulterblattwinkel bei einem 33jährigen Bauer, ausgehend von der Bursa subserrata, spontan entstanden, nur durch seine Größe behindernd. Krepitation findet sich nirgends. Subscapuläres krepitierendes Geräusch ist nämlich öfters auf Hygrombildung geschoben worden. In einem derartigen Falle, über welchen B. berichtet, fand sich zwischen den Ansätzen des Serratus nur reichliche Bindegewebs- und Fettanhäufung, welche vielleicht zu dem Phänomen Veranlassung gab. **E. Pagenstecher** (Wiesbaden).

Digitized by Google

18) **R. A. Hibles und H. Correll-Loewenstein. Ein Fall von angeborenem Hochstand des Schulterblattes und eine Zusammenstellung und Klassifikation der bisher veröffentlichten Fälle.**

(Archiv für Orthopädie, Mechanotherapie und Unfallchirurgie Bd. II. Hft. 1.)

Verff. berichten über einen Pat., dessen linkes Schulterblatt 10 cm höher steht als das rechte. Beim Abtasten findet man, daß das linke Schulterblatt in dieser höheren Lage durch eine dreieckige Knochenspange fixiert gehalten wird, die sich bei genauer Untersuchung mit Röntgenstrahlen als ein knöcherner Fortsatz des Schulterblattes nach oben hin erweist, dessen Spitze mit der Basis des Dornfortsatzes des 7. Halswirbels artikuliert.

Was die Ätiologie anlangt, so sind Verff. der Ansicht, daß es sich hier um eine anormale Entwicklung der Epiphyse des vertebralen Schulterblattrandes handelt (Suprascapula), also um einen Rückschritt zu einer früheren Entwicklungsstufe, zumal da sich noch andere Degenerationsmerkmale, Herzfehler, Plattfüße usw., vorfinden. (Diese Deformation ist wahrscheinlich in der 6. oder 7. Woche des Fötallebens entstanden.)

An der Hand der bisher veröffentlichten 64 Fälle stellen Verff. folgende Klassifikation auf:

Klasse I, Fälle mit einer knöchernen Brücke zwischen Schulterblatt und Wirbelsäule.

Klasse II, Fälle mit dem vollständigen Ausfall eines oder mehrerer Muskeln aus dem Schultergürtel.

Klasse III, Fälle mit einem langen, übergebogenen supraspinalen Teile der Scapula, und

Klasse IV, Fälle ohne knöchernen Auswuchs, mit normalem oder verkleinertem Schulterblatte, mit verkürzten oder anderweitig defekten Muskeln.

Während die drei ersten Klassen in ihren anatomischen Verhältnissen wohl charakterisiert sind, so daß ihr kongenitaler Ursprung über allen Zweifel erhaben steht, stellt die vierte Klasse verschiedene Krankheitsbilder dar, die aber bis jetzt noch nicht eingehend genug studiert sind. In einer Reihe von Fällen wird man den Schulterblatthochstand sich im Anschluß an eine alte Polyomyelitis, Zerebralparalyse, intra-uterine Rachitis usw. entstanden denken müssen.

Hartmann (Kassel).

19) **A. Post** (Boston). **Multiple angiomata.**

(Journ. of cutan. diseases 1903. November.)

P. berichtet von einem 16jährigen Mädchen, welches zahlreiche Angiome an dem rechten Arme, heraufreichend bis zum Brustbeine, besonders jedoch an der Hand, aufwies. Eine teilweise Inzision und Exzision der dilatierten Gefäße hatte wenig Erfolg, denn bereits nach 8 Tagen zeigten sich an anderen Armgefäßen Dilatationen, und trotz der Anwendung des Thermokauter rezidivierten die Angiome und es bildete sich allmählich ein Zustand aus, wie er vor der Operation gewesen war.

Urban (Breslau).

20) **J. Bayer. Über Spiralbrüche an der oberen Extremität.**

(Deutsche Zeitschrift für Chirurgie Bd. LXXI. p. 204.)

Eine Berichterstattung aus dem Materiale des Kölner Bürgerhospitales vom 1. Januar 1900 bis Ende März 1903. Es fanden sich bei einer Gesamtzahl von 2332 Knochenbrüchen auf 178 Oberarm- und 401 Vorderarmbrüche je 8 spiralige. Im Vergleiche mit den Unterextremitäten sind die Oberextremitäten ungleich seltener dem Spiralbruch unterworfen (Unterschenkel 15,1%; Oberschenkel 9,8%; Oberarm 4,5%; Vorderarmknochen nur 1,9% relative Häufigkeit). An der Unterextremität wirkt die Torsionsgewalt meist bei fixiertem peripheren Gliedende (Fuß) und führt durch Drehschwung des Oberkörpers zum Spiralbruch; an der Oberextremität muß zu gleichem Resultate die Drehgewalt meist peripher ansetzen,

Digitized by Google

wobei dann die Hand einen ungleich schlechteren Drehhebel abgibt als der Fuß, schon weil sie meist in gleicher Längsachse mit dem Vorderarme steht. Ist die drehende Gewalt einmal gegeben, so können trotzdem die Knochen durch bewegliches Ausweichen in den Gelenken sich oft ihrer Einwirkung entziehen, namentlich in den Hand- und Ellbogengelenken, und auch im Schultergelenke kommen wohl eher Distorsionen und Verrenkungen zustande als Spiralbrüche des Oberarmschaftes, für deren Entstehen eine energische Feststellung des Armes an das Schulterblatt mittels starker Muskelaktion die Conditio sine qua non ist.

Die Kölner Beobachtungen werden im einzelnen mittels kurzer, den Mechanismus der Bruchentstehung tunlichst aufklärender Krankengeschichten unter Beigabe der zugehörigen Röntgenbilder mitgeteilt. Wir finden 1) vier Fälle von Spiralbruch am Handskelett, einzelne Phalangen bezw. Metakarpalknochen betreffend. Der Mechanismus dieser Frakturen blieb ziemlich dunkel, jedenfalls aber beweisen die Beobachtungen, daß auch an diesen Knochen der Spiralbruch häufiger ist, als bislang bekannt war. 2) Spiralbruch der Vorderarmknochen betraf fünfmal den Radius, dreimal die Ulna. Die häufigere Affektion des Radius führt B. darauf zurück, daß dieser Knochen direkt mit zwei Karpalknochen (Kahnbein und Mondbein) artikuliert, während zwischen Ulna und Carpus die Handgelenkbandscheibe liegt. Rotationen an der Hand werden sich folglich am meisten auf den Radius fortsetzen. 3) Bei den Spiralbrüchen des Oberarmes ergibt sich hinsichtlich der Windungsrichtung der Bruchlinien eine sehr interessante Analogie mit den Frakturen der Untererextremität. Es zeigt sich nämlich auch am Oberarme wie an den Knochen des Beines, daß die Bruchspirale auf der rechten Körperseite der Regel nach linksgewindig, auf der linken Körperseite rechtsgewindig verläuft, was mechanisch immer auf eine Verdrehung der Glieder nach außen herum zu beziehen ist. Die Erklärung ist sehr einfach. Wird der Humerus nach innen torquiert, so wird durch sein Anstoßen an den Rumpf der Drehung sehr bald eine Grenze gesetzt und damit die Entstehung des Spiralbruches verhütet, während bei Drehung nach außen eine gleiche Hemmung nicht in Kraft tritt. Anamnestisch ist am interessantesten ein Fall, einen Matrosen betreffend, welcher lediglich durch Muskelaktion seinen Spiralbruch dadurch erwarb, daß er ein dickes Schiffstau aufdrehte. Der Fall ist ein Analogon des von Malgaigne beschriebenen indirekten Oberarmbruches, welcher bei der Kraftprobe entsteht, bei der die Gegner sich die Hände verhaken und sich gegenseitig die Arme nach außen zu drehen suchen. Auch bei diesen Bruchformen hat Bardenheuer permanente Extension meist mit Hilfe von Schienen mit bestem Erfolg angewendet. Zweimal mußte bei stärker dislozierten Oberarmbrüchen die Längsextension im Bett angewendet werden. **Meinhard Schmidt** (Cuxhaven).

21) **N. Damianos.** Beiträge zur operativen Behandlung der Tuberkulose des Ellbogengelenkes.

(Deutsche Zeitschrift für Chirurgie Bd. LXXI. p. 288.)

D. berichtet über die reichen Erfahrungen der Mosetig'schen Klinik auf dem Gebiete der Ellbogentuberkulose aus den Jahren 1892—1903. Mosetig's Therapie für diese Erkrankung ist fast ausschließlich operativ. Über eigene Erfahrungen mit konservativen Methoden (Jodoforminjektion, künstliche Hyperämie) bringt D.'s Arbeit nichts. Die von anderen Autoren hierüber gemachten Mitteilungen werden angezogen, doch ungünstig beurteilt. D. findet die Resultate so bescheiden, daß ihm selbst in leichteren Fällen es nicht der Mühe wert erscheint, die konservative Behandlung zu versuchen. Vielmehr wird operatives Eingreifen um so besseren Erfolg versprechen, je frühzeitiger man sich dazu entschließt.

Mosetig bedient sich zur Ellbogenresektion ausschließlich des hinteren Querschnittes nach Bruns, der an der ulnaren Seitenfläche des Olecranon vertikal 4 cm emporsteigt. Quere Durchsägung der Basis des Olecranon. Aufklappung des Gelenkes. Ablösung des medialen, den N. ulnaris bergenden Weichteilpaketes vom Knochen, Exzision des Fungus überall, Resektion der Gelenkenden, Evidement tuberkulöser Fisteln und Höhlen in den Knochen, welche mit Jodoform-

Digitized by Google

plomben gefüllt werden. Zum Schluß Drahtnaht des Olecranon an den Ulnastumpf usw. In schweren Fällen, zumal bei bejahrten Pat., wird die Resektion durch die Oberarmamputation ersetzt.

Das Berichtsmaterial umfaßt 77 Resektionen und 29 Amputationen. Von den ersten starben an den Operationsfolgen, bezw. binnen eines Jahres nach der Operation 3, ein Pat. mußte nachamputiert werden; von den Amputierten starben 2. Für die Resezierten konnte in 21 Fällen das Spätresultat (nach Ablauf wenigstens eines Jahres) festgestellt werden. Es fanden sich völlig geheilt 10 Kranke, geheilt mit Fistel 4, nachamputiert 1, gestorben 6. Von sonstigen Zahlenangaben sei erwähnt, daß die relativ größte Häufigkeit des Ellbogenleidens (29—30%) auf das 16.—20. Lebensjahr entfallend gefunden wurde. Was die Funktionstüchtigkeit der resezierten Gelenke betrifft, so ergab sich folgendes:

Beobachtungs-material	Verwertbare Fälle	Sehr gute Beweglichkeit	Mäßig gute aktive Beweglichkeit	Ankylose	Schlottergelenk
1892—1895	19	7 (36,8%)	5 (26,3%)	7 (36,8%)	0
1896—1901	14	3 (21,4%)	7 (50%)	4 (28,6%)	0

Wahrscheinlich wird sich mit der Zeit noch bei verschiedenen Pat. die Funktion noch weiter bessern; ein Schlottergelenk ist nie konstatiert.

Die zur Sache gehörige Literatur (Verzeichnis von 39 Nummern zum Schluß der Abhandlung) ist angezogen, acht Abbildungen, bis auf eine in Röntgenbildern bestehend, sind beigefügt. **Meinhard Schmidt** (Cuxhaven).

22) **Delanglade.** Suture circulaire des artères radiale et cubitale.

(Bull. et mém. de la soc. de chir. de Paris T. XXIX. p. 401.)

D. machte die Arteriennaht in einem Falle querer Durchschneidung der Art. radialis und ulnaris einen Querfinger breit unterhalb der Bifurkation der Brachialis mit dem Erfolge, daß nach Lösung des konstringierenden Gummischlauches 1) die Naht wasserdicht hielt; 2) die im oberen Stumpfe sehr deutliche Pulsation in den unteren Stümpfen nicht fühlbar war; 3) die Blutzirkulation im ganzen Gliede sich sofort herstellte. Trotz Infektion der Wunde erfolgte Heilung.

Obwohl man auch später an der Radialis keinen Puls fühlen konnte, glaubt D. doch aus der sofortigen Herstellung der Zirkulation den Schluß ziehen zu dürfen, daß die genähten Gefäße durchgängig blieben, da der Kollaterallauf in seinem Falle auf die Radialis recurrens posterior beschränkt war.

Reichel (Chemnitz).

23) **H. Küster.** Eine eigenartige bindegewebige Neubildung der Hohlhand.

(Deutsche Zeitschrift für Chirurgie Bd. LXXI. p. 326.)

K. beschreibt den histologischen Befund an einer Geschwulst, gänseeigroß, welche einer 50jährigen Dame aus der Hohlhand exstirpiert war. Dieselbe war binnen 4 Jahren langsam herangewachsen; seit einem Jahre war sie als fungusverdächtig angesehen; besondere Beschwerden hatte sie nicht gemacht. Der Bau der Geschwulst entsprach einem chronisch-entzündlich wuchernden Bindegewebe, sie enthielt Riesenzellen sowie Pigment und Fett führende Zellen (eine mikroskopische Abbildung). **Meinhard Schmidt** (Cuxhaven).

24) **Teschemacher.** Über das Vorkommen der Dupuytren'schen Fingerkontraktur bei Diabetes mellitus.

(Deutsche med. Wochenschrift 1904. Nr. 14.)

T. fand die Kontraktur unter 213 Diabetikern 33mal. Er glaubt dieselbe auf gewisse trophoneurotische Störungen zurückführen zu müssen.

Borchard (Posen).

Digitized by Google

25) **O. Zeller.** Zur Exstirpation der Beckengeschwülste.

(Deutsche Zeitschrift für Chirurgie Bd. LXXI. p. 538.)

Z. publiziert eine von ihm in Sonnenburg's Spitalabteilung in Berlin mit bestem Erfolg operierten Fall von Beckengeschwulst und schließt hieran eine Allgemeinbesprechung dieser Geschwülste unter Zusammenstellung der bislang publizierten Operationen zu ihrer Beseitigung.

Z.'s eigener Fall betrifft eine 38jährige Frau, bei welcher wegen einer das kleine Becken verlegenden Geschwulst zweimal der Kaiserschnitt ausgeführt war. Die mächtige Neubildung füllte das kleine Becken fast ganz aus und ragte handbreit über die Symphyse, Blase und Gebärmutter empordrängend. Sie saß mit ihrem Stiele rechts hinten der Beckenwand auf. Bauchschnitt bei Beckenhochlagerung rechts neben dem Rectus. Die rechte Tube, mit Eiter gefüllt, wird entfernt. Die Geschwulst sitzt retroperitoneal, der daumendick erweiterte Harnleiter nnd die Vasa iliaca ziehen über ihn hin. Spaltung des Bauchfelles unter Schonung dieser Teile. Die ganze Geschwulst läßt sich entblößen, ist fest, aber nicht knöchern oder knorplig, und sitzt dem Becken mittels handtellergroßen Fußes fest an. Mit starker Schere und Meißel wird dieser ausgegraben; die zurückbleibende Knochenfläche ist glatt und fest, mit dem Löffel läßt sich nichts abkratzen — mithin war die Geschwulst periostalen Ursprunges, eine Beckenresektion nicht erforderlich. Naht des hinteren Bauchfellschlitzes, außerdem Drainage des Geschwulstbettes. Verlauf nicht ganz glatt, doch schließlich glücklich. Seit $1^1/_2$ Jahren kein Rezidiv. Die Geschwulst erwies sich als Fibro-Sarcoma-myxomatodes cysticum.

Aus dem allgemeinen Teile der Arbeit sei erwähnt, daß die gutartigen Beckenfibrome die Knochenstellen bevorzugen, wo das Periost besonders fest haftet, und die spitzen Vorsprünge, an denen Muskeln sich ansetzen. Ihnen schließen sich die knorpligen Exostosen an, die besonders in der Gegend der Synchondrosis sacroiliaca, sowie am absteigenden Schambein- und aufsteigenden Sitzbeinaste gern sitzen. Auch Osteome sind zu erwähnen. Von bösartigen Geschwülsten kommen fast ausschließlich die Sarkome in Betracht, die meist am Darm- und Kreuzbein, seltener am Scham- und Sitzbein wurzeln. Bei gutartigen Beckengeschwülsten ist die Operationsindikation beim Weibe, wegen der Gefahren, die sie für Entbindungen bringen, wesentlich dringlicher als beim Manne. Die Gefahr von Exstirpationen bei das kleine Becken verlegenden Geschwülsten ist nicht zu bedenklich, eine zu große Zurückhaltung ihnen gegenüber nicht nötig. Bösartige Geschwülste, die schon in ihrer ersten Entwicklungszeit Schmerzen zu verursachen pflegen, sollen dagegen, wenn angängig, stets, und zwar tunlichst früh, operativ vorgenommen werden. Freilich können die Schwierigkeiten der Operation höchstgradige sein und die heroischesten Eingriffe, in letzter Instanz völlige Resektion einer Beckenhälfte, erforderlich werden. Eine Reihe glänzender Operationen von Kocher, Roux, Trendelenburg u. a. sind hier vorbildlich. Die Schnittführung richtet sich nach der topographischen Lage der Geschwulst.

Meinhard Schmidt (Cuxhaven).

26) **A. Martina.** Exstirpation eines Beckenmelanoms.

(Deutsche Zeitschrift für Chirurgie Bd. LXXI. p. 582.)

Mitteilung aus der Grazer Klinik. 52jähriger Mann, dem vor 2 Jahren wegen einer kleinen pigmentierten Warze an der Vorhaut letztere entfernt worden war. Seitdem leidet Pat. auch an katarrhalischen Lungenerscheinungen mit zeitweise blutigem Auswurfe. 3 Monate vor der Spitalaufnahme wurde eine faustgroße Geschwulst am rechten Darmbeinteller bemerkt. Eine Punktion und Inzision hatte starke, schwer stillbare Blutung zur Folge. 4 Tage später wurde mittels bogenförmigen Schnittes über dem Poupartschen Bande unter Rückstreifung des Bauchfelles die Geschwulst freigelegt. Sie sitzt dem Darmbeine breit und fest auf und hat dessen ganze Dicke dicht oberhalb der Hüftpfanne durchwuchert. Seine Wurzelstelle wird in Gestalt eines keilförmigen, die ganze Darmbeinschaufel ein-

Digitized by Google

nehmenden Stückes ausgemeißelt. Stillung der ziemlich starken Blutung durch Thermokauter. Kochsalzinfusion. Wundtamponade. Rasche Heilung. Doch erkrankte Pat. nach der Spitalentlassung, wie seine Angehörigen berichtet haben, sehr bald an reichlicher Expektoration, wobei auch Gewebsstücke mit Blut aufgegeben wurden. Der Urin wurde dunkel, zuletzt schwarz, rapide Abmagerung folgte, und unter Erscheinungen einer Lungenblutung trat der Tod ca. $2^1/_2$ Monate nach der letzten Operation ein.

Die histologische Untersuchung der Geschwulst ergab stellenweise reichlich entwickelte Kapillaren und pigmentführende Zellen sehr verschiedenartiger Form (Chromatophoren) und neben diesem intrazellulären Pigment, welches keine Eisenreaktion gab, in geringer Menge solches zwischen den Zellen liegend und eisenhaltig, also von Hämorrhagien herrührend. **Meinhard Schmidt** (Cuxhaven).

27) **Ajevoli.** Exostosi solitario epifisiforme del pube ed ischio.

(Archivio di ortoped. 1903. Nr. 5.)

Solitäre, vom Os pubis ausgehende, in die große Labie hinein entwickelte Exostose bei einer 17jährigen Virgo. Exstirpation. Die Exostose besteht aus spongiösem Knochen und ist mit hyalinem Knorpel überzogen. Exostosen sind häufiger an der Innen- wie der Außenseite des Beckens. Aus der Literatur werden einige Fälle zusammengestellt. **E. Pagenstecher** (Wiesbaden).

28) **P. Wiart.** Un cas de suture artérielle. Rapport par M. Delbet.

(Bull. et mém. de la soc. de chir. de Paris T. XXIX. p. 347.)

In einem Falle von Verletzung der Art. iliaca ext. bei einer Radikaloperation einer Leistenhernie schloß W. die 4—5 mm lange Gefäßwunde durch drei feine, perforierende Seidennähte und eine darüber gelegte sorgfältige Naht der Adventitia. Die Blutung stand vollkommen. Es folgte Heilung ohne die mindesten Zirkulationsstörungen im Beine. Doch konstatierte W. $^1/_2$ Jahr später das Fehlen des Pulses in der Art. femoralis ca. 5 cm unterhalb ihres Ursprunges, während die Pulsation dicht unterhalb des Leistenbandes sehr deutlich war; es scheint also zu einem Verschluß der Art. femoralis an der Stelle ihrer Bifurkation gekommen zu sein.

Delbet will aus dieser Beobachtung nicht die Unschädlichkeit perforierender Gefäßnähte gefolgert wissen, sondern rät zur Anlegung nicht perforierender Nähte mit sorgfältiger Adventitianaht. Da aber erfahrungsgemäß es fast nie gelingt, die Nähte nicht perforierend exakt anzulegen, so stimmt er Lejars bei, daß bei Arterienwunden die Unterbindung in der Regel den Vorzug vor der Naht verdienen wird. **Reichel** (Chemnitz).

29) **H. Vulliet.** Ligature de la l'artère iliaque interne pour hémorrhagies secondaires de la fessière inférieure.

(Arch. internat. de chir. 1904. Vol. I. Fasc. 4.)

Durch einen Messerstich war bei einem Arbeiter die Glutaea inferior verletzt und die Blutung durch Tamponade gestillt worden. Mehrere in den nächsten Wochen nach der Verletzung auftretende Nachblutungen veranlaßten den Verf., durch Laparotomie eine Unterbindung der Hypogastrica auszuführen. Verf. glaubt, daß bei dem trostlosen Zustand, in dem sich sein Pat. befand, dieses Verfahren wegen seiner schnellen Ausführbarkeit vor dem sonst üblichen extraperitonealen den Vorzug verdiene.

Erhebliche motorische und sensible Störungen im Gebiete des wahrscheinlich ebenfalls durch den Stich verletzten Ischiadicus gingen im Verlaufe der nächsten Monate fast vollkommen zurück. **Engelmann** (Dortmund).

30) **L. Freund.** Über radiographische Befunde beim intermittierenden Hinken.

(Wiener med. Presse 1904. Nr. 13.)

Verf. berichtet über drei Kranke mit typisch ausgebildetem intermittierendem Hinken; die genaue klinische Untersuchung ließ keinerlei Anomalien der Sensi-

Digitized by Google

bilität, Motilität, der Muskelernährung, der Gelenke und der Reflexe finden. In allen drei Fällen betrafen die Gefäßveränderungen offenbar bloß die distalen Endäste; denn sowohl in der Femoralis, als auch in der Poplitaea eines jeden dieser Kranken ließ sich deutliche Pulsation nachweisen. Während in den beiden Fällen, in denen als Grundkrankheit eine Endarteriitis luetica obliterans, resp. eine beginnende einfache Arteriosklerose zugrunde lag, die skiagraphische Untersuchung resultatlos war, fanden sich in dem Falle mit ausgebildeter Arteriosklerose ganz deutlich und scharf ausgeprägte Schattenbilder, entsprechend dem Verlaufe der Art. tibialis postica und Art. dorsal. pedis. Aus der Besichtigung der einen Platte ließ sich ganz deutlich entnehmen, daß es sich um Kalkeinlagerungen in die Gefäßwand handelte. **Paul Wagner** (Leipzig).

31) **J. Arregger.** **Beitrag zur Kenntnis der zentralen Luxation des Oberschenkels im Hüftgelenke.**

(Deutsche Zeitschrift für Chirurgie Bd. LXXI. p. 487.)

32) **Wilms.** **Zentrale Luxation des Schenkelkopfes.**

(Ibid. p. 603.)

Beide Arbeiten bringen neue einschlägige Beobachtungen, in denen wieder das Röntgenverfahren seine Vorzüge glänzend bewährt hat, und zwar A. einen, W. nicht weniger als vier Fälle. A. gibt außerdem eine Zusammenstellung der bisherigen 23 Veröffentlichungen früherer Beobachtungen.

A.'s Kranker, 44 Jahre alt, war durch Herunterschleudern vom Wagen verunglückt. Die Verletzung der rechten Hüftgegend kennzeichnete sich durch Schwellung der Gegend am Poupart'schen Bande bis zum Trochanter und Tuber isch. Schwellung durch Bluterguß an der Ileocoecalgegend. Druck auf den Trochanter sehr schmerzhaft, durch den Mastdarm starke Vorwölbung in die rechte Beckenhälfte tastbar. Das gestreckte, leicht auswärts rotierte Bein ist $1^1/_2$ cm verkürzt, außerdem beträgt die Entfernung vom Trochanter zur Symphyse auf der verletzten Seite nur 16 cm, auf der gesunden $21^1/_2$ cm. Röntgen zeigt den unteren Sitzbeinast dicht vor dem Tuber isch. mit unbedeutender Dislokation gebrochen; der aufsteigende Ast ist am Übergang in die Pfanne aus seinem Zusammenhange mit demselben herausgesprengt und wird durch den Oberschenkelkopf gegen die Beckenhöhlung hineingedrängt.

Der Fall nahm unter zunächst abwartend-symptomatischer Behandlung, später unter Massage und Übungen einen guten Verlauf. Bei der Spitalentlassung mit Krücken gehfähig, ging Pat. ein Jahr später ohne Stütze und kann bis 4 Stunden lang marschieren.

A. gibt an der Hand des eigenen und der von ihm aus der Literatur gesammelten Fälle eine Allgemeinbesprechung der Verletzung. Nach den vorliegenden Erfahrungen ist dieselbe allerernstester Natur, da von 23 sicheren Fällen 16 tödlich endeten. Diagnostisch hebt A. die von ihm zuerst nachgewiesene Verkürzung des Abstandes zwischen Trochanter und Symphyse hervor. Ihre Bedeutung leuchtet von selbst ein.

Von den Beobachtungen von W. betreffen Fall 1 und 2 Verrenkungen, wo ohne Verletzung des Beckenringes der Schenkelkopf einfach die Pfanne durchbohrt hat und ins Becken gedrungen ist. Die Kranken kamen erst 8 Wochen, bezw. 7 Monate nach dem Unfalle mit Auswärtsrotation und Verkürzung des Beines, sowie Beweglichkeitsstörungen der Hüfte zur Untersuchung. Bei beiden war Resistenz im Becken, dem luxierten Kopf entsprechend, fühlbar. In Fall 1 konnte der Kopf gelöst und reponiert werden, doch entzog sich Pat. der nötigen Nachbehandlung.

Bei Fall 3 und 4 ist die Schenkelverrenkung durch einen Stückbruch des Beckenringes bewirkt. Herausgebrochen ist der die Pfanne tragende Teil der Beckenhälfte dergestalt, daß die Pfanne in Verbindung mit Scham- und Sitzbein ins Innere des Beckens hineingetrieben ist, während gleichzeitig eine Diastase der Symphysis pub. besteht. Dabei ist das Bruchstück um eine Achse gedreht, die

Digitized by Google

etwa durch den Sitzbeinhöcker und das Foramen obturatorium geht. In Fall 4 konnte das 18jährige Mädchen ein Jahr nach dem Unfalle sehr gut gehen, nur die Rotation war im Hüftgelenke mäßig beeinträchtigt. Bei den anderen drei Kranken ist mehr oder weniger hochgradige Fixation in der Hüfte zurückgeblieben, doch können die Leute ½—1 Stunde ohne Stock gehen.

Die vier mit dem Leben davongekommenen Fälle W.'s sprechen dafür, daß die bislang wohl nur in den schwersten Fällen erkannte Verletzung im ganzen nicht so bösartig sein dürfte als bisher angenommen wurde. Auch wird sie sich unter Benutzung von Röntgen wohl als häufiger vorkommend erweisen, als es früher angenommen ist. Bei den Fällen, bei denen der Stückbruch des Beckens um die Pfanne nebst Diastase der Symphyse vorhanden, ist Druck auf letztere schmerzhaft, nicht aber Druck auf die Darmbeinschaufeln. Für die Behandlung empfiehlt W. bei Pfannendurchbohrung durch den Kopf statt einfacher Extension Beinfixierung mit in der Hüfte gebeugtem und etwas adduziertem Oberschenkel, wobei er sich darauf stützt, daß in Fall 1 der Kopf durch Beugung und Adduktion reponibel war. Ist aber Beckenstückbruch vorhanden, so verspricht diese Lagerung keinen Erfolg. Eine Dislokation des Beckenfragmentes müßte zu korrigieren gesucht, im übrigen Extension angelegt werden.

Meinhard Schmidt (Cuxhaven).

33) **Hoeftmann.** Rechtsseitige Hüftgelenksverrenkung mit gleichzeitiger Schenkelhalsfraktur.

(Deutsche med. Wochenschrift 1904. Nr. 9.)

Der Fall kam 10 Wochen nach dem Unfalle in Behandlung. Der Kopf war in fehlerhafter Stellung angeheilt. Reposition. Osteotomie mit dem Trochanter. Das Röntgenbild hatte anfangs nur eine einfache Verrenkung gezeigt. Erst als nach der zweiten Aufnahme die tatsächlichen Verhältnisse klar lagen, gelang auch die Reposition leicht bei starker Außenrotation — entsprechend der fehlerhaften Frakturheilung. **Borchard** (Posen).

34) **Froelich** (Nancy). Deux observations de luxation congénitale double de la hanche traitée par l'opération de Kirmisson (ostéotomie sous-trochantérienne). Rapport par M. Kirmisson.

(Bull. et mém. de la soc. de chir. de Paris T. XXIX. p. 494.)

Beide von F. erfolgreich mittels teils schräger, teils geradliniger Durchmeißelung des Oberschenkels unterhalb des Trochanters operierten Fälle, ein 9jähriges Mädchen und einen 7jährigen Knaben betreffend, waren sehr schwere; der Gang war infolge hochgradiger Adduktionsstellung fast unmöglich; schon nach 5 bis 10 Minuten Gehens traten Schmerzen auf, die zum Ausruhen nötigten. Durch die Operation wurden Adduktion der Beine und Lordose der Wirbelsäule beseitigt und die Kinder befähigt, in guter Haltung weite Märsche zurückzulegen.

F. rät, der Osteotomie die subkutane Zerreißung der Adduktoren vorauszuschicken. Kirmisson hält das nicht für nötig und widerrät übergroße Kraftentwicklung. **Reichel** (Chemnitz).

35) **M. v. Brunn.** Über die juvenile Osteoarthritis deformans des Hüftgelenkes.

(Beiträge zur klin. Chirurgie Bd. XL. Hft. 3.)

Verf. berichtet aus der Tübinger chirurg. Klinik über zwei Fälle von seltener Arthritis deformans coxae des jugendlichen Alters. Im ersten Falle handelte es sich um einen 23jährigen Brauer, bei welchem der Beginn des Leidens ins 16. Lebensjahr zurückreichte; die zweite Beobachtung betraf ein 12jähriges Mädchen, welches seit 3 Jahren ihr Hüftleiden hatte.

Nach Besprechung des klinischen Bildes, der durch Röntgenbilder veranschaulichten anatomischen Verhältnisse und der in den beiden Fällen angewendeten

Digitized by Google

therapeutischen Maßnahmen entwirft Verf. unter weiterer Benutzung von vier entsprechenden Fällen der Literatur folgendes Gesamtbild des Leidens: Es gibt auch im jugendlichen Alter eine dem Malum coxae senile entsprechende Arthritis deformans coxae. Dieselbe kommt bei beiden Geschlechtern in gleicher Weise einseitig oder doppelseitig vor. Ätiologisch spielen Traumen nicht die allein ausschlaggebende Rolle, jedenfalls kommt auch eine idiopathische Form der Erkrankung vor. Die letzte Ursache der Knochenneubildung ist uns noch unbekannt. Es liegt im Wesen der Erkrankung, daß je nach der Gestaltung der Gelenkflächen die Symptome wechselnde sind. Sie können der Coxa vara sehr ähnlich werden. Von Stellungsanomalien ist die konstanteste die Außenrotation, daneben kommt aber auch Innenrotation, Abduktion und Flexion in mannigfacher Kombination vor. Die Bewegungsbeschränkungen können sehr hohe Grade erreichen. Konstant sind Ab- und Adduktion, sowie Rotation behindert, seltener die Flexion, noch seltener die Extension. Therapeutisch sollte zunächst exspektativ verfahren werden. Eine zeitweise Ruhigstellung in möglichst korrigierter Stellung kann besonders bei Reizzuständen des Gelenkes von Vorteil sein. Am wichtigsten aber sind Bewegungsübungen, die der fehlerhaften Stellung entgegenwirken. Nur im Notfalle kommt die Resektion in Frage. **Blauel** (Tübingen).

36) **P. Delbet.** Corps étranger articulaire d'origine traumatique.

(Bull. et mém. de la soc. de chir. de Paris T. XXIX. p. 413.)

D. entfernte eine traumatisch, durch forcierte Torsion des Unterschenkels entstandene Gelenkmaus wenige Tage nach dem Unfall aus dem Kniegelenk eines jungen Mannes; sie war 21 mm lang, 18 mm breit, 6 mm dick, zeigte an der Konvexität normalen Gelenkknorpel, an der konkaven Seite eine dünne Knochenschicht. Die Stelle, aus der das Knochenstück herausgebrochen war, kam bei der Operation nicht zu Gesicht; die Form der Gelenkmaus entsprach einem Condylus femoris. Ein direkter Stoß auf das Knie hatte bestimmt nicht stattgefunden; D. nimmt daher als Entstehungsmechanismus der Gelenkmaus an, daß die Torsion an einem bestimmten Punkt einen übergroßen Druck auf einen Condylus ausgeübt und dadurch ein Stück seiner Gelenkoberfläche herausgesprengt habe. Der Gelenkerguß bestand nicht in Blut, sondern nur in vermehrter, nur ganz wenig blutig gefärbter Synovia. **Reichel** (Chemnitz).

37) **Le Clerc.** Luxation du genou en dehors.

(Bull. et mém. de la soc. de chir. de Paris T. XXIX. p. 489.)

Der 62jährige Pat. erlitt die Verletzung durch Hufschläge, welche die Innenseite des oberen Endes des Unterschenkels bei stark gebeugtem Knie trafen. Gleichzeitig war das Köpfchen des Wadenbeines gebrochen. Die Reposition gelang leicht durch einfachen Zug. **Reichel** (Chemnitz).

38) **Le Fort (Lille).** Anévrisme diffus du creux poplité.

(Gaz. des hôpitaux 1904. Nr. 3.)

Im Anschluß an eine Schußverletzung entwickelte sich in 2 Monaten ein die Kniekehle füllendes Aneurysma, das einen Eingriff nötig machte. Nach Entfernung zahlreicher Gerinnsel zeigte sich in der Tiefe eine Öffnung, die einer Arterie angehörte. Le F. frischte ihre Ränder an und schloß sie mit fünf Catgutknopfnähten.

In 8 Tagen hatte die Geschwulst sich wieder hergestellt. Bei der zweiten Operation mußte die Kniekehle ganz ausgeräumt werden unter Opferung von Arterie und Vene. Darauf genas der Kranke.

Die Untersuchung des Präparates erwies, daß bei der ersten Operation nur die Gefäßscheide genäht, die Arterie unverschlossen geblieben war, sie außerdem noch eine zweite Öffnung gehabt hatte. Das Blut war dann zwischen Gefäßwand und -Scheide gedrungen, wodurch die zweite Geschwulst entstand.

V. E. Mertens (Breslau).

Digitized by Google

39) **K. Hugel. Seltener Röntgenbefund.**

(Münchener med. Wochenschrift 1904. Nr. 10.)

Fall von Knochencyste im unteren Drittel der Tibia eines 24jährigen Mannes; die auskleidende Membran war leicht abziehbar und stand in fast keinem organischen Zusammenhange mit der Knochenschale. **Kramer** (Glogau).

Die Behandlung der Lungentuberkulose mit intrapulmonalen Injektionen von Jodoformglyzerin.

(Berichtigung zu meiner Arbeit in Nr. 16, 1904 d. Bl.)

Von

*Dr. **W. Gessner** in Olvenstedt b. Magdeburg.*

Herr Dr. Lipburger-Bregenz a. B. hat, wie er mir mitteilt, beim pleuritischen Exsudat bereits im Jahre 1902 Jodoforminjektionen in die erkrankte Pleurahöhle gemacht. Die Mitteilung findet sich, wie ich aus einem mir übersandten Separatabdruck ersehe, in einem Artikel: »Über die doppelte Punktion des pleuritischen Exsudates« in dem 40. Jahresberichte des Vereins der Ärzte Vorarlbergs 1902, welcher mir früher leider nicht zugängig war. Nachdem Herr Dr. Lipburger hierin sein Verfahren der doppelten Punktion, welches in einer längeren Durchspülung der Pleurahöhle mit einer größeren Menge Salizylsäure- und Kochsalzlösung besteht, an einigen Fällen erläutert hat, beschreibt er noch folgenden Fall, bei dem er der Auswaschung der Pleurahöhle eine Jodoforminjektion hat folgen lassen.

»Kaspar St., 8 Jahre alt, wurde von Kollega Thahlmann wegen rechtsseitiger Lungenspitzenentzündung und hochgradigem, rechtsseitigen, eitrigen Pleuraexsudate mehrere Wochen schon beobachtet; die Temperatur war stets über 39°, die Abmagerung hochgradig, die Atemnot nahm immer mehr zu, weshalb ich zur Punktion zugezogen wurde. Die doppelte Punktion entleerte grauen Eiter. 5 Liter warme Kochsalzlösung wurden einfließen gelassen und dann noch 10 g steriles Jodoformöl durch die obere Kanüle eingespritzt; die abgeflossene Flüssigkeit betrug etwa $5^1/_2$ Liter und erschien zuletzt beinahe klar. Das Fieber fiel ab, Pat. atmete leichter, die Urinmenge nahm zu, die Eßlust besserte sich bedeutend; nach 3 Wochen wurde, da die Temperatur wieder gestiegen war, der gleiche Eingriff wiederholt; der jetzt entleerte Eiter war heller und dünner, die abfließende Flüssigkeit zuletzt klar. Die Temperatur blieb nun unter 38°, und konnte Pat. nach 6 Wochen mit nur noch geringer Dämpfung über dem rechten Unterlappen und deutlicher Aufhellung der Lungenspitze in einen höher gelegenen Ort gebracht werden, wo er sich in einigen Monaten so erholte, daß eine Erkrankung nicht mehr nachzuweisen war.«

»Daß wir das tuberkulöse pleuritische Exsudat ebenso behandeln sollen, wie einen tuberkulösen Abszeß, erscheint mir klar; wie wir durch einfache Auswaschung eines solchen Abszesses und Injektion von Jodoform usw. gute Erfolge sehen und ähnlich die Gelenktuberkulose zur Heilung bringen, können wir erwarten, daß ein tuberkulöses Exsudat nach Durchspülen mittels doppelter Punktion und Injektion von Jodoformöl, welches dann gerade die Lungenspitze umgibt, günstig beeinflußt werde.«

Wenn ich auch unabhängig von dieser Mitteilung des Herrn Dr. Lipburger und von einem ganz anderen Ausgangspunkt aus zu demselben Verfahren bei der Pleuritis gekommen bin, so gebührt Herrn Dr. Lipburger zweifellos die Priorität in bezug auf die Jodoformbehandlung des pleuritischen Exsudates.

Originalmitteilungen, Monographien und Separatabdrücke wolle man an *Prof. E. Richter* in Breslau (Kaiser Wilhelmstraße 115), oder an die Verlagshandlung *Breitkopf & Härtel*, einsenden.

Druck und Verlag von Breitkopf & Härtel in Leipzig, Nürnbergerstraße 36/38.

Digitized by Google

Zentralblatt
für
CHIRURGIE

herausgegeben
von

E. von Bergmann, in Berlin, **F. König,** in Berlin, **E. Richter,** in Breslau.

Einunddreifsigster Jahrgang.

Wöchentlich eine Nummer. Preis des Jahrganges 20 Mark, bei halbjähriger Vorauszahlung. Zu beziehen durch alle Buchhandlungen und Postanstalten.

Nr. 23. **Sonnabend, den 11. Juni.** **1904.**

I.

Bemerkung zu der Mitteilung: „Über Operationen unter unmittelbarer Leitung der Röntgenstrahlen" von Prof. Dr. Perthes (Leipzig).

Von

Dozent Dr. G. Holzknecht und Dr. Richard L. Grünfeld in Wien.

Die obgenannte Mitteilung leitet Herr Perthes mit folgenden Worten ein: »Das Programm des diesjährigen Kongresses der deut-

Digitized by Google

schen Gesellschaft für Chirurgie kündigt einen Vortrag von Herrn Holzknecht (Wien) an, »Über chirurgische Eingriffe bei abwechselndem Röntgen- und Tageslicht« . . .

»Das Bedürfnis für diesen Zweck, den allem Anschein nach auch Herr Holzknecht verfolgt, eine besondere Einrichtung zu treffen, ergab sich zuerst« . . .

Perthes läßt sodann das Prinzip der direkten Aufsuchung metallischer Fremdkörper bei wechselndem Tages- und Röntgenlicht, zweitens eine Einrichtung zur Ausführung, endlich eine praktische Beschreibung dieser Methode folgen.

Herr Professor Perthes hat offenbar übersehen, daß der angekündigte und durch Verhinderung des einen von uns nicht gehaltene Vortrag keine erste Mitteilung sein sollte, da demselben bereits eine vorläufige Mitteilung in der Sitzung der k. k. Gesellschaft der Ärtzte in Wien vom 26. Februar 1904 vorausgegangen war. Das ausführliche, drei Oktavseiten lange Protokoll derselben findet sich in der Wien. klin. Wchschr. Nr. 9, März 1904. Eine für die mit der Radiologie vertrauten, schon völlig verständliche, zur Ausarbeitung der Methode genügende diesbezügliche Bemerkung ist sogar schon im Protokoll der k. k. Gesellschaft der Ärzte in Wien, Wiener klin. Wchschr. Nr. 12, März 1903, enthalten, während Perthes seine Versuche vom September 1903 herleitet. Zum Überflusse finden sich Details über unsere Methode, so insbesondere der diesen Zwecken adaptierte radiologische Operationstisch von Holzknecht und Robinsohn, in einer Arbeit: »Über Projektil-Extraktionen aus dem Gehirn während der Röntgendurchleuchtung. Experimentelle Studie von Holzknecht und Dömény« erschienen in der Zeitschrift für Heilkunde Heft 3, Jahrgang 1904.

Im folgenden seien beispielsweise nur zwei Stellen aus unserer oben zitierten vorläufigen Mitteilung (Februar 1904) und der Mitteilung von Perthes (Mai 1904) gegeneinander gehalten, um damit die sachliche Identität der beiden Mitteilungen zu demonstrieren:

Unsere vorläufige Mitteilung (Februar 1904):

»Dieselbe (unsere Methode) gibt die Möglichkeit, die anatomisch wie funktionell günstigste Stelle zur Inzision zu benutzen, auf dem kürzesten Wege zu dem fremden Körper zu gelangen und in jedem Momente durch einfache Umschaltung den Operationsgang zu kontrollieren.«

Perthes (Mai 1904):

»Die Möglichkeit, in jedem beliebigen Moment einer Operation eine nur kurzdauernde Röntgendurchleuchtung auszuführen, ist der mit unserer Einrichtung verfolgte und erreichte Zweck.«

Nachdem hiermit unsere Priorität in der fraglichen Angelegenheit dokumentarisch einwandsfrei erwiesen erscheint, sei uns noch gestattet, hier beizufügen, daß diese beiden in vollständiger Unabhängigkeit voneinander gewonnenen Resultate für die Methode

Digitized by Google

selbst mehr bedeuten als eine gewöhnliche Bestätigung auf Grund einer Nachprüfung. Daß diese Resultate in so gleicher Weise ausfallen mußten, rührt einfach daher, daß sowohl Perthes als wir unter ähnlichen Bedingungen arbeiten, nämlich in der Zwangslage, die literarischen Vorschläge in Einklang mit den Anforderungen der täglichen Praxis zu bringen. Aus solchen gänzlich unausgearbeiteten Vorschlägen, welche meist nicht besser als mit zufälligen Einzelbeobachtungen belegt sind, setzt sich ja leider fast die ganze radiologische Literatur zusammen.

So erfreulich und ermutigend nun diese Koinzidenz der Arbeiten für die Sache auch ist, ebenso bedauerlich erscheint uns das Übersehen unserer Publikation, und erwarten wir von Herrn Perthes eine diesbezügliche Bestätigung unserer Ausführungen.

Wien, 17. Mai 1904.

II.

Antwort auf die vorstehenden Bemerkungen von Dozent Dr. G. Holzknecht und Dr. Rich. L. Grünfeld in Wien.

Von

Prof. Dr. **Perthes.**

Aus meiner von den Herren Holzknecht und Grünfeld besprochenen Mitteilung in Nr. 18 des Zentralblattes geht bereits hervor, daß ich anerkenne, daß Herr Holzknecht die Diskussion der Frage des Operierens unter direkter Leitung der Röntgenstrahlen zuerst öffentlich angeregt hat. Er tat dies nicht nur durch seine vorläufige Mitteilung in den Sitzungsberichten der k. k. Gesellschaft der Ärzte in Wien, die ich bei der Abfassung meiner Mitteilung — 4 Wochen nach ihrem Erscheinen in der Wiener klin. Wochenschrift — noch nicht gelesen hatte, sondern nach meiner Auffassung bereits durch die schon vorher erfolgte Ankündigung seines Vortrages über »Operationen mit abwechselndem Röntgen- und Tageslicht« für den Chirurgenkongreß. Die Priorität dieser Veröffentlichung mache ich ihm nicht streitig. Jetzt aber steht die Frage zur Diskussion, und in dieser war ich berechtigt, mitzuteilen, daß ich auf getrenntem Wege das gleiche Ziel verfolgt habe, und daß meine dahingehenden Versuche im September 1903 nicht, wie Herr Holzknecht schreibt, eingeleitet wurden, sondern zu einem vorläufigen Abschluß gelangten, der nur deshalb nicht veröffentlicht wurde, weil es mir gut schien, erst zu beobachten, wie sich die getroffene Einrichtung in dem praktischen Gebrauch einer größeren Poliklinik bewährte.

Meine Mitteilung in Nr. 18 kann um so mehr so stehen bleiben wie sie ist, als die von mir getroffene Einrichtung die uns gemein-

Digitized by Google

same Idee, wie es scheint, in mancher Hinsicht anders zur Durchführung bringt, als dies von Holzknecht geschehen ist. Sie ermöglicht dem Operateur selbst, in jedem Augenblicke durch einen einfachen Druck mit dem Fuße den Wechsel zwischen Röntgenlicht und elektrischem Licht zu vollziehen und macht den Chirurgen unabhängig vom »radiologischen« Gehilfen — ein Punkt, den ich in der ausführlichen vorläufigen Mitteilung Holzknecht's[1] nicht erwähnt finde —; sie zeigt weiter, daß es möglich ist, ohne Änderung des Operationssaales, ohne verschiebbaren Röhrenwagen im Innern des Tisches und unterirdische Kabelzuführung das Gewünschte mit relativ einfachen Hilfsmitteln in jedem Röntgenraume zu erreichen. Endlich darf ich darauf hinweisen, daß die Anregung zum Operieren unter direkter Leitung der Röntgenstrahlen gegeben wurde durch meine Mitteilung über Fremdkörperpunktion. Dieses Verfahren gab mir bereits 1902 Anlaß zu Versuchen der Extraktion von Fremdkörpern mit Zuhilfenahme einer feinen Zange mit schneidenden Branchen, die unter Leitung der Röntgenstrahlen den Fremdkörper faßte. Auch Herr Holzknecht kam, wie er angibt[2], zum Operieren mit abwechselndem Röntgen- und Tageslichte durch Weiterentwicklung der Methode der »Harpunierung« der Fremdkörper, »die im Prinzipe nichts Anderes ist als die von Perthes angegebene Fremdkörperpunktion«. Wenn also der Anstoß zu den ersten Versuchen über Operationen unter direkter Leitung der Röntgenstrahlen von mir ausging, wird auch Herr Holzknecht mir die Beteiligung an der Weiterentwicklung des Verfahrens nicht verwehren wollen.

---

1) E. Lexer. Lehrbuch der allgemeinen Chirurgie zum Gebrauche für Ärzte und Studierende. I. Band. Mit einem Vorwort von Prof. E. v. Bergmann.

Stuttgart, **Ferdinand Enke**, 1904. 388 S. 159 teils farbige Abbildungen.

Das Werk ist als Ergänzung zu dem Handbuch der praktischen Chirurgie von v. Bergmann, v. Bruns und v. Mikulicz-Radecki entstanden.

Der vorliegende Band beschäftigt sich im ersten Abschnitt mit der Wunde, ihrer Behandlung und Heilung, dem Verfahren der Asepsis, der allgemeinen und örtlichen Betäubung und den Grundsätzen der plastischen Operationen. Im zweiten Abschnitt geht L. auf das Wesen der Infektion, die Wundinfektionen durch Eiter- und Fäulniserreger sowie anderen Ursprunges und die chirurgischen Infektionskrankheiten ein. Diese Einteilung weicht von der üblichen vielfach ab, fördert aber entschieden die anschauliche und umfassende Besprechung der einzelnen Krankheitsgruppen, wie es Verf. beabsichtigt.

---

[1] Wiener klin. Wochenschrift 1904. Nr. 9. März.
[2] l. c.

Digitized by Google

Über die einzelnen Kapitel hier zu berichten, würde zu weit führen. Sie geben insbesondere ein vortreffliches Bild der bekannten Wundbehandlung der v. Bergmann'schen Schule, die in ihren Grundsätzen überall auf die modernen Lehren der Bakteriologie und Pathologie in anregender Darstellung zurückzuführen, L. ausgezeichnet gelungen ist. Dem Praktiker, der sein chirurgisches Handeln nicht schematisieren, sondern auf die in den Wunden und Geweben bei Verletzungen und Infektionen sich abspielenden Vorgänge aufbauen und sich eine einwandfreie, auch in der Praxis anwendbare Asepsis aneignen will, kann das Studium des Buches nachdrücklichst empfohlen werden. Der auch im übrigen erschöpfend, unter Berücksichtigung aller wertvollen neueren Forschungen abgehandelte Stoff wird durch kleine Literaturnachweise ergänzt und durch zahlreiche Abbildungen, unter denen sich auch bereits einige Röntgenbilder L.'s von Röhrenknochen mit injizierten intraossalen Gefäßen finden, gut illustriert. Bei dem Abschnitt »Transplantation« hätte p. 41 u. 42 die Arbeit von W. Braun (Bruns' Beiträge XXV, Hft. 1) Erwähnung verdient, in welcher — im Gegensatz zu den Ergebnissen Enderlen's — der Nachweis geführt ist, daß in den Krause'schen Lappen der größte Teil des Kutisbindegewebes und der elastischen Fasern erhalten bleibt. Die Äthertopfmethode p. 93 wäre besser als Witzel-, bezw. Witzel-Hofmann'sche zu bezeichnen.

Der vorliegende Teil des Werkes wird die Erwartung v. Bergmann's, Lehrern und Schülern der chirurgischen Wissenschaft reiche Anregung und eine bequeme Übersicht über die besprochenen Gebiete der modernen allgemeinen Chirurgie zu bieten, in reichem Maße erfüllen.

Gutzeit (Neidenburg).

---

2) **J. C. Gilchrist.** Some additional cases of blastomycetic dermatitis.

(Journ. of cutan. diseases including syphilis 1904. März.)

G. beschreibt ausführlich fünf Fälle von Blastomykosis. Die Erkrankung begann stets als ungefähr erbsengroße, in der Haut liegende Geschwulst, die sich deutlich abgrenzen ließ und gegen die Unterlage leicht verschieblich war. Die affizierten Stellen erreichten teilweise eine ganz erhebliche Größe, in einem Falle fand sich eine zusammenhängende breite Fläche vom Nabel bis auf den Rücken übergreifend. Charakteristisch war in allen Fällen der ausgesprochen warzenartige Charakter der einzelnen Effloreszenzen und die miliaren Abszesse im Bereiche derselben. Stets konnte durch Druck Eiter exprimiert werden, in welchem sich Blastomyceten fanden; die exzidierten Stücke wiesen die für Blastomykosis charakteristischen Veränderungen auf, und es fanden sich auch in ihnen Blastomyceten. In einem Falle war die Erkrankung unmittelbar nach einer vorausgegangenen Verletzung entstanden. Allen Fällen gemeinsam

Digitized by Google

war die prompte Reaktion auf Jodkali; in einem Falle wurden noch X-Strahlen mit Erfolg angewandt.

Anschließend hieran beschreibt G. noch zwei Fälle, in welchen man leicht zu der Diagnose Blastomykosis verleitet werden konnte, da sie einigen typischen Fällen von Blastomykose täuschend ähnlich sahen, indessen führte der wiederholte negative Befund von Blastomyceten und die Anamnese einer vorausgegangenen Syphilis doch auf die richtige Spur. Die varikösen Eruptionen heilten auf eine syphilitische Therapie ab. Vorzügliche Photogramme und ein sehr schöner Farbendruck illustrieren die sehr lesenswerte Arbeit.

Urban (Breslau).

---

3) **G. Lusena.** Sul carcinoma delle glandole sudoripare.

(Sperimentale 1901. Nr. 1.)

Adenome der Schweißdrüsen sind selten, es gibt solitäre und multiple. Auch die noch selteneren Karzinome zeigen zwei Typen; der erste ist ausgezeichnet durch Unizität der Geschwulst, rasches Wachsen, Fehlen von Schmerz, über das Niveau der Haut sich erhebender Form, Weichheit, Vergrößerung der Lymphdrüsen, relative Gutartigkeit; mikroskopisch finden sich tubuläre oder cystische Wucherungen, ausgekleidet mit Zylinderepithel in lebhafter Proliferation. Den zweiten Typus charakterisiert Multiplizität der Knoten, die konfluieren und dadurch ein flaches scheibenartiges Infiltrat bilden, das sich rasch in die Breite ausdehnt, schmerzhaft ist; rasch die benachbarten Drüsen ergreift. Mikroskopisch solide schlanke und Nester von kubischem Epithel.

L. hat einen Fall beobachtet, der eine eigroße neben dem Anus sitzende Geschwulst zeigte, vom Typus eines Adenokarzinoms bei 63jährigem Manne. Mikroskopisch fanden sich alle Übergänge von normalen Schweißdrüsen zu Gängen und Cysten mit Zylinderepithel; im Zentrum mit amorphen Massen und Zellnestern erfüllt.

E. Pagenstecher (Wiesbaden).

---

4) **G. T. Jackson** (New York). The removal of warts, moles, and other facial blemishes.

(Journ. of cutan. diseases 1904. März.)

Die J.'sche Arbeit enthält außer der Aufzählung der üblichen Methoden zur Entfernung von Warzen usw. nur noch die Empfehlung, flüssige Luft zu gebrauchen. Leider finden wir in der Arbeit noch immer erwähnt Karbolsäure und Höllensteinätzung, wenn auch die chirurgische Behandlung, die Aushebelung mit dem scharfen Löffel, in ihrer Sicherheit vollkommen anerkannt wird. Für die verschiedenen Arten der Naevi wird noch immer Elektrolyse als beste Behandlungsmethode empfohlen, trotz der erweiterten Kenntnisse über den histologischen Aufbau der Naevi. Wenn man nicht ganz seine Finger von diesen Sachen lassen will, sollte man sich doch lieber rein auf das Messer beschränken. **Urban** (Breslau).

Digitized by Google

5) **A. Mathieu et J. C. Roux.** Valeur séméiologique de l'état de la langue dans les maladies du tube digestif.

(Gaz. des hôpitaux 1903. Nr. 107, 115, 118.)

Bei der Beurteilung der Zungenoberfläche im Hinblick auf Affektionen des Magen-Darmkanales darf nach Verff. nicht vergessen werden, daß die Zungenschleimhaut in ihrem Baue der Haut nahe steht und sich wie diese verhält, daß sie auch ganz anders innerviert ist als die Magenschleimhaut.

Eine belegte Zunge, d. h. eine Zunge, deren filiforme Papillen exzessiv lang sind und lebhaft wucherndes Epithel tragen, ist nichts weiter als ein Ausdruck irgendeiner Intoxikation oder Infektion. Zum Vergleiche werden die Exazerbationen von Ekzem oder Psoriasis nach Alkoholexzessen herangezogen.

Die Zunge ist völlig unbrauchbar zur Beurteilung des Zustandes, in dem der Magen sich befindet. Le miroir lingual n'existe plus. Bei Inanition, bei Unterernährung, bei Erkrankung der Harnwege usw. kann der Belag der Zunge sehr ausgeprägt sein. Die Verff. sind dagegen der Meinung, daß es vielleicht gelingen wird, Infektionen und Intoxikationen mit Hilfe der »Dermite linguale« zu erkennen und in ihrem An- und Abklingen zu verfolgen.

V. E. Mertens (Breslau).

---

6) **Laren.** Contribution to the surgery of perforating gastric ulcer.

(Annals of surgery 1904. Nr. 3.)

L. gibt zunächst eine statistische Übersicht über die Häufigkeit der Perforationen beim Magengeschwüre. Nach seinen Erfahrungen sitzen die chronischen zu Verwachsungen neigenden Geschwüre an der hinteren, die akuten zum Durchbruch in die freie Bauchhöhle neigenden mehr an der vorderen Magenwand. Tritt die Perforation ein, so fallen die Pat. infolge des rasenden Schmerzes oft bewußtlos zu Boden; es treten die Zeichen der Bauchfellentzündung mit brettharter Spannung der Bauchdecken zutage. Nicht selten bildet sich infolge des Senkens des Mageninhaltes eine Dämpfung in der Blinddarmgegend, die zur Verwechslung mit Appendicitis perforativa Veranlassung geben kann. Eine Diagnose darüber, ob es sich um Perforation der Gallenblase oder um akute Entzündung der Bauchspeicheldrüse handelt oder endlich um ein perforiertes Magengeschwür, ist nach Verf. nicht stellbar. Die Behandlung besteht in Verabreichung von Morphium und baldigster Laparotomie mit Naht des Geschwüres und nachfolgender Auswaschung der Bauchhöhle. Am Schluß werden zwei Fälle von perforiertem Magengeschwür mit Ausgang in Heilung näher beschrieben.

Herhold (Altona).

Digitized by Google

7) **van Zwalenburg.** Obstruction and consequent distention the cause of appendicitis.

(Journ. of the americ. med. assoc. 1904. März 26.)

Verf. bekämpft die Ansicht, daß die Appendicitis eine reine Infektionskrankheit sei, er hält sie vielmehr für eine zunächst auf mechanischem Wege entstehende, während die Infektion erst das Nachträgliche ist. Er hat an Hunden, deren Appendix unter den gewöhnlichen Versuchstieren dem menschlichen am nächsten steht, Versuche angestellt, und zwar: 1) Subperitoneale Abbindung des Wurmfortsatzes mit gleichzeitiger Aufblähung desselben mit Wasser unter verschiedenem Druck. 2) Dasselbe, aber nur zeitweise. 3) Ebenso wie 2, mit Injektion von Krankheitserregern (Bakt. coli comm. und Streptokokkus [?]). 4) Einfache subperitoneale Abbindung. 5) Einfache Injektion von Krankheitserregern. Er zieht aus den Ergebnissen folgende Schlüsse: 1) Einfache Infektion erklärt weder die Plötzlichkeit des Auftretens noch die pathologischen Veränderungen bei Appendicitis. Namentlich stehen die frühzeitigen schweren Veränderungen des Wurmfortsatzes (Gangrän) im Widerspruche zu einfacher Infektion. 2) Die augenscheinliche Beeinträchtigung der Blutzufuhr ist am leichtesten zu erklären durch erhöhten Druck innerhalb des Wurmfortsatzes. 3) Einspritzen von Bakterienaufschwemmungen in den Wurmfortsatz erzeugt keine Appendicitis. 4) Subperitoneale Abbindung ohne Aufblähung schneidet die Blutzufuhr nicht genügend ab, um eine der menschlichen gleiche Appendicitis hervorzurufen. 5) Aufblähung des Wurmfortsatzes mit Flüssigkeit, auch nur für kurze Zeit, bei gleichzeitigem Verschluß durch Abbindung erzeugt Appendicitis, wenn die aufblähende Kraft wenigstens denselben Druck hat wie das Blut. 6) Bei einer Extremität kann man die Blutzufuhr ungestraft längere Zeit abschneiden. Beim Wurmfortsatz dagegen dringen bei Aufhebung der Blutzufuhr, wozu, wie gezeigt, gleichzeitig Ausdehnung durch Flüssigkeit und Verschluß gehören, die in ihm vorhandenen Bakterien durch Drüsenöffnungen und durch die infolge der Druckerhöhung entstandenen kleinsten Schleimhautverletzungen ins Gewebe ein. — Bei Appendicitiskranken kann man die Druckerhöhung um so besser beobachten, je eher die Operation vorgenommen wird. Verf. beschreibt verschiedene Fälle der Art. Eine Druckerhöhung durch Flüssigkeitsansammlung kann zustande kommen durch die kugelventilartige Wirkung eines Kotsteinchens bei gleichzeitiger Striktur. Wenn man die Appendicitis als zunächst rein mechanische Absperrung der Blutzufuhr betrachtet, erklärt sich sehr gut ihr plötzliches Auftreten und die oft so frühzeitige Gangrän. Schnelles Nachlassen der Krankheitserscheinungen dürfte meist seinen Grund darin haben, daß der Verschluß nachgegeben hat, die Flüssigkeit ausgeflossen ist und normale Zirkulationsverhältnisse wieder hergestellt sind, während allmähliche Verminderung des Schmerzes auf beginnende Gangrän hindeutet. Druck-

Digitized by Google

empfindlichkeit ohne spontanen Schmerz deutet auf alleiniges Ergriffensein des Wurmfortsatzes hin. Verf. legt infolge dieser Annahmen großen Wert auf sehr genaue Anamnese und glaubt durch dieselbe jedesmal ziemlich genau den Stand der Enzündungsvorgänge feststellen zu können. Er befürwortet Frühoperation. Ähnlich wie durch Druckerhöhung mit Absperrung der Blutzufuhr Appendicits entsteht, können in anderen bakterienhaltigen Hohlorganen durch zeitweise Druckerhöhung ähnliche Infektionen erzeugt werden, z. B. in der Gallenblase, Magen, Darm.

Trapp (Bückeburg).

---

8) **J. Fessler** (München). Die operative Behandlung des Wurmfortsatzdurchbruches (Appendicitisperforation).

(Sammlung klin. Vorträge N. F. Nr. 366. Leipzig, **Breitkopf & Härtel,** 1903.)

F. bespricht zunächst die Diagnose der akuten Appendicitis mit drohender oder schon vorhandener Perforation, hebt die Notwendigkeit hervor, den Beginn des Exsudates kurz nach dem Durchbruche des Wurmfortsatzes zu erkennen, um dem Herde den Weg nach außen durch raschen operativen Eingriff zu bahnen, und zeigt an der Hand einiger Fälle, daß die frühzeitige klinische Bestimmung der Lage des Exsudatherdes schon vor der Operation möglich ist. Unter den mitgeteilten Krankengeschichten sind diejenigen von besonderem Interesse, in denen der Durchbruch des Wurmfortsatzes, der durch adhäsive Entzündung seines Mesenteriums oder sonst freien Endes medianwärts gegen die Gekröswurzel oberhalb des Promontoriums oder eben dorthin zwischen die Dünndarmschlingen gezogen war, medianwärts erfolgte. Während F. in dem einen der beiden Fälle nur den sekundären Exsudatherd in der rechten Unterbauchgegend eröffnet und darauf verzichtet hatte, wegen starker Fixation des Blinddarmes und Anfangsteiles des Dickdarmes nach der Mittellinie hin, nach dem Wurmfortsatz zu suchen, der — wie die Sektion ergab — unter dem Nabel hinter den Darmschlingen verlagert und hier zwischen diese perforiert war, hat er im zweiten Falle den zentralen Abszeß (Dämpfung bis in die Mittellinie, Blasenschmerz mit Harndrang, vollkommene Stuhlverhaltung usw.) freilegen und entleeren können.

Kramer (Glogau).

---

9) **E. Tavel.** Technique de l'appendicectomie sous-muqueuse.

(Arch. internat. de chirurgie 1904. Vol. I. Fasc. 4.)

T. bildet eine $1^1/_2$ cm lange muskulo-seröse Manschette, zerquetscht die Mucosa, unterbindet die Submucosa und vernäht schließlich die Manschette.

Verf. demonstriert an einem mikroskopischen Schnitte, daß die abpräparierte Manschette aus Serosa und Muscularis besteht.

Engelmann (Dortmund).

Digitized by Google

10) **Claude.** Hémorrhagie péritonéale dans la tuberculose aiguë du péritoine.

(Revue de la tuberculose 1904. p. 445.)

Blutungen in die Bauchhöhle infolge von Bauchfelltuberkulose treten gewöhnlich im Beginne der Erkrankung auf, oft ohne daß vorher überhaupt besondere Krankheitssymptome vorausgegangen sind. Die Blutung erfolgt unter den Erscheinungen einer sehr akuten und schmerzhaften Peritonitis mit Dämpfung in den abhängigen Partien und oft mit Ileuserscheinungen (Ausdehnung des Douglas durch Blutgerinnsel und Druck auf den Mastdarm). Die Kranken sterben gewöhnlich sehr rasch unter Symptomen, welche mehr auf eine Erkrankung des Bauchfelles oder Darmes (Perforation, Appendicitis, innere Einklemmung) als auf eine innere Blutung hinzudeuten scheinen. Die Autopsie zeigt eine bedeutende Ansammlung von Blut in der Bauchhöhle, deren Quelle schwierig zu bestimmen ist.

Der vom Verf. beobachtete Pat. hatte seit 2 Monaten eine unbestimmte Darmaffektion, arbeitete jedoch und erkrankte ganz plötzlich unter den Symptomen einer Darmperforation. Tod am Tage darauf.

Mohr (Bielefeld).

11) **J. Schnitzler.** Über freie und inkarzerierte Hernien und deren Behandlung.

(Wiener med. Presse 1904. Nr. 10 u. 11.)

Auf Grund der verschiedenen Statistiken kann man die Radikaloperationen, und zwar zunächst die der Leistenbrüche, als recht ungefährlich bezeichnen. Eine Operation, die $^1/_2$% Sterblichkeit liefert und aus einem Invaliden — denn das ist nun einmal ein Bruchkranker — einen gesunden Menschen macht, verdient wohl die weitgehendste Indikationsstellung, wenn auch die Dauerresultate gut sind. Das trifft nun für das meist geübte Bassini'sche Verfahren unbedingt zu.

Bei kleinen straff eingeklemmten Brüchen soll man höchstens während der ersten 12 Stunden, bei größeren höchstens im Laufe der ersten 24 Stunden einen, und zwar nur einen Taxisversuch machen und auch bei alten hinfälligen Leuten die Herniotomie niemals hinausschieben.

Paul Wagner (Leipzig).

12) **Hartmann.** La suture par doublement dans la cure des éventrations larges et des grosses hernies ombilicales.

(Soc. d'obstétr., de gynécol. et de paediatrie de Paris 1904. März.)

H. ist mit gutem Resultat seit 1895 derart vorgegangen, daß er nach Ausschneidung des Bruchringes den einen Rand der Bauchwand über den anderen zog. In dieser Lage werden die Teile durch Nähte gehalten, welche den nach oben liegenden Lappen von vorn nach hinten und den unten liegenden nahe an seinem freien Rand in ganzer Dicke fassen.

Digitized by Google

Erst wenn alle Fäden gelegt sind, wird geknüpft.

Sollte eine vertikale Vereinigung nicht gelingen, so empfiehlt H. eine quere Vereinigung der Wunde. Es wird dann der untere Teil der Bauchwand über den oberen verlagert und so fixiert.

Neck (Chemnitz).

---

13) **L. Metzger.** Eine einfache Methode der Sterilisierung von Magensonden in strömendem Wasserdampfe.

(Deutsche Ärzte-Zeitung 1903. Nr. 15.)

Die Methoden der Kathetersterilisierung lassen sich beim Magenschlauche nicht anwenden wegen der Größenverhältnisse des letzteren und dem danach anhaftenden Geschmack und Geruch.

In einer gewöhnlichen Spritzflasche aus Glas wird Wasser zum Sieden gebracht und der aus dem Glasrohre ausströmende Dampf durch den mechanisch gereinigten Magenschlauch geleitet. Messungen der Dampfwärme und bakteriologische Prüfungen erwiesen das Verfahren als zureichend. **Neugebauer** (Mährisch-Ostrau).

---

14) **Fr. Ehrlich** (Stettin). Diät nach Magen- und Darmoperationen.

(Münchener med. Wochenschrift 1904. Nr. 14.)

Nach E. trägt an dem so häufigen Tode an Erschöpfung nach Magen- und Darmoperationen die übliche blande Suppendiät die Hauptschuld. Verf. empfiehlt deshalb, gestützt auf die Beobachtungen an 12 nach seiner Angabe ernährten Operierten, eine kräftigere Diät, die bei sorgfältiger Naht am Magen oder Darm auch gut ertragen wird. Er gibt noch am Tage der Operation Tee, Rotwein, Schleimsuppe, am folgenden Kalbsthymus in Bouillon, in den nächsten gehacktes Fleisch, Kartoffelpüree, Kakao, weiche Eier usw. Von den 12 Fällen starb keiner an Erschöpfung, je 1 an Circulus vitiosus, Peritonitis und Angina Ludovici. **Kramer** (Glogau).

---

15) **E. Schotten** (Kassel). Die angeborene Pylorusstenose der Säuglinge.

(Sammlung klin. Vorträge N. F. Nr. 368. Leipzig, **Breitkopf & Härtel,** 1903.)

Über das Wesen der obigen Krankheit gehen bekanntlich die Meinungen der Autoren bisher noch vollständig auseinander; die einen halten dafür, daß es sich bei ihr um einen Pylorospasmus handle, die anderen nehmen eine primäre kongenitale Hypertrophie des Pylorus an. Nach Verf. spricht der Befund bei Obduktionen und Laparotomien für letztere Ansicht, während die Gesamtheit der klinischen Erfahrungen auf das Bestehen eines Krampfes hinweise. Mit dieser Auffassung einer Kombination beider Zustände würden sich alle bisherigen Beobachtungen genügend erklären lassen, wenn auch noch offen bleibe, was als das Primäre, was als sekundär

Digitized by Google

anzusehen sei. Unter den drei von S. beobachteten Fällen scheint eine derartige Kombination in dem zuletzt beschriebenen vorgelegen zu haben; im Moment der Eröffnung der Bauchhöhle zu Explorativzwecken (Küster) hörte der Verschluß des Pylorus auf, und füllten sich plötzlich die Därme mit Gasen, die durch den für einen dünnen Bleistift durchgängig gewordenen hypertrophischen Pylorus vom Magen aus eindrangen. — Bemerkenswert war auch der Befund im zweiten der Fälle, in welchem die Ausführung der Gastroenterostomie (Braun) durch eine kongenitale Verkürzung des Mesenteriums sehr erschwert war. Der erste Fall S.'s ist dadurch von Interesse, daß er das bis jetzt jüngste (35 Tage alte), mit Gastroenterostomie (Jäckh-Kassel) erfolgreich, ja überhaupt operierte Kind betrifft. Die Zahl derartiger günstiger Resultate der Gastroenterostomie in solchen Fällen ist bis jetzt noch klein; den neun Todesfällen stehen nur sechs Dauererfolge gegenüber. Auch die Loretta'sche Operation hat eine nicht geringe Mortalität gehabt, gelang außerdem nicht immer, indem der Pylorus nicht genügend gedehnt werden konnte, und hat nicht vor Rezidiven geschützt. Deshalb wird auch in Zukunft zunächst mit der inneren Behandlung, mit der Heubner so glänzende Resultate erreicht hat, in jedem Falle ein Versuch gemacht werden dürfen; daß ihre zu lange Fortsetzung und die Hinausschiebung operativen Einschreitens die Aussichten des letzteren verschlechtert, beweisen aber von neuem die zwei tödlich verlaufenen Fälle Verf.s.

Kramer (Glogau).

---

16) **Korn.** Über spastische Pylorusstenose und intermittierende Ektasie.

(Deutsche med. Wochenschrift 1904. Nr. 10 u. 11.)

An der Hand einschlägiger Fälle weist K. auf das diagnostisch wichtige »freie Intervall« hin. Wenn auch organische Stenosen mit Remissionen und Exacerbation einhergehen können, so ist dies doch nie ein wirklich freies Intervall, sondern höchstens das Bild der durch sorgfältige Diät im Stadium der Kompensation befindlichen relativen Stenose. Die Anfälle, welche eine spastische Stenose macht, hinterlassen die Neigung zu neuen Anfällen. Treten diese Rezidive häufig auf, so entwickelt sich eine Hypertrophie des Pylorus und durch Bindegewebsablagerung sekundär eine organische Stenose. Für die spastische Stenose als solche wird nur selten ein operativer Eingriff in Frage kommen. Anders liegt die Sache, wenn sich Zeichen von organischer Stenose bemerkbar machen. **Borchard** (Posen).

---

17) **Mayo.** Radical operations for the cure of cancer of the pyloric end of the stomach.

(Annals of surgery 1904. Nr. 3.)

Nach Verf. ist bei 70% aller Magenkrebse der Pylorus mit einbegriffen, bei 60% nahm der Krebs seinen Ursprung von ihm. Für

Digitized by Google

den günstigen Ausgang der Operation ist ein wichtiger Faktor die Beweglichkeit der Geschwulst. Bei zu starken Verwachsungen mit den Nachbarorganen soll man von einer Radikaloperation Abstand nehmen. Ein zweiter wichtiger Faktor für den guten Ausgang der Operation ist vorhanden, wenn die Lymphdrüsen in nicht zu großer Ausdehnung erkrankt sind. Nach Cuneo ist meistens der Fundus und $^2/_3$ der großen Kurvatur, wenn der Krebs vom Pylorus ausgegangen ist, nicht mit ergriffen. Die Technik der Resektion, wie sie M. unter Beigabe guter Abbildungen schildert, weicht von der bei uns üblichen im wesentlichen nicht ab. Die Inzision zur Eröffnung der Bauchhöhle macht er zunächst sehr klein, um sie erst zu vergrößern, nachdem ersichtlich ist, daß der Magenkrebs operabel ist. Die Durchtrennung des abgeklemmten Duodenums und Magens erfolgt stets mit dem Paquelin, und immer wird die ganze kleine Kurvatur mitgenommen; von der großen Kurvatur bleibt möglichst viel erhalten, und zwar der Teil, welcher nach links von der letzten Lymphdrüse liegt. Nach Schluß des Duodenums und des Magenrestes, zunächst durch eine doppelte durchgreifende Catgut- und eine darüber gelegte Lembertnaht mit Seide, wird eine Gastroenterostomie ausgeführt. Unter 13 nach dieser Methode ausgeführten Operationen hatte M. nur einen Todesfall.

Herhold (Altona).

---

18) **Bier.** Operative Behandlung des Mastdarmvorfalles.

(Deutsche med. Wochenschrift 1904. Nr. 11.)

Auf der Grenze von Schleimhaut und Haut wird der After umschnitten, nachdem der Vorfall reponiert ist und ein Schleimhautzylinder abpräpariert, bis die gesamte Schleimhaut des Vorfalles von den übrigen Schichten des Mastdarmes entfernt ist. Letztere werden ohne Mitfassung des Spinkter durch einige Catgutnähte gerafft. Bei zu weiter Afteröffnung wird der Schließmuskel von vorn her etwas verengt. Der Schleimhautzylinder wird zwei Finger breit vor der Aftermündung durchtrennt, in der Mitte bis zum After längs gespalten und nun mit der äußeren Haut vereinigt.

Borchard (Posen).

---

19) **Rosenheim.** Zur Diagnose der hochsitzenden Mastdarm- und Flexurakarzinome mittels Palpation und Endoskopie.

(Deutsche med. Wochenschrift 1904. Nr. 11 u. 12.)

An der Hand mehrerer diagnostisch äußerst interessanter Fälle weist R. darauf hin, wie selbst den Geübtesten die bisher üblichen Methoden der Untersuchung, durch die Tastung in Narkose, im Stiche lassen können. Er pflegt die bimanuelle Untersuchung in der Weise vorzunehmen, daß Pat. auf die rechte Seite gelagert, das Becken wesentlich erhöht, die Beine gegen den Leib angezogen, der Oberkörper ausgestreckt wird. So fällt die Flexura sigmoidea in das große Becken und ist der Tastung zugänglich. Diese Untersuchung

Digitized by Google

wird gewöhnlich ergänzt durch eine solche in Rückenlage, in erhöhter Steinschnittlage. Der Untersuchung in Narkose ist nicht der hohe Wert beizumessen, wie es gewöhnlich geschieht. Besonders im Frühstadium der karzinomatösen Neubildung wird sie oft im Stiche lassen, da während der Narkose die Kontraktionen und Krämpfe der Muskelschicht oberhalb der Geschwulst nachlassen. Führen diese diagnostischen Hilfsmittel nicht zum sicheren Ziele, so wendet Verf. die leicht ausführbare Endoskopie an, deren Wert durch einen instruktiven Fall bewiesen wird, in welchem ein Jahr bevor wiederholte fachmännische Untersuchung die Neubildung nachweisen konnte, dieselbe von R. diagnostiziert wurde. **Borchard** (Posen).

---

20) **A. Ceccherelli.** L'emostasi del fegato.

(Arch. internat. de chir. 1904. Vol. I. Fasc. 4.)

Verf. gibt zuerst eine ausführliche Zusammenstellung der bei Leberoperationen üblichen Unterbindungsmethoden.

Er selbst empfiehlt ein Verfahren, das er seit fast 10 Jahren anwendet. Man legt um den zu resezierenden Lappen zwei entkalkte Knochenspangen, die durchlöchert sind. Durch diese Löcher werden Fäden gezogen und damit wird das dazwischenliegende Gewebe fest komprimiert. Nach Resektion des Leberlappens wird durch Knüpfung der gegenüberliegenden Fäden der Knochenstäbchen die Wunde zum Verschluß gebracht. Die Knochenleisten selber werden ganz oder zum Teil resorbiert. **Engelmann** (Dortmund).

---

21) **Kittsteiner.** Über Chologenbehandlung der Cholelithiasis.

(Therapeut. Monatshefte 1904. Nr. 2.)

K. nimmt in seinem Aufsatze Bezug auf eine von Glaser verfaßte Arbeit (Korrespondenzblatt für Schweizer Ärzte 1903 Nr. 3), in der dieser die Cholelithiasis als eine Funktionsstörung der Sekretionsnerven der Leber hinstellt, wodurch die gallensauren Salze nicht mehr imstande sind, das Cholestearin in Lösung zu erhalten. Die so anormal zusammengesetzte und dadurch für Infektionskeime leicht zugängliche Galle neigt dann zur Konkrementbildung.

Dieser im ganzen richtigen Theorie räumt Glaser aber nach K. einen zu wichtigen Platz ein: Infektionskrankheiten, Gallenstauung spielen als primäres Moment für die Steinbildung eine wesentliche Rolle. Dazu kommen chronische Hyperämien, leichte Erkrankungen der Leber durch Indigestionen, schließlich die harnsaure Diathese.

Die Möglichkeit einer Auflösung von Gallensteinen, die eine Hauptgrundlage der Glaser'schen Chologenbehandlung bildet und die von Courvoisier bestritten wird, glaubt K. nicht ganz von der Hand weisen zu können, wenigstens für Steinanlagen, die noch nicht ganz konsolidiert sind oder bei reinen Cholestearinsteinen. Wenn aber, wie Glaser behauptet, die normale Galle das beste Lösungsmittel für Steine sei, so müßten die Gallensteine sich meist von

Digitized by Google

selbst lösen, da sie meist reichlich von Galle — und von normaler Galle! — umspült werden. Denn daß nur durch Chologen beeinflußte Galle lösend wirke und nicht auch die von der Leber sezernierte normale Galle, sei nicht einzusehen. — Die Erfolge, die K. mit der Chologenbehandlung gehabt hat, stimmen mit den Erfolgen Glaser's nicht überein. Vorzüge von früheren Mitteln konnte K. nicht finden. Chologen ist ein Beruhigungsmittel, aber nicht in der Lage, Steine aufzulösen oder abzutreiben. **Silberberg** (Breslau).

---

22) **Maasland.** Du traitement chirurgical des collections purulentes dans le lobe droit du foie.

(Revue de gynécol. et de chir. abdom. 1903. Nr. 6.)

M. hat sechs Fälle nach folgender von van Dyk angewandter Methode mit günstigem Erfolg operiert: Zuerst wird ober- oder unterhalb der 9. Rippe zwischen vorderer und hinterer Axillarlinie eine Punktion der Leber gemacht. Der dazu benutzte Trokar wird nach Bedürfnis etwa 7 cm tief eingeführt. Diese Stelle hält M. für spätere Drainage als besonders günstig gelegen. Wenn der Eiter gefunden ist, wird ein Stück der 9. Rippe reseziert in einer Länge von 6—7 cm, wobei man sorgsam die Eröffnung der Pleurahöhle vermeiden muß.

Während der Kranke bis dahin linke Seitenlage eingenommen hat, wird er nunmehr in horizontale Rückenlage gebracht. Die rechte Seite des Kranken muß den Rand des Operationstisches überragen. In dieser Lage kann die Pleurahöhle eröffnet werden, ohne daß Luft eindringt, weil Zwerchfell und Leber durch den intra-abdominellen Druck derart gegen die Brustwand angedrückt werden, daß das Eindringen von Luft durchaus verhindert wird. Weiter wird dann durch das Zwerchfell nach der Leber vorgegangen.

Es wird der Eiterherd unter Berücksichtigung der Trokarrichtung aufgesucht, und zwar wird mit Hilfe des Paquelins ein breiter Kanal angelegt. Nach Einführung eines fingerdicken Drains werden die Weichteile genäht. Bis zur Anlegung des Verbandes muß der Kranke in der oben beschriebenen Lage verharren.

In keinem seiner so operierten Fälle, hatte M. eine Komplikation von seiten der Brust- oder Bauchhöhle gesehen.

Die Krankengeschichten der sechs Pat. schließen die Arbeit ab.

Neck (Chemnitz).

---

23) **J. W. Allan.** The relation of the pancreas to diabetes and the question of the transplantation of that gland as a remedy for the disease.

(Lancet 1904. Mai 14.)

Verf. hält eine Pankreaserkrankung in allen Fällen von Diabetes mellitus für höchstwahrscheinlich, und selbst wenn die Drüse makro-

Digitized by Google

und mikroskopisch absolut gesund erscheint, könnte dennoch sehr wohl z. B. ein Defekt in ihrer Innervation bestehen und die »innere Sekretion« (Lepine) der zuckerzerstörenden Fermente aus den Langerhans'schen Inseln fehlerhaft sein. So tritt ja auch erwiesenermaßen zuweilen infolge von nervösem Chok und starker Aufregung, sowie besonders bei gewissen Reizungen am Boden des vierten Hirnventrikels auf dieser nervösen Basis akuter Diabetes mellitus auf. Eine weitere Stütze für den steten Zusammenhang von Diabetes und Pankreaserkrankung liefert nach Verf. die von pathologischer Seite beschriebene Hypertrophie der Darmschleimhaut bei Diabetes, die absolut der sekundär nach Pankreasexstirpation beobachteten gleicht. Wenn nur ein Teil der Bauchspeicheldrüse mit ihren Langerhans'schen Inseln in Funktion bleibt, oder wenn bei Exstirpationen nur ein kleiner Teil der Drüse zurückgelassen wird, so tritt keine Glykosurie ein. — Als notwendige Folge seiner Ausführungen sieht Verf. die alleinige Hilfe für schwere Diabetesformen in der Einverleibung von Pankreasgewebe in den diabeteskranken Organismus. Leider haben die nach Analogie der Behandlung des strumipriven Myxödems und Kretinismus angestellten Versuche der internen Verabreichung von Pankreas einen Erfolg bislang nicht gehabt; es bleibt also nur eine direkte Pankreaseinpflanzung übrig, analog der früher auch ausgeführten Einpflanzung von Schilddrüse bei jenen Krankheiten. Obwohl zwei angeführte Versuche dieser Art fehlschlugen, so erscheint Verf. doch auf die Dauer und im Prinzip die Methode erfolgversprechend, da gerade auch in einem dieser Diabetesfälle eine hochgradige, während des Lebens nicht diagnostizierte Zerstörung des Pankreas bei der Sektion gefunden wurde, ein Beweis, daß man therapeutisch auf dem rechten Wege war.

Verf. würde in schweren, nicht durch Ernährungstherapie beeinflußten Diabetesformen jederzeit die Operation wieder empfehlen, wenn 1) der völlig über die Verhältnisse aufgeklärte Pat. diese wünscht; 2) er zurzeit azetonfrei ist; 3) die Möglichkeit besteht, die Überpflanzung des tierischen (Schaf) Pankreas direkt an die Schlachtung des Tieres anzuschließen. **H. Ebbinghaus** (Berlin).

Kleinere Mitteilungen.

Behandlung von Gelenkkontrakturen mit Röntgenbestrahlung.

Von

Dr. **Ernst Moser** in Zittau.

Obwohl die beiden Fälle, bei denen ich die in der Überschrift angegebene Methode angewendet habe, noch in Behandlung stehen, und ich demnach noch nicht über ein definitives Resultat berichten kann, so veranlassen mich doch zu einer vorläufigen Mitteilung darüber einmal die günstigen Erfolge dieser Behandlung, dann ferner der Umstand, daß ich in der mir zugänglichen Literatur eine

Digitized by Google

einschlägige Beobachtung nicht gefunden habe. Die Krankengeschichten seien in Kürze wiedergegeben:

Fall I. Minna Pr., 32 Jahre, früher Dienstmädchen, erkrankte vor 6—7 Jahren an Influenza, ein halbes Jahr darauf unter Frostgefühl an plötzlich auftretenden Schmerzen im linken Großzehen- und linken Handgelenke. Nach wenigen Tagen schon traten die Schmerzen und mit ihnen Schwellung fast an allen Körpergelenken auf. Stetige Verschlimmerung trotz ärztlicher Behandlung (innerliche Mittel, Jodpinselungen, Schwitzbäder, Kurgebrauch im Bade), so daß Pat. seit etwa 5 Jahren vollkommene Invalidin ist. Vor 1½ Jahren Eiterung am rechten Oberschenkel über dem Trochanter major und am linken Unterschenkel dicht unterhalb des Kniegelenkes. Januar 1903 Aufnahme in die hiesige Augenheilanstalt wegen beiderseitiger plastischer Iritis mit akutem Sekundärglaukom (rechts Sklerotomie, links Iridektomie). Anfang 1904 Wiederaufnahme in die Augenheilanstalt wegen akutem Sekundärglaukom nach totalem Pupillarabschluß; Iridektomie (Dr. Peppmüller). Während des Aufenthaltes in der Anstalt Rezidive der Gelenkentzündungen. Im Februar d. J. sah ich in der Augenheilanstalt Pat. zum erstenmal.

Status vom Anfang März 1904: Knapp mittelgroßes, brünettes, schwächliches Mädchen mit entsprechendem Knochenbau. Innere Organe, besonders Cor, ohne pathologischen Befund. Fast alle Gelenke sind mehr oder weniger hochgradig versteift, und fast in allen ist fühlbares Reiben bei Bewegungen. In beiden Handgelenken besteht vollkommene Ankylose in leicht gebeugter Stellung. Die Finger beider Hände weichen in den Metakarpo-Phalangealgelenken ulnarwärts ab und zeigen besonders in den ersten Interphalangealgelenken starke, hart anzufühlende Verdickungen. Beim Faustmachen bleiben die Endglieder weit von der Hohlhand entfernt, so daß man bequem eine Hand dazwischen legen kann. Rechts besonders ist die Unbeweglichkeit der Finger groß; hier blieb noch am 17. März, nachdem schon etwas Besserung eingetreten war, die Spitze des Endgliedes des 3. Fingers, der der Hohlhand am nächsten kam, 6 cm weit von dieser entfernt. Am wenigsten noch in der Beweglichkeit gestört sind das linke Schultergelenk, die Hüftgelenke, deren passive Bewegungsfähigkeit nach allen Richtungen schätzungsweise fast auf die Hälfte vermindert ist, und schließlich die in ihrem Aussehen hochgradig veränderten Kniegelenke. In der Gegend der Kniegelenke, die beiderseits durch Schwellung stark verunstaltet ist, sind die der Patella und die den Ligg. pat. propr. entsprechenden Stellen eingezogen. Zu beiden Seiten dieser Ligamente und der Kniescheibe, dann auch oberhalb der Patella, dem oberen Recessus entsprechend sind stark hervorstehende Schwellungen, die pralle Fluktuation geben und besonders an den beiden Seiten dem palpierenden Finger ganz das Gefühl von Reiskörperchen bieten. In gewissem Gegensatze dazu steht die verhältnismäßig gute Beweglichkeit der Knie; nur extreme Beugung und Streckung ist aufgehoben. Pat. geht mit leicht gebeugten Knien. Schmerzen sind in den Knien besonders beim Gehen groß. Die Talocruralgelenke sind mäßig verdickt. Von den Zehengelenken sind einige stark, einige weniger, manche gar nicht verdickt.

Von den Knieschwellungen mußte man nach dem Befunde annehmen, daß sie parartikulär lagen, vielleicht peritendinös. Am 8. März fertigte ich vom linken Knie eine Röntgenphotographie an. Am 11. März berichtete mir Pat., daß sie danach in allen Gelenken Schmerzen bekommen habe. Da ich gleichzeitig den Eindruck hatte, als ob die Spannung in den Schwellungen am linken Knie geringer geworden sei, so setzte ich an diesem Tage beide Kniegelenke einer eine Minute dauernden Röntgenbestrahlung aus. Schon am 15. März berichtete Pat. von entschiedener Besserung, und zwar nicht nur in den bestrahlten Kniegelenken, sondern auch in allen anderen Körpergelenken, besonders in den Fingern. Sie erzählte, daß sie sich die Bluse am Halse zumachen könnte, während sie früher den Hals mit den Händen gar nicht erreichen konnte. Unter weiterer Bestrahlung fortschreitende Besserung.

Der Knieumfang z. B. war am	8. März	15. April
linkes Knie oberhalb der Patella	38	35½
» » unterhalb » »	35	33

Digitized by Google

Die Bestrahlungen konnten im Anfange nur im Intervall von mehreren Tagen vorgenommen werden, da Pat. nach denselben — gewöhnlich am nächsten Tage — viel Beschwerden in allen Gelenken mit Störung des Allgemeinbefindens hatte und meist den nächsten Tag deshalb das Bett hüten mußte. Diese heftigen Beschwerden ließen nach, als ich Pat. in meine Anstalt aufnahm und sogleich nach der Bestrahlung im Bett liegen ließ. Jetzt konnte ich auch allmählich länger bestrahlen, bis $3^1/_2$ Minuten, während früher nach einer Bestrahlung von einer Minute die Beschwerden schon heftig waren. In letzter Zeit ist die Verminderung der Gelenkschwellungen weniger rasch vor sich gegangen, die Schwellungen selbst jedoch weicher geworden. An den ersten Interphalangealgelenken sind Wackelgelenke entstanden, die aber wenig stören. Am besten veranschaulicht den Fortschritt die Gebrauchsfähigkeit der Glieder gegen früher. Während Pat. früher sogar beim An- und Ausziehen ganz und gar auf die Hilfe anderer Leute angewiesen war, besorgt sie das jetzt ohne jegliche Schwierigkeiten allein, ja sie macht sich sogar die Haare allein, wo sie früher, wie schon erwähnt, mit den Händen nicht bis zum Halse kam. Gehen kann sie jetzt den etwa halbstündigen Weg von ihrer Wohnung bis zu mir ohne Anstrengung, während sie früher oft schon nach kurzen Wegen nicht weiter kam. Auch nähen u. dgl. kann sie ziemlich andauernd, wenn auch noch nicht mit großer Fingerfertigkeit. Doch war davon früher ja gar keine Rede. Zu erwähnen wäre noch, daß die Streckung der Kniegelenke vollkommen möglich ist, und daß die Finger die Abweichung nach der ulnaren Seite ganz verloren haben. Eine andere Therapie als die Bestrahlung ist nicht angewendet worden. Von schädlichen Folgen der Röntgenbestrahlung ist das Auftreten einer Akne im Gesicht und zwischen den Pubes mit Wahrscheinlichkeit darauf zurückzuführen, da im Anfang nach jeder Bestrahlung darin eine Verschlimmerung eintrat. Pat. selbst schiebt auch eine Verlängerung ihrer Menstruation darauf, ob mit Recht, bleibe dahingestellt.

Fall II. Ernst H., 63 Jahre, früher Handelsmann. Seit 15 Jahren Reißen im linken Knie, seit Anfang September 1903 heftige, stets andauernde, bald zur Versteifung führende Schmerzen im rechten Arme. Februar d. J. erst rechts-, drei Wochen später linksseitige heftige Iritis (nach Dr. Peppmüller); anfangs ambulant, später in der Anstalt behandelt. Wegen der Gelenkaffektionen wurde mir Pat. vom Leiter der Anstalt, Herrn Dr. Peppmüller, gerade im Anschluß an die günstigen Resultate von Fall I zugewiesen.

Status vom 25. April: Ein in allen Glieder schwer beweglicher, mäßig genährter Mann. Innere Organe ohne Besonderheiten. Im rechten Schultergelenke vollkommene Steifigkeit; das rechte Ellbogengelenk kann mit vieler Mühe und unter großen Schmerzen bis zu einem Winkel von 60° gebeugt und einem Winkel von 130° gestreckt werden. Beim Versuche, sich an die Nase zu fassen, bleibt die Hand, selbst wenn Pat. mit dem Kopf entgegenkommt, 24 cm weit von der Nase entfernt. Eine Röntgenaufnahme des Ellbogengelenkes gelingt wegen der Versteifung im Schultergelenk schwer. Die Platte zeigt unregelmäßige, mit den Gelenkenden nicht im Zusammenhange stehende Knochenherde oder Kalkablagerungen vor und hinter dem Gelenke (Beuge- und Streckseite). Diese Knochenherde liegen offenbar in der Gelenkkapsel. Der Processus coronoideus ist in der Nähe des Kapselansatzes unregelmäßig begrenzt. Im Gelenkspalte fehlen jedenfalls gröbere Unregelmäßigkeiten. — Ich unterwarf auch diesen Pat. der Bestrahlung, und zwar in verschiedenen Sitzungen, obschon die ersten ohne nachweisbaren Erfolg waren. Hier wurde die Bestrahlungszeit bald auf 4—5 Minuten ausgedehnt, da Pat. keine Beschwerden davon hatte. Von einer anderen Therapie wurde abgesehen. Der Erfolg ist der, daß Pat. sich jetzt z. B. mühelos an die Nase fassen kann ohne mit dem Gesicht irgendwie entgegenzukommen! Von einer Verminderung der Schmerzen berichtet Pat. erst am 13. Mai 1904.

Es handelte sich in Fall I meiner Ansicht nach mit großer Wahrscheinlichkeit um eine gichtische Affektion; Fall II muß man wohl in das große unklare Gebiet des chronischen Rheumatismus einreihen. Die Augenbefunde stimmen nach Dr. Peppmüller damit überein. Ich bin mir bewußt, daß die Beobachtungen noch

Digitized by Google

viel Lückenhaftes enthalten, aber ich übergebe sie schon jetzt der Öffentlichkeit, um weitere Untersuchungen in dieser Richtung anzuregen. Die Unbeweglichkeit und Unbeholfenheit solcher unglücklichen Kranken, wie besonders Fall I ein Beispiel ist, die oft mit allen möglichen Mitteln mehr oder weniger erfolglos behandelt sind, wird jeden Fortschritt in der Therapie erwünscht erscheinen lassen; und die therapeutischen Erfolge in beiden Fällen sind erfreuliche, ich kann wohl sagen, ungewöhnliche. Ob man den Erfolg durch Massage und andere Maßnahmen noch steigern kann, muß ich vor der Hand dahingestellt sein lassen, da ich jede andere Therapie bei Seite gelassen habe, um den Erfolg der Röntgenbestrahlung einwandsfrei vor mir zu haben. Auch kann ich noch nicht sagen, ob die Bestrahlung auch bei anderen Kontrakturen als gichtischer und rheumatischer Art Erfolg hat, auch nicht einmal, ob bei allen Kontrakturen dieser Art. Meine beiden Fälle zeigen jedenfalls eine rasche ungewöhnliche Besserung der Bewegsfähigkeit und ein Nachlassen der Schmerzen. Daß die größere Beweglichkeit nicht durch das Nachlassen der Schmerzen bedingt ist, beweist Fall II, wo Pat. erst viel später ein Geringerwerden der Schmerzen angegeben hat.

Über die Intensität der Bestrahlung kann ich leider keine genauen Angaben machen; ein Chromoradiometer besitze ich nicht. Doch wird ein jeder darüber sich bald seine Erfahrungen bilden können. Es möge genügen, anzugeben, daß ich einen Apparat von 40 cm Funkenlänge mit Quecksilberunterbrecher von M. Kohl in Chemnitz besitze, dabei den Rheostat $^1/_2$—$^3/_4$ weit geöffnet habe (1—4 Ampère) und die Röhre in einen Abstand von 10—15 cm gebracht habe. Weitere Entfernungen schienen mir unwirksamer zu sein. Ob harte oder weiche Röhren besser waren, konnte ich noch nicht entscheiden. Hervorheben möchte ich nur noch einmal den Umstand, daß bei Fall I Besserung in allen Gelenken, vor allen Dingen z. B. der Hand, eingetreten ist, obwohl die Bestrahlung stets nur auf die Knie angewandt wurde. Eine Abblendung ist allerdings nicht vorgenommen.

Zittau, den 13. Mai 1904.

24) III. Kongreß der deutschen Gesellschaft für orthopädische Chirurgie am 5. April 1904.

Vorsitzender: Geheimrat Heusner (Barmen).

Referent: **Drehmann** (Breslau).

Als Hauptthema ist aufgestellt: »Die Pathologie und Therapie der Gelenkkontrakturen«. Das Referat haben die Herren v. Mikulicz und Ludloff (Breslau) und Herr Gocht (Halle a. S.) übernommen.

1) v. Mikulicz gibt eine allgemeine Definition der Gelenkkontrakturen und bespricht die einzelnen Arten derselben in ätiologischer Beziehung und weist auf den enormen Nutzen der Röntgendurchleuchtung bei der Beurteilung der Fälle hin. Er geht mit kurzen Worten auf die Prophylaxe der Kontrakturen ein.

2) Ludloff hat aus dem großen Gebiete der Kontrakturen die des Kniegelenkes ausgewählt, weil sie einerseits am häufigsten und deshalb für die Behandlung sehr wichtig sind, andererseits für alle Untersuchungsmethoden, besonders die Röntgenstrahlen, am leichtesten zugänglich sind. An der Hand von Strichpausen neurogener und arthrogener Kniekontrakturen (bei spinaler Kinderlähmung, spastischer Lähmung, tuberkulöser Gonitis von Kindern und Erwachsenen, Osteomyelitis und Gonorrhöe) entwickelt er unter genauer Darlegung der Mechanik des normalen Kniegelenkes und der Rolle, die dabei die Kreuzbänder spielen, zunächst die Pathogenese. Er geht aus von der Mittelstellung des Gelenkes im Winkel von ungefähr 40°, wo alle Bänder und Kapselteile im Gleichgewicht ohne Muskelaktion stehen. Die Mittelstellung wird wegen der bestehenden Synovialerkrankung vom Pat. ängstlich festgehalten, indem jede Muskelaktion, die diese Stellung verändern könnte, vermieden wird. Das Knie krümmt sich zu dieser Mittelstellung nach rein mechanischen Gesetzen ohne Mitwirkung des Willens der



Pat. Pat. wacht nur darüber, daß diese Stellung erhalten bleibt. Als reflektorisch sieht Ref. nur das Unterlassen jeder Muskelaktion, nicht etwa die Aktion der Beuger an. Diese Mittelstellung wird durch die arthrogenen Prozesse — Adhäsionen — fixiert, indem dadurch die normale Gleitfähigkeit der Knorpel aufeinander aufgehoben wird.

Aus dieser Mittelstellung entwickelt sich nun die Kontraktur anders, je nachdem das erkrankte Individuum ein Kind oder ein Erwachsener ist. Bei Kindern spielt das normale und pathologische Wachstum besonders an der Knochenknorpelgrenze der Kondylen eine hervorragende Rolle zur Vergrößerung des Flexionswinkels und zur Achsenverschiebung der Gelenkenden gegeneinander (Subluxation). Bei Erwachsenen überwiegt die Knochenzerstörung; daher kommt es seltener zu solchen hochgradigen Kontrakturen und nicht zur Subluxation. Beim ausheilenden Knie kommen noch zwei neue Faktoren hinzu, die kontrakturvermehrend einwirken. Die Belastung und die einseitige Muskelfunktion beim Stehen und Gehen. Diese Verhältnisse liegen bei allen Kontrakturen mit mehr oder weniger Modifikationen vor, je nach der Krankheit, die die Kontraktur bedingt.

Aus dieser Pathogenese heraus erklärt Ref. unser Unvermögen, einmal weiter entwickelte Kontrakturen zu strecken. Alle derartigen Manöver führen bei länger bestehenden Kontrakturen nur zu Scheinredressements. Deshalb spielt bei Kontrakturen jeden Grades und jeder Ätiologie die Prophylaxe die Hauptrolle. Der Arzt darf es mit Hilfe von Verbänden usw. überhaupt nicht erst zur Kontraktur kommen lassen. Wenn sie einmal entstanden ist und dann natürlich bei Kindern immer zur Subluxation geführt hat, bleibt zur Ausgleichung derselben fast nur die Resektion übrig. Ref. geht des näheren auf die Vor- und Nachteile der Resektion ein und bespricht noch zuletzt die Behandlung gonorrhoischer Kontrakturen mit Heißluft, Massage und Mechanik und empfiehlt sehr warm die Heißluftbehandlung. (Selbstbericht.)

3) Gocht (Halle a. S.) beschränkt sich auf die Besprechung der durch entzündliche Prozesse entstandenen Gelenkkontrakturen. Er schildert die rein orthopädische Behandlung der Kontrakturen an den einzelnen Gelenken und trennt die Beseitigung der primären Kontraktur bei noch bestehender Entzündung von der sekundären, durch Schrumpfung und Verwachsung bedingten. Er empfiehlt eine sehr schonende Streckung etappenmäßig in artikulierten Gipsverbänden. Später kommen Schienenhülsenapparate zur ausgiebigen Benutzung. Daneben wird Heißluftbehandlung, Stauung und Werg- oder Hedeverbände empfohlen. Er bespricht zum Schluß die technisch wichtigen Punkte der Verbandanlegung bei den einzelnen Gelenken.

4) Hoffa (Berlin) berichtet über die operative Behandlung von Gelenkversteifungen mit Zwischenlagerung von Magnesiumplatten (einer Methode, die sich nicht bewährt hat) und dem Zwischenlagern von Fascien- oder Hautlappen nach Helferich.

Er demonstriert eine Reihe mit gutem Erfolg operierter Pat.

5) Werndorff (Wien): Die Entstehung und Behandlung der koxitischen Kontrakturen.

König's Abduktionserklärung trifft nicht zu, seine Adduktionstheorie muß wesentlich erweitert und geändert werden. Nicht die Schonung des erkrankten Beines bedingt die Abduktion; das abduzierte Bein ist vielmehr der Belastung gegenüber viel schlechter daran wie jedes andere im Stehen und Gehen. Nur die Bewegung ist im ersten Stadium schmerzhaft; durch Muskelaktion festgestellt, ist das Gelenk bei Belastung unempfindlich.

Ist das Gelenk im zweiten Stadium gegen die Belastung empfindlich, dann entsteht durch Schonung des erkrankten Beines die Adduktion (nicht die Abduktion), die Adduktion im Gehen unter dem Einfluß der Belastung, nicht im Liegen. Beim Auftreten auf das kranke Bein fällt der Körper nach der gesunden Seite hinunter (Insuffizienz der pelvitrochanteren Muskeln); daher zur Nachbehand-

Digitized by Google

lung nach dem Redressement Lorenz'sche Innenschiene mit kontralateralem Sitzring, der sich durch eine Schiene an der Innenseite des krankseitigen Beines stützt. (Selbstbericht.)

6) Drehmann (Breslau): Über Gelenkentzündungen im Säuglingsalter und ihre ätiologischen Beziehungen zu späteren Deformitäten.

D. berichtet über das Vorkommen einer typischen Gelenkentzündung in den ersten Lebenswochen, deren Ätiologie noch unklar ist. In Betracht kommen ebenso wie für die Blennorrhöe der Neugeborenen der Gonokokkus, Streptokokkus und besonders Bakterium coli. Es handelt sich, wie D. an Röntgenbildern aus dem späteren Leben nachwies, anscheinend um eine epiphysäre Infektion mit sekundärer Beteiligung des Gelenkes. Die Gelenkentzündung heilt in den meisten Fällen in einigen Wochen oder Monaten, anscheinend mit völlig normaler Funktion aus. In anderen Fällen kommt es frühzeitig zur Entleerung eines Abszesses und schneller Heilung. An derartigen Gelenken werden später mannigfache Deformitäten beobachtet. Es bilden sich keine Kontrakturen aus, sondern es kommt durch ungleichmäßiges Epiphysenwachstum zu seitlichen Gelenkverkrümmungen. So beobachtete D. Coxa vara und Genu valgum. Interessant waren drei Fälle von Hüftluxation, die von kongenitalen nicht zu unterscheiden waren. D. glaubt, daß derartige Entzündungen für manche Deformität, besonders die Coxa vara des Kindesalters, ätiologisch häufiger in Betracht kommen. (Selbstbericht.)

7) Reiner (Wien): Kniegelenkkontrakturen und Transplantation.

R. weist aus dem Verhältnis der spezifischen Energie und der mittleren Zugkraft der Beuger- und Streckergruppe des Kniegelenkes nach, daß ein gleichwertiger Ersatz der lahmen Streckergruppe durch Transplantation nur möglich wäre, wenn alle topographisch-anatomisch in Betracht kommenden Muskeln intakt sind. Für die Gehfunktion genügt aber schon die Beseitigung höhergradiger Kontrakturen; für die übrigen Bewegungen, welche den kräftigen Synergismus aller drei großen Extensorengruppen der Extremität erfordern, ist die Bildung eines schwachen Extensor cruris ohne Vorteile. Zur Verhütung progredienter Genua recurvata müssen immer auch kräftige Beuger reserviert bleiben. Der Kontrakturzustand der übrigen großen Gelenke des Beines ist von größtem Einfluß auf die Funktion extensorlahmer Beine. Für das therapeutische Vorgehen sind je nach dem Einzelfalle variierende Gesichtspunkte maßgebend, die vom Vortr. erörtert werden. (Selbstbericht.)

8) Max Haudek (Wien): Zur Behandlung der entzündlichen Gelenkkontrakturen.

H.'s Erfahrungen auf diesem Gebiet entsprechen großenteils den Erfahrungen der Referenten, und werden von ihm in erster Linie die unblutigen Verfahren in Anwendung gezogen. Bei den auf tuberkulöser Basis beruhenden Gelenkerkrankungen und den diese begleitenden Kontrakturen werden alle forcierten Eingriffe vermieden. Es ist schon prophylaktisch der Entstehung der Kontrakturen vorzubeugen, indem das betreffende entzündete Gelenk in die für die nachherige Funktion günstigste Stellung gebracht wird; hierfür eignen sich am besten der Gipsverband und die Schienenhülsenapparate. Bei der Beseitigung der Kontrakturen wird von H. nicht nur die Stellungskorrektur, sondern auch die Erhaltung resp. Wiedergewinnung der Beweglichkeit angestrebt, insbesondere am Ellbogen- und Kniegelenk. H. erreicht dies in ähnlicher Weise wie Staffel durch abwechselnde Anwendung von Beugung und Streckung mittels der an den Apparaten einwirkenden federnden oder elastischen Beuge- resp. Streckvorrichtungen, und ist das Resultat von den vorhandenen pathologischen Veränderungen abhängig.

In energischerer Weise geht H. bei den rheumatischen Kontrakturen vor und zieht für die Behandlung auch alle Mittel der Mechanotherapie in Anwendung, insbesondere auch die Heißluftbehandlung. Eine Kombination dieser mit der elastischen Redression hat sich bei der Behandlung eines Falles von rheumatischer Kniekontraktur ausgezeichnet bewährt. Zur Redression wird eine dem Gross-

Digitized by Google

schen Apparate zur Streckung von Kniekontrakturen ähnliche Anordnung benutzt, bei welcher statt der Schraube eine elastische Binde die Korrektur besorgt. Die Regulierung des Zuges erfolgt durch die Verstellung der Lagerungsvorrichtung, besonders der für den Unterschenkel. Der elastische Zug fixiert das Knie unter mäßiger Anspannung gegen das Verbindungsstück der Lagerungsvorrichtung; Knie und Verbindungsstück befinden sich im Heißluftkasten. Die durch die Einwirkung der heißen Luft erzeugte Hyperämie und Sukkulenz des Gelenkes wird zur ausgiebigeren Streckung ausgenutzt. Es folgt Massage und Gymnastik, und die Anlegung eines mit Streckvorrichtung versehenen Schienenhülsenapparates sichert das Resultat bis zur nächsten Sitzung. Dauer der Behandlung 6 Wochen.

Beim Versagen der genannten Methoden führt H. bei rheumatischen Kontrakturen das forcierte Redressement aus, an das sich die Nachbehandlung mittels Massage und Gymnastik unmittelbar anschließt. (Selbstbericht.)

9) Finck (Charkow): Zur Technik der Etappengipsverbände bei Gelenkkontrakturen.

Mitteilung technischer Hilfsmittel.

10) Becher (Berlin): Vorführung eines Modelles zur Demonstration der funktionellen Ausgleichung der Hüftgelenkskontrakturen.

11) Lange (München) demonstriert einen Redressionstisch für Hüft- und Kniekontrakturen.

12) Joachimsthal (Berlin): Doppelseitige Hüftgelenksankylosen.

J. demonstriert zunächst ein Präparat, an dem infolge von Tuberkulose auf beiden Seiten eine spitzwinklige Flexionsankylose im Hüftgelenk eingetreten ist, und bespricht weiterhin einen Krankheitsfall, in dem es ihm bei einem 12jährigen Mädchen mit einer Adduktionsankylose beider Hüftgelenke infolge Vereiterung nach Scharlach gelungen ist, durch die Osteotomia subtrochanterica ein gutes Gehvermögen zu schaffen. (Selbstbericht.)

13) Drehmann (Breslau): Zur operativen Behandlung doppelseitiger Hüftgelenksankylosen.

D. empfiehlt bei doppelseitigen Hüftgelenksankylosen, nur auf einer Seite ein bewegliches Gelenk herzustellen, auf der anderen nur durch eine Osteotomia subtrochanterica abnorme Stellungen zu korrigieren. Er erzielte durch die Osteotomia pelvitrochanterica in seinem Falle eine brauchbare Pseudarthrose und empfiehlt deshalb dieses einfachere Verfahren gegenüber der Meißelresektion, welche bei schwacher Muskulatur häufig ein Schlottergelenk gibt.

Wegen der Schwierigkeit, bei der meist bestehenden Kontrakturstellung den Rest des Schenkelhalses mit dem Meißel zu durchtrennen, schlägt D. vor, die Durchtrennung mittels der Gigli'schen Drahtsäge nach Freilegung des Schenkelhalses durch einen vorderen und hinteren Schnitt vorzunehmen.

(Selbstbericht.)

14) Frölich (Nancy): Multiple Gelenkkontrakturen, künstliche Pseudarthrosenbildung an der einen Hüfte.

F. demonstriert einen Fall von multiplen Gelenkkontrakturen bei einem Mädchen (doppelseitige Hüftgelenksankylose, Kniegelenksankylose, Kontraktur der beiden Ellbogengelenke). Dieselben waren teils fibröser, teils knöcherner Natur. Die Anamnese und eine Tuberkulininjektion bewiesen, daß es sich um tuberkulösen Rheumatismus (Poncet) handle. Eine Resektion am Femur in der subtrochanteren Gegend mit Zwischenschaltung einer 5 cm breiten Zelluloidplatte konnte schließlich doch keine bewegliche Pseudarthrose bewirken.

(Selbstbericht.)

15) v. Aberle (Wien): Die Peroneuslähmung bei der Behandlung der Kniegelenkskontrakturen.

v. A. weist durch experimentelle und anatomische Untersuchungen nach, daß die bekannte größere Vulnerabilität des Nervus peroneus bei orthopädischen Operationen (Kniegelenksredressement, Reposition angeborener Hüftluxationen, Genu valgum-Operationen) auf einer größeren Traumatisierung dieses Nerven im Gegen-

Digitized by Google

satze zum Nervus tibialis beruht. Dieses Verhalten wird sowohl durch stärkere bindegewebige Fixation des Nervenstammes als auch durch die Art seiner motorischen Astfolge bedingt. Die operative Behandlung muß daher zur Vermeidung von Zerrungslähmungen des Nervus peroneus unter Anwendung gewisser Vorsichtsmaßregeln vorgenommen werden. (Selbstbericht.)

16) Spitzy (Graz): Die Bedeutung der Nervenplastik für die Orthopädie.

Vortr. bespricht die wissenschaftliche Grundlage und Berechtigung der Nervenplastik, berührt ihre histologischen und neuro-biologischen Details, sowie deren historische Entwicklung.

Die bisherigen Versuche werden einer eingehenden Kritik unterzogen, und aus den Operationsresultaten, sowie aus den durchweg positiv ausgefallenen Tierexperimenten des Vortr. werden die Methoden und Indikationen der Neuroplastik entwickelt. Auf Grund von Experimenten an Hunden und Leichenoperationen werden hauptsächlich zwei Arten der Implantation empfohlen:

a. Liegt in der Nähe eines gelähmten motorischen Nerven ein zweiter ebenso wichtiger Nerv, so ist vom gelähmten bahnsuchenden Nerven ein möglichst großer Lappen mit peripherer Basis abzuspalten und in einen Längsschlitz des intakten bahngebenden Nerven mittels Längsnähten zu fixieren.

b. Liegt in der Nähe ein relativ weniger wichtiger Nerv, so ist von diesem intakten bahngebenden Nerven ein möglichst großer Lappen mit zentraler Basis in einem Längsschlitz des gelähmten bahnsuchenden Nerven durch Längsnaht zu fixieren (zentrale Implantation) (N. accessorius + facialis, musculocutaneus + medianus, obturatorius + cruralis). Besonders auf die Neurotisierung des N. cruralis vom obturatorius aus wird bei der Wichtigkeit der Quadricepslähmung Wert gelegt. Möglichste Schonung alles intakten Materiales ist bei allen Eingriffen dringend geboten. (Selbstbericht.)

17) Spitzy (Graz): Die Erfahrungen über die blutige Trennung der Oberschenkelepiphyse bei Genu valgum (Epiphyseotomie).

Der Vortr. hat an über 20 Fällen von schwerem kindlichem Genu valgum die von Reiner vorgeschlagene und von der Wiener Schule geübte Lösung der Epiphyse vorgenommen und dabei die subkutane Durchtrennung der Epiphysenlinie mittels schmalen Meißels mit ausnahmslos guten Erfolgen geübt. Hauptsächlicher Zweck des Vortr. ist, die ungerechtfertigten Angriffe von Wallace Blanchard gegen die Methode und ihren Hauptträger Reiner zurückzuweisen. Dieselben beziehen sich nicht auf die bekannte und mehr oder weniger berechtigte Streitfrage bezüglich eventueller Wachstumsstörungen, sondern gipfeln in der Behauptung, die Methode greife die Deformität nicht in ihrem Kulminationspunkt an, eine Tatsache, die durch die Untersuchungen von Mikulicz, Albert, Wolff bereits als gesicherte pathologisch-anatomische Errungenschaft zu bezeichnen ist. Über die Berechtigung der Befürchtung von Wachstumsstörungen kann erst nach längerer Beobachtungszeit endgültig entschieden werden, bis jetzt konnte der Vortr. niemals Anzeichen davon bemerken. (Selbstbericht.)

Diskussion: Wittek (Graz) präzisiert den Standpunkt der Grazer chirurgischen Klinik dahingehend, daß man sich dort niemals veranlaßt gesehen habe, zugunsten der Epiphyseolyse von der linearen suprakondylären Osteotomie abzugehen.

Becher (Berlin) warnt vor der Epiphysentrennung und berichtet über eine Epiphysenverletzung am eigenen Körper in der Kindheit, wobei sich erst viele Jahre später eine deutliche Wachstumsverkürzung einstellte.

18) Ahrens (Ulm): Über einen Fall von veralteter suprakondylärer Fraktur des Femur mit sekundärem Bluterknie, geheilt durch schiefe Osteotomie.

19) Höftmann (Königsberg): Zur Reposition kongenitaler Luxation.

H. empfiehlt eine neue Repositionsmethode bei kongenitalen Luxationen. Er geht dabei von der Erwägung aus, daß bisher nicht genügend der Unterschied

Digitized by Google

der Knochenverhältnisse bei den gewöhnlichen und bei den kongenitalen Luxationen bei der Behandlung im Auge behalten wurde. Die gewöhnlichen Luxationen (hier kommen nur die nach hinten in Frage) verdanken, wie Bigelow seinerseit nachwies, ihre Stellung nicht den Muskeln, sondern dem Ligamentum Y resp. Bertini, abgesehen von einer Modifikation (vermehrte Innenrotation und Adduktion) bei Luxation »unter die Sehne« (des Obturator intern.). Bei den kongenitalen Luxationen fehlt diese Innenrotation fast immer, weil fast ausnahmslos bei denselben der Kopf in Anteversionsstellung zum Schenkelhalse steht, die in den extremen Fällen so stark ist, daß der Kopf gegen den Schenkelhals rechtwinklig nach vorn gedreht erscheint. Infolgedessen steht der Fuß nach der Reposition häufig fast direkt nach innen gerichtet, so daß die Spitze des Fußes selbst etwas nach hinten sehen kann. Bei den früher von ihm ausgeführten blutigen Repositionen hat H. wenigstens fast ausnahmslos einen derartigen Befund erheben können und war dann gezwungen, um die Innenrotation zu bekämpfen, den Kopf entsprechend abzumodeln oder Teile vom hinteren Pfannenrande abzumeißeln, was immerhin mißlich war, da dieses so wie so der schwache Punkt ist. Als ultimum refugium blieb nach der Reposition eine darauffolgende Durchmeißlung unterhalb des Trochanters übrig, um die fehlerhafte Innendrehung zu beseitigen.

Infolge dieses Verhaltens des Schenkelhalses fehlt bei der kongenitalen Luxation die Innenrotation. Der Kopf hat bei starker Vorwärtsneigung des Beckens hinter der Pfanne Platz, und es entsteht dadurch die typische Lordose (Demonstration an einem künstlich hergestellten Präparate).

Infolge dieser anatomischen Details muß man bei der Reposition etwas anders vorgehen, als bei normal gebautem Schenkelhalse. Wenn man aber diese Verhältnisse berücksichtigt, wird es wohl in jedem Falle nicht zu schwer sein, den Kopf der Pfanne gegenüber zu stellen. Natürlich, wo kein Kopf vorhanden und die Pfanne, wie in ganz alten Fällen, verödet ist, wird man zufrieden sein, wenn man einfach durch eine Transposition den Kopf unter das Ligamentum Bertini hakt: es verschwindet dann die Lordose und das Pendeln des Beckens. Die Transposition ist ja doch überhaupt im größten Teile der behandelten Fälle das Endresultat.

Sehen wir uns aber die übliche Methode der Reposition an, so ist es leicht, durch extreme Flexion bei Innenrotation den Kopf nach unten seitlich vor die Pfanne zu bringen. Während man bei der gewöhnlichen Luxation jetzt den Schenkel bei leichter Außenrotation abduziert und in Extension bringt (Demonstration), wird dieses bei den anatomischen Verhältnissen der kongenitalen Luxationen den Kopf wieder nach hinten herausgleiten machen. Es ist daher notwendig, nach der Hyperflexion bei Adduktion gleich eine starke Rotation nach außen bei Überführung in Hyperextension vorzunehmen. Hierbei bewirkt das Aufrollen des Ligamentum Bertini ein Andrängen des Kopfes gegen die vordere Pfannengegend (Demonstration). Um die Reposition bis hierher auszuführen, sind übrigens so gut wie gar keine Pumpenschwengel- oder andere Bewegungen notwendig.

Hält man nun das Bein in Hyperextension und läßt langsam in der Außenrotation etwas nach, während man das Bein streckt, so wird durch das gespannte Y-Ligament der Kopf andauernd nach vorn gepreßt, so daß die hintere Pfannengegend vom Druck ganz frei ist, und zwar um so sicherer, je mehr man das Bein adduziert. Bei Abduktion muß man mehr Außenrotation beibehalten, da sonst das Ligamentum Y entspannt wird. Im schlimmsten Falle wird man bei zu starker Hyperextension eine Transposition erzielen, also immerhin noch ein annehmbares Resultat. Es steht nun nichts im Wege, diese Manipulation gleich von vornherein vorzunehmen. Man hyperflektiert also bei Adduktion das Bein und rotiert es sodann stark nach außen: der Kopf steht in der Pfannengegend. Hierauf sucht man das Bein nach hinten zu hyperextendieren, was nur möglich ist, wenn man die starke Rotation nach außen etwas ermäßigt und dadurch das Y-Band etwas entspannt. Hierauf bei andauernder Hyperextension eine Zirkumduktion nach innen, so daß aber noch immer am Ende eine leichte Außenrotation bestehen

Digitized by Google

bleibt. Danach Eingipsen in leicht hyperextendierter und leicht außenrotierter Stellung, bei der man die Außenrotation um so mehr verringern kann, je mehr man das Bein der Adduktionsstellung nähert, da durch Adduktion das Ligamentum Y gespannt erhalten wird.

Der Vorteil liegt auf der Hand: Die Kinder können gleich in verhältnismäßig guter Stellung gehen, und ihnen, sowie den Eltern ist die monatelange Qual der starken Abduktion erspart.

H. hat nach diesen theoretischen Erwägungen zwei Fälle in Behandlung genommen. Wie es scheint mit Erfolg. Das Röntgenbild zeigt den Kopf in der Pfanne. Die Fälle sind zu frisch, um schon ein Endresultat vorstellen zu können. H. hofft jedoch eine erhebliche Abkürzung der Behandlungszeit und mindestens gleiche, wenn nicht bessere Endresultate damit erzielen zu können.

(Selbstbericht.)

20) Bade (Hannover): **Die Ursache der Außenrotation und ihre Beseitigung bei der unblutig behandelten Hüftverrenkung.**

Die oft zurückbleibende Außenrotation kann bedingt sein

1) durch Verkürzung der Außenrotatoren und Schwächung der Innenrotatoren. Dies sei die gewöhnliche Ansicht, und man habe deshalb — so Heusner — Sehnentransplantation vorgeschlagen: den Glutaeus maximus zu einem Innenrotator zu machen. B. weist nach, daß überhaupt keine wesentliche Verkürzung der Außenrotatoren eintrete. Die hauptsächlichsten Außenrotatoren, der Quadratus femoris, die Obturatoren und die Gemelli, blieben durch die starke Abduktion in der Fixationsperiode unbeeinflußt, weil ihre Muskelansatzpunkte weder genähert noch entfernt wurden. Verkürzt wurde nur der Glutaeus maximus, weil der seinen Ansatz am Trochanter major habe, dieser aber bei Abduktion der Beckenschaufel genähert werde. Verlängert dagegen der Ileopsoas pectineus und pyriformis, weil diese am Trochanter minor ansetzten, der Trochanter minor aber durch Abduktion weiter von den Ansatzpunkten abrücke.

2) durch die starke Abduktion werde die Kapsel verändert, die vorderen Partien gedehnt, die hinteren verkürzt. Die verkürzte hintere Kapselwand könne sehr wohl einen außenrotatorischen Zug auf das Femur ausüben, namentlich dann, wenn die vordere Kapselwand zu gedehnt sei, um dem Zuge genügend Widerstand zu leisten.

3) Den Hauptgrund für die Außenrotation sieht B. jedoch darin, daß es in manchen Fällen nicht zu einer konzentrischen Pfannenbildung, sondern zu einer exzentrischen käme. Er beweist dies durch Krankengeschichten und Röntgenbilder von Lorenz, »Über die Heilung der angeborenen Hüftgelenksverrenkung« 1900: Überall da, wo ein Abduktions- und Außenrotationsgang geblieben sei, habe sich die Pfanne nach dem Röntgenbild exzentrisch angelegt am oberen Pfannenrande, so daß der Kopf nie von der ganzen Pfanne gedeckt werde. Zum weiteren Beweise werden Röntgenbilder und Krankengeschichten von Joachimsthal und Ludloff gebracht. Endlich legt B. sein eigenes Material und 40 Röntgenbilder vor, die den Beweis vervollkommnen.

Das Zustandekommen der Außenrotation müsse demnach vermieden werden durch exakte anatomische Reposition und konzentrische Pfannenbildung. Der Kopf müsse genau dem Y-förmigen Knorpel gegenüberstehen. Der Gelenkspalt dürfe nicht breiter sein als auf der gesunden Seite. Genüge die Reposition diesen Forderungen, so sei auch die Retention durch starke Abduktion, senkrechten Druck in der Richtung der Femurachse und indifferente Rollstellung in den meisten einseitigen und nicht zu alten Fällen zu versprechen. Die Außenrotation, die in der ersten Zeit nach Abnahme des Verbandes dann noch vorhanden sei, verliere sich sehr bald ohne jede Behandlung. Sei jedoch trotz wiederholter Versuche keine konzentrische Pfannenbildung erreicht worden, so nützten alle Apparate, die das Bein in die Innenrotation hineindrängten, nichts. Sie schädigten nur die Muskulatur. Wenn behauptet würde, daß der Kopf dadurch in die Pfanne hineingedrängt würde und hierfür Röntgenbilder angeführt wurden, so seien diese Röntgenbilder eine optische Täuschung, der Kopf wurde zwar durch die Innen-

Digitized by Google

rotationsapparate in das Pfannenniveau, aber hinter die Pfanne gebracht. Das sähe man aber auf dem Röntgenbilde nicht. B. sieht in solchen Fällen nur Besserung von konsequent durchgeführten Innenrotationsübungen und Massage, um die Muskulatur nach Möglichkeit zu kräftigen. (Selbstbericht.)

Diskussion: Dreesmann (Köln) rät zu einer länger dauernden Fixation nach der Einrenkung.

Joachimsthal (Berlin) zeigt an der Hand von Röntgenbildern gut gelungener Repositionen, daß eine Fixationsdauer von 3 Monaten genügt.

(Schluß folgt.)

---

25) **S. Serkowski und J. Maybaum. Über die Kontagiosität des Krebses.**

(Medycyna 1904. Nr. 19 u. 20.)

Nach eingehender Besprechung der einschlägigen Literatur kommen Verff. zur Schlußfolgerung, daß der Krebsparasit zwar noch nicht bekannt und die Blastomycetentheorie noch nicht erwiesen ist, daß aber trotzdem viele Tatsachen für die Kontagiosität des Krebses sprechen. Sie führen drei Fälle aus eigener Beobachtung an, wo zwei in gemeinschaftlichem Haushalte lebende Personen in kurzem Zeitraume dieser Krankheit erlegen sind (»Cancer á deux«). Zum Schluß berufen sie sich auf analoge Beobachtungen zahlreicher Autoren und mahnen zu größerer Prophylaxe bei Krebserkrankungen. **Bogdanik** (Krakau).

26) **E. Devaux. Des lipomes provoqués chez les Malgaches porteurs. Essai d'interprétation pathogénique.**

(Tribune méd. 1904. Nr. 6.)

Die madagassischen Lastträger pflegen schwere Lasten derart zu befördern, daß sie dieselben an den beiden Enden eines Bambusstabes gleichmäßig verteilen und letzteren in der Mitte auf der Schulter und dem Nacken balanzieren. An dieser Stelle werden nun sehr häufig Lipome bis zu Kindskopfgröße beobachtet. Ihre Entstehung denkt sich Verf. so, daß durch den fortgesetzten Druck auf der einen Seite durch Reizung Hypertrophie und Hyperplasie im Unterhautfettbindegewebe eintritt, daß aber die Resorption durch Zugrundegehen zahlreicher Kapillaren und Lymphgefäße so stark gehemmt ist, daß die Fettzellen liegen bleiben. **Coste** (Straßburg i. E.).

27) **Mertens. Ein durch Behandlung mit Röntgenstrahlen günstig beeinflußtes Spindelzellensarkom.**

(Deutsche med. Wochenschrift 1904. Nr. 13.)

Inoperables (Operationsversuch) Sarkom des Schulterblattes bei einem 11jährigen Mädchen. Nach 20 Sitzungen (harte Röhre, Abstand des Antikathodenspiegels 20 cm) waren die Geschwulst sowie die Drüsen in der Achselhöhle geschwunden. Ca. 10 Wochen später kleines Rezidiv in der Schulterblattgegend, das nach kurzer Bestrahlung schwand. Ein zweiter Fall bei einem $1^1/_2$jährigen Kinde (ebenfalls Sarkom der Scapula) blieb unbeeinflußt. **Borchard** (Posen).

28) **W. B. Coley. Late results of x-ray treatment of sarcoma.**

(Med. news 1904. Februar 6.)

Verf. berichtet über den weiteren Verlauf einer Reihe von Fällen bösartiger Geschwülste, die unter Röntgenbestrahlung zunächst geheilt schienen. Dabei ergibt sich, daß bei den allermeisten Kranken nachträglich doch Rezidive eintraten. Seine an über 100 Fällen gemachten Erfahrungen führen Verf. zu einer immer skeptischeren Beurteilung des Wertes dieser Behandlungsart. Er will die Anwendung der Röntgenstrahlen beschränken auf rezidivierende und inoperable

Digitized by Google

Geschwülste. Die einzige Ausnahme bilden die flachen Hautkrebse des Gesichtes, aber selbst hier ergibt die Exzision bessere Resultate. Beweiskräftige Fälle von Dauerheilung liegen bis jetzt noch nicht vor.

Kleinschmidt (Charlottenburg).

29) **Strada.** Adenoma congenito umbilicale a tipo gastrico.

(Sperimentale 1903.)

Nach dem Abfallen der Nabelschnur entwickelte sich auf dem Nabel eine kleine Geschwulst von schleimhautähnlichem Aussehen. Bis zum 20. Jahre, wo sie durch Abbinden entfernt wurde, hatte sie Nußgröße erreicht. Mikroskopisch glich sie nach außen umgestülpter Intestinalschleimhaut. Die Drüsen zeigten teils den Typus von Pylorus, teils von Lieberkühn'schen Drüsen.

S. schließt sich für seinen Fall der Tillmann'schen Erklärung an, wonach ein im Nabelstrang als Bruch liegendes kongenitales Magendivertikel mit dem Nabelstrang abgebunden wurde. Die Lieberkühn'schen Krypten erklären sich daraus, daß sie auch normalerweise in der Nähe des Pylorus vorkommen.

E. Pagenstecher (Wiesbaden).

30) **S. T. Czish** (Moskau). Überpflanzung eines Muskels zur Deckung von Defekten in der Bauchwand.

(Münchener med. Wochenschrift 1904. Nr. 14.)

C. benutzte zur Deckung einer sehr großen Bauchbruchpforte den mit seinem (von hinten an ihn herantretenden) Nervenast herauspräparierten Musc. sartorius, der nach oben umgeschlagen und durch eine Öffnung in der Aponeurose des M. obliq. ext., da, wo sie in die Fascia lata des Oberschenkels übergeht, durchgezogen wurde. Der eingepflanzte Muskel behielt seine Kontraktilität und verschloß fest den früheren Bauchwanddefekt. — Bei der Lage des letzteren hätte das vom Ref. in seinen Beiträgen zur Operation der Bauchwanddesmoide (Bd. LII des Arch. f. klin. Chir.) empfohlene, weniger umständliche Verfahren zum gleichen Erfolg geführt.

Kramer (Glogau).

31) **Malcolm.** On the treatment of penetrating wounds of the abdomen.

(Annals of surgery 1904. Nr. 3.)

Bei Bauchschußwunden handelt es sich immer um die beiden Fragen, ob Eingeweide oder größere Blutgefäße verletzt sind. Charakteristische Symptome hierfür gibt es bei frischen Bauchschußverletzungen nur, wenn der Magen (Blutbrechen) oder die Harnblase (Blutharnen) verletzt sind. In allen anderen Fällen können sie fehlen. Die bretthart Spannung der Bauchdecken, die Schmerzen, die Atem- und Pulsbeschleunigung sind bereits Anzeichen einer Bauchfellentzündung und nicht der Darmperforation. Eine Blutung aus einem großen arteriellen Gefäße ruft zwar meistens die Zeichen der Verblutung hervor, doch kann das Austreten des Blutes in die Bauchhöhle auch so langsam erfolgen, daß charakteristische Erscheinungen fehlen.

Nach Neff sind in 95% aller Bauchschußverletzungen die Eingeweide perforiert; daher stellt M. folgende Forderungen auf: 1) Bei jeder penetrierenden Bauchverletzung ist sofort zu laparotomieren; 2) es ist der ganze Darm nach Verletzungen abzusuchen; 3) die Bauchhöhle ist, wenn Öffnungen im Magen oder Darme gefunden werden, nach Naht derselben zu drainieren.

Wenn nach einer Statistik 60% aller derartigen Wunden tödlich sind, so liegt diese hohe Sterblichkeit nur daran, daß bis jetzt meist mit der Baucheröffnung abgewartet wurde, bis peritonitische Erscheinungen eingetreten waren. Von 16 Fällen penetrierender Bauchverletzungen, die spätestens 3 Stunden nach der Verletzung operiert wurden, verlor M. drei. In diesen handelte es sich aber um ganz schwere Verwundungen.

Herhold (Altona).

Digitized by Google

32) **Swain.** The vagaries of abdominal tuberculosis.

(Bristol med.-chir. journ. 1904. März.)

S. bespricht die diagnostischen Schwierigkeiten bei der tuberkulösen Peritonitis und teilt 6 Krankengeschichten mit; 5mal wurde unter der falschen Diagnose: Appendicitis, Ileus, Ovarialcyste, Retroperitonalabszeß, bösartige Magenerkrankung operiert. 4 Pat. genasen, 2, bei welchen eine akute Miliartuberkulose des Peritoneums Ileus bezw. Appendicitis vortäuschte, starben, der eine unoperiert. Im letzteren Falle, in welchem die Symptome auf Perforation eines Duodenalgeschwüres hinzuweisen schienen, fanden sich außer einer frischen Miliartuberkulose des Bauchfelles Verkäsung beider Nebennieren und ältere tuberkulöse Veränderungen an Pankreas, Netz und Nieren. In Fällen, welche einer Ovarialcyste ähnlich sind, ist zu beachten, daß die Ansammlung von Flüssigkeit bei Tuberkulose schneller erfolgt als bei Cysten, daß in der Gegend oberhalb des Leistenbandes Dämpfung gewöhnlich fehlt, und daß die Zonen der Dämpfung und Tympanie unregelmäßig verteilt sind, sowie von Tag zu Tag in ihrer Ausdehnung wechseln können. In einem weiteren Falle, in welchem die Symptome einer subakuten Appendicitis vorlagen, blieb es selbst bei der Operation unklar, ob es sich um eine primäre tuberkulöse Entzündung des Wurmfortsatzes oder eine in der Blinddarmgegend besonders ausgesprochene tuberkulöse Peritonitis handelte. Bei einem 4jährigen Kinde deuteten die Erscheinungen auf einen retroperitonealen appendicitischen Abszeß hin; bei der Inzision fanden sich nur zahlreiche, stark vergrößerte und anscheinend verkäste Gekrösdrüsen; trotz der einfachen Probeinzision trat völlige Heilung ein. Bei einer 45jährigen Frau fand sich zwischen Nabel und rechtem Rippenrand eine harte, unregelmäßige, fixierte Geschwulst, Erbrechen nach dem Essen, starke Abmagerung. Gegen die Diagnose Pyloruskarzinom sprach die freie Salzsäure im Mageninhalt und eine Dämpfung im Becken. Die Geschwulst erwies sich bei der Operation als tuberkulöses, mit den benachbarten Darmschlingen verwachsenes Netz. Heilung mit völligem Verschwinden der Geschwulst. **Mohr** (Bielefeld).

33) **E. Steffen** (Regensdorf b. Zürich). Die Behandlung der freien Hernien mit Alkoholinjektionen.

(Sammlung klin. Vorträge N. F. Nr. 369. Leipzig, **Breitkopf & Härtel,** 1904.)

S. hat seine Versuche mit der Schwalbe'schen Hernienbehandlung, über deren Ergebnisse er schon im Jahre 1891 (s. Referat im Zentralblatt für Chirurgie 1891 p. 886) berichtet hatte, weiter fortgesetzt und teilt nunmehr die Resultate in den bis zum Jahre 1898 behandelten Fällen mit. Zu den Injektionen benutzte er meist eine Mischung aus Alcoh. absol., Aq. dest. āā 50,0, Acid. phosph. dil., Formalin āā gtts. X, hier und da auch das Eichenrindenextrakt, um eine stärkere örtliche Reaktion zu erreichen; die Art des Vorgehens wird ausführlich beschrieben. In einigen Fällen traten im Verlauf oder nach Schluß der Behandlung Nierenerkrankungen auf, deren Entstehung durch jene indes nicht erwiesen ist. Im ganzen wurden 1052 Pat. mit 1372 Hernien dem Verfahren unterworfen; statistisch verwertbar waren 901 Kranke mit 1182 Brüchen. Gute Anfangsresultate wurden in 75% erzielt; davon rezidivierten ca. 12,5%. Wie sich dieselben je nach dem Alter und Geschlecht der Pat., nach der Art und Größe der Hernien usw. gestalteten, möge in dem Vortrage nachgelesen werden.

S. hält das Verfahren für eine durchaus brauchbare Ergänzung in der Behandlung der freien Hernien, welche für eine große Anzahl von Fällen geeignet und vielen Kranken willkommen sei. **Kramer** (Glogau).

34) **K. Staatsmann.** 3 Fälle von primärer Einklemmung des Wurmfortsatzes. (Aus der Heidelberger chirurg. Klinik.)

(Münchener med. Wochenschrift 1904. Nr. 14.)

Die 3 Fälle fanden sich unter 28 Hernien, bei denen der Wurmfortsatz allein oder neben anderen Eingeweideteilen vorgefunden wurde, und unter 350 einge-

Digitized by Google

klemmten Brüchen. Sie betrafen sämtlich Schenkelbrüche bei Frauen und verliefen ohne Allgemeinerscheinungen als Folgen gestörter Darmfunktion. Im ersten Falle lag der Wurmfortsatz in Schlingenform im Bruchsack und war brandig geworden; bei den 2 anderen Pat. war sein unteres Ende eingeklemmt (Resektion in den letzteren Fällen). **Kramer** (Glogau).

35) **Stewart.** Volvulus of the omentum.

(Journ. of the amer. med. assoc. 1904. März 19.)

35jähriger, kräftiger Mann erkrankte unter den typischen Erscheinungen der Appendicitis. Die alsbald vorgenommene Laparotomie ergab gesunden Wurmfortsatz, dagegen ein 360° um sich selbst gedrehtes, jenseits der Drehungsstelle gangränöses Netz; die Ausdehnung des brandigen Teiles betrug 15 × 7,5 cm. Genesung. Im ganzen konnte Verf. nur noch acht ähnliche Fälle auffinden, die angeführt sind. Sieben davon betrafen männliche Individuen. Bei allen trat die Krankheit sehr stürmisch auf, nie wurde eine richtige Diagnose gestellt, meistens Brucheinklemmung angenommen. Eine Geschwulst konnte fünfmal gefühlt werden. Sichere Anhaltspunkte für Diagnose lassen sich nicht geben. Die Behandlung muß in sofortiger Operation bestehen. Verursacht war die Drehung viermal durch gewaltsames Zurückbringen eines eingeklemmten Bruches, starkes Husten einmal und viermal unbekannt. **Trapp** (Bückeburg).

36) **Sheldon.** Cirrhosis of the stomach.

(Annals of surgery 1904. Nr. 3.)

Ein Mann litt seit Jahren an nach dem Essen und Trinken auftretenden Magenschmerzen und Erbrechen. In der letzten Zeit hatte er seinen Appetit verloren und erheblich an Gewicht abgenommen. Bei dem anämischen, arteriosklerotischen Pat. konnte klinisch nur festgestellt werden, daß bei der Magenausspülung der Magen nur sehr wenig Flüssigkeit — nicht mehr als 6 Unzen — zu fassen vermochte. Bei der wegen Verdacht auf Pylorusstenose ausgeführten Laparotomie wurde ein nur 6 Zoll langer, 2 Zoll im Querdurchmesser betragender Magen angetroffen, dessen Magenwand sich bei der Ausführung der Gastroenterostomie 1 cm dick und sehr hart erwies. Die Schleimhaut war atrophisch. Die Operation hatte einen sehr guten Erfolg, der Kranke fühlte sich später dauernd wohl.

Nach des Verf. Ansicht handelte es sich in dem Falle um eine Sklerose der Magenwand, eine Cirrhosis ventriculi, welche oft mit diffuser karzinomatöser Infiltration verwechselt wird. Aus der Literatur stellte er 10 derartige Fälle zusammen, in welchen durch die Autopsie die Diagnose sicher gestellt wurde. Die anatomischen Erscheinungen bestehen bei dem besprochenen Leiden in einer Verkleinerung des ganzen Magens, einer Verhärtung der Wand, besonders in der Pylorusgegend. Die Submukosa ist verdickt und reich an fibrösem Gewebe, die Schleimhaut ist glatt und atrophisch. Das Alter der Pat. schwankte zwischen 30 und 36 Jahren. Alkohol scheint keine, eher Heredität eine Rolle zu spielen. Männer und Frauen werden gleich häufig betroffen. Die klinischen Symptome bestehen in Erbrechen, Magenschmerzen, Stuhlverstopfung und Abmagerung. Die Behandlung besteht in der Gastroenterostomie. **Herhold** (Altona).

37) **L. Szuman.** Gastroenterostomie mit Chlumsky's Darmknopf aus Magnesium.

(Nowiny lekarskie 1904. Hft. 5.)

Verf. beschreibt eine glücklich ausgeführte Magen-Darmanastomose mit Chlumsky's resorbierbarem Darmknopf aus Magnesium, welcher in diesem Blatte 1901 Nr. 15 beschrieben wurde. **Bogdanik** (Krakau).

38) **Bastianelli.** Strozzamento acuto di anse del tenue attraverso ad una fessura congenita del colon trasverso essendo il colon trasverso in retroposizione. Laparotomia. Guarigione.

(Policlinico. Ser. chir. 1904. Nr. 2.)

45jährige Frau, leidet seit 12 Jahren an Schmerzen in der Nabelgegend, die zur Zeit der Verdauung sich steigern und von gurrenden Geräuschen und weiter

Digitized by Google

von abwechselnder Verstopfung, Durst und Diarrhöe gefolgt sind. Dann traten akute Einklemmungserscheinungen auf. Die Laparotomie stellt fest, daß Dünndarmschlingen von oben (hinten) durch ein Loch des Mesokolon hindurchgetreten waren. Das Kolon lag mit kurzem Gekröße dicht der Wirbelsäule auf, über die Schlingen herübergespannt. Es hatte offenbar keine Beziehungen zum Magen und Netzbeutel eingegangen. Das Netz lag über den Darmschlingen, Magen und Leber normal. Die Ursache liegt also an einer anormalen kongenitalen Lagerung des Coecum (und Kolon), welches anstatt vor dem Dünndarm nach rechts, hinter den Därmen auf der Wirbelsäule hergegangen ist.

E. Pagenstecher (Wiesbaden).

39) **R. Faltin. Kasuistische Beiträge zur Pathologie und Therapie des Volvulus des Coecum.**

(Deutsche Zeitschrift für Chirurgie Bd. LXXI. p. 355.)

In der Universitätsklinik zu Helsingfors, aus welcher die Arbeit hervorgegangen ist, scheinen, wie überhaupt in Finnland, Fälle von Volvulus des Blinddarmes verhältnismäßig häufig zu sein. Unter einer früheren kasuistischen Zusammenstellung F.'s über die Krankheit mit 75 Fällen stammten 12 aus der genannten Klinik. Seitdem hat F. noch 2 einschlägige Fälle operiert, u. zw. mit Glück, den 1. mittels Rückdrehung, den 2. mittels Resektion und Anlage eines Kunstafters. Diese Fälle werden beschrieben, 3 weitere Krankengeschichten, anderen finnischen Ärzten gehörig, hinzugefügt und eine sehr beachtenswerte klinische Allgemeinbesprechung der Krankheit gegeben.

Es hat sich gezeigt, daß das Leiden ein sehr charakterisiertes ist, das demgemäß ähnlich wie die Invagination oder der Volvulus der Flexur speziell diagnostiziert werden sollte. »Wenn ein junger Mann plötzlich mit Bauchschmerzen, Erbrechen und Stuhlverstopfung erkrankt, nachdem er schon früher mehrmals ähnliche schwerere oder leichtere Anfälle durchgemacht hat, wenn ein schräg oder quer verlaufender lokaler Meteorismus, gewöhnlich mit erloschener Peristaltik, sichtbar ist, wenn der Bauch keine nennenswerte Druckempfindlichkeit aufweist, wenn per rectum eine so große Quantität Wasser eingegossen werden kann, daß ein tiefbelegenes Dickdarmhindernis ausgeschlossen werden kann, wenn weiter der Verlauf verhältnismäßig chronisch ist und das Erbrechen, welches für eine Zeit aufhören kann, erst spät einen fäkulenten Charakter bekommt, da hat man das typische Bild des Coecum volvulus.« Ätiologisch hebt F. hervor, daß die volkstümliche Nahrung in Finnland unzweckmäßig und schlecht zubereitet ist (saures Brot, saure Milch, Kartoffeln, stark gesalzene rohe Fische usw.). Die gerade junge kräftige Pat. oft betreffende Krankheit scheint nicht selten sich an heftige Anstrengungen und Körperbewegungen bei der Arbeit anzuschließen. Eine heftige Strangulation des Darmes wird verhältnismäßig nur selten ausgelöst, auch ist die Verstopfung bei der Krankheit meist nur relativ. Sehr auffällig ist der quer über den Leib und u. a. auch links in der Magengegend sichtbare Meteorismus infolge der mächtig aufgeblähten Kolonteile. Der sich verflüssigende Kot in dem großen lufthaltigen Darmsacke gibt sodann zu höchst auffälligen plätschernden Sukkussionsgeräuschen Anlaß. Die Schmerzanfälle scheinen durch gewisse Lageveränderungen verschlimmert, durch andere gelindert zu werden, was wohl mit Änderungen in der Gekrößspannung zusammenhängt. Manchmal scheinen Volvuli durch Drehungen der Pat. um ihre Körperachse gelöst worden zu sein. Aufgabe der Laparotomie ist vor allem, die torquierten Därme zurückzudrehen. Ist der Darm nicht gangränös, so soll auch etwas trübes peritonitisches Exsudat nicht davon abhalten, den Bauch ganz zu schließen. Nur in einzelnen Fällen nach Resektion und wo das Exsudat eitrig oder jauchig ist, mag tamponiert werden. Nach Beseitigung des Volvulus ist auf ordentliche Darmentleerung zu achten, sowohl durch Abführmittel als auch durch tägliche Klistiere und Spülungen. In den ersten Tagen post operationem ist reichlich Wasser zuzuführen durch den Mastdarm, subkutan, intravenös. In dem letzten seiner eigenen Fälle, wo reseziert war, benutzte F. in sehr wirkungsvoller Weise die Lichtung des in die Wunde

Digitized by Google

genähten abführenden Darmschenkels zur Wasserirrigation. Die Erfolge der bisher publizierten Operationen ergaben, daß von 59 mit Detorsion behandelten Fällen 28 — also fast jeder 2. Pat. — heilten. Reseziert ist bisher 9mal. Nur 3 Pat. kamen mit dem Leben davon. **Meinhard Schmidt** (Cuxhaven).

40) **Frattin.** Due casi di tumore primitivo in diverticoli del canale digerente.

(Policlinico, Ser. chirurg. 1903. Nr. 11.)

1) Sektionsfall. Großes Divertikel des Mastdarmes wahrscheinlich angeboren, mit einem die Wand durchsetzenden und in die Rektallichtung durchgebrochenen tubulären Adenom von papillärem Aussehen.

2) Ebenfalls bei Sektion gefundene Geschwulst in einem Speiseröhrendivertikel; es war die Gastrostomie gemacht worden. 5 cm lange Speiseröhrenstenose, die nur dünnen Katheter durchläßt, in Höhe des Ringknorpels. Darunter saß das Divertikel. Die Stenose beruht auf einer vom letzteren ausgehenden, Submucosa und Muscularis einnehmenden, das Epithel ganz intakt lassenden Geschwulstbildung, die als Lymphangiendotheliom bestimmt wird. **E. Pagenstecher** (Wiesbaden).

41) **H. Haberer.** Anwendung und Resultate der seit April 1901 in Hofrat v. Eiselsberg's Klinik in Wien ausgeführten lateralen Enteroanastomosen, nebst einem Anhang über die seit derselben Zeit ausgeführten totalen Darmausschaltungen.

(v. Langenbeck's Archiv Bd. LXXII. Hft. 3.)

Es handelt sich im ganzen um 35 Fälle von lateraler Enteroanastomosenbildung am Darme. Die Technik der Operation ist genau beschrieben. Die Darmnaht wird nach Wölfler ausgeführt, d. h. erst kommt eine hintere fortlaufende Seromuscularis-, dann hintere Serosanaht, darauf vordere Mucosa-, vordere Seromuscularisnaht. Meist wird die fortlaufende Naht noch durch eine Lembertnaht gesichert und event. nach Senn Netz über diese genäht. Einigemal wurde wegen starker Anfüllung des Darmes die Enterotomie ausgeführt. Die Anastomosenschlingen wurden im Sinne der Peristaltik aneinander gelegt. Wenn möglich dafür die tiefste Partie des Ileum gewählt. Von den 35 Pat. starben 7. Die Resultate der Einzelfälle sind tabellarisch zusammengestellt. Sie sind natürlich verschieden je nach dem Grundleiden, das zur Operation führte und das in der Mehrzahl der Fälle aus karzinomatösen, tuberkulösen Strikturen, chronischer Appendicitis und Volvulus bestand. In 15 Fällen von Karzinom war die Erkrankung so weit fortgeschritten, die Metastasenbildung in den Drüsen so reichlich, daß von einer radikalen Operation keine Rede sein konnte und die Enteroanastomose als palliativer Eingriff vorgenommen wurde. Verf. bespricht des genaueren, warum gerade dieser Methode der Vorzug gegeben wurde gegenüber den anderen event. in Betracht zu ziehenden Verfahren, wie dem Kunstafter, der totale und der unilaterale, Darmausschaltung. Anders wie beim Krebs liegt die Sache bei der Darmtuberkulose, welche zur Enteroanastomosenbildung Anlaß gibt; denn hier handelt es sich um einen heilbaren Prozeß. Die Resektion tuberkulöser Herde im Darm ist deshalb sehr einzuschränken, weil oft multiple Prozesse vorhanden sind, und ferner, weil die Pat. meist in ihrem heruntergekommenen Zustande die große Operation nicht vertragen würden, namentlich wenn die Ausdehnung der Erkrankung oder die Verwachsungen in der Umgebung der tuberkulösen Herde sehr umfangreich sind. Von 13 Pat., welche wegen Darmtuberkulose operiert wurden, starb keiner. Die allgemeinen Dauerresultate bezeichnet Verf. als befriedigende. Ebenfalls günstig waren die Erfolge bei drei Pat., die wegen Stenose durch chronische Appendicitis und durch postoperative Verwachsungen eine Enteroanastomose angelegt bekamen. Im ganzen hat sich also die letztere als ein ausgezeichneter palliativer Eingriff erwiesen, wo es sich um inoperable Darmstenosen handelt. Bei drohender oder bestehender Darmparalyse soll ihr die Enterotomie vorangehen. Wo irgend möglich ist die Enteroanastomose dem künstlichen After vorzuziehen, der nur dort in Betracht käme, wo man

Digitized by Google

bei schon bestehender Peritonitis ein Nahtklaffen zu befürchten hätte. Bei operablen Geschwülsten ist die Enteroanastomose eine gute Präventivoperation, wenn schlechter Allgemeinzustand nicht die sofortige Resektion erlaubt, die dann in einer zweiten Sitzung vorzunehmen wäre. Am Schluß der Arbeit sind noch zwei in derselben Zeit operierte Fälle ausführlich beschrieben, bei welchen eine totale Darmausschaltung vorgenommen wurde. Einmal handelte es sich um eine Fistula stercoralis externa tuberculosa, welche eine totale Ausschaltung des Blind- und des angrenzenden untersten Dünndarmes nötig machte. Pat. starb 16 Monate später an allgemein verbreiteter Tuberkulose. Bei der zweiten Pat. war ein Blinddarmkrebs in die Blase durchgebrochen. Blinddarm nebst angrenzenden Darmteilen mußten ausgeschaltet werden. Die Pat. erlag indessen den Folgen der Operation. Zur Übersicht ist eine Tabelle über sämtliche bisher von v. Eiselsberg ausgeführte 75 teils partielle, teils totale Darmausschaltungen beigefügt, welcher noch die ausführlichen Krankengeschichten der 35 jüngeren Fälle folgen.

E. Siegel (Frankfurt a. M.).

42) **Hofmeister.** Über akute infektiöse Cholecystitis (Cholecystitis necroticans).

(Med. Korrespondenzblatt des Württemb. ärztl. Landesvereins 1904. Nr. 9 u. 10.)

H. teilt die Krankengeschichten von vier operierten Fällen mit, sämtlich Frauen, von denen drei in den ersten Tagen des Anfalles, die vierte 7 Wochen nach Beginn der akuten Erscheinungen operiert wurden. Die Gallenblase wurde jedesmal entfernt, und damit der ganze Infektionsherd beseitigt. Auch gibt die Ektomie in viel höherem Grade die Möglichkeit, alle Steine, zumal den Schlußstein im Cysticus zu entfernen; in zwei Fällen des Verf., wo die Schlußsteine in divertikelartigen Ausbuchtungen lagen, wäre deren Entfernung durch die Blase absolut unmöglich gewesen. Auch die Infektionsgefahr ist bei der Cystektomie geringer. Dazu ist gerade bei diesen Operationen im akuten Anfalle die Technik der Cystektomie nicht schwierig, da die vergrößerte Gallenblase eine gute Handhabe gibt, die frischen Verwachsungen sich leicht lösen lassen und die entzündliche Erweichung des Gewebes die stumpfe Abtrennung von der Leber begünstigt. Hervorzuheben ist die große Ähnlichkeit des Krankheitsbildes mit dem appendicitischen Anfall; in einem der Fälle war der Wurmfortsatz noch ganz in die frischen entzündlichen Verklebungen in der Umgebung der Gallenblase eingebettet. In allen vier Fällen bestand Steinverschluß des Cysticus, der durch das Fehlen von Gallenfarbstoff als länger schon vorhanden erwiesen wurde. Eine Infektion der abgeschlossenen, hydropischen Blase vom Darm oder vom Blut aus bewirkt akute Vermehrung des Inhaltes durch entzündlichen Erguß; durch die enorme Wandspannung wird die venöse Zirkulation gehemmt und schließlich ganz aufgehoben. Die Folge ist eine serös-blutige Durchtränkung der Wand und schließlich Nekrose. Wenn Czerny zur Erklärung der Nekrose darauf hinweist, daß die Art. cystica die Rolle einer Endarterie spiele und die Unterdrückung der Zirkulation in ihr die Ernährung der Gallenblase gefährde, so konnte H. in seinen Fällen eine solche primäre Schädigung der arteriellen Blutzufuhr nicht feststellen; er fand Stamm und Äste der Arterie stets offen.

Mohr (Bielefeld).

43) **Schlayer.** Leberabszeß im Rückfalle.

(Münchener med. Wochenschrift 1904. Nr. 8.)

S. versteht unter obiger Bezeichnung das Wiederlebendigwerden eines bereits seit längerer Zeit vollständig zur Ruhe gelangten Abszesses, der gleichzeitig mit dem ersten, erfolgreich operierten entstanden war. Die klinischen Erscheinungen waren in den vom Verf. beobachteten Fällen geringer als beim Primärabszeß, die Diagnose dadurch schwieriger. Falls Palpation und Leberuntersuchung keinen genügenden Anhalt für den Sitz des Abszesses geben, wird derselbe am ehesten in der Nähe der alten Narbe zu suchen sein.

Kramer (Glogau).

Originalmitteilungen, Monographien und Separatabdrücke wolle man an *Prof. E. Richter* in Breslau (Kaiser Wilhelmstraße 115), oder an die Verlagshandlung *Breitkopf & Härtel*, einsenden.

Druck und Verlag von Breitkopf & Härtel in Leipzig, Nürnbergerstraße 36/38.

Zentralblatt
für
CHIRURGIE

herausgegeben
von

E. von Bergmann, in Berlin, **F. König,** in Berlin, **E. Richter,** in Breslau.

Einunddreifsigster Jahrgang.

Wöchentlich eine Nummer. Preis des Jahrganges 20 Mark, bei halbjähriger Vorauszahlung. Zu beziehen durch alle Buchhandlungen und Postanstalten.

Nr. 24. Sonnabend, den 18. Juni. 1904.

(Aus dem S. Giovanni-Hospital in Turin.)

Die Anwendung der elastischen Binde beim Wechsel des Verbandes von Gliederwunden.

Von

Primararzt Dr. L. Isnardi,
Privatdozent für Chirurgie.

Der heikelste Augenblick bei Behandlung einer Wunde ist der Verbandwechsel, und die Gefahren für den Pat. vermehren sich, wenn er häufig vorgenommen werden muß. Es gibt Wunden, bei denen der Verband nicht abgenommen werden kann, ohne daß starke Blutung stattfindet. Und die Blutung führt nicht nur zu weiterer Schwächung, sondern hat auch andere schwere Folgen. Da der blutende Teil mit größter Eile wieder verbunden werden muß, kann

Digitized by Google

keine sorgfältige Untersuchung der Wunde vorgenommen werden. Die Gaze wird vom Blute durchtränkt und bleibt an den Wundrändern kleben, so daß man sie beim Anlegen des neuen Verbandes kaum entfernen kann, ohne einen starken Zug auszuüben und dadurch die Blutung wieder anzufachen. Auch die kruente Wundfläche und alle tiefen Wundwinkel werden vom Blut eingenommen, das der beste Nährboden für Mikrobien ist, und jeder Chirurg kennt die Gefahren der Hämatome. Führt man in eine Bucht einen Tampon ein, so verschleppt dieser das Blut, das er beim Streifen der Wandung in sich aufnimmt, in die Tiefe der Bucht.

Ist die Wunde schon mit Granulationen bedeckt, dann bilden diese, wie bekannt, nach fünf Tagen eine unüberwindliche Barriere für jedes Virus. Durchreißt man nun beim Abnehmen des Verbandes diese Granulationen, so verletzt man nicht nur ein Gewebe, das geschont werden muß, und hemmt den natürlichen Fortgang der Reparation, sondern durchbricht auch diese vorsorgende Barriere und öffnet der Sepis neue Wege; wohl alle werden nach einem schlecht bewerkstelligten Verbandwechsel Auftreten von Fieber oder eine Zunahme desselben beobachtet haben.

Zur Verhütung dieser Übelstände sind schon viele Mittel empfohlen worden. Manche wenden Schmiermittel an, unter deren Decke jedoch die Granulationen oft ödematös werden, aufschwellen und eine graue Färbung annehmen, weil die Salbe die Gaze ganz durchdringt und sie ihrer wichtigsten Eigenschaft, nämlich ihres Resorptionsvermögens, beraubt. Andere feuchten den Verband an, bevor sie ihn abnehmen; aber dieses Verfahren ist langwierig, erheischt Wasser von stets konstanter Temperatur und gibt die Wunde einer Infektion preis; denn das Wasser bringt, indem es von den oberflächlichen Gazelagen in die tiefen dringt, den von der Wunde ausgeschiedenen Eiter, der dadurch, daß er stundenlang mit der Außenluft in Berührung stand, virulenter geworden ist, mit der blutenden Fläche in direkten Kontakt.

Durch Anwendung feuchter Gaze werden die Übelstände nicht beseitigt, denn dieselbe trocknet bald aus. Die Behandlung mit feuchten Verbänden, deren Austrocknung durch wasserdichte Stoffe verhindert wird, ist als allgemeines Verfahren nicht annehmbar.

Der ideale Verband ist, meiner Meinung nach, bei nur ganz wenig eiternden Wunden der einfache, trockene, bei stärker eiternden Wunden der mit Kautschukpapier (Guttapercha) versehene trockene Verband. Sorgt man dafür, daß die Guttapercha den Gazebausch nur auf $^4/_5$ seiner Weite bedeckt, dann wird der Verband nicht feucht werden; denn alsdann kann dort, wo die Gaze unbedeckt ist, die Feuchtigkeit zum Teil verdunsten, und es wird nur soviel von ihr zurückbleiben, als zur regelrechten Entwicklung der Zellen, die die Narbe herstellen, erforderlich ist. Auch wird sich dann nicht jene Kruste bilden, die unter einem zu trockenen Verbande zustande zu kommen pflegt und die eine Stauung begünstigt.

Digitized by Google

Solch ein trockener Verband bleibt nun aber mehr als jeder andere an den Granulationen kleben, und der Verbandwechsel hat deshalb gar zu leicht eine Beschädigung derselben und oft starke Blutung zur Folge.

Um diese Übelstände zu verhüten, bediene ich mich, — seit zwei Jahren, und mit Erfolg, — der elastischen Binde. Man verfährt wie vor Beginn eines Operationsaktes: Nachdem das Glied vertikal aufgerichtet worden ist, legt man an seiner Wurzel oder etwas oberhalb der Wunde eine hämostatische Binde an, wechselt den Verband der Wunde und entfernt dann wieder die Binde. Man könnte meinen, daß nach Entfernung der Binde Blutung erfolge, aber wie mich die Erfahrung vieler Fälle gelehrt hat, geschieht dies glücklicherweise nicht. Bei einem Individuum, bei welchem der ganze Handrücken infolge von Verbrennung wund war, habe ich zu wiederholten Malen, versuchshalber, die Binde angelegt und dann den Verband von drei Fingern abgenommen, darauf die Binde entfernt und den Verband von den übrigen zwei Fingern abgenommen; diese letzteren zwei Finger bluteten jedesmal, die ersteren drei gar nicht oder nur wenig. Dies beweist, daß bei einer und derselben Wunde die Granulationen nicht eingerissen werden, wenn man den Verband nach Anlegen der Binde abnimmt, wohl aber, wenn diese Maßnahme wegfiel. Dies läßt sich physiologisch erklären.

In natürlichem Zustand, ohne Binde, sind die dünnen Wände der Granulationsgefäßchen dem positiven endovasalen Drucke, der im ganzen Blutstrome besteht, unterworfen; kommt nun die Traktion hinzu, die durch das Abreißen des angeklebten Verbandes ausgeübt wird, welche Traktion in dem gleichen Sinne wirkt wie der endovasale Druck, so vermögen die dünnen Wände dieser Gefäßchen nicht zu widerstehen und zerreißen. Wird das Glied erhoben und die Binde angelegt, dann reduziert sich der endovasale Druck auf Null, infolgedessen von den beiden Kräften nur noch eine bleibt, die Traktion der Gaze, die für sich allein, wenn man keine übermäßige Gewalt anwendet, die Gefäßwände nicht zu zerreißen vermag.

Deshalb gestattet die Binde einen unblutigen Verbandwechsel und gewährt einen nicht augenblicklichen, sondern definitiven Nutzeffekt, und dieser Nutzeffekt ist ein doppelter; denn es wird ein Blutverlust und eine Verletzung des zarten Granulationsgewebes vermieden.

Das wiederholte Anlegen der Binde ist mit keinen Übelständen verbunden. In mehreren Fällen drangen, nach der ersten Applikation, die Verletzten selbst auf Anlegen der Binde bei jedem weiteren Verbandwechsel, wobei sie angaben, der in dieser Weise vorgenommene Verbandwechsel sei weniger schmerzhaft.

Anfangs bediente ich mich der Gummischlauch- oder der Esmarch'schen Binde; seit einiger Zeit wende ich jedoch einen dem Riva-Rocci'schen Sphygmomanometer ähnlichen Gummischlauch an, wie solcher auch von Henle (d. Bl. 1904 Nr. 13) empfohlen wurde.

Digitized by Google

Mein Gummischlauch ist jedoch einfacher als der Henle'sche, da er mit keinem Registrierapparat versehen ist. Es ist der gleiche Schlauch, den ich bei Operationen an Gliedern anwende; er ist mit einem leinenen Überzug versehen, der jedesmal gewechselt und desinfiziert werden kann. Er hat außerdem den Vorzug, daß er mit Leichtigkeit aufgebläht und zum Schrumpfen gebracht werden kann, weshalb er ermöglicht, Blutungen zu stillen, den Blutstrom frei zu lassen und ihn wieder zurückzuhalten, — wie dies gegen das Ende einer Operation erforderlich ist —, ohne daß der Operateur Zeit zu verlieren und die Binde abzunehmen und wieder anzulegen braucht.

Dieses Verfahren habe ich in etwa 30 Fällen mit Erfolg angewendet.

Der erste Fall betrifft ein Mädchen, bei welchem durch ein Zahnrad eine Riß-Quetschwunde am Ellbogen hervorgerufen worden war mit ausgedehnter Lazeration der Haut, Gelenkseröffnung und Splitterbruch des Speichenkopfes. Das Gelenk konnte nicht gehörig drainiert werden; es bestand reichliche Eiterung und anhaltendes Fieber, weshalb der Verband täglich ein- bis zweimal erneuert werden mußte. Bei jedem Verbandwechsel fand jedoch ziemlich starke Blutung statt, die durch die Unruhe des Kindes begünstigt wurde. Man war schon im Begriffe, den Arm zu amputieren, als ich einen Versuch mit der Esmarch'schen Binde machte, der gut ausfiel. Die Binde wurde nun bei jedem weiteren Verbandwechsel angelegt, wohl 70mal, bis endlich Heilung erfolgte mit Ankylose des Ellbogens. Gewöhnlich braucht man jedoch die hämostatische Binde nur 5—10mal anzulegen; die Granulationen, die weder verletzt noch infiziert werden, werden dann bald stärker und bluten nicht mehr.

In fünf Fällen waren Gelenkresektionen wegen Arthrokace vorgenommen worden, und zwar in drei Resektion des Knies, in einem Resektion des Fußes und in einem die Obalinsky'sche Resektion.

Nach ausgeführter Resektion tamponiere ich die Nischen mit Jodoformgaze und vernähe die übrige Wunde. 24 Stunden darauf wechsle ich unter Beihilfe der Binde den Verband, entferne die Tampons definitiv und lege einen flachen Verband an.

In vier Fällen handelte es sich um Sequestrektomie der Tibia bei akuter Osteomyelitis.

In einem Falle um eine Wunde, die nach Auskratzung einer Hauttuberkulose des Unterschenkels zurückgeblieben war.

In zwei Fällen um schweres Panaritium der Hand mit Diffusion auf den Vorderarm.

In zwei Fällen um ausgedehnte Verbrennungen beider Hände.

In den übrigen Fällen handelte es sich um schwere Schußwunden, Unfallverletzungen usw.

Digitized by Google

1) **Mendes de Leon.** Über die Gefahren der Wundinfektion durch das Sprechen bei Operationen.

(v. Langenbeck's Archiv Bd. LXXII. Hft. 4.)

Verf. gibt eine Übersicht über die in der Literatur veröffentlichten Befunde von pathogenen Bakterien in der Mundhöhle des Menschen, sowie über die verschiedenen bisher angestellten Untersuchungen über die Verbreitungsmöglichkeit solcher Mikroorganismen durch die beim Sprechen an die Umgebung abgegebenen Speicheltröpfchen. Die Möglichkeit, daß durch das Sprechen verbreitete infektiöse Keime Störungen der Wundheilung bedingen können, hat den Verf. zu eigenen Versuchen in dieser Richtung angeregt. Vor allem suchte er zu bestimmen, welche Arten von Mikroorganismen beim Sprechen in der Luft verbreitet werden. Es wurde zu diesem Zweck ein eigener Apparat konstruiert, um möglichst sonstige Luftbakterien auszuschließen und nur die durch die gesprochenen Worte verbreiteten aufzufangen. Interessant sind die beigegebenen Protokolle, welche zeigen, daß selbst die als die ruhigsten Operateure bezeichneten Herren viele hundert Worte während eines chirurgischen Eingriffes sprachen. L. fand nun, daß die Menge der beim Sprechen von ca. 300 Worten in die Luft gelangenden Keime ungefähr $^1/_4$ Million beträgt. Zahlreiche Experimente ergaben immer wieder das gleiche Resultat, daß es sich dabei hauptsächlich um vier Arten handelte, nämlich um Streptokokken, welche die überwiegende Majorität bildeten, ferner um Diplokokken, Staphylokokken und Sarcine. Impfversuche, die mit den erhaltenen Bakterien an Tieren vorgenommen wurden, sprachen dafür, daß sie auch bei Menschen an Operationswunden eine entzündungserregende Wirkung haben können. Um diese von der Mundhöhle des Operateurs und der Assistenten drohende Gefahr der Wundinfektion zu beseitigen, hat man Ausspülungen mit desinfizierenden Mundwässern empfohlen. Es ergab sich indessen aus diesbezüglich angestellten Experimenten, daß es nicht gelingt, auf solche Art, wie sie praktisch brauchbar ist, die Mundhöhle zu desinfizieren. Auch Mullmasken erwiesen sich nicht als geeignet zur Verhütung der Ausbreitung infektiöser Keime, da die Möglichkeit bestehen blieb, daß fein verteilter Speichel seinen Weg durch die Maschen der Gaze nahm. Verf. konstruierte deshalb einen Apparat, der aus einem helmförmigen größeren Teile besteht. In demselben befindet sich eine große Zahl kleiner Öffnungen. Der Rand ist mit einem Duritsaum umgeben, um einen möglichst hermetischen Abschluß zwischen diesem und und der Umgebung des Mundes zu erhalten. Auf ihm sitzt, mit einem Scharnier beweglich, ein kleinerer Helm, ebenfalls mit kleinen Löchern versehen. Der Zwischenraum zwischen beiden Helmen wird mit Watte ausgefüllt. Der ganze Apparat wird durch elastische Bänder und Pincenezhalter an den Ohren befestigt und gegen den Mund angedrückt. Er kann bequem sterilisiert werden und wird ohne Belästigung getragen. Die Resul-

Digitized by Google

tate, die mit ihm erzielt wurden, ließen nichts zu wünschen übrig. M. hält es auf Grund seiner Untersuchungen für eine gebieterische Pflicht, die beim Sprechen während der Operation so massenhaft nach Außen kommenden Bakterien von der Wundfläche fern zu halten. Am besten geschieht dies durch den von ihm beschriebenen Speichelfänger.

E. Siegel (Frankfurt a. M.).

2) **H. Strebel.** Das Lichtbrandverfahren.

(Deutsche Zeitschrift für Chirurgie Bd. LXXII. p. 337.)

S. hat Lampen konstruiert, in denen durch ein System von Linsen oder Spiegeln bezw. durch eine Kombination beider die strahlende Wärme eines durch mindestens 3 Ampères erzeugten Voltabogens ebenso wie die Sonnenwärme durch ein Brennglas in einen fokalen Brennfleck konzentriert wird. Es können mit Leichtigkeit 300—400 Hitzegrade hiermit hergestellt werden, die Verf. mit trefflichen Resultaten zu lokalen Verbrennungen verschiedenster Art benutzt hat (»Elektrophotokaustik«). Durch passende Dosierung der Hitzeanwendung können Effekte von einer oberflächlichen Blasenbildung bis zu völliger Verkohlung hergestellt werden, wobei sich zeigt, daß die Gewebe mit reicher Blutversorgung infolge der Kühlwirkung durch das Blut widerstandsfähiger als die mehr trockenen und blutarmen sind. Die behandelten Hautstellen sind nach Abstellung der Hitzebestrahlung gar nicht mehr schmerzhaft, die gesetzten Brandwunden eitern stark, heilen aber gut. Durch Vorschaltung gelochter Blenden kann der heiße Strahlenkegel auf beliebig kleine Flecke eingeengt, und durch ein Kühlkompressorium kann die Brandwirkung auch fast schmerzfrei durchgeführt werden. S. hat das Verfahren erfolgreich angewandt zur Stillung von Blutungen, sowie zur Zerstörung von kleinen Warzen, Kondylomen, Angiomen, Naevi, Ulcus molle und durum u. dgl. Besonders bedeutsam sind die Heilwirkungen bei Lupus und Cancroiden, wo von ganz frappierenden Erfolgen Meldung gemacht wird. Nach des Ref. Dafürhalten hat das Verfahren in der Tat große Vorzüge vor anderweitigen Brennmethoden. Der Finsen'schen Lichttherapie, die bekanntlich nur die chemischen Lichtstrahlen ausnutzt, will es keine Konkurrenz machen, wohl sie aber in bestimmter Richtung ergänzen, und zwar dergestalt, daß die »Behandlungszeit des einzelnen Lupusfalles abgekürzt wird«. Das S.'sche Instrumentarium, das patentiert werden soll, ist durch C. Distler, München, Wiedenmayerstr. 4, zu beziehen.

Meinhard Schmidt (Cuxhaven).

3) **W. Leonhardt.** Experimente und Studien zur Hirndruckfrage.

(Deutsche Zeitschrift für Chirurgie Bd. LXXI. p. 35.)

Verf., Dr. und Unter-Veterinär, berichtet ausführlich über Experimente, welche er mit großem Fleiß und Ausdauer im physiolo-

Digitized by Google

gischen Institut zu Straßburg unter Professor Ewald ausgeführt hat. Die Versuche sind derart angeordnet, daß bei Tauben und Kaninchen ausgedehnte Schädeldachresektionen vorgenommen und zunächst die völlige Wundheilung abgewartet wurde. An den derart präparierten Tieren ist dann von Zeit zu Zeit mittels Fingerdruck auf die Trepanationslücken zu wiederholten Malen Hirnkompression in der verschiedensten Intensität und Dauer vorgenommen und sowohl die unmittelbaren Folgen dieser Behandlung als auch der weitere Verlauf sorgfältig notiert. Dieselben Tiere sind ganzen Reihen von Hirnkompressionen unterworfen und haben monate-, selbst jahrelang in Kontrolle gestanden.

Die Versuchsprotokolle gaben viele sonst in den chirurgischen Experimenten über Hirndruck nicht beachtete Einzelheiten, die aber mehr physiologischen Wert haben, während Dinge, die den Chirurgen interessieren, Pulsdruckmessungen u. a., nicht berücksichtigt sind. Im ganzen scheint dem Ref., daß L.'s Arbeit für unser Spezialfach wenig Bedeutsames bringt, weshalb von näherer Berichterstattung abgesehen wird. Nur folgende Einzelheiten seien kurz erwähnt. L. kam zu der Ansicht, daß Hirndruck keinen Schmerz erzeugt — die Flucht- und Abwehrbewegungen der behandelten Tiere führt er im wesentlichen auf Äußerungen der Angst zurück. Er fand ferner, daß die pathologischen Wirkungen des Druckes in ihrer Intensität wesentlich von individuell sehr verschiedener Empfindlichkeit bezw. Toleranz der einzelnen Tiere abhängig sind. Weibliche Tiere schienen stets widerstandsfähiger. In der bekannten Kontroverse v. Bergmann contra Adamkiewicz glaubt Verf. sich ganz auf Seite des letzteren stellen zu müssen. Eine Beobachtung an zwei mit großen, nach den Schädelresektionen hinterbliebenen Meningokelen behafteten Tauben hat hier Interesse. Das Tier wurde mit einem Scherenschlag durch den Hals rasch dekapitiert, der Rückgratskanal sofort durch den Finger zugedrückt. Beim Ausbluten des Kopfes fiel auch die Meningokele zusammen; also konnte sich der Liquor ecrebrospinalis auch sofort entleeren, obwohl ihm das Entweichen in den Rückgratskanal versperrt war. **Meinhard Schmidt** (Cuxhaven).

---

4) **Murray.** The treatment of pulsating exophthalmus.

(Annals of surgery 1904. Nr. 3.)

Pulsierender Exophthalmus ist nach Verf. in den meisten Fällen die Folge eines arterio-venösen Aneurysmas zwischen Carotis interna und Sinus cavernosus, in einer kleineren Anzahl von Fällen die Folge eines Aneurysmas der Arteria ophthalmica. 71% dieser Krankheit sind traumatischen, 29% spontanen Ursprunges infolge chronischer Endarteriitis der Carot. int. Die objektiven Erscheinungen sind bedingt einmal durch die Verbindung zwischen Carot. intern. und Sinus cavernosus und zweitens durch den Druck, welchen das aus der Rupturstelle der Arterie ausgetretene Blut auf den Sinus cavernosus ausübt.

Digitized by Google

Spontane Heilung des Leidens ist selten, ein chirurgischer Eingriff indiziert; derselbe besteht in der Kompression oder der Ligatur der Carot. communis oder besser noch der Carot. interna. Die Ligatur ist der Kompression vorzuziehen. Die Mortalität nach Unterbindung der Carot. communis wird dabei auf 10% angegeben. Rückfälle des pulsierenden Exophalmus kommen nach Ligatur namentlich bei den traumatischen Fällen vor.

Je langsamer der Kollateralkreislauf sich ausbildet, desto größere Aussicht auf Heilung ist vorhanden, da dann das Blutgerinnsel an der Verletzungsstelle mehr Zeit zur festen Organisation gewinnt. Beide Carotiden stehen innerhalb des Schädels durch den Circulus Willisii und außerhalb desselben durch die Arteria thyreoid. superior in Verbindung; auf diesen Wegen entwickelt sich der Kollateralkreislauf.

Am Schlusse der Arbeit beschreibt M. einen Fall von beiderseitigem, nach Schlag auf den Kopf entstandenen Exophthalmus; deutliche Pulsation war nur am linken Auge vorhanden. Es wurde die linke Carot. communis unterbunden, wonach die Erscheinungen bis zu einem gewissen Grade zurückgingen. Nach einem halben Jahre trat jedoch wieder Pulsation im linken Auge auf, die nach der Ligatur ebenfalls aufgehört hatte. Verf. glaubt, daß in dem vorliegenden Falle beide innere Carotiden zerrissen gewesen sind, und er hat die Absicht, dem Pat. nun die rechte Carotis int. zu unterbinden. Die Unterbindung der Carot. interna hält er bei Exophthalmus überhaupt für zweckmäßiger als die der Carotis communis.

Herhold (Altona).

---

5) **A. Broca.** Les mastoïdites des nourrissons.

(Arch. internat. de chirurgie Vol. I. Fasc. 4.)

Verf. gibt in der vorliegenden Arbeit einen Auszug aus einer größeren Monographie über Anatomie und Chirurgie des Mittelohres.

Nach einigen entwicklungsgeschichtlichen Bemerkungen weist er nach, daß die besonderen anatomischen Verhältnisse beim Säugling eine eigene Pathologie und Therapie zur Folge haben.

So entstehen nicht so selten Abszesse im Proc. mastoideus, die mit einer Mittelohrerkrankung nichts zu tun haben (36mal unter 96 Fällen des Verf.).

Bei operativen Eingriffen ist dank der Lage des Antrums der Sinus weniger gefährdet wie beim Erwachsenen, was für den Facialis jedoch nicht zutrifft. Ferner ist es bei den chronischen Erkrankungen der Säuglinge oft nicht notwendig, radikal zu operieren. Nicht selten handelt es sich bei diesen isolierten Erkrankungen um tuberkulöse Affektionen. Die Prognose der operierten akuten Fälle ist keine schlechte, zumal Gehirn- und Sinuskomplikationen selten sind.

Engelmann (Dortmund).


Digitized by Google

6) **Gerber.** Über Labyrinthnekrose.

(Archiv für Ohrenheilkunde Bd. LX.)

Im Verlauf einer chronisch gewordenen Scharlachotitis beobachtete G. eine fast totale Labyrinthnekrose; einzelne, größere Labyrinthteile darstellende Sequester werden abgebildet. Interessant war das Fehlen von Koordinationsstörungen. Bei dem langsamen Verlauf der Erkrankung können wir hier vielleicht ein vikariierendes Eintreten der zentralen, grauen Substanz (Bechterew) annehmen. Die Temperatur zeigte pyämischen Charakter. Wiederholte Sondierungen bei der Nachbehandlung erzeugten prompt erhöhte Temperatur und Pulsfrequenz, sowie meningitische Reizung; auffallend war endlich noch die Komplikation mit Cholesteatom, das selten bei Labyrinthnekrose vorkommt. Im Anschluß hieran gibt Verf. eine Übersicht über 90 bisher (Oesch hatte 78 gesammelt) veröffentlichte Fälle und erörtert Ätiologie, Alter, Geschlecht, Verhalten des Facialis, der statischen Funktion usw. Die rationellere Behandlung der Ohrenkrankheiten wird, so meint G. mit Recht, die Zahl der Labyrinthnekrosen wohl mit der Zeit vermindern, da wir es doch meist mit arg vernachlässigten Fällen zu tun haben.

F. Alexander (Frankfurt a. M.).

---

7) **B. Honsell.** Zur Resektion der verbogenen Nasenscheidewand.

(Beiträge zur klin. Chirurgie Bd. XLI. Hft. 1.)

Nach kurzer, zusammenfassender Besprechung der wichtigsten unter den unzähligen Methoden, welche zur Beseitigung von Verbiegung der Nasenscheidewand angegeben sind, geht Verf. genauer auf die von Krieg empfohlene Operationsweise ein. Dieses Verfahren hat sicher seine Vorteile, aber auch seine Schattenseiten. Diese bestehen darin, daß ab und zu Perforationen des Septums eintreten, daß eine große Weichteillücke zurückbleibt, deren Deckung durch ein die Schleimhaut nicht voll ersetzendes Narbengewebe 4—8 Wochen dauert, und daß die Methode die größten technischen Schwierigkeiten bieten kann bei einer unverhältnismäßig langen Dauer des Eingriffes ($^1/_2$—$2^1/_2$ Stunden). Verf. möchte deshalb auf die seit 20 Jahren in der v. Bruns'schen Klinik bei Verbiegungen der Nasenscheidewand ausschließlich geübte Operationsweise aufmerksam machen, welche in Freilegung des Knorpels mittels einfachen lineären Schnittes und folgender subperichondraler Meißelresektion besteht. Dieses meist leichte, kurz dauernde Verfahren wurde in weit über 100 Fällen bei jeder Form und jedem Grade von Verbiegungen geübt und führte stets zum Ziele. **Blauel** (Tübingen).

Digitized by Google

8) **W. A. Lane.** On the treatment of cleft palate.

(Edinburgh med. journ. 1904. März.)

Verf. ist entschiedener Anhänger einer möglichst frühzeitigen Operation der Gaumenspalte und stützt seine Ansicht auf ein großes Material von 200 bis 300 Fällen. Wenn irgendmöglich soll am Tage nach der Geburt der Spalt geschlossen werden, da die Kinder den Eingriff dann am besten überständen, die Aussichten für die Vereinigung der Lappen die denkbar günstigsten seien, und das funktionelle Resultat nichts zu wünschen übrig ließe, zumal durch die so frühzeitig ausgeführte Beseitigung des Spaltes auf die Wachstumsverhältnisse der umgebenden Knochen und auf die Gaumenbildung ein überaus günstiger Einfluß ausgeübt werde. Die Blutung sei minimal, gewöhnlich geringer als bei einer Zirkumzision. Zur Erhaltung eines möglichst breiten, gut ernährten Lappens benutzt Verf. die über dem Alveolarfortsatz und zwischen diesem und der Lippe gelegene Schleimhaut mit. Schon deswegen sei die Operation bald nach der Geburt zu empfehlen, da die sorgfältige Ablösung der Schleimhaut über dem Zahnbogen in einem späteren Stadium kaum ohne Verletzung der Zähne ausgeführt werden könnte. An der Hand von 7 Skizzen werden die verschiedenen Plastiken erläutert. Die Muskulatur des weichen Gaumens wird stets geschont, da einmal der Schnitt direkt an der Wange entlang geführt wird, und zum Schluß des Defektes im Bereiche des weichen Gaumens ein gestielter Lappen, bestehend aus Mukosa und submukösem Gewebe unter Schonung der darunter liegenden Muskulatur benutzt werden soll. Ragt der Vomer fast bis zum Niveau des Gaumenbogens herab, so wird die Schleimhaut desselben durch Bildung eines gestielten Lappens ebenfalls zur Deckung des Defektes mit benutzt. Bei sehr breiten Spalten operiert Verf. zweizeitig, indem zuerst durch einen Schnitt zwischen Wange und Alveolarfortsatz, rings herum gehend, und sorgfältiges Abpräparieren der Schleimhaut über dem Zahnbogen, nebst Loslösung des Schleimhautperiostlappens über dem harten Gaumen, jederseits ein breiter Lappen gewonnen wird. Zur Vermeidung einer Schädigung der ernährenden Gefäße wird der Schleimhautperiostlappen nicht zu weit nach vorn hin abgelöst, vielmehr durch Herumschlagen des über dem vorderen Zahnbogen gelegenen dünnen Schleimhautlappens nach innen die vordere Partie des Spaltes gedeckt. Der Verschluß des weichen Gaumens erfolgt dann erst später.

Nach 8 bis 10 Tagen werden die Fäden entfernt. Über eine Nachuntersuchung und Nachprüfung des funktionellen Resultates ist nichts angegeben.

Jenckel (Göttingen).

Digitized by Google

9) Henrici. Die Amputation der hypertrophischen Gaumentonsillen mit der kalten Schlinge. (Aus der Univ.-Ohren- und Kehlkopfklinik zu Rostock.)

(Münchener med. Wochenschrift 1904. Nr. 14.)

Die kalte Schlinge hat nach den mit ihr in der Rostocker Klinik gemachten Erfahrungen den Vorzug, daß sie für alle Mandelgrößen paßt, leicht angelegt und die Amputation der hypertrophischen Gaumenmandel fast ohne Schmerzen und mit nur geringer Blutung ausgeführt werden kann. Das Durchschneiden erfordert allerdings meist einige Kraft und die Benutzung beider Hände oder bei zu derber Beschaffenheit des Gewebes die Anwendung eines geeigneten Schlüssels oder einer Zange. **Kramer** (Glogau).

---

10) v. Bruns. Über Kropfgeschwülste im Innern des Kehlkopfes und der Luftröhre und ihre Entfernung.

(Beiträge zur klin. Chirurgie Bd. XLI. Hft. 1.)

Verf. hatte vor Kurzem wieder Gelegenheit, die Entfernung eines Kropfes aus dem Innern des Kehlkopfes und der Luftröhre vorzunehmen und damit den 5. Fall dieser seltenen Affektion zu operieren. Es sind außerdem nur noch 6 weitere Fälle intralaryngealer und intratrachealer Kröpfe in der Literatur bekannt gegeben. Von der Annahme ausgehend, daß diese Affektion doch keine so große Seltenheit ist, wie sich aus der Gesamtzahl von 11 Beobachtern schließen läßt, sondern nicht immer richtig erkannt wird, zeichnet Verf., nach kurzer Wiedergabe der 11 Kranken- und Operationsgeschichten, das klinische Bild der Erkrankung. Die Diagnose auf intratrachealen Kropf ist mit größter Wahrscheinlichkeit zu stellen, wenn bei einer übrigens ganz gesunden Person, namentlich jüngeren Alters, eine allmählich zunehmende Dyspnoe sich einstellt, als deren Ursache eine subglottische, flache, walzenförmige, glatte Geschwulst der Hinter- und einer Seitenwand gefunden wird.

Bezüglich der Entstehungsweise dieser eigenartigen Kehlkopfgeschwülste stimmt der Zeitpunkt des Beginnes der klinischen Erscheinungen, das fast konstante Vorhandensein eines Kropfes, der Sitz im unteren Kehlkopf- und oberen Luftröhrenabschnitte, desgleichen die breite Basis und der unversehrte Schleimhautüberzug mit der Erklärung Paltauf's überein, daß von einem Seitenlappen der Schilddrüse nur normales Schilddrüsengewebe durch die Interstitialmembranen der Luftröhre mit völliger Erhaltung der Knorpelringe in das Innere des Kehlkopfes eindringt.

Hinsichtlich der Prognose ist die Möglichkeit einer bösartigen Umwandlung, wie sie Verf. einmal beobachtete, zu berücksichtigen.

Die Therapie kann nur in der Exstirpation mittels Laryngo-Tracheotomie bestehen, höchstens käme noch die Darreichung von Schilddrüsentabletten zur Verkleinerung des Kropfes in Betracht. **Blauel** (Tübingen).

Digitized by Google

11) **Beck.** On costal and thoracic resection for pyothorax.
(Annals of surgery 1904. Nr. 3.)

Die einzig richtige Behandlung des Empyems ist die breite Inzision mit nachfolgender Rippenresektion. Ist die Lunge noch elastisch, so empfiehlt es sich, die Perthes'sche Aspirationsdrainage nachher anzuwenden.

Bei alten Empyemen wendet Verf. die Schede'sche Thorakoplastik an, jedoch macht er nicht den typischen, sondern zuerst einen Längsschnitt über der Mitte der Höhle mit Resektion einiger Rippen; dann tastet er ab und verlängert den Schnitt nach der Gegend, in welcher sich die schwartigen Verdickungen des Brustfelles finden. Gegebenenfalls reseziert er Teile des Schulterblattes und auch die obersten Rippen. In letzterem Falle legt er vorher die Achselgefäße frei und zieht sie stark nach oben und außen. Während die Dekortikation der Lunge ohne Rippenresektion nach B. allein nichts nutzt, ist sie verbunden mit derselben sehr zu empfehlen. Bei der Nachbehandlung der Thorakoplastik ist frühzeitige Lungengymnastik sehr wichtig.

Herhold (Altona).

---

12) **Engelmann.** Beiträge zur Kenntnis der Sakraltumoren.
(v. Langenbeck's Archiv Bd. LXXII. Hft. 4.)

In dem Streit über die Entstehung der Sakralgeschwülste, d. h. ob sie als Parasiten oder als Produkte einer abnormen Gewebsproliferation des Fötus selbst aufzufassen sind, hat Wieting sich auf Grund sorgsamer und umfangreicher Studien dahin entschieden, daß ein großer Teil der bisher als heterogene Einschlüsse angesehenen Geschwülste sich eines verhältnismäßig einfachen Ursprunges erfreut, indem man dieselben auf Medullarreste, d. h. auf Teile des in früher Fötalzeit bis zum After reichenden Nervenrohres zurückführen kann. Diese Teile werden gewöhnlich zurückgebildet, können aber unter Umständen erhalten und verlagert werden und zur Entwicklung pathologischer Gebilde führen. Verf. ging nun darauf aus, zu untersuchen, ob auch für einen Teil der komplizierter gebauten Geschwülste der Kreuzbeingegend, für deren Entstehung bisher fast stets eine doppelte fötale Anlage angenommen wurde, sich eine einfachere Ursprungsart nachweisen ließe. Er benutzt zu seinen diesbezüglichen Studien vier durch Operation in der v. Bergmannschen Klinik gewonnene Präparate, deren makroskopischer und mikroskopischer Befund im einzelnen genau beschrieben ist. Auf Grund der erhaltenen Befunde erklärt er sich auch betreffs der Entstehung dieser komplizierteren Sakralgeschwülste für die Wietingsche Theorie. Die Herkunft derselben aus den Resten der embryonalen Neuralanlage gibt sich kund durch das Überwiegen der Neuroglia, die sich vornehmlich an den Orten der größten Wachstumsenergie findet. Sie tritt in Formen auf, die Ähnlichkeit mit Bildern von pathologischen Prozessen des Zentralnervensystems besitzen, wie z. B. mit solchen der Syringomyelie. Die Neuroglia

Digitized by Google

bildet dabei die Matrix für die in ihr eingeschlossenen Abkömmlinge der anderen Keimblätter, denen durch ihre Wucherung der Weg zu einer Weiterentwicklung gebahnt wird. Die innerhalb der Sakralgeschwülste aufzufindenden Gebilde sieht E. nicht als gewollte Anlagen an, sondern als Zufallsprodukte, die durch rastloses Weiterwachsen eines Keimes oder durch wirres Durcheinanderwuchern mehrerer Keimblattelemente entstanden sind. Die fertig entwickelten Gebilde in diesen Geschwülsten sind nicht als Organe, sondern nur als der Versuch zur Bildung derselben zu betrachten, da mit ihnen andere, normalerweise in ihnen nicht vorkommende Gewebe, wie Knorpel, kombiniert sind. Die bigeminale Entstehungsweise erkennt Verf. demnach nur solchen Sakralgeschwülsten zu, die wirkliche Doppelbildungen und fertige, dem hinteren Stammesende nicht entsprechende Organe enthalten. Für die übrigen Steißgeschwülste ist ihm die unigerminale Entstehung nicht mehr zweifelhaft.

E. Siegel (Frankfurt a. M.).

Kleinere Mitteilungen.

(Aus der Poliklinik für orthopädische Chirurgie in Odessa.)

Eine einfache Methode des Wiederaufrichtens der eingesunkenen Nasenflügel.

Von

Dr. S. Kofmann.

Seit Gersuny seinen epochemachenden Vorschlag der Anwendung von Paraffin zur Füllung von Gewebsdefekten an verschiedenen Körperteilen veröffentlicht hat, ist ein neuer, mächtiger, sozusagen reparatorisch-kosmetischer Sproß der Chirurgie wachgerufen. Groß ist das Anwendungsgebiet der Gersuny'schen Methode, besonders aber ist sie geeignet zur Verbesserung von Unschönheiten des Gesichtes, und hier meistenteils der Nase. Hat man genügend Übung, so ist es in der Tat spielend leicht, leicht für die leidende Person sowie für den Arzt, eine eingesunkene Nase wieder gut zu machen. Es ist richtig, daß das Profil dabei viel schöner ausfällt, als das en face. Die Haut des Nasenrückens ist nicht genügend beweglich, das Unterhautzellgewebe ist meistenteils zu straff, um eine leichte Emporhebung zu gestatten; die Einsenkung hebt sich, aber mit ihr hebt sich zu gleicher Zeit die Umgebung. Wie überall gibt es auch hier Varietäten, bald hat man Glück, eine tadellose Nase hergestellt zu haben, bald hat man nur den häßlichen Sattel entfernt und dabei eine etwas zu breite Nase gebildet. Jedenfalls fallen die Operationen fast ausnahmslos zur Zufriedenheit der früher verunstaltet gewesenen Person aus; das Gräßliche, das Auffallende in ihrem Gesicht ist nicht mehr da. Es ist verschwunden. Viel anders steht es mit den Nasenflügeln. Diese bieten uns Trotz. Sind einmal die Nasenflügel eingesunken, so sind sie nicht so leicht wieder gut zu machen. Das Paraffin hat hier keine knöcherne Unterlage und breitet sich gerade in der Richtung, die gar nicht erwünscht ist — in der Richtung des verminderten Widerstandes — der Schleimhaut zu; und ist noch dazu eine Narbe zugegen, so erreichen wir mit unseren Einspritzungen das Gegenteilige — eine Verdickung des Nasenflügels bis zur Obstruktion des Nasenloches. In einem meiner letzten Fälle habe ich das zur Genüge beobachtet. Es handelte sich um ein junges Mädchen mit hereditärer

Digitized by Google

Lues. Septum fehlt, Nase bis in das Gesichtsniveau im mittleren Teil eingesunken, rechter Nasenflügel tief eingesunken (Fig. 1), strahlennarbig verändert, Nasolabialfalte hier stark eingezogen. Zuerst nahm ich die Ausfüllung des Nasenrückendefektes vor, was ohne Schwierigkeit, schmerzlos (ohne Narkose) geschah. Nach 3 Tagen, nachdem die Reaktion nach der ersten Operation zu Ende war, unternahm ich die Nasenflügelreparation; ich injizierte in die Nasolabialfalte, wo gerade das Zentrum der strahligen Narbe saß, die Falte hob sich, zugleich aber wurde die Nase verstopft. Ich ließ die Sache für einige Tage gut sein und verhielt mich abwartend. Nach einer Woche erwies sich die Nasolabialfalte nicht mehr eingezogen, der Flügel doch eingesunken, das Nasenloch fast ganz obturiert. Um die Sache wieder gut zu machen, wandte ich das Eckstein'sche Sichelmesser an, ich stach damit in den Nasenflügelrand und spaltete den Flügel parallel der Oberfläche intrakutan; auf diese Weise löste ich die Narbe. Sodann stopfte ich das Nasenloch mit steriler Gase voll, nach 3 Tagen bekam ich ein ziemliches



Fig. 1.



Fig. 2.



Fig. 3.

Nasenloch. Ich führte dann einen Beuteltampon ein, der sich als sehr geeignet erwies, und erzielte im Laufe von einer Woche eine sehr hübsche, anatomisch richtige Nase (Fig. 2 und 3).

Der Erfolg dieses unbedeutenden Eingriffes war so aufmunternd, daß ich jetzt dieses Verfahren geradezu zur Methode aufstellen möchte: Paraffineinspritzung resp. vorher Narbenlösung und dann sukzessive Erweiterung des Nasenloches mittels der festen Tamponade.

Noch einige Worte über die Paraffinprothesen überhaupt. Ich wende jetzt sowohl das Gersuny'sche Vaselin, als auch das Eckstein'sche Paraffin und Gersuny'sche Vaselinöl, oder weder das eine noch das andere an. Ich halte immer vorrätig Vaselin und Paraffinum solidum und bereite mir die beliebige Mischung ad hoc, indem ich dem geschmolzenen und siedenden Vaselin Paraffinstücke zusetze; ich richte mich nach der Körperregion und dem anzufüllenden Gewebe; bald ist mir eine weichere, bald eine festere Füllungsmasse erwünscht. Narkose ist überflüssig; ja sogar sehr gewagt! Hat man einige Übung, so führt man die Operation völlig schmerzlos und schnell aus.

Digitized by Google

13) III. Kongreß der deutschen Gesellschaft für orthopädische Chirurgie am 5. April 1904.

Vorsitzender: Geheimrat Heusner (Barmen).

Referent: **Drehmann** (Breslau).

(Schluß.)

21) Reiner (Wien): Zur Kasuistik der kongenitalen Kniegelenksluxationen.

R. berichtet über einen von ihm mit gutem Erfolge blutig reponierten Fall von doppelseitiger angeborener Kniegelenksverrenkung. Der betreffende 8jährige Knabe benutzte vorher beim Gehen und Stehen die beiden Wadenflächen seiner im Kniegelenke fast rechtwinklig rekurviert gehaltenen Unterschenkel als Fußsohlen. Neben der genannten Luxation, die zu einer totalen geworden war, wies Pat. noch zahlreiche andere kongenitale Mißbildungen auf. Der M. quadriceps erwies sich nicht als verkürzt.

22) Reiner (Wien) demonstriert ein von ihm konstruiertes Nivelliertrapez, das in ebenso einfacher Weise wie jenes von Schulthess zu handhaben ist, aber den Vorteil bietet, daß die Höhendifferenz der verglichenen Punkte, und zwar ganz unabhängig von der horizontalen Entfernung derselben, in Zentimetern ablesbar ist. (Selbstbericht.)

23) Böcker: Eine neue Methode der Behandlung der habituellen Patellarluxation nach außen.

B. berichtet über eine Methode, die zwecks Beseitigung der habituellen Luxation der Patella nach außen, wie aus der Literatur hervorgeht, bisher noch nicht geübt ist und wegen der Einfachheit der Technik und des guten Resultates in geeigneten Fällen der Nachprüfung wert erscheint. Die Methode besteht darin, den Musculus semimembranosus, der wegen seiner stärkeren Kontraktionsfähigkeit und fleischigen Beschaffenheit von den medial gelegenen Flexoren des Oberschenkels am geeignetsten erscheint, auf die Patella zu überpflanzen, um so dieselbe durch Zug an ihrer normalen Stelle zu fixieren und dem erschlafften Quadriceps ein gehöriges Gegengewicht zu schaffen. Die Operation geschieht kurz in der Weise, daß man den Semimembranosus loslöst, an seiner Insertionsstelle durchtrennt, ihn subkutan in vertikaler Richtung zur Patella nach vorn führt und mit dem Periost des inneren oberen Randes der Patella vernäht, ohne das Gelenk zu eröffnen. Es ist wichtig, sowohl die Patella über die eigentliche normale Lage hinaus zu reponieren, wie den Muskel recht straff anzuziehen, um dadurch den Wiedereintritt einer Verschiebung der Patella nach außen zu verhüten. Der am 9. November v. J. in der Hoffa'schen Klinik nach dieser Methode operierte Fall, bei dem es sich um eine nach einem Kniegelenksleiden entstandene doppelseitige Luxation der Patella nach außen infolge Schlaffheit der Kapsel und insbesondere Erschlaffung der Quadricepssehne handelte, zeigt 5 Monate nach der Operation im ganzen normale Verhältnisse; d. h. die Patella befindet sich in der Ruhe wie bei Bewegungen an richtiger Stelle, ist gut fixiert und dabei in normalen Grenzen verschieblich, so daß man wohl von einem guten Erfolge zu sprechen berechtigt ist. B. möchte darum in all den Fällen, wo außer der Schlaffheit der Gelenkkapsel insbesondere eine Erschlaffung des Quadriceps vorhanden ist, diese periostale Methode der Sehnenüberpflanzung zur Nachprüfung aufs wärmste empfehlen. Der Vorteil dieser Methode dürfte liegen einmal in der sichereren Fixation der Patella, zweitens in dem kräftigeren Gegenzug für den erschlafften Quadriceps und drittens in dem Fehlen der Nahtausstoßung, was die bisher geübten Methoden (le Dentu'sche Methode event. mit Hoffa'scher Modifikation) in solchen Fällen wohl in Frage stellen würden. Eine ähnliche Methode führte Heusner auf dem Chirurgenkongreß im Jahre 1902 an, der versucht hat, in einem Falle von doppelseitiger Luxation der Patella nach außen an dem einen Beine den Semitendinosus zu überpflanzen, aber über den Erfolg seine Bedenken äußerte.

(Selbstbericht.)

Digitized by Google

Diskussion: Bade (Hannover) warnt vor operativen Eingriffen, da der Zustand der Luxation trotz anfänglich anscheinend vorzüglicher Funktion später wieder eintreten könne. Man solle nur operieren, wenn man vom Pat. zur Operation gedrängt werde.

Andererseits gebe es Fälle von nicht operativ behandelten, die jahrelang tadellose Funktion des Kniegelenkes besitzen, bis dann wieder eine Luxation einsetze. Doch sei der Zustand dann nicht so schwer wie bei der ersten Luxation. Schon nach einigen Tagen könne oft wieder gut gegangen werden.

24) Schlesinger (Berlin): Über rachitische Schenkelhalsverbiegungen.

S. unterscheidet zwei Formen der Coxa vara rachit. abgesehen von der falschen Form (Verbiegung im Bereiche der Diaphyse). 1) die (statische) gleichmäßige symmetrische Abbiegung der Hälse gegen den Schaft. 2) Die Kombination dieser Form mit Frakturen im Schenkelhalse. S. demonstriert zwei Röntgenbilder von dieser letzteren Form. Er rechnet dahin auch den Fall Kredel's. In allen drei Fällen von Trauma, das offenbar stattgefunden hatte, nichts in der Anamnese. S. meint, daß der Locus minoris resistentiae bei Gesunden die Epiphysenlinie, bei Rachitis dagegen mehr der Schenkelhals ist.

Ferner Demonstration eines Resektionspräparates von Coxa vara traumatica. S. macht darauf aufmerksam, daß die auf Grund von Röntgographien beschriebene Einbiegung des unteren Schenkelhalsrandes Täuschung ist oder sein kann. Wenigstens ist hier, während das Röntgenbild die Einbiegung zeigt, der untere Schenkelhalsrand fast völlig normal. (Selbstbericht.)

25) David (Berlin): Beitrag zur Frage der Coxa valga.

Im Gegensatze zu der viel erörterten Coxa vara ist die Literatur über Coxa valga sehr spärlich. Ein einwandsfreier Fall von primärer Coxa valga ist bisher nicht beschrieben. D. berichtet über einen Fall von angeborener Coxa valga duplex, bei dem klinisch die hervorragendsten Symptome die starke Abduktion und Außenrotation der Beine waren. Das Röntgenbild ergab eine enorm steile Richtung der Schenkelhälse (Richtungswinkel 165°, Neigungswinkel 79°). Ein in der möglichst zu erreichenden Adduktion und Innenrotation angelegter Gipsverband hatte guten funktionellen Erfolg, indem die Abduktion und Außenrotation schon nach 6 Wochen wesentlich vermindert waren. Das wesentlichste aber war die damit verbundene Annäherung der Schenkelhälse an die Norm (Richtungswinkel 155°, Neigungswinkel 70°). (Selbstbericht.)

26) Brodnitz (Frankfurt a. M.): Die Behandlung der Oberschenkelfrakturen im Greisenalter.

Um Gips- und Extensionsverbände bei Oberschenkelfrakturen im hohen Greisenalter zu ersetzen, empfiehlt B. folgendes Verfahren:

Es wird ein Sandsack angefertigt, der etwa so breit wie das halbe Becken und so lang ist, als der Abstand vom Darmbeinkamm bis dicht oberhalb der Malleolen. Dieser Sack wird zu $^3/_4$ mit weichem Sand gefüllt und auf die Matratze gelegt. In seine Mitte wird eine Furche dem Bein entsprechend hineingedrückt und Pat., während das Bein am Fuße stark extendiert wird, so auf diesen Sack gelegt, daß Becken und Bein bis dicht oberhalb der Malleolen in der Furche liegt; nunmehr werden die beiden Enden des Sackes durch ein an ihnen befestigtes Band einander genähert, während die zu den beiden Seiten des Beines liegenden Sandmengen sich ihm anschmiegen. Läßt man jetzt den Fuß los, so stemmen sich Ferse und Malleolen gegen den das Bein umgebenden Sand an und es tritt keine erhebliche Verschiebung der Fragmente ein; die Fixation wird verstärkt durch je eine oberhalb der Kniescheibe und schräg über das Becken gelagerten Sandwurst.

Diese Lagerung wird täglich erneuert, indem hierbei der Pat. von einer Person am Becken gehoben und gleichzeitig von einer zweiten das Bein am Fuß extendiert wird. Diese Zeit des Umlagerns wird benutzt zur Hautpflege.

Digitized by Google

Dieses Verfahren hat sich bewährt bei einer 93jährigen Pat., welche eine Fractura intertrochanterica mit 8 cm Verkürzung erlitten hat; es erfolgte knöcherne Heilung mit 2 cm Verkürzung und Gebrauchsfähigkeit des Beines; ferner bei einer 70jährigen Pat. mit Schenkelhalsfraktur ohne Einkeilung.

Das Verfahren gewährt den Vorteil, daß wir in dem Sand eine plastische Masse haben, die sich gleich einem fixierenden Verbande dem Körper anschmiegt, ohne einen Dekubitus befürchten zu lassen, da demselben durch die Hautpflege bei den täglichen Umlagerungen vorgebeugt wird; diese Umlagerungen mit den hierbei bewirkten unwillkürlichen Reibungen an der Bruchfläche wirkt Callus fördernd; die mit den Umlagerungen verbundenen Schmerzäußerungen dienen einer erwünschten Lungengymnastik. (Selbstbericht.)

27) Finck (Charkow): **Die Therapie der Klumpfüße Neugeborener in den ersten Wochen nach der Geburt.**

F. berichtet über seine bekannte Methode und demonstriert seine Verbandsmethode.

28) Schulze (Duisburg): **Demonstration eines Osteoklasten zur Korrektur der Fußdeformitäten.**

29) Derselbe: **Die Behandlung des Plattfußes durch das Redressement und durch Sehnenplastik.**

30) Lilienfeld (Leipzig): **Demonstration einer Gehbank zur Korrektur von Deformitäten des Fußes und Knies.**

31) Gocht (Halle a. S.): **Demonstration einer Beckenstütze und eines darauf angelegten Extensionsgipsverbandes.**

32) Witteck (Graz): **Doppelseitige Subluxation des ersten Metacarpus (nicht traumatischen Ursprunges).**

W. berichtet über ein 16jähriges Mädchen, welches vor Jahresfrist in der Grazer chirurgischen Klinik zur Beobachtung kam. Sie gab an, seit ihrem 12. Lebensjahre Schmerzen in beiden Daumen zu verspüren, welche ansteigend im Laufe der Jahre so stark wurden, daß sie ihre Hände, namentlich aber die linke, zu keinerlei Arbeit, namentlich nicht zu sog. Handarbeiten verwenden könne. Gleichzeitig habe sie eine zunehmende Verschieblichkeit des Mittelhandknochens bemerkt, mit welcher allmählich eine Deformierung in der Gegend der Handwurzel sich ausbildete. Eine Verletzung, Sturz auf die Hände usw. sei niemals erfolgt. Weder bei Eltern noch sonstigen Verwandten bestehe ein ähnliches Gelenkleiden.

Die Untersuchung ergab beiderseits eine Subluxation des ersten Mittelhandknochens nach dem Dorsum hin; die Basis desselben stand in der Tabatière. Die Reposition gelang leicht durch Zug am Daumen mit gleichzeitiger Impulsion der Basis des Metacarpus an seine normale Stelle. Sobald aber die reponierenden Kräfte nachließen, erfolgte sofort die Reluxation. Die Röntgenbilder gaben Aufklärung über die pathologisch-anatomischen Verhältnisse. Beide Mittelhandknochen des Daumens waren an ihrer Basis verbildet. An Stelle der normal entwickelten dorsovolaren Einziehung, mit welcher der Metacarpus auf der radioulnaren Einsattlung des Os multangulum majus reitet, war der Metacarpus, ohne eine Spur der Einziehung zu zeigen, im Gegenteil kolbig verdickt. Dabei war noch die Verknöcherungsgrenze von Epi- und Diaphyse kenntlich. Sie zieht normal analog der dorsovolaren Einsattlung senkrecht zum Schaft der Diaphyse. An dem Metacarpus der geschilderten Pat. aber verlief diese Grenze nur im radialen Teile des Metacarpus senkrecht zur Längsachse des letzteren, bog dann rechtwinklig um und wurde so parallel zur Schaftachse. Kontrollröntgenaufnahmen von Kinderhänden bis zum vollendeten Wachstum ließen deutlich die Differenzen in der Gelenksentwicklung erkennen.

Die Pat. drängte zu einer operativen Beseitigung der Deformität an der linken Hand, an welcher die Beschwerden besonders lästig geworden waren. Der Vortr. nahm deshalb eine Kapselfaltung am Dorsum des Carpometacarpalgelenkes mittels Aluminium-Bronzedrahtnähten vor. Es gelang, durch die Operation eine günstige Stellung des Metacarpus sowie eine Aufhebung der abnormen Verschieblichkeit

Digitized by Google

des Metacarpus herzustellen; ebenso besserte sich die Funktion, so daß die Pat. wieder als Dienstmädchen ihre Arbeiten verrichten konnte.

W. glaubt das Leiden nach seiner Entstehungszeit, der allmählichen Entwicklung, dem Röntgenbild usw. so erklären zu können, daß es aus allerdings unbekannten Ursachen zu einer Frühsynostosierung der Epiphysenfugen an ihrem volaren Anteile kam und spricht die Vermutung aus, daß man in dem Krankheitsbilde vielleicht ein Analogon zur Madelung'schen Spontanluxation der Hand nach der Vola hin sehen kann. (Selbstbericht.)

33) Kölliker (Leipzig): Über eine seltene Form von Pectus carinatum.

Diskussion: Joachimsthal (Berlin) erwähnt eine Familie, in der sich ein Pectus carinatum durch vier Generationen vererbt hat. Die Deformierung war ähnlich derjenigen bei Rachitis.

34) Lange (München): Die Behandlung der Skoliose durch aktive und passive Überkorrektur.

Demonstration von Zeichnungen und Apparaten zur Skoliosengymnastik.

35) Schulze (Duisburg): Demonstration eines Redressionsapparates für Skoliose.

36) Gocht (Halle a. S.): Demonstration eines Apparates zur Skoliosengymnastik.

37) Kolaczek (Breslau) demonstriert das Modell eines portativen Redressionsapparates für die leichteren und die Nachbehandlung der schweren Formen der Skoliose.

Die Konstruktion dieses Apparates beruht auf dem Prinzip einer federnden, also gleichsam lebendigen Kraft, die im Sinne einer Rotation nur umschrieben auf den Brust- und Lendenbuckel und mittels der Rippen bezw. der Wirbelquerfortsätze auf die skoliotische Wirbelsäule einwirkt. Träger dieser Kraft ist eine Spiralfeder, welche eine runde Rückenstange umkreist und nach oben und unten in Scheitelhöhe der skoliotischen Krümmungen in je einen mit entsprechend großer Pelotte armierten Arm ausläuft. In dem demonstrierten Modell entspricht der Federdruck einem Gewichte von 6 kg, das nach Bedarf durch entsprechende Auswahl der Spirale vermindert oder verstärkt werden kann. Vorbedingung einer zuverläßigen Funktion dieser Feder ist die Unverrückbarkeit der Rückenstange. Am Becken stößt ihre Befestigung auf keinerlei Schwierigkeit. K. gibt zu diesem Zweck einem von hinten und vorn sich kreuzenden, über die Beckenkämme hinweglaufenden Gurten emporgehaltenen und die Armstützen tragenden Stahlgürtel den Vorzug, weil ein solcher dem Wachstum des Beckens entsprechend sich unschwer erweitern läßt. Die Fixierung der Rückenstange am oberen Ende des Rückens, eine etwas schwierige Aufgabe, erzielt K. in der Weise, daß er sie in einem zerlegbaren, die Schultern bogenförmig überspannenden weiten Halsring, der vorn wieder in eine dem Corpus sterni aufruhenden Metallzunge ausläuft, endigen läßt. Diese Zunge wird in der gegebenen Lage durch zwei von ihrem unteren Ende seitlich zu den hinter den Armstützen am Beckengürtel angebrachten Knöpfen hinziehenden Riemen festgehalten.

Dieser Apparat soll geeignet sein, alle Skoliosenindikationen bei ambulanter Behandlung der Deformität besser als die bisher zu diesem Zweck angegebenen Hilfsmittel zu erfüllen. Muß, was leider in der Regel der Fall ist, von einer Kopfstütze am Apparat Abstand genommen werden, so fällt der Spiralfeder die Aufgabe zu, auch die beim Kind etwa 3 kg betragende Kopflast durch entsprechend verstärkten Rotationsdruck auf die Wirbelsäule aufzuheben. Dann wird nur das Mehr an Druckkraft der federnden Pelotte zur Rotation des Buckels selbst verwandt. Dabei geben die ihn bildenden Rippen mit der sagittal wirkenden Kraftkomponente des Rotationsdruckes den bekanntlich durch einen sehr derben Bandapparat mit ihnen verbundenen Querfortsätzen, ihren Strebepfeilern, und somit weiterhin den Wirbeln selbst die Tendenz, die pathologische Stellung rückläufig zu verlassen, üben aber gleichzeitig mit der anderen frontal wirkenden

Digitized by Google

Komponente mittels der Köpfchen einen medialwärts gerichteten Druck aus und bringen so die Wirbelsäule, eine entsprechende langsame Strukturveränderung dieser vorausgesetzt, der Schwerlinie des Körpers allmählich näher.

Die Wahl des Brustbeinkörpers zur Stützfläche und zum Orte des Widerhaltes für das obere Ende der Rückenstange findet nach K. darin ihre Berechtigung, daß dieser Knochenabschnitt bekanntlich zufolge seiner Gelenkverbindungen mit den sich ansetzenden Rippen einerseits und mit dem Manubrium sterni andererseits bei der Atmungsbewegung des Brustkorbes unbeweglich stehen bleibt, während ihr die mit der 1. Rippe syndesmotisch verbundene Handhabe des Brustbeines folgt. Nach K.'s mehrjährigen Erfahrungen gewöhnen sich die Kinder in kurzer Zeit an diesen Druck. (Selbstbericht.)

38) v. Hovorka (Wien): **Das dezimetrische Meßgitter.** Ein Vorschlag zur einheitlichen orthopädischen Rückenmessung.

Ähnlich, wie es die Anatomen zu einer einheitlichen anatomischen Nomenklatur, die Anthropologen zu einer Frankfurter Verständigung über die Schädelmessung gebracht haben, sollten nach dem Vorschlage v. H.'s auch die Orthopäden über ein einheitliches Meßverfahren einig werden.

Trotzdem wir bereits über eine stattliche Anzahl der feinsten Meßinstrumente in der Orthopädie verfügen, hat sich bei uns noch immer nicht ein von allen Orthopäden angenommener Meßapparat eingebürgert, welcher zugleich einfach, genau und billig wäre. Diesem Ziele nähert sich am meisten die zentrierte Meßgitterphotographie; das Kind wird hinter ein dezimetrisches Meßgitter aufgestellt und zugleich mit demselben aufgenommen. Der Vorschlag v. H.'s geht nun dahin, daß die zu photographierenden Kinder nicht in einer jeden beliebigen Stellung aufgenommen werden, sondern unter Zuhilfenahme zweier Basalpunkte: das oberste Ende der Rima ani und die Vertebra prominens. Die Verbindung dieser beiden Punkte ergibt die Grundlinie, um welche der Körper zentriert erscheint. Die Einstellung des Körpers erfolgt in der Weise, daß der Kreuzungspunkt zweier Drahtstäbe des Meßgitters gerade über den ersten Basalpunkt eingestellt wird, und der senkrecht von hier hinauflaufende Draht die Vertebra prominens trifft. Auf diese Weise erfolgt die Vergleichung eines und desselben skoliotischen Kindes viel leichter als bisher; auch wird hierdurch den Reklameabbildungen vieler nichtärztlicher Orthopäden ein Riegel vorgeschoben.

Mit dem Meßgitter können wir auf der Photographie direkte Messungen ausführen und erhalten überdies die Seitenkonturen des Körpers, die Höhe der Schultern, der Hüften, die seitliche Deviation der Wirbelsäule usw. Behufs leichterer Hantierung sind die Dezimeterquadrate mittels eines feineren Drahtes noch in Quadrate zu je 5 cm eingeteilt. Die Dezimeterdiagramme sehen übersichtlicher aus als Zentimeterzeichnungen. (Selbstbericht.)

---

14) **Perthes. Die Bedeutung der Röntgenstrahlen für die Diagnose und Operation der Stirnhöhlenosteome.**

(v. Langenbeck's Archiv Bd. LXXII. Hft. 4.)

Die Prognose der Entfernung von Stirnhöhlenosteomen war früher eine keineswegs erfreuliche. Sie hat sich unter dem Einfluß der aseptischen Methode gebessert. Für ein zweckmäßiges, die Technik vereinfachendes Verfahren war indessen immer noch eine Schwierigkeit vorhanden, nämlich die genaue Bestimmung, daß die in die Augenhöhle ragende Geschwulst von der Stirnhöhle ausgehe. Denn, dies vorausgesetzt, wird man heute so verfahren, daß man die Stirnhöhle breit eröffnet, das eingekapselte Osteom freilegt und entfernt. Die diagnostischen Mittel zur Erkennung solcher Knochengeschwülste sind nun wesentlich durch die Skiagraphie gefördert worden. Verf. beschreibt die Krankengeschichte einer Pat., bei welcher mit den gewöhnlichen Hilfsmitteln nur zu erkennen war, daß eine Knochengeschwulst vom Orbitaldache aus das Auge nach außen und unten ver-

Digitized by Google

drängte. Eine Vorwölbung an der Stirn war nicht nachweisbar. Erst die Röntgenaufnahme ließ erkennen, daß die Geschwulst sich 4 cm über das Orbitaldach in die Höhe und mit einer Breitenausdehnung von im ganzen 5,5 cm sich bis über die Medianlinie nach der anderen Seite erstreckte. Außer der Ausdehnung der Geschwulst war im Röntgenbilde zu erkennen, daß die vordere Stirnhöhlenwand durch einen Spaltraum von dem Osteom getrennt war. Diese Tatsache ermöglichte es, als Operationsmethode die osteoplastische Resektion der vorderen Stirnhöhlenwand zu wählen, wie sie von Czerny empfohlen wurde. Der kosmetische Effekt war infolgedessen auch ein guter. P. empfiehlt auf Grund seiner Beobachtung die genaue Bestimmung des Sitzes von Stirnhöhlenosteomen mittels der Röntgenstrahlen.

E. Siegel (Frankfurt a. M.).

15) D. Schwarz. Resectio ganglii Gasseri.

(Liečnički viestnik 1904. Nr. 2 u. 4.)

16) Derselbe. Neuralgia nervi trigemini. Resectio ganglii Gasseri sec. Krause.

(Ibid. Nr. 3.)

Im ersten Falle handelte es sich um eine 42jährige Frau, bei der schon früher die Evulsion des N. infraorbitalis und die Resektion des N. supramaxillaris nach Kocher am Foramen rotundum ausgeführt wurde, im zweiten um einen 64jährigen Mann, der schon früher eine Evulsion des N. infraorbitalis nach Thiersch und eine Resektion des 2. Astes am Foramen rotundum nach Krönlein durchgemacht hatte.

In beiden Fällen führte Verf. die Operation genau nach Krause's Vorschriften, nur mit der von ihm empfohlenen Modifikation aus, daß er nach Friedrich's Vorschlag vorher die Art. carotis ext. unterband.

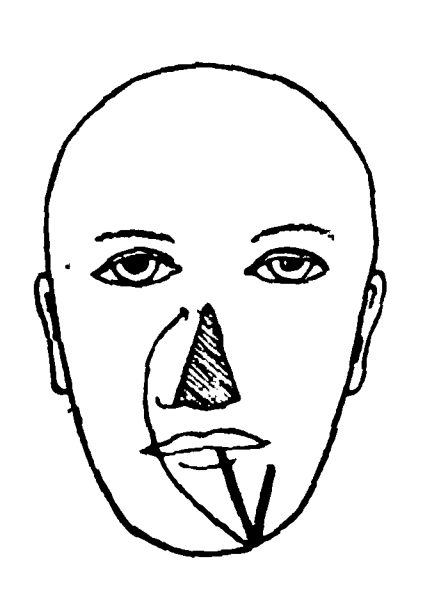
Bei der Frau wurde nach der Operation eine komplete Ophthalmoplegie auf der Operationsseite beobachtet, die aber in einigen Tagen bis auf die Abducenslähmung zurückging. Es wurden offenbar bei der Präparation des Ganglion die zarten Augennerven beschädigt. Hornhautstörungen wurden nicht beobachtet. In der linken Gesichtshälfte waren die Hautfalten geglättet, die Haut glänzend und feucht, verdickt, wie ödematös (Glossy skin). Beim Manne wurde sofort nach der Operation eine Abducenslähmung und Lagophthalmus und im weiteren Verlauf, als das deckende Uhrglas versuchsweise weggelassen wurde, ein Hornhautgeschwür beobachtet.

v. Cačković (Agram).

17) C. Beck (New York). The utilisation of the lower lip in rhinoplasty. A new procedure.

(Med. news 1904. März 5.)

Einer an residivierendem Karzinom der Nase leidenden Pat., bei der bereits mehrfach plastische Deckungen aus Wange, Stirn und Arm vorgenommen waren, ersetzte B. nach erneuter Exsision des Erkrankten den fehlenden linken Nasenflügel in folgender Weise: Schnitt durch die ganze Dicke der Unterlippe, beginnend etwas über 1 Zoll vom Mundwinkel entfernt, nach abwärts bis zum Kinn, dann nach aufwärts bis $^1/_2$ Zoll unterhalb des Mundwinkels. Einnähen des nach oben gedrehten dreieckigen Lappens in die Lücke. Vereinigung der Unterlippe mit durchgreifenden Seidennähten. Nach 2 Wochen Durchschneiden von $^2/_3$ des Lappens, 4 Tage später des Restes. Bis auf eine kleine Randnekrose heilte der Lappen an. — Die Vorteile dieses Verfahrens sieht B. darin, daß der neugebildete Nasenflügel innen überall mit Schleimhaut bedeckt ist und so nach Möglichkeit normale Verhältnisse



hergestellt sind, ferner daß der Lappen nicht schrumpft und deshalb nicht größer geschnitten zu werden braucht, als der Defekt ist.

Kleinschmidt (Charlottenburg).

Digitized by Google

18) **Habs.** Ein Fall von totaler Rhinoplastik aus dem Arme.

(Münchener med. Wochenschrift 1904. Nr. 10.)

Mit dem Hautlappen wurde eine Knochenspange aus der Ulna zur Transplantation verwendet, und zwar in der Weise, daß zunächst der Hautlappen an der Ulnarseite des Vorderarmes umschnitten, abpräpariert, sodann mit dem Periost ein Knochenlappen abgemeißelt, nach oben umgeklappt und mit seiner Wundfläche gegen die des Hautlappens fixiert und zur Verwachsung gebracht wurde, während die Spange selbst noch durch eine breite, längs verlaufende Periostbrücke mit dem übrigen Knochen in Verbindung blieb. In einer 2. Sitzung wurde die Periostbrücke durchtrennt, die Knochenspange auch auf ihrer periostalen Seite mit dem umgeschlagenen Hautlappen bedeckt, somit also gewissermaßen in eine Tüte von Haut vollkommen eingehüllt. Einige Monate später wurde dieselbe nach Anfrischung in den totalen Nasendefekt eingepflanzt, während der Arm durch einen Gipsverband gegen die eine Kopfseite und Stirn befestigt wurde, nach 3 Wochen der Lappen an seiner Basis vom Arm abgetrennt. — Über die einzelnen Akte des operativen Vorgehens und das schließlich erzielte kosmetische Resultat geben zahlreiche Abbildungen Aufschluß. Die Nase hat ein festes knöchernes Gerüst. **Kramer** (Glogau).

19) **Herhold.** Beitrag zur Kiefertuberkulose.

(Deutsche Zeitschrift für Chirurgie Bd. LXXII. p. 95.)

Mitteilung von zwei eigenen Fällen, an Soldaten beobachtet. Fall 1. Im Anschluß an Caries des unteren Weisheitszahnes entwickelt sich unter teilweisen Temperaturerhöhungen binnen 4 Wochen eine totale Nekrose der betreffenden Unterkieferhälfte. Gleichzeitig mit der Exartikulation der letzteren werden mehrere Lymphome der Kieferwinkelgegend entfernt und ergab sich, daß letztere tuberkulös waren, während in dem Knochen keine Tuberkulose nachgewiesen werden konnte. Wahrscheinlich war der ostitische Prozeß von rein osteomyelitischer, nicht tuberkulöser Natur. Fall 2. Der Pat., seit lange kariöse obere Backzähne tragend, bekam eine Schwellung der ganzen Backe, von welcher eine Auftreibung des Jochbeines hinterblieb. Bei der Operation wurden die Zähne extrahiert, wobei sich der Alveolarfortsatz kariös zeigte und unter Entfernung von zwei erbsengroßen Sequestern ausgelöffelt werden mußte. Außerdem war das Jochbein tuberkulös-nekrotisch und mußte reseziert werden. In diesem Falle ist eine tuberkulöse Infektion der Zahnalveolen von den kariösen Zähnen aus anzunehmen, welche ihrerseits auf dem Wege der Lymph- oder Blutbahnen mit Überspringen des gesund gebliebenen Oberkieferkörpers zur Erkrankung des Jochbeines führte. — Beide Pat. wurden geheilt.

Meinhard Schmidt (Cuxhaven).

20) **W. Pincus.** Das zentrale Cystadenom der Kiefer.

(v. Langenbeck's Archiv Bd. LXXII. Hft. 4.)

Das Zahnsystem ist nicht selten die Grundlage für die Bildung epithelialer Geschwülste mit cystischer Degeneration, der sogenannten Cystadenome. Allerdings ist die Kasuistik noch keine sehr große. P. fügt ihr zwei neue, in der v. Bergmann'schen Klinik beobachtete Fälle hinzu. Auf Grund der mikroskopischen Untersuchung, die von beiden Fällen vorliegt, hat man es mit Geschwülsten zu tun, welche in die Umgebung hineinwuchern und welche die Eigentümlichkeit besitzen, drüsenähnliche Bildungen unter Erweiterung der Drüsenlichtung und Abscheidung einer Flüssigkeit hervorzubringen. Bezüglich der Entstehung dieser Geschwülste bezieht sich Verf. vornehmlich auf die Arbeiten von Malassez und v. Brunn, die er in ihrem Hauptinhalt anführt. Für die Diagnose ist noch immer als ein wesentliches Symptom das zuerst von Dupuytren beschriebene Pergamentknittern anzuführen. Zur Unterscheidung von bösartigen Geschwülsten dient vor allem der Hinweis auf das jugendliche Alter und das Freibleiben der regionären Lymphdrüsen sowie die lange Dauer der Erkrankung. Das

Digitized by Google

Odontom, eine andere cystische Kiefergeschwulst, ist eine Krankheit des zahnbildenden Apparates und nicht des Zahnes selbst. Es kann also auch nur während der Bildungsperiode des Zahnes entstehen. Was die Therapie anlangt, so empfiehlt es sich bei der Neigung der Cystadenome zu lokalen Residiven, sich nicht mit Auskratzungen und Inzisionen zu begnügen, sondern mit Meißel, Hammer und Säge partielle Resektionen vorzunehmen.

E. Siegel (Frankfurt a. M.).

21) **Roger et Weil.** Note sur le parasite de la mélanoglossie.

(Soc. méd. des hôpitaux de Lyon 1903. Juni 30.)

Verff. fanden in einem typischen Falle von schwarzer Zunge den von Lucet beschriebenen Saccharomyces linguae pilosae: weiße Kolonien von fadenförmigen Gebilden, welche sich auch in kleinen Dosen für Kaninchen konstant pathogen erwiesen.

Mohr (Bielefeld).

22) **W. Schulthess** (Zürich). Beiträge zur pathologischen Anatomie der Wirbelsäule.

(Archiv für Orthopädie, Mechanotherapie und Unfallchirurgie Bd. II. Hft. 1.)

S. berichtet im ersten Teile dieser Arbeit über Messungsresultate bei Skoliose, die mit späterem Sektionsbefunde verglichen werden. Im zweiten Teile behandelt er die Spondylitis an der Hand einiger seltener Präparate, an denen die Weichteile noch nicht entfernt sind, und zwar

1) Spondylitis cervicalis,
2) Spondylitis anterior superficialis,
3) Spondylitis dorsalis mit Gibbus und Abszeßbildung im hinteren Mediastinum,
4) Knickung der Aorta durch Gibbusbildung bei Spondylitis tuberculosa.

Die Wiedergabe der entsprechenden Bilder wird weiter zum Verständnis der Spondylitis beitragen und hier und da eine Lücke ausfüllen können.

Hartmann (Kassel).

23) **Helferich.** Verletzung der Wirbelsäule bei seitlich geneigter Haltung.

(Archiv für Orthopädie, Mechanotherapie und Unfallchirurgie Bd. II. Hft. 1.)

H. beschreibt in einem Gutachten das Zustandekommen einer Verletzung in allen Einzelheiten ihrer Wirkung auf den Körper des Betroffenen. Ein Landarbeiter hatte mit einem Arbeitsgenossen eine Wagenleiter auf der linken Schulter getragen, deren vorderes Ende von diesem plötzlich und unvermutet über die Runge auf den Wagen geworfen wurde. Hierbei kam von seiten der Leiter von oben gegen die linke Schulter des Landarbeiters ein heftiger Stoß zustande. Seit dieser Zeit Schmerzen und Beschwerden in der rechten Lendengegend. H. weist nun nach, daß dieser Mann, um sich im Gleichgewicht zu halten, mit der Leiter auf der linken Schulter seinen Rumpf im ganzen nach rechts hinüber gebogen hielt, so daß im Momente des unvermuteten Stoßes die Wirbelsäule nach der linken Seite konvex und nach der rechten konkav gehalten wurde. Es mußte demnach dieser Stoß nach abwärts auf die so gebogene und fixierte Wirbelsäule einwirken. Hierdurch wurden die Quer- und Gelenkfortsätze der einzelnen Wirbel auf der rechten Seite, die infolge der Konkavität in innigerer Berührung standen, betroffen. Es erfolgte eine Quetschung und Stauchung der Wirbelsäule auf der rechten Seite und hauptsächlich in der Lendengegend. **Hartmann** (Kassel).

24) **Brown.** A case of exfoliation of the anterior arch of the atlas.

(Journ. of the amer. med. assoc. 1904. März 12.)

Bei dem Kranken, dessen Allgemeinbefinden sehr schlecht war, fand sich ein großes syphilitisches Rachengeschwür, das den Eingang zu einer Abszeßhöhle bildete. Bewegungen des Kopfes und Halses, namentlich Drehbewegungen, waren

Digitized by Google

sehr behindert. Unter Schmierkur und Jodkali trat Besserung ein; 3 Monate nach Beginn der Behandlung stieß sich der ganze vordere Bogen des Atlas mit der Gelenkfläche für den Epistropheus ab. Es waren während der Krankheit keinerlei Rückenmarkserscheinungen aufgetreten. Einige Jahre später hatte sich auch die Beweglichkeit beträchtlich gebessert. An Stelle des Abszesses bestand eine tief eingezogene Narbe.

In der Literatur konnte Verf. einige 80 Fälle von Caries und Nekrose des Atlas auffinden, von diesen nur fünf syphilitischen, alle anderen tuberkulösen Ursprunges. Die tuberkulösen endeten fast alle tödlich; die wenigen Geheilten trugen Lähmungen davon. Dagegen heilten alle syphilitischen Nekrosen, ohne irgendwelche Beteiligung des Rückenmarkes zu zeigen. **Trapp** (Bückeburg).

25) **Davis.** Tumors involving the cauda equina.

(Journ. of the amer. med. assoc. 1904. März 19.)

Verf. gibt eine tabellarische Übersicht über 19 Fälle von Geschwulst der Cauda equina. Ein von ihm selbst operierter Kranker zeigte motorische und sensible Lähmungen im Gebiete des 3. Lenden- bis 5. Kreuzbeinnerven, die namentlich in der typischen Anästhesie an den unteren Gliedmaßen zum Ausdruck kamen. Beschwerden hatten 10 Monate früher begonnen. Operation: Schnitt einige Zentimeter über und unter dem 4. Lendenwirbel. Rechts der Wirbelsäule fand sich eine unregelmäßig spindelförmige Geschwulst, die vor den Wirbelbögen lag, sich aber, wie nach Abtragung zweier derselben sichtbar, auf die Rückenmarkshäute fortsetzte. Die Geschwulst wurde nebst einem Stück der Rückenmarkshäute entfernt; sie war 6 × 4 × 2,5 cm groß, wog 30 g, erwies sich mikroskopisch als Sarkom. 3 Monate später Zunahme der Krankheitserscheinungen unter eintretendem Verfall. Über das Ergebnis unmittelbar nach der Operation ist nichts gesagt.

Trapp (Bückeburg).

26) **H. Brun.** Ein Grenzdivertikel des Ösophagus.

(Beiträge zur klin. Chirurgie Bd. XLI. Hft. 1.)

Aus der Züricher chirurgischen Klinik berichtet Verf. über einen genau studierten Fall von Speiseröhrendivertikel, welcher durch Operation und idealen Wundverlauf zu vollständiger Heilung gebracht wurde. Anamnese, Status, Operation, Verlauf und die Untersuchung des gewonnenen Präparates werden einzeln eingehend erörtert und zur Klärung mancher noch schwebenden Fragen benutzt. Die interessanten Einzelheiten der immerhin seltenen Beobachtung müssen im Original nachgelesen werden. **Blauel** (Tübingen).

27) **Kirmisson.** Corps étranger d'une bronche.

(Gaz. des hôpitaux 1904. Nr. 24.)

Zur Warnung sei dieser Fall mitgeteilt.

Im rechten Bronchus eines 5jährigen Kindes wurde skiagraphisch der Sitz einer Glaskugel bestimmt. Beim Versuch, mit einem eigens konstruierten Haken sie nach Tracheotomie zu entfernen, wurde die Wand des Bronchus mit dem Instrument perforiert, das nicht mehr zurückgezogen werden konnte. Das Kind starb.

V. E. Mertens (Breslau).

28) **Garrè.** Über den operativen Verschluß von Lungenfisteln.

(Deutsche med. Wochenschrift 1904. Nr. 15.)

Wenn es auch in manchen Fällen gelingt, durch einfache Kauterisation eine Bronchialfistel zur Heilung zu bringen, so läßt sich doch für die operative Behandlung von Lungenfisteln kein Schema aufstellen. Ist es doch bald die schwartig verdickte Pleura, welche einer weiteren Narbenschrumpfung entgegensteht, oder aber es kann die nicht schwartige Pleura pulmonalis straff im Thoraxfenster ausgespannt sein. Ferner kann die Fistel an das Periost einer überhängenden Rippe straff herangezogen sein oder in der Tiefe einer epithelisierten Lungenhöhle liegen, deren Ränder durch das Rippenfenster oder durch einen Narbenring klaffend er-

Digitized by Google

halten werden. G. teilt verschiedene Fälle mit, in denen er teils durch einfache Anfrischung, teils durch Vernähung der mobilisierten Lungenpleura — dieselbe wurde, um ein Durchschneiden der Nähte zu verhüten, in einem Umkreise von 2—3 cm um die Lungenwunde herum stehen gelassen — und Beseitigung sonstiger oben erwähnter Hindernisse, Mobilisation der Thoraxwand, der Lunge, Heilung erzielte. Besonders interessant ist der zuletzt erwähnte Fall, in welchem bei einem 11jährigen Pat. nach Resektion der 7. und 8. Rippe am 30. Mai 1902 die Pneumotomie wegen Lungengangrän gemacht wurde. Da eine ca. fünfmarkstückgroße, tief eingezogene Wunde des Lungenparenchyms bestehen blieb, in welche vier größere und mehrere kleinere Bronchialfisteln mündeten, so wurde am 28. Mai 1903 nach ausgedehnter Rippenresektion zum Verschluß eines ektasierten Bronchus dieser in einer Ausdehnung von 1 cm von seiner Schleimhaut befreit, die Öffnung durch einen aus der Umgebung der benachbarten Rippe genommenen nagelgliedgroßen Lappen aus Muskel und peripleuralem Gewebe tamponiert und der Lappen durch Nähte fixiert. Die andere Lungenwunde wird angefrischt und so umschnitten, daß ein ca. 1 cm breiter Saum von verdickter Pleura stehen bleibt. Nach Abschälung der verdickten Pleuraschwarte werden die Wundränder durch doppelte Nahtreihe vereinigt. Ein 4 cm langer Hautlappen wird brückenartig quer über die Naht gelegt. Da der Erfolg ausblieb, so wurde am 8. Januar 1904 der Unterlappen in breiter Ausdehnung von seinen pleuralen Verwachsungen gelöst, unter großen Schwierigkeiten die Lungenbasis vom Zwerchfell getrennt, bis der Unterlappen so weit mobilisiert war, daß er bequem in die Resektionswunde gezogen werden konnte. Spaltung der Fisteln, Exzision der Bronchialschleimhaut, oberflächliche Anfrischung des Lungengewebes. Naht. Heilung.

G. hält es nicht für richtig, mehr Rippen zu resezieren als zur Anbahnung der Ausheilung des Prozesses unbedingt nötig ist. Auf eine Mobilisation der Lunge ist ebenfalls großes Gewicht zu legen. **Borchard** (Posen).

29) **Renon.** Plaie du coeur. Suture. Mort le lendemain.

(Tribune méd. 1904. Nr. 3.)

Selbstmörder wird eine Stunde nach der Tat völlig anämisch, aber bei Bewußtsein eingeliefert. Einschuß im 4. Zwischenrippenraume 4 cm nach innen von der linken Brustwarze. Keine Pleuraverletzung. In leichter Chloroformnarkose wird die Wunde durch einen senkrechten, 10 cm langen Schnitt erweitert, 4. und 5. Rippe, und zwar 3 cm Knorpel, 2 cm Knochen, reseziert. Nach Erweiterung der Perikardwunde stürmische Blutung. Das Herz wird an die Wundränder herangezogen, Herzwunde, deren Sitz an der Basis des linken Ventrikels angenommen wird, mit dem Finger tamponiert. Zwei Catgutnähte sind sehr schwer anzulegen, die übrige Herzwunde wird durch drei Catgutnähte leichter genäht. Perikard im unteren Wundwinkel tamponiert. Tod 30 Stunden nach der Operation. — Die Sektion ergibt, daß die Wunde nicht an der Basis, sondern mehr an der Herzspitze saß, und daß starke pleuritische Schwarten vorhanden waren. Hierdurch erklärt es sich, daß auch bei der Operation kein Pneumothorax entstand.

Verf. knüpft an den Fall die folgenden kritischen Bemerkungen:

1) Ein Knochenhautlappen wäre besser gewesen; denn es entstand nach Schluß der Perikardnaht ein toter Raum im Brustkorbe durch die starren Wundränder.

2) Die Bildung eines solchen Lappens sowie den Rat von Rehn und Bode, Diastole oder Systole zum Nähen abzuwarten je nach dem Sitze der Verletzung, hält er für schwer durchführbar wegen der Eile der Operation, die wegen der Blutung notwendig, und wegen der stürmischen Herzbewegungen.

Aus diesem Grunde verwirft er auch alle besonders konstruierten Instrumente zum Fassen und Halten des Herzens. Die Tamponade der Perikardwunde verwirft er. **Coste** (Straßburg i. E.).

Originalmitteilungen, Monographien und Separatabdrücke wolle man an *Prof. E. Richter* in Breslau (Kaiser Wilhelmstraße 115), oder an die Verlagshandlung *Breitkopf & Härtel*, einsenden.

Druck und Verlag von Breitkopf & Härtel in Leipzig, Nürnbergerstraße 36/38.

Digitized by Google

Zentralblatt

für

CHIRURGIE

herausgegeben

von

E. von Bergmann, **F. König**, **E. Richter**,
in Berlin, in Berlin, in Breslau.

Einunddreifsigster Jahrgang.

Wöchentlich eine Nummer. Preis des Jahrganges 20 Mark, bei halbjähriger Vorauszahlung. Zu beziehen durch alle Buchhandlungen und Postanstalten.

Nr. 25. **Sonnabend, den 25. Juni.** **1904.**

(Aus der chir. Abteilung des Kaiser Franz Josef-Spitals in Wien.)

Über Euguform in der Chirurgie.

Von

Dr. Georg Lotheissen,

Privatdozent und k. k. Primärarzt.

Für die Behandlung der Tuberkulose wird schon lange außer dem Jodoform das Kreosot resp. dessen wirksamer Bestandteil, das Guajakol, empfohlen. Da letzteres, rein gebraucht, schädigend teils auf die Haut, teils auf den ganzen Organismus wirkt, konnte sein Gebrauch nicht allgemein werden. Man verwendete daher verschiedene Präparate des Guajakols. Eines derselben, das von Spiegel zuerst hergestellte, jetzt von der chemischen Fabrik Güstrow (Dr. Hillringhaus und Dr. Heilmann) fabrizierte Euguform, ist schon seit 3 Jahren den Dermatologen bekannt, scheint aber in der chirurgischen Praxis noch wenig Verwendung gefunden zu haben. Ich habe es in meiner Abteilung erprobt und glaube es auf Grund meiner Erfahrungen empfehlen zu können. Ich möchte hier nur kurz darauf

Digitized by Google

aufmerksam machen, einen ausführlicheren Bericht lasse ich an anderer Stelle geben.

Euguform ist ein acetyliertes Methylen-Diguajakol, entstanden durch Kondensation von Guajakol und Formaldehyd, Lösen in kochendem Eisessig und Ausfällen in kaltem Wasser. Es ist ein feines, graubraunes, fast geruchloses Pulver, das nur wenig in Alkohol, gut in Aceton löslich ist. Seine Wirkung beruht auf der durch die Körpersäfte hervorgerufenen Zerlegung in seine Bestandteile Guajakol und Formaldehyd. Letzteres ist nach subkutaner Anwendung schon nach 24 Stunden im Harn nachzuweisen, jedoch nur durch 1 bis 2 Tage, und zwar in quantitativ nicht mehr bestimmbaren Mengen.

Durch Tierexperimente konnte ich mich überzeugen, daß Euguform, intraperitoneal einverleibt, erst in etwa dreimal so viel Zeit tötet als Jodoform. In Dosen, welche freilich die therapeutisch gebrauchten weit übersteigen, unter die Haut gebracht, führte es zu Nekrose, so daß man doch einige Vorsicht nicht außer Acht lassen darf. Das Euguformpulver ist außerordentlich leicht, so daß 1 g pro Kilogramm Körpergewicht subkutan in steriler Ölemulsion injiziert eine voluminöse Masse ist, die schon rein mechanisch die Zirkulation schädigen muß. Nur etwa den zehnten Teil würde man aber von dem weit schwereren Jodoform einverleiben. Ich möchte als Maximum bei Euguform ca. 0,05 pro Kilo Körpergewicht ansehen.

Euguform übt eine vorzüglich *reinigende und austrocknende Wirkung*. Dies zeigt sich namentlich bei jauchenden *Unterschenkelgeschwüren*, die, täglich mit 10%iger Euguformvaseline verbunden oder alle 2—3 Tage mit Euguformpulver eingestäubt, sich rasch reinigen und, selbst wenn der Pat. herumgeht, sich oft rasch überhäuten. Das Präparat erscheint daher besonders für ambulatorische (poliklinische) Behandlung geeignet. Sehr ungünstige Stellen (z. B. auf der Tibiakante) trotzen freilich manchmal auch dieser Therapie.

Es wirkt auch *stark desodorisierend*. Gossen wir in jauchende Abszesse 5—10%ige Euguform-Glyzerinemulsion ein, verschwand bald der üble Geruch, minderte sich zusehends die Sekretion und erfolgte die Heilung rascher als wir es sonst sehen. Bei inoperablen Uteruskarzinomen kann es die Sekretion und den üblen Geruch vermindern.

Tuberkulöse Geschwüre reinigen sich rasch und heilen schön aus, wenn es sich nicht um aufgebrochenen Fungus handelt. Hier ist die Exstirpation nicht zu umgehen. Wo eine Operation stattfinden muß, die Heilung per secundam bedingt, wird die Überhäutung beschleunigt. Bei tuberkulösen Fisteln, die so liegen, daß man den Herd nicht leicht radikal angehen kann, hat uns nach der Exkochleation das Eingießen von Euguform-Glyzerin gute Dienste geleistet. In *kalte Abszesse* haben wir nach der Punktion Euguform-Glyzerin injiziert, einige Male mit gutem Erfolg. Ein paar Mal blieb der Erfolg aus, wie wir es auch beim Jodoform sehen, wenn die Tuberkulose zu allgemein verbreitet ist und der Pat. an

Digitized by Google

universeller Tuberkulose zugrunde geht. In solchen Fällen öffnet sich dann, oft erst nach 14 Tagen, die Punktionsstelle wieder und es bildet sich eine Fistel, ganz wie bei der Jodoformtherapie. Um einerseits die eventuell schädigende Wirkung des Glyzerins zu vermeiden, andererseits zu verhüten, daß durch eine zu große Menge von Euguform, wie beim Tierversuch, Nekrose hervorgerufen werde, haben wir in letzter Zeit nur noch 5%ige Euguform-Ölemulsion angewandt, bis zu 50 g. Wie man bei 10%iger Jodoform-Glyzerinemulsion nicht gern mehr als 50 g anwendet, möchte ich für 5%ige Euguform-Ölemulsion etwa 75 g als Maximaldosis empfehlen.

Das Pulver, rein aufgeblasen, hat eine leicht ätzende Wirkung, so daß man damit vorsichtig sein muß. Granulationen gewöhnlicher Geschwüre werden, wenn man täglich Euguformpulver anwendet, glasig, die Überhäutung geht dann sehr langsam vor sich. . Besser ist daher in solchen Fällen eine 10%ige Salbe. Doch kann man tuberkulöse Geschwüre und auch chronische Unterschenkelgeschwüre, die noch viel sezernieren, ganz gut von Zeit zu Zeit mit Euguform anblasen. Auch bei einem Pat., der wegen Fungus operiert wurde, im Larynx aber tuberkulöse Ulcera hatte, haben wir Einblasungen von Euguform mit günstigem Erfolge gemacht.

Auch bei Verbrennungen und Erfrierungen leistet Euguform gute Dienste, beim zweiten Grade als Salbe, wo es zugleich schmerzlindernd wirkt; beim dritten Grade als Pulver oder Euguformgaze. Wir erzielen dadurch eine vollkommene Mumifikation der abgestorbenen Teile, die sich dann aseptisch (wir sahen nie Temperatursteigerung) abstoßen.

Durch Lösen des Euguform in Alkohol bei Glyzerinzusatz kann man sich leicht Euguformgaze bereiten, die übrigens auch fabriksmäßig[1] hergestellt wird. Bei tuberkulösen Prozessen, nach Entfernung kariöser Herde, bei gespaltenen Kongestivabszessen hat die Schleiertamponade guten Effekt gezeigt.

Daß das Jodoform völlig ersetzt werden könne, glaube ich nicht, doch ist es immer angenehm, einige Ersatzmittel dafür zu kennen. Darum möchte ich zur Nachprüfung dieses Präparates bei geeigneten Fällen in der chirurgischen Praxis auffordern.

Bisherige Publikationen:

Ciesielski, Klinische Untersuchungen über Euguform. Dermatol. Zentralblatt IV. Jahrg. Nr. 6.

Maass, Über Euguform. Deutsche med. Wochenschrift 1901. Nr. 20. Therapeutische Neuigkeiten.

Luxenhofer, Erfahrungen über Euguform. »Die ärztliche Praxis« 1903. Nr. 11.

Max Joseph, Über Euguformum solubile. Deutsche med. Wochenschrift 1904. Nr. 4.

[1] Verbandstofffabrik Paul Hartmann, Heidenheim a. Brenz.

Digitized by Google

1) **K. v. Bardeleben** und **H. Haeckel.** Atlas der topographischen Anatomie des Menschen. 3. völlig umgearbeitete und vermehrte Auflage. Herausgegeben unter Mitwirkung von Dr. Fritz Frohse, mit Beiträgen von Prof. Dr. T. Ziehen.

Jena, Gustav Fischer, 1904.

204 größtenteils mehrfarb. Holzschn., 1 lithogr. Doppeltafel und erläut. Text.

Wir haben in Deutschland mehrere gute Atlanten der topographischen Anatomie, aber wohl nur einen — den hier angezeigten —, von dem in 4 Jahren 3000 Exemplare abgesetzt worden sind und der nun in 3. Auflage im 8.—10. Tausend erscheint. Der Gründe dafür gibt es verschiedene: ein Anatom und ein praktischer Chirurg arbeiten einander in die Hand; infolge davon finden die neuen Fortschritte in der Erkenntnis der Krankheiten und in der chirurgischen Therapie schnell Aufnahme in dem Werke, das somit stets auf der Höhe bleibt. Die erforderlichen Tafeln zeichnet — meist in natürlicher Größe — ein künstlerisch begabter Anatom, und diese Originale werden in vorzüglichen Holzschnitten reproduziert. Reiche, aber stets diskrete Verwendung von Farben dient zum genauen Auseinanderhalten der einzelnen Organe und Gewebe, so daß der Beschauer schnell einen Überblick über das reichlich dargebotene Material gewinnt, der durch die der Tafel beigefügten Bezeichnungen erleichtert wird. Ein kurzer, aber voll ausreichender Text weist auf die Eigentümlichkeiten des daneben stehenden Bildes und die aus ihnen sich ergebenden Wege bei chirurgischen Eingriffen in den betreffenden Körperabschnitten hin.

Was die Neuaufnahmen in dieser 3. Auflage betrifft, so weist Ref. vor allem hin auf eine Anzahl Tafeln über Körpergegenden, die, die Grenzgebiete betreffend, in unseren Tagen ganz besonders von den Chirurgen berücksichtigt werden, sowie auf solche, welche die Sehnenscheiden und Schleimbeutel, namentlich aber auch die Lymphdrüsen und Lymphbahnen übersichtlich darstellen. Obwohl durch solche Neuaufnahmen wie durch Neuzeichnung nicht mehr genügender früherer Abbildungen der Verleger sich große Kosten auferlegt hat, ist der Preis des Werkes nicht erhöht worden.

Richter (Breslau).

---

2) **Moore.** Complications and sequels of prostatectomie.

(Annals of surgery 1904. Nr. 3.)

M. hält die Prostatektomie für eine ernste Operation, die nicht schablonenhaft bei jeder vergrößerten Prostata, sondern nur in ausgewählten Fällen anzuwenden ist. Es kommt nicht so sehr auf das Alter der Pat. wie auf die gesunde Beschaffenheit der Nieren an, da Urämie eine nicht seltene Folge der Operation ist. Eine zweite Gefahr liegt in einer eventuell auftretenden postoperativen Sepsis, welche am besten durch eine gute Drainage der Blase vermieden

Digitized by Google

wird, da sich die dickwandige Balkenblase nicht gut und sicher desinfizieren läßt.

M. bevorzugt die perineale Prostatektomie. Der Schnitt ist nicht zu groß anzulegen, die Blutung muß nicht durch Tamponade, sondern durch sorgfältige Unterbindung der Gefäße gestillt werden; bei der einfachen medianen Schnittführung ist die Blutung geringer, als wenn noch Seitenschnitte hinzugefügt werden. Eine Eröffnung der Harnröhre läßt sich nicht vermeiden, es sollen aber unbedingt die oberen und die Seitenteile derselben unverletzt bleiben. Ebenso hat man eine Verletzung des Mastdarmes zu verhüten, die schon durch einen scharfen Haken des ungeübten Assistenten hervorgerufen werden kann. Die Blase ist sorgfältig auf Steinkonkremente abzusuchen. Die Zerstörung der Samenkanälchen läßt sich leider zurzeit nicht vermeiden, zu hüten hat man sich aber vor einer Verletzung des Blasensphinkters, damit nicht Inkontinenz oder eine Strikturierung eintritt. Die Harnröhre soll durch Catgut wieder bis auf eine für das Drainrohr bestimmte Öffnung geschlossen werden; durch zu starke Tamponade der Wunde wird die Heilung verzögert. Nach drei Wochen ist die Dammwunde bis auf eine kleine Fistel meist geschlossen. Verliert sich die Urinfistel nicht mit der Zeit, so ist eine plastische Nachoperation zu machen. **Herhold** (Altona).

---

3) **W. Stoeckel.** Die Cystoskopie des Gynäkologen.

Leipzig, **Breitkopf & Härtel,** 1904. 320 S. 9 farbige Tafeln, 36 Figuren.

Verf. hat sich bei diesem Buche die Aufgabe gesteckt, der Cystoskopsie unter den Gynäkologen, die sich bisher mit der Methode noch nicht vertraut gemacht haben, Verbreitung zu verschaffen. Diesem Zweck entsprechend hat Verf. vor allen Dingen ein Lehrbuch für Anfänger geschrieben und besonderes Augenmerk auf eine überaus detaillierte und genaue Beschreibung der Technik, die kleinsten Handgriffe eingeschlossen, gerichtet, ohne dabei von den alten, bewährten Methoden irgendwie im wesentlichen abzuweichen; die Angabe eines praktischen und billigen Stativs für das Cystoskop erscheint recht zweckmäßig.

Im klinischen Teile werden die cystoskopischen Befunde bei Blasenentzündungen, Blasengeschwülsten, Fremdkörpern, Fisteln und Verletzungen der Harnwege, bei Harnleiter- und Nierenerkrankungen, bei Erkrankungen der Blasennachbarschaft, nach gynäkologischen Eingriffen, schließlich während der Schwangerschaft, Geburt und Wochenbett geschildert und auf zum Teil recht schön ausgeführten farbigen Tafeln dargestellt. Bei dem beschränkten zur Verfügung stehenden Raume konnte es sich hierbei nur um einen allgemeinen Überblick handeln; trotzdem wird bei der Lektüre dieses Teiles auch der erfahrene Cystoskopiker nicht leer ausgehen; zumal das Kapitel über die Harnfisteln, in dem S. besonders gearbeitet hat, muß hier rühmend hervorgehoben werden. Bei der Beurteilung der Frage

Digitized by Google

der Operabilität des Uteruskarzinoms aus dem cystoskopischen Befunde steht S. erfreulicherlicherweise auf demselben vorsichtig zurückhaltenden, skeptischen Standpunkte, der in einer jüngst aus der Breslauer Frauenklinik erschienenen Arbeit ebenfalls vertreten wurde. **Willi Hirt** (Breslau).

---

4) **Seldowitsch.** Über intraperitoneale Rupturen der Harnblase.

(v. Langenbeck's Archiv Bd. LXXII. Hft. 4.)

Verf. konstatiert, daß mit Unrecht die intraperitonealen Blasenrisse für eine seltene Verletzung gelten, und daß sie wegen ihrer Bedeutung eine umfassendere Besprechung verdienen, als sie von den gangbarsten chirurgischen Lehrbüchern gegeben wird. Die häufigste Ursache der Rupturen sind Kontusionen, welche den unteren Teil der vorderen Bauchwand treffen. Doch gibt es auch Fälle, die durch Sprung auf die Beine, durch Sturz auf Rücken und Gesäß, sowie Hebung großer Lasten entstanden sind. Für den Mechanismus der Ruptur kommt die verschiedenartige Widerstandsfähigkeit der die Blase umgebenden Gewebe, Beckenring, Darm usw. in Betracht. Die häufigste Art der Ruptur ist die intraperitoneale in der Gegend der hinteren oberen Blasenwand. Wahrscheinlich reißt zuerst immer Mucosa und Muscularis, zuletzt erst die Serosa. Doch gibt es auch Fälle, wo letztere intakt bleibt. Die Diagnose, welche in den Anfangsstadien auf den Symptomen der Funktionsstörung der Blase, in den späteren auf dem Zeichen der Peritonitis basiert, ist in manchen Fällen sehr schwer zu stellen, so daß die Verletzung leicht unerkannt bleibt und die Pat. zugrunde gehen.

Zur sicheren Erkenntnis hat man noch die Einführung von Flüssigkeitsmengen in die Blase benutzt, um zu sehen, ob die ganze Menge wieder abfließt oder ein Teil in die Bauchhöhle eindringt. Sicherer ist man der Diagnose, wenn es gelingt, einen eingeführten Katheter unter den Bauchdecken zu fühlen. Wichtig ist auch die Entleerung großer eiweißhaltiger Flüssigkeitsmengen mittels Katheter. Die Entleerung mittelgroßer Mengen entspricht eher extraperitonealen Blasenrupturen. Die Prognose der intraperitonealen Ruptur ist eine ungünstige, besonders wenn der operative Eingriff nicht sehr zeitig erfolgt. Ist die Blasenruptur mit einer Verletzung der Beckenknochen kombiniert, so ist die Aussicht auf Genesung besonders schlecht. Die Behandlung hat in sofortiger Operation, Blasennaht und Tamponade der Bauchhöhle zu bestehen; letztere, falls eine Peritonitis vermutet wird. Meinungsverschiedenheiten bebestehen nur darüber, ob man zuerst eine Sectio alta oder gleich die Laparotomie ausführen soll. Hildebrand's Verfahren, die intraperitoneale Blasenruptur durch Hervorziehen des Organes und Naht des Bauchfelles in eine extraperitoneale zu verwandeln, hält Verf. wegen der technischen Schwierigkeiten und des Zeitverlustes bei den

Digitized by Google

meist stark geschwächten Pat. nicht in allen Fällen für angängig. In Fällen, in denen Verdacht auf Peritonitis vorliegt, soll man den Katheter 8—10 Tage lang liegen lassen, ihn aber täglich wechseln und vor der Neueinführung jedesmal die Harnröhrenöffnung gut waschen, um Komplikation durch Wundinfektion zu vermeiden.

E. Siegel (Frankfurt a. M.).

5) **R. Harrison.** The treatment of stone in the bladder complicated with hypertrophy of the prostate.

(Arch. internat. de chir. 1904. Vol. I. Fasc. 4.)

Die Prostata begünstigt in zweierlei Weise die Bildung und das Wachstum von Blasensteinen. Sie hindert, wenn sie hypertrophisch geworden ist, die Ausstoßung der Steine und bewirkt ferner dadurch, daß sie nicht eine vollständige Entleerung der Blase gestattet, die Bildung neuer Konkremente. Es ist deshalb zweckmäßig, bei Steinrezidiven, die aus diesem Grund entstehen, das Hindernis zugleich mit der Entfernung des Steines zu beseitigen. In fünf bemerkenswerten Fällen hat Verf. mit Erfolg dieses Verfahren angewandt. Er konnte so durch den hohen Blasenschnitt den im höheren Alter (55—80 Jahre) stehenden Pat. eine normale Blasenfunktion wiedergeben.

Die Arbeit ist durch einige interessante Abbildungen illustriert.

Engelmann (Dortmund).

6) **Legueu.** De la pyélonéphrite dans ses rapports avec la puerpéralité.

(Revue française de méd. et de chir. 1904. Nr. 19.)

Die Pyelonephritis im Verlaufe einer Schwangerschaft entwickelt sich gewöhnlich in den letzten Monaten derselben; Kompression des Harnleiters durch die vergrößerte Gebärmutter, Stauung und sekundäre Infektion sind die Ursachen. Meist handelt es sich um Infektion mit Bakterium coli, seltener aufsteigend nach einer latenten Blasenerkrankung, häufiger hämatogen nach einer fieberhaften Erkrankung mit Darmstörungen. Die Pyelonephritis der Schwangeren ist oft lange Zeit latent, mit schleichendem Beginne, tritt in anderen Fällen akut auf. Treten die ersten deutlichen Erscheinungen erst nach der Geburt auf, so kann die Differentialdiagnose gegenüber einer puerperalen Infektion schwierig sein. Die latente Pyelonephritis ohne Fieber zeigt sich gewöhnlich in den letzten Schwangerschaftsmonaten, die akute, fieberhafte dagegen viel früher; nach der Entbindung lassen die Erscheinungen meist nach, jedoch ist die Heilung in der Mehrzahl der Fälle nur eine scheinbare, und es treten später, event. bei erneuter Schwangerschaft, wieder Rückfälle auf. Trotzdem ist die Erkrankung für die Mutter wenig gefährlich (unter 70 Fällen ein Todesfall). Während der Schwangerschaft kommt außer der internen Behandlung eine geeignete Lagerung der Frau,

Digitized by Google

um den zusammengepreßten Harnleiter zu entlasten, in Frage, bei gesunder Blase auch deren systematische Anfüllung und Ausdehnung (Pasteau), um reflektorisch Zusammenziehungen des Nierenbeckens und Harnleiters anzuregen. Die Nephrostomie wurde in acht, die Nephrektomie in drei Fällen ausgeführt. In Fällen mit schwerer Infektion und andauerndem Fieber zieht Verf. die künstliche Frühgeburt bei doppelseitiger Erkrankung der beiderseitigen Nephrostomie vor; ist dagegen die Pyelonephritis einseitig, so ist in den ersten 6—7 Monaten der Schwangerschaft die Nephrostomie am Platze, dagegen beim lebensfähigen und lebenden Kinde auch hier die künstliche Frühgeburt. **Mohr** (Bielefeld).

7) **Thelemann.** Über die Entkapselung der Niere.

(Deutsche med. Wochenschrift 1904. Nr. 15.)

Bei seinen Experimenten an Hunden fand T., daß sich in relativ kurzer Zeit von den bei der Operation zurückgebliebenen Resten der alten Kapsel und den in das Nierenparenchym einstrahlenden Septen um die Fettkapsel eine neue Kapsel bildet. Auf gesundes Nierenparenchym übt die Entkapselung einen nennenswerten schädigenden Einfluß nicht aus. Da sich die Wiederherstellung der Kapsel beim Hund innerhalb von 14 Tagen vollzieht, so ist es fraglich, ob bei dem Menschen eine Dauerheilung erzielt werden kann.

Borchard (Posen).

8) **A. Bocchi.** Per la diagnosi del rene mobile.

(Gazz. degli osped. e delle chin. 1904. Nr. 46.)

Verf. macht auf einige wichtige, wenn auch nicht pathognostische Symptome bei Wanderniere aufmerksam. Hierhin gehört ein morgens auftretender Speichelfluß, ferner ein Schmerz im Brustkorb, der auch in den Arm und zuweilen selbst in das Bein der betreffenden Seite, auf der die Niere beweglich ist, ausstrahlt. Damit ist eine Verringerung der Muskelkraft der betreffenden Seite verbunden.

Zur Tastung der beweglichen Niere übt B. folgendes Verfahren aus: der Kranke macht mehrere tiefe Inspirationen, damit die Niere möglichst tief heruntersteigt. Dann legt B. die Hand in derselben Weise auf, wie es beim Glénard'schen Verfahren geschieht, übt den Druck mit den Fingern indes nicht während der Inspiration, sondern während der tiefsten Exspiration aus und dringt gleichzeitig von oben nach unten in die Tiefe des Abdomens vor. Wenn das in verschiedener Höhe geschieht, so kommt man an einen Punkt, an dem man den Pol der Niere unter dem Finger verschwinden fühlt.

Dreyer (Köln).

9) **Bevan.** Ein weiterer Beitrag zur chirurgischen Behandlung des nicht herabgestiegenen Hodens.

(v. Langenbeck's Archiv Bd. LXXII. Hft. 4.)

Verf. ist der Ansicht, daß man in den meisten Fällen von zurückgehaltenem Hoden Indikationen zur Operation hat. Außer den Gefahren für den Hoden kommt namentlich auch die psychische Depression des Trägers in Betracht. B. ist davon zurückgekommen, bis zur Pubertätszeit mit einem chirurgischen Eingriffe zu warten, da das Herabsteigen bis dahin doch nur bei einem kleinen Teile der Pat. eintritt, und weil es vorteilhafter ist, wenn der Hoden zu dieser Zeit schon im Hodensacke sitzt. Die Operationsmethode des Verf. ist an der Hand von guten und übersichtlichen Abbildungen genau beschrieben. Man spaltet Haut und Fascie des Obliquus externus, dringt durch die Fascie des Cremaster auf den Bauchfellsack vor, in welchem der Hoden liegt, präpariert das Bauchfell quer ab und unterbindet den freigemachten Proc. vaginalis. Der Hoden wird mit dem Peritonealsack umschlossen, mit dem er noch in Verbindung steht, und so wird eine Tunica vaginalis geschaffen. Jetzt wird er aus seinem Lager herausgehoben und es wird sanft an dem freipräparierten Samenstrange gezogen, um ihn so lang als möglich zu dehnen. Bindegewebszüge, welche sich bei diesem Akt anspannen, werden mit der Pinzette zerzupft, so daß nur Vas deferens und Gefäße übrig bleiben. Nachdem man den Hoden in eine stumpf präparierte Höhle im Hodensacke gebracht hat, wird sein Zurückgleiten durch eine an seiner Wurzel angelegte Tabaksbeutelnaht gehindert. Zum Schlusse werden die durchschnittenen Bauchdecken vernäht. Für Fälle, in welchen der Hoden tastbar ist, genügt die Methode, sie reicht aber nicht aus, wenn er tief in der Bauchhöhle gelagert ist. In solchen Fällen liegt das Hindernis an der Spannung der Gefäße, nicht an der des Vas deferens. Bei solcher Lage der Dinge hat B. die Vasa spermatica an zwei Stellen unterbunden und durchtrennt, ohne Ernährungsstörungen des Hodens zu erleben. Die Erklärung dafür gibt der Umstand, daß der Hoden von zwei Arterien ernährt wird, von der aus der Aorta entspringenden Spermatica und von der Arterie des Vas deferens, die von der Vesicalis media oder inferior entspringt. Diese anastomosieren miteinander und sind keine Endarterien, so daß man die eine opfern kann, ohne die Lebensfähigkeit des Hodens zu beeinträchtigen. Bei Durchtrennung der spermatischen Gefäße machte aber das Herabholen des Hodens keine Schwierigkeiten mehr. B. empfiehlt sein Verfahren sehr zur Nachprüfung.

Siegel (Frankfurt a. M.).

---

10) **W. Bogoljubow.** Zur Frage der Anastomosenbildung an den Samenwegen.

(Russ. Archiv für Chirurgie 1904.)

B. hat seine Versuche (vgl. dies Zentralbl. 1903 Nr. 15) fortgesetzt und dieselben günstigen Resultate erzielt. Er hofft, daß die

Digitized by Google

Methoden, insbesondere die »Epididymo-vasostomia«, d. h. die Einpflanzung des Vas deferens in den Rest der zum Teil resezierten Epididymis, in Aufnahme kommen werden, besonders in Fällen, wo infolge Erkrankung des Nebenbodens Azoospermie eingetreten ist.

V. E. Mertens (Breslau).

---

11) **Th. S. Cullen.** Adenomyome des Uterus.

Berlin, **August Hirschwald** 1903. Mit 45 Abbildungen im Texte.
(Beitrag zur Festschrift für Orth.)

C. machte seine Studien an 19 Fällen von Adenomyomen, die unter 700 Fällen von Uterusmyomen überhaupt gefunden wurden.

In der Mehrzahl der Fälle war der Prozeß auf den Uterus beschränkt, und Verf. konnte mehrfach das Eindringen der Uterindrüsen in den myomatösen Muskel feststellen, so daß er für die meisten Fälle der Uterusmyome ihren Ursprung aus der Uterusschleimhaut annimmt und nicht aus dem Wolff'schen Körper. Alle Adenomyome des Uterus, bei denen die Drüsenelemente denen der Uterusschleimhaut gleichen und von einem Stroma umgeben sind, wie es für das die normalen Uterusdrüsen umgebende Stroma charakteristisch ist, verdanken den Ursprung ihrer Drüsenelemente der Uterusschleimhaut oder dem Müller'schen Gange, ganz gleich, ob sie interstitiell, subperitoneal oder intraligamentös, fest oder cystisch sind.

Neck (Chemnitz).

Kleinere Mitteilungen.

(Aus der chirurg. Abteilung der Ev. Diakonissenanstalt Stuttgart.)

Über plastische Wanderlappen.

Von

Prof. Dr. **Steinthal.**

Hautverluste, welche wir der einfachen Vernarbung nicht überlassen wollen, decken wir am einfachsten nach der Methode von Thiersch. Dieselbe ist ohne wesentliche Belästigung für den Pat. leicht und elegant durchzuführen und sie ist in ihren unmittelbaren Erfolgen insofern sehr sicher, als ein Nichtanheilen der Läppchen äußerst selten ist. Aber als reine Epithelbekleidung einer ehemaligen Wundfläche bleiben dieselben stärkeren Zug- und Druckkräften gegenüber stets empfindlich. Besser in dieser Beziehung sind Lappen, welche durch die ganze Dicke der Haut gehen, wie sie zuerst von Jacenko angewandt wurden, und für deren systematischen Gebrauch in unseren Tagen Krause so warm eingetreten ist. Aber ihre Größe ist begrenzt und die Sicherheit ihrer Anheilung steht weit hinter derjenigen der Thiersch'schen Läppchen zurück. Noch unsicherer ist der beabsichtigte Erfolg, wenn man nach dem Vorgange von Hirschberg ungestielte Hautlappen mit dem zugehörigen Unterhautzellgewebe überpflanzen will.

So bleibt uns für den Ersatz von größeren Hautverlusten mit einer allen Anforderungen genügenden Haut nur die Methode der gestielten Hautlappen entweder aus der Nachbarschaft oder aus entfernteren Körperteilen (Maas, Wagner, Bramann u. a.).

Bei der Entnahme des Ersatzlappens von einer entfernteren Stelle kann es manchmal unmöglich sein, denselben sogleich an seinen neuen Bestimmungsort zu

Digitized by Google

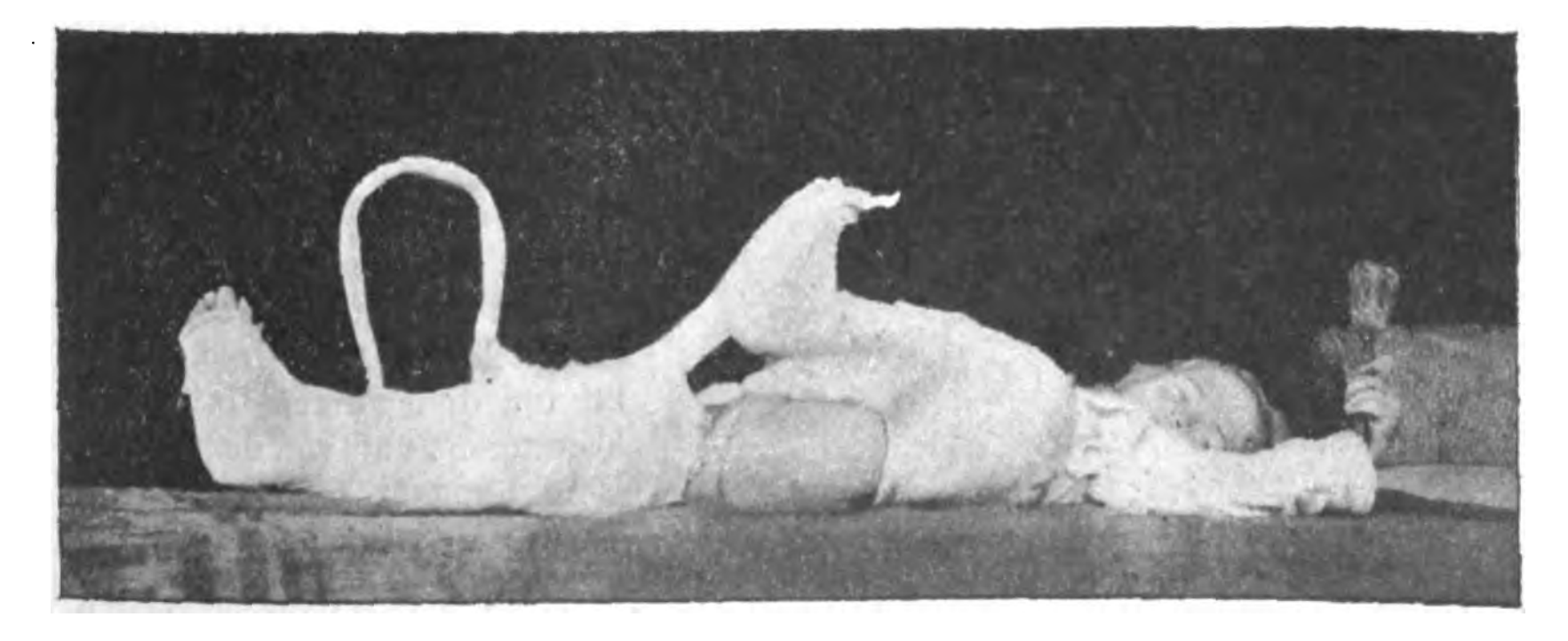
bringen, weil Entnahmestelle und Verpflanzungsstelle sich nicht entsprechend zueinander lagern lassen. Ich habe diese Schwierigkeit zum erstenmal kennen gelernt, als ich vor einigen Jahren gezwungen war, eine Rhinoplastik aus der Brusthaut zu machen. Es wurde in jenem Falle der Brustlappen zunächst am unteren Ende des Vorderarmes eingeheilt, in einem zweiten Akte wurde der Bruststiel durchtrennt und in einem dritten Akte der Brustlappen an die Nasenwurzel überführt. In der Mitteilung dieses Falles (Bruns, Beiträge zur Chirurgie Bd. XXIX p. 485 ff.) glaubte ich darauf hinweisen zu dürfen, daß mit solchen Wanderlappen für gewisse plastische Operationen ein brauchbares Prinzip gegeben sei.

Im folgenden Falle hat es sich mir wenigstens sehr bewährt.

Am 20. September 1900 fand ein 5jähriges Mädchen Aufnahme, das vor 6 Wochen durch Überfahren eine schwere Quetschung des rechten Beines erlitten hatte und nun nach Abstoßen der brandigen Partien einen großen granulierenden Defekt zeigte, der die ganze Kniekehle betraf, sich bis zur Grenze des oberen und mittleren Drittels des Unterschenkels hinab erstreckte und weit um die Peripherie des Unterschenkels herumgriff. Das Kniegelenk stand in leichter Flexionsstellung, welche zunächst in Chloroformnarkose ausgeglichen wurde; dabei rissen die Granulationen in der Kniekehle ein und kamen unter ihnen die Sehnen des M. semitendinosus und M. biceps femoris zum Vorschein.

Eine Deckung dieses großen Defektes mit einfachen Thiersch'schen Läppchen schien durchaus untunlich. Wollte man einer neuen Kontraktur vorbeugen und eine für diese Gegend so notwendige widerstandsfähige Hautbedeckung erhalten, so konnte dies nur mittels eines großen gestielten Lappens erreicht werden, der außer Cutis auch Unterhautzellgewebe zu enthalten hatte. Der nächstliegende Gedanke war, den erforderlichen Ersatz vom anderen Beine zu nehmen. Ich habe so schon einmal den größeren Teil der durch Röntgenbestrahlung verloren gegangen Haut der Fußsohle vom anderen Bein her ersetzt; aber bei der Größe dieses Defektes wäre eine enorme, schwer zu heilende Wunde am linken Bein entstanden. Rätlicher erschien es, die Thoraxhaut zum Ersatz zu benutzen. Aber wie die Defektstelle an der hinteren Peripherie des rechten Beines in entsprechende Verbindung mit dem Thorax setzen? Jede durchprobierte Stellung versagte. So wurde beschlossen, den erforderlichen Lappen aus der linksseitigen Rumpfseite zunächst als Wanderlappen an das linke und von hier in einem zweiten Akt auf das rechte Bein zu bringen.

Fig. 1.



Am 6. Oktober 1901 wurde an der linken seitlichen Brust- und Bauchwand ein rechteckiger Lappen umschnitten, dessen 17 cm breite Basis schräg von hinten oben nach vorn unten verlief, die Höhe betrug 10 cm. Nach seiner Abpräparierung wurde die Wunde durch Nähte möglichst verkleinert, das linke Bein in Hüft- und Kniegelenk stark gebeugt, im Hüftgelenk außerdem etwas nach außen

Digitized by Google

rotiert dem Rumpf entsprechend genähert und nun das freie Ende des abpräparierten Lappens in einen leicht klaffenden Schnitt entlang der inneren Kante der linken Tibia eingenäht. Ein Gipsverband, wie Fig. 1 ihn zeigt, stellte das Bein gegen den Rumpf fest, ein zweiter gefensterter Gipsverband wirkte einer neuen Kontraktur am rechten Bein entgegen. Unter täglichem Verbandwechsel mit Borvaselin heilte der Lappen, ohne daß die forcierte linksseitige Beinstellung das Kind wesentlich störte, ein, so daß am 11. Tage schon die Trennung vorgenommen werden konnte. Dabei ließ sich die Wunde am Rumpfe noch ganz bedeutend verkleinern, so daß nur ein schmaler Wundstreifen übrig blieb, der sich in der Folge rasch vernarbte. Weniger rasch ging die Überpflanzung des vom linken Unterschenkel schürzenförmig herabhängenden Lappens auf das rechte Bein. Der erste Versuch schlug fehl. Die Kleine war mit infizierten Granulationen hereingekommen; so hielten die Nähte zwischen Lappen und Wundfläche des rechten Beines nicht. Erst als gesunde Granulationen sicher da waren, wurde am 2. Januar 1902 ein neuer Versuch unternommen; es erfolgte reaktionslose Einheilung; am 12. Tage wurde der Lappen vom linken Unterschenkel abgetrennt und nach weiteren 5 Tagen allseitig in seinen endgültigen Standort eingenäht. — Am 1. Februar 1902 wurde das Kind mit folgendem Status entlassen: Auf der linken Thoraxseite eine dreizipflige Narbe, deren horizontaler Schenkel von der Medianlinie etwas unterhalb des Schwertfortsatzes in nach oben konkavem Bogen schräg nach aufwärts gegen die Achselhöhle zieht und hier an der 4. Rippe endigt, Länge der Narbe 15 cm. Von dieser Narbe verläuft ein vertikaler Schenkel in einer Länge von 6 cm, entsprechend der Mammillarlinie nach abwärts. Die Narben sind im ganzen lineär, nur neigen sie entsprechend den Stichkanälen zu leichter keloider Entartung. An der Innenseite des linken Unterschenkels verläuft von der Gelenklinie des Kniegelenkes eine 16 cm lange lineäre Narbe nach abwärts. Rechtes Bein: Das Kniegelenk kann aktiv wie passiv sehr gut gebeugt und gestreckt werden, die Flexion erreicht einen Winkel von etwa 50°, die Extension von 170°. In der Kniekehle liegt ein 9 cm langer, 6 cm breiter, dicker Hautlappen, rings umgeben von einer breiteren Narbe, welche im oberen Drittel des Unterschenkels 2 cm breit ist, im mittleren Drittel nahezu zirkulär um den ganzen Unterschenkel herumgeht und von dem spontanen Benarbungsprozeß während der Transplantationsperiode herrührt.

Fig. 2.



Am 3. März 1904 habe ich die Kleine wiedergesehen. Die nebenstehende Photographie zeigt besser wie jede Beschreibung den solid eingeheilten transplantierten Wanderlappen, der mit dem Beine gewachsen ist und dessen beträchtliche Größe aus dem Vergleiche mit der haltenden Assistentenhand ersichtlich ist.

Digitized by Google

So ist es allerdings auf etwas umständliche Weise gelungen, ein von der Verkrüppelung bedrohtes Glied funktionsfähig zu erhalten, und es dürfte sich empfehlen, in ähnlichen Fällen, in denen große Hautverluste durch gestielte Lappen gedeckt werden müssen, in denen aber Entnahmestelle und Verpflanzungsstelle räumlich ungünstig zueinander liegen, sich der plastischen Wanderlappen zu bedienen.

---

12) Freie Vereinigung der Chirurgen Berlins.

139. Sitzung am 9. Mai 1904.

Vorsitzender: Herr F. Krause.

1) Herr Mühsam: Über Röntgendermatitis.

Bei einem Arzte, der seit 1897 mit Röntgenstrahlen gearbeitet hatte, entwickelte sich 1900 eine Dermatitis der Hände; nach einigen Monaten wurden die Nägel brüchig und im März 1901 trat eine Paronychie am linken Zeigefinger auf, derenthalben der Nagel entfernt wurde. Es blieb ein Geschwür zurück, das nicht heilte. Im September 1903 wegen anhaltender Schmerzen Amputation des Zeigefingers (Prof. Sonnenburg) im Mittelgliede; langsame Heilung (9 Wochen).

Mikroskopisch fand sich in dem Geschwür ein Nagelrest erhalten; im übrigen bestand Schwellung des kollagenen Gewebes, basophile Veränderungen (Unna), Endarteriitis obliterans ohne Vakuolenbildung (Demonstration).

M. erläutert die akuten und die chronischen Veränderungen, welche an der Haut nach Einwirkung der Röntgenstrahlen auftreten, besonders bei Ärzten und Technikern; er weist auf die ungünstige Prognose der entwickelten chronischen Veränderungen hin und auf die Machtlosigkeit der Therapie und betont, daß das Hauptgewicht auf die Prophylaxe zu legen ist, für die wir bereits ein reichhaltiges Instrumentarium zur Verfügung haben.

2) Herr Levy-Dohrn: Ein universeller Blenden- und Schutzapparat für das Röntgenverfahren.

Die Grundlage des Apparates bildet eine große Bleikiste mit einer kreisförmigen Öffnung auf der Seite, durch welche die Röntgenstrahlen der in der Kiste eingeschlossenen Röhre herausgeleitet werden; um diese Öffnung befindet sich eine Schiebevorrichtung, um Blenden aller Art, auch die Kompressionsblenden, anzubringen. Kleine Bleiglasfenster ermöglichen die Besichtigung des Rohres, während des Betriebes. Zur Kontrolle der Qualität der Strahlen ist ein verdeckbares Loch angelegt, über das ein Testobjekt geklemmt wird, und zwar so, daß es die seitlichen Strahlen treffen. Die Bleikiste kann trotz ihrer Schwere durch einen besonderen Mechanismus gedreht, seitlich und vertikal verschoben werden. Die Pat. können unter der Kiste auf einem mit Rollen versehenen Untersuchungstisch mühelos hin und her geschoben werden.

3) Herr F. Selberg: Über postoperative Psychosen.

S. spricht im Anschluß an acht im Augusta-Hospital beobachtete Fälle über postoperative Seelenstörungen, die in der deutschen Literatur nur vereinzelt erwähnt sind.

Nach Schilderung der psychischen Krankheitsbilder betont er, daß es sich um echte Psychosen handelte; in den Vordergrund treten dabei Verwirrtheit, Halluzinationen, Beeinträchtigungsideen, Depression und ängstlicher Affekt. Ätiologisch mißt S. der Prädisposition und der Erschöpfung, sowohl der somatischen wie der psychischen, eine entscheidende Rolle zu. Chirurgisch ist die Prognose durch Zwischenfälle, wie Bettflucht usw., getrübt, die Behandlung durch die interkurrente Psychose sehr erschwert; die Psychosen selbst geben, je nach ihrem Charakter, eine verschiedene Prognose. Die Hauptgefahr ist die des Suicidium, wofür S. ein charakteristisches Beispiel erwähnt. Zum Schluß weist er auf die forensische Wichtigkeit hin, die solche Fälle erlangen, wenn Pat. mit querulatorischer Neigung sich durch den Operateur beeinträchtigt glauben.

Digitized by Google

4) Herr Selberg: Zur Entstehung der Fettgewebsnekrose.

Daß die pankreatischen Fettgewebsnekrosen ihre wesentlichste Ursache in der Berührung des Fettes mit Pankreassaft haben, wie schon Hildebrand, Körte u. a. ausgesprochen haben, fand S. bestätigt durch einen Befund, der bei einem 28 Stunden nach einer Gastroduodenostomia lat. verstorbenen Kranken erhoben wurde. Es war während der Operation, die bei dem sehr fetten Kranken technische Schwierigkeiten hatte, etwas Duodenalinhalt auf die abtamponierte Umgebung und das Netz geflossen. Bei der Sektion fanden sich nun entsprechend dieser durch Tamponade von der übrigen Bauchhöhle isolierten Gegend kleine Herde von Fettgewebsnekrose; das Pankreas bot keine Abweichung, die Wunde und das Peritoneum waren von guter Beschaffenheit; der Tod war infolge von Herzschwäche eingetreten. Da eine Verletzung des Pankreas bestimmt nicht erfolgt war, andererseits die Pars desc. duodeni frisches Pankreassekret enthält, so ist eine Erklärung nur in dem obengenannten Sinne möglich.

5) Herr R. F. Müller: Über die schnellende Hand.

Bei einem 10jährigen Knaben hatte sich ein gestieltes, bohnengroßes Fibrom der oberflächlichen Beugesehne des linken 4. Fingers entwickelt, welches bei gestreckter Stellung der Finger unter dem Lig. carpi transversum lag und nicht palpabel war. Die Beugung der Finger und Hand war nur mit besonderer Anstrengung ausführbar und erfolgte mit einem schnappenden Geräusche. Nun war der Tumor proximal vom Lig. carpi transversum zwischen den Sehnen des M. palmaris longus und flexor carpi ulnaris fühlbar. Aktiv konnte der Knabe die Hand nicht öffnen; passiven Streckversuchen setzten die gebeugten Finger einen federnden Widerstand entgegen, dessen Überwindung erleichtert wurde, wenn man den hemmenden Tumor distalwärts unter das Querband drückte, unter dem er dann bei gleichzeitigem Aufschnappen der Hand der Palpation entschwand.

Nach Analogie des »schnellenden Fingers« hat M. das seltene Leiden als »schnellende Hand« bezeichnet.

Die Exstirpation des Gebildes führte zu völliger Heilung mit normaler Funktion.

6) Herr R. F. Müller: Über Duralsarkome.

Kurz hintereinander sind im Augusta-Hospital zwei Fälle von Duralsarkom der Occipitalgegend zur Operation gekommen, die einander außerordentlich ähnlich waren. In beiden Fällen handelte es sich um junge Männer in den zwanziger Jahren, bei denen der Tumor dicht am Torcular Herophili den Schädel durchbrochen hatte. Bei beiden Pat. war die Neubildung von anderer Seite als Atherom aufgefaßt und ein vergeblicher Exstirpationsversuch gemacht worden. Die Operation wurde jedesmal zweizeitig ausgeführt; zunächst Entfernung eines genügend großen Knochenstückes zur Freilegung des Tumors. Blutung und Kollaps der Kranken zwangen zur Unterbrechung des Eingriffes. In einer zweiten Sitzung wurde 5 Tage später die Exstirpation des Tumors zu Ende geführt.

Im ersten Falle gelang die Operation, bei welcher der rechte Sinus transversus doppelt unterbunden und auf eine Länge von etwa 5 cm nebst dem Tumor und einem Stück des Tentorium reseziert werden mußte. Der große Defekt wurde später knöchern gedeckt und zur Heilung gebracht.

Bei dem zweiten Pat. ergab sich zu einer Zeit, als eine Unterbrechung der Operation nicht mehr möglich war, die Notwendigkeit, auch den Sinus transversus der anderen Seite zu unterbinden. Der Kranke starb 4 Tage nach dem Eingriff unter zunehmender Benommenheit, nachdem schon wenige Stunden nach der Operation ein zentrales Skotom aufgetreten war.

An der Hand eines Schemas bespricht Vortr. die Blutzirkulation in den klappenlosen Sinus der Dura mater, welche eine Ableitung des Blutes aus der Vena magna Galeni durch Kollateralbahnen ermöglichen; doch ist deren Querschnitt nicht ausreichend, um die Leistung der doppelseitig unterbundenen Sinus transversi zu übernehmen, so daß verderbliche Folgen unausbleiblich waren.

Während im zweiten Falle das bald nach der Operation nachweisbare zentrale Skotom schnell zur doppelseitigen Amaurose führte, bildete sich im ersten Fall

Digitized by Google

allmählich eine Sehstörung im Sinne einer homonymen Hemianopsie aus, welche anatomisch durch traumatische Erweichung des rechten Occipitalpoles zu erklären ist.

7) Herr F. Krause: Zur Technik der Freilegung des Rückenmarkes.

So große Fortschritte auch die Lokaldiagnose der Rückenmarkstumoren gemacht hat, so läßt sich doch die Segmentdiagnose nicht immer so präzis gestalten, daß der Operateur den Krankheitsherd durch Wegnahme von ein oder zwei Wirbelbögen ohne weiteres frei legen könnte. Zuweilen müssen vier, ja sechs Wirbelbögen reseziert werden. Daß man sie nicht temporär resezieren soll, ist durch die Besprechung in unserer Vereinigung vom Juni 1903 bereits festgelegt worden. Es kommt nun sehr viel darauf an, die Operation in diesem Teile schnell, sicher und schonend auszuführen, um auch dadurch die Gefahren herabzumindern, welche den Eingriffen am Rückenmark anhaften; abgesehen von den Infektionen, welche wir durch peinlichste Asepsis vermeiden müssen, kommen hier plötzliche Todesfälle vor, für welche wir keine andere Erklärung haben als den Chok der Operation. K. hat unter 12 Operationen zwei Todesfälle im Kollaps gehabt. K. erreicht nach Anlegung zweier Doyen'scher Fraiselöcher die Freilegung des Rückenmarkes sehr schnell und schonend durch ein Instrument, das nach dem Prinzip der in die Schädeltrepanation eingeführten Dahlgreen'schen schneidenden Knochenzange gebaut ist. Da das Instrument in großer Tiefe arbeiten muß, sind die Arme des Winkelhebels, welche den Knochen durchschneiden, entsprechend verlängert und abgebogen. Das Instrument wird nach den Angaben K.'s von Windler hergestellt. Um die Blutung aus den Weichteilschnitten braucht man nicht besorgt zu sein. Nach Ausführung des Längsschnittes wird die möglichst rasch auf einer Seite der Processus spinosi gebildete tiefe Muskelwunde fest mit steriler Gazebinde tamponiert und dann die andere Seite in Angriff genommen, die ebenfalls zunächst tamponiert wird. Nach Entfernung der Tamponade ist die Zahl der Gefäße, welche ligiert werden müssen, eine sehr geringe; meist sind Unterbindungen überhaupt nicht nötig. Verletzungen der Dura sind beim Gebrauche des neuen »Laminektoms« nicht vorgekommen. K. hat vom Epistropheus an bis herab zum Kreuzbein operiert und empfiehlt das Instrument auch den Anatomen für die Eröffnung des Wirbelkanales anstelle des bisher gebräuchlichen Rachitoms.

8) Herr F. Krause: Unterkieferplastik.

Da die nach Unterkieferresektionen angelegten zahnärztlichen Prothesen nicht immer einen Ersatz bieten, welcher reizlos ist und ein gutes Kauen ermöglicht, hat K. danach gestrebt, den Defekt plastisch alsbald nach ausgeführter Operation — 4—17 Tage nachher — auszufüllen, und zwar durch Ersatz aus den benachbarten Teilen der intakt gebliebenen Unterkieferhälfte. Er bildet zu diesem Behuf einen Haut-Muskel-Periost-Knochenlappen, dessen periostal-knöchernes Ende — eine 5—7 cm lange, mehr als zentimeterhohe rechtwinklige Knochenspange — dem unteren Rande des Unterkiefers mitsamt den bedeckenden Weichteilen entnommen, und dessen breite Basis aus allen Weichteilen des Halses gebildet und von einem auf der gesunden Seite liegenden, längs verlaufenden Schnitt her abgelöst wird. Dieser Lappen wird in den Defekt hineingeschoben, der Knochen dort durch zwei Silberdrahtnähte an den flottierenden Enden des Unterkiefers fixiert und die Weichteile vernäht. Der Defekt am Halse wird durch Nähte verkleinert, die so angelegt sind, daß sie den Lappen nirgends beteiligen. K. hat diese Plastik fünfmal ausgeführt und bei seinen drei letzten Operationen ausgezeichnete Erfolge erzielt. Seine Versuche, operative Unterkieferdefekte (5—8 cm) auf diese Weise zu decken, liegen 11 Jahre zurück und waren bei den ersten beiden Malen durch Nekrose eines Viertels bis Drittels der eingesetzten Knochenstücke gestört. Bei der jetzt angewandten Technik braucht man partielle Nekrose des knöchernen Anteiles des Lappens nicht zu befürchten. Die Kaufähigkeit und Mundöffnung waren gut.

9) Herr F. Krause: Plastiken im Uretergebiete.

K. bespricht hier die Operationen, welche er bei zwei Fällen ausgeführt hat, von denen der erste eine auf kongenitaler Basis entstandene Hydronephrose, der

Digitized by Google

andere eine auf kongenitaler Verlagerung des unteren Ureterendes basierende Ureter-Vulvafistel darstellte.

Im ersten Falle formte er bei der 22jährigen Kranken aus dem Hydronephrosensacke durch Exzision der ausgesackten, kindskopfgroßen Teile an zwei Stellen, oben und unten vom Ureter, und unmittelbare Naht einen direkt in den Ureter sich fortsetzenden und nach unten spitz zulaufenden Nierenbeckentrichter. Er erzielte einen ausgezeichneten Dauererfolg. Vorstellung der seit 2 Jahren geheilten Pat.

Im zweiten Falle, bei einer 19jährigen, erzielte er, nachdem die Herstellung einer mehr als zentimeterlangen Ureter-Blasenfistel durch Trennung der dünnsten Stelle zwischen Ureter und Blase von der Blase her nach Dilatation der Urethra nur von temporärem Erfolge gewesen war, dauernde Heilung durch Exzision des verirrten paraurethralen Ureterabschnittes und extraperitoneale Implantation des nunmehrigen Ureterstumpfes in die Blase nach Freilegung derselben von einem vaginalen Schnitt (ähnlich dem Schuchardt'schen), wobei der Ureter nach Witzel's Methode der Schrägfistelbildung in die Blasenwand versenkt wurde. Die Operierte hat sich 2 Jahre nach der Plastik verheiratet.

10) Herr Bail: Ein Fall von seltener Hirngeschwulst — Angiom der Piavenen.

B. stellt einen 10jährigen Knaben vor, der im September 1903 wegen Verdachtes auf Tumor cerebri operiert wurde. Der junge Pat. war im Dezember 1902 auf den Hinterkopf gefallen, ohne daß Zeichen von einer Gehirnerschütterung aufgetreten wären; 2 Wochen später traten halbseitige rechtsseitige Krämpfe auf, und bei der Aufnahme zeigte der Knabe die Symptome der Stauungspapille. Bei der Operation (Prof. Krause) fanden sich im Bereiche der linken vorderen Zentralfurche die Piavenen über einer prominierenden, ca. 4 cm im Durchmesser betragenden Hirnpartie stark geschlängelt, prall gefüllt und konfluierend. Diese verdickten Piavenen wurden peripher unterbunden und durchschnitten; bei der Punktion und beim Einschneiden des prolabierenden Hirnteiles bis auf das Hirnmark wurde ein Tumor nicht gefunden. Nach der Operation blieben die Krämpfe aus, die Stauungspapille verschwand, zurück blieb nur die schon vor der Operation bestehende Schwäche und teilweise Bewegungsstörung der rechten oberen und unteren Extremität. Die Intelligenz des Knaben hatte durch die Operation nicht gelitten.

Der Fall wurde dem Befund und Verlaufe nach als beginnendes Angiom der Piavenen gedeutet. **Richard Wolff** (Berlin).

---

13) Congrès français de chirurgie.

(Seizième session, tenue à Paris du 19. au 24. Oct. 1903.)
(Revue de chir. XXIII. ann. Nr. 11.)

Die Darmausschaltung.

H. Hartmann (Paris), Referent, beschränkt sich auf die Technik. Einschnitt in der Mittellinie, in genügender Entfernung vom kranken Herd, Abquetschung der Schlingen, Catgutligatur, Durchtrennung, Einstülpung, laterale Anastomose. Das aborale Ende der ausgeschalteten Schlinge wird am besten zu besonderer Öffnung herausgeleitet. Mehr als 2 m Dünndarm sollen nicht ausgeschaltet, die entstehende Gekröswunde exakt vereinigt werden.

Die Mortalität der Darmausschaltung beläuft sich auf 13,8 bis 15,38%.

Die Indikationen sind bekannt. Die Ausschaltung ist nur da am Platze, wo Resektion, lateraler Verschluß oder Anastomose nicht möglich oder unzureichend sind.

Diskussion. E. Doyen (Paris) ist grundsätzlicher Gegner der Darmausschaltung; die Enteroanastomose genüge vollständig zur Ableitung des Darminhaltes von der erkrankten Stelle. Ebenso entschieden spricht er sich gegen die mediane Laparotomie in solchen Fällen aus; er umschneide die Fistel und klemme sie ab; dann sei die Gefahr der Infektion des Peritoneums beseitigt.

Digitized by Google

Monprofit (Angers) hat bei vier von seinen elf Darmausschaltungen das aborale Ende der außer Kurs gesetzten Schlinge zur Vermeidung der kutanen Fistel in das Colon sigmoid. eingenäht — mit bestem Erfolge. Wo nach Resektion großer Darmgeschwülste die Gefahr besteht, daß wieder Darmverschluß durch Rezidiv eintreten könnte, empfiehlt er die Kombination mit Exklusion.

Roux (Lausanne) verfügt über nicht weniger als 48 Darmausschaltungen — mit 6 Todesfällen. 19 wurden wegen Karzinom, 11 wegen Appendicitis mit Fisteln oder großen Exsudaten, 11 wegen Tuberkulose, die übrigen wegen verschiedenartiger Indikationen — chronische Verstopfung, Vesicovaginalfistel, akuter Verschluß — meist unilateral ausgeführt.

Tédenat (Montpellier) hält bei Einpflanzung des Ileum in die Flexur ein Zurücktreten des Darminhaltes für nahezu ausgeschlossen. Er berichtet ferner von einem Falle doppelter Kolonfistel (Öffnung in der Regio pubica und der Vagina) mit Heilung nach Exklusion.

Girard (Bern) hält die Enteroanastomose für ausreichend, wenn die rückläufige Bewegung des Inhaltes durch eine enge Stenose aufgehalten wird. Doch hindert die einseitige Ausschaltung den Rückfluß des Darminhaltes auch im Kolon nicht; sie ist also bilateral auszuführen, besonders bei Anus praeternaturalis. In einem Falle von vorläufiger Ausschaltung wegen Tuberkulose hat G. nach Besserung der lokalen Erkrankung die Radikalexstirpation ausführen können.

Berger (Paris) empfiehlt bei schwer desinfizierbaren Fisteln der Bauchhaut deren Übernähung mittels sterilen wasserdichten Stoffes.

Mauclaire (Paris) erinnert an die kongenitalen Ausschaltungen mit Endigung des Dünndarmes am Nabel oder in der Leiste, sowie die Ausschaltung des Mastdarmes behufs Einpflanzung der Harnleiter bei Blasenatrophie (Ektopie?).

Maire (Vichy) benutzt bei der End-zu-Endvereinigung des Darmes sterile Ringe von »Caneloni«, dicke Makaroni, welche sich im Darm in etwa 40 Minuten auflösen.

Morestin (Paris) findet, man lege zu wenig Gewicht auf die Exklusion als Vorbereitung für die nachfolgende Exstirpation einer vorläufig inoperablen Geschwulst.

Depage (Brüssel) hebt die oft große Schwierigkeit hervor, mit der sich — besonders bei Tuberkulose — zu- und abführende Schlinge erkennen lassen. Bei Erkrankungen des Dickdarmes möge man mediane Einschnitte machen; bei Fisteln wird man jedoch stets erst durch Umschneidung derselben und Bloßlegung bezw. Befreiung der kranken Schlinge deren einfache Verschließung anstreben. Bei Tuberkulose des Dünndarmes mit Fisteln ist es überhaupt verwegen, im voraus den Operationsplan genau vorzeichnen zu wollen; man öffne die Bauchhöhle nahe den Fisteln und richte sich im weiteren Verlaufe je nach dem Befunde.

v. Eiselsberg (Wien) läßt durch H. Haberer eine Statistik über 48 seitliche Anastomosen, 8 einseitige, 14 totale Ausschaltungen zum Vortrag bringen. Im ganzen hat er an diesen Eingriffen 17 (13+1+3) Operierte verloren. Wo das Befinden des Kranken eine länger dauernde Operation nicht gestattet, beschränke man sich auf die Anastomose. Andernfalls ist bei entsprechender Indikation die totale Ausschaltung die beste Methode. Von seinen 14 Operierten sind 7 völlig geheilt.

Chirurgie der Hirngeschwülste.

Duret (Lille), Referent, beschränkt sich im wesentlichen auf die Statistik der Resultate, die bisher bei der Operation von Hirngeschwülsten erreicht wurden, und widmet der Technik eine kurze Besprechung.

Je besser die topographische Diagnose — bei der gelegentlich auch die Durchleuchtung wertvoll sein kann —, je schneller man auf die Geschwulst gelangt, je früher die Diagnose gestellt werden konnte —, desto günstiger sind die Ergebnisse der Operation.

D. konnte 344 Fälle vereinigen mit einer Gesamtsterblichkeit von 18% (gegen 25% v. Bergmann's 1899). Leider ist nicht gesagt, ob jedesmal die Entfernung

Digitized by Google

der Geschwulst vorgenommen wurde. Eine wesentliche Besserung erzielte man für 64%; 60% erhielten das Sehvermögen völlig wieder, 18% teilweise. Von etwa 102 Operierten hat man sichere Nachricht über wesentliche Verlängerung der Lebensdauer, einige scheinen völlig geheilt zu sein.

Die Kraniotomie mit Umschneidung eines großen Lappens ist bei unserem verbesserten Instrumentarium eine relativ schnell ausführbare Operation; die Kraniektomie hat den Nachteil, unbedeckte Hirnpartien zu erzeugen.

214mal wurde wegen Geschwülsten der motorischen Region, 44mal bei frontalem, 34mal bei parietalem, sphenoidalem und okzipitalem Sitz der Geschwulst operiert; 52mal bestanden Kleinhirngeschwülste.

Depage (Brüssel) hält die Operation der Kleinhirngeschwülste für besonders schwer. Er hat eine solche von 280 g — leider ohne Erfolg — entfernt.

Allgemeine Pathologie und Therapie.

Vulpius (Heidelberg). Der Heidelberger Apparat, demonstriert von Klar: Aluminiumschiene mit abnehmbaren Spangen.

Reboul (Nîmes). Verwendung der Silberfolie in der Chirurgie.

Sie ist leicht zu sterilisieren, legt sich gut an und eignet sich ebensowohl zum Schutze frischer Wunden wie zur Behandlung eiternder Flächen — seien es Unterschenkelgeschwüre oder zerfallende Neubildungen. Es verhütet Erytheme und heilt Ekzeme und kann fast einen Monat lang liegen bleiben. Die Verwendung ist einfach und hat bei fünf oberflächlichen Gesichtsepitheliomen gute Übernarbung herbeigeführt.

Thiéry (Paris). Abortivbehandlung der Furunkel durch Injektionen von Sauerstoffgas.

Einfacher Apparat, bestehend aus kleinem (30 Liter haltigem) Stahlresipienten, Gummischlauch und Hohlnadel. Die Einspritzungen werden an den Rändern und in der Mitte der Furunkel vorgenommen. Die Heilung erfolgt in 3—4 Tagen.

Doyen hat noch bessere Erfolge mit seinem Staphylokokkenheilserum erzielt. Injiziert man noch vor der Eiterbildung, verschwinden Staphylokokkeninfiltrate in wenigen Tagen; die reifenden erweichen schnell, die Pfropfen verflüssigen sich, werden bald abgestoßen. In zwei Fällen von Sinusphlebitis hat D. mit seinem Serum Heilung erzielt. Er preist auch seinen prophylaktischen Wert bei infizierten Verletzungen.

Savariand et Deguy (Paris). Zwei neue Fälle von Botryomykose. Nur vom zweiten Falle liegt ein bakteriologisches Untersuchungsergebnis vor, welches keine spezifischen Mikroben, sondern Eiterkokken erkennen ließ. Nach ihnen ist die Bildung gestielter Granulome beim Menschen kein einheitlicher Geschwulsttypus.

Diskussion. Dor (Lyon). Der Botryomyces ist völlig verschieden vom Staph. pyog. aur.; wer den Pferde- und Mauleselbotryomyces nicht kenne, sei auch nicht imstande, die menschliche Botryomykose festzustellen.

Thiéry (Paris) hält das von Savariand beschriebene Granulom für ein Molluskum.

Cazin (Paris) hat in zwei von ihm beobachteten Fällen auch nur die gewöhnlichen Eiterkokken gefunden; demnach komme neben der menschlichen Botryomykose etwas klinisch völlig gleichartiger beim Menschen vor, was nicht als solche anzusprechen ist, so daß die Identifizierung derselben unter einem Namen — Botryomycose humaine — nicht angängig ist.

Savariand schließt sich dem an.

Poncet (Lyon) bleibt bei seiner Anschauung, daß die Botryomykose ein klinisch gut präzisiertes Krankheitsbild sei.

Morestin (Paris). Die auf Lupus entstandenen Krebse.

Von sieben Fällen seiner Praxis, hat er fünf operiert; drei davon sind — trotz z. T. großer Epitheliome — seit längerer Zeit (nicht vor 1901) geheilt; zwei andere noch nicht lange genug beobachtet. Die Resultate sind gut, weil die Neubildungen oberflächlich bleiben und kaum die Drüsen ergreifen.

Digitized by Google

Diskussion. Doyen hat in einer Drüse, die von einer kleinen Mandelulzeration aus infiltriert war, den Mikrokokkus neoformans gefunden.

Delangre (Tournai). Betrachtungen über Paraffinprothesen.

Durch anatomische Präparate glaubt D. beweisen zu können, daß Paraffin von 50 bis 55° Schmelzpunkt das sicherste und gefahrloseste sei und die besten Dauererfolge gebe. Zur Vermeidung entstellender Prothesen empfiehlt D. 1) kleine Mengen in mehreren Sitzungen zu injizieren, 2) die Modellierung der Grenzen einem Assistenten anzuvertrauen, 3) einen Stützapparat aus Vulkanit anzulegen. Störende Paraffinknollen solle man durch Elektrolyse oder direkte Exzision beseitigen. Zur Ausfüllung von Hohlräumen hat D. sich nach vorherigen Versuchen an Meerschweinchen einer Mischung von 1 Jodoform zu 3 Paraffin mit Erfolg bedient.

van Stockum (Rotterdam). Eine spezielle Behandlungsmethode von Unfallverletzungen, besonders offenen Brüchen.

Die Wunde wird mit sterilisiertem Perubalsam ausgefüllt, wobei man Sorge trägt, daß er in alle Winkel derselben gelange, dann verbunden. Von 90 so behandelten Frakturen eiterten nur drei, und nur bei einer erwies die Amputation sich nötig wegen Gasphlegmone.

Poncet (Lyon). Ankylosierender tuberkulöser Rheumatismus.

Unter den ankylosierenden rheumatischen Gelenkentzündungen stehen die tuberkulösen obenan; sie sind analoge Prozesse, wie die sklerosierende chronische Lungentuberkulose, die adhäsive Pleuritis u. ä.

Coudray (Paris). Akute und chronische tuberkulöse Polyarthritiden.

Eine Anzahl sehr heftiger Polyarthritisfälle, von denen einer sogar hoch fieberte, glaubt C. deshalb als tuberkulöse ansprechen zu sollen, weil ihrer drei in Tumor albus übergingen. Die Poncet'sche Bezeichnung Rheumatismus tuberc. hält er für unzweckmäßig, weil P. doch gerade die tuberkulösen Polyarthritiden von den rheumatischen trennen will.

Calot (Berck sur mer). Über Tumor albus.

Die Resektion ist zu verwerfen, ebenso langdauernde Immobilisierung. C. macht Injektionen mit Pankreatin, Naphtholkampfer usw. alle 3—4 Tage und legt für etwa einen Monat festen Verband an. Diese Zeit genügt zur Ausheilung der Herde; aber die Bewegungsmöglichkeit bleibt erhalten. Nach etwa 6—8 Wochen läßt C. mit Bewegung beginnen.

Er zieht die ambulante Behandlung der im Spitale vor, weil hier die Zeit nicht ausreicht zu einer intensiven Beschäftigung mit solchen Kranken; und selbst dieser wird nicht immer der ideale Erfolg gelingen.

Zur Erhaltung der Beweglichkeit eignen sich nur ganz frische Erkrankungen, jedenfalls nicht mehr solche, wo bereits falsche Stellungen eingetreten sind. Die besten Aussichten für Heilung mit Beweglichkeit bieten Ellbogen und Fußgelenk.

Meucière (Reims). Erzielung chirurgischer Gelenkankylose durch aseptische Eiterung — Phénoarthrodèse.

Die einfache aseptische Arthrodese reicht oft nicht aus zur Herstellung einer Ankylose; wie diese natürlich durch Entzündung entstehe, müsse auch die Operation sich eine — freilich aseptische — zu nutze machen; dies erreicht man durch Ätzen der Wundflächen nach Abtragung des Knorpels. M. zieht allen Caustika die reine Karbolsäure mit nachfolgender Alkoholwaschung (von Phelps zuerst empfohlen! Ref.) vor und hat bei je einer Arthrodese im Fuß- und Kniegelenk, sowie zwei tuberkulösen Kniegelenken gute Erfolge erzielt.

Kopf und Gesicht.

Barette (Caen). Einige Fälle von Verletzung des Schädels und Gehirns.

B. berichtet über sechs Schädelbrüche, 3mal mit Bruch des Felsenbeines, zwei Schußverletzungen, vier Gehirnerschütterungen. Drei Fälle der ersten Gruppe mußten operativ behandelt werden; einer — der spätest Operierte — starb.

Digitized by Google

Villar (Bordeaux). 1) Epidurale Pseudocysten nach alten Schädeltraumen.

Sie sind bisher selten — etwa 4mal — beschrieben und vielleicht Folgezustände von Hämatomen, Pachymeningitiden oder Splitterreizung. Die teils motorischen, teils psychischen Reizerscheinungen treten relativ spät auf. 4mal erzielte die ausgeführte Operation Heilung.

2) Epitheliom der Stirnhaut mit Perforation des Stirnbeines.

Die ausgedehnte Neubildung hatte den rechten äußeren Orbitalrand, die Wand des rechten Sinus frontalis zerstört und war sogar in den linken hineingewachsen. Es schien alles gut zu gehen; dann bekam der Operierte eine Lungenentzündung, an der er starb.

Reboul (Nîmes). Meningoenkephalokele der hinteren Fontanelle.

Heilung durch Operation. 3monatiges Kind mit nußgroßer Enkephalokele, die nach einem Sturze sich dunkel färbte und schnell vergrößerte. Die Operation bietet nichts Besonderes: Abklemmung des Stieles, Catgutnaht der Dura, Hautnaht mit Fil de Florence. Reaktionslose Heilung. Vorzügliche Hirnfunktion des jetzt 3 Jahre alten Kindes.

Paul Delbet (Paris). Jackson'sche Epilepsie nach Trauma.

Dies fand 1884 statt. 3 Jahre später begannen die epileptischen Anfälle. 1903 mußte, weil diese sich häuften, zur breiten Eröffnung des Schädels geschritten werden, wobei eine meningitisch erkrankte Zone entfernt werden konnte. Heilung. D. stellte nun 300 Fälle traumatischer Epilepsie zusammen und kommt aus der Durchsicht derselben zu folgenden Schlüssen:

1) Ist die Diagnose traumatische Jackson'sche Epilepsie nach Ausschluß luetischer Erkrankung und traumatischer Neurose gesichert, trepaniere man baldigst. 2) Die Trepanation ist selbst bei sehr alten und schweren Fällen gerechtfertigt. 3) An Stellen deutlicher Impression ist in erster Reihe anzugreifen, verdickter und eingedrückter Knochen aufzuheben. Die Inzision der Dura ist nicht absolut erforderlich, aber wünschenswert. 4) Bei mangelnder Depression und Unsicherheit der Lokalisation lege man das Gehirn nach Bildung großen osteoplastischen Lappens frei. Die vorbereitenden Trepanöffnungen sind ebenso viel Ventile, der deckende Lappen schützt vor späterhin auftretender Epilepsie. 5) 6) u. 7) Entzündliche Partien der Rinde sollen entfernt, das Gehirn nur dann berührt werden, wenn die oberflächlichen Schichten gar nichts Krankhaftes erkennen lassen. Bei entzündlichen Prozessen ist die Aussicht auf Heilung größer als bei degenerativen. 8) Wo eine erste Trepanation keine Heilung erzielt, kann eine zweite und dritte sie noch bringen.

Morestin (Paris). Operationstechnik des Lippenkrebses und der nachfolgenden Plastik.

M. führt die zahlreichen Rezidive auf die Zaghaftigkeit der Operateure zurück, die zu wenig Lippe und keine Drüsen entfernten. Er begnügt sich nie mit dem einfachen V-Schnitt, sondern entfernt fast die ganze Unterlippe. Bei der Wiederherstellung der Mundöffnung verfährt er nach Carger und bedient sich der Oberlippe, oder wenn die Neubildung an der Kommissur saß, der gesunden Wange, die unterminiert und herübergezogen wird. Am Kiefer haftende Rezidive verlangen die Resektion mit sofortiger Einlegung von Prothesen.

Jacques (Nancy). Idealbehandlung der chronisch eitrigen Sinusitis frontalis.

In 9 Fällen hat J. sich mit gutem Erfolge seines Verfahrens bedient, welches im wesentlichen in der Abtragung des Orbitaldaches, soweit es als Boden des Sin. front. in Frage kommt, und des Siebbeines besteht, der Vorteil besteht in der leichten Drainage und der Zugänglichkeit der oberen Sinuswände.

Diskussion. Sébileau (Paris) rügt am Jacques'schen Verfahren, daß man bei kleinem Sinus front. diesen verfehlen und in das Gehirn gelangen, bei ausgedehntem Sinus aber nicht den ganzen Boden entfernen, und somit nicht radikal vorgehen kann. Er bleibt bei der Kimt'schen frontalen Eröffnung.

Digitized by Google

Moure (Bordeaux). Einige Fälle von Cellulae aberrantes.

Zunächst erinnert M. an einen tödlich verlaufenen Fall von Aufmeißelung, wo zuerst alles glatt verlief, dann Meningitis eintrat; in der Nähe des Sinus war eine isolierte eiterhaltige Zelle übersehen worden; solche gibt es aber noch in der Tiefe des Proc. mastoideus. Bei völliger Stenose des Mastoideus hat es keinen Zweck, danach zu suchen, wohl aber bei zellreicher Anlage des Proc. mast.

Suarez de Mendoza (Paris). Bemerkungen zur Behandlung des Schielens.

Vortr. tritt für die Zurücksetzung der Muskeln bei Abweichungen von mehr als 25° ein gegenüber den jetzt so üblichen Vorziehungen, die längere Zeit zur Heilung brauchen. Auch die Wiederherstellung der Funktion geht leichter und rascher von statten bei bloßer Zurücksetzung. **Christel** (Metz).

(Fortsetzung folgt.)

---

14) **L. Brunton.** On a case of staphylococcic infection.

(St. Bartholomew's hospital reports 1903.)

B. bespricht einen Fall von chronisch verlaufender Staphylokokkeninfektion, der ihn selber betroffen hat. Sie war von einer winzigen Pustel am Finger ausgegangen. Größere Eiterpusteln an verschiedenen Stellen des Körpers folgten, alle ausgezeichnet durch sehr große Schmerzhaftigkeit, die durch lokale Applikation von doppeltkohlensaurem Natron erfolgreich bekämpft wurde. Verf. empfiehlt diese Applikationen warm auf Grund weiterer Erfolge in anderen Fällen. — Es folgten ein periurethraler Abszeß, einer am Oberschenkel, dann vier intraperitoneale Abszesse und endlich Infiltrate am Oberarme. Nach vielfachen Inzisionen erfolgte etwa nach Jahresfrist Heilung. **Lengemann** (Bremen).

15) **A. Jenckel.** Beitrag zur Kenntnis der Rotzinfektion beim Menschen.

(Deutsche Zeitschrift für Chirurgie Bd. LXXII. p. 130.)

Eine Beobachtung aus der Göttinger Klinik, welche beweist, daß gelegentlich ein akuter Rotz genau wie eine gewöhnliche Wundinfektion sich vollkommen lokalisieren und unter gleichen Erscheinungen zur Ausheilung gelangen kann. Ein Wärter des pathologischen Institutes hatte mit den Präparaten einer wegen akuten Rotzes sezierten Leiche hantiert, obwohl er mehrere Fingerwunden hatte. 7 Tage später Erkrankung mit Schmerzen in Hand und Vorderarm, sowie an Lymphangitis. Es folgte eine akute Abszedierung der Kubitaldrüsen, die poliklinisch inzidiert und nachbehandelt wurde. Da der Mann unverhältnismäßig stark angegriffen war und der verdächtigen Anamnese wegen wurde der Eiter bakteriologisch untersucht, wobei sich Rotzbazillen fanden. Pat. wurde nunmehr in die Klinik aufgenommen, wo unter sorgfältiger Schonung und täglichen feuchten Verbänden mit essigsaurer Tonerde langsame, doch völlige Heilung erfolgte. Im ganzen dauerte die Erkrankung vom 22. März 1900 bis 5. Mai 1900. Da der Mann bis jetzt — also 4 Jahre lang — gesund geblieben ist, ist endgültige Ausheilung der Infektion wohl anzunehmen.

Einen ähnlichen Fall konnte J. in der Literatur nicht finden.

Meinhard Schmidt (Cuxhaven).

16) **J. H. Wright.** Protozoa in a case of tropical ulcer (Aleppo Boil).

(Journ. of cutan. diseases 1904. Januar.)

Nach einer kurzen Schilderung der klinischen Erscheinungsform der Aleppobeule und einer Besprechung der bisherigen wesentlichen Arbeiten von Cunningham, Firth und Riehl, nach denen zweifellos die Ätiologie dieser eigenartigen Erkrankung nicht sicher gestellt ist, berichtet Verf. über einen eigenen, sehr genau beobachteten Fall. Es handelt sichum ein 9jähriges Mädchen, welches die Eruption

Digitized by Google

in einem festen, zirkelrunden, erhabenen Flecke, schwärzlich und mit Schorf bedeckt von ungefähr 12 mm Durchmesser in der linken Backe zeigte. In allen Präparaten fand Verf. in sehr großer Anzahl jene häufig beschriebenen runden und scharf gezeichneten Körperchen, deren Klassifikation im System ebenso wenig genau festzustehen scheint, wie ihre Morphologie. Verf. ist geneigt, sie aus manchen Besonderheiten doch für spezifisch charakterisiert zu halten und gibt diesen Mikroorganismen auch gleich einen besonderen Namen: Helkosoma tropicum (Helkos = das Geschwür). Subkutane Impfungen und Schröpfimpfungen bei Kaninchen negativ, ebenso Kulturen in Menschenblut negativ. Die Einzelheiten sind im Originale nachzusehen; auch hier veranschaulichen wenigstens zahlreiche gute und klare Illustrationen in photographischer Reproduktion die Auffassung des Autors. **Harttung** (Breslau).

17) **Krönlein. Klinische Nachträge.**

(Beiträge zur klin. Chirurgie Bd. XLI. Hft. 1.)

Verf. berichtet über die Resultate von Nachuntersuchungen bei einer Reihe früher schon veröffentlichter Fälle. Dieselben betreffen:

1) Die erste konservierende Myomektomie mit vollkommener Erhaltung der sexuellen Funktionen. Beobachtungszeit: 15 Jahre.

2) Die längste bis jetzt festgestellte Dauerheilung nach einer wegen Nierenkrebs ausgeführten Nephrektomie. Beobachtungszeit: 18 Jahre 7 Monate.

3) Eine weitere Dauerheilung nach einer wegen Nierenkrebs ausgeführten Nephrektomie. Beobachtungszeit: 4 Jahre 5 Monate.

4) Eine Dauerheilung nach der Exstirpation einer enormen polycystischen Nierengeschwulst. Beobachtungszeit: $5^1/_4$ Jahre.

5) Ein primäres, myelogenes Plattenepithelkarzinom der Ulna. Beobachtungszeit: $6^3/_4$ Jahre.

6) Eine Dauerheilung nach der Exstirpation eines residivierenden Kehlkopfkarzinoms. Beobachtungszeit: 14 Jahre. **Blauel** (Tübingen).

18) **Villemin. Traitement de l'hypospadias balanique et pénien.**

(Tribune méd. 1904. Nr. 11.)

In 18 Fällen wandte Verf. das Beck'sche Verfahren an, und zwar 17mal mit vollem Erfolge, während einmal bei einem 15 Monat alten Kinde die Nähte nicht hielten. Aus diesem Grunde rät Verf., nicht unter 4 Jahren zu operieren. Er rühmt dem Verfahren als Vorteile nach, daß die Operation in einer Sitzung ausgeführt werden kann, kein Dauerkatheter nötig ist, desgleichen später keine Sondenbehandlung, da sich keine Narben bilden können, endlich, daß die Methode am meisten natürliche Verhältnisse und deshalb gute Funktion schafft.

Coste (Straßburg i. E.).

19) **Momo. La stenosi uretrale traumatica nella legga degli infortuni sul lavoro.**

(Gazz. degli ospedali e delle clin. 1904. Nr. 37.)

An der Hand eines Falles von schwerer traumatischer Striktur der hinteren Harnröhre erörtert Verf. die Frage der Herabsetzung der Arbeitsfähigkeit durch dieselbe. Die Behinderungen in psychischer und körperlicher Hinsicht, die als Folge der Miktions- und Ejakulationsbeschwerden auftreten, sowie die hier zwar nicht eingetretenen, aber jederzeit möglichen schweren Folgezustände im uropoetischen Apparat, endlich die schwere und nur auf operativem Wege erreichbare Heilbarkeit bestimmen ihn zu einer Schätzung des Verlustes von $^2/_5$ der Arbeitsfähigkeit, worauf dem Arbeiter auch vom Gericht 40% der Rente zugebilligt wurden.

Dreyer (Köln).

20) **Schmidt. Ureteral injection of oil followed by the spontaneous passing of an ureteral stone.**

(Journ. of the amer. med. assoc. 1904. März 12.)

Der Stein war skiagraphisch nachgewiesen. Aus anderen Gründen wurde mit dem Harnleiterkatheter aus dem erkrankten Harnleiter Urin entnommen, nachher

Digitized by Google

12 ccm steriles Öl (Albolene) injiziert. Darauf Steigerung der Schmerzen und am zweiten Tage spontaner Abgang des etwa bohnengroßen Steines.

Trapp (Bückeburg).

21) **B. Gallaudet.** Traumatic pyelo-paranephric cyst.

(Med. news 1904. März 5.)

Ein 12jähriger Knabe wurde beim Schneeschippen mit dem Stiel einer Schaufel gegen den Bauch gestoßen. Er mußte einige Tage zu Bett liegen und litt seitdem an fortdauernden leichten Schmerzen in der rechten Bauchseite. 3 Jahre später glitt er bei dem Versuche, das Dach eines Schuppens zu erklettern, aus und schlug mit dem Unterleib auf die Dachkante auf. Erbrechen, blutiger Urin 5 Tage lang. Nach 2 Wochen Spitalaufnahme. Man fand eine Schwellung der rechten Lendengegend, die allmählich zunahm. Eine Inzision entleerte $^3/_4$ Liter blutiger Flüssigkeit. Es resultierte eine Fistel, aus der dauernd Urin floß. 5 Monate darauf sah G. den Knaben zuerst und beobachtete eine Reihe von intensiven Fieberanfällen, verbunden mit Delirien, Schmerzen und Aufhören der Urinsekretion aus der Fistel. Operation: Freilegung einer Cyste mit dicker, mit der Umgebung fest verwachsener Wandung. Die Cyste gehörte dem paranephritischen Gewebe an, ging aber in die Niere über und begriff das Nierenbecken in sich. Eine in den Harnleiter geführte Sonde stieß nach 2 Zoll auf Widerstand. Nephrektomie. Die Niere zeigte sich durchsetzt von zahlreichen kleinsten Abszessen. Die Wunde schloß sich erst, nachdem durch eine Nachoperation der Rest der Cystenwand entfernt worden war. Heilung.

Kleinschmidt (Charlottenburg).

22) **D. Newman.** Three cases of reno-renal reflex pain.

(Lancet 1904. April 23.)

Verf. erklärt die reflektorischen Nierenkoliken auf der gesunden Seite bei ausschließlicher Erkrankung der anderen Niere nicht für selten. Zu einigen aus der englischen Literatur angeführten Fällen fügt er drei neue eigene Beobachtungen hinzu, wo die Schmerzanfälle jedesmal nur auf der gesunden Seite bestanden. Zweimal handelte es sich um Steine, einmal um Pyelonephritis. Cystoskopie, Harnleiterkatheterismus und besonders die Röntgenphotographie sind daher nach Verf. die souveränen Hilfsmittel der Diagnostik bei Nierenkoliken; mit ihrer Hilfe vermochte Verf. in allen drei Fällen den Krankheitsprozeß an der richtigen Seite zu lokalisieren und zu beseitigen. **H. Ebbinghaus** (Berlin).

23) **Roussy.** Traitement de l'orchite blennorrhagique aiguë par l'injection épidurale de cocaine.

(Tribune méd. 1904. Nr. 2.)

Bei gonorrhoischer Epididymitis injizierte Verf. in 34 Fällen 3 ccm einer 1%igen Kokainlösung in den Lendenwirbelsäulenkanal. Es hörten in 23 Fällen nach einmaliger Injektion die Schmerzen sofort auf, und zwar innerhalb einer Stunde, 4mal nach längerer Zeit, ohne wiederzukehren. 6mal kehrten die Schmerzen wieder, 1mal war kein Erfolg zu erzielen. Gleichzeitig sank das Fieber und hob sich das Allgemeinbefinden wesentlich. Vergiftungserscheinungen wurden, abgesehen von einmaligem leichten Erbrechen, nicht beobachtet, so daß R. die Methode empfehlen zu können glaubt. **Coste** (Straßburg i. E.).

24) **Balloch.** Fibromata of the tunica vaginalis.

(Annals of surgery 1904. Nr. 3.)

Bei einem Neger hatte sich ohne festzustellende Veranlassung innerhalb 8 Jahren eine enorme Vergrößerung der rechten Hodensackhälfte entwickelt, so daß der Hodensack bis an die Knie reichte. Nach operativer Eröffnung der rechten Hodensackhöhle zeigte es sich, daß die ganze Tunica vaginalis dieser Seite im Zustande gelatinöser Entartung war, und daß an ihr drei Geschwülste

Digitized by Google

saßen, deren größte 5 Zoll lang und 3 Zoll breit, die beiden anderen 4 Zoll lang und $2^1/_2$ Zoll breit waren. Das Gesamtgewicht der exstirpierten Geschwülste betrug 1644 g. Die degenerierte Tunica, sowie der ebenfalls entartete rechte Hode wurden entfernt. Die mikroskopische Untersuchung ergab, daß die Geschwülste myxomatös und fettig entartete Fibroide waren, und daß die Tunica und der rechte Hode ebenfalls einer fibrös-myxomatösen Degeneration anheimgefallen waren. Die Ätiologie dieser Degeneration ist nach Verf. dunkel; er weist darauf hin, daß die schwarze Rasse zu fibroider Degeneration der Gewebe neige.

Aus der Literatur vermochte B. sieben analoge Fälle zusammenzustellen.

Herhold (Altona).

25) **Pozzi et Bender.** Recherches sur l'état du sang dans les kystes de l'ovaire.

(Société d'obstétrique, de gynécologie et de paediatrie de Paris 1903. Juli.)

Die Blutuntersuchungen wurden an 22 Kranken ausgeführt und ergaben folgendes Resultat:

1) Die Blutuntersuchung gestattet in den meisten Fällen, die gutartige oder bösartige Beschaffenheit einer Eierstockscyste zu erkennen.

2) Wenn man bei normaler Zahl roter Blutkörperchen eine Verhältniszahl der Leukocyten von 6—8000 findet, so handelt es sich um eine gutartige Cyste.

3) Bei normaler Zahl roter Blutkörperchen und mäßiger Leukocytose ist ein bösartiger Charakter einer Cyste nicht sicher zu diagnostizieren.

Eine derartige Leukocytose findet sich häufig bei voluminösen Cysten und ist stets bei vereiterten Cysten vorhanden.

4) Wenn neben einer Verminderung der roten Blutkörperchen eine Leukocytenvermehrung von 12—20000 gefunden wird, ist eine bösartige Degeneration sehr wahrscheinlich. Die Feststellung einer Anämie ist dabei wichtiger als die einer Leukocytose.

Bei diesen Zählungen ist nur die Zählung der roten und weißen Blutkörperchen von Bedeutung, nicht die verschiedenen Arten der weißen Blutzellen. Hinzufügen kann man die Bestimmung des Hämoglobingehaltes.

5) Die Blutuntersuchung kann schließlich wertvolle prognostische Anhaltspunkte geben. So sind zwei Kranke der Verff., die neben einer ausgesprochenen Leukocytose eine beträchtliche Verminderung der roten Blutkörperchen zeigten, bald nach der Operation gestorben, ohne daß eine Infektion Schuld an dem tödlichen Ausgange gewesen ist. Im ersten Falle handelte es sich um eine doppelseitige bösartige Ovarialcyste, im zweiten Fall um ein sehr großes, multilokuläres Kystom ohne bösartige Degeneration. Im letzten Falle hatte aber die Blutuntersuchung den Glauben an eine bösartige Cyste erweckt.

Neck (Chemnitz).

26) **Brohl.** Eine Graviditas tubaria und ein Os penis im Röntgenbilde.

(Fortschritte auf dem Gebiete der Röntgenstrahlen Bd. VII. Hft. 3.)

B. hat bei einem 74jährigen Mann einen Penisknochen beobachtet, welcher, in seiner Hauptmasse rinnenförmig den Corpora cavernosa aufgelagert, mehrere Seitenfortsätze trug. Die beigegebene Tafel zeigt den Knochen in dem nach dem Tod abgetrennten Penis, dessen radiographische Darstellung in ganzer Länge am Lebenden dem Verf. nicht gelungen war; doch ist in der Reproduktion leider keine knöcherne Struktur des Körpers erkennbar. Bezüglich der Genese macht B. Traumen des erigierten Penis verantwortlich.

Matthias (Königsberg i. Pr.).

Originalmitteilungen, Monographien und Separatabdrücke wolle man an *Prof. E. Richter* in Breslau (Kaiser Wilhelmstraße 115), oder an die Verlagshandlung *Breitkopf & Härtel*, einsenden.

Druck und Verlag von Breitkopf & Härtel in Leipzig, Nürnbergerstraße 36/38.

Digitized by Google

Zentralblatt
für
CHIRURGIE

herausgegeben
von

E. von Bergmann, in Berlin, **F. König,** in Berlin, **E. Richter,** in Breslau.

Einunddreifsigster Jahrgang.

Wöchentlich eine Nummer. Preis des Jahrganges 20 Mark, bei halbjähriger Vorauszahlung. Zu beziehen durch alle Buchhandlungen und Postanstalten.

Nr. 26. **Sonnabend, den 2. Juli.** **1904.**

Der erste Verband auf dem Schlachtfelde.

Von

Dr. W. J. van Stockum,

Direktor der chir. Abteilung des Stadtkrankenhauses in Rotterdam.

Trotzdem die antiseptische Wundbehandlung den Verlauf der im Krieg entstandenen Wunden bedeutend verbessert hat, geht noch immer eine beträchtliche Anzahl Verwundeter an eitrigen Infektionen zugrunde. Das erklärt sich daraus, daß zunächst die antiseptische Wundbehandlung auf dem Schlachtfelde kaum kunstgerecht ausgeübt werden kann, während außerdem auch eine kunstgerechte

Digitized by Google

antiseptische Wundbehandlung eitrigen Infektionen vorzubeugen häufig nicht imstande ist.

In meiner Abteilung des hiesigen Krankenhauses werden seit 1900 alle akzidentellen Wunden nach einem Verfahren behandelt, das sich durch hervorragend gute Erfolge und große Bequemlichkeit auszeichnet. Dieses Verfahren eignet sich meines Erachtens in ganz hervorragender Weise für die Wundbehandlung im Krieg und dürfte die schwierige Aufgabe des ersten Verbandes auf dem Schlachtfelde vollkommen zu lösen vermögen. Ich habe dieses Verfahren im Niederländischen Chirurgenverein[1] und auf dem 16. französischen Chirurgenkongreß (1903) besprochen. Während ich für Einzelheiten auf jene Veröffentlichungen verweise, beschränke ich mich hier auf folgendes.

Das Verfahren kommt auf folgendes hinaus: Weder die Wunde noch ihre Umgebung wird mit antiseptischen oder sonstigen Flüssigkeiten gereinigt, sondern es wird sofort eine große Menge Perubalsam in die Wunde gegossen. Sodann wird ein einfacher aufsaugender Druckverband angelegt. Dieser Verband bleibt ca. 20 Tage liegen. Bei offenen Knochenbrüchen empfiehlt sich außerdem Immobilisierung durch Schienen oder Gipsverband. Ist bei einem offenen Knochenbruch die Hautwunde klein, so spritzt man mittels einer sterilisierten Spritze Perubalsam in die Wunde[2].

Als Beispiel mögen hier folgende Zahlen der mit obigem Verfahren behandelten offenen Knochenbrüche angeführt werden (s. Tabelle I).

Tabelle I.

Primäre Amputation	Körperteil	Gesamtzahl	Glatte Heilung	Heilung ohne Eiterung nach Fistelbildg.	Eiterung mit Heilung	Sekundäre Amputation
2	Unterschenkel	58	52	4	1	1
	Unterarm	9	9			
	Oberschenkel	4	3		1	
	Oberarm	6	5		1	
	Becken	2	2			
	Kniescheibe	1	1			
	Fersenbein	2	1	1		
	Unterkiefer	8	5	3		
2	Zusammen:	90	78 (87%)	8[3]	3	1
			86 (95,5%)		4 (4,5%)	

[1] Vgl. Nederl. Tijdschrift voor Geneeskunde 1904. I. Nr. 11.

[2] Das Verfahren wurde in der vorantiseptischen Zeit von meinem Vorgänger, weiland Dr. Jan van der Hoeven, bei komplizierten Frakturen angewandt. Nur die Einspritzung von Balsam bei sog. Durchstechungsfrakturen wurde von mir zugefügt.

[3] Nach Konsolidation wurde ein Fremdkörper (Holz usw.) reaktionslos in der Tiefe gefunden.

Digitized by Google

Zum Vergleiche folgen in Tabelle II einige, den Mitteilungen aus der Bramann'schen (Francke[4]) und Czerny'schen Klinik[5] entnommenen Zahlen; und zwar habe ich von den zuerst erwähnten Fällen nur diejenigen in Rechnung gezogen, die am Tage der Verletzung oder am folgenden Tage zur Behandlung gelangten, während ich bei den Mitteilungen aus der Czerny'schen Klinik nur die offenen Knochenbrüche der unteren Extremität (1897 bis 1902) berücksichtigt habe. Zum Schluß füge ich eine statistische Angabe von Treves[6] hinzu. Dieser legte Schienenverbände an, wobei die Wunde offen gelassen und nur öfters mit Jodoform-Kreolinpulver bestreut wurde.

Tabelle II.

Primäre Amputation	Chirurg und Verfahren	Gesamtzahl	Glatte Heilung	Ohne Eiterung mit zeitl. Fistel geheilt	Eiterung	Sekundäre Amputation	Mißerfolge
?	Treves, Abstinenz	61	49 (80%)	0	7	5	12 (20%)
28 (33%)	Czerny, Antisepsis	56	24 (43%)	0	25	7	32 (57%)
	v. Bramann, Antisepsis	64	50 (70%)	3	7	4[7]	11 (17%)
2	van Stockum, Perubalsam	90	78 (87%)	8	3	1	4 (4,5%)

Aus dem Vergleiche dieser Zahlen geht hervor: 1) daß bei indifferenter Behandlung (Treves) nur in 20% Eiterung auftrat, daß dann aber der Verlauf ganz schlecht war. 2) Daß eine sehr energische antiseptische Behandlung (v. Bramann) ungefähr dasselbe (17%) leisten kann, daß aber sogar in einer Klinik wie der Czerny-schen, trotzdem in 33% primäre Amputation stattfand, dennoch in 57% der übrig gebliebenen Fälle Eiterung auftrat. 3) Daß bei der Behandlung mit Perubalsam nur in 4,5% Eiterung gesehen wurde.

Zum Schluß will ich die Vorzüge der Wundbehandlung mit Perubalsam auf dem Schlachtfelde kurz zusammenfassen:

1) Der Verwundete braucht weder gereinigt noch desinfiziert zu werden.

2) Der Chirurg oder Helfer, der den ersten Verband anlegt, braucht seine Hände nicht zu reinigen oder zu desinfizieren.

3) Ein steriler Verband ist nicht unbedingt notwendig. Jeder aufsaugende Stoff, der einigermaßen elastisch ist, kann in Notfällen angewendet werden: Hemd, wollene Decke, vielleicht Heu.

4) Der erste Verband kann 20 Tage liegen bleiben, wodurch die Nachteile eines Transportes verringert werden.

---

[4] Francke, Über die Behandlung komplizierter Frakturen. v. Langenbeck's Archiv Bd. LXII. p. 660.

[5] Jahresberichte der Heidelberger chirurgischen Klinik. Beiträge zur klin. Chirurgie. Supplement.

[6] Treves, Annals of surgery 1903. — Zentralblatt für Chirurgie 1903. Nr. 20.

[7] Einer dieser 4 starb ohne Amputation.

Digitized by Google

5) Derjenige, der den ersten Verband anlegt, braucht kein Chirurg zu sein.

Wahrscheinlich müssen Schußwunden mit kleiner Eingangs- und Ausgangsöffnung mit Einspritzung von Perubalsam behandelt werden. Eine solche Einspritzung darf nur von einer geübten Hand, und zwar mit einer sterilisierten Spritze vorgenommen werden. Nicht jeder darf das tun. Vielleicht ließe sich eine sterilisierbare metallne Büchse mit ausgezogener Röhre herstellen, in der man den Balsam aufbewahren und aus der man denselben in die Wunde gießen könnte.

---

1) P. Grawitz. Die beim Heilungsprozesse bemerkbaren Verwandtschaften der menschlichen Gewebe.

(Festreden der Universität Greifswald. Nr. 11.)

Greifswald, Jul. Abel, 1904.

In der schönen, wirkungsvollen Festrede geht G. auf die Verwandtschaftsverhältnisse der verschiedenen Zellterritorien im Zellenstaate des Körpers ein, wie sie sich in ihrem Verhalten bei Heilungsprozessen erkennen lassen und wobei gewissermaßen eine Rückbildung der ursprünglichen Differenzierung beobachtet werden kann. Er spricht von der Narbenbildung im allgemeinen, ferner von der Metaplasie des Epithels, dessen verschiedene Spielarten vermöge ihrer näheren Verwandtschaft sich gelegentlich ineinander verwandeln können. Die ideale Neubildung ganzer Gewebskomplexe, wie sie niederen Tieren eigen ist, fehlt dem Menschen fast ganz; dennoch ersetzen sie große Schleimhautdefekte in allen ihren Schichten in erstaunlicher Weise, z. B. im Magendarmkanal oder im Kehlkopf.

Sehr interessant ist G.'s Auffassung der Wertigkeit des Granulationsgewebes bei der Narbenbildung: »Meine persönliche Auffassung ist die, daß nicht nur das Bindegewebe, sondern alle wucherungsfähigen Zellarten überhaupt am Aufbau des Granulationsgewebes beteiligt sind, und daß diese aktive Rolle nicht einmal auf die Reaktion bei einfachen Wunden beschränkt ist, sondern auch bei den komplizierten Gewebsschädigungen, die zu Entzündungen führen, in Geltung tritt.« Auch bei der Narbenbildung im Muskel und Nervengewebe nimmt dies spezifische Gewebe nach G.'s Ansicht aktiven Anteil an der Narbe, und eben dadurch wird es möglich, daß dann später in diesem Narbengewebe Muskelfasern resp. Nervenfasern sich neubilden können.

Bemerkenswerte Verwandtschaftsverhältnisse bestehen ferner zwischen Knochen und Knorpel. Das zeigt sich bei der knöchernen Kallusbildung der knorpeligen Rippen oder durch Auftreten von Knorpelinseln beim Knochenkallus der Diaphysen, wo sonst kein Knorpel anzutreffen ist.

Schmieden (Bonn).

---

2) **Frédéric.** Über die sog. menschliche Botryomykose.

(Deutsche med. Wochenschrift 1904. Nr. 15 u. 16.)

Unter Mitteilung von drei hierher gehörigen Fällen, die genau mikroskopisch und bakteriologisch untersucht sind, bespricht F. die bisherigen Publikationen über die von Poncet und Dor zuerst beschriebene Erkrankung. Seiner Meinung nach kommen einige Wochen bis Monate nach einer vorangegangenen Verletzung beim Menschen an den Fingern und Händen, seltener an anderen Körperstellen, diese eigentümlichen, erbsen- bis nußgroßen weichelastischen, von Epidermis bedeckten Geschwülste vor, die histologisch aus Granulationsgewebe mit reichlichen neugebildeten Blutgefäßen bestehen.

Ob die bakteriologischen Befunde (ein dem Staphylokokkus pyog. aureus ähnlicher Kokkus) charakteristisch sind, ist nicht sicher. Die Prognose ist nach der einzig richtigen Exstirpation absolut gut.

Borchard (Posen.)

---

3) **Poncet** et **Bérard.** A propos du diagnostic clinique de l'actinomycose humaine.

(Lyon méd. 1904. Vol. I. p. 609.)

P. hebt die Schwierigkeit der Differentialdiagnose zwischen Aktinomykose und Hautkarzinom hervor und stellt die unterscheidenden Merkmale in Tabellenform einander gegenüber. Er erwähnt mehrere von ihm operierte Fälle von Geschwülsten der Kiefergegend, die zu Verwechslungen Veranlassung gaben; bei einem mit der Diagnose Epitheliom Operierten blieb es selbst nach der mikroskopischen Untersuchung unklar, ob es sich um Syphilis, Tuberkulose, Krebs oder Aktinomykose handelte. Außerdem kommt bei älteren aktinomykotischen Herden die Umwandlung in Karzinom in seltenen Fällen vor. Rabaioye hat auf P.'s Veranlassung drei derartige Fälle beschrieben. Der Nachweis des Strahlenpilzes bei vorgeschrittener krebsiger Entartung ist oft unmöglich; aber auch bei frischen Fällen einfacher Aktinomykose gelingt er manchmal erst nach monatelanger Beobachtung. Verdächtig auf Aktinomykose sind daher lokale, hartnäckige, rezidivierende Eiterungen, chronische fistulöse Phlegmonen, Holzphlegmonen, welche durch ihre plattenförmige Ausbreitung und Härte den Eindruck einer Geschwulst machen, zumal wenn sie nicht von einem erkrankten Knochen oder Gelenk ausgehen und an den Prädilektionsstellen der Aktinomykose sitzen. Kennzeichnend für Aktinomykose ist immer die Vereinigung der Charaktere einer Geschwulst und einer Entzündung.

Mohr (Bielefeld).

---

4) **H. Küttner.** Die Schußverletzungen in der ärztlichen Praxis.

(Zeitschrift für ärztl. Fortbildung 1904. Nr. 6 u. 7.)

K. weist auf die Zunahme der Friedensschußverletzungen hin, bei deren Behandlung der praktische Arzt in Rücksicht auf die so

Digitized by Google

häufige forensische und Unfallbegutachtung und die jetzt jederzeit und jedenorts erlangbare spezialistisch-chirurgische Hilfe heute eine größere Verantwortung übernehme als in früherer Zeit. Abgesehen von der Bekämpfung der primären und sekundären Blutung, welch letztere nach K.'s Erfahrung besonders bei stark zerfetzten und in der Nähe großer Gefäßstämme verlaufenden Wundkanälen, bei Kieferschüssen und eiternden Schußwunden zu fürchten ist und sich häufig mit kleinen Nachblutungen ankündigt, besteht die wichtigste Aufgabe des Arztes bei allen Schußverletzungen in der Verhütung der Infektion. Hier steht Verf. ganz auf dem Boden der Lehre E. v. Bergmann's, daß die frische Schußverletzung als nicht infiziert angesehen werden kann. Darum ist die Untersuchung einer solchen mit Sonde oder Finger oder das Auswaschen ein schwerer Fehler. Bei kleinen Hautöffnungen beschränkt sich die Behandlung auf die Säuberung der Umgebung und einen aseptischen aufsaugenden Verband mit Gaze oder v. Bruns'scher Wundpaste; Knochen- und Gelenkverletzungen erfordern außerdem eine genügende Immobilisierung. Undurchlässige Verbandstoffe sind, weil sie Sekretstauung begünstigen, streng zu verwerfen. Nur bei großem Ein- oder Ausschuß und ausgedehnten Zertrümmerungen der Weichteile und Knochen wird die Reinigung der Wunde oder gar die primäre Amputation nötig.

Im zweiten Abschnitt bespricht K. die Anwendung dieser Grundsätze auf die Verletzung der einzelnen Organe, die dabei notwendigen besonderen Maßnahmen, die Frage des Transportes und der Entscheidung für häusliche oder Krankenhausbehandlung.

Gutzeit (Neidenburg).

---

5) **Hildebrandt.** Zur Erklärung der Bewegungsvorgänge bei Explosionsschüssen.

(v. Langenbeck's Archiv Bd. LXXII. Hft. 4.)

H. faßt die Ergebnisse seiner Untersuchungen in folgenden Sätzen zusammen: Durchdringt ein Geschoß mit großer Geschwindigkeit einen flüssigen oder feuchten Körper, so schlagen die Teile, welche durch das Geschoß angestoßen und aus ihrer Lage gedrängt werden, denjenigen Weg ein, auf welchem sie den geringsten Hindernissen begegnen. Daher bewegen sie sich zuerst nach dem Schützen auf das dünnere Medium, die Luft, zu, wählen aber die entgegengesetzte Bahn, sobald die Gewebsschicht, welche sich ihrem Fortschreiten nach rückwärts zu entgegenstellt, erheblichere Dimensionen angenommen hat; d. h. sie werden in der Stoßrichtung des Geschosses fortgeschleudert, wenn der Widerstand nach allen Seiten hin annähernd gleich ist. Die Explosionswirkung kommt dadurch zustande, daß das Medium in toto verschoben wird und seine Lage ändert, ohne daß seine einzelnen Teile aus ihrem Zusammenhange gerissen werden. Der Raum, welcher somit durch die plötzliche Verdrängung

Digitized by Google

einer großen Gewebsmasse entstanden ist, stellt für einen Moment ein Vakuum dar, in das alsbald die Luft von außen her mit großer Gewalt hineinstürzt. Je länger der Schußkanal, desto höher ist auch die Luftsäule, welche in ihn eindringt, desto ausgeprägter ihre Wirkung, welche sich in sekundären Einstülpungen an den Rändern der Ein- und Austrittsöffnung des Geschosses äußert und die primären Pressungserscheinungen modifiziert.

E. Siegel (Frankfurt a. M.).

---

6) **A. Schlesinger.** Über Trockensterilisation mittels Formaldehyd.

(v. Langenbeck's Archiv Bd. LXXII. Hft. 4.)

Verf. beschreibt einen Apparat zur Trockensterilisation, in welchen durch Aufgießen von 40%iger Formaldehydlösung auf Kieselgurpastillen Formaldehyd in Gasform abgegeben wird. Die Instrumente müssen absolut trocken in den Apparat eingelegt werden, da sie sonst sofort rosten. Als zuverlässig ist nach angestellten bakteriologischen Versuchen der Apparat anzusehen für die Sterilisation vernickelter Instrumente mit glatten Oberflächen. Zur sicheren Keimfreiheit genügt der Aufenthalt von 3 Stunden im Apparate. Scheren und Schieber müssen aufgeklappt in denselben eingelegt werden. Für Kathetererilisation ist das Verfahren recht brauchbar, namentlich zur Aufbewahrung im keimfreien Zustande. Für Verbandstoffsterilisation ist ein praktischer Wert des Apparates nicht zu konstatieren. Im ganzen ist das Verfahren demnach für alle Zwecke des praktischen Arztes brauchbar, insofern derselbe rasch sicher sterilisierte Instrumente in der Sprechstunde zur Hand haben muß.

E. Siegel (Frankfurt a. M.).

---

7) **Moszkowicz.** Die erhöhte Resistenz des Peritoneums bei der akuten Perityphlitis.

(v. Langenbeck's Archiv Bd. LXXII. Hft. 4.)

Verf. schließt sich der Ansicht der heute noch in der Minderzahl befindlichen Chirurgen an, daß die Lösung von Verklebungen bei der Operation der eitrigen Perityphlitis nicht so große Gefahren biete als man bisher allgemein angenommen hat. Er rät deshalb mit Rehn und Sprengel zum direkten Eingehen in die freie Bauchhöhle auch beim Abszeß um den Wurmfortsatz und hält es auf Grund seiner Erfahrungen für richtig, diesen ohne Rücksicht auf die Eröffnung der Bauchhöhle aufzusuchen und zu entfernen. Die Eröffnung eines Abszesses durch kleinen Schnitt ohne Amputation des Fortsatzes hält er für falsch, da man nie wissen kann, ob nicht ein zweiter Abszeß vorhanden ist, an dem Pat. zugrunde gehen kann. In 19 von 62 Fällen fand M. multiple Abszesse; da die Lage der letzteren bei der Appendicitis eine typische ist, kann die Kenntnis dieser typischen Ausbreitung dazu beitragen, durch Eröffnung aller Eiterherde manche vorgeschrittenen Fälle noch zu retten. Dou-

Digitized by Google

glasabszesse vom Mastdarm oder auf sakralem Wege allein zu eröffnen, hält M. wegen der Multiplizität der Eiterherde für unrichtig. An Abbildungen, welche die voneinander getrennte Lage solcher Abszesse klar darstellen, ist die zweckmäßigere Anwendung des Bauchschnittes erläutert.

Nach Ansicht des Verf. ist die Perityphlitis in den meisten Fällen diffus, begrenzt sich erst später auf einen umschriebenen Abszeß. Die also bei den schweren Appendicitiden meist vorhandene diffuse Peritonitis hat jedoch eine gute Prognose im Gegensatze zu den Aussichten aller übrigen Peritonitiden, die nach Durchbruch eines Organes zustande kommen. Der wichtigste Umstand scheint dabei der zu sein, daß eine verhältnismäßig geringe Menge von Infektionsmaterial in ein Bauchfell geworfen wird, das nicht normal, sondern durch vorherige Diffusion von Giften in einen Reizzustand versetzt worden ist. Das Bauchfell hatte Zeit, sich auf den Überfall mit Infektionsmaterial vorzubereiten, sei es durch die Erzeugung von Gegengiften oder die Vermehrung von Leukocyten. Wenn auch M. nicht von einer Immunität sprechen will, die er nicht nachzuweisen imstande ist, so haben uns doch viele Arbeiten der letzten Jahre gelehrt, daß es eine Art flüchtiger Immunität gibt. Diese Pseudoimmunität sieht M. in dem eben erwähnten Reizzustand, in der erhöhten Resistenz des Bauchfelles gegeben. Um die Gefahr jedoch dauernd zu beseitigen, muß der Wurmfortsatz exstirpiert werden. Der Zustand der erhöhten Resistenz muß dem Bauchfell eine Zeitlang erhalten bleiben, sonst wäre es nicht möglich, daß wir ungestraft noch nach längerer Zeit seit Beginn der Erkrankung Abszesse gegen die freie Bauchhöhle eröffnen können. Diese Tatsache einer erhöhten Widerstandsfähigkeit des Bauchfelles erlaubt uns in der Eröffnung von Eiterherden und in der Entfernung des Wurmfortsatzes mutiger vorzugehen; und da die Schutzkräfte nur mit einer allmählichen Steigerung der Infektion Schritt halten und bei einem geschwächten Individuum zu früh erlahmen können, muß man den Wurmfortsatz als Infektionsquelle zeitig beseitigen. Als Frühsymptom besonders bei schweren Fällen von Appendicitis tritt ein Flüssigkeitserguß auf. Als eine nicht seltene Komplikation führt M. noch die Darmstenose an, welche durch das Bestreben des Organismus, den Abszeß durch Verklebungen abzugrenzen, entsteht.

E. Siegel (Frankfurt a. M.).

---

8) E. M. Corner. Acute infective gangrenous processes (necroses) of the alimentary tract.

(Lancet 1904. Mai 14, 21 u. 28.)

Der ausführlichen Bearbeitung des Themas liegen 456 genau untersuchte Fälle von abdominellen Erkrankungen dieser Kategorie aus dem St. Thomas-Hospital zugrunde, die sich folgendermaßen verteilen: Appendicitis 37%, Darmverschluß 24%, Intussuszeption 15%, Perforation 11%, gynäkologische Erkrankungen 6%, Peritonitis auf

Digitized by Google

unbekannter Basis 2%, Rest 5%. Eine intestinale Nekrose trifft bei 50% der Fälle zu, primär bei Ulzeration jeglicher Lokalisation, Karzinom, Appendicitis und Diverticulitis, als sekundärer Prozeß bei Brucheinklemmung, Volvulus, Intussuszeption, Distensionsgeschwüren usw. Bei der akuten Nekrose handelt es sich um die Aktion septischer Organismen mit sekundären Thrombosen und Hemmungen der Blutzufuhr, bei subakutem oder chronischem Gewebstod um Abnormitäten in der Blutversorgung als primäre Erkrankung; erst sekundär beginnen dann in den mangelhaft ernährten Partien die Mikroorganismen ihre Entfaltung. — Verf. teilt folglich die intestinalen Nekrosen ein in 1) aseptische und 2) septische. Bei der Betrachtung der Blutversorgung des Darmes ergibt sich, daß die Art. mesenterica superior bei weitem die wichtigste ist, da sie allein, ohne Anastomosen, ca. 25 Fuß des Darmes zu versorgen hat. Wenn trotzdem in den Fällen der Literatur bei ihrer Thrombose nicht die ganze Länge dieses Stückes als nekrotisch gefunden wurde, so beweist das, wie die Natur in der Lage ist, je nach dem Grade der Zeit, die man ihr läßt, selbst sehr bedeutende Kollateralkreisläufe zu bilden. Die Symptome der Gefäßembolie resp. Thrombose der Darmarterien werden eingehend besprochen, die Zeit, die in den Fällen der Literatur bis zum Tode verging, schwankte bei später völlig gleich aussehenden Thrombenbildungen zwischen 30 Stunden und 12—20 Tagen; in akuten Fällen bestanden nur Anfänge von Kollateralkreislaufbildung. Diese individuellen Verschiedenheiten scheinen nach Verf. zum Teil auch auf der Pathogenität der Bakterienflora der betreffenden Darmabschnitte zu beruhen. — Interressante Daten enthält die Arbeit weiter über Nekrosen bei Brucheinklemmung. Bei scheinbar noch sehr wohl reponierbarer Darmschlinge stellte sich in 5,8% der Fälle dennoch nachträglich Gangrän ein. Die Nekrosenbildung nach stattgehabter Brucheinklemmung ereignete sich in der Statistik Verf.s am häufigsten am 2.—3. Tage. Insgesamt wurde Gangrän beobachtet in 6,1% der Leisten-, 19,5% der Schenkel- und 25,4% der Nabelbrüche. »Akute infektiöse Nekrose« (Gangrän innerhalb 24 Stunden nach Verf.) ereignete sich in 3% von Gangrän überhaupt, d. h. in nicht 1% aller Brucheinklemmungen. — Äußerst lesenswert ist der Abschnitt über Erkrankungen, bedingt durch Meckel'sches Divertikel, deren Verf. aus der internationalen Literatur 315 Fälle tabellarisch zusammenstellt. Ein Bestehenbleiben dieses Blindsackes findet sich bei 2% aller Menschen. Den wichtigsten Prozentsatz seiner Erkankungen bilden die infolge von Verwachsungen, bei denen ein Ring entsteht, durch welchen die Darmschlingen hindurchschlüpfen und durch Knickungen Darmverschluß hervorrufen können. Diese Verwachsungen (90 Fälle), am meisten nach dem Nabel (23 Fälle) oder nach dem Gekröse zu (40 Fälle), können angeboren oder entzündlichen Ursprunges sein. Nekrosenbildungen und Perforation des Divertikels (meist an der Spitze, wie bei dem Wurmfortsatz) sind in 30 Fällen beschrieben. — Was die

Digitized by Google

bei intestinalen Nekrosen gefundene Bakterienflora angeht, so erachtet Verf. die pyogenen Kokken als die eigentlichen Urheber, die beim längeren Hinziehen des Prozesses meist vom Bakterium coli commune überwuchert werden, so daß sie kaum noch oder schon nicht mehr nachgewiesen werden können. Die Wirkung der Streptokokken und Staphylokokken verhält sich im Darmkanal absolut gleich der an anderen Körperstellen (gangränöse Dermatitis, Stomatitis, Tonsillitis usw.) beobachteten.

Eine Betrachtung zahlreicher Fälle von Darmnekrosen in der Tierpathologie beschließt die beachtenswerte Arbeit.

H. Ebbinghaus (Berlin).

---

9) **Stankiewicz.** Grenzen der Radikaloperation freier Leistenbrüche.

(Gaz. lekarska 1904. Nr. 20 u. 21.)

Es ist eigentlich eine Monographie über die Radikaloperation. Als Gegenanzeige derselben führt Verf. an: Herzfehler, Lungenerkrankungen, allgemeine Kachexie, Nierenentzündung, sehr jugendliches und sehr hohes Alter. Unter den Operationsmethoden hebt er insbesondere die von Bassini und Kocher mit Recht hervor. Bei Gelegenheit der Autopsie eines vor einem Jahre nach Kocher's Methode Operierten fand Verf. den Leistenkanal stark verengt, den verlagerten Bruchsack in Form eines fibrinösen Stranges fest mit der Umgebung verwachsen. Zum Schluß gibt er eine Sterblichkeitsstatistik, welche im steten Abnehmen ist (25% bis zum Jahre 1880; 9,5% nach Kocher im Jahre 1890 und 0% im Jahre 1895; Coley hatte 1901 und 1902 bei 1003 Operationen nur 2 Todesfälle).

Bogdanik (Krakau).

---

10) **Hoche.** La linite plastique.

(Revue méd. 1903. November u. Dezember.)

Die Linitis plastica, die Sklerose der Magenwand, kann die anatomische Folge sehr verschiedener pathologischer Prozesse sein. Mag man nun eine primäre, essentielle, submukös beginnende, ev. angeborene Sklerose oder nur eine sekundäre infolge von Karzinom, chronischem Ödem durch Verlegung von Lymphbahnen, Gastritis chronica, Arteriosklerose usw. anerkennen, praktisch am wichtigsten bleibt immer die Frage, ob ein Karzinom zugrunde liegt oder nicht. Bei den in den letzten Jahren veröffentlichten Fällen wurde meist eine karzinomatöse Infiltration nachgewiesen, so auch in den fünf Fällen des Verf. Bei drei Kranken blieb die diffuse Infiltration auf die Magenwand beschränkt, zweimal waren perigastritische Verwachsungen vorhanden.

Ätiologisch am wichtigsten ist das Magengeschwür, und zwar das vernarbte. Bei der rein fibrösen Linitis geht die submuköse fibröse Hypertrophie von dem entzündlichen Narbengewebe des ehemaligen Geschwürsgrundes aus. Hiermit stimmt der häufige Sitz

Digitized by Google

der Linitis in der Pylorusgegend überein. Ist die Magensklerose die Folge eines infiltrierenden Karzinoms, so kann das Karzinom primär oder infolge eines chronischen Magengeschwüres sich entwickelt haben. In letzterem Falle dringen, wie der mikroskopische Befund in H.'s Fällen ergab, die Krebszellen in die bereits früher vorhandene entzündliche Sklerose ein, und es tritt eine vollkommene Verschmelzung der bindegewebigen und epithelialen Elemente ein. Die entzündliche Sklerose hindert das rasche Vordringen der Krebszellen, und so kommt der chronische Verlauf des Scirrhus zu stande. Seltener scheint sich die Linitis plastica direkt im Anschluß an eine karzinomatöse primäre Entartung der Magenschleimhaut zu entwickeln.

Mohr (Bielefeld.)

---

11) **W. Pasteur.** Note on the value of hot water injections as a substitute for nutrient enemata in the treatment of gastric ulcer.

(Lancet 1904. Mai 21.)

Verf. empfiehlt auf Grund seiner jetzt 1½jährigen Versuche, die bei Magengeschwür bislang allgemein gebräuchlichen Nährklistiere durch einfache Warmwasserklistiere (38°) zu ersetzen. Begonnen wird mit 150 ccm-Klistieren, alle 4—6 Stunden, die nach dem Grade der Kontinenz bis auf 300 ccm gesteigert werden. Irgendwelche Wasser- oder Eisdarreichung auf natürlichem Wege ist unnötig und auch bei der Geschwürsbehandlung absolut zu verwerfen. Die Methode ist einfacher und leistet nach Verf. mindestens ebensoviel wie die rektale Einverleibung von Nährstoffen; die Pat. fühlten sich sehr wohl und hielten sich bis zu 8 Wochen vorzüglich. Nach Verf. wird, wie aus diesen Beobachtungen deutlich hervorgeht, dem Nährwerte der Nährklistiere eine zu hohe Bedeutung zugeschrieben.

H. Ebbinghaus (Berlin).

---

12) **H. Noesske.** Zur Wertschätzung der Jejunostomie nebst Bemerkungen über die Gastroenterostomie.

(Deutsche Zeitschrift für Chirurgie Bd. LXXII. p. 1.)

In der Kieler Klinik, aus welcher die Arbeit hervorgegangen ist, sind 11 Fälle von inoperablem Magenkarzinom der Jejunostomie unterzogen. Wenn auch der therapeutische Gesamterfolg naturgemäß kein sonderlich erfreulicher war, haben sich doch wichtige Gesichtspunkte für eine allgemeine Wertschätzung dieser ja noch wenig beliebten Operation ergeben. Abgesehen davon, daß die Operation in keinem Falle zur unmittelbaren Todesursache geworden ist, bewirkte sie in einigen Fällen, daß die Kranken, welche vorher selbst flüssige Kost zu schlingen und verdauen außer Stande waren, wenige Tage später auch wieder auf natürlichem Wege flüssige und selbst feste Kost in kleineren Portionen nehmen und verdauen konnten. Diese Fähigkeit hielt sich wochenlang und kann nur

Digitized by Google

durch ein Wiederdurchgängigwerden des stenosierten Pylorus infolge seiner zeitweisen völligen Ruhigstellung durch die Fistel erklärt werden, ein Vorgang also, der dem Durchgängigwerden von Dickdarmstenosen nach künstlicher Afterbildung an die Seite zu setzen ist. Daß die Jejunostomie diesen Erfolg herbeizuführen vermag, ist kein geringer Vorzug der Operation, und N. setzt in ausführlicher Weise auseinander, daß dieselbe eine ungleich häufigere Anwendung namentlich im Vergleiche zu der allzu häufig angewandten und mit manchen Mängeln behafteten Gastroenterostomie verdienen dürfte. Nach Anlage einer Magendarmfistel muß nach wie vor zunächst doch der Magen zur Speisenzufuhr benutzt werden; es wird also demselben nicht, wie bei der Jejunostomie, eine absolute Funktionsruhe gewährt; häufig bleiben dann auch die Resultate der Magendarmfistel dürftig oder sind gleich Null, und wenn auch Anfangs das Resultat leidlich war, sind häufig noch nachträglich peptische Magengeschwüre an der Anastomosenöffnung zu fürchten. Allen diesen Übelständen geht die einfache Jejunostomie aus dem Wege, die sich sehr gut nicht nur bei bösartigen Pylorusengen empfiehlt. N. wünscht ihr besonders bei den gutartigen Magenleiden, z. B. Geschwür und Pylorospasmus, eine ausgedehnte Anwendung, sowie beim Duodenalgeschwür. Was die Technik anlangt, so wurde median laparotomiert, das Jejunum etwa 25 cm unterhalb des Duodenums vorgezogen. Auf der konvexen Darmseite 3—4 cm lange Längsschlitzung bis in die Muscularis hinein. Nach Anlegung von 3—4 quer laufenden, durch die etwas gelockerten Serosaränder gehenden feinen Seidenfäden, die zunächst nicht geknotet werden, wird nahe am unteren Ende des Darmschlitzes die Schleimhaut so weit geöffnet, daß ein feiner, ca. 4—5 mm dicker Gummischlauch in den Darm eingeführt werden kann. Derselbe wird gut 10 cm in den abführenden Darmteil versenkt. Dann rasche Knotung der Serosanähte, welche über den Schlauch verlaufen, behufs Versorgung der Darmöffnung, ferner fortlaufende Vernähung der Serosa über dem Schlauche, so daß der letztere in einen von Serosa gebildeten Kanal zu liegen kommt. Befestigung der Serosa an das Peritoneum parietale, Bauchnaht. Zur Nahrung diente ein Brei von Tropon, Butter, Pepton, Eier, Kartoffeln usw., später auch Fleisch, teils mit Spritze, teils mit Irrigator in Portionen von 150—200 ccm 6mal täglich zugeführt. In einem Nachtrag berichtet N., daß neuerdings Helferich das fisteltragende Darmstück nicht in der Medianlinie, sondern am äußeren Rande des linken Rectus in der Bauchwand befestigt hat, wodurch dasselbe eine mehr der Norm entsprechende Lage erhält. Der Bauch wurde zunächst in der Mittellinie geöffnet und von hier aus die richtige Darmschlinge vorgesucht, die dann durch den zweiten angelegten Bauchschnitt am Rectusrande herangezogen wurde.

Meinhard Schmidt (Cuxhaven).

Digitized by Google

13) **A. v. Genersich.** Über Unterbindung des Darmes. Experimentelle Studie.

(Beiträge zur klin. Chirurgie Bd. XLI. Hft. 1.)

Die Versuche, welche Verf. an 16 Hunden und 6 Enten anstellte, bilden eine Ergänzung zu der gemeinsam mit K. Borszéki veröffentlichten Arbeit des Verf.: »Beiträge zur Lokaldiagnose der inneren Darmokklusionen und zur Frage der Autointoxikation« (Beiträge zur klin. Chirurgie Bd. XXXV). Sie bezwecken, die näheren Vorgänge festzustellen, welche sich beim Verschluß des Darmes durch Unterbindung abspielen, sowie das Verhalten der einzelnen Schichten des Darmes zu untersuchen.

Von den 16 Hunden starben 6, und zwar drei an Peritonitis, einer an Gangrän des Darmes, zwei infolge Erschöpfung.

Die Erfahrungen über die durch die Unterbindung des Darmes hervorgerufenen Krankheitserscheinungen und die am Darm sichtbaren makroskopischen Veränderungen werden folgendermaßen zusammengefaßt. Wenn man bei Hunden oder Enten den Darm mittels Seidenfaden stark unterbindet, so durchschneidet der Faden den Darm, der Darm vereinigt sich wieder, der Weg wird frei, das Tier bleibt am Leben und in 2—3 Wochen ist sein früheres Darmlumen fast vollständig hergestellt. Das Erhalten des Tieres hängt in erster Linie davon ab, wie stark der Faden geschnürt ist. Falls die Ligaturschlinge den Darm stark zusammenschnürt, durchschneidet sie den Darm am 4.—5. Tage (bei Enten am 9. Tage) und die mittlerweile schon zustande gekommene Verwachsung oberhalb des Fadens widersteht der Perforation, die Darmpassage wird frei und das Tier bleibt am Leben. Wenn der Faden nur locker angezogen wird und erst am 6.—10. Tage oder überhaupt nicht durchschneidet, so verendet das Tier infolge Erschöpfung an Ileus.

Die histologischen Untersuchungen der Ligaturstellen ergaben, daß die einzelnen Darmschichten den Ligaturfaden nicht in gleichem Grade widerstanden. Das Endothel der Serosa, die Drüsenschichten und die Längsmuskulatur sind schon innerhalb der ersten Stunden vernichtet. Länger widersteht die zirkuläre Muskelschicht. Die Bindegewebsschicht der Schleimhaut und die Submucosa zeigt sich unter allen Schichten am meisten resistent und widersteht auch am längsten dem Drucke des Fadens. **Blauel** (Tübingen).

---

14) **Monprofit** (Angers). Un nouveau procédé de résection du gros intestin.

(Arch. provinc. de chir. 1904. Nr. 3.)

M.'s Verfahren bei der Resektion von Dickdarmgeschwülsten bezweckt im wesentlichen, die an den Resektionslinien besonders leicht zum rezidivieren neigenden Darmstümpfe für die Enteroanastomose möglichst unbenutzt zu lassen, damit im Falle eines Rezidives

Digitized by Google

die Darmdurchgängigkeit nicht von vornherein wieder in Frage gestellt wird. M. vernäht deshalb beide Dickdarmöffnungen und pflanzt dann an zwei Stellen das quer durchtrennte Ileum in das distale Dickdarmstück ein, so daß die Dickdarmabsonderungen möglichst nach dem Mastdarm geführt werden. **Stolper** (Göttingen).

---

15) **Becker.** Ein Beitrag zur operativen Behandlung des Mastdarmprolapses.

(Beiträge zur klin. Chirurgie Bd. XLI. Hft. 1.)

Verf. empfiehlt folgende in 7 Fällen bei Kindern, in 4 Fällen bei Männern mit gutem Erfolg angewandte Methode der Operation des Mastdarmvorfalles: Nach mehrtägiger Abführkur wird der Vorfall mit Klemmen herabgezogen. Darauf umkreist ein ringförmiger Schnitt den After an der Haut-Schleimhautgrenze, durchdringt jedoch nur die Haut. Es wird dann vorsichtig die Schleimhaut des Vorfalles nach unten abgelöst, bis gegen dessen Spitze hin. Die somit breit angefrischte zylindrische Fläche des Mastdarmrohres wird nun zu einem verengenden Wulst am After dadurch gestaltet, daß man mit Seide oder Jodcatgut ca. 1 cm vom kreisförmigen Anfrischungsrande durch die Haut des Afters ein- und in der angefrischten Darmwand aussticht. Die Aufraffung geschieht nun weiter durch Ein- und Ausführen des Fadens in kleinen Zwischenräumen, bis man zuletzt durch die Schleimhaut aussticht. Gleichzeitig wird allmählich der abpräparierte Schleimhautzylinder abgetragen.

Die äußere Nahtstelle wird zum Schutze vor Infektion mit einer Aufschwemmung von Dermatol in Borwasser eingerieben.

Blauel (Tübingen.)

Kleinere Mitteilungen.

Aufklappen des Rippenbogens wegen undurchgängiger Narbenstriktur der Speiseröhre.

Von

Dr. **Willi Meyer** in Neuyork.

In Anbetracht der erst vor Kurzem gemachten Mitteilung Marwedel's über »Die Aufklappung des Rippenbogens zur Erleichterung operativer Eingriffe im Hypochondrium und im Zwerchfellkuppelraume« (dieses Blatt 1903 Nr. 35) dürfte folgender Fall einiges Interesse bieten:

Im Februar 1896 verschluckte S. F., damals ein Knabe von 6 Jahren, aus Versehen eine größere Menge Kalilauge. Sofortige Ausheberung des Magens. Baldiges Auftreten von Schlingbeschwerden, die 10 Tage später seine Aufnahme in eins der hiesigen Hospitäler notwendig machten. Nach einmonatiger Behandlung Gastrotomie mit sofortiger Durchtrennung der sich bildenden Striktur, mit Hilfe eines durchgeführten Seidenfadens, nach der von Abbé vorgeschlagenen Methode. Danach Besserung, so daß Pat. bald wieder anfing auf normalem Wege zu schlucken. Trotz sorgfältiger Nachbehandlung im Hospital nahm die Narben-

Digitized by Google

kontraktur aber stetig zu. Nach Jahresfrist war die Striktur auch für die kleinste Sonde undurchgängig und die Anlegung einer permanenten Magenfistel notwendig. Dieselbe wurde im selben Hospital nach Witzel's Methode ausgeführt. Pat. verließ bald die Anstalt.

7 Jahre lang wurde er dann nur durch die Magenfistel ernährt und blieb in der Entwicklung beträchtlich zurück.

Anfang September 1903 Aufnahme ins Deutsche Hospital. Speiseröhre absolut undurchgängig. Ösophagostomie in der Hoffnung, von hier aus die Striktur zu entrieren (Hilfschirurg Dr. Torek). Als ich den Pat. am 21. September zum erstenmal untersuchte, stießen Bougies verschiedenster Dicke, durch die Speiseröhrenfistel eingeführt, ca. 6 cm unterhalb auf ein unüberwindliches Hindernis. Wiederholt gemachte Versuche, mit Hilfe des elektrischen Cystoskops im wassergefüllten Magen die Cardia zu finden, blieben ebenso erfolglos. Man sah an der Stelle eine unregelmäßige Narbe mit zickzackartigem Rande, aber kein Lumen. Auch die direkte Inspizierung der Cardiagegend im luftgefüllten Organe mit Hilfe des in Rochester (im Staate Neuyork) hergestellten Cystoskops, sowie ebenfalls mittels urethroskopischer Röhren, ließen den Eingang in die Cardia nicht erkennen. Die Hoffnung, die Speiseröhre auf retrogradem Wege zu passieren, mußte aufgegeben werden.

Wir attackierten daher nun wieder den oberen Eingang der Verengerung durch die künstliche Speiseröhrenfistel. Nach Einführung einer Kelly'schen cystoskopischen Röhre, Nr. 10, und einer kleinen, nicht im Lumen derselben fixierten, sondern an einem gebogenen Draht befestigten, frei beweglichen, elektrischen Lampe, bei hängendem und nach rechts gedrehtem Kopfe des Pat., wurde der obere Eingang in die Striktur in höchst charakteristischer Weise sichtbar. Das Bild entsprach genau einer Cervix uteri. Aus einem kleinen zentralen Loche wurden, synchronisch mit der Respiration, Luftblasen eingesogen und ausgestoßen. Nach wochenlanger Behandlung, meist unter allgemeiner Narkose (wegen zu großer Schmerzen), und schrittweiser Erweiterung des oberen Abschnittes der Verengerung durch eingelegte Laminariastiftchen, ließ sich endlich eine silberne Sonde, Nr. 6 der französischen Skala, so weit nach nach unten einführen, daß sie, nach Messung auf der Außenseite des Thorax, den Magen erreicht haben mußte (Gummibougies, so oft sie auch versucht wurden, bogen sich jedesmal auf dem Wege nach unten um). Cystoskopische Untersuchung des Magens bei liegender Sonde ließ das untere Ende der letzteren aber nicht erkennen; ebenso wenig gelang es, dasselbe mit gekrümmten, durch die Magenfistel eingeführten Metallsonden zu berühren. Schlußfolgerung: Das untere Ende der Sonde befindet sich in einem falschen Weg oberhalb des Zwerchfelles. Nach mehrfach wiederholten Versuchen mit gleich ungünstigem Resultate beschloß ich, die Cardia operativ nach Marwedel anzugreifen. Gleichzeitige Aufgabe war, die gut funktionierende Magenfistel möglichst intakt zu erhalten. Der Hautschnitt durfte deswegen nicht, wie Marwedel angegeben, parallel dem Rippenrande verlaufen, sondern mußte so geführt werden, daß die Magenfistel nach links und unten aus dem Bereiche des Operationsgebietes blieb.



Digitized by Google

Am 21. Dezember Operation: V-förmige Inzision, mit abgerundeter Spitze, vom lateralen Ende des 7. Rippenknorpels abwärts; der andere Schenkel kreuzt (s. Fig.) die Knorpel der 7.—10. Rippe an ihrer Verbindung mit den letzteren. Nach starkem Herabziehen der Abdominalhaut bei gleichzeitiger Hebung der Lumbalgegend mit rundem Kissen wird eine narbenfreie Stelle oberhalb der früheren Inzisionen ganz dicht unter dem Rippenbogen, der Konvexität des V entsprechend, durchtrennt, welche die äußere Magenfistelöffnung ca. $1^1/_2$ cm links und unterhalb läßt. Eröffnung des Abdomens; Durchtrennung des 7. Rippenknorpels mit dem Messer nahe dem Sternum, sowie des 10., 9., 8. und 7. an der Außenseite, dicht an deren Verbindung mit der Rippe. Aufklappen des Lappens nicht ganz frei; derselbe wird an der Innenseite, in der Nähe der Magenfistel, trotz starken Zuges mit eingesetzten scharfen Haken, etwas zurückgehalten. Mit Rücksicht auf die Magenfistel wird der Zug nicht übermäßig forciert. Die Vorderwand des Magens oberhalb und nach links von der Fistel wird aber gut erreicht. Ausfüllen der Zwerchfellkuppe mit großen Tampons von aseptischer Gaze in ausgesprochener Trendelenburg'scher Lage; Anschlingen der vorderen Magenwand mit vier Seidenfäden; Durchtrennung mit 8—9 cm langer Querinzision; Einlegen breiter Spekula. Besichtigung der Cardiagegend mit in den Magen eingeführter elektrischer Lampe. Öffnung wird nicht gefunden. An der linken Seite des Fundus, ca. 4 cm unterhalb der Stelle, wo die Cardia hätte liegen müssen, sieht man eine schlitzförmige kleine Öffnung, aus der sich ab und zu minimale Luftblasen entleeren. Feine, biegsame und starre Sonden durch dieselbe nach oben eingeführt, stoßen auf ein absolutes Hindernis, berühren auch nicht die in Horizontallage wieder von oben in den Ösophagus eingeführte lange Metallsonde. Nach längeren vergeblichen Versuchen, das Lumen der Speiseröhre von unten zu entrieren, wird schließlich eine lange, schmale, leicht gebogene Kornzange auf die oben erwähnte deutlich erkennbare sternförmige Narbe in der Cardiagegend aufgesetzt und unter mäßigem Druck durch dieselbe nach oben gestoßen. Luft dringt in der evertierten Lage des Kranken sofort hörbar aus und ein; aber durch diese Öffnung bei gespreizten Branchen der Kornzange eingeführte Instrumente berühren nicht die noch in der Speiseröhre liegende Sonde, passieren auch nicht weiter nach oben, nachdem letztere entfernt ist. Kurz bevor dieser letzte Schritt unternommen, war ein ziemlich lautes, krachendes Geräusch wahrgenommen: Untersuchung zeigte, daß der osteoplastische Lappen auffällig nachgegeben hatte und die Wölbung des Zwerchfelles nun ganz frei vor Augen lag. Mit der Hand konnte man, die Cardia umgehend, sogar die Speiseröhre in toto im Zwerchfellkuppelraume nach unten ziehen. Dabei zeigte sich, daß die vorgeschobene Kornzange die Magenwand nicht verletzt hatte. Die Magenfistel schien unversehrt zu sein.

Zu meinem großen Leidwesen erlaubte der Zustand des Pat. nicht, eine weitere Inzision in die Magenwand, direkt an der Cardia und nach dieser hinlaufend, zu machen. Deshalb Schluß der Magenwunde mit doppelter Lembert-Naht; Wiedereinpassen des osteoplastischen Lappens und Naht der Hautwunde ohne Drainage.

Reaktionslose Heilung. Zuerst rektale Ernährung; vom 4. Tage an Fütterung durch die Magenfistel; dieselbe funktioniert ungestört. Pat. hat sich sehr erholt und wird forciert ernährt[1].

Ich beabsichtige, nach einiger Zeit den Lappen von neuem aufzuklappen und das obere Ende des Magens dicht an der Cardia zu inzidieren, die kleine, luftblasenausstoßende Öffnung links am Fundus wieder aufzusuchen und auf eingeführter Hohlsonde die Magenwand hier von innen her mit dem Paquelin zu durchtrennen, in der Hoffnung, auf diese Weise den Weg nach oben zu finden. Ich glaube, daß jene Öffnung das verengte und verzogene Cardialumen repräsentiert. Man könnte auch daran denken, den unteren Abschnitt der Speiseröhre

[1] Er wurde am 27. Januar d. J. in der Neuyorker chirurgischen Gesellschaft vorgestellt.

Digitized by Google

oberhalb des Zwerchfelles in der Sauerbruch'schen Kammer direkt anzugreifen.

Trotz des leider nicht erreichten Zieles spornt die mitgeteilte Krankengeschichte vielleicht andere Kollegen an, in ähnlichen Fällen das unterste Ende der Speiseröhre Augen und Instrumenten zugängig zu machen, unter vollem Intakthalten der früher angelegten Magenfistel.

Jedenfalls hat die Operation mir bewiesen, in welch trefflicher Weise wir durch Aufklappung des Rippenbogens zu den für gewöhnlich im Zwerchfelkuppelraume verborgenen Abschnitten der betreffenden Organe auch unter erschwerenden Umständen Zugang erlangen können.

Ich glaube, durch die Operation dürften sich auch mit Vorteil noch Magenresektionen ausführen lassen, welche unter gewöhnlichen Umständen wegen Sitz resp. Schwierigkeit, die erkrankten Magenabschnitte genügend vor den Rippenbogen ziehen zu können, technisch unmöglich erscheinen.

Neuyork, 20. Mai 1904.

---

16) Congrès français de chirurgie.

(Seizième session, tenue à Paris du 19. au 24. Oct. 1903.)
(Revue de chir. XXIII. ann. Nr. 11.)

(Fortsetzung.)

Hals und Rumpf.

J. L. Faure (Paris). Pharyngotomia transhyoidea behufs Entfernung von Geschwülsten der Regio glosso epiglottica.

Nach Entfernung je eines großen Drüsenpakets unterband F. beiderseits die Carotis ext.; darauf mediane Spaltung, Exzision des Os hyoid. und Tracheotomie. Die große zweilappige Geschwulst ließ sich dann leicht entfernen. Die Kanüle verblieb 2 Monate. Seit 10 Monaten ist Pat. geheilt.

Diskussion. Moure (Bordeaux) hat nach dem gleichen Verfahren eine derartige Larynx- und Trachealstenose gesehen, daß 1 Jahr nach der Operation die Tracheotomie gemacht werden mußte, wobei sich die Einführung der Kanüle sehr mühsam gestaltete.

Broca (Paris) hat etwa 30mal das Os hyoid. bei Operationen wegen angeborener Halsfisteln entfernt, ohne davon späterhin Nachteile gesehen zu haben wie M. sie berichtet.

Cartex (Paris). Operationstechnik der Laryngotomie und Laryngektomie.

Hinweis auf die technischen Schwierigkeiten, welche das Eindringen des Blutes in die Kanülen bezw. die Vermeidung dieses Ereignisses bietet im Anschluß an einen vorgestellten Fall von Laryngektomie bei einem 66jährigen Manne.

Gaudier (Lille). Entfernung einer großen Geschwulst aus dem unteren Teile des Rachens mittels Pharyngotomia transhyoidea.

Operation in Rose'scher Hängelage; die Geschwulst hatte die Größe einer Apfelsine; Kanüle nach der Operation entfernt. Etwa 3 Wochen bestanden Schluckbeschwerden, die zur Sondenernährung nötigten.

Vidal (Périgneux). Die Dauererfolge der chirurgischen Behandlung der genuinen Epilepsie.

V.'s günstige Erfolge stechen wesentlich ab gegen die von Jonnesco, Chipault, Jaboulay. V. operiert nur Kranke, bei denen Amylnitrit den Anfall im Entstehen kupiert, weil bei diesen von einer chronischen Vasodilatation etwas zu hoffen ist. Nur bessere Kranke, die nicht zu viel Brom gebraucht hatten, wurden operiert und nachher einer hygienisch-moralischen Nachbehandlung unterzogen. Die Entfernung der Cervicalgeflechte muß eine recht vollständige sein, besonders am Gangl. suprem., wo sie recht schwierig ist. V. spritzt hier noch Kokain in das Ganglion, um Reflexe zu vermeiden.

Digitized by Google

Chavannaz (Bordeaux). Neue Behandlungsmethoden des Brustkrebses.

Statistik über 30 Fälle, die nach Halstead und Meyer operiert wurden; nur 9 reichen über 3 Jahre zurück; von diesen leben noch 3; unter diesen ist ein Fall bemerkenswert durch die Größe seiner Ausdehnung — jetzt 3 Jahre und 4 Monate ohne Rezidiv.

Reynès (Marseille). Behandlung inoperabler Brustkrebse durch die Entfernung beider Ovarien.

Ermutigt durch die Erfolge von Beatson (Edinburg) hat R. einer Frau mit doppelseitigem Brustkrebs (von Cornil als solcher mikroskopisch anerkannt) mit Achseldrüsen beide Eierstöcke fortgenommen. Nach 5 Monaten besteht keine Ulzeration, ja, fast keine Geschwulst mehr. »C'est un merveilleux resultat!«

E. Doyen (Reims). Die Heilwirkung des Serum antinéoplasique.

80 Kranke sind mit Einspritzungen dieses Serums behandelt worden, davon sind 14 noch zu kurze Zeit beobachtet, um beweisend zu sein; von den übrigen 66 sind etwa 48 teils zu spät, teils unregelmäßig behandelt worden und blieben ohne Einwirkung. 18 Kranke hingegen — davon mehrere mit unoperablen, ausgedehnten Neubildungen, ein Hodensarkom, ein rezidiviertes Magenkarzinom, ein Epitheliom des Tränensackes — wurden in bemerkenswerter Weise beeinflußt: breit ulzerierende Flächen kamen zur Überhäutung, Drüsenmetastasen schwanden, ebenso die Neubildungen selbst.

»Die Behandlung der bösartigen Neubildungen ist in eine neue Phase eingetreten; von der frühzeitigen Anwendung des Sérum antinéoplasique kann der Stillstand und selbst die Rückbildung der Zerstörungsherde erwartet werden.«

Diskussion. Pozzi (Paris) gibt seiner Verwunderung Ausdruck, daß Doyen bisher weder Zusammensetzung noch Darstellungsweise des Serums veröffentlicht habe; so lange dies nicht geschehen sei, müsse dies als »Geheimmittel« betrachtet werden.

Doyen hat nie die Abgabe des Serum verweigert, dessen Darstellung er als sein Monopol betrachte.

Tailhefer (Béziers). Ein Fall von Galaktokele.

Was die Beobachtung auszeichnet, ist das Fehlen der Laktose im Sekret, welches eine dem Friedländer'schen Pneumobazillus ähnliche Bakterienart enthielt. Die mannskopfgroße Cyste wurde ihrer Flüssigkeit durch Aspiration entleert, die Wände abgekratzt.

Bauch. Verdauungsorgane.

E. Vidal (Périgneux). Chirurgische Behandlung des Ascites.

V. zieht die Wirksamkeit der Operationen, die bei Lebercirrhose eine Herstellung von Kollateralen bezwecken, in Frage. Der Ascites sei Folge von Phlebitis, nicht von Überdruck. Dagegen seien die Blutungen durch Spannung bedingt, und er habe in einem Falle eine direkte Anastomose zwischen Vena portae und Vena cava hergestellt. Leider starb der Kranke 4 Monate später an septischer Endophlebitis.

Delagénière (Mans). Der retrograde Katheterismus des Ösophagus vom Magen aus bei undurchgängigen Strikturen.

Zu seiner ersten Publikation bringt D. zwei neue Fälle bei, und er stellt folgende Thesen auf:

1) Die Gastrotomie an der vorderen Wand gestattet eine genaue Absuchung des Magens. 2) Der Katheterismus der Speiseröhre gelingt leichter von unten nach oben wie umgekehrt, weil die ampullären Erweiterungen oberhalb der Striktur hinderlich sind. 3) Es ist vorteilhaft, eine Ösophagussonde einzulegen: sie gestattet die Ernährung in den ersten Tagen, ohne daß der Verband gestört zu werden braucht und erweicht die verengende Narbe. 4) Die Anlegung der Magenfistel ist unerläßlich. 5) Die Erweiterung (Dehnung) eignet sich nur für Narben-

Digitized by Google

strikturen und muß langsam zunehmend ausgeführt werden mit Hilfe von Gummisonden (die Olive hatte ihm einen Todesfall verursacht).

Diskussion. Froelich (Nancy) hatte drei Kinder mit Ösophagusstriktur zu behandeln. In einem der Fälle war die Gastrotomie erforderlich; bei den anderen wurde die Elektrolyse erfolgreich angewendet.

Delagénière konnte nicht zur Elektrolyse greifen, da die Strikturen unpassierbar waren.

Roux findet den retrograden Katheterismus leicht und einfach und hat nur gutes von ihm gesehen.

Broca ist es in einem Falle absolut nicht geglückt, rückläufig die Dilatation zu erreichen.

Phocas (Athen). Ösophagusdivertikel.

Leider fehlt im Referat die Angabe des Sitzes. P. hat unter Lokalanästhesie einen Teil des Sackes reseziert und so das Rohr beträchtlich verengert. In dieser Form ist die Operation von günstiger Prognose. 3 Todesfälle auf 15 Operierte (nehme kongenitales hochsitzendes Divertikel an).

Diskussion. Depage (Brüssel) glaubt auch, daß die Gastrotomie gegenüber der Resektion der Divertikel zurücktreten müsse, und daß die allgemeine Narkose sehr wohl dabei verwendet werden könne.

Girard hält die Resektion des Divertikels gar nicht für so harmlos, besonders weil die Lichtung desselben eröffnet werde, und empfiehlt seiner früheren Publikation (Semaine méd. 1890 p. 423) entsprechend die Invagination.

Reynier. Es gibt Divertikel, die so tief sitzen, daß keine Exstirpation möglich und nur die Gastrotomie auszuführen ist.

Reynier (Paris). Postoperative Magenlähmungen.

Es handelt sich um eine bei besonders Disponierten auftretende Paralyse, die nach Laparotomien oder auch extraperitonealen Eingriffen am 2., 3. Tage sich entwickelt, ohne nachweisliche Infektion, was durch das Fehlen von Temperaturerhöhung bekräftigt wird. Unter Auftreibung des Magens, ängstlichem Gesichtsausdrucke stellt sich Schluksen, dann Erbrechen schwarzbräunlicher (veränderter Blut-) Massen ein. R. vergleicht es mit dem Bluthamen bei brüsker Entleerung überdehnter Harnblasen (!). Von der Peritonitis unterscheidet sich die Magenlähmung durch relative Weichheit des Leibes, Fehlen der Druckschmerzen und der Kontraktur, Abgang von Winden. Die Behandlung besteht in frühzeitiger — event. wiederholter — Magenwaschung mittels Vichywasser; daneben Strychninabführmittel.

Depage (Brüssel). Neue Methode der Gastrostomie.

Von ihm 6mal mit Erfolg ausgeführt. Aus der Vorderwand des Magens wird ein Lappen ausgeschnitten, hochgeklappt und nach Schließung der Lücke im Magen durch Fortführung der Naht zu einer Röhre geformt, deren oberes Ende in die Haut eingenäht wird. Demonstration eines nach mehreren Monaten durch Autopsie gewonnenen Präparates, an dem die Klappenwirkung deutlich zu erkennen ist.

Mauclaire (Paris). Langsam wachsendes Pyloruskarzinom.

25jähriges Mädchen klagt seit 1896 über den Magen; 1898 beträchtliche Pförtnergeschwulst. Es wurden der Reihe nach ausgeführt Gastroenterostomie 1898; teilweise Pylorektomie 1901; Gastroenterostomia ant. 1902; Explorativlaparotomie 1903. Die Neubildung greift auf Duodenum und Bauchfell über.

Auvray (Paris). Magenverletzung.

Das Hauptinteresse bieten die Verletzungen der hinteren Magenwand. Technik der Aufsuchung ganz im Sinne der Abhandlung von Forque und Jeanbrau (Revue de chir. XXIII. ann. Nr. 9, 10 u. 12); desgleichen Besprechung der Kontusionen der Schleimhaut der Rückwand, die er durch — event. 5frankstückgroße — Exzision behandelt wissen will.

Digitized by Google

Goullioud (Lyon). 1) **Pylorektomie wegen Leiomyoma malignum des Magens.**

G. hat 1889 einen ersten Fall (v. Laroyenne wurde eine Netzmetastase operiert) veröffentlicht. Diesen zweiten hat er selbst operiert, vorläufig mit dem Erfolg, daß der Kranke 4 kg zugenommen hat. Der abgemagerte, 54jährige Kranke trug eine kindskopfgroße Geschwulst von ziemlicher Härte und Beweglichkeit in der Gegend der Gallenblase. Besondere Verdauungsstörungen fehlten. Der charakteristischen Struktur wegen empfiehlt er den Namen Leiomyoma an Stelle des häufiger genannten Myosarkom.

2) **Die Narkose in Absätzen in der Magen-Darmchirurgie.**

Das Peritoneum des Darmes und Magens ist, wie Lennander gezeigt hat, gegen Stich, Schnitt und Verschorfung unempfindlich. Deshalb soll man besonders geschwächten Individuen dies zugute kommen lassen und bei Bauchoperationen die Narkose aussetzen, sobald nur an den Eingeweiden gearbeitet wird. G. teilt sonach die Narkose in drei Zeiten: 1) die der Öffnung des Leibes, der Orientierung und Vorlagerung der Eingeweide: Äthernarkose; 2) Behandlung der Eingeweide: oberflächliche Narkose mittels Billroth'schen Gemisches, wo wenig Tropfen genügen, um das Erwachen zu verhüten. 3) Wiederaufnahme der tiefen Narkose zur Rücklagerung der Eingeweide und Naht.

Pauchet (Amiens). **Die Anwendung des Murphyknopfes in der Magen-Darmchirurgie.**

Innerhalb der letzten 15 Monate hat P. ihn 42mal benutzt und glaubt somit folgende Lehren erteilen zu können:

1) Der Murphyknopf gestattet, manche Operationen sehr schnell auszuführen (hintere Gastroenterostomie in 10 Minuten). — 2) Er trägt viel zur Asepsis der Operation bei, weil die Eingeweide nur kurze Zeit offen gehalten zu werden brauchen. — 3) Die Vereinigung mittels Knopfes ist sehr solid und leidet nicht unter den Bewegungen des Darmes. — 4) Im Notfall ist geschulte Assistenz entbehrlich. — 5) Die dem Knopfe nachgesagten Mißstände sind durch fehlerhafte Anwendung verschuldet; als solche bezeichnet P. a. Mitfassen von Schleimhaut zwischen die Wülste, b. ungleichmäßiges oder unzureichendes Aneinanderpressen der beiden Hälften, c. Serosanaht über dem Knopfe, d. Gebrauch eines schlechten Knopfes. — 6) bezeichnet er es als Irrtum, wenn man glaube, der Knopf könne von Anfängern verwendet werden; die Kenntnis einer guten Naht ist Vorbedingung. Naht und Knopf haben ihre besonderen Indikationen.

Barnsby (Tours). **Spontanruptur des S romanum in einem alten Kunstafter; Dünndarmvorfall; Reposition und Heilung.**

Der Kunstafter war 3 Jahre vorher wegen karzinomatösen Mastdarmverschlusses bei einem 67jährigen Manne angelegt worden. Infolge eines Sturzes fand die Zerreißung des Dickdarmes statt, wobei das ganze Dünndarmkonvolut vorfiel. 10 Stunden später wurde bei dem fast sterbenden Alten die Reposition und Naht ausgeführt, worauf ungestörte Heilung erfolgte.

Cazin (Paris). **Experimentelle Untersuchungen über die Leukocytose nach Bauchkontusionen und Verletzungen.**

Bei seinen Versuchen an Hunden fand C. die bemerkenswerte Tatsache, daß nach Kontusionen die Zahl der weißen Blutkörperchen — je nach der Schwere der gesetzten Schädigungen — bereits nach 3 Stunden bis nahezu auf das doppelte und dreifache der normalen Zahlen gestiegen, während sie bei Schußverletzungen, selbst mit mehrfachen Perforationen des Darmes, keine deutliche und schnelle Vermehrung erfahren hatte.

Berthomier (Moulins) berichtet über einen **Fall von Darmverschluß** durch Narbenknickung unterhalb des linken Dickdarmwinkels.

Forgue (Montpellier). **Die Wahl der Operationsmethoden bei hochsitzenden Mastdarmkrebsen.**

Während des Verschlußanfalles ist man auf die Laparotomie angewiesen und führt die Anlegung des Kunstafters aus. Derselbe kann definitiv bleiben, oder

Digitized by Google

man sucht nach Rotter das orale Kolonende in die Ampulle einzupflanzen; oder endlich kann das erstere in die Bauchwunde eingenäht werden und als Kunstafter dienen, während letztere durch Etagennähte verschlossen wird.

Bei Karzinomen, die über die Ampulle hinaufreichen, in die Flexur hinein, hat man zwei Methoden: die kombinierte abdomino-perineale — die F. 2mal ohne Erfolg ausgeführt hat — oder die rein perineale nach Quénu — 7mal mit einem Todesfalle vollzogen.

Ohne das Kreuzbein zu resezieren, ist es möglich, nach breiter Öffnung der Bauchhöhle 21—28 cm Darm und mehr herabzuziehen, indem man nach und nach kleine Teile des Mesorektum abquetscht und durchtrennt. Vor der kombinierten hat die rein perineale Methode den Vorzug erleichterter Asepsis. Bleibt der Levator ani erhalten, erzielt man leidlich kontinenten After.

Diskussion. Tavel (Bern) nimmt am Kreuzbeine sehr hohe Resektionen vor.

Lapeyre (Tours). Behandlung der Karzinome der Mastdarmampulle durch perineale Exstirpation und definitiven Kunstafter.

Der Kunstafter sichert die Asepsis der Operation, verzögert die Rezidive und macht dieselben erträglicher. Der Dammafter nach Mastdarmexstirpationen bietet noch mehr Unannehmlichkeiten wie der leicht zu reinigende, durch Apparate kontinent zu erhaltende Kunstafter.

Hartmann (Paris). Sechs Fälle von Resektion des Ileokolon.

Sie sind — abgesehen vom letzten, der erst vor 5 Tagen operiert wurde und an Pneumonie erkrankt ist — genesen. In einzeitigem Eingriffe quetscht H. die Schlingen durch, stülpt die Enden ein und anastomosiert seitlich. 2mal gab Tuberkulose, 1mal entzündliche Stenose, 3mal Neubildung die Indikation zur Resektion ab.

Diskussion. Delannay (Paris) hat 4mal Gelegenheit gehabt, die gleiche Operation mit Erfolg auszuführen.

Tavel (Bern). 1) Narbige Perikolitis nach Appendicitis.

Durch Mitteilung von sieben Beobachtungen beleuchtet T. die Beschwerden, welche Verwachsungen um Blind- und Dickdarm herum mit sich bringen, wie sie als Überbleibsel der Appendicitis, bezw. nach der Entfernung des Proc. vermif. dem Operateur und seinen Pat. peinlich und lästig werden. Man beachte sie also ganz besonders bei Appendixoperationen, um nicht durch fortdauernde Klagen über Schmerzen und Verdauungsstörungen zur Wiederholung der Operation gezwungen zu werden.

2) Die Bakterienflora des Wurmfortsatzes.

Während im normalen Wurmfortsatze regelmäßig Bakterien gefunden werden, können solche im kranken fehlen; oder doch es sind weniger Spezies vorhanden. Von praktischer Bedeutung ist, daß abgekühlte Abszesse zu etwa 75% steril sind, so daß man bei Vorhandensein kleiner Eiterherde, wie man sie gelegentlich der Entfernung der Appendix à froid öfter antrifft, nicht zu drainieren braucht. Sodann ist anzunehmen, daß nicht die Bakterien allein, sondern die Begünstigung ihrer Entwicklung durch mechanische Hindernisse oder Schleimhauterkrankung die Anfälle von Appendicitis herbeiführt.

Lapeyre (Tours). Darmverschluß durch Appendicitis.

Die drei Kranken, welche L. beobachtet hat, waren noch nicht wegen Appendicitis operiert. Einen derselben gelang es, durch Operation zu retten.

Péraire (Paris). Über Appendicitisoperationen.

Krankenbericht über zehn im Verlaufe eines Jahres operierte und geheilte Fälle; davon wurden zwei in den ersten Tagen des Anfalles, die anderen à froid operiert, einer bei florider Peritonitis. Die beiden erstangeführten Fälle heilten mit resistenter Narbe. Ein entfernter Wurmfortsatz barg in seinem Innern ein Biberhaar.

P. Delbet (Paris). Behandlung der Appendicitis.

D. ist überzeugt, daß man die schweren Appendicitiden immer und sofort operieren solle. Zur Bekräftigung führt er drei abwartend behandelte und töd-

Digitized by Google

lich ausgegangene Fälle an. Ein andermal, wo man einen Anfall durchaus abkühlen lassen wollte, mußte er am 15. Tage einschreiten: es bestand Gangrän des Blinddarmes; infolgedessen entwickelten sich Kotfisteln, deren Beseitigung zwei weitere ernste Eingriffe (Resektionen) erforderlich machte, ehe Heilung erzielt wurde. Etwas auffallend sind die Schlußsätze: Bei der Appendicitis ist der Eiter Nebensache — die Appendix alles! Man halte sich ans Coecum, suche den Wurmfortsatz und entferne ihn — damit ist's gut!

J. Boeckel (Straßburg i. E.). Spontanruptur eines Leberabszesses ins Becken.

Die kurze Mitteilung bringt sonst nichts Bemerkenswertes. B. hält den Abszeß für tuberkulösen Ursprunges.

Chibret (Aurilles). Operationsmethode der nach Cholecystostomie zurückbleibenden Fisteln.

Umschneidung der Öffnung, vorsichtige subseröse Präparation des Ganges, wennmöglich ohne Eröffnung des Bauchfelles, Abquetschung, Abtragung mittels Paquelin, Versenkung. Es wäre von Interesse, zu wissen, welche Methoden Verf. anwendet, um vorher die Durchgängigkeit der Gallenwege sicherzustellen, desgleichen die Abwesenheit von Steinen in denselben!

Auvray (Paris). Naht einer Leberwunde nach Resektion des knorpeligen Teiles vom Rippenbogen.

Bei Stichverletzungen der Konvexität versäume man nicht, auch die Unterseite zu besichtigen. A. verlor seinen Operierten, weil die Stichöffnung an der Konkavität, die er nicht vermutet hatte, durch Verblutung zum Tode führte. Bei kleinen, mäßig blutenden Verletzungen genügt die Naht der Kapsel, anderenfalls möge man durchgreifende Nähte legen, die nicht von Blutung gesprengt werden können. Bei Wunden, die unter dem Zwerchfell oder doch auf der Höhe der Konvexität liegen, wird die Naht oft nicht ausführbar sein ohne teilweise Resektion des Rippenbogens. Hierzu genügt schon eine kräftige Schere; nach Ablösung der Weichteile, auch am unteren Rande, schneidet A. einfach in vertikaler Richtung den Knorpel durch, hebt die freigewordenen Enden an, schiebt die Muskelfasern der Unterseite ab und luxiert soweit als möglich den knorpeligen Bogen heraus, der dann nach außen und innen durchtrennt wird.

Pauchet (Amiens). Subkutane Milzruptur. Welches ist die beste Schnittführung zur Freilegung der zerrissenen Milz?

Das normal große Organ ist völlig vom Skelett verdeckt; es wird daher weder durch mediane Laparotomie — diese kommt nur als diagnostische in Frage — noch durch laterale genügend Zugang geschaffen. T-förmige Schnitte setzen den Kranken der Eventrationsbildung aus. P. empfiehlt daher die transversale Schnittrichtung in Seitenlage — nötigenfalls wo die vergrößerte Milz dazu zwingt — unter gleichzeitiger Rippenbogenresektion. Der Schnitt erstreckt sich von etwa der Medianlinie ab parallel den Rippen bis an die Lendenmuskulatur; das Bauchfell wird behutsam eröffnet zur Schonung des Mesokolon. Das übrige ergibt sich von selbst. **Christel** (Metz).

(Schluß folgt.)

---

17) **Bogdanik.** Siebenjähriger Spitalsbericht aus dem Krankenhause in Biala.

Krakau, Druck von Górski, 1904. 58 S. (Polnisch.)

Autor berichtet über seine siebenjährige Tätigkeit und fügt die Krankengeschichten von 199 Bruchoperationen bei. Es waren 82 eingeklemmte Brüche (53 bei Männern, 29 bei Frauen); davon sind 12 gestorben, also ca. 15%. Die Sterblichkeit war weit größer bei Frauen (9 Fälle = 31%) als bei Männern (3 Fälle = 5,6%). Dem Alter nach waren nur 2 Knaben, 3 resp. 14 Jahre, die übrigen mehr als 20 Jahre alt. Ein Greis von 75 Jahren wurde beiderseits wegen

Digitized by Google

eingeklemmter Brüche operiert, ein Mann war 81 Jahre alt. Beide Kranke sind genesen.

Die Radikaloperation freier Brüche wurde in 117 Fällen, bei Kindern unter 10 Jahren 41mal vorgenommen. Davon sind 3 gestorben, und zwar eine 54 Jahre alte Frau an Nephritis, Hydrops universalis, ein 14jähriger Knabe an Herzfehler, ein 3jähriges Mädchen an Tuberkulose. Bei letzterem fand sich im Bruchsacke der Uterus mit den Adnexen. Die Leistenbrüche wurden vorwiegend nach Bassini operiert. (Selbstbericht.)

18) **H. Marsh.** Intermittent hydrops of the joints: and the influence of growth on deformities.

(Lancet 1904. Juni 4.)

In einigen Fällen Verf.s von intermittierendem Gelenkhydrops erwies sich Chinin resp. Arsenik von so großem und sofortigem Nutzen, daß Verf. an eine besondere Gelenkform der Malaria dachte, eine Ansicht, die einige ähnlich verlaufene Fälle der Literatur zu bestätigen schienen. Es wurden jedoch weder Plasmodien gefunden, noch erwies sich die Annahme nach der bisherigen Kenntnis der Malaria als haltbar, so daß die Erfolge als solche rein symptomatischer Behandlung anzusehen sind. — Der zweite Teil der Arbeit weist an der Hand einiger Fälle und typischer Präparate resp. Röntgenbilder nach, in welch außerordentlich hohem Maße die Natur in der Lage ist, deformierte kindliche Knochen während ihres weiteren Wachstums wieder zur Norm auszugleichen, und wie weitgehend der Chirurg bei der Behandlung von Knochendeformitäten diesem Faktum Rechnung tragen kann. **Ebbinghaus** (Berlin).

19) **J. F. Wallhauser** (Newark, N. J.). A case of actinomycosis.

(Journ. of cutan. diseases 1904. Februar.)

Interessanter Fall von Aktinomykosis, fast unter dem Bild einer indurierten Akne im Gesicht und an den Kinnpartien des Halses auftretend. Nach mannigfachen Fährlichkeiten geheilt unter Jodkali, neben wohl ziemlich unwesentlicher Lokalbehandlung von Salizyl- und Borpräparaten. **Harttung** (Breslau).

20) **D. W. Montgomery.** A tuberous iodide of potash eruption simulating histologically an epithelioma.

(Journ. of cutan. diseases 1904. Februar.)

M. berichtet über einen Fall von Jododerma tuberosum, den er als Epitheliom diagnostiziert und exstirpiert hatte. Sehr anschauliche, deutliche Tafeln zeigen das mikroskopische Bild der epitheliomatöson Geschwulst von Jododerma aus den Arbeiten Ehrmann's in Mracek's Handbuch und Norman Walker's in Unna's Monatsheften. Ein Schnitt des eigenen Falles des Verf.s ist hinzugefügt. Der Fall war dadurch besonders kompliziert, daß es sich um eine Geschwulst handelte, welche bei einem Syphilitiker neben anderen tuberösen Formen bestand und neben einer sehr ausgedehnten Infiltration auch starke hyper- und parakeratotische Veränderungen zeigte (auch mikroskopisch).

Harttung (Breslau).

21) **Neish und Tonkin.** Leprosy in Jamaica.

(Bristol med.-chir. journ. 1904. März.)

Verff. teilen ihre im Leprahospital auf Jamaika gemachten Erfahrungen mit. Die Lepra ist dort im Abnehmen begriffen, wahrscheinlich infolge der vorzüglichen Einrichtungen des staatlichen Hospitals. Ätiologisch kommt die Unterernährung bei der fast ausschließlich vegetarischen, zu stickstoffarmen Kost der Eingeborenen sehr in Betracht. Allein durch die bessere Kost im Krankenhause wurden oft rasche und bedeutende Erfolge erzielt, im Verein mit den besseren hygienischen Bedingungen. Für die Fisch-Theorie Hutchinson's ergaben sich keine Anhaltspunkte. Am meisten bewährte sich die Behandlung mit

Digitized by Google

intramuskulären Sublimateinspritzungen. In 100 Fällen, in denen diese Behandlung (2mal wöchentlich) durchgeführt wurde, war fast immer ein Erfolg zu verzeichnen; Geschwüre heilten oder verkleinerten sich, die Knoten schrumpften, die Schmerzen ließen nach, und in einigen Fällen wurde der psychische Zustand besser, auch stellte sich die Hautsensibilität bis zu einem gewissen Grade wieder her. Die Erfolge waren anhaltend. Die Sublimatbehandlung ist also eine wertvolle Unterstützung der Allgemeinbehandlung, besonders geeigneter Diät, worauf es in erster Linie ankommt. Nach Ansicht der Verff. ist die Lepra in manchen Fällen vollkommen heilbar; in den letzten 4 Jahren konnten 15 Insassen des Hospitals entlassen und die Beständigkeit ihrer Heilung längere Zeit hindurch beobachtet werden. **Mohr** (Bielefeld).

22) **A. Stieda.** Verkalkte Parasiten (Cysticercus cellulosae) im Röntgenbilde.

(Beiträge zur klin. Chirurgie Bd. XLII. p. 245.)

Bei der Röntgenuntersuchung eines 37jährigen Mannes wurden als Nebenbefund längliche oder ovale, etwa 1 cm lange Schatten auf der Platte wahrgenommen, welche verkalkten Cysticercen entsprachen. Es wurde dies durch Probeexzision eines dieser Gebilde und Nachweis von Haken bewiesen.

M. v. Brunn (Tübingen).

23) **Kurrer.** Tod nach Tuberkulineinspritzung.

(Med. Korrespondenzblatt des Württemberg. ärztl. Landesvereins 1904. April 30.)

Der betreffende Pat., Phthisiker, war anderweitig mit Neutuberkulin (TR) behandelt worden. Nach der ersten intravenösen Einspritzung von 0,0004 mg starke Reaktion, trotzdem 2 Tage darauf bei gutem subjektiven Befinden Wiederholung der Einspritzung intravenös mit gleicher Dosis. Wiederum starke Reaktion, Tags darauf abends plötzlich heftiger Schweiß und völlige Bewußtlosigkeit mit tonischen und klonischen Krämpfen, Tod nach einigen Stunden. Keine Sektion.

Der Tod des kräftigen, leicht tuberkulösen, bis dahin arbeitsfähigen Mannes ist wohl der übermäßigen Reaktion auf die Tuberkulineinspritzung zuzuschreiben, bei der die Vorschriften Koch's nicht genügend beobachtet wurden.

Mohr (Bielefeld).

24) **Danlos.** Sur l'action physiologique et thérapeutique du radium.

(Bulletin des sciences pharmacol. 1904. Februar.)

Therapeutische Versuche mit Radium bei Lupus, Naevis, Psoriasis. Beim Naevus vasculosus von geringer Ausdehnung waren die Erfolge sehr gut. Beim Lupus traten nach 24—48stündigen Aufliegen der Radiumkapseln folgende Erscheinungen auf: zunächst geringe Rötung, nach 6—20 Tagen weißliche Verfärbung, Mazeration und Abschälung der Haut oder Bildung einer schlaffen Phlyktäne, nach Abstoßung der Haut oberflächliche, stark absondernde Ulzeration, bei nicht zu langer Einwirkung keinerlei Schmerzen. Die Geschwüre blieben $1\frac{1}{2}$—2 Monate und länger bestehen und vernarbten dann mit glatter Narbe. In 4 so behandelten Fällen von Lupus erythematosus trat nach anfänglich gutem Erfolge bei 2 Kranken ein Rezidiv auf. In 7 Fällen von gewöhnlichem Lupus schienen die Erfolge dauerhafter zu sein, und die Methode verdient weitere Versuche.

Mohr (Bielefeld).

25) **Lengemann.** Zur Thiosinaminbehandlung von Kontrakturen.

(Deutsche med. Wochenschrift 1904. Nr. 13.)

L. teilt einen weiteren Fall von erfolgreicher Behandlung von narbiger Kontraktur am Daumen mit, die nach einem Trauma entstanden war, und erwähnt, daß die bereits mitgeteilten zwei Fälle von Dupuytren'scher Kontraktur dauernd

Digitized by Google

geheilt geblieben sind. Die Thiosinamineinspritzungen, die er in das Narbengewebe selbst macht, sollen die Massage und Bewegungstherapie nicht ersetzen, sondern nur unterstützen. **Borchard** (Posen).

26) A. E. Maylard. Abdominal surgery, retrospective and prospective: Based on fourteen years' personal experience in the wards of the Victoria infirmary, Glasgow.

(Glasgow med. journ. Bd. LXI. p. 249.)

Verf. gibt eine Übersicht über die während einer 14jährigen Tätigkeit von ihm ausgeführten Operationen an der Speiseröhre, Magen, Darm, Gallengängen und Pankreas, ohne seine Fälle im einzelnen anzuführen. Neues enthalten seine Ausführungen nicht. **M. v. Brunn** (Tübingen).

27) Chappet. Deux cas d'entérite tuberculeuse avec perforation dans la grande cavité péritonéale.

(Soc. méd. de Lyon 1904. Februar 23.)

Während die Perforation tuberkulöser Darmgeschwüre des Dünndarmes nach vorhergehenden Verwachsungen mit der Umgebung nicht selten ist, erfolgt der Durchbruch in die freie Bauchhöhle, welche gesund oder welche tuberkulös erkrankt, aber frei von Verwachsungen ist, nur ausnahmsweise. Zwei solche Fälle teilt C. mit.

1) Phthisiker mit schmerzhaften Durchfällen und geringem Ascites; plötzlicher heftiger Schmerz in der linken Seite, worauf sich rasch eine heftige allgemeine Peritonitis entwickelte. Tod nach 5 Tagen. Das Bauchfell bildete eine große abgekapselte Höhle, welche, mit Flüssigkeit vermischt mit Darminhalt angefüllt, vorn von dem mit eitrigem Exsudat bedeckten Netz, hinten von den gegen die Wirbelsäule gedrängten, verbackenen Dünndarmschlingen begrenzt war. Keine älteren Verwachsungen, Perforation 30 cm oberhalb der Ileocoecalklappe zahlreiche, zum Teil der Perforation nahe Geschwüre im unteren Ileum.

2) Phthisiker ohne ausgesprochene Darmstörungen, Kachexie, Bauch unterhalb des Nabels etwas druckempfindlich, keinerlei peritonitische Symptome. Tod an Kachexie. In der Bauchhöhle trübes, fibrinöses Exsudat, keine Verwachsungen in der Umgebung der Perforationsstelle am Dünndarm, $2^1/_4$ m oberhalb der Blinddarmklappe, zahlreiche tuberkulöse Dünndarmgeschwüre.

Verf. verwirft wegen des Allgemeinzustandes und der großen Anzahl der Geschwüre jeden chirurgischen Eingriff. **Mohr** (Bielefeld).

28) S. R. Scott. Perforation of the intestine in typhoid fever.

(St. Bartholomew's hospital reports 1903.)

S. beobachtete 32 Darmperforationen bei Typhus, bei denen durch Operation oder Sektion die Diagnose gesichert werden konnte. Er bespricht die Symptome und die Lokalisation der Perforation: 3mal am Kolon, stets multipel; 29mal am Ileum, nur 1mal multipel; in 95% innerhalb der letzten zwei Fuß des Ileum.

Von diesen Fällen operierte er neun. Es heilten vier, darunter drei bei Kindern, nur einer bei einem Erwachsenen. Diese kleine Statistik gewinnt an Interesse durch den Vergleich mit der von Escher (ref. in diesem Zentralblatt 1903 p. 1095), der offene Behandlung ohne Darmnaht empfiehlt und damit unter vier Fällen drei Heilungen erzielte.

Bei Perforationen in der 3.—5. Woche (75%) trat niemals Heilung ein; die günstigen Fälle perforierten in der 6.—12. Woche. Es stimmt das zu Escher's Zusammenstellungen aus der Literatur. **Lengemann** (Bremen).

29) O. Hartmann. Ein seltener Fall von primärer Typhlitis mit sekundärer Epityphlitis.

(Deutsche Zeitschrift für Chirurgie Bd. LXXII. p. 318.)

H. operierte einen Pat. (Alter nicht angegeben), der seit 3 bis 4 Jahren bisweilen ziehende und zerrende leichte Schmerzen in der rechten unteren Bauch-

Digitized by Google

gegend gehabt hatte. In letzter Zeit starke Verschlimmerung durch anfallsweise aufgetretene sehr intensive Schmerzanfälle mit Übelkeit. Stuhl bisweilen angehalten, bisweilen diarrhoisch. Operationsbefund: Verwachsungen um den Blinddarm herum. Nach Hochschlagung des letzteren findet sich weiter auf dessen Dorsalseite eine flächenhafte, eine Tasche bildende Verklebung. In diese Tasche schlängelt sich das kolbenförmig verdickte Ende des S-förmig gekrümmten Wurmfortsatzes. Entbindung und Ektomie desselben, glatte Heilung. Man fand in ihm eine echte Appendicitis granulosa haemorrhagica, aber keinen Kotstein oder Fremdkörper.

H. interpretiert: es handelte sich hier um eine primäre Typhlitis, und zwar einfach infolge von Kotstauung. Deren Folge waren die Verwachsungen, welche ihrerseits zur Knickung des Wurmfortsatzes und erst sekundär zur Appendicitis führten. (Ob diese Auffassung stichhaltig ist, muß Ref. bezweifeln.)

Meinhard Schmidt (Cuxhaven).

30) **Ferlin et Agniel.** Deux cas d'appendicite terminés par vomiques.

(Revue française de méd. et de chir. 1904. Nr. 20.)

Fall 1. 14jähriger Knabe mit Appendicitis perforativa und großem, gut abgekapseltem Abszeß. Operation verweigert. Am 10. Tage der Erkrankung wurde 1/2 Liter kotig riechenden Eiters auf einmal erbrochen, worauf eine starke Verkleinerung des Abszesses festgestellt wurde. Tags darauf jedoch wieder Vergrößerung, nochmals eitriges Erbrechen und eitrige Stühle. Hierauf allmähliche Heilung.

Fall 2. 10jähriger Knabe, Erscheinungen ähnlich wie im ersten Falle. 3 Monate nach Beginn der Erkrankung mehrfaches eitriges Erbrechen, während Stuhl und Urin ohne Eiter blieben. Hierauf starker Rückgang der lokalen Erscheinungen. Nach mehreren Rezidiven Operation etwa 1 Jahr später; die Perforationsstelle wurde nicht festgestellt. Heilung.

Die Perforation hatte nach dem Verlauf in beiden Fällen wohl entweder direkt in den Magen oder in den anstoßenden Teil des Darmes, also auffallend hoch stattgefunden.

Mohr (Bielefeld).

31) **Michel et Perrin.** Hémorrhagie gastrique au cours d'une appendicite. Thrombose de l'iliaque primitive gauche.

(Revue méd. de l'Est 1904. p. 179.)

20jähriges Mädchen. Nach mehreren Anfällen Operation wegen Appendicitis perforativa, Eröffnung eines intraperitonealen, zwischen der Gekröswurzel und dem Nabel gelegenen Abszesses, Wurmfortsatz nicht gefunden, Tod plötzlich Tags darauf. Bei der Autopsie wurde der Wurmfortsatz hinter dem Innenrande des Blinddarmes gefunden, seine perforierte Spitze mündete in einen älteren retrocoecalen Eiterherd, welcher sich bis zur Teilungsstelle der Iliaca communis erstreckte; Thrombose der Vena iliaca communis sinistra. Im Magen etwa 1 Liter Blut, an der Vorder- und Hinterwand dicht unterhalb der Cardia zwei kreisförmige Geschwüre, das vordere nahe dem Durchbruch.

Mohr (Bielefeld).

32) **Reisinger.** Bericht über 370 operativ behandelte Fälle von Epityphlitis.

(v. Langenbeck's Archiv Bd. LXXII. Hft. 4.)

Die Fälle des Verf. beanspruchen insofern besonderes Interesse, als ihm selbst die äußere und innere Abteilung seines Krankenhauses unterstellt sind und das Material so von einem einheitlichen Gesichtspunkt aus behandelt werden konnte. Bei einem großen Teile der Pat. lag beim Eintritt schon die Indikation zum Eingriffe vor. Bei den übrigen Kranken wurde, wenn es möglich war, 1—2 Tage gewartet. Verf. neigt mehr zur Frühoperation. Die Intervalloperation wurde nur 58mal ausgeführt. Bei diffuser Peritonitis bevorzugt R. Ausspülungen der Bauchhöhle. Auch in verzweifelten Fällen von Appendicitis weist er den chirurgischen

Digitized by Google

Eingriff nicht ab und hat manchen Pat. wider Erwarten genesen sehen, der ohne die zugreifende Therapie verloren gewesen wäre. Was das Geschlecht der an Appendicitis Erkrankten betrifft, so waren 217 männliche, 153 weibliche betroffen. 44% aller Erkrankungen fallen in die Zeit zwischen dem 16. und 25. Lebensjahre. Jenseits des 60. Jahres war das Leiden äußerst selten. Die von v. Hansemann behauptete familiäre Disposition zu Wurmfortsatzerkrankungen erkennt auch Verf. an, der in 15 Familien 36 Krankheitsfälle erlebte. Abnorme Länge des Organes, Veränderungen an der Gerlach'schen Klappe mögen diese hereditäre Neigung ebenso erklären wie Vererbungen im histologischen Baue des Wurmfortsatzes.

Aus der Besprechung der einzelnen Fälle und ihrer klinischen Erscheinungen sei bemerkt, daß 49mal wirkliche diffuse Peritonitis im strengsten Sinne des Wortes bestand und 33mal tödlich endete. In allen diesen Fällen kamen die Kranken zu spät zur Operation. Alle mit Pylephlebitis komplizierten Fälle starben. Von seltener Komplikation sind zwei Fälle mit Durchbruch des appendicitischen Abszesses in die Bronchien erwähnt, ferner ein Kranker mit Epityphlitis tuberculosa. Häufig beobachtete Verf. Schmerzen im Gebiete des rechten Nervus cruralis, oft mit Kontrakturstellung des gleichseitigen Hüftgelenkes verbunden. Dieses Symptom wies darauf hin, daß der Eiterherd oder der entzündete Wurmfortsatz in inniger Beziehung zum Ileopsoas stand. Im ganzen wurden von der Gesamtzahl der Pat. 266 geheilt, während 46 starben.

E. Siegel (Frankfurt a. M.).

33) **Sprengel.** Zur Diagnose der Wurmfortsatzeinklemmung.

(Deutsche Zeitschrift für Chirurgie Bd. LXXII. p. 61.)

S. hat drei eingeklemmte Wurmfortsatzbrüche operiert, sämtlich Frauen und rechtsseitige Schenkelbrüche betreffend. In den beiden ersten Fällen lag eine deutliche Bruchgeschwulst vor, und enthielt der Bruch nur das distale Ende des Processus, welches brandig war. Beidemal wurde der ganze Wurmfortsatz fortgenommen. Das Operationspräparat des einen Falles, von Prof. Beneke histologisch genau untersucht, bot beweisende Zeichen echter Einklemmung, nicht etwa bloßer Appendicitis dar. Während die eine Pat. genas, ging die andere an Blutung aus Duodenalgeschwüren zugrunde. Der dritte Fall ist der interessanteste, und an ihn knüpft S. eine diagnostische Erörterung. Die Kranke, seit 3 Tagen mit rechtsseitigen Schmerzen, Fieber und Stuhlverhaltung akut erkrankt, zeigte Spannung des rechten Rektus und des medianen Teiles des Obliquus. Dazu Resistenz und Dämpfung im Winkel zwischen Rektuswand und Poupart'schem Bande, sowie Ausfüllung der Fovea ovalis, ob durch einen Bruch oder eine Drüsenschwellung, blieb zweifelhaft. Hiernach blieb auch die Diagnose, ob Brucheinklemmung mit intraperitonealem Exsudat oder Appendicitis mit Fortsetzung der Entzündung durch den Schenkelkanal und Beteiligung der inneren Leistendrüsen, unentschieden. Operation in Beckenhochlagerung mittels Längsschnittes durch den rechten Rektus. Netz rechts unten verlötet, in der freien Bauchhöhle etwas leicht getrübte Flüssigkeit. Es findet sich ein eingeklemmter Schlingenbruch des Wurmfortsatzes, sein Mittelteil in einem Schenkelbruchsacke, das oberste und unterste Ende in der Bauchhöhle. Appendektomie, Naht, Genesung. Das interessante Präparat ist in zwei kolorierten Abbildungen wiedergegeben.

S. führt aus, daß bei zum Schenkel fortgeleiteten appendicitischen Eiterungen der Abszeß regelmäßig die Lacuna muscularis passiert. Demgemäß hätte in seinem Falle, da hier der Schenkelkanal ausgefüllt war, die richtige Diagnose sich wohl allenfalls stellen lassen können. Außer an Wurmfortsatzeinklemmung wäre an Appendicitis im Brucksacke zu denken gewesen.

Meinhard Schmidt (Cuxhaven).

34) **M. Draudt.** Über eine Hernie der Regio pubica mit Durchtritt durch den M. rectus abdominis.

(Beiträge zur klin. Chirurgie Bd. XLII. p. 251.)

Bei einer 38jährigen Frau, die an ziehenden Schmerzen im Unterleibe litt, welche in das linke Labium majus ausstrahlten, fand sich als Ursache eine kleine

Digitized by Google

Hernie, welche durch einen 3 cm langen Schlitz des Rectus hindurchtrat und sich unter dem M. obliquus externus hervor über dem horizontalen Schambeinaste nach außen vom Tuberculum pubicum vorwölbte. Den Inhalt bildete ein Stückchen Netz. Der M. obliquus externus war bis zu seinem Ansatz an der Linea alba muskulös. Der Rectus war schlecht entwickelt, und seine vordere Scheide fehlte. Vom M. transversus kam bei der Operation nichts zu Gesicht.

M. v. Brunn (Tübingen).

35) **Bernheim-Karrer** (Zürich). Über Pylorusstenose im Säuglingsalter.

(Korrespondenzblatt für Schweizer Ärzte 1904. Nr. 8.)

Der am 38. Tage — ohne Operation — gestorbene Säugling bot folgendes Bild: »Die Magenwand erschien hochgradig (um 5 mm) verdickt und knorplich in der Pylorusgegend; die Mucosa blaß, nur in der Pylorusgegend stark injiziert, geschwollen, in Längsfalten gewulstet, dadurch die Lichtung des Pylorus fast vollständig aufgehoben. Mikroskopisch fand sich eine wirkliche »Hypertrophie der Muskelzellen«, wobei B. es dahingestellt läßt, ob es sich um eine Arbeitshypertrophie (Spasmus) oder um kongenitale Anlage handelt.

Stolper (Göttingen).

36) **Quénu.** Gastro-entérostomie pour un ulcère simple hémorrhagique de l'estomac.

(Gaz. des hôpitaux 1904. Nr. 53.)

37) **Tuffier.** Traitement des ulcères hémorrhagiques de l'estomac.

(Ibid. Nr. 55.)

Q. hat einen Pat. 8 Tage nach der Gastroenterostomie durch Blutung verloren. Er hält die Operation während einer Blutung nicht für indiziert, glaubt aber sie gewissermaßen als Präventivhämostatikum empfehlen zu sollen. Seiner Berechnung nach gäbe die Operation 55% Heilung (bei 38 Fällen).

Dagegen verwirft T. die Gastroenterostomie bei blutendem Magengeschwür vollständig zu gunsten einer ausschließlich internen Behandlung. Bei letzterer sei (bei 52 Fällen) die Mortalität = 1,7%, während sie bei den Operierten = 37% sei.

V. E. Mertens (Breslau).

38) **H. Koch.** Ein Fall von Gastroenterostomie bei Sanduhrmagen.

Dissertation, Kiel 1903.

Bei einer 41jährigen Frau wurde bei Magengeschwür eine vordere Gastroenterostomie gemacht, ohne daß Besserung eintrat. Die Operation war durch Verwachsungen und entzündliche Infiltrationen besonders erschwert. Auch durch einen weiteren Eingriff, wobei von einer Gastrotomiewunde aus ein Schlauch in den abführenden Schenkel der angenähten Dünndarmschlinge eingelegt wurde, gelang es nicht, den tödlichen Ausgang abzuwenden. Die Sektion ergab einen Sanduhrmagen mit stark erweitertem oralen Abschnitt. Die Gastroenterostomie saß im aboralen Teile.

M. v. Brunn (Tübingen).

39) **E. Feldmann.** Gastroenteroplastik nach vorausgegangener Gastrotomie. Ein neues Verfahren zur Erweiterung narbig verengter Gastroenteroanastomosen.

Dissertation, Kiel 1903.

Bei einer 50jährigen Frau war wegen Narbenstenose des Pylorus die Gastroenterostomia retrocolica posterior mit Murphyknopf ausgeführt worden. 2½ Jahre später kam die Pat. mit erneuten Stenoseerscheinungen wieder. Der Grund war die narbige Verengerung der Anastomose, zu deren Erweiterung Helferich so vorging, daß er die Vorderwand des Magens eröffnete, die nicht einmal mehr für

Digitized by Google

die Zeigefingerspitze durchgängige Öffnung von innen her freilegte, spaltete und durch Gastroenteroplastik erweiterte. Die Heilung war durch einen Nahtabszeß gestört. Wegen Verdachts auf Peritonitis wurde sogar die Bauchhöhle nochmals eröffnet, doch war keine Peritonitis vorhanden. Unter Tamponade erfolgte jetzt Heilung.

M. v. Brunn (Tübingen).

40) **F. Pels-Leusden.** Über Hammerdarm nach Bauchfelltuberkulose. Doppelter Darmprolaps aus einer Nabeldarmfistel.

(Deutsche Zeitschrift für Chirurgie Bd. LXXII. p. 309.)

Der vom Verf. in der Berliner Charité glücklich operierte Fall ist in diesem Blatte p. 500 des laufenden Jahrganges im Referat über einen diesbezüglichen Vortrag in der Berliner Chirurgen-Vereinigung bereits kurz erwähnt. Zur Vervollständigung führen wir hier noch an, daß der neue Namen »Hammerdarm« von König sen. stammt. Er kennzeichnet den T-förmigen oder zweihörnigen bezw. zweischenkligen Darmvorfall, der, aus einer umbilikalen Darmfistel herauskommend, auf einem einfachen Stile sitzt, wie er zuerst von Barth bei einem offen gebliebenen Ductus omphalo-mesaraicus beschrieben ist. Der glückliche Ausgang der Operation ist wesentlich dadurch erreicht, daß der evaginierte Darm zunächst reinvaginiert wurde. Nach vollständig besorgter Reposition wurde zu deren Sicherung die Haut rund um die Nabelfistel auf 1/2 cm weit umschnitten, abgelöst und über der Fistel zugenäht, so daß letztere zuverlässig gedichtet war. Erst dann Eröffnung der freien Bauchhöhle, Befreiung der fisteltragenden Dünndarmschlinge von etlichen Verwachsungen, Hervorholung, ovaläre Resektion des perforierten Darmwandteiles, Naht usw.

Verf. benutzt die Gelegenheit, um beiläufig den Wert der von König bei Bauchfelltuberkulose eingeführten Laparotomie gegenüber der ihr in neuerer Zeit zu Teil gewordenen abfälligen Kritik zu verteidigen.

Meinhard Schmidt (Cuxhaven).

41) **W. W. Maksimow.** Resektion von 1 m Dünndarm wegen Nekrose nach Inkarzeration.

(Sonderabdruck, Warschau 1904. [Russisch.])

Aus einem Berichte M.'s sei folgender Fall herausgegriffen.

Die 56jährige Pat., die seit 20 Jahren an hartnäckiger Verstopfung litt, erkrankte plötzlich mit Übelkeit und Erbrechen, Schmerzen und Auftreibung des Leibes. Kein Stuhl, keine Winde. Vom hinteren Scheidengewölbe aus war eine unbestimmte, feste Geschwulst zu fühlen, die den Douglas füllte.

Bei der Laparotomie wurde ein im kleinen Becken fixiertes Konvolut in seiner Ernährung stark beeinträchtigter Dünndarmschlingen gefunden. Als Ursache ergab sich ein Peritonealstrang, der von der Rückseite des Uterus bis zur Radix mesent. sich hinzog; nach seiner Durchschneidung löste sich das Konvolut leicht. Es wurde sodann 1 m vom Dünndarm — bis dicht an den Blinddarm — reseziert und die zirkuläre Naht der Darmenden ausgeführt. Spülung mit »aseptischem Wasser«. Naht der Wunde bis auf den unteren Winkel, durch den ein Mikulicz'scher Beutel herausgeleitet wurde (der 2 Wochen liegen blieb). Genesung.

V. E. Mertens (Breslau).

42) **Püschmann.** Ein Fall von Darmcysten.

(Deutsche Zeitschrift für Chirurgie Bd. LXXII. p. 109.)

Ein früher gesund gewesener Knabe, nach kurzer Krankheit mit bereits vorhandenem schwerem Kollaps wegen inoperabler Peritonitis in das Krankenhaus zu Britz bei Berlin eingeliefert und daselbst verstorben, zeigte bei der Sektion eine zwerchsackförmige Doppelcyste am Darme, 25 cm unterhalb der Fossa duodenojejunalis. Der eine Sackteil war mannsfaust-, der andere apfelgroß; die Einschnürung wurde durch das Gekröse gebildet, doch kommunizierten beide Säcke miteinander. Die Geschwulst saß dicht am Darm und zeigte, ebenso wie der

Digitized by Google

Darm, einen Einriß, der die Peritonitis veranlaßt hatte und der übrigens wohl durch eine heftige Bewegung des Kindes verursacht sein wird. Die Cystenwand zeigte sich histologisch wie eine Darmwand gebaut, eine zweischichtige Muskularis, Submukosa und hohes Zylinderepithel mit Kutikularsaum und Becherzellen enthaltend.

Wie P. die einschlägige Literatur kurz berührend ausführt, ist die Geschwulst bestimmt als Enterokystom, von einer Entwicklungsstörung herrührend, zu deuten. Ihr hoher Sitz spricht gegen Entstehung aus dem Ductus omphalo-mesentericus. Ein sehr ähnlicher Fall ist von Buchwald beschrieben.

Meinhard Schmidt (Cuxhaven).

43) F. Kaselowsky. Ein Fall von Polyposis recti.

Diss., Kiel, 1904.

Beschreibung eines Falles von Polyposis recti, bei dem durch Anlegung eines Kunstafters eine Besserung erstrebt wurde. Ob die Operation den gewünschten Erfolg hatte, ist fraglich, da der Fall nicht weiter beobachtet wurde. Die Polypenbildung ging nach oben noch über die Stelle des Anus praeternaturalis hinaus.

Die Arbeit enthält weiterhin eine tabellarische Zusammenstellung von 20 Fällen, unter denen 17mal genauere Angaben über den Sitz der Erkrankung vorlagen. Stets war der Mastdarm befallen, 13mal auch der Dickdarm, 8mal der Blinddarm, 1mal sogar der Magen. Ätiologisch sieht Verf. chronische Reizzustände als wesentlich an. Die Prognose ist recht ungünstig. Mehrere Pat. starben infolge der Blutverluste bei der Operation, andere an Invagination oder sekundär entstandenem Karzinom. Nur 8 wurden gebessert entlassen, und auch bei ihnen ist über die Dauer der Besserung nichts bekannt.

M. v. Brunn (Tübingen).

44) E. Monnier. Zur Kasuistik der Milzcysten.

(Beiträge zur klin. Chirurgie Bd. XLI. Hft. 1.)

Verf. berichtet aus der Züricher chirurgischen Klinik über einen mit Erfolg operierten Fall von nicht parasitärer großer Milzcyste. Dieselbe wurde bei einem 21jährigen Fräulein beobachtet, hatte wenig Beschwerden verursacht, war aber durch die sehr starke Auftreibung des linken Hypochondrium lästig geworden. Es wurde die Splenektomie ausgeführt, nachdem die große Cyste vorher durch Punktion teilweise entleert war. Auf Grund dieser Beobachtung und weiterer 13 Fälle der Literatur bespricht Verf. die pathologische Anatomie, die Genese, die Symptomatologie und die Therapie der großen Milzcysten. Unter allen therapeutischen Maßnahmen sei der Splenektomie in denjenigen Fällen, bei welchen die Blutstillung des Stumpfes nicht absolut sicher erscheint, der Vorzug zu geben.

Blauel (Tübingen).

45) Scheible. Ein Fall von Leberabszeß und diffuser Cholangitis mit zahlreichen Komplikationen durch mehrfache chirurgische Eingriffe geheilt. (Aus dem Freiburger Diakonissenhause. Prof. Dr. Goldmann.)

(Münchener med. Wochenschrift 1904. Nr. 10.)

Der 61jährige Pat. hatte seit vielen Jahren an Cholelithiasis gelitten; 2 Jahre nach dem letzten Kolikanfall und Steinabgang entwickelte sich eine diffuse Cholangitis und im linken Leberlappen ein großer Abszeß, von ihnen aus auf dem Wege der Lymphbahnen ein subphrenischer Abszeß, ein linksseitiges Empyem und als einzige Metastase eine Vereiterung einer alten Hydrokele. Es wurden infolgedessen sieben operative Eingriffe, unter diesen eine ausgedehnte quere Spaltung der Leber mit besonders günstiger Wirkung, notwendig, nach denen Pat. schließlich ganz geheilt wurde.

Kramer (Glogau).

Digitized by Google

46) **C. Beyer.** Das Zusammentreffen von Gallensteinkolik und Leberechinokokkus.

(Deutsche Zeitschrift für Chirurgie Bd. LXXII. p. 71.)

B. veröffentlicht einen einschlägigen Fall aus der Greifswalder Klinik (Prof. Friedrich). Der 48jährige Kranke hatte in den letzten 3 Jahren wiederholt typische Kolikanfälle mit Ikterus gehabt, wobei hervorzuheben, daß der Schmerzsitz der letzten zwei Anfälle links war. Mit den Erscheinungen beginnender Peritonitis und starkem Ikterus trat Pat. in die Klinik, woselbst lithogener Choledochalverschluß mit Perforationsperitonitis diagnostiziert wurde. Bei der Operation finden sich Gallenblasenverwachsungen, der schwer präparierbare Choledochus erweitert. Seine Inzision ergibt keinen Stein, Sondierung des Hepaticus frei, zum Darme hin verlegt (Narbenstenose?). Deshalb Cholecystenterostomie mit Murphyknopf. Dabei wird aus der Gallenblase, die frei von Steinen ist, ein bohnengroßes Gebilde entfernt, das bei genauerer Untersuchung als eingetrocknete Echinokokkusblase erkannt wird. Die zu Gesicht gekommenen Darmschlingen waren glatt und spiegelnd gewesen. Es erfolgte indes bald der Tod unter peritonitischen Erscheinungen, und ergab die Sektion, daß im linken Leberlappen ein über kindskopfgroßer Echinokokkus vorliegt, welcher nach dem Zwerchfell zu perforiert ist und hier zu abgesackten Eiteransammlungen geführt hat. Auch fanden sich noch in der ziemlich weiten Gallenblase vier kleine Konkrementstücke.

Diesen Fall mit ihm an die Seite zu stellenden Mitteilungen aus der Literatur vergleichend, führt B. aus, daß man zu unterscheiden hat zwischen 1) Fällen, wo gleichzeitig in der Tat Echinokokken und Gallensteine vorliegen und 2) solchen, bei denen trotz typischer Gallensteinkolik, die sich im Laufe von Jahren wiederholte, nur ein Echinokokkus, aber keine Gallensteine vorhanden waren. Von Fällen der ersten Art hat Verf. außer dem eigenen sechs ausfindig machen können. Wahrscheinlich wird bei diesen Erkrankungen ein ursächlicher Zusammenhang zwischen Echinokokkus und Gallensteinbildung anzunehmen sein, und zwar wird voraussichtlich der Echinokokkus als das zuerst entstandene Leiden anzusprechen sein. Indem derselbe zu Kompression von Gallengängen und folglich auch zu Stauungen von Galle Anlaß gibt, bewirkt er auch die Disposition zu Steinbildungen. Bei den Fällen der zweiten Kategorie erklären Bertelsmann und Kehr die vorkommenden Pseudo-Gallensteinkoliken einfach durch krampfhafte Kontraktionen der Gallenblasenmuskulatur, indem vorausgesetzt wird, daß das Organ infolge von Gallenstauung überdehnt ist. Häufiger aber ist jedenfalls der Grund dieser Koliken der, daß der Leberechinokokkus in Gallengänge durchbricht und in diese hinein Blasen entleert, welche dann bei ihrer Weiterwanderung in den Darm echten lithogenen völlig gleichende Koliken auslösen. Beweis hierfür ist das oft hinterher beobachtete Erscheinen der entleerten Blasen im Stuhlgange.

Zum Schluß der Arbeit Literaturverzeichnis, 18 Publikationen nachweisend.

Meinhard Schmidt (Cuxhaven).

47) **Ohl.** Beiträge zur Frage der Choledocho-Duodenostomia interna.

(Deutsche Zeitschrift für Chirurgie Bd. LXXII. p. 83.)

O. berichtet vier von Sprengel-Braunschweig operierte Fälle, von denen drei genesen sind. Das Duodenum wurde in allen Fällen, nachdem die Gegenwart eines Steines im untersten Teile des Choledochus festgestellt war und die anderweitige Entfernung desselben sich als unmöglich herausgestellt hatte, mittels Querschnitt eröffnet. In den drei glücklich abgelaufenen Fällen gab die Wunde alsbald freien Zugang zu der Papilla Vateri, auf die dann sofort gegen den sich vorbauchenden, deutlich unterscheidbaren Stein eingeschnitten werden konnte. In dem ungünstig geendeten Falle hatte der Schnitt nicht sofort die richtige Stelle gegenüber der Choledochusmündung getroffen, und wurde deshalb zu dem Querschnitte noch in T-Form ein Vertikalschnitt gefügt, der erst die Papille freilegte. Die Naht der komplizierten Darmwunde hielt nicht, und am 3. Tage zeigte sich

Digitized by Google

Magen- bezw. Darminhalt im Verbande. Trotzdem noch zur Entlastung des Duodenums eine Gastroenterostomie gemacht wurde, erfolgte der Tod. Sämtliche Pat. waren Frauen im Alter von 30—56 Jahren. Im einzelnen bieten die Eingriffe allerhand Verschiedenheiten: Gallenblase bald steinhaltig, bald frei — demgemäß bald eröffnet, bald nicht. Die eröffneten Blasen wurden bald drainiert, bald durch Naht verschlossen — ebenso wie der Hepaticus hier drainiert wurde, dort nicht usw.

In der der Kasuistik nachgeschickten Allgemeinbesprechung stellt O. die sonst veröffentlichten gleichen Operationen zusammen. Es sind deren 13, mit den Sprengel'schen im ganzen also 17, von denen nur ein Pat. gestorben ist. Technisch ist zu bemerken, daß McBurney, der 6mal operiert hat, das Duodenum stets mittels Längsschnitt geöffnet hat. Derselbe Chirurg empfiehlt, die Papille im Duodenum sich durch Druck auf den Choledochus, welcher ein Tröpfchen Galle zum Vorquellen bringt, kenntlich zu machen. O. hält es, auf die Sprengelschen Fälle gestützt, für ausreichend, einfach gegen den sich vorwölbenden Stein einzuschneiden, wobei es gleichgültig sein wird, ob man den Mündungspunkt des Gallenganges oder die Duodenalschleimhaut plus Ductus trennt. Auch eine Naht der Choledochuswunde, die S. stets unterließ, hat sich als unnötig erwiesen. Zum Schluß bespricht O. auch die durch Kocher, de Quervain, Lorenz und Berg im vorigen Jahre als Konkurrenzoperation für die Duodenotomie empfohlene Choledochotomia retroduodenalis nach vorgängiger blutiger Ablösung des vertikalen Duodenums von der hinteren Bauchwand. Wenn schon die meistens leichte Ausführbarkeit dieser Ablösung als erwiesen zu betrachten ist, werden der Inzision des Choledochus in seinem tiefsten Teile, wo er innerhalb des Pankreaskopfes eingebettet ist, unter Umständen doch erhebliche, selbst kaum überwindliche Schwierigkeiten entgegentreten können. **Meinhard Schmidt** (Cuxhaven).

48) **H. Kehr.** Die Dauerresultate meiner letzten 500 Gallensteinlaparotomien (400.—900. Operation).

(Münchener med. Wochenschrift 1904. Nr. 14.)

Die Dauerresultate haben sich gegenüber denen der ersten 400 Operationen wesentlich gebessert. Nur in 2,5% der Fälle (früher in 4%) blieben Steine zurück nur in 3% (früher in 7%) traten Hernien, nur in 5% (statt in 17%) Adhäsions- und Entzündungskoliken auf, weil häufiger die Ektomie an Stelle der Cystostomie, die Hepaticusdrainage statt der Choledochotomie ausgeführt worden. Die Sterblichkeit betrug in den Fällen, die frei von Cholangitis und Karzinom waren, nur 3%, in den nicht freien 13%. — 89% wurden völlig geheilt und arbeitsfähig.

Kramer (Glogau).

49) **H. Küster.** Beitrag zur pathologischen Anatomie der Cysten am Pankreas.

(Deutsche Zeitschrift für Chirurgie Bd. LXXII. p. 117.)

K. beschreibt eine als zufälligen Sektionsbefund in der Göttinger pathologischen Anstalt beobachtete Pankreascyste. Die angeschlossene Besprechung zeigt, daß dieselbe als »retroperitoneale, peripankreatische cystische Bildung unbekannter Ätiologie« aufzufassen ist. **Meinhard Schmidt** (Cuxhaven).

50) **E. P. Baumann.** Mesenteric cysts.

(Lancet 1904. Mai 7.)

Mitteilung eines Falles einer apfelgroßen Gekröscyste bei einem 8 Monate alten Kinde, das unter den Erscheinungen von Darmverlegung eingeliefert wurde. Die derbwandige Cyste lag zwischen den Gekrösfalten am unteren Ende des Dünndarmes, in dem durch sie ein Knick hervorgerufen wurde, und enthielt ca. 1 Unze gelber klebriger Flüssigkeit. Die histologische Untersuchung ergab zweifellos kongenitalen Ursprung. Die Wand der Cyste war ausschließlich fibrös, ohne Spuren von Muskelgewebe.

Eine kurze Zusammenstellung der internationalen Literatur über Gekröscysten geht der Besprechung des Falles voraus. **H. Ebbinghaus** (Berlin).

Originalmitteilungen, Monographien und Separatabdrücke wolle man an *Prof. E. Richter* in Breslau (Kaiser Wilhelmstraße 115), oder an die Verlagshandlung *Breitkopf & Härtel*, einsenden.

Druck und Verlag von Breitkopf & Härtel in Leipzig, Nürnbergerstraße 36/38.

Digitized by Google

Zentralblatt
für
CHIRURGIE

herausgegeben
von

E. von Bergmann, in Berlin, **F. König,** in Berlin, **E. Richter,** in Breslau.

Einunddreifsigster Jahrgang.

Wöchentlich eine Nummer. Preis des Jahrganges 20 Mark, bei halbjähriger Vorauszahlung. Zu beziehen durch alle Buchhandlungen und Postanstalten.

Nr. 27. Sonnabend, den 9. Juli. 1904.

1) **Reich.** Über die Glykogenreaktion des Blutes und ihre Verwertbarkeit bei chirurgischen Affektionen.

(Beiträge zur klin. Chirurgie 1904. Bd. XLII. p. 277.)

R. stellte an mehr als 200 chirurgischen Krankheitsfällen zahlreiche Untersuchungen über den Glykogengehalt des Blutes, insbesondere der Leukocyten, an und bediente sich dabei der beiden Ehrlich'schen Methoden (Jod-Gummilösung oder Joddämpfe aus Jodkristallen) und der feuchten Färbung durch Joddämpfe nach Zollikofer. Man hat zu unterscheiden zwischen einer intra- und einer extrazellulären Reaktion. Nur die intrazelluläre ist maßgebend, während die extrazelluläre wahrscheinlich nur Kunstprodukte zur Anschauung bringt.

Die auf Jod reagierende Substanz, welche sich unter gewissen Bedingungen im Blute findet, ist von dem Glykogen der Leberzellen

Digitized by Google

weder chemisch noch polarimetrisch noch morphologisch zu unterscheiden. Sie darf daher mit den Glykogen identifiziert werden, das möglicherweise an Eiweißkörper gebunden ist. Wahrscheinlich stellt die jodophile Substanz ein Degenerationsprodukt der Leukocyten dar, wiewohl auch die gegenteilige Anschauung, welche sie als Zeichen gesteigerter Aktivität oder als Regenerationserscheinung auffaßt, ihre Vertreter findet.

Die untersuchten pathologischen Zustände zerfallen in entzündliche und eiterige Prozesse, in Tuberkulose, Geschwülste und Verletzungen. Den größten Raum nehmen die Entzündungszustände ein, bei denen allein auch dem Glykogenbefund eine gewisse, wenn auch geringe Bedeutung zukommt. Wahrscheinlich ist es die Infektion, die Bakterienwirkung, nicht die Anwesenheit von Eiter, was die Glykogenreaktionen bedingt. »Die Jodreaktion erweist sich bis zu einem gewissen Maße als Gradmesser der Wirkung, den die Infektion auf den Gesamtorganismus und speziell das Blut ausübt.« Demgemäß findet sich die Glykogenreaktion am konstantesten bei progredienten Eiterungen. Da jedoch auch virulente Infektionen ohne Eiterung starke Glykogenreaktionen hervorrufen können, ist dieselbe im speziellen Falle für die Diagnose einer Abszeßbildung nicht verwertbar. Da zudem die graduelle Beurteilung der Reaktion große Übung voraussetzt und rein subjektiv ist, so schrumpft ihr diagnostischer Wert auf ein Minimum zusammen.

Bei chirurgischen Tuberkulosen kann die Glykogenreaktion gelegentlich von Nutzen sein, indem sie bei positivem Ausfall eine Mischinfektion wahrscheinlich macht, während ein negativer Glykogenbefund auf das Fehlen von Komplikationen hinweist und so, beispielsweise bei Temperatursteigerungen nach Operation einer tuberkulösen Affektion, vor dem vorzeitigen Nachsehen des Verbandes schützen kann.

Bei Geschwülsten kommt der Glykogenreaktion weder eine diagnostische noch prognostische Bedeutung zu.

Verletzungen gingen nur dann mit positiver Glykogenreaktion einher, wenn eine Infektion hinzugetreten war.

M. v. Brunn (Tübingen).

---

2) R. Kienböck. Zur radiographischen Anatomie und Klinik des traumatischen intramuskulären Osteoms.

(Wiener klin. Rundschau 1903. Nr. 47—49.)

Verf. legt zunächst die Frage und Streitfrage über das traumatische Osteom klar und stellt sich dabei auf den Standpunkt, es entstehe sehr häufig im Anschluß an ein einmaliges heftiges Trauma. Den aus der Literatur bekannten und zum Teil skiagraphisch gut beschriebenen Fällen fügt er 8 eigene Beobachtungen bei und bringt klinische und anatomisch wichtige Einzelheiten. Die radiographisch gut sichtbaren Osteomschatten nehmen in den ersten Wochen nach dem Trauma an Intensität zu und sind teils mit dem benachbarten

Digitized by Google

Extremitätenknochen direkt verbunden, teils auch nur durch ganz schmale Brücken, teils gar nicht; auch kommen periostale poröse, zirkuläre Knochenschalen vor, die ebenfalls in dies Gebiet hineingehören.

Zur genauen Erforschung jedes Einzelfalles empfiehlt es sich, gute Röntgenaufnahmen mit möglichst weichen Röhren anzufertigen. Differentialdiagnostisch kommen alte Frakturen, Sarkom, chronische Osteomyelitis und ähnliches in Frage.

Diese traumatischen intramuskulären Osteome sind streng zu unterscheiden von den kartilaginären Exostosen, welche ja auch meist multipel sind.

Das Einzelne der sorgfältigen Beobachtungen des Verf. muß im Original nachgelesen werden. **Schmieden** (Bonn).

---

3) **Küttner.** Über das Skapularkrachen.

(Deutsche med. Wochenschrift 1904. Nr. 15 u. 16.)

Die Ätiologie dieses Symptomes, das bis zu einem gewissen Grade als physiologisch bezeichnet werden kann, wird eingehend besprochen. Neben einer Abmagerung der Muskulatur sind es vor allen Dingen abnorme Vorsprünge an den Rippen oder dem Schulterblatt, welche zu den Reibegeräuschen Veranlassung geben. So wurde in der v. Bruns'schen Klinik eine 17jährige Pat. operiert, welche seit $1^1/_2$ Jahren bei Bewegungen ein lautes Krachen unter dem rechten Schulterblatt empfand. Als Ursache fand sich bei der Operation eine hakenförmige Umbiegung des medialen Abschnittes des Margo superior scapulae. Nach Resektion trat völlige Heilung ein. Es werden dann noch drei in diese Gruppe gehörige Fälle aus der Literatur erwähnt. Sodann können frische und alte Frakturen des Schulterblattes und der Rippen die Ursache abgeben. Ob eine tuberkulöse Karies der Rippen Veranlassung zu dem Skapularkrachen geben kann, ist nicht sicher. Auch Veränderungen der Muskulatur am Schulterblatt und Brustkorb können die Ursache sein. Wenn auch die Annahme Terrillon's, daß in jedem Falle von Schulterblattkrachen eine Bursa mucosa anguli sup. scapulae oder Bursa subserrata vorhanden ist, in dem Umfange nicht haltbar ist, so findet man doch häufig Hervorragungen am Schulterblatt und an den Rippen neben einem Schleimbeutel. Allein kann letzterer nur ätiologisch in Betracht kommen, wenn er sich in ein dickwandiges, proliferierendes Hygrom umgewandelt hat (Bassompierre). Nicht unwahrscheinlich ist es, daß in den Fällen, wo professionelle Ursachen angenommen werden, es sich um Hygrome handelt. Vorbedingung für die Entstehung des Leidens ist, abgesehen von den Hygromen, die Berührung des Schulterblattes mit dem Brustkorb. Die Beschwerden sind in den einzelnen Fällen sehr verschieden. Die Therapie richtet sich nach der Ursache. Terrillon hat in einem Falle durch einen Apparat, der die Schulterblätter fest fixierte, einen guten Erfolg erzielt. **Borchard** (Posen).

Digitized by Google

4) **A. Stieda.** Zur Kenntnis der Sesambeine der Finger und Zehen.

(Beiträge zur klin. Chirurgie 1904. Bd. XLII. p. 237.)

Durch Untersuchung von Röntgenbildern gelang es S., zwei Sesambeine, ein Sesamum IV radiale manus und ein Sesamum IV tibiale pedis aufzufinden, welche Pfitzner in seinen ausgedehnten anatomischen Untersuchungen über Sesambeine niemals nachweisen konnte. Es sind danach, abgesehen von den konstanten Sesambeinen an Daumen und großer Zehe, bisher bekannt an der Hand ein ulnares und radiales Sesambein am 2. Finger, ein radiales am 3. Finger, ein ulnares und ein radiales am 4. und ebenso am 5. Finger, am Fuße ein fibulares und ein tibiales Sesambein der 5. Zehe und je ein tibiales der 2. und 4. Zehe. **M. v. Brunn** (Tübingen).

---

5) **Helbing.** Die Behandlung der koxitischen Hüftgelenkskontrakturen durch Osteotomie.

(Deutsche med. Wochenschrift 1904. Nr. 19.)

In der Hoffa'schen Klinik wird beim Redressement der Hüftgelenkskontrakturen, selbst wenn dieselben fibröser Natur sind, im allgemeinen das blutige Verfahren bevorzugt, da nach den übrigen Stellungskorrekturen Rezidive nicht so sehr selten sind. Da die pelvitrochantere Osteotomie technisch viel schwieriger wie die subtrochantere Osteotomie ist, so wird letztere bevorzugt. Die Knochendurchmeißelung wird von außen unten nach innen oben gemacht. Außerdem werden die sich etwa spannnenden Adduktoren und der Tens. fasciae latae durchtrennt und ein Gipsverband in korrigierter Stellung angelegt, der etwa sechs Wochen liegt. Vielfach wird übersehen, daß an dem betreffenden Beine sich ein statisches Genu vulgum infolge der gebeugten Kniehaltung ausbildet. Die Beseitigung desselben soll erst nach der Hüftgelenkskontraktur stattfinden, und zwar wird sie gewöhnlich in einem redressierenden Gipsverbande gelingen. **Borchard** (Posen).

---

6) **J. Bayer** (Köln). Die Verrenkungen der Mittelfußknochen im Lisfranc'schen Gelenk.

(Sammlung klin. Vorträge N. F. Nr. 372.)

Der Abhandlung sind 68 Fälle aus der Literatur, einschließlich zweier aus dem Kölner Bürgerhospital, zugrunde gelegt; davon waren 34 totale Verrenkungen mit Verschiebung des ganzen Metatarsus und 34 partielle mit Verrenkung eines oder mehrerer (bis zu vier) Mittelfußknochen. Es kommen also die isolierten Verrenkungen im Lisfranc'schen Gelenke den totalen an Zahl gleich, was sich aus der Trennung der Gelenkhöhlen und dem unregelmäßigen Verlaufe der Gelenklinie erklärt.

Digitized by Google

Unter den ursächlichen Momenten für die Entstehung der Verrenkungen war fünfmal ein Fehltritt oder ein Ausgleiten, ebenso oft ein Fall bei feststehendem oder eingeklemmtem Vorfuß, zweimal ein Verschüttetwerden, siebenmal ein Überfahrenwerden durch das Rad eines schweren Wagens, 14mal ein Auffallen schwerer Gegenstände auf den Fuß, einmal ein Auffallen eines solchen auf den Oberschenkel bei gebeugtem Knie und erhobener Ferse, 13mal ein Sprung oder Fall auf die Füße, elfmal ein Sturz mit dem Pferde feststellbar, in den übrigen Fällen die Entstehungsursache nicht zu ermitteln gewesen. Bemerkenswerterweise betrafen nur drei Fälle Frauen, und in elf ist die Art der Verletzung zuerst übersehen worden. Unter den Totalluxationen ist nur einmal eine solche nach der Planta — infolge der weit kräftigeren Bandapparate an der plantaren Seite — beobachtet worden; auch die nach der medialen Seite kam nur einmal in einem nur unvollständig mitgeteilten Falle vor, während die Seitenverrenkung des ganzen Metatarsus, meist mit Fraktur des zweiten Metatarsale einhergehend, bei zehn, die dorsolaterale bei sieben Fällen bestand. — Die isolierten Verrenkungen kamen durch die gleichen starken Krafteinwirkungen, jedoch mit dem Unterschiede zustande, daß die verrenkende Gewalt in einer räumlich beschränkteren Angriffsfläche nur auf den verrenkten Knochen einwirkt. Am häufigsten waren die Verrenkungen des ersten Metatarsale — 14mal. Im weiteren werden Diagnose und Behandlung der einzelnen Formen eingehend besprochen. Die Reposition ging in der Hälfte der Fälle leicht von statten, in den übrigen war sie schwierig, bezw. nur teilweise gelungen oder nicht ausführbar; in zwei Fällen mußte zur Resektion geschritten werden (ein Fall Bardenheuer's). Gute Resultate wurden in 30 Fällen (26 nach Reposition, vier ohne solche) erzielt. **Kramer** (Glogau).

Kleinere Mitteilungen.

(Aus der k. k. böhm. chirurg. Klinik [† Prof. Maydl] und dem gynäkologischen poliklinischen Ambulatorium [Dozent Pitha] zu Prag.)

Beitrag zur Beseitigung der technischen Schwierigkeiten bei subkutanen Paraffinprothesen. Ein neuer kompletter Apparat zur chirurgischen Paraffinplastik[1].

Von

Wilhelm Krlin.

Seitdem Gersuny's subkutane Paraffinprothesen in die chirurgische Therapie eingeführt wurden, begannen auch die anderen praktischen Fächer der Medizin ein reges Interesse für diese zu hegen und sie erfolgreich anzuwenden.

So ist heutzutage für die Paraffinplastik das Gebiet der Chirurgie, Gynäkologie, Otorhinologie, Dermatologie, Kosmetik, Ophthalmologie und Dentologie

[1] Überall patentiert, D. R. G. M.

Digitized by Google

erschlossen. Die Spezialliteratur verzeichnet seit dieser Zeit manchen glänzenden Erfolg der Paraffinplastik, nebstdem eine bunte Auswahl von ungefähr 36 verschiedenen Indikationen derselben.

Nur die technische Seite der Operation war bisher schwierig und zeitraubend, besonders dort, wo man Hartparaffin benutzte. Um die verschiedenen ihr anhaftenden Mängel zu beseitigen, habe ich einen Apparat konstruieren lassen, dessen Zusammensetzung und Funktion ich in folgendem auseinander setze.

Wie die nebenstehende Figur zeigt, besteht mein kompletter Apparat für subkutane Paraffinplastik aus einer neuen, kleinen, durchsichtigen Paraffinspritze (*a*), welche sich für alle Paraffinsorten eignet, das angewendete Paraffin lange in flüssigem Zustand erhält und gleichzeitig die Anwendung der pastösen Form des Paraffins ermöglicht (Gersuny-Stein). Das Erwärmen der Spritze durch heißes, strömendes Wasser, durch eine Thermophormasse oder durch den elektrischen Strom ist bei ihr obsolet geworden. Statt dessen benutzte ich die hohe Wärmekapazität des Glyzerins, welches überdies noch einen bedeutenden Lichtbrechungsquotienten besitzt, so daß die Spritze ungemein durchsichtig wird.

Das Glyzerin befindet sich zwischen zwei kalibrierten, dicken Glaszylindern, welche an beiden Enden zusammengeschmolzen sind. Während der Sterilisation der Spritze in siedendem Wasser wird das Glyzerin samt den Glaszylindern gründlich erwärmt, so daß das in die Spritze eingezogene flüssige Paraffin sehr lange in demselben Aggregatzustande verharrt. Der innere Glasmantel der Spritze ist auf $4^1/_2$ ccm deutlich graduiert; von der Skala läßt sich aus der Ferne bequem ablesen, wieviel Paraffin bereits dem Körper einverleibt wurde. Alle Unebenheiten der Metallhülse wurden behufs Erzielung einer tadellosen Asepsis peinlich vermieden. Um das frühzeitige Erstarren des flüssig gemachten Paraffins in der Nadel während der Injektion zu verhüten, habe ich die Nadel mit einem Wärmeisolator versehen. Es ist einleuchtend, daß man die kalte Außenluft von der Nadel fernhalten muß, wenn das flüssige, die Nadel passierende Paraffin nicht sofort erstarren soll. Die Nadel (*b*) wurde mit einem dünnen Gummidrainröhrchen ganz überzogen und der Raum zwischen der Nadel und dem Gummimantel peripherwärts mittels eines Elfenbeinkonus abgeschlossen.


Dieser auf der Nadel leicht verschiebbare Konus hat den Zweck, einen Teil des Glyzerins, in welchem die Nadel bei 125° C sterilisiert wird, in dem erwähnten Zwischenraume zurückzuhalten, wodurch die hohe Wärmekapazität des Glyzerins wie in der Spritze für die Erwärmung der Nadel verwendet werden kann. Wenn also die Nadel unter die Haut eingestochen wird, wird der deckende Konus von der Spitze der Nadel zurückgeschoben; auf diese Weise bleibt diese dauernd von der äußeren Kälte isoliert. Ferner findet man bei meinem Apparat einen Metallkessel (*c*), der von einem vernickelten Messinggestell (*l*) getragen wird und in dem sich das Sterilisationsglyzerin befindet. Sein Inhalt beträgt ungefähr 850 ccm. In der Glyzerinflüssigkeit sind drei Glasgefäße von verschiedener Größe samt Thermometer angebracht. Eines der Gefäße ist für das sterilisierte Paraffin bestimmt (*e*), das andere für die Sterilisation der Nadel, ebenfalls mit Glyzerin gefüllt (*f*), und das dritte, eine größere Eprouvette, zur Sterilisation der Spritze (*g*). Das Paraffin und die Nadel werden bei 120° C aseptisch gemacht; die Paraffinspritze lassen wir in siedendem, destilliertem Wasser über 7 Minuten lang gründlich kochen. Der ganze Vorgang der Sterilisation kann mittels eines Thermometers (*h*) bequem kontrolliert werden. Wenn auf diese Weise alles keimfrei gemacht worden ist, muß das erhitzte Material möglichst rasch wieder abgekühlt werden, um eventuelle Verbrennungsnekrosen auszuschließen. Diese Abkühlung besorgt der Apparat unter stetiger thermometrischer Kontrolle binnen wenigen Minuten. Ich habe nämlich die im erhitzten Glyzerin suspendierten Gefäße samt ihrem Inhalte mit einer Kühlschlange (*j*) umgeben.

Die ganze Sterilisation samt der Abkühlung des zur Operation nötigen Materials dauert etwa 20—30 Minuten. Inzwischen kann der Pat., wie zu jeder anderen blutigen Operation, gründlich und langsam vorbereitet werden. Man läßt während der Sterilisation die Quecksilbersäule des Thermometers knapp auf 125° C


Digitized by Google

ansteigen, löscht dann die Flamme sofort aus, und wartet, bis das Thermometer stabil auf 125° zeigt. In diesem Momente beginnt man zu kühlen, indem man den Hahn auf 45° stellt. Die Menge des aus dem Kühler mit Vehemenz ausströmenden Dampfes beweist am besten, wie ausgiebig die Sterilisation war.

Das Quecksilber fällt unterdessen rapid herab. Ich lasse bei meiner Glyzerin-Glasmantel-Paraffinspritze die Quecksilbersäule immer nur bis zu einem Punkte



sinken, der um 5° höher liegt, als der Schmelzpunkt des verwendeten Paraffins beträgt; z. B. bei 50° Paraffin hört man durch Schließen des Hahnes mit der Abkühlung bei 55° C auf. Dann wird aber die Spritze samt der Nadel sofort aus ihren Behältern herausgehoben (bei *i*), die heiße Spritze wird auf die mit einer dicken Lage steriler Kompresse bewaffnete Hand des Operateurs gelegt und die Nadel gleich fest angeschraubt. Durch die Nadel wird das flüssige, sterile Paraffin

Digitized by Google

in die Spritze eingezogen. Von diesem Augenblicke an bleibt das Paraffin in der Spritze ungefähr 10—25 Minuten lang flüssig und läßt sich in verschiedenen Zeitintervallen in dreierlei Konsistenzformen ausspritzen: Zuerst in wasserdünner Form, 5 Minuten lang nach Herausnahme der Spritze. Mit dieser Form des Paraffins läßt sich am bequemsten und schnellsten operieren. Die Emboliegefahr ist wegen des naheliegenden Schmelzpunktes des injizierten Paraffins gleich Null. — Eine festere, sirupartige Konsistenz erreichen wir in etwa 7 Minuten, wiederum vom Zeitpunkte der Herausnahme der Spritze aus ihrem Reservoir an gerechnet. — Nach 10—25 Minuten sehen wir das Paraffin im Innern der Spritze sich milchig trüben, also bereits in den Erstarrungszustand übergehen, wobei diese pastöse Form zur Injektion recht gut verwendbar und jede Emboliegefahr absolut ausgeschlossen ist. Man muß aber bei diesen zwei letztgenannten Aggregatzuständen des Paraffins die untere Hälfte der Nadel unterdessen im warmen, bereits sterilisierten Paraffin tüchtig auswärmen lassen, bis der zum Einstechen der Nadel geeignete Zeitpunkt gerade eingetreten ist. Dazu dient der mit einer Schraube versehene und in beliebigem Niveau verstellbare Suspensationsring (*o*).

Die Vorzüge meines kompletten Apparates sind zusammengefaßt folgende:

1) Absolute Keimfreiheit des zur Plastik nötigen Materiales. 2) das Paraffin verbleibt in der Spritze und Nadel lange Zeit in flüssigem Zustande. 3) Die Spritze eignet sich für alle Sorten des bisher verwendeten Paraffins. 4) Der Inhalt der Spritze läßt sich jederzeit mit bloßem Auge kontrollieren (Luftblasen, Staubpartikelchen eines vorher nicht filtrierten Paraffins, Übergang aus dem flüssigen in den halbfesten und festen Aggregatzustand). 5) Die denkbar bequemste und kurzdauernde Vorbereitung zur Operation. 6) Die Operation läßt sich langsam und frei von jedem übereilten Hasten durchführen. 7) Die Intensität der Sterilisation und der zur Operation gerade passendste Augenblick lassen sich mittels des Thermometers genau vorausbestimmen. 8) Jede eventuelle Verbrennung des Pat. ist ausgeschlossen. 9) Die komplizierten Einrichtungen für Beheizung der Spritze mittels strömenden heißen Wassers, Thermophormasse oder durch den elektrischen Strom fallen weg. 10) Das während der Sterilisation erhitzte Material läßt sich binnen kurzer Zeit beliebig abkühlen. 11) Die Konstruktion des Apparates wie seiner Bedienung sind einfach und zweckmäßig. 12) Die Reinigung des Apparates nach der Operation ist mit einigen Tropfen Benzin oder Chloroform leicht möglich.

Sowohl in der Prager Prof. Maydl'schen Klinik, als auch an den poliklinischen Instituten (Gynäkologie, Chirurgie Prof. Dr. Kukula) wurden mit dem Apparate die besten Resultate erzielt. (Sattelnase, Prolapsus uteri, Kystokele vaginalis.) Die Herren Operateure haben sich alle lobend und mit Anerkennung über die Funktion und Resultate ausgesprochen.

Den Apparat liefert die Firma Fr. Hladky, Med. Waarenhaus, Prag.

---

7) Congrès français de chirurgie.

(Seizième session, tenue à Paris du 19. au 24. Oct. 1903.)

(Revue de chir. XXIII. ann. Nr. 11.)

(Schluß.)

Beckenorgane.

Tédenat (Montpellier). Angeborene Sakralgeschwulst.

Die ca. 34 cm an Umfang messende Geschwulst konnte dem dreimonatigen Kindchen leicht entfernt werden. Sie bestand aus verschiedenartigem Gewebe, Cysten mit Flimmerepithel, Knochengewebe usw., so daß T. sich fragt, ob solchen Geschwülsten nicht eine gewisse Bösartigkeit innewohne.

Diskussion. Phocas (Athen) hat zwei solche Geschwülste operiert und unbedenklich in einem Falle Gewebsteile stehen lassen, da sie durchaus gutartig seien.

Digitized by Google

Casin (Paris) hat mehrere solcher Geschwülste untersucht — es sind gutartige Teratome.

Harnorgane.

Phocas (Athen). Neue Operationsmethode der Varikokele.

Er rührt nicht an die Venen; seiner Ansicht nach genügt es, den Hoden hoch zu fixieren, was erst gelingen könne, wenn man das Lig. scrotale durchtrennt habe, das in diesen Fällen zu kurz sei.

Lavaux (Paris). 1) Das Adrenalin in der Behandlung der schmerzhaften Blasenkatarrhe leistet nicht das gleiche wie Kokain und kann dieses nicht ersetzen. Ob die Kombination beider mehr Erleichterung bieten wird, müsse erst noch erprobt werden.

2) Behandlung der Platininfiltrationsabszesse bei Strikturen.

Da man durch Spülung von Blase und Harnröhre ohne Katheter genügend die Asepsis wahren kann, braucht man die Heilung der Abszesse nicht abzuwarten, ehe man die Strikturen dehnt. Diese veraltete Methode ist zeitraubend und verschlimmert nur die Strikturen.

Gauthier (Luxenil). Nachbehandlung der Kystostomie bei Prostatikern.

Oft genügt die Ballonaspiration nicht zur Verhütung des Urinfiebers; dann richtet G. die Dauerspülung der Blase mit abgekochtem Wasser ein. Ist dann die Wunde soweit geschlossen, läßt er einen der Trachealkanüle ähnlichen Apparat tragen, der luftdicht verschlossen werden kann. Er erleichtert die Spülungen wesentlich; das Wasser geht durch die Harnröhre ab.

Geschlechtsorgane.

Reboul (Nîmes). Echinokokkus des Lig. latum und Beckens bei Schwangerschaft. Normale Entbindung. Operation. Heilung.

Frau von 18 Jahren. Seit ihrem 10. Jahre wiederholtes Auftreten einer Geschwulst. Nach der Entbindung stellt sich Fieber ein, der Leib ist umfangreich geblieben. Bei der Laparotomie werden mehrere verschieden große Blasen mit wechselnder Schwierigkeit entfernt; zahlreiche kleine, über das Beckenbauchfell ausgesäte Cystchen bleiben zurück und werden mit Naphtholkampfer betupft. Bemerkenswert ist der Fall nur insofern, als er nicht, wie die bisher beschriebenen, zu Geburtshindernis führte.

Roussel (Reims). Abdominelle und vaginale Hysterektomie wegen Myom.

Nach R. können Zweifel über die Wahl der Methode nur in den Grenzfällen mittelgroßer Geschwülste entstehen; und auch da verdiene die vaginale Hysterektomie den Vorzug. Er arbeitet nach den Vorschriften Doyen's; nach Abklemmung der Ligg. — wozu je eine Klemme genügt — wird hinter jede eine Ligatur gelegt und deren Fäden zum teilweisen Abschluß des Beckens vereinigt. Zu verlassen ist der vaginale Weg 1) wenn die myomatöse Masse breiter als hoch, somit nicht herunterzuziehen ist; 2) wenn die Weichheit der Geschwulst ein festes Anziehen nicht zuläßt; 3) wenn bei bestehenden Salpingitiden und sonstigen entzündlichen Prozessen die Verwachsungen zu groß sind.

Bei der Laparotomie befolgt R. gleichfalls die Technik Doyen's und ist entschiedener Anhänger der totalen Hysterektomie. Von 74 so operierten Frauen verlor er zwei — (Lungenembolie, Folgen der Anämie), von 30 vaginalen keine; somit beträgt seine Myomoperationsstatistik 104 Fälle mit 1,92% Mortalität.

Savariand (Paris). Echinokokkus des Lig. latum.

Die Geschwulst war irrtümlich für Myom gehalten; sie war so fest eingekeilt, daß der Uterus entfernt werden mußte, um Platz zu gewinnen. Einige Monate später mußte aus dem Netz ein gleicher Sack entfernt werden, der leider platzte und seinen Inhalt in die Bauchhöhle ergoß. Operative Heilung.

Sorel (Havre). Die Überkleidung des Beckens mit Peritoneum bei abdomineller Hysterektomie wegen Beckeneiterung.

Bei schweren Eiterungen ist die totale Exstirpation vorzuziehen 1) wegen der

Digitized by Google

besseren Drainage, 2) weil mehr Peritoneum zur Überdachung des infizierten Beckenraumes zur Verfügung bleibt.

Temoin (Bourges). Appendicitis und Extra-uterin-Gravidität.

Beidemal bildete die gleichzeitige ektopische Schwangerschaft eine Überraschung, obgleich im ersten Falle die Appendicitis völlig erkaltet und im zweiten eine Ruptur mit starker Blutung eingetreten war; auch hier bestand nur ein minimaler Abszeß an der Spitze des Wurmfortsatzes. Beidemal mußte die laterale Laparotomie unterbrochen und die mediane angeschlossen werden, um mit Hysterektomie und Entfernung der Appendix zu endigen. Beidemal folgte schnelle Heilung.

Diskussion. Krafft (Lausanne) erinnert zunächst daran, daß die Appendicitis eigentlich eine Periappendicitis und als solche allerdings chirurgisch zu behandeln sei. In der Gynäkologie befleißige man sich eines zu großen Radikalismus. Man solle viel häufiger die einfache Enukleation der Myome ausführen und überhaupt konservativer operieren.

Sorel erwidert, daß die Beckeneiterungen in Havre gemeinhin sehr schwere seien. Die großen blutenden Adnexflächen nötigen zur Hysterektomie.

Gourdet (Nantes). Extra-uterine Schwangerschaft von 12 bis 13 Monaten, erfolgreich mit Entfernung des Fruchtsackes operiert.

Im 2. Monat als bewegliche Geschwulst hinter dem Uterus, im 4. als Retroflexio uteri gravidi angesehen und ohne Ruptur reponiert; weiterhin für normale Schwangerschaft — und da nach Wehentätigkeit am berechneten Termine keine Entbindung eintrat, für Komplikation mit Myom als Geburtshindernis gehalten. Dann starb der Fötus ab. Nach weiteren 2—3 Monaten operative Entfernung des Fruchtsackes, der lediglich von den Nachbarorganen her seine Gefäße bezog.

Cazin (Paris). Beitrag zur Kenntnis der Klitoriscysten.

Unter 22 neuerdings zusammengestellten gutartigen Klitorisgeschwülsten sind bloß 4 cystische erwähnt. C. entfernte eine recht große mehrkammerige Cyste, deren Stiel von der Innenseite des Praep. clitor. ausging. Die Cystenwände bestanden aus einschichtigem prismatischem Epithel.

Diskussion. Témoin hat einen analogen, Tédénat noch keinen Fall von Cyste der Klitoris beobachtet, aber ähnliche Gebilde an den Labia minora.

Mondot (Oran) berichtet von einer Kranken, die nach und nach, von 1886 bis zu ihrem Tode 1903, an Gebärmutterkrebs, Krebs der rechten Mamma, der Rückenhaut und zuletzt des Magens erkrankte. Gegen die ersten beiden war operativ vorgegangen worden.

Malherbe (Paris). Nasale Behandlung der Dysmenorrhöe des Weibes und der geschlechtlichen Asthenie des Mannes.

In Übereinstimmung mit Fließ und Schiff konnte M. bei 35 Frauen durch galvanokaustische, elektrolytische Maßnahmen, bezw. Abtragung kleiner Partien der Nasenschleimhaut Dysmenorrhöe und kongestive Schmerzzustände der Brustdrüse beseitigen. Gleich gute Erfolge brachte die Übertragung der Behandlungsmethode auf 16 sexuelle Neurastheniker, deren Nervensystem demnach völlig geändert war.

Picqué (Paris). Fall von Aplasie der Scheide.

Ein 16jähriges Mädchen wurde wegen cystischer Geschwulst, die von den Bauchdecken und dem Mastdarme her palpiert war, laparotomiert; es fanden sich Hämatosalpinx und Hämatometra — bei Mangel der zwei oberen Drittel der Scheide. Abtragung. — Heilung.

Gliedmaßen.

Calot (Berck-sur-mer). Technik der unblutigen Behandlung der angeborenen Hüftgelenkverrenkung.

Die deutsche Technik ist fehlerhaft: der Mißerfolg ist die Regel; sie erreichen nur Transformationen der früheren Stellung des Gelenkkopfes. Durch die forcierte Abduktion, Hyperextension und Außenrotation wird der Kopf gegen die

Digitized by Google

vordere Kapselwand gedrängt und diese überdehnt. Dabei kann der Kopf sich keine Pfanne bohren.

Dieser wird durch zwei je 6—8 Wochen zu fixierende Stellungen in Berührung mit der Pfanne gebracht und durch Druck auf den Trochanter durch den gefensterten Gipsverband hindurch gegen die Pfanne gepreßt erhalten. Dazu eignet sich 1) Fixation in Beugung, Abduktion und Außenrotation von 45° oder 2) in Beugung, Abduktion und Innenrotation von 20°.

Ménard (Berck-sur-mer). Doppelseitige Hüftgelenksentzündung.

Unter 150 Hüftgelenksaffektionen tuberkulöser Natur befanden sich 11 doppelseitige; sie stellen ein trauriges Krankheitsbild dar, mit erhöhter Sterblichkeit und beträchtlichen Gehstörungen. Besonders häufig sind Abszesse auf beiden Seiten. Die Verrenkung beschränkt sich meist auf die zuerst erkrankten, weil mit dem Beginne der zweiten Entzündung notgedrungen die Ruhelage eintritt. Von 35 Fällen wurden 11 geheilt, 9 starben. Das beste Gehvermögen behalten die mit doppelseitiger Ankylose in guter Stellung geheilten.

Gangolphe (Lyon). Kniegelenktuberkulose beim Erwachsenen, Technik und Erfolge der subperiostalen Resektion.

Entsprechend dem ungünstigen Verlaufe der Gelenktuberkulose im Jugend- und Mannesalter solle man zur Operation schreiten, sobald eine mehrmonatige konservative Behandlung nicht zur Besserung führt, welcher Form auch die Erkrankung des Gelenkes angehören möge. Die Entfernung der Synovialis allein ist ungenügend, zum mindesten sind die Knochenflächen anzufrischen. Dabei ist strengste Beobachtung der Asepsis notwendig; in der Nachbehandlung Drainage, Knochennaht, Gipsverband bis über die Hüften, Verbandwechsel nicht vor dem 50. Tage. Weiterhin wird mehrere Monate ein Stützapparat getragen.

Diskussion. Lucas-Championnière (Paris) hält ein durch Resektion verkürztes steifes Bein für vorteilhafter wie ein ankylotisch unverkürztes. Deshalb reseziert er, so oft Ankylose zu fürchten ist. Metallfäden entfernt er nicht.

Boeckel (Straßburg i. E.). Seine Erfahrungen über Resektion bei älteren Leuten und Greisen sind sehr günstig; er näht die Knochen nur bei Kindern, wo sie sich leicht verschieben.

Reboul (Nîmes) hat mehrfach bei Leuten jenseits der 60 mit gutem Erfolge reseziert.

Froelich (Nancy) findet die Resektion bei jungen Leuten durchaus angezeigt. Bei Erwachsenen in Spitalverpflegung ist man oft zur Amputation gezwungen.

Froelich (Nancy). Die Dauererfolge der Sehnenüberpflanzung bei paralytischem Klumpfuß.

Erfolg kann nur da erwartet werden, wo drei der folgenden Muskeln ihre Funktion behielten: Extens. digit. comm., Ext. halluc. long., Tibialis ant. oder post., Gastrocnemii, Peroneus longus oder brevis.

Die Behandlung erfolgt in vier Zeiten, bestehend

1) im Redressement. 2) Einige Zeit nachher: Tenotomie der Achillessehne und Verkürzung der Sehnen des Extens. comm.; von der hierzu erforderlichen vorderen Inzision aus werden bei Pes varus die Sehnen des Extens. hall. long. und tibial. antic. auf das äußere Sehnenbündel des Ext. comm., bei Pes valgus die Sehnen des Ext. hall. long. und peron. long. auf den Tibialis antic. überpflanzt. 3) Danach Drainage und Kontentivverband für 3 Wochen. 4) Mehrmonatige elektrische Behandlung und Tragen geeigneten Schuhwerkes 1 bis 2 Jahre lang. Volles Bewegungsvermögen läßt sich nur in $^1/_3$ der Fälle erzielen.

Chibret (Aurillac). Neue Methode der tibio-tarsalen Arthrodese.

Sie besteht in der Unterdrückung des Talus; hierdurch entsteht erstens reichliches Licht, zweitens können die Gelenkflächen der Tibia und des Calcaneus gut angefrischt, letzterer sogar verkleinert werden. Die Erfolge — zurzeit nach 4 Jahren — noch gut.

Digitized by Google

Delagénière (Mans). Behandlung des Mal perforant mittels »Durchhechelung«[1] der Nervi plantares.

Entsprechend dem Verfahren, welches er für die Behandlung mancher Formen von Ischias empfohlen hat, legt er auch hier den Nerv bloß und nimmt eine Stelle desselben in Angriff, die zentral von seiner schmerzhaften Zone (dem obersten Schmerzpunkte) gelegen ist; hat man seine ganze Umgebung und sein Perineurium genau untersucht, werden seine Fasern, nachdem er auf einen stumpfen Haken gelagert wurde, stumpf der Länge nach getrennt, etwaige Venen und Arteriolae im Innern zerstört.

Redard (Paris). Behandlung des Hohlfußes.

Redressement forcé mittels Tarsoklasten eigener Konstruktion, verbunden mit Tenotomie, Durchtrennung der Aponeur. plantaris, entsprechenden Sehnenverlängerungen bezw. Anastomosen — die im einzelnen nicht angeführt sind — haben ihm 22mal gute Erfolge gebracht.

Lucas-Championnière (Paris). Die Brüche des oberen Humerusendes.

Redner wendet sich entschieden gegen die Behandlung der Brüche oberhalb des Deltoideusansatzes mittels fixierender Verbände oder gar Knochennaht, die fast immer zwecklos ist. Alle Bewegungsstörungen und Difformität, die er nach solchen Brüchen gesehen, bezogen sich auf Fälle, die mittels immobilisierender Verbände behandelt waren; er selbst hat noch keine derartigen Mißerfolge zu beklagen, seit er sofort massiert und sobald als nur möglich bewegen läßt. Sobald die schmerzhafte Kontraktur des ersten Tages überwunden ist, sinkt vermöge seiner Schwere das untere Bruchstück ganz von selbst herab und extendiert.

Meucière (Reims). Manus vara paralytica, ihre orthopädische Behandlung und funktionelle Heilung durch »Palmaro-radialorrhaphie«.

Soweit sich aus der kurzen Mitteilung entnehmen läßt, hat M. die Sehne des Palm. long. durch einen Schlitz des Ext. carpi rad. long. durchgezogen und eingepflanzt; er hat so den Palmaris und einen Flexor in einen Extensor verwandelt.

Claude et F. Martin (Lyon). Behandlung zweier Fälle v. Volkmannscher ischämischer Lähmung mit langsamem, beständigem Zug.

In zwei Fällen von Greifenhand haben Vortr. durch Anbringen geeigneter Apparate nicht nur die Kontrakturen ausgleichen, sondern auch völlige Beweglichkeit erzielen können.

Demonstration von Instrumenten.

Loumeau (Bordeaux) und Hassler (Bordeaux) zeigen Modelle von Operationstischen, desgleichen Delbet (Paris) nebst einer Büchse zur Sterilisierung von Bürsten.

Suarez de Mendoze zeigt oto-rhino-laryngologische Instrumente.

Maire einen Apparat zur Erleichterung chirurgischer Arbeiten am Arme.

Christel (Metz).

---

8) **O. Riethus.** Über primäre Muskelangiome.

(Beiträge zur klin. Chirurgie Bd. XLII. p. 454.)

Verf. beschreibt zwei Fälle primärer Muskelangiome. Das erste wurde am Unterschenkel eines 14jährigen Mädchens beobachtet, wo es binnen 2 Jahren den M. flexor hallucis long., M. tibialis post., M. plantaris und M. flexor dig. long. ergriffen hatte. Nach einem vergeblichen Versuche, die Geschwulst unter Erhaltung des Gliedes zu entfernen, mußte die Unterschenkelamputation zur Beseitigung der beträchtlichen Beschwerden gemacht werden. Die Untersuchung des Präparates ergab, daß die Geschwulst ohne scharfe Grenze diffus in die umgebenden Gewebe sich fortsetzte. Im zweiten Falle, bei einem 32jährigen Manne,

[1] »Hersage« würde eigentlich mit »durchgezogen« wiedergegeben werden müssen; ich möchte dafür das im Deutschen übliche »durchhecheln« empfehlen.

Digitized by Google

war das Angiom im M. sacrospinalis im Laufe vieler Jahre zur Entwicklung gekommen, ohne nennenswerte Beschwerden zu machen. Die Abgrenzung gegen die Umgebung war hier ziemlich ausgesprochen. Die Geschwulst enthielt Phlebolithen und reichliches Blutpigment.

Mikroskopisch bestanden beide Geschwülste aus kavernösen Räumen, getrennt durch dünne Septen. Das Zwischengewebe zwischen den zu Gruppen vereinigten kavernösen Hohlräumen war im ersten Falle kernreich und enthielt Reste quergestreifter Muskulatur, im zweiten Falle war es mehr homogen, in Zügen angeordnet, von Fettzellen durchsetzt, kernarm, und enthielt nur noch in den äußersten Randpartien quergestreifte Muskulatur. Die Septen erklärt Verf. nicht als die nach Atrophie des Zwischengewebes stehengebliebenen Reste desselben, sondern als Produkte einer Wucherung der Wandelemente der kavernösen Hohlräume. Er stützt diese Ansicht auf das Verhalten der elastischen Fasern, ferner auf die Beobachtung einer besonders starken Zellanhäufung an Stellen mit reichlichen Septen, sowie auf Wucherungsvorgänge, die er an den Septen selbst wahrnahm. Von den Gefäßen zeigten die kleinen und mittleren im Zwischengewebe zum Teil eine Hypertrophie ihrer Wandung. Die größeren Arterien waren normal, dagegen fanden sich anstelle der zugehörigen Venen nur unregelmäßig gestaltete Räume mit muskulöser Wandung und durch partielle Wucherung der Muscularis und Adventitia entstandenen leistenartigen Vorsprüngen in die Lichtung.

Hinsichtlich der Pathogenese schließt sich R. den Anschauungen von Ribbert und Schmieden an, indem er auch für die kavernösen Muskelangiome, ähnlich wie die genannten Autoren für die Leberangiome, eine fehlerhafte kongenitale Anlage eines umschriebenen Gewebsbezirkes annimmt.

M. v. Brunn (Tübingen).

9) **Mazellier.** Le combat d'el Moungar Extrême Sud-Oranais. — 2. September 1903.

(Arch. de méd. et de pharm. militaires 1904. Nr. 5.)

In dem Gefechte bei el Moungar hatte die kleine von einer Überzahl Marokkaner angegriffene französische Truppe (111 Mann stark) 36 Tote und 48 Verwundete. Von den Truppenärzten konnten erst 15—20 Stunden nach dem Gefecht die ersten Verbände der fast sämtlich verunreinigten Wunden angelegt werden. Einige Verletzte hatten sich selbst mit dem Verbandpäckchen vorher verbunden. In dem Regimentsverbandkasten befanden sich als Verbandmaterial außer der Verbandgaze Sublimatwerg und Torfwatte, welche beiden letzteren zur Verstärkung des Verbandes benutzt wurden. Ungenügend war das Schienenmaterial.

Bei den 36 auf dem Gefechtsfelde Gebliebenen war der Tod 1mal durch Kopfschuß, in den übrigen Fällen durch Verblutung eingetreten. Sehr beschwerlich gestaltete sich der Transport der Verwundeten, zu welchem Zwecke Maultiere mit Tragen und Tragsesseln, Sänften und improvisierte Krankentragen benutzt wurden. Da die 48 Verwundeten zum Teil mehrfach getroffen waren, handelte es sich im ganzen um 85 Wunden, von welchen 7 auf den Kopf, 4 auf den Hals, 31 auf die oberen, 26 auf die unteren Gliedmaßen, 4 auf das Becken, 11 auf die Brust, 1 auf den Bauch entfielen; hierzu kommen noch nicht nach Körperregionen eingeteilte oberflächliche Wunden. 61 Wunden waren durch kleinkalibriges Geschoß (Lebel), 7 durch großkalibriges hervorgerufen, bei 17 Wunden konnte die Art des Geschosses nicht bestimmt werden. In den Wunden wurde einigemal der vom Geschoßkern abgestreifte Stahlmantel angetroffen. Die kleinkalibrigen Schußwunden heilten schnell und ohne Eiterung, auch dann, wenn sie mit Knochenzersplitterungen kompliziert waren. Von den 48 Verwundeten erlagen 2 ihren Wunden sehr bald nach dem Gefecht, einer, bei dem es sich um einen Schuß ins Hüftgelenk handelte, starb später. Die übrigen 45 genasen, 35 waren nach 4 Monaten wieder dienstfähig, die übrigen noch Rekonvaleszenten. Bezüglich des ersten Verbandes wurde von einer vorherigen Sondierung und Desinfektion der Wunde Abstand genommen.

Herhold (Altona).

Digitized by Google

10) **R. Wilmanns.** Über Implantationsrezidive von Tumoren.

(Beiträge zur klin. Chirurgie Bd. XLII. p. 259.)

Als ein unbedingt beweisendes Beispiel für das Vorkommen von Implantation eines Karzinoms beschreibt W. folgenden Fall: Einer 61jährigen Frau wurde ein Karzinom der linken Mandel unter Durchsägung des Unterkiefers exstirpiert. 3 Jahre später kam sie wieder mit einem Rezidiv, das genau an der Durchsägungsstelle des Unterkiefers saß. Nach Exartikulation der erkrankten Unterkieferhälfte wurde das Präparat genau untersucht. Ausweislich des Röntgenbildes waren innerhalb der Geschwulst die Umrisse des Unterkiefers in normaler Weise erhalten, die Knochenbälkchen im Bereiche der Geschwulstmitte sogar auffallend dicht. Die besonders an der Außenseite entwickelte Geschwulst setzte sich in den Kieferkanal fort, in dessen Umgebung die Geschwulstmassen auch in den Knochen einzudringen begonnen hatten. Vom Periost aus hatten sich zahlreiche Knochenspitzen in die Geschwulst hinein entwickelt. Das histologische Bild stimmte mit dem des Tonsillarkarzinoms überein. Während bei dieser zweiten Operation die Haut über der Geschwulst verschieblich und frei von Karzinom gewesen war, kam Pat. 7 Monate später nochmals mit einigen bohnengroßen Rezidiven in der Narbe in Behandlung, die wahrscheinlich wieder als Impfrezidive aufzufassen waren. **M. v. Brunn** (Tübingen).

11) **C. Fittig.** Über die Behandlung der Karzinome mit Röntgenstrahlen.

(Beiträge zur klin. Chirurgie Bd. XLII. p. 505.)

Der Arbeit liegen 37 mit Röntgenstrahlen behandelte Karzinomfälle zugrunde, und zwar 18 Karzinome der Haut, 2 der Mundhöhle, 1 der Halslymphdrüsen nach Lungenkarzinom, 11 der Brustdrüse und 5 der Speiseröhre. Bei den letztgenannten wurde außer einer gelegentlichen Erleichterung der Schmerzen kein Erfolg erzielt; ebenso bezeichnet Verf. die Resultate beim Brustkrebs als ausnahmslos unzureichend. Ermutigend sind ausschließlich die Ergebnisse bei Hautkarzinomen. Von den behandelten Fällen wurden 12 zu einer vorläufigen, völligen Heilung geführt »in dem Sinne, daß von Karzinom nichts mehr zu sehen noch zu fühlen, und auch vollständige Vernarbung eingetreten war«. In 3 dieser Fälle traten nach einigen Monaten Rezidive auf, 2 Fälle konnten nicht kontrolliert werden, bei 2 weiteren Fällen ist erst kurze Zeit nach Beendigung der Behandlung verflossen, bei 5 Fällen hat die Heilung 4, 10, 11, 12 und 15 Monate vorgehalten. Die kosmetischen Erfolge bei Behandlung der Gesichtskarzinome waren ausgezeichnete, wie die beigegebenen Abbildungen beweisen.

Nach den Erfahrungen des Verf. ist die Wirkung der Röntgenstrahlen um so schlechter, je tiefer im Gewebe, je entfernter und unzugänglicher von den Körperostien die Neubildung liegt, je proliferationsfähiger im Verhältnis zur Rückbildung ihre Zellen sind und je mehr sich das Lymphgebiet beteiligt. Er hält infolgedessen hauptsächlich Hautkarzinome, solange sie die Lymphdrüsen noch nicht beteiligt haben, für geeignete Objekte zur Röntgenbehandlung. Bei Beteiligung der Lymphdrüsen müssen diese exstirpiert werden. Inoperable Fälle rechtfertigen einen Versuch mit der Bestrahlung allein oder in Verbindung mit Operationen. Beim Brustkrebs ist die Bestrahlung auf inoperable Fälle zu beschränken, während operable schon wegen der Notwendigkeit, das gesamte Lymphgefäßgebiet mit anzugreifen, die Operation erfordern. **M. v. Brunn** (Tübingen).

12) **Alessandri.** Un caso di angioma cavernoso del muscolo trapezio.

(Policlinico Ser. chir. 1904. Nr. 3.)

A. hat ein kavernöses Angiom des M. trapezius dexter beobachtet. Trägerin, eine Frau von 29 Jahren, bemerkte seit 6 Jahren die Geschwulst, welche, zuerst nußgroß, langsam und schmerzlos bis zu Orangengröße heranwuchs. Die Haut war nicht mit ihr verwachsen; Pulsation bestand nicht. Durch Druck ließ sie

Digitized by Google

sich zum Verschwinden bringen. Die Geschwulst wurde zusammen mit einigen Fasern des dicht mit ihr verbundenen Trapezius exstirpiert.

Mikroskopisch bestand sie aus unregelmäßigen kommunizierenden Hohlräumen, deren Zwischenwände aus Bindegewebe mit spärlichen Kernen und Endothelauskleidung bestanden. Glatte Muskelfasern finden sich besonders in den dickeren Balken, hier und da normale Kapillaren, Venen und Arterien. Die Hohlräume liegen zwischen den z. T. degenerierten Muskelfasern.

E. Pagenstecher (Wiesbaden).

13) **Monari.** L'artrodesi nella lussazione acromio-claviculare superiore.

(Arch. di ortopedia 1904. Nr. 1.)

Bei Verrenkungen im Akromioklavikulargelenk ist die Schwierigkeit, dieselbe reponiert zu erhalten, bekannt. Auch bei Anwendung der von vielen empfohlenen Drahtnaht ist eine längere Immobilisation notwendig. Die Ursache liegt in der Form und Kleinheit der Gelenkflächen. M. empfiehlt daher folgendes bisher einmal erprobte Operationsverfahren. Mit bogenförmigem Schnitte wird das Gelenk freigelegt. Aus dem Klavikularende von vorn nach hinten wird ein Keil herausgenommen, so daß das Ende V-förmige Gestalt bekommt. Das Akromion wird in zwei Rinnen geformt, in die die Arme des V zu liegen kommen. Eine Naht aus Seide faßt schließlich beide Knochen. Darüber Naht der Fascien und des Periosts. Bewegungen vom 12. Tage ab. Das Resultat war ein vollkommenes.

E. Pagenstecher (Wiesbaden).

14) **Meinhold.** Subkutaner Bruch des rechten Schlüsselbeines, sekundärer Verschluß der Schlüsselbeinschlagader, Aufmeißelung, Knochennaht, Mechanismus der Gefäßverletzungen bei Schlüsselbeinbrüchen.

(Münchener med. Wochenschrift 1904. Nr. 17.)

Die Erscheinungen des Verschlusses der Art. subclavia traten etwa 3½ Monate nach dem mit Dislokation der Bruchstücke im Winkel nach hinten geheilten Schlüsselbeinbruch (in der Mitte des Knochens) ein und schwanden langsam wieder nach Resektion desselben mit nachfolgender Knochennaht. Die Subclavia war bei der Operation schwach pulsierend unter dem inneren Rande des äußeren Bruchstückes zu fühlen, exzessive Knochenvorsprünge nach hinten bestanden nicht. Die Ebene des Bruches, der durch ein äußerst starkes direktes Trauma erfolgt war, verlief sehr schräg von vorn außen nach hinten innen und hatte eine Länge von etwa 4 cm, das äußere Ende des inneren Bruchstückes sprang nach vorn vor das äußere vor. **Kramer** (Glogau).

15) **E. Kreuter.** Ein Fall von Bursitis subdeltoidea.

(Deutsche Zeitschrift für Chirurgie Bd. LXXII. p. 136.)

Der in der Erlanger Klinik bei einem 15jährigen Mädchen beobachtete Fall stellt ein nicht tuberkulöses Hygrom der Bursa subdeltoidea von ungewöhnlicher Größe dar. Pat. hatte vor 2 Jahren eine osteomyelitische Koxitis durchgemacht, welche, mit Versteifung des Gelenkes ausheilend, durch eine die Erscheinungen von kompensierter Mitralinsuffizienz hinterlassende Endokarditis kompliziert war. Im Beginne der damaligen Erkrankung trat auch eine vorübergehende, äußerst schmerzhafte Schwellung der linken Schulter auf, die aber bald schwand. Ein Vierteljahr später zeigte sich in der linken Schultergegend eine kleinapfelgroße Schwellung, die beschwerdelos und zunächst gleich groß bleibend seit ½ Jahre zunahm, während der letzten 4—6 Wochen auffallend rasch. Die fragliche Geschwulst, mannskopfgroß und eiförmig, mit dem Längsdurchmesser quer gestellt, deutlich fluktuierend unter dem Deltoideus gelegen, war unschwer richtig diagnostizierbar und wurde mittels vertikalem, am Akromion beginnenden Schnitte geöffnet.

Digitized by Google

Entleerung von ca. 1 Liter bräunlichgelber, glitzernder Flüssigkeit, ohne Reiskörperchen. Der abgetastete Hohlraum enthält keine größeren Unebenheiten und kommuniziert nicht mit dem Schultergelenke. Leichte Auslöffelung, Austamponierung, Heilung per secundam, die sich ziemlich in die Länge zog, aber mit völliger Schulterbeweglichkeit zustande kam. In dem Cysteninhalte fanden sich mikroskopisch zahlreiche Cholestearintafeln und Fettsäurekristalle, chemisch starker Eiweißgehalt (9,8%), aber keine muzinogene und kollagene Substanzen, und auffallend wenig Salze. Nirgends Anzeichen von Tuberkulose oder Lues, ebenso wenig von fibrinoider Entartung des Bindegewebes.

K. berichtet, daß 25 ähnliche Hygrome bisher beschrieben sind, sein Fall scheint der größte zu sein. Meist beruht die Affektion auf Tuberkulose, doch liegen bereits 7 nicht tuberkulöse Fälle vor. Im eigenen Falle K.'s ist die Erkrankung als Metastase von der Osteomyelitis ausgehend anzusehen. Der Fall spricht, wie K. näher ausführt, gegen die von Langemak mindestens zu allgemein aufgestellte Theorie über Entstehung der Hygrome durch fibrinoide Entartung des Bindegewebes. Hier lag vielmehr eine echte Schleimbeutelentzündung vor, wie namentlich der chemische Befund an der Cystenflüssigkeit beweist.

Photogramme der Pat. vor und nach der Operation sowie ein Literaturverzeichnis (22 Nummern) sind der Arbeit beigegeben.

Meinhard Schmidt (Cuxhaven).

16) Coville. Ankylose de l'épaule traitée par l'interposition musculaire.

(Gaz. des hôpitaux 1904. Nr. 22.)

Die 22jährige Pat. erwarb im Anschluß an eine Fraktur des Collum anat. humeri eine Ankylose der linken Schulter. Bewegungen des Armes waren nur noch soweit möglich, als die Beweglichkeit des Schulterblattes solche zuläßt.

C. machte die Resektion des Humeruskopfes mittels eines vorderen Schnittes, nachdem das Gelenk durch forcierte Bewegungen gelöst war. Der rauhe, knorpelfreie Kopf wurde reseziert und zwischen Humerus und die ebenfalls knorpellose Pfanne ein Streifen vom Deltoideus gelegt, welcher in der Tiefe des Gelenkes mit einem Faden befestigt wurde. Glatte Heilung.

Vom 10. Tag ab wurde durch 5 Monate bewegt, massiert und galvanisiert mit dem Erfolge, daß Pat. alle Bewegungen in der Schulter wiedergewann. Nur die Abduktion blieb infolge Schwäche des Deltoides beschränkt.

Durch Skiagraphie konnte nach Monaten ein Zwischenraum von 1—1½ cm zwischen Schulterblatt und Oberarm nachgewiesen werden, woraus C. auf Persistenz des »Muskeltampons« schließt, die auch durch das in Narkose in allen Richtungen mögliche geräuschlose Bewegen des Armes bewiesen wird.

V. E. Mertens (Breslau).

17) Deutschländer. Fraktur des Tuberc. majus.

(Deutsche med. Wochenschrift 1904. Nr. 16.)

Da bei einem 45jährigen Pat. durch die anfangs mit Ruhigstellung und Immobilisation behandelte Verletzung eine erhebliche Störung der Beweglichkeit der Schulter zurückgeblieben war, die sich in keiner Weise nennenswert beeinflußen ließ, und als deren Ursache sich 1) das in die Höhe geschobene und dort angeheilte Tuberculumbruchstück, 2) eine Verdickung und Verlagerung des Processus coracoideus, 3) eine außerordentlich starke Kontraktur der Subscapularissehne sich erwies, so resezierte D. das Tuberc. majus und den Proc. coracoideus und nahm eine plastische Verlängerung der Subscapularissehne vor. Der Erfolg war ein ausgezeichneter. Im Anschluß hieran empfiehlt D., die Tenotomie resp. die Tenoplastik der Subskapularissehne häufiger auszuführen, die eine ähnliche Rolle wie die Achillessehne zu besitzen scheint.

Borchard (Posen).

Digitized by Google

18) **H. M. W. Gray.** Transplantation of tendon for musculospiral paralysis.

(Lancet 1904. Mai 21.)

Bei einem 16jährigen Knaben mit Radialislähmung verpflanzte Verf. die Sehne des Flexor carpi ulnaris, die er dicht über dem Erbsenbein durchschnitt und durch einen Tunnel durch die Interossealmembran durchzog, auf die gemeinsame Fingerstrecksehne oberhalb des Handgelenkes. Der Erfolg war ein ausgezeichneter. Schon gleich bei der Abnahme des ersten (Gips-) Verbandes nach drei Wochen vermochte der Knabe die Finger völlig mit eigener Kraft zu strecken. — Da auch der Daumen in Beugekontraktur steht, gedenkt Verf. den Flexor carpi radialis auf demselben interossealen Wege zu dem Extensorenersatz hier demnächst zu verwenden.

Dieser von Verf. eingeschlagene Weg ist seines Wissens bislang noch nicht beschritten. **Ebbinghaus** (Berlin).

19) **Bossi.** Anchilosi radio-ulnare superiore congenita.

(Arch. di ortopedia 1904. Nr. 1.)

1) Bei dem zurzeit 8jährigen Kinde besteht von Geburt an eine Ankylose zwischen oberem Ende des Radius und Ulna beiderseits. Supination durch vermehrte Torsion in der Schulter ermöglicht. Zwei Knochen knöchern verwachsen. Operation wie Röntgenbild zeigen die Ellbogengelenke frei. Sie werden getrennt und ein Muskellappen aus den Pronatoren dazwischen gelegt. Der Korrektur der Handstellung wird auch eine Osteotomie des Radius im unteren Drittel zugefügt. Beweglichkeit in beschränktem Maß erreicht, viel bessere Stellung.

2) 3jähriges Kind. Übermäßige Supinationsstellung. Pronations-Supinationsbewegungen fehlen. Röntgenbild zeigt keine knöcherne Verbindung zwischen Radius und Ulna. **E. Pagenstecher** (Wiesbaden).

20) **Gaide et Le Roy des Barres** (d'Hanoï). Luxation de la symphyse pubienne.

(Gaz. des hôpitaux 1904. Nr. 54.)

Der 25jährige Pat. fiel auf den Bauch und wurde fast völlig von nachstürzender Erde verschüttet. Folge dieses Unfalles war — außer einem komplizierten Unterschenkelbruch und mehreren Kontusionen und Anurie infolge subperitonealer Blasenruptur — eine Luxation des Symphysis pubis.

Die Symphyse klaffte zwei Querfinger weit, und zwar war nur die linke Hälfte von der Medianlinie abgewichen. Ein Beckenbruch war nicht nachweisbar.

Am zweiten Tage wurde operiert. Dabei erwies sich, daß tatsächlich lediglich eine Luxation der Symphyse vorlag; wenigstens konnte trotz Abtastung des Beckens von innen keine Verletzung gefunden werden. Die Luxation war nur unter Zerreißung der Bandapparate erfolgt, so daß die beiden Symphysenhälften für die Naht (mit Silberdraht) angefrischt werden mußten.

Völlige Heilung.

Zu erwähnen ist noch, daß der linke Samenstrang zerrissen gefunden wurde. Das distale Stück lag auf dem Schambein, das proximale hatte sich retrahiert und wurde nicht gefunden. Die Verff. halten es für das wahrscheinlichste, daß der Strang gewissermaßen am Schambein zerquetscht ist, da er infolge der Fixation des Hodens durch den liegenden Pat. nicht ausweichen konnte, sondern gespannt wurde. **V. E. Mertens** (Breslau).

21) **Ridlon.** The ultimate results of the bloodless replacements of congenitally dislocated hips.

(Journ. of the amer. med. assoc. 1904. April 16 u. 24.)

Ziemlich ausführliche statistische Arbeit mit ausgedehnter Kasuistik. Hauptsächlich interessiert R.'s eigene, an 43 Kranken mit 53 angeborenen Verrenkungen

Digitized by Google

gewonnene Statistik und Erfahrung. 25 rechts-, 28 linksseitige Verrenkungen, bei 3 Knaben, 40 Mädchen. Das jüngste behandelte Kind war 7 Monate, das älteste 13 Jahre alt. Eine 21jährige wurde zurückgewiesen. Die Verkürzungen schwankten zwischen $1^1/_2$ und 10 cm. Es trat ein

Transposition des Kopfes nach vorn	7mal,
» » » » oben	4 »
völliges Mißlingen	5 »
völlige Reposition bei Entfernen des Schienenapparates	4 »
völlige dauernde Reposition	6 »
Reposition bei Operation, noch zurzeit geschient	15 »

2 wurden zurückgewiesen, 4 verweigerten Behandlung, 6 warten auf solche. 2mal trat Bruch des Schenkelhalses ein. R. hat folgende Erfahrungen gemacht: 1) Bei Transposition nach vorn läßt sich keine völlige anatomisch richtige Heilung mehr erzielen, da die stützenden Weichteile vorn zu stark zerrissen sind. 2) Bei unvollständiger Zerreißung der Adduktoren und genügender Festigkeit der vorderen Gewebsteile kann durch wiederholte Repositionsversuche schließlich noch gutes, anatomisch richtiges Ergebnis erzielt werden. 3) Steht der Kopf bei Entfernung der Schiene nicht in der Pfanne (Röntgenuntersuchung!), so ist endgültig gutes Resultat zweifelhaft, wenn auch nicht ganz unmöglich. Wahrscheinlich wird eine Transposition nach vorn zustande kommen. 4) Vordere Verlagerung ergibt sich oft aus zu großer, bei der Reduktion angewandter Gewalt. Auswärtsdrehung wird dagegen erzeugt durch Retraktion der hinteren Hüftmuskeln. 5) Bei Transposition nach vorn zeigen die Adduktoren keine Neigung zur Wiederverkürzung. 6) Unterstützung durch Röntgenuntersuchung ist äußerst wünschenswert. 7) Finden sich bei dem zu behandelnden Kinde noch andere angeborene Mißbildungen, oder auch solche bei seinen Eltern, so ist die Hoffnung auf ein anatomisch gutes Ergebnis gering. 8) Das Haupthindernis für Ausgleich stärkerer Verkürzungen sind nicht die angespannten Muskeln, sondern die Nerven und Blutgefäße. Aus ihrer gewaltsamen Dehnung sind gelegentlich schwere Störungen entstanden. 9) Bei Schenkelhals- und Schaftbrüchen während der Operation lassen sich doch nachher noch sehr gute Resultate erzielen. R.'s Operationsverfahren ist das Lorenz'sche.

Trapp (Bückeburg).

22) E. Goldmann. Zur unblutigen Behandlung von irreponiblen und veralteten Hüftgelenksluxationen.

(Beiträge zur klin. Chirurgie Bd. XLII. 1904. p. 200.)

Mit unblutigen Behandlungsmethoden erzielten G. befriedigende funktionelle Erfolge in folgenden drei Fällen:

1) Ein 64jähriger Mann wurde von einer fallenden Hoftüre getroffen, die er gewaltsam öffnen wollte. Es wurde eine Kniegelenksverletzung angenommen und Ruhe verordnet, doch stand der Kranke schon wenige Tage nach dem Unfall auf und lief, wenn auch mühsam, herum. Im Krankenhause, wo sich Pat. erst 14 Tage nach der Verletzung einstellte, wurde eine eingekeilte Schenkelhalsfraktur diagnostiziert und dementsprechend behandelt. Ein Röntgenbild konnte nicht aufgenommen werden. Erst zwei Monate nach dem Unfalle wurde durch die Röntgenuntersuchung erkannt, daß eine Luxatio obturatoria vorlag. Kopf und Pfanne erschienen normal. 70 Tage nach der Verletzung wurde die unblutige Reposition versucht, und es gelang, nachdem die Luxatio obturatoria in eine ischiadica verwandelt worden war, anscheinend den Kopf mit deutlichem Ruck in die Pfanne zu reponieren. Das Röntgenbild zeigte jedoch, daß der Kopf unmittelbar an seinem Übergang in den Hals abgebrochen und am Foramen obturatorium zurückgeblieben war, während der Schenkelhals in der Pfanne stand. Da der Kranke sich zu keiner zweckmäßigen Nachbehandlung verstand, trat Ankylose in Streckstellung ein, doch war die Funktion befriedigend.

2) Ein 49jähriger Knecht wurde beim Abladen von Baumstämmen durch einen solchen gegen den rechten Unterschenkel getroffen und erlitt außer einer sub-

Digitized by Google

kutanen Unterschenkelfraktur eine Luxatio perinealis. Nach mehreren vergeblichen Repositionsversuchen bei der frischen Verrenkung wurde Pat. erst $2^1/_2$ Monate nach der Verletzung dem Krankenhaus überwiesen. Als hier am 84. Tage nach dem Unfalle die unblutige Reposition versucht wurde, gelang sie zwar nicht, doch ließ sich der Kopf leicht um den unteren Pfannenrand herumführen. Er wurde gegen den vorderen unteren Pfannenrand angedrängt und bei leichter Abduktion und Außenrotation des Oberschenkels durch Gipsverband fixiert. Als nach vier Wochen der Gipsverband abgenommen wurde, stand er in der Pfanne. Es wurde nun nochmals ein Gipsverband angelegt, in dem der Pat. herumging. Der funktionelle Erfolg war ein idealer.

3) Ein 22jähriger Zimmermann wurde von einer fallenden Wand von hinten getroffen und erlitt eine Luxatio iliaca nebst einer Beckenfraktur. Eine quere Frakturlinie verlief durch die Pfannenmitte, eine zweite in der Gegend der Articulatio sacro-iliaca durch das Darmbein. Pat. kam sofort ins Krankenhaus, doch scheiterten infolge der Beckenfraktur alle Repositionsversuche. Daher wurde zunächst ein Zugverband, später ein Gipsverband angelegt und erst nach Heilung der Fraktur 67 Tage nach der Verletzung erneut ein Versuch unternommen, unblutig eine Stellungsverbesserung zu erzielen. Es gelang durch Repositionsmanöver ähnlich denen bei einer angeborenen Verrenkung den Kopf subspinal nach vorn von der Pfanne zu stellen und dort in Abduktion, Extension und Außenrotation zu fixieren. Als nach drei Wochen mit Massage und passiven Bewegungen begonnen wurde, verschlechterte sich die Stellung wieder, so daß ein nochmaliges Redressement erforderlich wurde, wobei es erst nach subkutaner Durchtrennung der Adduktoren gelang, den Kopf wieder vor die Pfanne zu stellen. Nach weiteren drei Wochen konnte jetzt mit Massage und passiven Bewegungen erfolgreich die Ausbildung einer Nearthrose gefördert werden. Das Endresultat war ein sehr gutes. Es blieb eine Verkürzung von 3 cm zurück, und das Bein wurde in Außenrotation und leichter Flexion gehalten; doch waren die Bewegungen hinreichend ausgibig möglich, um den Kranken voll arbeitsfähig zu machen.

Bei allen drei Beobachtungen spielt die Transposition eine ausschlaggebende Rolle. Um einen Einblick in ihren Mechanismus zu gewinnen, stellte G. Versuche an Leichen an. Wenn der Kapselriß parallel zur Faserung der Gelenkkapsel und etwa der Kapselmitte entsprechend angelegt war, riß die Kapsel fast in ihrem ganzen Umfang und gestattete eine ausgibige Beweglichkeit des Kopfes ohne Muskelläsion. Verlief der Kapselriß dagegen senkrecht zur Faserrichtung der Kapsel und an ihrem distalen Ende nahe dem trochanteren Ende des Schenkelhalses, so schlug die Transposition fehl oder war von ausgedehnten Muskelverletzungen begleitet. Besonders schwer gelang die Transposition bei Kindern. Das Gelingen der Transposition hängt ab von der Möglichkeit, einen weiten Kapselriß zu erzeugen und findet demnach seine Grenze, wenn sekundäre Veränderungen die Zerreißlichkeit der Kapsel erschweren. Nach seinen günstigen Erfahrungen hält Verf. die unblutige Behandlung für wohl geeignet, bei veralteten und irreponiblen Hüftgelenksluxationen mit den blutigen Methoden zu konkurrieren.

M. v. Brunn (Tübingen).

23) **W. Wendel.** Die Luxatio femoris infracotyloidea.

(Deutsche Zeitschrift für Chirurgie Bd. LXXII. p. 153.)

Folgender, in der Marburger Klinik beobachteter Fall gab Anregung zur vorliegenden, fleißigen und gründlichen monographischen Studie über die in reiner Form nur sehr selten zur Beobachtung gelangende Luxatio femoris infracotyloidea. Ein 33jähriger Rohrleger stand in einer tiefen Grube über einem Gasrohre mit gespreizten Beinen tief gebeugt, so daß er mit dem Gesäß die eine Wand der Grube berührte, als sich über und hinter ihm Erdmassen lösten, welche ihm auf den Rücken fielen und diesen auf den Boden der Grube drückten. Resultat: heftiger Schmerz in der rechten Beckenseite und die Verrenkung, welche am nächsten Tag in der Klinik folgendes ergab. Pat. liegt mit stark gebeugtem Hüftgelenk und aufgestelltem Unterschenkel auf der Unterlage, und zwar ist der

Digitized by Google

Oberschenkel etwas über 45° gebeugt, ganz leicht abduziert und in mittlerer Rotationsstellung federnd fixiert. Die vorderen und medialen pelvifemoralen Muskeln stark gespannt. Oberschenkelkopf nicht tastbar. Rechter Oberschenkel etwas verlängert erscheinend. Entfernung von Spin. i. a. s. bis zum oberen Kniescheibenrande, bei gleicher Flexionsstellung der Beine mit dem Tasterzirkel gemessen, rechts 48, links 46½ cm. Die auf Luxatio infracotyloidea gestellte Diagnose wird durch Röntgen bestätigt, wonach der Schenkelkopf direkt unterhalb der Pfanne auf dem absteigenden Sitzbeinaste ruhte. (Abbildung.) Reposition, zunächst 2mal vergeblich durch Flexion, Abduktion, Außenrotation versucht, gelang bei starker Distraktion der Gelenkenden mittels starker Beugung, dann Adduktion und Einwärtsrotation.

Aus der gesamten Literatur kann W. diesem Falle nur 14 sichere und analoge zur Seite stellen, deren erster aus dem Jahre 1799 und von Prof. A. Bonn, Amsterdam, stammt. Die Krankengeschichten werden, z. T. in Übersetzung, ausführlich wiedergegeben und dann die kritische Allgemeinbesprechung angeschlossen. Der Grund, daß die reine Luxatio infracotyloidea so selten ist, ist, wie schon von Rust 1834 ausgesprochen, jedenfalls der, daß das zunächst lediglich vertikal ausgerenkte Bein meist sehr bald sekundär seitlich oder sonstwie sich verschiebt und also eine der alltäglicheren Luxationen, eine obturatoria, ischiadica usw. eintritt. Trotzdem ist die Luxatio infracotyloidea als solche namentlich symptomatisch spezifisch genug charakterisiert, um als typische Verrenkungsform Anerkennung zu verdienen.

Am Ende seiner Arbeit kennzeichnet W. die Eigentümlichkeiten der Verrenkung durch einige zusammenfassende Schlußsätze und gibt ein Literaturverzeichnis von 53 Nummern. Auf Reproduktion der ersteren kann verzichtet werden, da alle Eigenheiten, die der von W. beschriebene Fall zeigte, als typisch wiederkehrend und charakteristisch für das Leben sich ausgewiesen haben.

Meinhard Schmidt (Cuxhaven).

24) **Wohlberg.** Ein Fall von traumatischer doppelseitiger Luxatio perinealis.

(Deutsche Zeitschrift für Chirurgie Bd. LXXII. p. 342.)

Ein Arbeiter (Alter nicht angegeben), bei der Arbeit im Schiffsraum in gebückter Stellung mit gespreizten Beinen unter der Luke stehend, wird versehentlich von einer mehrere Tonnen schweren herabgelassenen Eisenlast am Rücken getroffen und mit gespreizten Knien zu Boden gedrückt. Bei der 12 Stunden später in der Nacht stattfindenden Aufnahme in die bremische Krankenanstalt liegt Pat. auf dem Rücken »in Steinschnittlage«, die Oberschenkel mit den Händen stützend. Beim Versuche, die Beine zu strecken, heftige Schmerzen. Die Beine sind ad maximum abduziert, flektiert, auswärts rotiert, weder die großen Trochanteren noch die Schenkelköpfe sind fühlbar, beide Pfannen leer. Röntgenaufnahme war der Dringlichkeit wegen unmöglich. In Narkose gelang die Reposition leicht, indem das Bein zunächst in gebeugter Stellung adduziert wurde, bis der Oberschenkel etwa senkrecht stand. Dann konnte mit noch stärkerer Adduktion und, den Unterschenkel als Hebelarm benutzend, unter leicht rotierender Bewegung der Gelenkkopf in die Pfanne geführt werden. Auf einer Seite entstand allerdings zunächst eine Luxatio ischiadica, die aber dann leicht reponibel war. Nachdem Pat. einige Tage mit zusammengebundenen Beinen ruhig gelegen hatte, konnte er bereits nach 14 Tagen mit guter Funktion entlassen werden. Bei der Wiedervorstellung 6 Wochen später waren bei extremster Beugung, sowie bei Auswärtsrotation noch Schmerzen vorhanden, und wurde beim Gehen die Lendenwirbelsäule stark lordotisch gehalten — auch war Pat. noch nicht arbeitsfähig.

Meinhard Schmidt (Cuxhaven).

25) **Giani.** Due casi di esostosi solitaria.

(Arch. di ortopedia 1904. Nr. 1.)

1) Ein 17jähriger Mann. Exostose am Collum femoris. Seit dem 15. Jahre bestanden Schmerzen. Später wurde die Geschwulst in der Leistengegend be-

Digitized by Google

merkt. Sie wuchs nach einem Trauma und mit der Entwicklung einer Koxitis stärker. Die Diagnose wurde auf Luxatio ileo pubica gestellt und die Resektion gemacht, welche wegen der bedeutenden Größe der Exostose Schwierigkeiten bei der Freimachung des Kopfes hatte. Die Koxitis (tuberculosa?) und das Trauma sind zufällige Komplikationen. Die Exostose besteht aus typischem Knochen mit Knorpelüberzug.

2) 25jähriger Mann. Exostose von Nußgröße an der hinteren unteren Fläche des Calcaneus und dem Ansatze der Achillessehne. Gegenwärtig ist das Wachstum stationär. Exstirpation. Die knorplig überzogene Substanz der Exostose geht direkt in die des Calcaneus über. Auf der Oberfläche eine Art synovialen Überzuges. **E. Pagenstecher** (Wiesbaden).

26) **E. Summa.** Zur Kasuistik der traumatischen Epiphysenlösung am unteren Oberschenkelende.

(Deutsche Zeitschrift für Chirurgie Bd. LXXII. p. 321.)

S. berichtet einen Fall aus dem Hamburger Hafenkrankenhause, betreffend einen 17jährigen Maschinenbauerlehrling, dem eine schwere Messingröhre mit der Richtung von vorn und außen gegen das rechte Kniegelenk geflogen war. Befund war: an der Außenseite des stark geschwollenen Gelenkes 2 cm lange, oberflächliche Wunde, Überstreckung des Kniegelenkes (in der Röntgenskizze ist es aber schwach flektiert), bedeutender Hämarthros, starke seitliche Schlotterbeweglichkeit und beliebig weite Überstreckbarkeit. Röntgen zeigt die untere Femurepiphyse glatt abgetrennt und um 90° nach vorn gedreht, die Gelenkfläche vorwärts sehend, vor ihr die Kniescheibe, Oberschenkelschaft nach hinten gerückt. Da unblutige Reposition mißlang, eröffnete Lauenstein das Knie, aus dem sich ein bedeutender Bluterguß entleerte. »Nun Überstreckung des Gelenkes, Anwendung eines direkten Druckes auf die Epiphyse nach unten und gleichzeitige Beugung des Unterschenkels. Die Epiphyse schnappt in ihre normale Lage zurück.« Alsbaldiges Aufhören der seitlichen Beweglichkeit. Endausgang nach Wunsch.

S. zitiert drei analoge Fälle aus der Literatur — Coural — Monsehr — Wolff. (Übersehen hat er den Fall von Schuchardt — Verhandlungen des Chirurgenkongresses 1901, I, p. 145. Auch hier wurde blutig reponiert, die Epiphyse an die Diaphyse durch Nagelung fixiert.)

Meinhard Schmidt (Cuxhaven).

27) **Lanz** (Amsterdam). Sehnenplastik bei habitueller Luxation der Patella.

(Korrespondenzblatt für Schweizer Ärzte 1904. Nr. 8.)

Inzision von der Innenseite des Lig. patellae im Niveau der Gelenklinie über die Höhe des Condyl. int. empor. Vorn nach Spaltung der Fascie der innere Rand der Patella freigelegt, hinten die Sehne des M. adductor magnus, der M. sartorius und die Sehne des M. gracilis. Die letztere wird an ihrer tibialen Insertion durchschnitten, durch zwei Knopflöcher unter einer Fascienbrücke des Vast. int. zum Innenrande der Patella hinübergeleitet und mit Seide fixiert, während zur Verstärkung des M. vastus int. der M. gracilis am Muskelfleisch desselben, sowie an die gefaltete innere Kapselwand fixiert wird. Da der M. gracilis bei Flexion die Kniescheibe nicht genügend festhält, so wird auch der M. semimembranosus freigelegt, von der Tibia abgelöst und an die Innenkante der Tibia geheftet.

Es ist also Nicoladoni's Methode für traumatische Zusammenhangstrennungen, hier die Verstärkung des M. vastus int. und Verkürzung der Kapsel samt Quadricepssehne bezweckend und daneben eine Veränderung der Zugrichtung, indem dem Tractus ileotibialis ein künstlicher Tractus ischiotibialis entgegengesetzt wird. **Stolper** (Göttingen).

Digitized by Google

28) **Dumstrey. Neubildung der Patella durch einen Periost-Sehnenlappen aus der Tibia.**

(Münchener med. Wochenschrift 1904. Nr. 10.)

Bei dem durch Verschüttetwerden verunglückten Arbeiter handelte es sich um einen komplizierten Bruch der Kniescheibe, deren unteres Fragment in mehrere kleine Splitter zertrümmert war, so daß es mit dem stark aufwärts verschobenen oberen nicht mehr vereinigt werden konnte. D. bildete aus dem Reste der Quadricepssehne an der Tuberositas tibiae und dem benachbarten Periost der Tibia einen Periost-Sehnen-Knochenlappen, klappte ihn nach oben und vereinigte ihn mit dem oberen Kniescheibenfragment. Der Erfolg war ein sehr guter; es entwickelte sich in dem Lappen feste Knochensubstanz und schließlich innerhalb 10 Wochen eine so vorzügliche Funktion des Beines, daß Pat. weite Strecken gehen, springen und das Knie fast ganz strecken und bis zum rechten Winkel beugen konnte. **Kramer** (Glogau).

29) **Grüder. Ein Beitrag zur Entstehung der freien Gelenkkörper durch Osteochondritis dissecans nach König.**

(Deutsche Zeitschrift für Chirurgie Bd. LXXII. p. 328.)

G. gibt Krankengeschichte und Skiagramme von einem Füsilier, dessen rechtes Knie nie von einem größeren Trauma betroffen worden ist, aber in welchem einmal beim Marschieren ein Knacken verspürt worden war. Späterhin häufige Kniebeschwerden, Schmerzen, schlechter Gang. Röntgen ergibt, daß in der Gelenkfläche des Condylus int. ein pflaumenkerngroßes ovales Stückchen von einem Schatten umgeben ist. (In den beigegebenen Abbildungen ist das nicht ordentlich sichtbar.) G. deutet den Schatten als einen Substanzverlust im Knorpelgewebe, das von ihm umgrenzte Stückchen als ein in Lösung begriffenes Fragment, wobei er sich auf die Theorien König's zur Gelenkmausfrage bezieht. Vielleicht ist als Ursache des Trennungsvorganges in diesem Falle eine »Funktionsverletzung« bei den militärischen Exerzitien anzusehen.

Meinhard Schmidt (Cuxhaven).

30) **C. Blauel. Die Resektion des tuberkulösen Kniegelenkes und ihre Resultate. Auf Grund von 400 Operationen in der v. Brunsschen Klinik.**

(Beiträge zur klin. Chirurgie 1904. Bd. XLII. p. 1.)

Das große der Arbeit zugrunde liegende Material wurde im Laufe von 27 Jahren gesammelt. Die Indikationen zur Resektion des tuberkulösen Kniegelenkes wurden sehr weit gestellt, indem einerseits für die konservative Behandlung nur Anfangsstadien mit geringer Neigung zu schnellem Fortschreiten und, von mehreren Fällen abgesehen, Kinder unterhalb der Wachstumsgrenze vorbehalten wurden, während andererseits selbst bei verzweifelten Fällen noch die Resektion versucht wurde, wenn Allgemeinbefinden und Alter irgend den Aufschub der Amputation rechtfertigten. Als oberste Altersgrenze wurde im allgemeinen das 50. Lebensjahr angenommen. Unterhalb dieser Grenze kamen in den letzten 14 Jahren auf 267 Resektionen nur 16 primäre Amputationen, eine gewiß sehr geringe Zahl. Jugendliches Alter wurde nicht als Gegenindikation angesehen, nur wurde dabei natürlich eine Verletzung der Epiphysenfugen durch Abtragung möglichst dünner Knorpel- und Knochenscheiben sorgfältig vermieden. In der Regel wurde der untere Bogenschnitt ausgeführt und die fungöse Gelenkkapsel nebst Kniescheibe möglichst extrakapsulär nach v. Bruns entfernt. Nach Beendigung der Resektion wird ein leichter Gipsverband mit hinterer Schiene angelegt, der nach acht Tagen unter Entfernung der Nähte erneuert wird. Die Pat. beginnen dann in der Gehschiene zu laufen und benutzen nach weiteren 8—14 Tagen im direkten Gipsverband das operierte Bein selbst als Stütze. Gipsverbände

Digitized by Google

werden im ganzen mindestens $^3/_4$ Jahr lang zur Vermeidung von Verkrümmungen getragen und alle 4—6 Wochen erneuert.

Das größte Kontingent stellten die Altersklassen von 6—20 Jahren. Der jüngste Pat. war 2 Jahre, der älteste 59 Jahr alt. Dem männlichen Geschlechte gehörten 215, dem weiblichen 185 an. Von 342 Fällen, bei denen Angaben über den pathologisch-anatomischen Befund vorhanden waren, gehörten 211 = 61,7% der synovialen, 131 = 38,3% der ostalen Form an. Die Sterblichkeit nach der Operation betrug 7 = 1,75%; u. zw. starben je 1 an Nephritis und Degeneratio cordis, 2 an Phthisis, 3 an Meningitis und Miliartuberkulose. Sekundäre Amputationen schon während des ersten Aufenthaltes in der Klinik wurden 17mal nötig, unter den letzten 100 Fällen jedoch nur eine. Die Ursachen waren 9mal Eiterungen, 7mal Rezidive, 1mal Nachblutung. 4 Pat. wurden ungeheilt, 29 bei gutem Zustande der Wunde mit Fisteln, 343 vollständig geheilt entlassen.

Für die Beurteilung der Endresultate waren 385 Fälle verwertbar. 6mal waren spätere Amputationen wegen Rezidiv nach $^1/_2$ bis $2^3/_4$ Jahren nötig. 81 Pat. waren zur Zeit der Nachforschung gestorben, davon waren zur Zeit des Todes 45 vollständig geheilt; 5mal bestanden bei guter Gebrauchsfähigkeit noch Fisteln, 6 waren ungeheilt, bei 12 war der Oberschenkel amputiert worden, 7 waren in der Klinik gestorben (cf. oben), und über 6 waren keine Nachrichten erhältlich. 304 Resezierte lebten; 11 davon hatten nachträglich amputiert werden müssen. 3 Pat. waren ungeheilt, 10 hatten die Gebrauchsfähigkeit des Beines nicht beeinflussende Fisteln, 280 waren einwandsfrei geheilt. Im Ganzen waren von 379 Pat., bei denen über den Lokalbefund Nachrichten zu erlangen waren, 333 = 87,9% mit Erfolg, 46 = 12,1% ohne Erfolg reseziert.

Gesondert behandelt Verf. dann die funktionellen Heilerfolge. Während jenseits des 20. Lebensjahres fast stets gut funktionierende Extremitäten erzielt wurden, beeinträchtigten bei den im Wachstumsalter Resezierten die Verkrümmungen und Verkürzungen die Erfolge. Von den vor Ablauf des 13. Lebensjahres resezierten Pat. blieb das Bein nur bei 27,1% gerade, bei 28% stellten sich mäßige, bei 44,9% schwere Verkrümmungen ein. Die stärkste beobachtete Verkrümmung betrug 45°. Auf Wachstumsverkürzungen wurden 83 innerhalb der ersten 20 Lebensjahre resezierte Pat. nachuntersucht. Es fanden sich dabei 60 Verkürzungen leichten Grades bis zu 5 cm und 23 schweren Grades, u. zw. 13mal 6—10 cm, 9mal 11—15 cm, 1mal 16—20 cm. Die durchschnittliche Wachstumsverkürzung betrug nur 4—5 cm. Durch getrennte Messungen der Verkürzung an Femur und Tibia bei 36 Fällen wurde festgestellt, daß meist die Femurverkürzung die der Tibia überwiegt. Verkürzungen, welche durch Beckensenkung und Spitzfußstellung ausgleichbar waren, beeinträchtigten die Leistungsfähigkeit des Beines nicht wesentlich. Eine Gegenindikation gegen die Resektion im jugendlichen Alter kann weder aus den Verkrümmungen noch aus den Verkürzungen abgeleitet werden, da beide auch bei anderen Behandlungsmethoden, ja auch ohne jeden Eingriff beobachtet werden.

Schließlich geht Verf. auf den Einfluß der Resektion auf den Allgemeinzustand ein und wirft besonders die Frage auf, ob etwa durch die Resektion des tuberkulösen Kniegelenkes geschadet werden kann. Er beantwortet diese Frage dahin, »daß bei einer verschwindend geringen unmittelbaren Lebensgefahr der Operation als solcher die Möglichkeit einer Allgemeininfektion mit tuberkulösem Virus zwar nicht ausgeschlossen, aber gleichfalls äußerst unbedeutend ist«. Demgegenüber steht die Möglichkeit, daß nach Entfernung des Tuberkuloseherdes am Kniegelenk auch andere Herde im Körper ausheilen oder latent werden. Ausweislich der Statistik ist die Gefahr, nach der Resektion an Tuberkulose zu sterben, in den ersten beiden Jahren nach der Operation am größten.

Nach den sehr günstigen Resultaten steht Verf. nicht an, bei Erwachsenen und bei Kindern die operative Radikalbehandlung als das Normalverfahren für alle schwereren Fälle von Kniegelenkstuberkulose zu empfehlen.

M. v. Brunn (Tübingen).

Digitized by Google

31) **Toussaint.** Ostéo-periostite du tibia par effort.
(Arch. de méd. et de pharm. milit. 1904. Nr. 4.)

Verf. beschreibt einen Fall von Marschperiostitis an der Grenze des oberen und mittleren Drittels des Schienbeines, welche bei unseren Soldaten recht häufig beobachtet wird und vom Ref. in der Militärärztlichen Zeitschrift 1900 Heft 6 näher beschrieben wurde. In dem vorliegenden Falle zeigte das Röntgenbild eine Auftreibung des Schienbeines an der schmerzhaften Stelle. Daß diese Erkrankung in der französischen Armee so bedeutend weniger als in der deutschen beobachtet wird, schreibt T. mit Recht dem Umstande zu, daß in der französischen Armee kein forcierter Parademarschdrill geübt wird, wie bei uns.

Herhold (Altona).

32) **M. v. Brunn.** Beitrag zur traumatischen Gangrän durch Ruptur der inneren Arterienhäute.
(Beiträge zur klin. Chirurgie Bd. XLI. Hft. 1.)

Verf. berichtet aus der Tübinger Klinik über einen neuen Fall von Brand des Unterschenkels im Anschluß an einen Riß der inneren Häute der Art. poplitea. Es handelte sich um einen 60jährigen Mann, welcher durch Überfahrung mittels eines schwer beladenen Wagens eine Quetschung des rechten Kniegelenkes erlitt. Es bestand keine Fraktur, keine Verrenkung, sondern nur eine anscheinend oberflächliche Wunde. Nach einigen Tagen stellen sich Zeichen eines gestörten Blutzuflusses ein. Am 15. Tage nach der Verletzung kam Pat. mit vollständigem Brand des Unterschenkels, Kniegelenksvereiterung und Sepsis in die Klinik. Die Oberschenkelamputation konnte das tödliche Ende nicht mehr verhindern. Als Ursache des Brandes fand sich Verschluß der Art. poplitea durch einen Thrombus. An der Stelle der Thrombosen waren die beiden inneren Gefäßhäute zerrissen und etwas abgelöst, die Adventitia verdickt und blutig infiltriert. Das Mißverhältnis zwischen den Anfangssymptomen und deren Folgezuständen macht den Fall sehr bemerkenswert und zeigt, daß die Prognose von Verletzungen, welche einen Druck auf die großen Gefäßstämme auszuüben geeignet sind, eine sehr ernste ist. Unter den bisher veröffentlichten 16 Fällen von Riß der inneren Häute der Art. poplitea war 13mal der Verlust des Beines, 2mal sogar der Tod die Folge.

Blauel (Tübingen).

33) **W. Bauer.** Drucknekrosen bei kongenitalem Klumpfuße.
(Deutsche Zeitschrift für Chirurgie Bd. LXXII. p. 325.)

Ein der Leipziger Klinik am 3. Lebenstage zugeführtes Kind mit schwerem beiderseitigem Klumpfuße zeigte an beiden lateralen Knöchelspitzen 3—4 mm im Durchmesser große Hautnekrosen, die gleich nach der übrigens normal erfolgten Geburt beobachtet worden waren. Abstoßung der nekrotischen Hautschicht bis zum 10. Tage, dann Granulation auf den Defekten, welche leicht gewulstet, infiltriert und gerötet waren. Vgl. eine Abbildung.

Narbig-atrophische Hautpartien an diesen Stellen bei Klumpfußkindern sind schon seit v. Volkmann bekannt und als Druckspuren aus der früheren fötalen Lebenszeit gedeutet. Der hier beobachtete Befund kann nur auf Druck in der letzten intra-uterinen Lebenszeit bezogen werden und lehrt, daß die Klumpfußbildung hier in diese Zeit gefallen ist. Der Druck ist wahrscheinlich von der Uteruswand ausgeübt worden — bei der Geburt war nur wenig Fruchtwasser, etwa eine Obertasse voll, entleert worden.

Meinhard Schmidt (Cuxhaven).

Originalmitteilungen, Monographien und Separatabdrücke wolle man an *Prof. E. Richter* in Breslau (Kaiser Wilhelmstraße 115), oder an die Verlagshandlung *Breitkopf & Härtel*, einsenden.

Druck und Verlag von Breitkopf & Härtel in Leipzig, Nürnbergerstraße 36/38.

Digitized by Google

Zentralblatt
für
CHIRURGIE

herausgegeben
von

E. von Bergmann, in Berlin, **F. König,** in Berlin, **E. Richter,** in Breslau.

Einunddreifsigster Jahrgang.

Wöchentlich eine Nummer. Preis des Jahrganges 20 Mark, bei halbjähriger Vorauszahlung. Zu beziehen durch alle Buchhandlungen und Postanstalten.

Nr. 27. **Beilage.** **1904.**

Bericht über die Verhandlungen

der

Deutschen Gesellschaft für Chirurgie,

XXXIII. Kongreß,

abgehalten vom 6.—9. April 1904

im Langenbeck-Hause.

Druck und Verlag von Breitkopf und Härtel in Leipzig.

1904.

Digitized by Google

Inhalt.

Digitized by Google

Allgemeine chirurgische Pathologie und Therapie.

1) H. Küttner (Tübingen). Über die Jodreaktion der Leukocyten und ihre chirurgische Bedeutung.

Aus den von Jahr zu Jahr sich steigernden Ansprüchen an die chirurgische Diagnose und Indikationsstellung ergibt sich die Verpflichtung, ein jedes Verfahren, welches die Möglichkeit eines Fortschrittes zu bieten scheint, gewissenhaft zu prüfen. K. berichtet über die Erfahrungen, welche an der v. Bruns'schen Klinik mit der Ehrlich'schen Jodreaktion gemacht worden sind. Es handelt sich um das eigentümliche Phänomen des Auftretens einer jodempfindlichen Substanz in den Leukocyten, welche ihrer chemischen Zusammensetzung nach mit dem Leberglykogen identisch zu sein scheint. In geringer Menge ist die jodophile Substanz schon normalerweise in den Leukocyten vorhanden, als krankhaft vermehrt muß sie dann angesehen werden, wenn bei Behandlung des Blutes mit Jod im Protoplasma des Leukocyten außerhalb des Kernes zahlreiche Körnchen oder auch größere konfluierende Schollen von braunroter Farbe sichtbar werden. Eine Bedeutung kommt nur der intrazellulären Farbenreaktion zu, während das extrazellulär auftretende Glykogen größtenteils ein Kunstprodukt zu sein scheint.

Die Technik des Nachweises ist folgende: Man entnimmt der Fingerkuppe oder dem Ohrläppchen einen Tropfen Blut und verteilt ihn auf zwei Deckgläser. Nun kann man das noch feuchte Präparat nach der Methode von Zollikofer einer Art vitaler Färbung unterwerfen, indem man es im geschlossenen Gefäß den Dämpfen einiger Jodkristalle aussetzt und nach dem Trocknen in Lävuloselösung bei starker Vergrößerung untersucht. Der Vorteil dieser Methode ist große Schärfe der Bilder, ihr Nachteil leichte Vergänglichkeit; schon nach wenigen Stunden pflegt die charakteristische Reaktion undeutlich zu werden und nach 1—2 Tagen aus den Leukocyten verschwunden zu sein. Den praktischen Bedürfnissen entspricht mehr die Trockenfärbung, bei welcher man das lufttrockene Präparat den Joddämpfen aussetzt oder mit Ehrlich-scher Jodgummilösung beschickt. Bei dieser Behandlung kann man die Untersuchung stundenlang aufschieben und bekommt haltbarere, wenn auch etwas weniger scharfe Bilder. Die Herstellung der Präparate bietet demnach keine Schwierigkeiten, wohl aber ist zu ihrer Beurteilung eine gewisse Schulung unbedingt erforderlich. Ein weiterer Nachteil liegt in dem Fehlen eines zahlenmäßigen Anhaltes für den Grad der Reaktion; man ist auf die stets subjektive Schätzung angewiesen und kann eigene und fremde Untersuchungen nicht zuverlässig miteinander vergleichen.

Digitized by Google

K. hat bereits auf dem XXXI. Chirurgenkongreß 1902 gelegentlich eines Vortrages über diagnostische Blutuntersuchungen von Beobachtungen an 161 Fällen berichtet; er legt jetzt das Resultat der durch Herrn Dr. Reich fortgesetzten systematischen Bearbeitung von im ganzen 470 Fällen vor und ist der Ansicht, daß eine so große Zahlenreihe wohl ein endgültiges Urteil über den praktischen Wert der Methode gestattet.

Das Hauptinteresse konzentriert sich auf die Frage: Darf das Auftreten einer ausgesprochenen Jodreaktion in den Leukocyten als Beweis für das Einsetzen der akuten Eiterung gelten? K. beantwortet diese Frage im Gegensatze zu anderen Autoren mit »nein«. Es wurden die verschiedenartigsten akut entzündlichen Prozesse untersucht, aber nur das eine mit Sicherheit festgestellt, daß bei jeder schon klinisch nachweisbaren akuten Entzündung auch reichlicheres Glykogen in den Leukocyten vorhanden zu sein pflegt. Irgendeine diagnostische Bedeutung aber kommt dieser Tatsache nicht zu, denn die Reaktion kann von gleicher Deutlichkeit sein, mag bereits Eiterung bestehen, mag die Entzündung spontan sich zurückbilden oder später in Eiterung übergehen. So fand sich z. B. bei der Appendicitis die Jodprobe stets positiv, wenn peritoneale Reizung vorhanden war; eine verwertbare Differenz jedoch zwischen Fällen mit und ohne Eiterung ergab sich nicht. Graduelle Unterschiede waren zwar vorhanden; je größer jedoch die Zahl der Beobachtungen wurde, desto schwankender erwies sich der Grad der Reaktion, und desto mehr verlor das Symptom an Beweiskraft; kann doch hinsichtlich der Jodophilie eine einfache akute Enteritis dieselben Erscheinungen machen wie die tötliche, diffus fortschreitende Peritonitis.

Aber nicht nur bei akuten intraabdominalen Prozessen versagt die Jodprobe als diagnostisches Hilfsmittel, sie läßt auch bei oberflächlichen Entzündungen im Stiche; sie war mehrfach gleich deutlich bei Phlegmonen und Drüsenabszessen wie bei spontan zurückgehenden Infiltraten und lymphadenitischen Schwellungen. Auch dem negativen Ausfall der Färbung kommt keine Bedeutung zu, denn die Jodprobe kann negativ ausfallen trotz größerer Abszesse, welche sich schleichend entwickelt oder ihre akute Progredienz verloren haben. Nicht bestätigt wurde ferner der angebliche Wert der extrazellulären Reaktion für die Unterscheidung von Kontusionen und Frakturen; auch für die Beurteilung von Hämatomen, von Tumoren wurden neue Gesichtspunkte nicht gewonnen. Nur bei der Tuberkulose ergab sich in 72 Fällen insofern ein einheitliches Resultat, als bei rein tuberkulösem Prozeß die Färbung gar nicht oder nur andeutungsweise gelang, während ein höherer Grad von Jodophilie bei Ausschluß von Komplikationen für die Diagnose Mischinfektion verwertet werden konnte. Indessen ist diese Erkenntnis für den Chirurgen von untergeordnetem Interesse, und auch hier wieder trat die Inkonstanz der Erscheinung störend hervor; denn in

Digitized by Google

Fällen zweifelloser Mischinfektion, bei tuberkulöser Fisteleiterung, verlief die Untersuchung mehrfach resultatlos.

Somit ist der Ehrlich'schen Jodreaktion jede chirurgisch-diagnostische Bedeutung abzusprechen; ihrem prognostischen Werte gegenüber verhält sich K. etwas weniger skeptisch. Nach dieser Richtung hat sie sich in zwei Fällen bewährt, nämlich einmal bei der akuten eitrigen Peritonitis, bei welcher es, die richtige Diagnose vorausgesetzt, als ein ungünstiges Zeichen angesehen werden muß, wenn die Jodreaktion der Leukocyten an Intensität zunimmt, während ihre Zahl sinkt, und zweitens für die Beurteilung des Wundverlaufes nach Operationen. Geht nach der Eröffnung eines akut entstandenen Eiterherdes eine vorher ausgesprochene Jodophilie fast vollständig zurück, so spricht dies mit Sicherheit für die Kupierung des Prozesses. Hält sich dagegen eine starke Färbung länger als 3 Tage nach dem Eingriff oder tritt sie nach anfänglichem Rückgange von neuem wieder intensiv auf, so muß eine Störung des Wundverlaufes angenommen werden für den Fall, daß alle Komplikationen ausgeschlossen sind. Zu bedenken ist jedoch dabei, daß selbst so geringfügige Affektionen, wie ein kleiner Furunkel, eine länger anhaltende Obstipation, eine starke Konjunktivitis, eine Angina die Erscheinung bereits hervorrufen können. Findet man nach aseptischen Operationen trotz hoher Temperatur die Färbung negativ, so kann man beruhigt den Verbandwechsel verschieben; denn die Reaktion ist so empfindlich, daß sie auch eine wenig virulente Infektion mit großer Zuverlässigkeit anzeigt. In Fällen von Gelenkresektionen, bei denen das Hinauszögern eines Gipsverbandwechsels im Interesse des Operationsresultates lag, leistete die Jodprobe mehrfach gute Dienste.

Es fragt sich, ob diese spärlichen Resultate ausreichen, um dem Verfahren einen berechtigten Platz unter den chirurgischen Untersuchungsmethoden zu sichern. K. ist nicht dieser Ansicht, besonders aus dem Grunde, weil zur richtigen Beurteilung der Färbung eine nicht unbeträchtliche Übung gehört, welche Opfer an kostbarer, wohl besser zu verwertender Zeit erfordert. So groß also das theoretische Interesse der Ehrlich'schen Entdeckung ist, der praktische Chirurg wird aus ihr keinen hinreichenden Nutzen ziehen, und somit ist das Resultat der zahlreichen an der v. Bruns'schen Klinik angestellten Untersuchungen eigentlich ein negatives. Trotzdem hält K. die aufgewandte Zeit nicht für verloren, denn es ist immerhin auch ein Resultat, die Fachgenossen von der Verpflichtung der Nachprüfung entbunden und Enttäuschungen vorgebeugt zu haben.

(Selbstbericht.)

---

2) **Jordan** (Heidelberg). Über Pyämie mit chronischem Verlauf.

Bei den bisher als chronische Pyämie beschriebenen Fällen handelt es sich nur um verzögerten Ablauf der akuten Pyämie. Dem

Digitized by Google

gegenüber stellt folgende Beobachtung das Beispiel einer bisher noch nicht beschriebenen Form von wirklich chronisch verlaufender, metastasierender Allgemeininfektion dar.

Im Anschluß an einen Furunkel des Nackens entwickelten sich bei einem 20jährigen Manne unter schweren typhösen Allgemeinerscheinungen multiple Abszesse in der Nierenrinde rechterseits mit konsekutivem paranephritischem Abszeß. Der Eiter enthielt den Staphylokokkus albus in Reinkultur. Die Behandlung war zunächst eine konservative, beschränkte sich auf eine Spaltung der Eiterherde. Da indessen immer wieder neue Verschlimmerungen auftraten, mußte 7 Monate nach Beginn des Leidens zur Nephrektomie geschritten werden, die innerhalb 2 Monaten zu vollständiger Heilung führte. $3^1/_2$ Monate nach der Heilung kam es bei ungestörtem Allgemeinbefinden zu einer Abszeßbildung am rechten Fuße, 4 Wochen später zu einem subkutanen Abszeß im oberen Drittel des linken Unterschenkels, nach weiteren 2 Monaten zu einer serösen Phlegmone am rechten Unterschenkel. Die Abszesse enthielten den Staphylokokkus albus in Reinkultur. Nach abermaliger, über 3 Monate betragender Pause, während welcher Pat. sich vorzüglichen Befindens erfreute, entwickelte sich ohne Temperatursteigerung schleichend innerhalb einiger Wochen eine Osteomyelitis des 5. Brustwirbelbogens mit eitriger Infiltration der Dura mater, subduralem Abszeß und Kompressionslähmung der Beine, der Blase, des Mastdarmes. Der durch Laminektomie eröffnete Duralabszeß enthielt den Staphylokokkus albus in Reinzucht. 4 Wochen nach der Operation, die auf die Lähmung keinen Einfluß übte, kam es endlich noch zu einer serofibrinösen Gonitis.

Es handelte sich in dem beschriebenen Falle um eine über einen Zeitraum von fast 2 Jahren sich hinziehende Pyämie, als deren Erreger der Staphylokokkus albus in sämtlichen Krankheitsprodukten nachgewiesen werden konnte. Der Schüttelfrost und das hohe Fieber stellen kein Charakteristikum der Pyämie dar, entscheidend für den Begriff ist vielmehr allein die Metastasenbildung. Wie die Osteomyelitis, das Erysipel und die Phlegmone, so zeigt auch die Pyämie Variationen im zeitlichen Ablauf, sowie in dem Auftreten in verschiedenen Graden der Entzündung. Es geht ein einheitlicher Zug durch die pyogenen Infektionen, die alle durch die gleichen pyogenen Bakterien hervorgerufen werden. (Selbstbericht.)

---

3) **Kausch** (Breslau). Beiträge zum Diabetes in der Chirurgie.

I. Über ephemäre traumatische Glykosurie.

K. hat in den letzten Jahren bei elf Fällen von frischer Verletzung, neun Frakturen, zwei Kontusionen, Glykosurie beobachtet, die in allen Fällen folgendes Gemeinsame hatte: Sie war bereits im

Digitized by Google

ersten untersuchten Urin vorhanden; sie war niemals hoch, im Maximum 1%, durchschnittlich 0,5%. Niemals bestanden diabetische Symptome, die Glykosurie schwand nach 1—8, durchschnittlich 3 Tagen. Und nun das Wichtigste: Bei der weiteren Beobachtung und Nachuntersuchung ergab sich, daß nur in einem Falle alimentäre Glykosurie ex sacchero bestehen blieb, in allen anderen Fällen verhielten sich die Menschen in bezug auf ihren Zuckerstoffwechsel durchaus normal. Es können also völlig normale Menschen nach Traumen spontane ephemäre Glykosurie zeigen, was bisher unbekannt war. Redard's drei Fälle halten der Kritik nicht stand.

Das Zustandekommen erklärt sich K. am wahrscheinlichsten durch die psychische Erregung, nicht durch eine Hirnläsion oder eine Erschütterung des Nervensystems. K. geht dann auf die praktische Bedeutung dieser Fälle über, auf das Vorgehen, wenn eine Narkose oder Operation in Frage kommt.

II. Über die Narkose an Diabetischen.

K. formuliert seine Forderungen in folgende Thesen:

1) Die Inhalationsnarkose ist nach Möglichkeit einzuschränken; es sind die verschiedenen Methoden der lokalen Anästhesierung anzuwenden, soweit dieselben nicht kontraindiziert sind.

2) Die Narkose aus rein diagnostischen Gründen ist zu verwerfen.

3) Zu vermeiden sind besonders mehrere Narkosen hintereinander in kurzen Abständen.

4) Das Chloroform ist beim Diabetiker prinzipiell zu verwerfen, der Äther ist das Narkotikum des Diabetikers. Für kurze Narkosen ist der Ätherrausch, weniger das Bromäthyl zu empfehlen. Die stärker toxische Wirkung des Chloroforms gegenüber dem Äther ist erwiesen; besonders ruft das Chloroform stets stärkere Azetonurie hervor als der Äther (Becker).

5) Das Quantum des Narkotikums und die Dauer der Narkose sind nach Möglichkeit herabzusetzen.

6) Die Inhalationsnarkose beim Diabetiker soll stets am frühen Morgen vorgenommen werden, es soll die Zeit des längsten physiologischen Hungerns nicht unnötig verlängert werden. Auf die Ernährung vor und nach der Narkose ist genau zu achten.

7) Jeder zu narkotisierende Diabetiker, aber auch jeder, bei dem in lokaler Anästhesie operiert wird, ist vor der Operation bereits der Natrontherapie zu unterziehen, d. h. bis zur alkalischen Reaktion des Urins mit Natron bicarbonicum zu stopfen.

8) Die Narkose ist nach Möglichkeit beim zuckerfreien Diabetiker vorzunehmen. Sie darf aber nicht mit dem Eintritt der Zuckerfreiheit zusammenfallen oder demselben sofort auf dem Fuße folgen.

9) Droht das Koma oder ist es gar ausgebrochen, so ist die Natrontherapie mit aller Energie in Angriff zu nehmen: per os, per anum, subkutan, intravenös. Ferner ist der Versuch mit Kohle-

Digitized by Google

hydratsäuren (Glukonsäure) zu machen, welche vom Körper verbrannt werden, den Kohlehydratstoffwechsel nicht belasten und die Azetonurie vermindern. (Selbstbericht.)

---

4) **Hildebrandt** (Berlin). Röntgenbilder von Diabetikern.

H. demonstriert Röntgenbilder von Diabetikern mittleren Lebensalters, welche in der chirurgischen Klinik der Charité wegen Extremitätengangrän amputiert wurden. Die Photographien zeigen hochgradig sklerotische Gefäße, Arterien sowohl wie Venen.

Wie die histologische Untersuchung zeigt, führt die Zuckerkrankheit schon frühzeitig zu einer Degeneration der kontraktilen Gefäßelemente, sekundär zu einer Wucherung des Bindegewebes.

(Selbstbericht.)

---

5) **Katzenstein** (Berlin). Über die Funktionsprüfung des Herzens vor Operationen nebst Angabe einer neuen Methode.

K. bespricht die Notwendigkeit der Funktionsprüfung des Herzens vor Operationen und teilt ein neues Verfahren mit. Seine theoretischen Grundlagen sind Versuchsergebnisse, die der Vortr. bei experimentellen Untersuchungen über den Kollateralkreislauf gewonnen hat, die im wesentlichen auf der Tatsache beruhen, daß Einschaltung großer Widerstände im arteriellen Kreislauf eine meßbare Mehrleistung des Herzens verursacht. Diese Mehrleistung ist beim suffizienten Tierherzen ohne Vergrößerung der Zahl der Herzkontraktionen, meist bei einer Verminderung möglich. K. hat bei einer großen Zahl von Kranken $2^1/_2$—5 Minuten beide Iliacae am Ligamentum Pouparti komprimiert und gefunden, daß bei suffizientem Herzen die Zahl der Pulsschläge abnimmt bezw. gleich bleibt und der Blutdruck steigt, daß bei insuffizientem Herzen die Zahl der Pulse meist zunimmt, der Blutdruck sich nicht verändert oder sich vermindert. Diese Methode hat vor den bisher bekannten den Vorzug, daß der Kranke in horizontaler Körperlage untersucht werden kann, ohne daß er — wie bei allen anderen Methoden — seine Körperlage verändern oder gar eine körperliche Arbeit leisten muß; beides ist unter Umständen bei insuffizienten Herzen gefährlich. Vortr. bespricht kurz den Wert der Methode für die Chirurgie und teilt eine Anzahl in der Praxis gewonnener Erfahrungen mit.

(Selbstbericht.)

---

6) **Klapp** (Greifswald). Experimentelle Studien zur Lumbalanästhesie.

Wenn man einem Hunde die Lumbalpunktion macht und ihm an dieser Stelle eine wäßrige Lösung injiziert, so muß sich dieselbe nach den Gesetzen über die Mischung von Flüssigkeiten mit dem Liquor cerebrospinalis mischen und überall dort erscheinen, wo Liquor

Digitized by Google

ist. Es scheint danach, daß sich der ganze Duralsack an der Resorption einer solchen intradural injizierten wäßrigen Lösung beteiligt.

Ist das richtig, so muß die intradurale Resorption sehr groß sein; denn die Resorption wird von einer großen Fläche in Angriff genommen, und die Resorptionsintensität ist wohl auch als groß anzunehmen, da die Nachbarschaft außerordentlich gefäßreich ist.

Es läßt sich nun mit Hilfe einer quantitativen Methode — Injektion von Milchzucker —, welche andernorts genau beschrieben ist, nachweisen, daß die intradurale Resorption in der Tat sehr groß ist und sich beim Vergleiche mit der subkutanen Resorption der letzteren insofern überlegen zeigt, als sich das Hauptgewicht der Aufsaugung in die erste Stunde zusammendrängt, während bei subkutaner Einverleibung sich das Schwergewicht der Aufsaugung über mehrere Stunden — etwa 5 Stunden — verteilt. Daraus lassen sich schon wichtige Schlüsse ziehen.

Denkt man sich anstelle der Milchzuckerlösung Giftlösungen gesetzt, so müssen diese sich analog verhalten. Eine Giftdosis, welche bei subkutaner Injektion wegen der Verteilung der Resorption über mehrere Stunden in der Hauptsache noch keine Vergiftungserscheinungen macht, kann bei intraduraler Resorption schon hochgradig toxisch wirken, weil die Resorption des Giftes hier viel schneller vor sich geht und in der ersten Stunde in einer hohen Konzentration im Blut erscheint.

Für das Zustandekommen der Nacherscheinungen nach intraduraler Kokaininjektion zur Erzielung einer Bier'schen Lumbalanästhesie kann das nicht gleichgültig sein, zumal die Nacherscheinungen zum größten Teile nach den von Mosso gemachten experimentellen Erfahrungen denen einer Kokainintoxikation sehr ähneln.

Es ist dabei nicht zu verkennen, daß das Kokain bei intraduraler Injektion auch als Protoplasmagift reizend auf Gehirn und Rückenmark einwirkt, und daß diesem Umstande bei der Beurteilung der Nacherscheinungen Rechnung getragen werden muß.

Immerhin erscheint der als sicher nachgewiesenen schnellen und großen Resorption die Hauptschuld an dem Zustandekommen der Folgeerscheinungen der Lumbalanästhesie Bier's zuzukommen, und wenn wir das als richtig annehmen, so müssen wir, um das Übel an der Wurzel anzufassen, die Resorption der intradural injizierten Kokainlösung zu verlangsamen suchen.

Ähnliche Erwägungen haben wohl auch Bier veranlaßt, sich dem Gebrauche des Adrenalins zuzuwenden.

Adrenalin wirkt bei subkutaner Injektion sehr intensiv resorptionsverlangsamend, wie das Braun mit Giftversuchen, ich mit der quantitativen Resorptionsmethode nachgewiesen haben.

Aus einer experimentellen Untersuchung ergibt sich, daß Adrenalin bei intraduraler Injektion auch die Resorption herabsetzt. Es wird deshalb stets mit Vorteil bei der Lumbalanästhesie ange-

Digitized by Google

wandt werden. Es hat sich jedoch gezeigt, daß es bei weitem nicht so intensiv die Resorption verlangsamt wie bei subkutaner Injektion.

Es schien deshalb nicht aussichtslos, nach anderen Mitteln zu suchen, mit denen man die Resorption verlangsamen könnte.

Die allgemeine Therapie bietet uns da keine weiteren Hilfen. Ohne auf den Weg, der mich dazu geführt hat, weiter einzugehen, kann ich mitteilen, daß Mucilaginosa, wie Gummistoffe, Leimstoffe, Gelatinelösungen hoher Konzentration, ferner Emulsionen und ölige Lösungen, letztere am intensivsten, die Resorption verlangsamen. Man kann beispielsweise die tödliche Dosis Kokain in öliger Lösung oder besser Suspension subkutan injizieren, ohne daß Vergiftungserscheinungen auftreten.

Die mit solchen Mitteln gemachten Erfahrungen bei der Lumbalanästhesie des Hundes haben ergeben, daß man z. B. mit Kokain in konzentrierter Gelatinelösung einen Hund total anästhesieren kann, ohne daß Vergiftungserscheinungen auftreten.

Ein solcher Hund wird demonstriert. Derselbe ist am ganzen Körper gänzlich unempfindlich; Stiche mit einer großen Lumbalpunktionsnadel in die verschiedensten Körpergegenden, Beine, Rücken, Schnauze, werden nicht gefühlt.

Solche totalanästhetischen Hunde können Operationen in den verschiedensten Körpergegenden unterzogen werden, ohne einen Laut von sich zu geben. Dabei sind sie völlig mobil, können sofort laufen, wenn man nicht das Rückenmark mit der Punktionsnadel verletzt hat.

Für die Tiermedizin ist diese Methode als gutes und ungefährliches Mittel zur Anästhesierung zwecks Operationen zu empfehlen.

Von der Verwendung der Gelatine-Kokainlösungen beim Menschen rate ich ab, da mit der langen fraktionierten Sterilisierung das wirksame Moment für die Verlangsamung der Resorption verloren geht. Vielleicht eignen sich dazu ölige Kokainsuspensionen oder ölige Lösungen eines anderen Mittels (Lösung des Pulvers im Öl) besser.

Eine direkte Übertragung der Methode vom Tier auf den Menschen ist nicht angängig, da beide gänzlich verschiedene Verhältnisse darbieten. Einmal sind diese dadurch gegeben, daß der Hund wenig Liquor besitzt, während der Mensch solchen reichlich hat, und ferner kann der Hund Kokain besser vertragen als der Mensch.

(Selbstbericht.)

---

7) Wilms (Leipzig). Implantation und Wachstum embryonaler Gewebe.

Demonstration von Präparaten und Röntgenbildern von Implantation bei Hühnern, in denen die verschiedensten Gewebsformationen: Knorpel, Knochen, Plattenepithel, Flimmerepithel, Schleimepithel,

Digitized by Google

vollständige Hautentwicklung mit Federn, Pigmentepithel der Retina usw. nachweisbar sind. Die implantierten embryonalen Gewebe haben sich zu relativ beträchtlichen Bildungen von mehreren Zentimetern Durchmesser entwickelt. 2 Monate nach der Implantation sind die Gewebe noch in sehr energischem Wachstum, nach 7 Monaten zeigen sich ausgedehnte Zeichen der Rückbildung, so daß also ein unbegrenztes Wachstum nicht erzielt ist. (Selbstbericht.)

---

8) **W. Petersen** (Heidelberg). Über das Impfkarzinom.

P. berichtet zunächst über drei Fälle, in denen Impfkarzinome vorgetäuscht wurden, teils durch primäre multiple Karzinome, teils durch retrograde Lymphmetastasen. Im Anschluß hieran unterzieht er das bisher vorliegende Material an Impfkarzinomen einer Kritik und kommt zu dem Ergebnis, daß die obigen Fehlerquellen zumeist ungenügend berücksichtigt wurden, und daß Impfkarzinome jedenfalls viel seltener sind als zurzeit von den meisten Autoren angenommen wird. Impfkarzinome in Wunden kommen zwar unter besonderen Umständen vor, sind aber häufig vorgetäuscht durch retrograde Lymphmetastasen. Impfkarzinome auf epithelialen Flächen sind noch viel seltener.

Das Impfkarzinom ist nun gewissermaßen das Bindeglied zwischen der Verbreitung des Karzinoms bei demselben Individuum und der Übertragung auf ein anderes Individuum. Nach P. liegt daher in obigen Verhältnissen ein weiterer Hinweis darauf, daß eine Infektiosität des Karzinoms zwar theoretisch besteht, in praxi dagegen höchst selten, vielleicht niemals zur Geltung kommt. (Selbstbericht.)

---

9) **Jordan** (Heidelberg). Über Spätrezidive des Karzinoms.

Die Feststellung von Spätrezidiven ist nicht nur für die Frage der operativen Heilbarkeit der Karzinome, sondern auch für die ätiologische Auffassung der Erkrankung von Wichtigkeit. Der Schlüssel für das Verständnis des späten Auftretens von Rezidiven liegt in der Entwicklungszeit der Karzinome: es gibt rasch wachsende und langsam sich ausbreitende Tumoren; da die Rezidive sich aus zurückgelassenen Krebskeimen entwickeln, so ist die Proliferationsenergie des Primärtumors für die Entstehungszeit der Rezidivtumoren entscheidend. Die meisten sogenannten Dauerheilungen nach Exstirpation sind »nur länger dauernde Heilungen«, die Frist von 3 oder 5 Jahren ist viel zu kurz, da Rezidive noch nach 10 und 20 Jahren vorkommen können, wie die folgenden Beobachtungen beweisen:

1. Fall: Lokales Karzinomrezidiv der Zunge, 19 Jahre nach der Exstirpation.

Bei 40jährigem Manne wurde 1885 in der chirurgischen Klinik zu Heidelberg ein fünfmarkstückgroßes Epitheliom der rechten

Digitized by Google

Zungenseite mittels Thermokauters nach Ligatur der Art. lingualis exzidiert. Heilung bis Frühjahr 1903; von da ab Entwicklung eines pflaumengroßen Karzinoms an der Stelle der Narbe. März 1904 Entfernung mittels Thermokauters. Die exzidierten submaxillaren Drüsen nicht karzinomatös. Heilung.

2. Fall: Carcinoma mammae, bereits über 15 Jahre sich hinziehend.

1889 Amputatio mammae mit Ausräumung der Achselhöhle bei apfelgroßem Karzinom; Heilung; 1892 lokales Rezidiv, operativ geheilt; 1896, 1899, 1901 je ein kleines lokales Rezidiv, jeweils durch Exstirpation geheilt; 1902 Entwicklung eines infra- und supraklavikularen Knotens, die Juli 1903 mittels temporärer Klavikularesektion entfernt wurden. Seitdem ist die jetzt 59jährige Dame geheilt und erfreut sich guten Allgemeinbefindens.

Es handelt sich in dem beschriebenen Falle, der aller Wahrscheinlichkeit nach noch über Jahre sich erstrecken wird, um ein Karzinom mit ungewöhnlich langsamem Verlauf, um eine milde Form mit geringer Proliferationsenergie.

Beide Fälle hätten längst als »Dauerheilungen« in die Statistiken übergehen können. Eine Revision der letzteren würde wahrscheinlich eine Reihe von Spätrezidiven zutage fördern.

(Selbstbericht.)

---

10) **Perthes** (Leipzig). Zur Frage der Röntgentherapie des Karzinoms.

P. berichtet über Erfahrungen, die an 29 Fällen von Cancroiden und Karzinomen in $1^1/_2$ Jahren mit Röntgenbehandlung gemacht worden, wobei die seit 1. Januar 1904 in Behandlung gekommenen Fälle noch nicht mitgerechnet sind. Von 13 Fällen von Cancroiden des Gesichts bezw. Ulcus rodens sind 12 zunächst völlig vernarbt. Bei einem Falle von über handtellergroßem, tiefgreifendem Ulcus rodens der Schläfe besteht dagegen trotz einjähriger Behandlung noch ein etwa zweimarkstückgroßes Geschwür. Bestrahlt wurde bei diesen Fällen von Cancroid mit mittelweichen Röhren im allgemeinen nur in einer oder wenigen Sitzungen unter Messung der erforderlichen Intensität der Röntgenstrahlen mit Hilfe des Holzknecht'schen Chromoradiometers. Die Heilungsdauer schwankte in den geheilten Fällen zwischen 24 und 70 Tagen je nach der Größe des Cancroids. Drei Fälle sind jetzt 10 Monate frei von Rezidiv. Bei drei anderen mußte wegen Rezidivs einige Monate nach der Vernarbung erneut bestrahlt oder das Rezidiv exstirpiert werden. Besonders wertvoll ist die Röntgentherapie am Augenlid und an der Nase, da sie hier bessere funktionelle bezw. kosmetische Resultate gibt als die operative Therapie. — P. stellt sodann drei Fälle von Karzinom der Unterlippe vor, die nach einmaliger intensiver Bestrahlung (10,0 bis 16,0 H.-Einheiten des Holzknecht-

schen Chromoradiometers) im Verlaufe von 50 bis 60 Tagen geheilt sind. Bei zweien war mehr als die Hälfte der Unterlippe vom Karzinom ergriffen, bei dem dritten bestand ein etwas über markstückgroßes Karzinom. Die völlige Vernarbung des primären Karzinoms ist jetzt bei den beiden ersten Fällen 7, bei dem letzten 3 Monate beobachtet. Die Narben sind völlig weich. Es ist kaum die Andeutung eines Defektes der Unterlippe zu sehen. Bei dem einen Falle, bei welchem eine Probeexzision unmittelbar nach der Bestrahlung den mikroskopischen Nachweis typischen Karzinoms erbracht hatte, waren bei einer zweiten Probeexzision 17 Tage nach der Bestrahlung nur noch homogene Schollen als Spuren der degenerierten Krebszapfen im Granulationsgewebe nachweisbar. — Bei den drei Fällen von Lippenkrebs wurde nach intensiver Bestrahlung der Submaxillargegend mit harten Röhren klinisch Verkleinerung der karzinösen Lymphdrüsen deutlich nachgewiesen. In der bei einem Falle alsdann exzidierten Lymphdrüse zeigten sich mikroskopisch sehr ausgesprochene degenerative Vorgänge an den Krebszapfen. — Fälle von Karzinom des Mundbodens, der Nasenschleimhaut, der Lunge hat P. ohne definitiven Erfolg mit Röntgenstrahlen behandelt, trotz Verwendung von Röntgenröhren, die in den Mund eingeführt werden können. Unter acht Fällen von inoperablem Carcinoma mammae ist ebenfalls bis jetzt keine Heilung erzielt, doch wurde in diesen Fällen das Verschwinden der metastatischen Knötchen in der Haut, die Verkleinerung der primären Krebsgeschwülste und die Vernarbung oberflächlicher Geschwüre regelmäßig beobachtet.

Um die Frage zu entscheiden, bis zu welcher Tiefe man erwarten kann, das Karzinom durch Röntgenstrahlen wirksam zu beeinflussen, ist P. damit beschäftigt, mit physikalischen Methoden die Durchlässigkeit menschlicher Weichteile für Röntgenstrahlen zu messen. Bis jetzt ergab sich, daß in 2 bis 3 cm Tiefe nur etwa die Hälfte der auf die Haut auffallenden Strahlungsintensität vorhanden ist. Die Durchlässigkeit ist für verschiedene Gattungen von Röntgenstrahlen eine verschiedene.

P. wirft sodann zwei Fragen auf:

1) Kann die Rückbildung von Karzinomen nach Bestrahlung eine zufällig gleichzeitig eintretende spontane Vernarbung sein, wie sie bei Ulcus rodens gelegentlich beobachtet wird, oder muß sie als Folge der Bestrahlung angesehen werden? 2) Wenn ja — ist sie nur eine Folge der entzündlichen Reaktion, die durch andere Entzündungen (z. B. Erysipel) in gleicher Weise hervorgerufen würde, oder ist sie eine den Röntgenstrahlen eigentümliche Folgeerscheinung? Die Antwort auf beide Fragen ist durch folgende Beobachtungen gegeben: Die Vernarbung ist im Gegensatz zu den meisten spontanen Vernarbungen bei Ulcus rodens eine vollständige, sie tritt mit Gesetzmäßigkeit auf eine bestimmte meßbare Dosis von Röntgenstrahlen nach bestimmter Frist ein, und zwar auch in

Digitized by Google

Fällen, in denen eine spontane Rückbildung nicht beobachtet wird (Metastasen von Carcinoma mammae). Die Tatsache, daß die Verkleinerung der Karzinomknoten schon vor dem Eintritt der Reaktion beginnt, spricht gegen die Auffassung als ausschließliche Folge des Entzündungsvorganges. Die histologische Untersuchung läßt Degeneration der Karzinomepithelien als Folge der Röntgenbestrahlung erkennen. Endlich hat P. bei Versuchen mit Eiern von Ascaris megalocephala, bei wachsenden Hühnchen, bei der Regeneration der Epidermis an Wunden von Menschen und Kaninchen, sowie an den Vegetationspunkten wachsender Pflanzen eine Hemmung der Zellbildung durch die Röntgenstrahlen nachweisen können. Er hält eine photochemische Einwirkung der Röntgenstrahlen auf das Chromatin des Kernes für wahrscheinlich, die vor allem in wachsenden Geweben — und auch ganz besonders im Karzinom — in die Erscheinung tritt.

(Selbstbericht.)

---

11) **O. Lassar** (Berlin). Über Radiotherapie.

Da im vorigen Jahre die Frage der Röntgentherapie hier angeregt wurde, darf ich vielleicht kurz einige der Ergebnisse vorführen, welche ich mit diesem Verfahren in der letzten Zeit erzielt habe. Streifen will ich, als weniger hierher gehörig, nur die eigentlichen Hautkrankheiten und erwähnen, daß man namentlich entzündliche Infiltrationen in einer Reihe von Sitzungen ohne weitere Nebenbehandlung zur Heilung bringen kann. Dies ist, wie ich schon beim letzten Kongreß hervorhob, namentlich bei artefizieller Dermatitis der Hände, so dem Ekzem der Chirurgen dienlich, bei welchem es eine weniger lästige und mehr wirksame Behandlung nicht gibt. (Demonstration.) Man hat nur einigemal wöchentlich die betroffenen Teile ohne jede Nebenbehandlung, ohne Salbe und Verbände je 15 Minuten zu exponieren und erzielt völlige Heilung. Dabei, dies hebe ich hervor, ist strenge Vorsicht geboten, und diese kann nur in steter Aufsicht bestehen. Meine Mitarbeiter, in erster Linie Dr. Albrecht und ihm zur Seite Dr. Rave, haben sich dieser Aufgabe mit großer Gewissenhaftigkeit unterzogen. Somit sind in tausenden von Sitzungen, bei täglich vielstündiger Benutzung der Apparate, Schädigungen nicht passiert. Dagegen kamen mir ab und zu von anderer Seite die traurigsten Hautzerstörungen zu, welche in manchmal völliger Erschöpfung der Regenerationsfähigkeit gipfeln. Offenbar liegt dies weniger in der Methode als in deren Handhabung. Kurze Exposition, angemessene Entfernung, mittelweiche Röhren, genügende Unterbrechung (ca. 1000), geringe Stromstärke (2—3 Ampères) und Sistierung der Sitzung bei geringster subjektiver oder objektiver Reizung. Letztere ist nützlich und fördert die Heilung. Es hat dieselbe an sich auch offenbar keinen Nachteil. Nur wenn sie gesteigert wird, kommt es zur Mortifikation.

Digitized by Google

Dem kann man aus dem Wege gehen, wenn die bereits erythematöse Oberfläche nicht weiter exponiert wird. Andererseits geht die Strahlendermatitis als eine Art günstiger Reaktion und Krisis vorüber, und nach Ablauf sieht man sich dem therapeutischen Ziel um so näher.

Das wichtigste dieser Ziele bleibt natürlich die Krebsbehandlung im allgemeinen. Ich bin an dieselbe ohne jedes Vorurteil herangetreten und habe dabei von vornherein zwei Formen in das Auge gefaßt. Erstens solche Cancroide, welche jeden Augenblick noch operativ entfernt werden konnten. Dies waren gleichsam Vorversuche. Sie sehen hier eine Anzahl derselben. Die Erscheinungen vor und nach der Kur sind in Bild und Abdruck vorliegend. (Demonstration.) Die mikroskopischen Belege sind aufgestellt. In jedem Einzelfalle ist Probeexzision, Moulage und Photogramm genommen.

Nebenher ist auch dem Radium gebührende Aufmerksamkeit geschenkt. Namentlich dient dasselbe als interkurrente Applikation. Zum Beispiel gegen einzelne Herde oder Drüsen. An sich ist man unbestreitbar imstande, kleinere Tumoren ganz zur Resorption zu bringen. (Demonstration.) Das grundsätzlich Wichtigste ist natürlich, die inoperablen oder die bereits mehrfach operierten Karzinome der Oberfläche zu beobachten. Anfangs wurden mir aus ärztlichen Kreisen eine Anzahl von ganz verzweifelten, moribunden, kachektischen und generalisierten Fällen zugesandt. Ihnen war leider nicht zu helfen, wohl aber anderen. (Demonstration.)

Vor mehr als 10 Jahren demonstrierte ich hier, daß beginnende Cancroide durch innere Arsendarreichung zur Rückbildung gebracht werden können, und es resultiert hieraus die Möglichkeit, beide Methoden miteinander zu kombinieren. Dies habe ich hernach noch mehrfach mit gleichem Erfolge nachgeprobt. Ein solcher Pat. ist anwesend. (Demonstration.) Evident ist die konstante Wirkung der Röntgentherapie auf Schmerzen, Blutung und Sekret. Hieraus geht mit Deutlichkeit hervor, daß unter Umständen, besonders wenn die Neubildungen im Bereiche der mittelweichen, also etwa 1 cm in die Tiefe reichenden Strahlen liegen, ihr Niedergang und ihre vollständige Ausheilung möglich ist. Selbst wenn schließlich doch Metastasen auftreten sollten, so ist doch so viel erreicht, daß die sonst verfallenen Pat. einige Zeit länger als sonst, ohne Leiden und Belästigungen dem Leben erhalten bleiben können.

(Selbstbericht.)

---

12) **Lexer** (Berlin). Weitere Untersuchungen über Knochenarterien und ihre Bedeutung für krankhafte Vorgänge.

Die Untersuchungen wurden seit dem vorigen Kongreß, an welchem nur über die Verhältnisse der Knochen von Neugeborenen und von kleinen Kindern Mitteilung gemacht werden konnte, auch

Digitized by Google

auf Knochen von Erwachsenen und Halberwachsenen (meist von amputierten Gliedern) ausgedehnt. Die intraossalen Arterien (im Röntgenbilde durch vorherige Injektion einer Quecksilber-Terpentinverreibung und durch genaues Ablösen des Periosts sichtbar gemacht) ergeben an den langen Röhrenknochen in den verschiedenen Altersstufen verschiedene Verhältnisse, von denen, abgesehen von den immer stärker werdenden Anastomosen, der erhebliche Rückgang der diaphysären Arterien die Hauptsache darstellt. Ähnlich verhält es sich in den kurzen Röhrenknochen, an denen jedoch nicht die drei Gefäßbezirke des langen Röhrenknochens hervortreten, da die metaphysären Gefäße fehlen. Nach Beschreibung der anatomischen Verhältnisse werden die verschiedenen Ansichten über die Entstehung von hämatogenen Erkrankungen an Knochen besprochen, ihre Gültigkeit für einzelne Zustände erwogen und begründet, und im Hinblick auf frühere experimentelle Erfahrungen, welche mit klinisch wichtigen Lokalisationen übereinstimmten, erklärt, daß zwischen der Gefäßversorgung gewisser Knochenabschnitte und der Lage vieler Knochenherde (Eiterherde, Tuberkulose, metastatische Tumoren und parasitäre Cysten) ein inniger Zusammenhang besteht. Es muß also die embolische Anlage, d. h. die mechanische Ablagerung im arteriellen Systeme, bei vielen herdförmigen Knochenerkrankungen eine wichtige Rolle spielen.

Was die Bedeutung der Altersveränderungen der intraossalen Arterien für pathologische Zustände am Knochen betrifft, so lassen sich folgende Ergebnisse verwerten: Erstens, daß die feineren Verzweigungen in der Diaphyse der langen und kurzen Röhrenknochen nach Abschluß des Wachstums außerordentlich zurückgehen, während sich die kurzen mit den Gefäßen des Gelenkapparates der ehemaligen Metaphyse und Epiphyse im Verhältnisse zu denen der Diaphyse kräftig und reichlich erhalten. Im Vergleiche mit den erwähnten krankhaften Vorgängen führt dieser Befund zu dem Satze: Diejenigen Knochenabschnitte, deren Arterienversorgung nach Abschluß des Wachstums abnimmt, erkranken beim Erwachsenen bedeutend seltener als in der Jugend. Dagegen bleiben diejenigen Stellen am Knochen auch im Alter bevorzugt, an welchen sich verhältnismäßig reichliche und kräftige, mit den stark entwickelten Verzweigungen des Gelenkapparates zusammenhängende Arterien finden. Auf die Versorgung der Gelenkkapsel beziehen sich weitere Untersuchungen, welche festgestellt haben, daß das Gefäßnetz sich gerade umgekehrt verhält als das der Diaphyse; denn es ist im kindlichen Alter, abgesehen von den großen Arterienstämmen, bedeutend spärlicher entwickelt als nach der Wachstumszeit.

Zur Ergänzung des Vortrages wurden mit dem Projektionsapparate 40 Aufnahmen (Negative) gezeigt, welche die Unterschiede der Arterienversorgung an verschieden alten Knochen deutlich machten.

(Selbstbericht.)

Digitized by Google

Diskussion.

Helferich (Kiel) weist auf das untere Femurende als Prädilektionsstelle für die Osteomyelitis hin. Lexer sucht die Ursache hierfür in der metaphysären Arterie, die dort eintritt, was H. plausibel erscheint. H. erinnert auch an den Gudden'schen Markierversuch.

Lexer (Berlin) betont, daß auch unter normalen Verhältnissen die Arterienversorgung der unteren Femurepiphyse nicht konstant sei.

Aschoff (Berlin). An grobe embolische Arterienverstopfung brauche nicht immer gedacht zu werden. Dieselbe erklärt auch nicht alles. Warum lokalisieren sich die metastatischen Affektionen zum Beispiel so verschieden? In dieser Richtung müssen weitere Forschungen versuchen bessere Aufklärung zu bringen.

Jaffé (Hamburg).

---

13) **v. Stubenrauch** (München). Über die Wirkung innerlicher Gaben von Fluornatrium auf den Knochen, speziell den Kieferknochen von Tieren.

Vortr. hat Kaninchen und Hunde monatelang mit Fluornatrium gefüttert und dabei folgende Resultate erhalten:

Während der Dentition gefütterte Hunde zeigen keine Störung des Allgemeinbefindens, dagegen typische Schmelzdefekte an sämtlichen Zähnen. Es kommt zu falschen Zahnstellungen und frühzeitiger Abschleifung der Zähne. Die mazerierten Knochen sehen weiß aus (infolge verminderten Fettgehaltes), sind sehr porös und zeigen an verschiedenen Stellen osteophytäre Auflagerungen. Unterzieht man mehrere Kaninchen eines Wurfes kurz nach der Geburt der Fluorfütterung, so bleiben dieselben im Wachstum bedeutend zurück, zeigen bald typische Difformitäten der Vorderzähne, falschen Aufbiß, Ostitis, Periostitis und Nekrose des Unterkiefers, die anatomisch von der Wegner'schen »Phosphornekrose« der Kaninchen durchaus nicht verschieden ist. Hört die Fütterung rechtzeitig auf, ehe schwere Veränderungen am Kieferknochen nachweisbar sind, so stoßen die Zähne wieder normal nach, auch wachsen die Tiere wieder rascher, so daß sie die Größe ihrer Kontrollen erreichen. Die Extremitätenknochen zeigen leichte osteophytäre Auflagerungen an verschiedenen Apophysen, sind exquisit weiß, porös und sehr brüchig.

Die Fluorfütterung führt also bei wachsenden Kaninchen zu einer Wachstumsstörung, im allgemeinen zu Osteoporose, im speziellen zu einer typischen Nekrose des Unterkiefers.

(Selbstbericht.)

Digitized by Google

14) **Hoffa** (Berlin). Beitrag zur Paget'schen Knochenerkrankung.

H. demonstriert die Photographien und Röntgenbilder dreier von ihm in den letzten 2 Jahren beobachteten Fälle von Paget-scher Knochenkrankheit (Osteomalacia chronica deformans hypertrophica). Er bespricht kurz an der Hand der Krankengeschichten die Symptome, den Verlauf und die Anatomie der Erkrankung, weist dann auf den Zusammenhang hin, welchen französische Autoren, wie Lannelongue, zwischen Syphilis und Paget'scher Krankheit annehmen. Die Röntgenbilder veranschaulichen sehr schön die Verkrümmungen und Verdickungen der Knochen, zeigen weiter die den veränderten Belastungsverhältnissen angepaßte Struktur des Knochens und geben durch die mehr oder weniger intensive Dunkelheit des Knochenschattens Aufschluß über den mehr oder weniger großen Gehalt an Kalksalzen.

Ätiologisch von Bedeutung ist besonders der erste der demonstrierten Fälle, weil bei demselben eine luetische Infektion erwiesen ist.

Die ausführliche Veröffentlichung der Fälle wird in der Zeitschrift für orthopädische Chirurgie durch Herrn Dr. Wollenberg erfolgen. (Selbstbericht.)

---

15) **Fritz König** (Altona). Knochennaht bei subkutanen Frakturen.

Vortr. möchte auf Grund weiterer Erfahrungen der Anschauung zur Anerkennung verhelfen, daß für gewisse, genau diagnostizierte Formen subkutaner Knochenbrüche eine frühzeitige Operation ebenso gut gilt wie für die der Patella und des Olecranon. Er selbst hat seit seiner Demonstration vor 2 Jahren unter strenger Auswahl nur 11mal frühzeitig eingegriffen und hat dies nie weder für die Wundheilung noch für den Erfolg zu bereuen gehabt. Der Eingriff geschieht am Ende der ersten Woche auf Grund der durch das Röntgenbild spezialisierten Diagnose und der klinischen Erfahrungen über die Prognose der jeweils vorliegenden Frakturform.

Als besondere Indikation bezeichnet er zunächst mutmaßlich schlechte Heilung wegen Dislokation. Dazu gehören einmal die mit Röntgenstrahlen erkennbaren Einklemmungen losgelöster Bruchstücke (Epicondyl. int. Sprengel; Capitulum radii eigene Beobachtung), welche, wenn nicht frühzeitig operiert wird, sich festsetzen und die Bewegung schädigen. Zweitens können Verdrehungen der Gelenkbruchstücke den Erfolg schwer beeinträchtigen, wie K. bei einer Operation an einem 8 Jahre vorher verletzten Ellbogen sah. Gerade die Drehung der Gelenkfläche des Condyl. ext. humeri ist eine typische Verletzung; K. konnte sie bei einem 4jährigen Knaben mittels des Röntgenbildes an der schiefstehenden Epiphysenlinie des Bruchstückes diagnostizieren und durch Operation beseitigen. Der angenähte Condylus heilte gut an. Verdrehungen des

Digitized by Google

oberen Humerusstückes bei pertuberkularen und infratuberkularen Brüchen mit der Bruchfläche nach außen oder nach dem Thorax hat K. vor 2 Jahren vorgeführt: die letztere Form kann nur blutig richtig gestellt werden; bei der Drehung nach außen kann eventuell eine sehr komplizierte Extensionsbehandlung einen leidlichen Erfolg bringen.

Außer diesen absoluten Indikationen möchte K. noch, unter Umständen bei mit Luxation komplizierter Fraktur, bei mehreren Brüchen an derselben Extremität frühzeitig operativ vorgehen; er hat dadurch die Behandlung sehr vereinfacht. Eine subkutane Fraktur des lateralen Gelenkteiles des oberen Tibiastückes mit Dislokation hat K. mit Erfolg genäht, weil der andere Unterschenkel des Mannes schwer zerschmettert war. So kann man aus dem Grunde nähen, weil dadurch die denkbar sicherste Garantie für gute Heilung gegeben wird.

Der wahrscheinliche Ausgang in Pseudarthrose hat K. Gelegenheit zu frühzeitiger Naht gegeben bei intrakapsulärer Schenkelhalsfraktur. Die Prognose dieser Brüche ist sehr schlecht, weil die einzige Ernährung durch das Lig. teres zur Callusbildung nicht genügt. Um die Ernährung zu sichern, muß man nicht nur die Knochen, sondern auch die zerrissenen Kapselteile am Knochen vereinigen. Die Operation geschieht von einem vorderen, Hueter'schen Resektionsschnitt aus, der fast ohne Blutung direkt auf die Frakturstelle führt. Die Naht durch Hals und durch den mit der Kugelzange vorgezogenen Kopf geschah mit Aluminiumbronzedraht; die Kapsel am Frakturrande wurde mit Seide genäht. K. hat, außer mehreren Pseudarthrosen, auch eine frische mediale, intrakapsuläre Schenkelhalsfraktur 8 Tage nach der Verletzung bei einem 71jährigen Manne durch Knochen- und Kapselnaht zur Heilung gebracht und glaubt dadurch zur Förderung der Therapie einer der prognostisch schlechtesten Frakturformen beigetragen zu haben. (Selbstbericht.)

Diskussion.

Noetzel (Frankfurt a. M.) hat seit 1900 etwa 34 Vernähungen subkutaner Frakturen ausgeführt, darunter 6mal bei Brüchen der Kniescheibe, 1mal des Schlüsselbeins, 1mal des Olecranon, 1mal des Metatarsus, 4mal am Oberschenkel, 9mal am Unterschenkel. Daß man nicht unmotiviert oft die Naht ausführe, beweise der Umstand, daß von den letzten 17 Unterschenkelbrüchen nur 2 genäht wurden. Die Knochen werden mit Silberdraht vereinigt, die Muskeln ebenfalls genäht. Vorteilhaft ist die Benutzung des Extensionstisches zur Erleichterung der Reposition der Bruchenden.

Sämtliche Fälle heilten ohne Störung, und die Heilungsdauer wurde nicht verzögert. Bei Oberschenkelbrüchen könnte man die Indikation etwas weiter stellen.

Digitized by Google

Bardenheuer (Köln) steht noch auf dem Standpunkte, daß diese Operationen zu vermeiden seien — auch bei Kniescheibenbrüchen; auch sie heilen völlig ohne Naht. Niemand könne die Infektion mit völliger Sicherheit ausschließen. Die 13 Oberschenkelbrüche dieses Jahres, welche Verkürzungen von 4—10 cm darboten, sind unter Streckverbänden fast ohne Verkürzung ausgeheilt. Nur muß man zu der Längsextension, die mit 30—50 Pfund Belastung geschieht, die Querextension hinzufügen mit 15—20 Pfund.

12 Brüche des Oberarmes, zum Teil nahe dem Gelenk und auch mit Verrenkung kompliziert, wurden gleichfalls mittels Extension geheilt. Dieselbe erfolgt direkt nach oben, parallel der Medianebene. Nach 14 Tagen bereits kann mit Bewegungen begonnen werden. Ein Bruch des Oberarmes — Abreißung des Tub. majus — wurde gleichfalls durch senkrechte Extension geheilt. Am Ellbogengelenk kann selbst in Fällen, wo Kocher das Gelenk eröffnet, das verdrehte Bruchstück zurückgeschoben werden. Bei Oberschenkelhalsbrüchen kommt es schließlich noch darauf an, den Druck auf den Kopf — wodurch dieser usuriert wird — durch seitliche Extension zu vermeiden; gleichzeitig soll durch Zug am Schenkel nach der gesunden Seite hin das distale Fragment etwas abgehebelt werden.

Geissler (Hannover) möchte für Oberarmbrüche seinen Schwebestreckverband (Zentralblatt für Chirurgie 1904 Nr. 1) empfehlen. Der Ellbogen ist in Supinationsflexion eingegipst und in Schwebe erhalten; durch sein eigenes Gewicht sinkt er nach abwärts und wirkt extendierend. Die Gipsmanschette des Oberarmes braucht nicht weit hinaufzureichen, was den Verband besonders bei komplizierten, also auch Schußverletzungen des Humerus nahe am Gelenk empfiehlt.

Bier (Bonn) hat sich die Frage vorgelegt, warum die genähten Bruchenden langsamer konsolidieren als ungenähte subkutane Frakturen, und glaubt, daß dem Bluterguß eine heilende Rolle zufällt, insofern dieser direkt behufs Ernährung der kallusbildenden Gewebe resorbiert wird. Da zur Heilung Reiz und Nahrungszufuhr gehören, sind die Bedingungen beim genähten Bruch ungünstiger, weil die Reibung durch Vernähung, der Bluterguß durch Ausräumung wegfällt. Auf solche Erwägungen gestützt, hat er in einem Falle von Pseudarthrose durch Injektion von Blut Heilung erzielt.

Seine Erfahrungen mit Bardenheuer'scher Extension sind noch gering, aber gut.

Christel (Metz).

Digitized by Google

16) **F. v. Mangoldt** (Dresden). **Übertragung ungestielter Periost-Knochenlappen zur Heilung von Pseudarthrosen und Knochenhöhlen.**

Die Übertragung ungestielter Periost-Knochenlappen ist bisher nur in vereinzelten Fällen versucht worden, so von Prof. v. Bramann in Halle zur Heilung einer Pseudarthrose des Humerus, von Prof. Müller-Rostock zum Ersatz einer Fingerphalanx bei Spina ventosa. Ersterer benutzte dazu einen Periost-Knochenlappen der Tibia, letzterer einen solchen des unteren Endes der Ulna. Das ganze Verfahren ist bisher noch nicht zur Methode erhoben worden und hat nicht die Würdigung gefunden, welche dasselbe verdient.

Vortr. stellt zwei jetzt 10jährige Knaben vor, bei denen er im Juni 1902 die Periost-Knochenübertragung mit Erfolg ausgeführt hat.

In dem einen Falle handelte es sich um Beseitigung einer Pseudarthrosis tibiae, etwa handbreit unter dem Kniegelenke nach Osteomyelitis mit Totalnekrose der Tibiadiaphyse, in dem anderen um Beseitigung einer ausgedehnten Knochenhöhle im unteren hinteren Teile der Femurdiaphyse nach Abstoßung eines 8 cm langen, das ganze Femur betreffenden osteomyelitischen Röhrensequesters.

In beiden Fällen wurde aus der Vorder- und Innenfläche der gesunden Tibia ein Periostlappen, der eine dünne Knochenschicht mit enthielt, entnommen und in die Defektstelle übertragen.

Die ausgedehnte Pseudarthrose war nach Ablauf von $^3/_4$ Jahren soweit ausgeheilt, daß der Knabe allein auf dem Beine stehen konnte und keines Unterschenkelstützapparates mehr bedurfte. Die Form der Tibia war annähernd wieder die normale.

Die Knochenhöhle der Femurdiaphyse war nach dem Röntgenbild $^1/_2$ Jahr nach der Übertragung nahezu völlig und ist jetzt ganz ausgeheilt unter normaler Form des Knochens. Eine Serienreihe von Röntgenbildern veranschaulicht in beiden Fällen die zunehmende Knochenneubildung in den verschiedenen Zeiten.

Aus seinen mit der Übertragung ungestielter Periost-Knochenlappen gemachten Erfahrungen zieht Vortr. folgende Schlüsse:

Die freie Übertragung von Periost-Knochenlappen ist beim Menschen, wenigstens in der Jugend, mit Erfolg ausführbar. — Wir besitzen in dieser Methode ein außerordentliches Hilfsmittel, um Knochendefekte jeglicher Art, wo das Periost verloren gegangen ist, zum dauernden knöchernen Verschluß zu bringen, und dies unter Wiederherstellung annähernd normaler Knochenformen. — Die freie Periost-Knochenübertragung macht uns unabhängig von dem verloren gegangenen, oft nicht genügenden oder nicht mehr verwendbaren Periost der Nachbarschaft, indem uns durch diese Methode zur Deckung von Knochendefekten das ganze gesunde Periost des Körperskelettes zur Verfügung steht. — Die Periost-Knochenlappen werden zweckmäßig der vorderen und inneren Fläche der

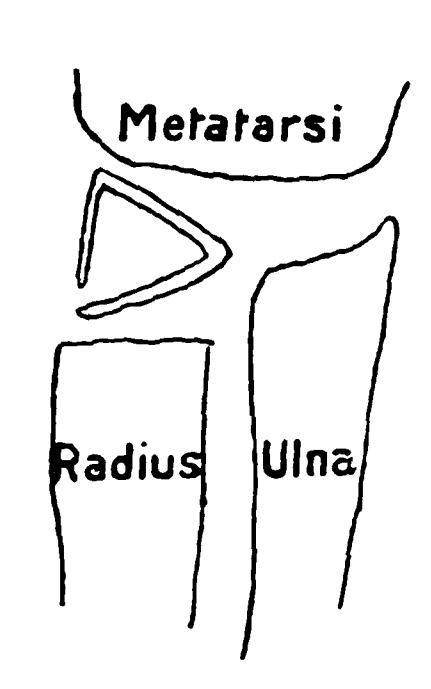
Digitized by Google

Tibia, der freien Kante der Ulna, den Rippen, oder der Beckenschaufel entnommen, weil man von diesen Stellen aus am einfachsten ohne dauernde Schädigung des Pat. genügend große Periost-Knochenstücke erhalten kann. (Selbstbericht.)

Diskussion.

v. Bramann (Halle) hat mehrfach ausgekochten Knochen — derselbe wurde durch 2stündiges Kochen sterilisiert — zur Ausfüllung größerer Defekte benutzt: so vor mehreren Jahren bei einem 7 cm langen Defekte des Oberarmes; Grosse hat aus seiner Klinik die Heilung einer angeborenen Pseudarthrose durch Einpflanzung eines 7 cm langen Knochenstückes vom Erwachsenen berichtet. In einem 3. Falle endlich waren durch Resektion wegen Osteochondroms aus dem Humerus 14 cm Schaft entfernt und durch ein 16 cm langes Tibiafragment ersetzt worden. Man muß Sorge tragen für gute Adaptierung und nach Zuspitzung des Ersatzstückes und Aushöhlung der Widerlager dieses fest einkeilen. Christel (Metz).

F. Franke (Braunschweig) kann sich den Empfehlungen der Verwendung ungestielter Periostknochenlappen auf Grund eigener Erfahrungen nur anschließen. Er hat sie hauptsächlich zum Ersatz von Mittelhandknochen und Phalangen benutzt, aber auch nach Handgelenksresektion, bei der ein Teil des Radius geopfert werden mußte, um die danach eingetretene, ja nie ausbleibende Verschiebung der Hand nach dem Radius hin zu beseitigen. Der von der Tibia genommene Knochenspan wurde so geknickt, daß das Periost nach außen sah, und nun mit der Spitze des Winkels der Ulna zugewandt in die entsprechend bereitete Höhle eingepflanzt, darauf die Haut nach Füllung des übrigen Hohlraumes mit Blut wieder vereinigt. (Selbstbericht.)



Wagenknecht (Freiburg i. B.) berichtet, daß in der Goldmann'schen Klinik zur Ausfüllung großer Knochenhöhlen gestielte Hautlappen aus der Umgebung in den Defekt eingelegt und durch Tampons angedrückt erhalten werden. Die angeheilten Lappen werden nach und nach durch die Knochenneubildung bis fest ins Niveau der Umgebung gehoben.

Neuber (Kiel) hat dies Verfahren bereits vor 20 Jahren empfohlen; bei kleinen Knochenhöhlen erzielte er gute Erfolge, indem er Blut als Füllung benutzte — das nächstliegende Material! Bei größeren Defekten hat er auch schon Holzstücke eingelegt und solange liegen lassen, bis ersichtlich genügend lebenskräftiges Periost neugebildet war. Bei Kindern läßt die Osteomyelitis im allgemeinen reichlich Periost bestehen.

Digitized by Google

Wagenknecht findet einen wesentlichen Unterschied zwischen der Neuber'schen Mobilisierung der umgebenden Haut und dem Auslegen der Wundhöhle mit selbständig gebildeten gestielten Hautlappen. **Christel** (Metz).

Gluck (Berlin). Osteoplastische Versuche zum Ersatze ganzer Diaphysen langer Röhrenknochen sind von mir seit weit über 20 Jahren angestellt worden; auf dem Chirurgenkongreß habe ich darüber unter anderem 1895 in einer Mitteilung über »Osteoplastik, einheilbare Prothese und Orthopädie vikariierender Funktionen« unter Demonstation von Tafeln und Pat. berichtet.

Die Mitteilungen des Herrn Prof. Friedrich haben daher mich in hohem Maße interessiert, und kann ich nur meiner Befriedigung Ausdruck darüber geben, daß meine Arbeiten über »Fremdkörpertherapie und Gewebszüchtung« in der plastischen Chirurgie überhaupt und speziell auch in der Osteoplastik zur vollen Anerkennung gelangt sind. (Selbstbericht.)

Friedrich (Greifswald) betont, daß die Knochenneubildung auf die größten Schwierigkeiten stößt, wo der Knochen wegen bösartiger Geschwulst mit dem Periost entfernt werden muß. Er hat nur bei Tieren die Epiphyse des Femur abgetrennt und zwischen diese und Schaft Metallplatten eingeheilt. Es zeigte sich dann, daß dieser hinaufgewachsen war, daß also bei jungen Individuen das Längenwachstum viel leistet; somit kommt es nur darauf an, durch Einlegung irgendwelchen toten, porösen Materials in den Knochendefekt die Muskeln auseinander, d. h. in Spannung zu erhalten.

Helferich (Kiel) bedient sich längst toter, ausgekochter Knochen, die in Karbolspiritus vorrätig gehalten werden. Vor dem Gebrauch werden sie nochmals gekocht; die zu implantierenden Stücke werden verzapft. Von den Pat. lebenden Knochen zu nehmen, sei nicht nötig. Bei Pseudarthrosen hat er schon früher Silberdrahtspiralen eingenäht, die sich nach der Verheilung leicht herausziehen lassen. **Christel** (Metz).

---

17) **Rehn** (Frankfurt a. M.). Multiple Knochensarkome mit Ostitis deformans.

Aus der Krankengeschichte ist als wichtigstes hervorzuheben, daß bei einem 23jährigen früher chlorotischen in dürftigen Verhältnissen lebenden Mädchen, das keine Infektionskrankheiten durchgemacht hatte und nie gravid war, sich im November 1894 in der rechten Hüfte Schmerzen einstellten, daß sich alsbald (nach 2 Monaten) Knochentumoren entwickeln zuerst an der rechten Ulna, dann an beiden Beckenschaufeln, wieder einige Monate später am rechten Ober- und Unterschenkel, am linken Oberschenkeln. Auch am linken Oberarm und an einzelnen Rippen bildeten sich unter schmerzhaften Erscheinungen ansehnliche Tumoren. Im weiteren Verlaufe

Digitized by Google

der Krankheit traten allmählich immer erheblichere Verbiegungen und Verunstaltungen des Skelettes namentlich der unteren Extremitäten auf, so daß schließlich der rechte Ober- und Unterschenkel jeweils in der Mitte im rechten Winkel nach außen bezw. innen abgebogen waren. Gleichzeitig entstand an den meisten Knochen eine Erweichung, so daß sie bis zu einem gewissen Grade biegsam wurden bezw. auch spontan frakturierten (beide Oberschenkel). Die ersten Tumoren an der rechten Ulna und linken Beckenschaufel wurden operativ entfernt; ein in die Lücke der Ulna eingesetzter Elfenbeinstift wuchs glatt ein und ist heute noch (Sektion: 30. Januar 1904) in einem kleinen Reste zu sehen. Die operative Entfernung des an dritter Stelle (rechte Beckenschaufel) entstandenen Tumors wurde lediglich im Interesse der Schmerzlinderung vorgenommen.

Alle Tumoren waren von gleicher Beschaffenheit, weich braunrot und erwiesen sich als Riesenzellensarkome. Das Leiden zog sich über 9 Jahre hin, und die Pat. ging unter langsam zunehmender Herzschwäche, Hydrops und Anasarka zugrunde.

An dem Knochensysteme fanden sich neben den erwähnten Verbiegungen noch solche geringeren Grades am linken Ober- und Unterschenkel. Das Becken hatte nahezu die Form des osteomalakischen, Kyphoskoliose der Wirbelsäule; dazu zahlreiche Tumoren, namentlich an den unteren Extremitäten, an mehreren Rippen und Manubrium. Der Kopf blieb frei. Die Tumoren unterbrechen, meist scharf sich absetzend, die Kontinuität der Knochen oder sitzen, wie an den Rippen, der Innenfläche breitbasig auf, sind von grauweißlicher Farbe und hart, einige indes (Rippe und rechte Oberschenkelmitte) braunrot und von fibrös weicher Konsistenz. Auf dem Durchschnitt (es lassen sich auch die harten Tumoren mit dem Messer schneiden) zeigen die weißlichen einen dicht spongiösen Bau von unregelmäßigen roten Markzügen durchzogen, die braunen bilden eine fibrös-elastische Gewebsmasse, teilweise von gelbweißlichem spongiösem Knochengewebe durchzogen.

Das Mark der Knochen ist wesentlich verändert, große Räume mit rotem lymphoiden Mark und hochgradig reduzierter Rindenkompakta oder die ganze Breite des Knochens von jenem dicht spongiösen Gewebe durchzogen, das ohne besondere Grenze in das gleiche der Tumoren übergeht. Die Gelenkflächen sind relativ wenig betroffen, von glattem Knorpel überzogen und unerheblich deformiert.

Aus der mikroskopischen Untersuchung ergibt sich, daß das dicht spongiöse Gewebe der Tumoren und Knochen Fasermark ist, daß es sich hierbei um die fibrösen Erweichungsprozesse handelt, die identisch sind mit denen, welche von v. Recklinghausen als Ostitis fibrosa osteoplastica beschrieben sind (Festschrift zu Rudolf Virchow's 71. Geburtstag). Die braunroten Tumoren sind polymorphzellige Riesenzellensarkome, teilweise mit Blutungen und Pigmentation, die ohne scharfe Grenze unter langspindliger Gestaltung

Digitized by Google

der Zellen in das Fasermark übergehen. Vergleichung der Tumoren machen es wahrscheinlich, daß die weißlichen harten aus den Sarkomen hervorgegangen sind; sie in ihren Beziehungen zur vorliegenden Krankheit zu betrachten ist Hauptzweck der Mitteilung. In der Annahme, daß alle Tumoren gleich den drei zuerst operierten, die sicher als Riesenzellensarkome erkannt waren, sich als ebensolche entwickelt haben und in der jetzt vorliegenden Weise verändert sind, und in Rücksicht auf den klinischen Verlauf der über 9 Jahre bestehenden Krankheit sind die Tumoren als entzündliche Neubildungen aufzufassen. Die Wichtigkeit für die Praxis erscheint um so größer, wenn wir annehmen, daß vielleicht auch einzelne Skeletteile derartig erkranken. Fünf erläuternde Abbildungen sind der Arbeit beigegeben.

(Selbstbericht.)

---

18) **Reerink** (Freiburg i. Br.). Zur Resektion der langen Röhrenknochen wegen bösartiger Neubildungen.

R. berichtet über sieben Fälle von Resektion an langen Röhrenknochen aus der Freiburger Klinik. Die wegen Riesenzellensarkom Operierten, bei denen z. T. sehr ausgedehnte Kontinuitätsresektionen ausgeführt werden mußten, im ganzen vier Kranke, sind jetzt 12 bis 8 Jahre rezidivfrei, also wohl dauernd geheilt. Ebenso ein wegen Enchondrom der oberen Tibiaepiphyse Operierter, bei dem der Eingriff jetzt 8 Jahre zurückliegt. Zwei Kranke mit Spindelzellen- resp. Rundzellensarkom des oberen Humerusendes und des Fibulaköpfchens, bei denen der Tumor schon die umliegenden Weichteile infiltriert hatte, gingen beide im Laufe des ersten Jahres post oper. zugrunde, der eine an Gehirnmetastase, der andere, nachdem erst noch ein örtliches Rezidiv die Amputation im Oberschenkel erfordert hatte.

Wie vielfach erwähnt, kann das spätere Auftreten von Metastasen, gegen die wir machtlos sind, die Wahl der Operationsmethode nicht beeinflußen; in einer kleinen Anzahl von Fällen treten aber nach Resektion noch Spätrezidive — am häufigsten in den Weichteilen — auf, deren Zustandekommen durch sofortige Amputation resp. Exartikulation hätte vermieden werden können.

Auch ein großer Tumor, der nach Sprengung der Knochenschale nur mechanisch in die Weichteile eindringt, ist sehr wohl der Resektion zugängig, während andererseits infiltratives Wachstum auch bei kleinen Tumoren die radikalsten Eingriffe verlangt, »da das — wie König schon 1895 hervorhob — doch das einzige Verfahren ist, welches möglicherweise noch einmal einen Menschen retten kann«.

(Selbstbericht.)

Digitized by Google

19) **P. L. Friedrich** (Greifswald). Die Osteoplastik bei ausgedehnten operativen Diaphysendefekten der langen Röhrenknochen jugendlicher Individuen nach Entfernung bösartiger Knochengeschwülste.

Wenn bei einem jugendlichen Individuum wegen bösartiger Geschwulstbildung ein großer Knochendefekt gesetzt werden muß, so hat der Versuch des Defektersatzes in der Gegenwart mit folgenden drei fundamentalen Voraussetzungen zu rechnen: erstens daß das Wachstum des Knochens ausschließlich appositionell, nicht interstitiell sich vollzieht, daß das Längenwachstum ein Produkt des Epiphysenknorpels ist, daß nach Resektion einer Epiphyse die andere Epiphyse desselben Knochens mit vermehrtem Längenwachstum einsetzen kann; zweitens daß bei Substanzverlusten des Knochens dem Periost der Hauptanteil an der Knochenregeneration zufällt, das spezifische Knochengewebe aber der Regeneration nicht fähig, und daß drittens (Marchand und seine Schule) jede Form implantierten Knochens nur als Grundlage zu neuer Knochenbildung dient, während dem implantierten Knochen die Rolle eines toten Fremdkörpers zufällt. Wir können von diesem letzteren histologischen Fundamente jedoch dann abstrahieren, wenn wir aus der Einheilung des eingepflanzten Knochenstückes, sei sie als die eines lebenden oder toten Fremdkörpers erfolgt, für unseren Kranken das erzielen, worauf sein und unser Verlangen gerichtet ist, funktionell und statisch doch ausreichenden und wenn möglich kosmetischen Ersatz für den durch Krankheit verlustig gegangenen Knochenabschnitt. Hierfür kommt in erster Linie Einpflanzung eines Periostknochenstückes, welches einem anderen Knochen desselben Individuums entnommen ist, in Betracht. Wenn jedoch der operativ gesetzte Defekt die ganze Diaphyse, z. B. des Femurs, einschließlich aller Periostteile umfaßt, dann ist die entsprechende Knochenentnahme an anderer Körperstelle an sich wieder ein so großer Verlust, daß sie kaum in Betracht gezogen werden kann. Vielmehr müssen wir uns da nach Mitteln und Wegen anderer Art umsehen. F. hat diesem Problem schon längere Zeit experimentelle Studien gewidmet; er hat nach totaler querer Ablösung von Femur- und Radiusepiphysen bei jungen Tieren Silberplatten zwischen die Epiphyse und Diaphyse zwischengelagert und fand nach einem halben Jahre diese Platte in der Diaphyse nach deren Mitte verschoben, quer- oder schräggestellt wieder. Hieraus zog F. den Schluß, daß das epiphysäre Längenwachstum bei intakter Epiphyse trotz Fremdkörperinterposition voll erhalten bleibt. Um nun diesem Regenerationsprozeß nach totalen Diaphysendefekten die Wege offen zu halten, kam es F. zunächst darauf an, in den Defekt einen statisch festen Hohlzylinder einzuheilen; dieses muß um so eher gelingen, wenn dieser Hohlzylinder selbst porös ist. Da aber die Matrix, in die der zylindrische Fremdkörper zu verpflanzen ist, periostfrei, also ein höchst fraglicher

Digitized by Google

Anbildner neuer knöcherner Stützsubstanz ist, so ist es doppelt erwünscht, wenn der Fremdkörper schon Knochensalze enthält. F. verwandte aus diesen Gründen entmarkte gekochte Röhrenknochendiaphysen anderer Individuen und pflanzte sie, unter direkter Entnahme derselben aus der sterilen physiologischen Kochsalzlösung, in den Defekt ein. Die glatten, ganz aseptischen Einheilungsvorgänge, die bei den Kranken bisher erzielten funktionellen Erfolge veranlassen F. zur Empfehlung anderweiter Nachprüfung der Methode. Einem 8jährigen Mädchen ward die ganze rechte Femurdiaphyse wegen myelogenen Sarkoms entfernt und ein entsprechendes totes Ersatzstück (Tibia eines 11jährigen tuberkulösen Knaben) implantiert. Heilung sine ulla reactione. Erster Verbandwechsel nach Ablauf von 6 Wochen. Röntgogramme veranschaulichen das jetzige Verhalten des implantierten Knochens. Das Kind läuft mit Hülsenapparat am Stocke schmerzlos und gewandt umher. Operation Oktober 1903. Einem 12jährigen Mädchen ward wegen malignen Tumors der Diaphysenmitte des linken Femurs 14 cm Diaphyse abgetragen, diese durch 17 cm gekochter Femurdiaphyse einer 65jährigen, an Magenkarzinom verstorbenen Pat. ersetzt. Einheilung sine ulla reactione. Erster Verbandwechsel nach Ablauf von 5 Wochen. Tadellose Einheilung der Implantation.. Über den funktionellen Ausgang dieses Falles kann Sicheres noch nicht gesagt werden. (Selbstbericht.)

---

20) **Hoffa** (Berlin). Über die Enderfolge der Sehnenplastik. (Mit Demonstration von Kranken.)

H. berichtet kurz über die Endresultate seiner Sehnenplastik. Zur Erzielung eines guten Resultates hält er für notwendig: 1) tadellose Asepsis, 2) exakte Blutstillung, 3) ein gesundes Muskelmaterial, 4) die Notwendigkeit, die Sehnen unter genügender Spannung zu transplantieren. H. macht auf Grund der mikroskopischen Untersuchungen seines Schülers Koch auf die große Regenerationsfähigkeit der gelähmten Muskeln aufmerksam und stellt eine große Reihe von operierten Fällen vor. Er demonstriert an denselben als erreichbare Resultate bei völlig gelähmter Muskulatur eine Art tendinöser Fixation des Gelenkes, die die Pat. unabhängig von orthopädischen Apparaten macht. Bei teilweise erhaltener Muskulatur kann eine mehr oder weniger völlige Wiederherstellung der Funktion erreicht werden je nach dem verfügbaren Muskelmaterial.

(Selbstbericht.)

---

21) **Kausch** (Breslau). Kleine Beiträge zu den plastischen Operationen.

K. berichtet über fünf Arten von plastischen Operationen, die er in der letzten Zeit ausgeführt hat.

Digitized by Google

1) Plastik der Fingerflexoren.

Bei der Verlängerung der verkürzten Beugesehnen geht K. in folgender Weise vor: Die Sehne des Flexor sublimis wird ganz nahe ihrem Insertionspunkte, der Basis der Mittelphalanx, durchtrennt, die Sehne des Flexor profundus zentralwärts; der periphere Stumpf des Flexor profundus und der zentrale des Flexor sublimis werden vereinigt.

2) Plastik der dorsalen Fingersehne.

Bei einer Durchschneidung der Sehne über dem mittleren Fingergelenke löste K. beiderseits die seitlichen Teile der Dorsalaponeurose in Form je eines doppelt gestielten Lappens los, vernähte die Lappen in der Mittellinie des Fingers und bildete so eine neue dorsale Sehne, die bereits während der Operation funktionierte.

3) Bildung einer neuen Fingerkuppe nach Abquetschung.

In Fällen, in denen die nagelbildende Partie des Fingers erhalten ist, geht K. mit Rücksicht auf die Nagelbildung in folgender Weise bei der Bildung der neuen Fingerkuppe aus der Brusthaut vor. Die Hand wird in extrem pronierter Stellung an die Brust gebracht, so daß ihre Dorsalseite der Brust anliegt. Der aus der Brusthaut gebildete, einfach gestielte Lappen wird nun über die Fingerspitze gelegt und an der Volarseite angenäht. An der Dorsalseite wird der Lappen auch nach der Abtrennung des Stieles nicht angenäht, sondern die Stelle hier granulieren gelassen. Der sich vorschiebende Nagel wächst nun an der Unterlage fest resp. schiebt sein Bett vor, und das kosmetische Resultat wird ein außerordentlich günstiges.

4) In einem Falle von totaler Abreißung des Scrotum und der Haut des Penis — erhalten war nur der größere Teil des inneren Blattes des Präputium — ging K. wie folgt vor: Es wurden zwei doppeltgestielte Lappen aus der Innenseite der Oberschenkel geschaffen, dieselben in der Medianlinie vereinigt und so ein neuer Hodensack hergestellt. Es gelang, den dadurch entstandenen Defekt durch Zusammenziehen vollständig zu schließen. Die Corpora cavernosa wurden gedeckt, indem das innere Präputialblatt umgeschlagen, im übrigen Thiersch' Transplantationen aufgelegt wurden.

K. stellt den Pat. 10 Monate nach der Operation vor. Die Haut des Penis ist durchaus verschieblich, dicker als normal; bei Erektionen hat Pat. das normale Spannungsgefühl. Die Haut des Hodensackes hat sich hingegen verdünnt, der linke Hoden steht in normaler Höhe, der rechte höher.

5) Nasenplastik aus der Zehe.

Bei einem jungen Mädchen, dessen knorpliges Nasengerüst infolge von Rhinosklerom und der ausgeführten Auskratzungen zugrunde gegangen war — speziell die ganze Nasenscheidewand inkl.

Digitized by Google

der häutigen — beschloß K. eine Zehe zum Ersatz zu verwenden. Er pflanzte die zweite Zehe zunächst auf der Volarseite des Handgelenkes ein, trennte allmählich die Basis durch, implantierte diese Stelle in die Nase, spaltete dann die Zehe und richtete deren eine Hälfte empor zum Ende des Nasenbeines. Die häutige Nase wurde dann über dieses Dach ausgespannt. K. demonstriert die Photographien dieses Falles in den verschiedenen Stadien der Operation.

(Selbstbericht.)

Kopf und Gesicht.

22) **Madelung** (Straßburg i. E.). Über Verletzungen der Hypophysis.

Was weiß man über Verletzungen der Hypophysis beim Menschen und ihre Folgen? Diese Frage mußte sich M. bei Gelegenheit einer gerichtsärztlichen Begutachtung vorlegen.

Die Physiologie und Pathologie der Hypophysis ist in den letzten Jahren der Gegenstand zahlreicher Untersuchungen und Besprechungen gewesen. Von Verletzungen wird nirgends die mindeste Erwähnung getan. Solche müssen doch vorkommen. Möglich ist es doch auch, daß Menschen sie überstehen, wenn nicht allzu große Komplikationen vorliegen.

Bei der Dunkelheit, die betreffs der Bedeutung der Hypophysis noch herrscht, wäre es wichtig, die Folgen kennen zu lernen, die der Ausfall ihrer Funktionen nach traumatischer Zerstörung hervorbringt.

M. wurde ein 9jähriges Mädchen zugeführt, welches im Alter von 6 Jahren durch einen ans einem Flobertgewehr abgegebenen Schuß am Kopfe schwer verletzt worden war. Es galt die noch vorhandenen Folgen der Verwundung festzustellen. Als wesentliche hierbei in Betracht kommende Abnormitäten fanden sich totale Amaurose des in seiner Form unveränderten rechten Auges, geringe Reste einer rechtsseitigen Hemiparese, endlich ein eigentümlicher Mißwuchs des Gesamtkörpers. Das Kind hatte, bei einer seinem Alter entsprechenden Körperlänge von 1,24 cm, ein Körpergewicht von 42 kg; d. h. es wog annähernd doppelt so viel als ein normales Kind. Das Übergewicht wurde bedingt durch abnorm reichliche Entwicklung des Fettes im Unterhautzellgewebe des ganzen Körpers und im Bauche, durch Adipositas generalis.

Manche Einzelheiten der Krankengeschichte, vor allem aber die Bestimmung des Weges, den die am rechten Augenlidspaltenwinkel eingedrungene Kugel genommen hatte, die Auffindung der letzteren bei Röntgenuntersuchung an der betreffenden Stelle machen es sehr wahrscheinlich, daß die Hypophysis selbst geschädigt worden ist. Sicher ist ihre Umgebung verändert worden.

Digitized by Google

Es wird erlaubt sein — bezugnehmend auf die Erfahrungen, die man betreffs des gleichzeitigen Vorkommens von Störungen des Körperwachstums (Akromegalie, Riesenwuchs, Kretinismus, endlich allgemeine Fettleibigkeit) und Erkrankungen der Hypophysis gemacht hat — anzunehmen, daß im besprochenen Falle die allgemeine Fettleibigkeit mit der Verletzung der Hypophysis in kausalem Zusammenhange steht.

M. bittet Chirurgen und pathologische Anatomen, in Zukunft den Verletzungen der Hypophysis Aufmerksamkeit zu widmen.

(Selbstbericht.)

Diskussion.

Stolper (Göttingen) hat im Jahre 1895 die Sektion eines Mannes mit Akromegalie gemacht. Pat. hatte ein Trauma in Form eines Falles auf den Hinterkopf erlitten. Die Sektion ergab eine geschwulstartige Vergrößerung der Hypophysis, nach der mikroskopischen Untersuchung von adenomatösem Bau. Ferner fand sich eine faustgroße Metastase im rechten Occipitallappen. Der Pat., in den 40er Jahren, zeigte starke Nasen- und Kinnentwicklung und hochgradige Adipositas.

Benda (Berlin) hält in Madelung's Falle den Zusammenhang zwischen Adipositas und Hypophysis für denkbar. Ob aber die sonstigen Veränderungen auch Folge einer Verletzung der Hypophysis seien, erscheine ihm fraglich. Nach den bisherigen Erfahrungen sind die progressiven Veränderungen im Wachstum auch mit progressiven Veränderungen der Hypophysis verbunden, also Folge einer Hyperplasie. Folgen mit »hypophysiprivem« Charakter gibt es bisher nicht.

v. Eiselsberg (Wien) hat bei Katzen Exstirpation der Hypophysis ausgeführt, jedoch stets mit negativem Erfolge, d. h. alle Tiere starben in den nächsten Tagen.

Jaffé (Hamburg).

---

23) **Borchard** (Posen). Über psychische Störungen bei einem Stirnhirnabszeß.

Nach den bisherigen Beobachtungen ist man entgegen der Annahme Müller's berechtigt, gewisse psychische Funktionen in das Stirnhirn zu verlegen, da man bei Erkrankungen dieses Gehirnteiles mit Vorliebe gewissen geistigen Störungen, z. B. der Witzelsucht, begegnet, die allerdings auch bei Affektionen anderer Gehirnteile vorkommen können. Diese Alterationen der Psyche bewegen sich fernerhin gern im Gebiete der Depravation des Charakters, der sexuellen Cynismen. Es ist nicht gut angängig, sie als Ausfallserscheinungen aufzufassen, da genugsam bekannt ist, daß selbst weitgehendste traumatische oder operative Zerstörungen (Friedrich) ohne jedes Symptom verlaufen können. Ebenso sind sie nicht als

Digitized by Google

Allgemeinerscheinungen, bedingt durch Alteration der gesamten Hirnrinde, wie es bei Verletzungen oder großen Tumoren durch Steigerung des Hirndruckes sein könnte, anzusehen. Vielmehr muß man der Ansicht beipflichten, daß es sich um gewisse Reizerscheinungen handelt, die einerseits bedingt sein können durch den Druck des wachsenden Tumors, sodann aber auch durch Zirkulationsstörungen oder entzündliche Reaktion in der Nachbarschaft eines Gehirnabszesses oder eines Verletzungsherdes. Vortr. berichtet über einen Fall, wo bei einem 8jährigen Mädchen nach Verletzung des linken Stirnlappens durch Hufschlag und nach späterer Abtragung des Gehirnprolapses bis zur Eröffnung des linken Seitenventrikels sich keinerlei psychische Störungen gezeigt hatten. Ca. $^3/_4$ Jahr später entwickelt sich ein Stirnhirnabszeß an derselben Seite, und jetzt traten eigentümliche psychische Störungen ein, die sich einerseits zeigten in einem läppischen Wesen, dann aber auch in sexuellen Cynismen und Handlungen.

Nach Eröffnung des ca. walnußgroßen Abszesses schwanden diese Erscheinungen sofort, und jetzt, 6 Jahre nach dem Unfalle, zeigt die Pat. völlig normales Verhalten. Nur ab und zu wölbt sich die Hautnarbe über der Trepanationslücke stark vor, und jetzt stellen sich leichtere psychische Störungen ein, die sich genau in jenen Bahnen bewegen wie früher. Nur die sexuellen Cynismen usw. treten nicht mehr auf.

Es kann sich in diesem Falle nur um lokale Reizerscheinungen handeln, da erstens alle Allgemeinsymptome seitens des Gehirns fehlen und da zweitens die Trepanationslücke im Schädel die Druckschwankungen mehr oder weniger sich ausgleichen ließ.

(Selbstbericht.)

Diskussion.

Friedrich (Greifswald) berichtet, daß sein früher zitierter Fall mit Exstirpation eines Tumors aus dem Stirnhirn jetzt, seit über 2 Jahren, gesund geblieben sei. Die Affektion hatte vor der Operation sexuelle Abnormitäten erzeugt, die fast bis zum Verbrechen gingen. Jetzt sind diese abnormen Triebe ganz geschwunden. Bei der Operation wurde die erste und zweite Stirnwindung abgetragen; der Defekt im Gehirn war 168 qcm groß und wurde nicht geschlossen. 6 Wochen nach dem Eingriffe war Pat. wieder völlig arbeitsfähig.

Der vorzugsweise fibröse Tumor war von den Hirnhäuten ausgegangen.

Bei stärkerem Hirnprolaps empfiehlt v. Eiselsberg die temporäre Schwammkompression.

Jaffé (Hamburg).

Digitized by Google

24) **Fedor Krause** (Berlin). Chirurgisches und Physiologisches von der Zentralregion des Großhirns.

K. demonstriert an Projektionsbildern seine Befunde bei Gehirnoperationen. Da er in mehreren Fällen von nichttraumatischer Jackson'scher Epilepsie schwere pathologische Veränderungen an den motorischen Hirnzentren gefunden, so ist nach seinen Erfahrungen die Operation dieser fast stets der Verblödung anheimfallenden Kranken geboten. Durch die Beseitigung jener Herderkrankungen kann die Jackson'sche Epilepsie dauernd geheilt werden, wie an mehreren Beispielen von mehrjähriger bis zu 10jähriger Beobachtungsdauer dargelegt wird. Lassen sich aber anatomische Veränderungen nicht auffinden, so ist das primär krampfende Zentrum der Hirnrinde durch einpolige faradische Reizung genau zu umgrenzen und nach E. v. Bergmann's und Horsley's Vorgang in seiner ganzen Ausdehnung und bis in die weiße Substanz (5—8 mm tief) zu exzidieren. Auch bei diesen ungünstigsten aller Fälle hat K. einzelne ausgezeichnete Erfolge zu verzeichnen. Die im unmittelbaren Gefolge der Rindenexzision eintretenden Lähmungen, die außer der motorischen Sphäre auch sämtliche sensiblen Qualitäten in verschieden hohem Maße betreffen, gehen in mehr oder minder langer Zeit zurück und verschwinden völlig oder bis auf geringe Überreste.

Die ausführliche Arbeit erscheint mit Tafeln in den Bruns-schen Beiträgen zur klinischen Chirurgie. (Selbstbericht.)

---

25) **Hildebrand** (Basel). Heilung einer rhinogenen Thrombose des rechten Sinus cavernosus.

H. bespricht einen Fall von Heilung einer rhinogenen Thrombose des rechten Sinus cavernosus. Im Anschluß an einen therapeutischen Eingriff an den Nasenmuscheln entstand eine Angina und im Anschluß daran unter sehr hohem Fieber und stark verlangsamtem Puls, Kopfschmerzen und Somnolenz ein ausgeprägter Exophthalmus, komplette Lähmung des Abducens, des Oculomotorius, weite, starre Pupille, Chemosis, Ödem der Lider und der Umgebung des Auges. Kiefer-, Siebbein-, Keilbeinhöhle war frei. Es wurde eine Thrombose des rechten Sinus cavernosus angenommen, fortgepflanzt auf dem Wege der venösen Verbindungen zwischen Nase resp. Rachen und der Vena ophthalmica und Sinus cavernosus. Da eine chirurgische Intervention wegen der Unmöglichkeit, den Sinus abzugrenzen und seinen Inhalt gut und vollständig abzuleiten, für aussichtslos gehalten wurde, machte man einen Versuch mit Tavel'schem Antistreptokokkenserum. Auf die wiederholte Anwendung ging das Fieber prompt zurück, der Puls wurde frequenter und die Augenerscheinungen besserten sich allmählich. Im Anschluß an die Injektionen kam es an den betreffenden Stellen zu den klinischen Erscheinungen des Erysipels, Schwellung, Rötung, Fieber, aber mit

Digitized by Google

höherem Puls, der aber schon nach 2 Tagen wieder verschwunden war. Das Serum war steril. 4 Monate nach dem Beginne der Erkrankung war der Augenbefund wieder normal. Am spätesten war die Abducensfunktion wieder hergestellt. Sie war zuerst gestört gewesen. (Selbstbericht.)

---

26) **Jacques Joseph** (Berlin). Operative Nasenverkleinerungen. (Mit Krankenvorstellung.)

Vortr. berichtet über die von ihm ausgeführten Nasenverkleinerungen, welche die verschiedensten Abnormitäten sonst gesunder Nasen betrafen. Es handelt sich um 43 abgeschlossene Fälle (30 Männer und 13 Frauen).

Die Beweggründe zur Operation waren in allen Fällen psychische Depressionszustände, Befangenheit im Verkehr mit anderen Menschen, Furcht vor Verspöttelungen wegen der Nasenverbildung. In vielen Fällen kamen Schädigungen im Berufe hinzu. Auch glaubten einige, daß ihnen infolge ihrer Verbildung der Weg zur Ehe versperrt sei.

Seit der letzten Publikation[1] sind einige neue Typen zur Behandlung gelangt. Darunter erwähnt J. besonders die abnorme Breite des knöchernen Abschnittes der Nase. Die Verschmälerung des knöchernen Abschnittes der Nase hat J. 7mal ausgeführt, und zwar 2mal als selbständige Operation, 5mal als Teiloperatien einer umfangreicheren Nasenverkleinerung, die erste im August 1901. — Die Operation besteht in der Durchsägung des Processus frontalis des Oberkiefers vom lateralen Rande der Incisura pyriformis bis in die Nähe des Augenwinkels hin. Dieselbe läßt sich mittels kurzer Stichsägen, deren Griffe in geeigneter Weise abgebogen sind, intranasal ausführen, braucht also keine äußeren Narben zu hinterlassen. Sind die Seitenwände der Nase vom Oberkiefer abgetrennt, so genügt ein nicht zu starker Druck, um sie medial zu verlagern. In dieser Stellung werden sie dann nach erfolgter Abschwellung mittels eines kleinen Apparates (Nasenklemme) fixiert.

Bei der Operation der meisten anderen Abnormitäten der Nase hielt J. sich im allgemeinen an die in seiner ersten, diesen Gegenstand betreffenden Arbeit[2] geschilderte Methode, modifizierte indessen, den individuellen Verhältnissen Rechnung tragend, häufig den ersten Akt der Operation, der die Entfernung der überflüssigen Haut und der eingelagerten Knorpelstücke betrifft. J. demonstriert die Formen der exzidierten Stücke an Tafeln und zahlreichen Präparaten. — Nasenhöcker hat J. in mehreren Fällen subkutan abgetragen.

---

[1] Jacques Joseph, Über einige weitere operative Nasenverkleinerungen. Berliner klin. Wochenschrift 1902. Nr. 36.

[2] Jacques Joseph, Über die operative Verkleinerung einer Nase. Berliner klin. Wochenschrift 1898. Nr. 40.


Digitized by Google

J. hält die Operation für ungefährlich, da weder Todesfälle noch üble Zufälle eingetreten sind. Die Heilung erfolgte in allen Fällen per primam. Die Narben waren nach einer meist kurzen Übergangszeit durchaus unauffällig. (Die Erfolge werden an einigen Operierten und an zahlreichen Photographien demonstriert.) (Selbstbericht.)

---

27) **Samter** (Königsberg i. Pr.). Über blutige Reposition der veralteten irreponiblen Kiefergelenksverrenkung. Mit Krankenvorstellung.

Der vorgestellte 24jährige Pat. hatte die doppelseitige Luxation seit einem Jahr und zeigte, abgesehen von einer gewissen Beweglichkeit des Kiefers, alle Merkmale der frischen Luxationen. Der Versuch, in der Narkose die unblutige Reposition vorzunehmen, mißlang. Der blutige Eingriff ging von der Voraussetzung aus, daß der M. masseter und der M. pterygoideus internus aus ihrer schräg nach hinten unten verlaufenden Richtung in die senkrechte übergegangen seien infolge der dadurch bedingten Annäherung ihrer Anfangs- und Endpunkte eine nutritive Verkürzung und veränderte Zugrichtung erfahren hätten und deshalb die Haupthindernisse für die Reposition abgaben, nachdem der Kieferwinkel nach vorn und oben disloziert war. Dementsprechend wurde um den Kieferwinkel ein bogenförmiger Schnitt geführt (wie bei der Freilegung des dritten Trigeminusastes nach Lücke und Sonnenburg), der Knochen hier freigelegt und beide Muskeln vom Kieferwinkel subperiostal abgelöst; an der schmalen Hinterfläche des aufsteigenden Kieferastes konnte man mit einem Krause'schen, schmalen, gebogenen Elevatorium sowohl an der Stelle des normalen Gelenkes, sowie am verrenkten Proc. condyloideus Adhäsionen lösen, worauf die Einrenkung auf der rechten Seite sofort leicht gelang. Auf der linken Seite war zunächst nur der Kieferwinkel freigelegt und die hintersten Fasern der beiden genannten Muskeln gelöst worden. Hier gelang der Versuch der Einrenkung nicht, trotzdem derselbe längere Zeit hindurch mit großer Anstrengung gemacht wurde. Erst als die Operation in derselben Weise wie auf der rechten Seite beendet wurde, erfolgte auch hier die Einrenkung sofort. Hierdurch dürfte der Beweis erbracht sein, daß die bezüglich der Repositionshindernisse gemachten Voraussetzungen zutreffend waren; es darf erwartet werden, daß dieselbe auch künftighin bei veralteten resp. irreponiblen Unterkieferluxationen an Stelle der bisher geübten Resektion mit Erfolg Verwendung finden wird. Der vorgestellte Pat. zeigte vollständig normale Verhältnisse bezüglich der Stellung der Zähne und der Öffnungsfähigkeit des Mundes; das Röntgenbild desgleichen. (Selbstbericht.)

Digitized by Google

28) **Schroeder** (Greifswald). Die Prognathie und ihre orthopädische Behandlung.

Die Prognathie, das Vortreten der Kiefer und der von ihnen beherrschten Teile des Gesichtsschädels ist nicht nur für den Kraniologen, sondern auch für den Orthopäden von größtem Interesse.

Wie auch die Prognathie geartet sein mag, stets wird sie den Ausdruck des Gesichtes ungünstig beeinflussen, ganz abgesehen davon, daß sie als pathologische Bildung in der Mehrzahl der Fälle die Funktion des Gebisses nicht unerheblich herabsetzt.

Da die Entwicklung prognather Formen vielfach auf das innigste verknüpft ist mit dem Aufbau und der Funktion des Gebisses, so fällt die Prophylaxe und Therapie pathologischer Bildungen dieser Art in das Arbeitsgebiet des Zahnarztes.

Es ist überhaupt beachtenswert, daß gerade der Abschnitt des Antlitzes, der aus Schönheitsrücksichten häufig genug einer Umgestaltung durch orthopädische Maßnahmen bedarf, jener Region entspricht, die ihre charakteristische Gestalt durch die Entwicklung und Funktion der Zähne und Kiefer erhält und die daher auch durch die Zähne angreifende Apparate zu verändern möglich ist.

So einheitlich und bestimmt der physiologische Prognathismus — er kommt für den Orthopäden nicht in Betracht — in seinen Formen erscheint, so mannigfaltig und schwer zu begrenzen ist der pathologische Prognathismus. Man hat sich bisher nicht bemüht, seine einzelnen Formen näher zu definieren, ihre Ätiologie zu begründen und die Therapie für diese oder jene Form festzulegen.

Im Sinne der orthopädischen Behandlung unterscheidet man zweckmäßig eine absolute pathologische Prognathie von einer relativen.

Die absolute ist gekennzeichnet durch einen über das normale Maß hinausgehenden, also anormal kleinen Gesichtswinkel, der durch abnorme Wachstums- und Lagerungsverhältnisse des Oberkiefers, manchmal auch beider Kiefer, bedingt ist, während die relative Prognathie einen vollkommen orthognathen Gesichtswinkel einschließen kann, da sie aus einer mangelhaften Entwicklung des Unterkiefers bei normal gebildetem und orthognath gelagertem Oberkiefer resultiert.

Die absolute Prognathie kann als Mittelgesichtsprognathie bestehen, ohne auf den Alveolarteil und die Zähne überzugehen. In solchen Fällen ist der gesamte Körper des im übrigen normal gebildeten Oberkiefers vorgelagert (maxilläre Prognathie). Der Unterkiefer folgt ihm, so daß ein normales Artikulationsverhältnis zustande kommt. Diese Form wird vererbt und ist nicht regulierbar.

Eine absolute Mittelgesichtsprognathie kann jedoch aus einer Deformation des im übrigen normal gelagerten Oberkiefers resultieren, dadurch, daß der Längsdurchmesser auf Kosten des Querdurchmessers wächst, was häufig genug eine geringe Verschiebung des Subnasalpunktes nach vorn zur Folge hat. Neben einer geringen Mittel-

Digitized by Google

gesichtsprognathie findet sich dann gewöhnlich noch eine stark ausgeprägte Schräglagerung des Alveolarteiles.

Diese Formation beobachtet man sehr häufig im Zusammenhange mit der Mundatmung bei schwächlichen, skrofulösen und rachitischen Kindern. Sie kommt bereits für die orthopädische Behandlung in Betracht, die in einer Erweiterung des oberen Kieferbogens und in einer Zurückdrängung der oberen Frontzähne besteht.

Für das Zustandekommen einer absoluten pathologischen Prognathie ist nicht immer die hereditäre Anlage oder die Einwirkung konstitutioneller Erkrankungen erforderlich; manchmal sind es auch Störungen und abnorme Wachstumsverhältnisse innerhalb des Kauapparates selbst oder auch mancherlei Lebensgewohnheiten, die durch mechanische Einwirkung ein Vortreten der Mundpartie bewirken (frühzeitiger Verlust der Backenzähne, Daumenlutschen, Lippenpressen).

In solchen Fällen handelt es sich aber regelmäßig um rein alveolare prognathe Bildungen, die weder eine Vorlagerung des Subnasalpunktes nach vorn, noch eine Vertiefung des Gaumengewölbes nach sich ziehen und sich deshalb vorzüglich für eine orthopädische Behandlung eignen.

Auch die relative Prognathie läßt sich durch orthopädische Maßnahmen ausgleichen, wenn die mangelhafte Entwicklung des Unterkiefers das Resultat funktioneller Selbstgestaltung ist.

Die Therapie besteht hier darin, daß der Unterkiefer entweder gestreckt oder in seiner Totalität vorgelagert wird. (Selbstbericht.)

Wirbelsäule, Hals und Brust.

29) **Max Hofmann** (Graz). Die Arterien der skoliotischen Wirbelsäule.

Um zu sehen, wie weit die Arterien an einer skoliotischen Wirbelsäule die Knochenskoliose mitmachen und in die Asymmetrie der Wirbel einbezogen werden, wurden Injektionspräparate skoliotischer Wirbel mit solchen normaler verglichen. Zur Darstellung des Arterienverlaufes im Knochen selbst wurden Röntgenbilder injizierter Wirbel verwendet. Es zeigte sich an einer linkskonvexen Brust- und rechtskonvexen Lendenskoliose die Aorta im Sinne der Konkavität des skoliotischen Bogens verlagert. Am Keilwirbel des Brustsegmentes sieht man im Gegensatz zur Norm die konvexseitigen (linken) Interkostalarterien in ihrem ganzen Verlauf am Wirbelkörper diesem innig angeschlossen und die davon abgehenden Wirbelkörperarterien in der Richtung ihres Zuges nach hinten gehen. Rechts, auf der Seite der Konkavität, hingegen sieht man den Anfangsteil der Interkostalarterie vom Wirbelkörper abgehoben; sowie sie diesen erreicht, macht sie eine scharfe Biegung und schließt sich

Digitized by Google

im weiteren Verlaufe nach hinten dem Wirbelkörper an. Die Wirbelkörperarterien der konkaven (rechten) Seite zeigen, so weit sie im Periost der Wirbelkörper verlaufen, ein dem Verhalten der konvexseitigen entgegengesetztes, indem sie nicht nach hinten, sondern nach vorn und medialwärts verlaufen. Im Gegensatz zur Symmetrie der Arterienverteilung im Innern des normalen Wirbelkörpers zeigt der Keilwirbel eine hochgradige Asymmetrie. Die in der Wirbelkörpersubstanz verlaufenden Endäste der konkavseitigen Wirbelkörperarterien sind größer an Zahl, zart und lang und ziehen nur wenig konvergierend gegen die nach der Seite der Konvexität hin verschobene Wirbelkörperachse. Die entsprechenden Arterien der konvexen Seite sind kürzer, aber kräftiger, und konvergieren stärker gegen die Wirbelkörperachse. Die Schrägwirbel verhalten sich nur wenig verschieden von normalen Wirbeln. Die Zwischenwirbel vermitteln den Übergang vom Keilwirbel zum Schrägwirbel auch im Verhalten ihrer Arterien.

Es liegt der Gedanke nahe, Beziehungen zwischen der Asymmetrie der Arterienverteilung des skoliotischen Wirbels, insbesondere des Keilwirbels, und der Windung der skoliotischen Wirbelsäule herauszufinden, um so Anhaltspunkte für die Richtigkeit der verschiedenen Ansichten über Rotation und Torsion der Wirbelsäule zu finden. Doch ergibt eine genaue Berücksichtigung aller in Betracht kommender Verhältnisse, daß sich solche Anhaltspunkte aus der Arterienverteilung nicht mit Sicherheit gewinnen lassen, da sich die Verschiedenheiten der Arterienverteilung am und im skoliotischen Wirbel gegenüber dem Verhalten der normalen Wirbel auch ohne Rotation und Torsion erklären lassen, einerseits aus der Verlagerung der Aorta im Sinne der Konkavität des skoliotischen Bogens, andererseits aus der hochgradigen Asymmetrie des skoliotischen Wirbels, insbesondere des Keilwirbels durch Verlagerung der Wirbelkörperachse sowie der »Mitte hinten« nach der Seite der Konvexität.

(Selbstbericht.)

---

30) **Freiherr v. Eiselsberg** (Wien). Über einen Fall von Amyloid der Schilddrüse.

Es handelt sich um einen 48jährigen Bäckergehilfen, welcher, aus einer kropffreien Gegend stammend, in seinem 36. Lebensjahre sich erkältete und dann an einem hartnäckigen Bronchialkatarrh und Ödem der unteren Extremitäten litt. Im Jahre 1902 wurde er wegen einer ziemlich starken Dyspnoe, welche durch den Bronchialkatarrh verursacht war, in die medizinische Klinik aufgenommen. Daselbst wurde nur ein geringer Kropf nachgewiesen. Die Leber war groß und hart. 6‰ Eiweiß im Harn nebst hyalinen Zylindern. Auf Diuretika erfolgte vorübergehende Besserung, so daß Pat. nach kurzer Zeit wieder Aufnahme suchte, wobei sich die Milz deutlich palpabel erwies. Der Kropf war seither deutlich größer geworden.

Digitized by Google

Im Jahre 1903 erfolgte die dritte Aufnahme in die medizinische Klinik. Der Kropf war stark gewachsen. Es war ein deutlicher Ascites. Der Harn enthielt $9^0/_{00}$ Eiweiß. Das Röntgenbild erwies unter dem Jugulum einen Schatten, entsprechend einem retroklavikularen unteren Kropfpol. Da nunmehr die Kropfbeschwerden ganz im Vordergrunde standen, wurde der Kranke meiner Klinik überwiesen (Februar 1904). Daselbst wurde außer den bereits angegebenen Daten noch erhoben, daß der Pat. seit 3 Jahren ab und zu an Krämpfen mit Versteifung der Extremitäten litt (Tetanie?). Die Untersuchung ergab einen großen Kropf, der aus drei Knoten bestand, welche gleichmäßig glatte Oberflächen und harte Konsistenz zeigten. Auf dem laryngoskopischen Bilde fand sich in der Höhe des 4. bis 5. Trachealringes eine von beiden Seiten gleichmäßige Stenose.

Das schnelle Wachstum des Kropfes, sowie die Beschwerden ließen an ein Struma maligna denken. Die in Schleich'scher Anästhesie vorgenommene Operation ergab einen großen rechten Lappen, der untere Pol der linken Seite reichte, entsprechend dem Schatten, hinter das Jugulum; eine Auslösung war unmöglich, weshalb der linke Lappen in der Mitte durchtrennt wurde, wobei im ersten Augenblicke die Blutleere des Organes erschreckend war. Es blieb ein walnußgroßes Stück des linken Hornes zurück.

Die Heilung erfolgte p. p. Der Verlauf war glatt bis auf eine in der zweiten Woche aufgetretene leichte Tetanie, die durch Gaben von Tabletten mit Erfolg bekämpft wurde. Die Besserung der Dyspnoe war eine sehr beträchtliche.

Die Struma erwies sich auf der Schnittfläche homogen gelb; makroskopisch fand sich das typische Bild eines Amyloid, sehr spärliche, übrigens normal erhaltene Follikel, welche mit normalem Kolloid gefüllt waren, dazwischen — den größten Teil des Gesichtsfeldes einnehmend — überall Amyloidmassen.

Hier war die Tumorbildung vorwiegend durch das Amyloid bedingt, so daß auch vorwiegend von einem Amyloid der Schilddrüse und nicht einem eines Kropfes gesprochen werden kann. Derartig ausgedehnte Amyloiddegenerationen der Schilddrüse sind an und für sich selten, jedenfalls sehr selten Gegenstand einer operativen Behandlung geworden.

Peters berichtet aus dem Jahre 1898 über 11 Fälle von Amyloid der Schilddrüse, welche alle durch Sektion festgestellt waren, und in welchen überall, sowie in meinem Falle, auch anderweitige Organe sich amyloid degeneriert erwiesen.

Die Tatsache, daß sich nach Entfernung des größten Teiles der Schilddrüse leichte Krämpfe einstellten, wird durch analoge Beobachtungen, welche nach Entfernung von Struma carcinomatosa gemacht wurden, bestätigt. (Selbstbericht.)

Digitized by Google

31) **Lanz** (Amsterdam). Progenitur Thyreopriver.

Seit Wharton der Schilddrüse die ebenso einfache wie galante Bestimmung beigemessen hat, für die Formenschönheit des Halses zu sorgen, sind wir in unserem Schilddrüsenwissen einen großen Schritt weiter gekommen. Nicht gerade auf einem anderen Gebiete war es der Chirurgie vergönnt, so viel zur Förderung der Physiologie beizutragen, als auf dem der Schilddrüsenforschung. Trotz der großen Zahl experimenteller Forschungen auf diesem Gebiete harren aber noch eine große Reihe von Fragen ihrer Lösung. Zu denselben gehört die Frage nach der Progenitur von Athyreoten oder Hypothyreoten.

Als der Vortr. vor 10 Jahren sich an das Studium dieser Frage setzte, wandte er sich an Schiff um Aufschluß, ob er jemals von seinen zahllosen thyreoidektomierten Tieren Nachkommenschaft beobachtet hätte. Schiff antwortete, ein einziges Mal seien ihm von einer thyreoidektomierten Hündin Junge geworfen worden mit aufgetriebenen Gelenken. Später teilte ihm Trachewsky mündlich mit, ein Wurf junger Hunde von einem thyreoidektomierten Muttertiere weise rachitische Veränderungen auf, und in der vorzüglichen Monographie v. Eiselsberg's über die Krankheiten der Schilddrüse findet sich die Angabe, daß Halstead bei jungen Hunden von einem thyreoidektomierten Muttertiere 1896 die Schilddrüsen um das 20fache ihrer normalen Größe vergrößert fand.

1894 begann der Vortr. seine Versuche an Kaninchen, die negativ ausfielen.

Ein thyreoidektomiertes Huhn legte ein 5 g schweres Ei, während diejenigen der Kontrollhühner 50—60 g wogen. — Bei konstant eintretender und sehr rasch letal verlaufender Tetanie nach Thyreoidektomie zeigte sich die Katze als zu diesen Versuchen völlig ungeeignet. — Beim Hunde erhoben sich dieselben Schwierigkeiten. Bei einem männlichen Hunde, bei dem sich im Momente der Thyreoidektomie lebhaft bewegliche Spermatozoen fanden, zeigten sich bei der Sektion keine solchen mehr.

a. Ausschaltungsversuche durch partielle Thyreoidektomie ergaben negative Resultate, sogar wenn nur $^1/_6$ der Schilddrüse gelassen wurde.

b. Bei Ausschaltungsversuchen durch Jodinjektionen, wobei die Schilddrüse innerhalb eines Jahres auf papierdünne Läppchen reduziert worden, konzipierte das Tier nicht.

c. Ausschaltung der Drüse bis auf $^1/_6$ beim trächtigen Tiere ergab auffälligere Veränderungen beim Muttertiere als bei den Jungen.

d. Thyreoidektomie mit nachfolgender Substitution durch Schilddrüsentherapie zeitigte bei einer großen Reihe von Versuchen ein einziges positives Ergebnis. Die Jungen wurden aber tot geboren,

Digitized by Google

ohne Vergrößerung der Schilddrüsen; die Mutter ging unter der Geburt zugrunde.

Hofmeister und v. Eiselsberg verdanken wir die erste sichere Feststellung der wichtigen Tatsache, daß herbivore junge Tiere auf den Eingriff der Thyreoidektomie mit chronischer Kachexie antworten.

Seit 1894 hat der Vortr. zu serotherapeutischen und zu Zuchtzwecken 38 Ziegen thyreoidektomiert und dabei folgende Befunde erhoben:

a. Junge, unter $^1/_2$jährige männliche und weibliche Tiere werden durch die Thyreoidektomie zu typischen Kretins, sowohl was das körperliche als das geistige Verhalten anbetrifft. Sie verlieren die Fortpflanzungsfähigkeit dauernd.

b. 1—4jährige Ziegen reagieren auf den Schilddrüsenausfall viel weniger akut. Sie bleiben im Wachstum zurück, werden plump, büßen die geistigen Fähigkeiten wenig ein. Ihr Fortpflanzungsvermögen ist ein reduziertes, im allgemeinen aber nicht aufgehoben. Bei hochgradigerer Kachexie des Muttertieres weisen die Jungen kretinoide Veränderungen auf, d. h. bleiben körperlich, aber nicht geistig zurück.

c. Während bei jungen Tieren die Fortpflanzungsfähigkeit in der Folge rasch aufhört, erlischt sie bei älteren sofort nach der Thyreoidektomie, und es kommt — als einziges Ausfallssymptom — zu den Erscheinungen frühzeitiger Alterung.

d. Die Milchsekretion geht in unmittelbarem Anschluß an die Thyreoidektomie auf die Hälfte und mehr zurück, um in kurzer Zeit zu versiegen. Die Mamma atrophiert.

Von den Veränderungen der Milch ist die augenfälligste das Sinken des Gesamteiweißgehaltes. Über den Einfluß dieser Milch therapeutisch auf Basedowpatienten, auf Neurastheniker, auf gewisse Formen von Struma, sowie experimentell auf normale Tiere und deren Schilddrüsen wird der Vortr. an anderer Stelle referieren.

e. Die von Halstead angegebene Vergrößerung der Schilddrüsen bei der Progenitur thyreoidektomierter Muttertiere konnte L. auch für die Ziege so wenig wie für den Hund nachweisen.

Seit Kocher und Reverdin uns als Folge der totalen Schilddrüsenexstirpation die Cachexia thyreopriva haben kennen lernen, ist dieser Eingriff aus der Reihe der zulässigen Operationen gestrichen. Die Beobachtungen, die der Vortr. am Menschen gemacht hat, lassen sich dahin resümieren:

a. Ekthyreotische, sowohl männlichen wie weiblichen Geschlechtes, verlieren durch den Eingriff die Fortpflanzungsfähigkeit vollkommen.

Unter Schilddrüsenbehandlung kehrt die Potenz beim Manne, kehren die Menses beim Weibe wieder zurück, doch bleiben, so weit die Erfahrung des Vortr. reicht, ihre Ehen steril.

Digitized by Google

b. Bei Hypothyreoten (Myxödem, infolge Einbuße der Drüse durch Entzündungsvorgänge, Geschwulstbildung oder zu weit gehende operative Reduktion) ist die Fortpflanzungsfähigkeit hochgradig herabgesetzt und kann kretinoide Veränderungen der Kinder zur Folge haben. Zu eigentlichen Kretins werden die Kinder aber erst dann, wenn dieselbe Schädlichkeit, welche die Schilddrüse der Mutter befallen, direkt auch diejenige des Kindes betroffen hat.

(Selbstbericht.)

---

32) **Gluck** (Berlin). Über Totalexstirpation des Pharynx und Larynx, sowie des Halsteiles des Ösophagus.

In einer im April 1904 erschienenen Arbeit über den gegenwärtigen Stand der Chirurgie des Kehlkopfes, Pharynx, Ösophagus und der Trachea hat sich G. über seine Methoden und Erfahrungen bei diesen Operationen an der Hand von Tafeln in ausführlicher Weise verbreitet, wie er dies unter anderem auch im Jahre 1902 in dieser Versammlung unter Vorführung zahlreicher geheilter Fälle getan hat. G. knüpft heute an die Worte an, welche vor 25 Jahren v. Langenbeck auf dem Chirurgenkongreß in seinem Vortrag über Exstirpation des Pharynx gesagt hat.

M. H. »Es mag Ihnen gewagt erscheinen, wenn ich Ihr Interesse für eine Operation in Anspruch zu nehmen versuche, welche mir bisher nur unglückliche Resultate geliefert hat.«

Die Hoffnung v. Langenbeck's, daß es künftigen Bemühungen gelingen möchte, die in ihren Folgen so gefährliche Operation in die chirurgische Praxis einzuführen, hat sich realisiert. G. ist in der Lage, über eine Serie von 11 Fällen aus seiner Klinik zu berichten, in denen die Totalexstirpation von Larynx, Pharynx und Ösophagus ausgeführt werden mußten. Von diesen Fällen sind 9 geheilt und 2 gestorben (ein 71jähriger Mann am 3. Tage post operationem im Kollaps und ein zweiter Fall an einer sekundären Carotisblutung).

Um den Larynx mit dem Pharynx und Ösophagus zu exstirpieren, legt man von einem medianen Längsschnitte vom Zungenbeine bis zum ersten Trachealringe den Kehlkopf frei und skelettiert ihn mit Schere, Pinzette, Kocher'scher Sonde und stumpf mit dem von sterilen Tupfern geschützten Finger unter sorgfältiger Blutstillung durch Ligaturen und Umstechungsnähte; ebenso wird auch der Pharynx skelettiert, event. unter Ligatur der Arteria pharyngea ascendens, bis der Finger zwischen Wirbelsäule und hinterer Pharynxwand sich frei bewegen kann und sich die Finger von beiden Seiten her begegnen können, wenn sie das völlig mobilisierte und isolierte laryngotracheale und pharyngoösophageale Rohr umkreisen. Die Struma ist soweit als notwendig gelöst und abgestreift von der vorderen und den seitlichen Trachealwandungen; die Gegend der großen Gefäße wird beiderseits tamponiert. Jetzt

Digitized by Google

wird der Pat. mit herabhängendem Kopfe gelagert, während das Kopfende des Operationstisches dem Fenster zugedreht wird. In dieser Stellung werden die Ligamente zwischen Zungenbein und Kehlkopf quer gespalten, nachdem zwei Haltezügel in die Incisura thyroidea und unter das Zungenbein angelegt sind.

Der Kehlkopf wird nach vorn gezogen und vom Aditus ad laryngem aus kokainisiert und eine kleine Kanüle eingelegt und mit Suturen fixiert. Die innere Fläche des Pharynx erscheint jetzt gut übersichtlich, und ohne Schwierigkeiten kann in beliebiger Höhe zwischen Clamps, Kehlkopf und Pharynx bis auf die Wirbelsäule quer durchtrennt werden; beide Gebilde werden nun, da sie völlig mobil sind, aus der Wunde hervorgezogen, der Ösophagus wenn nötig bis tief in das Mediastinum posticum abgestreift, sein peripheres Ende mit Péans gefaßt, mit Suturen fixiert, und oberhalb derselben die Speiseröhre quer durchtrennt. Auf eine kurze Strecke wird nun der Ösophagus von der hinteren Trachealwand abgestreift.

Nun wird die Trachea mit Suturen fixiert und oberhalb derselben der Kehlkopf quer von der Luftröhre abgetrennt.

Vorher war bereits im Jugulum durch einen medialen Hautquerschnitt mit Hilfe von Tunnelierung ein Hautknopfloch gebildet. Der Pharynxstumpf wird fest zugenäht, der Trachealstumpf durch das Hautknopfloch gezogen und zirkulär eingenäht.

Der intermediäre Wundraum wird mit Jodoformgaze tamponiert und die Haut über den Tampons zugenäht; Einlegen der Kanüle, Einlegen eines Ernährungsschlauches von der Wunde aus in den Ösophagusstumpf, woselbst er mit einer Naht fixiert wird, ist vor der Tamponade und der Naht der Hautwunde bereits vorgenommen worden.

Soweit die Schilderung des Operationsverfahrens und der Wundversorgung, welche, wenn Drüsentumoren vorhanden sind oder das Karzinom nach oben sehr weit hinaufreicht, gewisse Modifikationen erleiden muß. Die Schluckpneumonie ist bei unserer Methode eliminiert, eine Wundinfektion ebenfalls mit großer Sicherheit. Der erste Verband kann 6—8—10 Tage bei günstigem Verlaufe liegen, nur die Kanüle wird gewechselt; etwa vom 16.—21. Tage kann die Ersatzprothese für Pharynx und Ösophagus benutzt werden, mit Hilfe deren die Kranken essen und trinken können. Über der Prothese granuliert alles zu bis auf den Fixationsfaden, welcher den ösophagealen Intermediärteil des Apparates außen am Halse fixiert.

G. verfügt über Pat., welche bis zu 8 Monaten und darüber den Apparat trugen ohne ihn ein einziges Mal zu wechseln. Es ist wohl denkbar, daß sich um den Apparat eine röhrenförmige Narbenmasse bildet, welche schließlich die Entfernung der Prothese gestattet. Die Pharynxstimme ist bei liegender Prothese ebensogut wie nach einer einfachen unkomplizierten Laryngektomie. Wir haben den Ösophagus bis zwei Querfinger unter die Pleurakuppe auf diesem Wege zu entfernen vermocht, und die Pat. sind geheilt.

Digitized by Google

G. hat nun schon seit vielen Jahren sich mit Operationen an der Lunge, dem Mediastinum posticum und dem Ösophagus befaßt, wie sie jetzt, angeregt durch die Sauerbruch'schen Kammerversuche, von verschiedenen Seiten unternommen werden.

Handelt es sich darum, den Ösophagus nur auszuschalten, dann genügt wohl eine gut funktionierende Magenfistel; will man jedoch dem Pat. den Genuß der genossenen Speisen verschaffen, dann kann man in einem späteren Operationsakte den freigelegten Ösophagus am Halse quer durchtrennen, das periphere Ende vernähen und den oralen Ösophagusstumpf in ein Hautknopfloch zirkulär einnähen. Das eine Ende eines Gummischlauches steckt in der Magenfistel sekretdicht, das andere wird in den oralen Teil des Ösophagusstumpfes geschoben und fixiert; schluckt nun Pat. per vias naturales, so fallen die Speisen durch den Schlauch in den Magen genau so wie bei meiner Pharynx-Ösophagusprothese.

Sollte es aber gelingen, ein Karzinom des Ösophagus (im Brustteil) in Zukunft erfolgreich zu resezieren, dann wird man auch da auf die direkte Naht zweckmäßig verzichten. Man vermöchte dann, abgesehen von den sonstigen Vorsichtsmaßregeln, durch Jodoformtamponade und Hautlappenplastik mit den Ösophagusstümpfen nach dessen jetzt erst vorgenommener Resektion folgendermaßen zu verfahren — nach G.'s Ansicht:

1) Ein Gummischlauch wird in das orale und Magenende des Ösophagus geführt, mit Suturen an beiden Enden fixiert, ragt oben aus einem Nasenloche heraus, und die Ernährung kann wie nach der Laryngektomie durch diesen Dauerschlauch zunächst stattfinden, später auf natürlichem Wege.

2) Das orale Ende des Ösophagus wird wie der Pharynxstumpf nach Pharyngektomie provisorisch für die Dauer der ersten Wundheilung zugenäht, die Nahtlinie mit Jodoformtampons, die übergenäht werden können, gesichert; in das Magenende kommt ein Ernährungsschlauch, der entsprechend eingenäht werden kann.

3) Die Ernährung findet statt von einer in einem ersten Operationsakte angelegten gut funktionierenden Magenfistel aus; das orale und Magenende des resezierten Ösophagus werden vernäht, die Wunde tamponiert.

Die Arbeiten von William Lewy, Tuffier, Kelling, Czerny, v. Mikulicz, Sauerbruch, Schwarz, Wullstein und vielen anderen haben die Erkrankungen des Ösophagus zum Gegenstand ihrer Untersuchungen gemacht und gehen darauf aus, die Speiseröhre in ihrem Verlaufe dem Messer des Chirurgen zugänglich zu machen; die beste Übersicht hierzu liefert zweifellos der transpleurale Weg.

Auch bei diesen Operationen müßten alle vorbereitenden Akte zunächst zur Ausführung gelangen, um jede Infektion auszuschließen und ganz nach Analogie unserer laryngotrachealen und pharyngoösophagealen Operationsmethoden die prophylaktischen Maßnahmen

Digitized by Google

und die Erhaltung des Lebens in erster Linie Berücksichtigung finden, während die Kosmetik usw. als Curae posteriores zu erachten wären.

Die Vervollkommnung der ösophagoskopischen Untersuchung wird die so wichtige Frühdiagnose, z. B. des Carcinoma oesophagi, ermöglichen.

Wird dann möglichst frühzeitig eine gut funktionierende Magenfistel angelegt, so ist dadurch für viele Fälle genug geleistet.

Die oben geschilderte Resektion des Halsteiles des Ösophagus mit Einnähen seines oralen Stumpfes in ein Hautknopfloch in einem späteren Operationsakte würde das Anbringen der G.'schen Ösophagusprothese ermöglichen; damit wäre der Ösophagus ausgeschaltet, und dem Pat. hätte man den Genuß von Speisen und Getränken wieder geschafft.

Diese Möglichkeit liegt zunächst sowohl für karzinomatöse und Narben- oder sonstige Strikturen der Speiseröhre vor, und von ihr darf man Gebrauch machen.

An der Resectio oesophagi im thorakalen Segment wird experimentell und klinisch unter dem Einflusse der v. Mikulicz-Sauerbruch'schen Vorschläge eifrigst gearbeitet, so daß von der Zukunft auf diesem Gebiete manches noch zu erwarten sein dürfte, was uns heute so unwahrscheinlich dünkt, wie vor kurzem noch bei malignen Geschwülsten die erfolgreiche Entfernung von Larynx-Pharynx mitsamt dem Ösophagushalsteile mit dem Resultate, daß die Pat. essen und trinken, sprechen und ihrem Berufe nachgehen können; wie dies von uns bewiesen worden ist. (Selbstbericht.)

---

33) **Sauerbruch** (Breslau). Über die physiologischen und physikalischen Grundlagen bei intrathorakalen Eingriffen in meiner pneumatischen Operationskammer.

Die Gefahr eines Pneumothorax, die jeden intrathorakalen Eingriff bedroht, hat bisher die Entwicklung der intrathorakalen Chirurgie gehemmt. Die Verfahren, die man bisher zur Verhütung dieser Komplikation anwandte, sind nur unter bestimmten Verhältnissen brauchbar; selbst die künstliche Atmung, die von den Franzosen und Amerikanern sehr empfohlen wird, leistet für experimentelle Zwecke viel, ist aber für den Menschen nicht zu empfehlen. S. weist auf die Gefahren und Schattenseiten der künstlichen Atmung hin, die er experimentell studiert hat. Es ist ihm gelungen, ein neues Verfahren herauszubilden, das wohl auch für den Menschen praktisch brauchbar sein wird; es beruht auf einer Konstanzerhaltung der physiologischen Druckdifferenz zwischen Bronchial- und Pleuraldruck. Das Verfahren ist in einer vorläufigen Mitteilung in Nr. 6 des Zentralblattes für Chirurgie erschienen. S. bedient sich einer Kammer, in der die physiologische Druckverminderung der

Digitized by Google

Pleurahöhle nach Absaugen der Luft erzeugt wird. Der Kopf des Tieres bleibt in der Außenluft und wird durch eine Gummipelotte vom Kastenraum abgeschlossen. Man kann in dieser Kammer ausgedehnte Resektionen des Thorax vornehmen, ohne daß das Versuchstier wesentliche Störungen für Herz und Atmungsfunktionen aufweist.

Die Lungen atmen, trotz Fortfall des mechanischen Atmungsapparates, scheinbar spontan; in Wirklichkeit wird sie von den Resten der Rippen und dem Zwerchfell bewegt, so daß eine genügende Ventilation zustande kommt. Alle Einzelheiten über das Verfahren erscheinen in einer größeren Arbeit in Nr. 4 der Mitteilungen aus den Grenzgebieten.

S. macht ferner darauf aufmerksam, daß der Aufenthalt in der Kammer von Operateur und Assistenten gut vertragen wird. Der Aufenthalt entspricht bezüglich des Luftdruckes dem auf einem Berge von 300 m Höhe. Es folgt die Beschreibung der großen Operationskammer der Breslauer chirurgischen Klinik. Sie ist nach dem Prinzip der kleinen Kammer gebaut, nur viel bequemer eingerichtet; in einem Punkte unterscheiden sie sich aber wesentlich. In der großen Kammer ist nämlich noch auf der der Kopfseite gegenüber befindlichen Wand ein Hohlzylinder angebracht, der zur Aufnahme der Beine und des Bauches dient. Der Zylinder schließt an der unteren Thoraxapertur luftdicht ab und steht mit seinem Innern mit der Atmosphäre in Verbindung. Dadurch wird der normale Druck, der auf den Lungenvenen lastet, beibehalten, und die Aspiration der Pleurahöhle, die ohne diese Einrichtung vermindert wird, bleibt bestehen.

Schließlich bespricht Redner noch das sogenannte Überdruckverfahren. Es lag sehr nahe, die Druckdifferenz anstatt durch Erzeugung eines Unterdruckes über den Lungen, durch einen Überdruck in den Lungen zu erzeugen. S. hat sofort im Anschluß an sein ursprüngliches Verfahren diese Modifikation experimentell erprobt und ist zu der Ansicht gekommen, daß die beiden Methoden nicht gleichwertig sind. Es treten bei dem Überdruckverfahren Zirkulations- und Respirationsstörungen ein, die beim Unterdruck fehlen. (Eine genauere Auseinandersetzung über beide Methoden erscheint in der oben angekündigten Arbeit.)

Trotz der Mängel, die der Umkehr seines Verfahrens anhaften, glaubt Redner, daß es für experimentelle Zwecke sehr brauchbar ist und auch für dringende Fälle in der chirurgischen Praxis Anwendung finden wird; ganz besonders deshalb, weil Brauer (Heidelberg), der auf Grund der S.'schen Mitteilung mit dem Unterdruckverfahren arbeitete und im Anschluß an die ursprüngliche Methode selbständig auf die Umkehr desselben kam, das Überdruckverfahren sehr praktisch ausarbeitete durch Anwendung einer Sauerstoffbombe zur Aufrechterhaltung des Druckes.

Schließlich berichtet Redner noch über eine Beobachtung, die

Digitized by Google

er bei einer Ösophagusresektion am Tiere machte; er operierte mit künstlicher Atmung bei einem Tiere und klemmte einen Bronchus der Lunge ab in dem Augenblicke, wo die Lunge aufgebläht war; trotz des Wegfalls der künstlichen Atmung trat jetzt bei dem Tiere keine Dyspnoe ein. Im Anschluß an diese Beobachtung hat S. viele Versuche gemacht und kommt auf Grund derselben zu dem Schluß, daß neben anderen Gründen (Vagus und Beschränkung der Atmungsfläche) für die Pathologie des Pneumothorax, die Hyperämie, die mit dem Kollaps der Lunge eintritt, eine große Rolle spielt.

(Selbstbericht.)

---

34) **v. Mikulicz** (Breslau). Über Operationen in der Brusthöhle mit Hilfe der Sauerbruch'schen Kammer bei Unter- und Überdruck.

Wiewohl im Tierexperimente die beiden Modifikationen des Sauerbruch'schen Verfahrens — die Anwendung des Unterdruckes für die eröffnete Pleurahöhle oder die Anwendung des Überdruckes für den Bronchialbaum — gleichwertig erscheinen, kann man heute noch nicht sagen, ob das auch für den Menschen zutrifft. Die durch das Überdruckverfahren in stärkerem Maße hervorgerufenen Zirkulationsstörungen sind, wie es scheint, für das Tier von geringer Bedeutung; beim Menschen können sie vielleicht ernste Folgen nach sich ziehen. Deshalb hat v. M. für die Breslauer chirurgische Klinik eine pneumatische Kammer von 14 cbm Rauminhalt konstruieren lassen, welche das Operieren sowohl bei Überdruck als auch bei Unterdruck gestattet.

Die bisherigen Versuche an Hunden, sowie die Studien an menschlichen Leichen haben v. M. zu folgenden Anschauungen über die künftigen Operationen im Thoraxraum geführt. Die breite Eröffnung der Thoraxhöhle braucht nicht immer durch ausgedehnte temporäre Rippenresektion zu geschehen, wie sie bisher z. B. bei der Herznaht geübt wurde. Es genügt in vielen Fällen die einfache Spaltung eines Interkostalraumes. Wenn die Interkostalmuskulatur mindestens in der halben Länge des Interkostalraumes durchtrennt wird, so lassen sich die Rippen durch kräftigen Zug der Hände soweit auseinander ziehen, daß dadurch allein für viele Operationen an den Thoraxorganen genügend Raum geschaffen wird. Zum Auseinanderhalten der Rippen hat v. M. eine eigene »Rippensperre« nach Art des Lidhalters konstruieren lassen. Wo diese »interkostale Thorakotomie« nicht ausreicht, kann noch eine temporäre Resektion von Rippen oder des Sternums hinzugefügt werden. Die einfache interkostale Thorakotomie läßt sich im 3. bis 7. Interkostalraum ausführen und hat den Vorteil, daß damit viel Zeit erspart wird; der Verschluß der Brusthöhle geschieht durch fortlaufende Etagennähte der Interkostalmuskeln und breiten Brustmuskeln

Digitized by Google

Durch das Sauerbruch'sche Verfahren werden uns mehrere Operationsgebiete in und am Thorax neu eröffnet oder wenigstens sicherer zugänglich gemacht. Die Exstirpation von Tumoren der Brustwand, die Operationen am Zwerchfelle werden sicher erleichtert werden; vielleicht werden auch Krankheitsherde an der Leberkuppe jetzt auf transpleuralem Wege besser angegangen werden. Was die Thoraxorgane selbst betrifft, so werden vor allem die Lungen uns leichter zugänglich sein, da wir sie jetzt ohne Schaden in größter Ausdehnung bloßlegen dürfen. Was das Herz betrifft, so werden neben zufälligen Verletzungen desselben vielleicht auch gewisse organische Herzfehler ein Objekt chirurgischer Therapie sein (z. B. Mitralstenose).

Am meisten hat sich v. M. mit der Frage der Operationen am Brustösophagus beschäftigt, welcher bisher dem Chirurgen fast unzugänglich war. Es handelt sich um die Ösophagotomie zur Entfernung von Fremdkörpern und um die Resektion des karzinomatösen Ösophagus. Dieser letzteren Operation setzt sich neben anderen noch die große Schwierigkeit entgegen, die Ösophagusenden nach der Resektion sicher zu vereinigen. Die Ösophagusmuskulatur bietet infolge ihrer derben Struktur tiefgreifenden Nähten wohl sicheren Halt; infolge der geringen Dehnbarkeit des ganzen Ösophagusrohres stehen aber die Nähte unter starker Spannung und können im Laufe der Wundheilung leicht vorzeitig durchschneiden. v. M. hat diese Schwierigkeit bei der Resektion der tieferen Ösophagusabschnitte dadurch beseitigt, daß er den Magen zur Vereinigung heranzog. Der Fundus sowie die Pars cardiaca des Magens lassen sich leicht aus dem Foramen oesophageum des Zwerchfelles herauslösen und in dieser vorgelagerten Stellung wieder in das Zwerchfell einnähen. Tierversuche haben die Brauchbarkeit dieser Methode erwiesen. Für diesen Typus der tiefen Ösophagusresektion empfiehlt v. M. den vorderen Interkostalschnitt im 6. linken Interkostalraume. Der Ösophagus wird von vorn zwischen Mediastinum und Herzbeutel einerseits, Lungenhilus andererseits bloßgelegt. Zur Bloßlegung der oberen Ösophagushälfte muß der rechte 3.—4. Interkostalraum hinten gespalten werden. Der Ösophagus wird von hinten, zwischen Lungenhilus und Wirbelsäule, freigelegt.

v. M. hat in der großen pneumatischen Kammer erst einmal am Menschen bei Unterdruck operiert, und zwar wegen eines Karzinoms der oberen Hälfte des Brustösophagus. Die Pat. starb während der Operation im Kollaps. Die nähere Todesursache konnte nicht festgestellt werden, weil die Autopsie verweigert wurde. Die Beobachtungen während der Operation ergaben, daß die Lungen sich genau ebenso wie beim Versuchstier verhielten, d. h. ihr normales Volumen beibehielten und die regelmäßigen Respirationsbewegungen mitmachten. Der zur Erhaltung des normalen Lungenvolumens nötige Druck betrug 12 mm Hg. (Selbstbericht.)

Digitized by Google

35) **Brauer** (Heidelberg). Eine Modifikation des Sauerbruch'schen Verfahrens zur Verhütung der Pneumothoraxfolgen.

B. berichtet über das sogenannte Überdruckverfahren zur Verhütung der schädlichen Folgen des Pneumothorax und über die Ausgestaltung dieses Vorgehens. Das Überdruckverfahren ist auf die Entdeckung Sauerbruch's aufgebaut, es sucht die Erhaltung der Druckdifferenz zwischen Innen- und Außenfläche der Lunge durch Steigerung des auf der Innenfläche der Lunge ruhenden normalen Druckes zu erzielen. Der Vortr. führt aus, daß die Einwendungen, die gegen das Überdruckverfahren gemacht wurden und welche dasselbe dem Unterdruckverfahren gegenüber als minderwertig erscheinen ließen, kaum zu Recht bestehen können, so daß es durchaus möglich erscheint, mit dem Überdruckverfahren die gleichen Resultate zu erzielen wie mit dem Unterdruckverfahren. Ersteres bietet aber bei zielbewußter Ausgestaltung den Vorteil, die von Sauerbruch inaugurierten Operationen auch ohne Anwendung der großen peumatischen Kammer und somit mit einfacheren Mitteln ausführen zu können.

Das Überdruckverfahren kann in verschiedener Form zur Anwendung kommen: mit Hilfe 1) der Tracheotomie, 2) einer Waldenburg'schen Atemmaske und eines Luftdruckregulierungsapparates, etwa derart, wie derselbe beim Ausatmen in komprimierter Luft als Waldenburg'scher Apparat üblich ist. Das erstere Verfahren ist für das Tierexperiment und in der menschlichen Chirurgie für gewisse Notfälle zu empfehlen. Das zweite Verfahren ermöglicht es, wenigstens zeitweise die Folgen eines Pneumothorax, der wider den Willen des Operateurs während einer Operation sich ausbildet, zu bekämpfen, so daß während dieser Zeit die notwendigen Maßnahmen ergriffen werden können. Es ist ferner dazu geeignet, den Pneumothorax der Schwindsüchtigen zu bekämpfen und bei bestimmten Operationen die Nachbehandlung zu erleichtern.

Zur Ausführung typischer Sauerbruch'scher Operationen mit Überdruck hat B. einen kleineren, etwa $^1/_2$—$^1/_4$ cbm Luft fassenden Kasten konstruieren lassen, in welchen der Kopf des zu operierenden Menschen verbracht wird. In diesem Kasten kann sehr leicht unter Zuhilfenahme des Roth-Dräger'schen Chloroformapparates die Narkose ausgeführt werden. Der narkotisierende Assistent führt seine Arme durch Gummimanschetten in den Kasten ein und kann auf diese Weise leicht alle notwendigen Handleistungen ausführen.

(Selbstbericht.)

---

36) **W. Petersen** (Heidelberg). Über Operationen in der Brusthöhle.

P. berichtet über seine Versuche, die er im Anschluß an die Sauerbruch'sche Arbeit, teils in Gemeinschaft mit Brauer, teils

Digitized by Google

mit Werner und Colmers zusammen ausführte. Er glaubt, daß bei Operationen in der Brusthöhle das Überdruckverfahren in vielen Fällen dem Unterdruckverfahren gleichwertig ist. Im Tierversuch konnte er ausgedehnte Operationen an Lunge und Herz unter »Überdruck« ausführen. Er schildert eingehend die dabei in Betracht kommenden technischen Fragen.

P. glaubt, daß sich das Verfahren auch auf den Menschen übertragen läßt. Bei einer unter Überdruck ausgeführten Exstirpation eines großen Wirbeltumors (mit breiter Eröffnung des Thorax) zeigte die Menschenlunge die gleichen Verhältnisse wie die Tierlunge. Der schließliche Mißerfolg beruhte wesentlich darauf, daß man versäumte, einen wegen Nachblutung notwendigen Verbandwechsel unter dem Schutze des Überdruckverfahrens auszuführen.

P. ist der Ansicht, daß der vollkommen freigelegten Lunge vielleicht eine gewisse aktive Tätigkeit zukomme; doch ist darüber ein abschließendes Urteil noch nicht möglich.

(Selbstbericht.)

Diskussion.

Sauerbruch (Breslau) hat beim Überdruckverfahren im venösen Kreislauf einen Überdruck von 8—9 mm Hg nachweisen können. Der von Brauer demonstrierte Kasten dürfte für die Narkose gewisse Gefahren haben, die nicht rasch genug beseitigt werden können. S. demonstriert die Narkosenmaske von v. Mikulicz, die sich bewährt hat.

Petersen (Heidelberg) bezeichnet den Brauer'schen Kasten nur als Notbehelf.

Müller (Aachen) erinnert an das Verfahren, bei eingetretenem Pneumothorax die kollabierte Lunge festzuhalten und gymnastisch auszudehnen.

Jaffé (Hamburg).

---

37) v. **Beck** (Karlsruhe). Zur Kardiolysis bei chronischer adhäsiver Mediastino-Perikarditis.

Die durch die chronische Mediastino-Perikarditis bedingte Erschwerung der Herzarbeit mit nachfolgender Myodegeneratio cordis, Stauungsleber, Ascites usw. kann nur beseitigt werden durch die operative »Sprengung des knöchernen Thorax« (Brauer).

Zeichen der chronischen Mediastino-Perikarditis sind systolische Einziehung der Thoraxpartie über dem Herzen, diastolischer Herzstoß. Die »Sprengung des knöchernen Thorax« geschieht durch Resektion der 3.—6. Rippe links, vom Sternalrande bis zur vorderen Axillarlinie, nach Aufklappung eines Haut-Weichteillappens mit der Basis an der 3. Rippe, freiem unteren Rande der 5.—6. Rippe, Seitenränder in der Sternal- und vorderen Axillarlinie.

Der Wegfall des knöchernen Rippenringes und die nach der Operation vorhandene weiche Bedeckung des Herzens mit dem

Digitized by Google

Haut-Weichteillappen entlastet das Herz von seiner bisherigen Überarbeit, gestattet annähernd normale Herzarbeit und bringt die Stauungserscheinungen zum Schwinden.

Vortr. berichtet über drei Fälle von chronischer Mediastino-Perikarditis, die 1—2 Jahre nach Pleuritis exsudat. sin. schwere Herzerscheinungen mit Stauungsleber, Ascites, Stauungsniere bekamen und die von ihm durch die Kardiolysis geheilt wurden unter Rückgang sämtlicher Stauungserscheinungen.

(Selbstbericht.)

---

38) **Senger** (Krefeld). Ein Beitrag zur Verhütung der Rezidive bei der Operation des Brustkrebses.

Jeder Fortschritt in der Besserung der Dauerresultate bei der Operation des Mammakarzinoms kann bei dem heutigen Stande der Wissenschaft nur erfolgen, wenn es uns gelingt, das gesamte Lymph- resp. Blutgefäßsystem, das bei der Karzinomverbreitung in Frage kommt, auszuschalten resp. zu zerstören. Praktisch kommt das auf dasselbe hinaus, das Bindegewebe und die zarten Fascien, die diese Lymphgefäße enthalten, zu beseitigen. S. hat nun eine Reihe von Versuchen gemacht, durch chemische, thermische und bakterielle Wege das betreffende Bindegewebe zu zerstören, und glaubt einen gangbaren Weg für die Operation gefunden zu haben. Wegen der Kürze der Zeit ist es aber nicht möglich, das Vorgehen bei der Operation und die Begründung desselben hinreichend zu schildern und deshalb verweist S. auf seine demnächst in der Münchener med. Wochenschrift erscheinende ausführliche Arbeit.

(Selbstbericht.)

Bauchhöhle und Bauchorgane.

39) **Neugebauer** (Mährisch-Ostrau). Zur Chirurgie des Zwerchfelles.

Zwei Verletzungen des Zwerchfelles dienen N. als Grundlage seiner Ausführungen. Von den Verletzten konnte der Operierte geheilt vorgestellt werden, der Nichtoperierte ist dagegen nach $2^1/_2$ Jahren an inkarzerierter Zwerchfellhernie gestorben. Die erstgenannte Verletzung verriet sich durch Vorfall der Magenschleimhaut durch die Thoraxwunde. Im zweiten Falle (Schußverletzung) wurde die Durchlöcherung des Zwerchfelles übersehen, weil anfänglich alle Zeichen fehlten. Die Operation im ersten Falle bestand in der Zurücklegung des ungefähr in der Mammillarlinie durchtrennten Knorpels der 6. Rippe, in der Naht des verletzten Magens, des 4 cm langen gegen die Kuppel zu gelegenen Zwerchfellschlitzes und in der Auswaschung der durch Mageninhalt verunreinigten Pleurahöhle, welche durch Gazestreifen drainiert wurde. Die Heilung hat trotz des folgenden Empyems bisher ca. 4 Jahre angehalten.

Digitized by Google

Auf Grund dieser und der in der Literatur niedergelegten Erfahrungen kommt N. zu folgenden Schlüssen:

1) Zwerchfellverletzungen nach perforierenden Thoraxwunden sind viel häufiger, als man gewöhnlich zu vermuten pflegt. Es werden gewöhnlich nur diejenigen operiert, welche sich durch Vorfall von Eingeweiden verraten.

2) Man müsse daher die perforierenden Verletzungen des unteren Thoraxabschnittes auf eine gleiche Stufe stellen wie die des Bauches und mit Probelaparotomie behandeln, welche die Abtastung der ganzen Zwerchfellhälfte ermöglicht.

3) Das Verfahren Postempski's, die Thoraxwunde zu erweitern und das Zwerchfell mit einem Finger abzutasten, macht unnötigerweise Pneumothorax, wenn die Nachsuche negativ ausfällt, und kann man auch die Verletzung übersehen, wenn dieselbe außer Fingerbereich liegt.

4) Wird bei der Untersuchung eine Zwerchfellverletzung gefunden, so ist dieselbe stets transpleural zu nähen, weil nach den bisherigen Erfahrungen diese Operation nur 9,6%, die abdominale Operation aber 50% Mortalität ergeben hat.

5) Bei rechtsseitigen Verletzungen vermag die Leber nicht immer den Vorfall von Eingeweiden in den Pleuraraum hintanzuhalten; dieselben sind daher ebenso zu behandeln wie die der linken Seite.

6) Diese Erfahrungen sind auch auf die Behandlung der eingeklemmten Zwerchfellhernien und Prolapse zu übertragen, von welchen die abdominal Operierten sämtlich gestorben sind, wogegen von zwei transpleural Operierten einer gerettet werden konnte.

(Selbstbericht.)

---

40) **Pels-Leusden** (Berlin). Demonstration eines Falles von gleichzeitiger Verletzung von Brust- und Bauchhöhle durch einen Schrotschuß aus nächster Nähe. Milzexstirpation. Naht des Zwerchfelles.

(Cf. dieses Zentralblatt 1904 p. 500 unten). Demonstration der in Heilung befindlichen Pat. (Selbstbericht.)

---

41) **Brentano** (Berlin). Schußverletzung der Aorta mit Demonstration des Präparates.

25jähriger Bankbeamter kommt mit einer kaum blutenden Schußwunde in der Scapularlinie des 9. linken Interkostalraumes zur Aufnahme in das Krankenhaus am Urban. Mit Rücksicht auf die bestehenden Symptome (Kollaps, 112 Pulse, 36° Temperatur, bretthart gespannte und eingezogene Bauchdecken, große Druckempfindlichkeit des Epigastriums, einmaliges Erbrechen vor der Einlieferung) wird eine Magen- oder Darmperforation angenommen. Deshalb 2 Stunden nach dem Eintritte der Verwundung Laparo-

Digitized by Google

tomie, bei der aber keine Organverletzung, sondern nur ein kleines retroperitoneales Hämatom in der Gegend des linken Nierenhilus und etwas Blut in der freien Bauchhöhle gefunden wurde. Am Tage nach der Operation Zunahme des Kollapses; dann gehen aber alle Erscheinungen zurück bis auf die Pulsfrequenz, die dauernd hoch blieb (120 und darüber). Plötzlicher Tod am 7. Tage nach der Verletzung, als Pat. sich im Bett aufrichtete. Bei der Sektion werden große Mengen teils flüssigen, teils geronnenen Blutes in der freien Bauchhöhle und der Bursa omentalis gefunden, sowie eine blutige Infiltration des retroperitonealen Gewebes und des hinteren Mediastinum, die bis zur Bifurkation der Trachea reicht. Die Blutung stammte aus der Aorta, die dicht oberhalb der Abgangsstelle der beiden Nierenarterien im queren Durchmesser durch eine 7 mm-Revolverkugel doppelt durchbohrt war (Demonstration des Präparates). Vortr. nimmt an, daß es infolge des initialen Choks und des anscheinend völlig retroperitonealen Verlaufes des Schußkanales zunächst nicht zu einer stärkeren Blutung kam. Es scheint vielmehr unter dem Einflusse der reichlich verabfolgten Exzitantien (Kochsalzinfusionen und Kampferinjektionen) das retroperitoneale Hämatom langsam gewachsen zu sein, daher die Zunahme der Kollapserscheinungen am Tage nach der Operation. Dieses Hämatom ist dann am 7. Tage bei einer brüsken Bewegung des Pat. und nach Steigerung des Blutdruckes in die Bauchhöhle durchgebrochen. In Anbetracht des Sitzes der Aortenverletzung hält Vortr. die Rettung des Verletzten durch Unterbindung oder Naht des Gefäßes selbst dann für ausgeschlossen, wenn man bei der Operation die richtige Diagnose hätte stellen können. (Selbstbericht.)

---

42) **H. Riese** (Britz-Berlin). Schußverletzung des Unterleibes (Magen-, Leber-, Nieren-, Milzschuß), gleichzeitig Beitrag zur Lebernaht.

Vorstellung einer 29jährigen Pat., die sich am 2. Juni 1903 mit einem 7 mm-Revolver einen Schuß in den Unterleib beigebracht hatte und 3 Stunden nach der Verletzung vom Vortr. operiert wurde. Es fand sich der linke Leberlappen in ganzer Dicke durchschossen, der Magen dicht unter der Cardia an der Vorder- und Hinterwand; ferner fand sich eine Wunde im Zwerchfell ohne Verletzung der Pleura und ein Loch in der hinteren Fläche des Peritoneum 1 cm oberhalb der Art. lienalis, aus dem es heftig blutete, und das provisorisch tamponiert wurde. Nach Versorgung der genannten Schußwunden durch Naht wurde von hinten eingegangen, das Geschoß zwischen 11. und 12. Rippe entfernt, die 12. Rippe subperiostal reseziert und die Niere freigelegt, die in ihrer oberen Hälfte durch das Geschoß in der Längsrichtung in zwei Teile gespalten war. Von hier wurde der auf das Loch in der hinteren Peritonealwand gelegte Tampon entfernt und nun der Raum um die Niere und diese selbst

Digitized by Google

von hinten tamponiert. Verschluß der Operationswunde durch Naht bis auf Lücken zur Durchleitung eines auf die Lebernaht gelegten Tampons vorn und des Nierentampons hinten.

Bis zum 11. Tage Wohlbefinden, dann Fieber, das durch einen subphrenischen Abszeß links hervorgerufen wurde. Derselbe wurde 4 Wochen nach der ersten Operation transpleural nach Resektion der 8. und 9. Rippe eröffnet. Nach Entleerung des zwischen Magen, Milz und Zwerchfell befindlichen Eiters blutete es aus der Milz, die eine sternförmige, durch Fibrinmassen ausgefüllte Wunde aufwies. Die durch die Kugel ursprünglich hervorgerufene Milzblutung, die bei der ersten Operation als solche nicht erkannt worden war, hatte also durch die Tamponade von hinten gestanden. Darauf erholte sich Pat. langsam und konnte am 17. Oktober 1903 geheilt entlassen werden.

Vier penetrierende Schuß- und vier penetrierende Stichverletzungen des Unterleibes, die Vortr. alle in den ersten 3 bis 7 Stunden nach der Verletzung operieren konnte, sind alle geheilt, ein weiterer Beweis dafür, daß die günstigsten Erfolge bei penetrierenden Bauchverletzungen durch frühes operatives Eingreifen erzielt werden.

Vortr. lenkt im Anschluß an diesen Fall noch kurz die Aufmerksamkeit auf die Methoden der Blutstillung bei Leberblutungen auf Grund zahlreicher Erfahrungen bei Leberverletzung und Leberresektion. Er empfiehlt im Prinzip die Naht der Leber mit weit die Wunde umgreifenden Catgut-Matratzennähten, auf die zum Schutze gegen Infektion ein Gazestreifen gelegt und nach außen geleitet werden sollte. Nur bei ausgedehnten Zerreißungen der Leber dürfte unter Umständen die Tamponade der Leberwunde zweckmäßiger sein, weil sie sich schneller ausführen läßt als die Naht und so die Blutung rascher, wenn auch nicht so sicher stillt.

(Selbstbericht.)

---

43) **Bunge** (Königsberg i. Pr.). Zur Pathogenese subkutaner Darmrupturen.

Vortr. berichtet zur Klärung der Pathogenese der subkutanen Darmrupturen, unter Anlehnung an die von Moty und Petri gegebene Einteilung (Quetschung, Abriß durch Zug, Berstungsruptur), über eine Reihe subkutaner Darmverletzungen.

Beim Abriß durch Zug entsteht die Verletzung in der Weise, daß der Darm in der Längsachse überdehnt wird und meist in der Gegend physiologischer Fixationspunkte einreißt. Es finden sich bei dieser Art der Gewalteinwirkung daher die Verletzungen in Form von queren Einrissen bis zu vollständiger querer Abreißung in der Gegend der Plica duodenojejunalis, des Überganges vom Dünndarm ins Coecum und von der Flexur ins Rektum.

Auch die Verbindung des Darmes mit dem Mesenterium gehört in diesem Sinne zu den physiologischen Fixationspunkten. Je nach

Digitized by Google

dem Mechanismus und der Art der Gewalteinwirkung reißt der Darm am Mesenterialrand ein, oder, was häufiger ist, das Mesenterium reißt vom Darm ab. Vortr. demonstriert ein Dünndarmstück von 1,20 m Länge, das durch Überfahrung von seinem Mesenterium abgerissen wurde. Darmresektion, Heilung.

Vortr. berichtet weiter über eine sehr seltene Beobachtung, wo bei einer Überfahrung nicht, wie gewöhnlich, die Flexur am Übergang ins Rektum abriß, sondern bei der das ganze Rektum, einschließlich des Analringes, aus dem Beckenboden herausgerissen und nach oben gezogen wurde.

Die Hauptschwierigkeit für die Erklärung des Mechanismus der Entstehung bieten die Berstungsrupturen. Bei Einwirkung einer zirkumskripten Gewalt kann es zu einer Berstungsruptur, analog den Berstungsrupturen an Magen und Blase, nur dann kommen, wenn ein Darmteil stark gefüllt und nach beiden Seiten (durch Knickung, Adhäsionen usw.) so abgeschlossen ist, daß der Darminhalt nicht ausweichen kann. Trifft eine zirkumskripte Gewalt einen solchen Darm direkt, so kann er durch Erhöhung des Innendruckes bersten, bevor eine Zuquetschung des Darmes erfolgen kann. Bei breit angreifender Gewalt (Fall mit dem Bauch auf den platten Boden) oder bei Berstungsrupturen infolge maximaler Anstrengung der Bauchpresse (beim Heben schwerer Lasten usw.) trifft diese Erklärung nicht zu. Es gehört hierzu, daß der Darm nach einer Stelle ausweichen kann, wo ein geringerer Druck herrscht.

Vortr. ist an der Hand von zwei Beobachtungen (eine dritte ist in der Zwischenzeit hinzugekommen) in der Lage, nachzuweisen, daß offenen Bruchpforten eine Bedeutung bei der Entstehung subkutaner Berstungsrupturen beizumessen ist.

Erste Beobachtung: Ein Arbeiter hebt eine schwere Last; hierbei heftige Schmerzen in der rechten Unterbauchgegend. Peritonitische Erscheinungen. Beiderseits kleiner Leistenbruch ohne Inhalt. 24 Stunden später Laparotomie. Erbsengroßer Riß in einer Dünndarmschlinge, halbkreisförmig, umgeben von einer Hämorrhagie in der Darmwand; der Durchmesser der Hämorrhagie stimmt genau mit dem Durchmesser der rechtsseitigen Leistenbruchpforte überein. Der rupturierte Darm lag zwei Querfinger breit entfernt von der rechten Bruchpforte.

Zweite Beobachtung: Ein Mann fällt beim Abspringen von der Straßenbahn platt auf den Bauch. Es besteht linksseitiger kleiner Leistenbruch. Peritonitische Erscheinungen. 24 Stunden später bei den Vorbereitungen zur Laparotomie Exitus.

Sektion ergibt eine Ruptur des Dünndarmes, der rupturierte Darm liegt dicht neben der linksseitigen Bruchpforte.

Es kann keinem Zweifel unterliegen, daß in beiden Fällen die Ruptur dadurch zustande gekommen ist, daß infolge starker Erhöhung des intraabdominalen Druckes, der wahrscheinlich im Momente der Verletzung stark gefüllte Darm in die Bruchpforte eingepreßt wurde

Digitized by Google

und in den unter dem geringeren Drucke der Atmosphäre stehenden Bruchsack hineinplatzte. Dafür spricht mit voller Sicherheit die im ersten Falle beobachtete Druckmarke am Darme, deren Durchmesser mit dem der rechten Bruchpforte genau übereinstimmte.

Diese Beobachtungen haben vielleicht auch praktisch insofern Interesse, als bei Verletzungen infolge breit angreifender Gewalt bei gleichzeitigem Vorhandensein einer Bruchpforte die Möglichkeit einer Berstungsruptur naheliegt. Da der Ort, wo die Ruptur stattfindet, bekannt ist, und da die ersten Krankheitserscheinungen sich zunächst am Orte der Verletzung abspielen, kann event. die Diagnose leichter und eher gestellt und eine Operation zeitiger und mit mehr Aussicht auf Erfolg ausgeführt werden. (Selbstbericht.)

---

44) **H. Riese** (Britz-Berlin). Über das Schicksal der in der Bauchhöhle zurückgelassenen Kompressen.

Nach Ausführung der Methoden, durch die das Zurückschlüpfen von Gazekompressen in die Bauchhöhle am sichersten vermieden werden kann, berichtet Vortr. über zwei Fälle, bei dem dieser Unglücksfall sich ereignet hatte. Bei einem von ihnen wurde der durch Einwanderung in den Darm zu Ileus führende Fremdkörper durch Enterostomie mit Glück entfernt; das andere Mal wurde bei einer Ovariotomie nach 4 Jahre vorher wegen Zerreißens eines schwangeren Eileiters ausgeführter Laparotomie gleichzeitig mit der Ovarialcyste eine Mesenterialcyste aus dem Mesosigmoideum entfernt, in welcher sich ein aseptisch eingeheilter Tupfer fand. Heilung. Die sehr dicke Cystenwand wird histologisch genauer beschrieben.

Unter Benutzung der bisher vorliegenden Kasuistik werden die vier verschiedenen Ausgänge geschildert, die das Zurücklassen eines solchen Fremdkörpers in der Bauchhöhle haben kann: Peritonitis; Einwanderung in den Darm mit ihren verschiedenen Folgen; Ausstoßung unter Bildung eines Bauchwand- oder Douglasabszesses; Encystierung.

Vortr. hält die Einwanderung in den Darm für ebenso häufig, wie die Ausstoßung durch einen Abszeß. Er betont, daß die Einwanderung in den Darm ohne Eiterung, aseptisch vor sich gehen kann, und daß die Ausstoßung durch den Anus häufig ohne alarmierende Symptome geschieht. Bei Experimenten an Kaninchen, bei denen die Gazekompressen völlig aseptisch einheilten, konnte er den Vorgang der Einwanderung in den Darm in ähnlicher Weise wie Jalaguier verfolgen. Därme, bei denen das Vordringen von Gazekompressen gegen das Darmlumen sichtbar war, wurden demonstriert.

Weiterhin geht Vortr. auf die Länge des Verweilens der Fremdkörper in der Bauchhöhle (bis zu 12 Jahren) ein und auf die Art der

Digitized by Google

Behandlung, indem er betont, daß bei Obstruktionserscheinungen durch den Fremdkörper die Anwendung von Abführmitteln häufig gefährlich sei, und lieber zum Messer gegriffen werden solle.

Was die Häufigkeit des Vorkommens betrifft, so hat Neugebauer unter 1000 Laparotomien 10mal das Zurückbleiben eines Fremdkörpers konstatiert, Vortr. unter 900 Laparotomien 2mal. Demgegenüber steht die Angabe von v. Mikulicz, der diesen Unglücksfall nie erlebt hat. (Selbstbericht.)

---

45) C. Brunner (Münsterlingen, Schweiz). Klinisches und Experimentelles über Verschiedenheiten der Pathogenität des Darminhaltes gegenüber dem Peritoneum.

Als Fortsetzung seiner Studien über Perforationsperitonitis, speziell seiner klinischen und experimentellen Untersuchungen über die durch Mageninhalt bewirkte Peritonitis, teilt B. klinische Erfahrungen über Darmperforation mit und im Anschluß daran experimentelle Untersuchungen über die Pathogenität des Darminhaltes unter verschiedenen Bedingungen. Er beantwortet die Frage: Bestehen Differenzen in bezug auf die Pathogenität des Darminhaltes in verschiedenen Abschnitten des gesunden Darmes? und bespricht dabei zuerst die Unterschiede der Pathogenität zwischen Dickdarm- und Dünndarminhalt, wobei ein Hauptgewicht auf physikalische Faktoren (Unterschiede der Konsistenz usw.) fällt, welche die Propagation des Infektionsstoffes begünstigen und die Dünndarmperforation gefährlicher machen als die Dickdarmperforation. Bei den Dünndarmverletzungen kommt als merkwürdiges, mechanisch wirksames Moment die tetanische Kontraktion der Darmwand zur Sprache, die bei einem Falle von multipler Schußverletzung in prägnanter Weise beobachtet wurde.

Hinsichtlich der qualitativen Differenzen des Dünndarminhaltes fällt in Betracht, daß die Menge der Mikrobien gegen das Coecum zunimmt; auch sollen nach Klecki Unterschiede der Virulenz in verschiedenen Abschnitten des Dünndarmes bestehen. Indem B. die Pathogenität des Dünndarminhaltes in seinen verschiedenen Abschnitten prüfte, machte er zahlreiche Übertragungen von aus Fisteln gewonnenem Inhalt auf das Kaninchenperitoneum. Dabei zeigte sich, daß Mengen von $^1/_4$ ccm nicht immer tödliche Peritonitis erzeugten, daß aber solche von fast 1 ccm ausnahmslos den Tod bedingten, gleichviel ob der Inhalt aus Jejunum oder Ileum stammte. Die viel größere Pathogenität gegenüber dem salzsauren Mageninhalt ist demnach evident.

Im weiteren werden Verschiedenheiten der Pathogenität des Darminhaltes unter pathologischen Verhältnissen, die zur Darmperforation führen, besprochen: Traumatische Darmperforation, Perforation von Typhusgeschwüren, Perforation bei Ileus, Appendicitis. Experimentell wurde der bei inkarzerierten gangränösen

Digitized by Google

Hernien angestaute Dünndarminhalt auf seine Pathogenität wieder durch Übertragung auf das Kaninchenperitoneum geprüft, und am Schlusse des Vortrages wird auf die den Begriff Pathogenität wesentlich beeinflussenden Faktoren der lokalen und allgemeinen Prädisposition hingewiesen, welche bei den verschiedenartigen Darmperforationen in sehr verschiedener Weise sich geltend machen.

(Selbstbericht.)

46) **Ehrhardt** (Königsberg i. Pr.). Über die von den Gallenwegen ausgehenden Peritonitiden.

Die von den Gallenwegen ausgehenden Perforationsperitonitiden lassen sich dem allgemeinen Bilde der Perforationsperitonitis nicht ohne weiteres unterordnen, da sie in Symptomen und Prognose viele Besonderheiten bieten. E. hat als Fortsetzung seiner vor 2 Jahren mitgeteilten experimentellen Untersuchungen an Katzen Gallenperitonitiden so erzeugt, daß er nach Anlegung einer intraperitonealen Gallenfistel die ins Peritoneum einfließende Galle mit hochvirulenten Bakterien (namentlich Bakterium coli) infizierte; Kontrolltiere wurden mit der annähernd gleichen Bakterienmenge intraperitoneal infiziert. Vortr. kam zu folgenden Schlüssen:

1) Normale sterile Galle ruft am Peritoneum keine peritonitischen Erscheinungen hervor, dagegen Ikterus durch Resorption.

2) Infizierte Galle bewirkt eine bland verlaufende Peritonitis; meist ohne Ikterus.

3) Der blande Verlauf der Peritonitis erklärt sich
   a. aus einer virulenzabschwächenden Wirkung der Galle,
   b. aus der Neigung der Gallenperitonitiden zu Verklebungen.

Auf Grund einer möglichst vollständigen Zusammenstellung der bisher veröffentlichten Beobachtungen am Menschen, bei denen die Diagnose der Gallenperforation durch Operation oder Autopsie gesichert wurde, glaubt E. eine Übereinstimmung der Versuche mit den klinischen Resultaten annehmen zu dürfen.

(Selbstbericht.)

47) **v. Mikulicz** (Breslau). Über Resistenzerhöhung des Peritoneums gegen Infektion bei Magen- und Darmoperationen.

Die heutige Aseptik ist trotz ihrer hohen Leistungsfähigkeit unzulänglich bei gewissen schwereren Operationen am Magen und Darm. Jede Eröffnung des Magens oder Darmes innerhalb der Peritonealhöhle ist mit einer gewissen Infektionsgefahr für das Peritoneum verbunden. Bei kleinen, kurzdauernden Operationen wird diese Gefahr leicht überwunden durch die natürlichen Schutzkräfte des Peritoneums, besonders wenn wir durch verschiedene Maßregeln die Menge des austretenden Darminhaltes nach Möglichkeit einschränken. (Entleerung des Darmes vor der Operation, Abklemmung

Digitized by Google

der zu eröffnenden Darmschlinge mittels Kompressorien, temporäre Tamponade u. a. m.) Die natürliche Widerstandsfähigkeit des Peritoneums reicht aber nicht mehr aus, um eine tödliche Peritonitis zu verhüten, wenn die trotz aller Kautelen in das Peritoneum dringenden Bakterien zu zahlreich oder zu virulent, oder beides zugleich sind; dies letztere trifft bei den meisten schweren Magen- und Darmoperationen zu: Magenresektion, einzeitige Darmresektion wegen ulzerierter Tumoren, größere Eingriffe bei Darmverschluß. Die Statistik ergibt auch, daß die Mortalität nach diesen Operationen immer noch eine recht hohe, und daß die Todesursache meistens Peritonitis ist.

v. M. dachte nun daran, die Gefahr der Peritonitis in diesen Fällen dadurch zu verringern, daß die Widerstandskraft des Peritoneums künstlich erhöht wird. Dies etwa durch eine spezifische Immunisierung zu erzielen, ist bei unseren heutigen Kenntnissen von der Ätiologie der menschlichen Peritonitis ziemlich aussichtslos (meist Polyinfektion durch Bakterium coli, Streptokokken oder andere pathogene Mikroben). Dagegen war es denkbar, das Ziel durch eine allgemeine Widerstandserhöhung des Peritoneums zu erreichen. Ein Weg dazu war die künstliche Hyperleukocytose.

Die dahin zielenden Tierexperimente wurden von Dr. Miyake im Breslauer hygienischen Institut vorgenommen und ergaben auffallend günstige Resultate. Die künstliche Hyperleukocytose wurde (an Meerschweinchen) hervorgerufen entweder durch intraperitoneale oder durch subkutane Injektion verschiedener Flüssigkeiten. Intraperitoneal injiziert rief schon physiologische Kochsalzlösung eine bedeutende Vermehrung der Leukocyten sowohl im peritonealen Transsudat als auch im Blute hervor. Subkutan injiziert wirkte am energischsten Nukleinsäure. Durch die so erzielte künstliche Hyperleukocytose wurde nun auch die Widerstandskraft des Peritoneums gegen Infektion bedeutend erhöht. Das 20—40fache der sonst tödlichen Dosis einer virulenten Kolikultur wurde ohne Schaden vom Peritoneum vertragen. Auch der Austritt reichlicher Mengen von Kot aus dem angeschnittenen Darm ins Peritoneum wurde ohne Schaden vertragen, während die Kontrolltiere fast ausnahmslos rasch an Peritonitis zugrunde gingen. Die Vorbehandlung mit Nukleinsäure wurde 7 Stunden vor der Infektion des Peritoneums vorgenommen.

Die bisher nur an einer geringen Zahl von Menschen (34) vorgenommene Präventivbehandlung erlaubt noch keine bindenden Schlüsse. Es scheint vor allem das Verfahren ebenso wenig zu schaden als im Tierexperiment; auch beim Menschen tritt nach der subkutanen Injektion von Nukleinsäure eine oft bedeutende Hyperleukocytose ein (bis 25800 beobachtet). Das Maximum der Leukocytensteigerung scheint beim Menschen erst nach 12 Stunden einzutreten, so daß die Injektion am besten 12 Stunden vor der Operation geschieht. Die operierten Fälle (darunter 7 Magenresektionen wegen Karzinom, 13 Gastroenterostomien und andere schwere Bauch-

Digitized by Google

operationen) nahmen alle in der ersten gefährlichen Woche einen günstigen Verlauf. Ein Fall von Magenkarzinom endete nach 3 Wochen durch Pneumonie letal, ein Fall von Enteroanastomose nach 4 Wochen infolge einer von dem ursprünglichen Leiden ausgehenden Komplikation. v. M. glaubt, daß auch der Verlauf im Einzelfalle nach schweren Operationen sich glatter gestalte als sonst. — Injiziert wurden subkutan in die Brusthaut 50 ccm einer 2%igen Lösung der neutralisierten Hefenukleinsäure (von der Firma Böringer in Mannheim). — Schließlich empfiehlt v. M., nach jeder schweren Laparotomie die Bauchhöhle reichlich mit physiologischer warmer Kochsalzlösung durchzuspülen, da dieses Verfahren neben anderen Vorteilen auch eine Hyperleukocytose im Peritoneum hervorruft. (Selbstbericht.)

48) **Payr** (Graz). Über Thrombose von Netz- und Mesenterialvenen während der Ausführung von Bauchhöhlenoperationen.

P. macht Mitteilung über eine Anzahl von Beobachtungen aus dem noch immer dunklen Gebiete der Pathologie der Mesenterialgefäße.

Es handelt sich um Beobachtungen über das während einer Operation eintretende Ereignis der Thrombosierung von dem Pfortaderwurzelgebiet angehörigen Venen. Bei der praktischen großen Bedeutung (Magen-Darmkanalblutungen, Gangrän und Perforation) verdienen derartige Fälle einiges Interesse.

In 4 Fällen handelt es sich um Netzvenen-, in 3 Fällen um Darmvenenthrombose, unter ersteren 2mal um Intervalloperationen bei chronischer, 1mal um eine Frühoperation bei akuter Perityphlitis, 1mal um einen traumatischen Netzprolaps durch eine penetrierende Brustwandbauchverletzung. Das Gemeinsame in diesen Fällen war, daß das Netz bei Beginn des operativen Eingriffes entzündliche Veränderungen zeigte, die sich in 3 Fällen durch eine eigentümliche, düsterrote, ans Ziegelrot erinnernde Färbung, im 4. Falle jedoch von akuter Blinddarmentzündung durch helles Rot und akutes Ödem sich äußerte. Das Netz wurde in allen diesen 4 Fällen in keiner Weise gezerrt oder verlagert, die Bauchwandschnitte waren genügend groß, es wurde in sterile Gazekompressen, die mit physiologischer Kochsalzlösung befeuchtet waren, eingeschlagen, nachdem seine event. vorhandenen Adhäsionen gelöst waren, und fand man am Schlusse der Operation, als man sich anschickte, das Netz in die Bauchhöhle zu reponieren, eine deutlich ausgeprägte Thrombose in mehr oder minder ausgedehnten Bezirken des Organes. Es war klar ersichtlich, daß die Thrombose peripher im Wurzelgebiet ihren Ursprung nahm und zentralwärts fortschritt. In einem Falle (chronische Appendicitis) breitete sich der Thrombosierungsvorgang mit unheimlicher Schnelligkeit aus, so daß man genötigt war, fast das ganze

Digitized by Google

Omentum majus nach partienweiser Ligatur zu entfernen. In diesem Falle kam es am 7. Tage zum Auftreten einer ganz geringgradigen Magen- und Darmblutung und eines hochgradigen, mit heftigen Kolikschmerzen verbundenen lokalen Meteorismus des Colon transversum. Auch in dem Falle der Thorax-Bauchstichverletzung wurde vorübergehendes Erbrechen blutiger Massen gesehen. Die 3 Fälle von Thrombosen von Darm und Mesenterialvenen betrafen das Gebiet der Herniologie.

1) Seit 2 Tagen inkarzerierte Schenkelhernie bei 56jähriger Frau, die sich bei der Operation als Darmwandbruch erweist. Die eingeklemmte Darmwandpartie ist gangränös, deshalb Resektion eines etwas 30 cm langen Stückes Dünndarm. Anlegung der Naht im vollkommen gesunden und lebenden Gebiete; nach Vollendung derselben leicht bläuliche, streifige Verfärbung am zuführenden Stück bei erhaltener arterieller Pulsation und reger Peristaltik. Abermalige Resektion eines ca. 20 cm langen Stückes, nach welcher sich noch einmal, wenn auch im viel geringerem Maße, jene Farbenveränderungen zeigen bei gut erhaltener Peristaltik und Pulsation der Mesenterialarterien. Reposition der Nahtstelle. Nach 36 Stunden abermalige Darmverschlußerscheinungen. Relaparotomie; ca. $^3/_4$ m an der zuführenden Schlinge zeigen die Erscheinungen gestörter Zirkulation infolge weitgehendster Venenthrombose. Anlegung eines Anus praeternaturalis am Dünndarm oberhalb der thrombosierten Strecke. Exitus nach 12 Stunden im Collaps.

Derartige Fälle sind gewiß in praxi schon oft beobachtet worden, aber ihre Deutung durch autochthon entstandene Venenthrombose bisher nicht erfolgt (Tietze, Fischer, v. Stubenrauch).

2) 51jährige Frau mit über mannskopfgroßer Schenkelhernie, in der sich seit einigen Tagen eine periherniöse Phlegmone abspielt. (Ausführliche Mitteilung des Falles wegen letzteren Ereignisses durch Herrn Dr. Martina.) Wegen sekundärer Gangrän des Darmes Resektion von ca. 50 cm Ileocoecum, Anlegung der axialen Vereinigungsnaht zwischen Ileum und Colon ascendens, rasch fortschreitende Venenthrombose und blaue Verfärbung im letzteren, die zu neuerlicher Resektion von über 20 cm Kolon nötigt, worauf Ileum mit Colon transversum verbunden wird. Heilung.

3) Fast mannskopfgroße, linksseitige Leistenhernie bei 38jährigem Manne. Radikaloperation nach Bassini. Mächtig verdicktes, fettreiches Netz und die Flexura sigmoidea mit fettstrotzenden Appendices epiploicae im Bruchsacke. Sehr schwierige, nur in Beckenhochlagerung durchführbare Reposition des Bruchinhaltes. Auftreten von bläulichen Verfärbungen im Netz, die leider in ihrer Natur nicht genügend gewürdigt werden. Eine cyanotisch verfärbte Appendix epiploica wird nach Ligatur an ihrer Basis abgetragen. Glatte Heilung per primam.

Vom 7. Tage angefangen durch 10 Tage schwerste Magen- und Darmblutungen. Die Darmblutungen wiederholen sich jeden

Digitized by Google

zweiten Tag; es entleert sich teils teerartiges, teils ganz frisches Blut. Wegen der daraus geschlossenen weiten Ausbreitung der erkrankten Darmpartien kein Eingriff, die Blutung steht am 18. Tage, zu einer Zeit, da der Pat. als verloren angesehen werden mußte. Anwendung von Gelatine per rectum in hohen Dosen.

Das Gebiet der Darm- und Netzvenenthrombose ist zurzeit noch viel weniger bekannt als die Lehre von den Embolien in den Darmarterien.

Die von P. beobachteten Fälle von Netz- und Mesenterialvenenthrombose gehören zu den in peripher gelegenen Pfortaderwurzelgebieten autochthon entstandenen und haben mit Krankheitszuständen im Pfortaderhauptstamm nichts zu tun.

Die Ursachen für das Zustandekommen solcher peripherer Thrombosen sind mannigfaltig und in ihrem vollen Wesen noch nicht genügend bekannt.

Nach den vorliegenden Beobachtungen und seinem eigenen Materiale möchte P. folgende als besonders wichtig bezeichnen:

a. Mechanische, durch Kompression bedingte Zirkulationsstörungen. Hierher gehört die Torsion des großen Netzes, bei der man ganz gewöhnlich jenseits der Torsionsstelle, aber auch diesseits ausgedehnte Venenthrombose beobachten kann. P. hatte bei Versuchen über die Ursachen der Stieldrehung innerhalb der Bauchhöhle gelegener Organe Gelegenheit, derartige Thrombosen in allen Stadien zu beobachten. Derselbe Vorgang ist natürlich bei der Stieldrehung anderer Organe, bei Achsendrehungen des Darmes zu erwarten.

Noch ernster wird die Zirkulationsstörung bei Inkarzeration von Netz und Darmteilen in Bruchpforten, in Peritonealtaschen und zahlreichen anderen hierzu Veranlassung gebenden Situationen.

Ausgedehnte Venenthrombose ist eine konstante Begleiterscheinung der schweren Gewebsschädigungen am eingeklemmten Darm. Allerdings kommen hierbei noch mehr als bei der Stieldrehung die als Folge der Zirkulationsstörungen eintretenden entzündlichen Gewebsveränderungen in Betracht, deren Einfluß auf das Zustandekommen von Gerinnungsvorgängen nicht unterschätzt werden darf.

b. Auch traumatische Schädlichkeiten bedingen bisweilen das Zustandekommen von Venenthrombose; besonders ist dies der Fall bei Verletzungen des Abdomens durch Kontusion; aber auch bei der Reposition von Darm und Netz enthaltenden eingeklemmten Hernien, selbst bei der Reposition des Bruchinhaltes freier Hernien, bei der Radikaloperation kann sich solches ereignen.

c. In einem großen Teile der Fälle sind die Thrombosierungsvorgänge mykotischen Ursprunges, also durch Entzündungen bedingt. Dieser entzündlichen Thrombose der Netz- und Mesenterialvenen — die Arterien kommen dabei viel weniger in Betracht — ist bisher noch keine genügende Aufmerksamkeit geschenkt worden.

Digitized by Google

Man denke dabei nur an den Wurmfortsatz! Erst in allerjüngster Zeit hat man den bei der akuten Entzündung sich abspielenden Gefäßveränderungen größeres Interesse entgegengebracht (Fowler, Meisel u. a.); man hat gefunden, daß Venenthrombose mit mehr oder minder intensiver und extensiver Ausbreitung des Entzündungsprozesses auf Gefäßwand und Inhalt eine konstante Begleiterscheinung im akuten, in gewisser Weise auch im chronischen Stadium darstellt.

Die Arten und Formen der im Darm sich abspielenden Entzündungsprozesse sind so zahlreich, daß hier nur an die mannigfaltigen katarrhalischen Erkrankungen, die Errosionen und Ulzerationsprozesse mit ihren Folgen für Darmwand und Umgebung erinnert sei.

Von besonderem Interesse scheint die Rolle der Entzündung beim Zustandekommen von Netzvenenthrombose zu sein. Es ist bekannt, welche intime Beziehungen häufig das Netz zum erkrankten Wurmfortsatz hat; es ist dabei wohl kaum verwunderlich, daß sich unter dem Einflusse der bakteriellen Invasion ähnliche entzündliche Gefäßveränderungen im Netze ausbilden mit ihren zur Thrombose führenden Wand- und Inhaltsveränderungen, wie beispielsweise in den Venen des Mesenteriolums. Die Gefäßversorgung des Wurmfortsatzes ist eine verhältnismäßig spärliche, und kann es in diesem unter Einfluß von Zirkulationsstörungen zu streckenweiser oder totaler Gangrän kommen, während in dem trefflich vaskularisierten Netz es nur zu einer, wohl meistens örtlich beschränkten Venenthrombose kommen kann.

Man kann sich dabei auch ohne große Phantasie vorstellen, daß größere Gefäßwandgebiete durch den Infektionsvorgang geschädigt werden und es nun eines nicht mehr bedeutenden, »auslösenden« Momentes bedarf, um den Gerinnungsvorgang auf größere Strecken sich ausbreiten zu lassen; in diesem Sinne ist das Operationstrauma aufzufassen.

Die histologischen Untersuchungen von P.'s Beobachtungsmaterial haben ergeben, daß es sich — wenigstens im Netz — neben der Venenthrombose immer um mittelschwere oder schwere Entzündungsvorgänge handelte. Sehr reichliche perivaskuläre Rundzellenanhäufungen und entzündliche Gefäßwandveränderungen sowie entzündliche Prozesse in den Bindegewebssepten des Netzes sind das hauptsächlichste Substrat derselben; in den Venen handelt es sich der Mehrzahl nach um rote Thromben mit sehr reichlichem Fibringehalt.

Leider ist zurzeit darüber nichts bekannt, ob bei den postoperativen, als Epiploitis bezeichneten Netzentzündungen (französische Autoren, H. Braun, Schnitzler) ausgedehnte Venenthrombosen zur Beobachtung gelangten. Bei der entschiedenen Neigung dieser Affektion zu chronischem Verlaufe sind eher von dem Geschilderten abweichende Verhältnisse zu erwarten.

Digitized by Google

Außer den zahlreichen kasuistischen Mitteilungen über Thrombose von Mesenterialvenen mit ihren mannigfaltigen ätiologischen Erklärungsversuchen haben vor allem v. Eiselsberg's Mitteilungen über Magen-, Duodenal- und Darmblutungen nach ausgedehnten Abbindungen von Netz und Mesenterialgefäßen neues Interesse in dieses Kapitel gebracht. Sie haben nicht nur zu einer Reihe von experimentellen Arbeiten angeregt, sondern sie wurden auch von klinischer Seite bestätigt und erweitert. Die von v. Eiselsberg vor allem zur Erklärung dieser Erscheinungen herangezogene Lehre vom retrograden Transport dürfte die ungezwungendste Lösung darstellen; auch experimentell ist bewiesen, daß durch Ligaturen erzeugte Zirkulationsstörungen im Netz tatsächlich Infarkte, Blutungen und Geschwürsbildung in Leber und Magen-Darmkanal hervorgerufen haben.

P. glaubt durch seine Befunde von Venenthrombosen noch während des Verlaufes einer Operation eine Lücke in dieser Frage ausgefüllt zu haben, indem man nun weiß, daß tatsächlich unter bestimmten und, wie es scheint, recht verschiedenartigen Umständen es im Netz, aber auch in den Mesenterialvenen zu Thrombenbildung kommen kann.

Entzündliche Krankheitsprozesse disponieren hierzu ganz besonders. In der Wirkungsart der infizierten und blanden Embolie scheinen Unterschiede zu bestehen. Bei ersteren sind die Intoxikationserscheinungen im Vordergrund und treten die Blutungen anscheinend viel rascher auf; die Prognose ist dementsprechend eine sehr ernste. Bei blanden Embolis treten die Blutungen anscheinend später, bisweilen erst nach 7—8 Tagen auf und können auch spontan oder unter dem Einflusse therapeutischer Maßnahmen stehen.

P. hat endlich Experimente angestellt, um den Einfluß der bei der Laparotomie sich geltend machenden mechanischen, thermischen und chemischen Schädlichkeiten auf die in Frage kommenden Gefäßgebiete festzustellen. Es ergab sich dabei, daß selbst bei relativ hohen Graden der angedeuteten Insulte sich in mittleren und größeren Gefäßen bleibende Zirkulationsstörungen nicht erzeugen lassen, und daß selbst bei längere Zeit andauernden Zirkulationsstörungen nach Beseitigung oder Aufhören des Reizes sich wieder normale Blutstromverhältnisse einstellen.

Therapeutisch läßt sich natürlich nur sagen, daß bei ausgedehnten Thrombosen von Mesenterialvenen der zugehörige Darm in reichlichem Ausmaß reseziert werden muß. Auch bei der Netzvenenthrombose hält es P. für unerläßlich, die betreffenden Netzpartien zu resezieren, um eine Reihe von Gefahren für die übrigen Organe der Bauchhöhle möglichst zu beseitigen; doch soll dies unter Vermeidung jeglicher Zerrung oder mechanischen Insultierung geschehen. Die Tatsache, daß nach einfacher Netzresektion Magenblutungen zustande kommen, ändert an obiger Forderung nichts. Es sind das jene Fälle, in denen wir das Zustandekommen jenes

Digitized by Google

fatalen Ereignisses nicht verhüten können, während wir in gewissen Fällen es wenigstens versuchen müssen.

P. glaubt endlich, daß es angezeigt ist, das zur Stunde wenig einheitliche, große kasuistische Material über Venenthrombose der Abdominalorgane zu sammeln und auf eine breitere Basis zu stellen, da hierdurch weitere Aufklärung der ganzen Frage zu erwarten ist.

(Selbstbericht.)

---

49) **E. Küster** (Marburg). Die systematische Bauchlage zur Nachbehandlung septischer Bauchfellentzündungen.

K. hat in 6 Fällen von septischer Bauchfellentzündung nach Bauchschnitten die systematische, d. h. die möglichst lange fortgesetzte und oft wiederholte Bauchlage zur Anwendung gebracht. 4 von diesen Kranken heilten, 2 starben; und zwar die eine an Lungenentzündung, während die Bauchhöhle fast normal gefunden wurde, die zweite an einer Darmperforation. Er hält das Verfahren für außerordentlich wirksam, da die Bauchhöhle bei demselben einen Trichter bildet, dessen unterster Punkt die Bauchwunde mit Drain darstellt.

Versuche an Leichen ergaben schon nach kurzer Zeit den vollständigen Abfluß gefärbter Flüssigkeit. Die Beschwerden sind erträglich, wenn man dem Kranken unter den Brustkorb eine so hohe Rolle schiebt, daß er die Arme gut bewegen kann; ein Vorfall der Eingeweide ist leicht zu verhindern. Die Besserungen aus zum Teil sehr ernsten Zuständen erfolgten mehrfach mit überraschender Schnelligkeit.

(Selbstbericht.)

---

50) **P. L. Friedrich** (Greifswald). Die künstliche subkutane Ernährung in der praktischen Chirurgie, insbesondere bei Magen-Darmoperierten und Peritonitischen.

Fälle von schweren Ernährungsstörungen, die wegen entzündlicher Prozesse des Bauchfelles die Anlegung von Ernährungsfisteln nicht zuließen oder wegen dauernden Erbrechens eine Nahrungsaufnahme per os, wegen Unfähigkeit Klysmen zu halten, solche per Clysma nicht gestatteten, haben F. seit einer Reihe von Jahren Versuche mit subkutaner Ernährung machen lassen. Über die ausgezeichnete Verwendbarkeit subkutaner Injektionen von sterilisiertem Olivenöl bis zu einer Menge von 100 g pro Tag, sowie über die Verwertbarkeit des Traubenzuckers in wäßrigen Infusionen hat F. schon auf dem Chirurgenkongreß 1902 seine Erfahrungen mitgeteilt. Sie sind weiterhin die gleichen geblieben, so daß er die tägliche Verabfolgung von 40 bis 100 g Traubenzucker in 3,5 bis 4%iger Lösung (nicht höher konzentriert aus Gründen der Blutisotonie und um jedweder Schmerzempfindlichkeit vorzubeugen!), empfiehlt. Über die große Bedeutung der Wasserzufuhr bei solchen

Digitized by Google

kritischen Fällen herrscht bereits Einheitlichkeit des Urteiles, während die Bewertung von Nährstoffen der Fett-Kohlehydrate, Eiweißverbindungen noch eine ungleichmäßige ist, so beweiskräftig auch die Ausführungen Leube's, Du Mesnil de Rochemond's für das Fett wenigstens sind. F. hat zudem mit Unterstützung von Prof. Siegfried vom physiologischen Institut Leipzig Versuche mit dem Eiweiß nahestehenden Verbindungen angestellt, die zu machen, trotz der früheren üblen Erfahrungen mit Peptonen und Albumosen, es lohnte, da es Siegfried nach langen Mühen gelungen war, eine Methode zur absolut reinen Darstellung von Peptonen zu ermitteln. Nach vielen Vorversuchen ist das zuletzt von F. bei der subkutanen Ernährung verwendete Präparat ein absolut reines albumosefreies Pepsinpepton, welchem die Eigenschaften der früher von anderen Autoren versuchten Peptone, Veränderung des Blutdruckes, der Blutalkaleszenz, Veränderung der Gestalt der Blutkörperchen, Temperatursteigerung, Beeinflussung der Gerinnbarkeit des Blutes, nicht anhaften. Das von F. verwandte Präparat gelangt bei Einhaltung einer Tagesdosis von 20 g ganz zur Verbrennung, so daß weder Pepton noch Eiweiß im Urin nachweisbar sind. Wegen dieser Tatsache vollständiger Verbrennung und wegen der erwiesenen Unschädlichkeit für den Organismus ist der Rückschluß statthaft, daß dieses Pepsinpepton Energie dem Organismus zuführt und mittelbar als Eiweißsparer wirkt, was trotz der nur kleinen verabreichbaren Menge von 20 g immerhin in verzweifelten Fällen nicht aufhaltbaren Ernährungsrückganges einen, wenn auch beschränkten, Nutzen schaffen kann. Das Präparat wird am besten in 7%iger Lösung verabfolgt oder, wenn man seine Zuführung gleich mit der des Traubenzuckers verbinden will, in einer Kombination 0,2 Kochsalz, 2,0 Traubenzucker, 4,0 Pepsinpepton aufs Hundert oder auch 2,0 Kochsalz, 30,0 Traubenzucker, 15—20 g Pepton auf Tausend Wasser. Zu der jetzt schon erfolgenden Mitteilung veranlassen F. Anpreisungen anderer subkutaner, in ihrer chemischen Zusammensetzung unbekannter Ernährungspräparate, mit denen er die von ihm verwandten chemisch reinen und chemisch wohlcharakterisierten nicht verwechselt wissen möchte, deren Herstellungsart von Siegfried und seinen Schülern publiziert und von jedem Fachmann kontrolliert werden kann. (Das Präparat ist als Pepsinpepton [Prof. Siegfried] von der chemischen Fabrik von Heyden in Radebeul bei Dresden zu beziehen; die Angabe des Präparates muß eine genaue sein, damit nicht Verwechslung mit anderen chemisch nicht charakterisierten Nährpräparaten dieser Firma stattfinde, über deren Nützlichkeit F. nicht zu berichten in der Lage ist.) Es mag erwähnt sein, daß es F. gelang, höchst kritische Fälle von Peritonitis, Darmperforationen 10—14 Tage unter ausschließlicher Verabfolgung dieser kombinierten subkutanen Ernährung über Wasser zu halten, bis dann wieder der natürliche Weg der Nahrungszufuhr beschritten werden konnte.

(Selbstbericht.)



Diskussion.

Kader (Krakau) infizierte bei Kaninchen das Bauchfell mit sehr virulenten Streptokokkenkulturen. Injizierte er 24 Stunden vor dieser Infektion 4 ccm Bouillon in die Bauchhöhle, so blieben die infizierten Tiere am Leben, während die Kontrolltiere zugrunde gingen. Er meint, daß durch diese Bouilloninjektion eine Leukocytose hervorgerufen werde, welcher die Rettung der Tiere zuzuschreiben sei. Weiterhin machte er bei an Bauchfellentzündung erkrankten Menschen subkutane Injektionen von Bouillon und sah auch hiernach auffallende Besserung. Auch den subkutanen Kochsalzinjektionen schreibt er bei Bauchfellentzündungen eine rettende Wirkung zu. Die Injektionen dürfen nach ihm jedoch niemals später als 24 Stunden nach der Infektion resp. Erkrankung gemacht werden. Er hat in Krakau durch einen Chemiker jetzt ein besonderes Serum herstellen lassen, das er subkutan bei Bauchfellentzündungen verwendet. **Herhold** (Altona).

---

51) **v. Büngner** (Hanau). Zur Epityphlitisfrage. Ein Beitrag zur Pathologie und chirurgischen Behandlung der Epityphlitis und ihrer Folgezustände.

Nach Hinweis auf einige bemerkenswerte Tatsachen aus der normalen Anatomie des Wurmfortsatzes gibt Vortr. eine Übersicht 1) über die pathologische Anatomie der Epityphlitis und ihrer Folgezustände, 2) über die zweckmäßige Einteilung der einzelnen Formen dieser Krankheit und 3) über die Behandlung derselben.

Die Übersicht über die pathologische Anatomie der Epityphlitis, welche sich, soweit die pathologischen Vorgänge in der Wand des Wurmfortsatzes in Betracht kommen, besonders auf neuere Untersuchungen Aschoff's stützt, ist im Originale nachzulesen.

Als zweckmäßigste Einteilung der Krankheitsformen empfiehlt Vortr. die folgende, welche in ihrem Grundstocke zwar nicht neu, aber unseren jeweiligen pathologisch-anatomischen Kenntnissen präziser angepaßt ist:

Die Entzündungen des Wurmfortsatzes und seiner Umgebung.

A. Akute Formen:

I. Epityphlitis (Appendicitis) simplex und Perityphlitis simplex.

1) Epityphlitis parietalis propria.

Entzündung der Wandschichten des Wurmfortsatzes, besonders des Lymphapparates derselben, mit oder ohne Schleimhautveränderungen, bei verschiedenem Inhalt des Lumens (Kot- bezw. Schleimretention event. Empyem).

2) Epityphlitis und Perityphlitis adhaesiva.

Verlötung des Wurmfortsatzes mit der Umgebung, oft unter Verlagerung desselben.

Digitized by Google

3) **Epityphlitis und Perityphlitis serofibrinosa.**

Entwicklung eines lokalisierten serösen oder serofibrinösen (nicht eitrigen) Exsudates in der Umgebung des Wurmfortsatzes.

II. **Epityphlitis und Perityphlitis (Periappendicitis) suppurativa.**

Abgekapseltes eitriges Exsudat, Entwicklung eines intraperitonealen solitären perityphlitischen (periappendikulären) Abszesses, öfters, aber nicht immer, nach vorgängiger subakuter Perforation der Wurmfortsatzwand mit oder ohne Kotstein.

III. **Epityphlitis und Paratyphlitis (Paraappendicitis) suppurativa.**

Extraperitoneale retrocoecale Phlegmone, paratyphlitischer (paraappendikulärer) Abszeß.

IV. **Epityphlitis und progrediente fibrinös-eitrige Peritonitis.**

Multiple intraperitoneale eitrige Exsudate, meist nach sekundärer Perforation eines vorher abgekapselten perityphlitischen Abszesses.

V. **Epityphlitis und diffuse septische Peritonitis.**

Perakute, mit Gangrän oder akuter Perforation einhergehende Wurmfortsatzentzündung (Epityphlitis acutissima), welche vor Ausbildung schützender Adhäsionen schnell zur Infektion der freien Bauchhöhle und Intoxikation des Körpers führt (Sepsis).

VI. **Epityphlitis und pyämische Infektion.**

Metastatische Verschleppung der Infektionserreger aus dem Wurmfortsatz oder seiner Umgebung und embolische Infarkt- bezw. Abszeßbildung (Pyämie).

B. Chronische Formen:

Epityphlitis und Perityphlitis chronica und deren Folgezustände.

Stenose, Obliteration, Hydrops, Empyem.

Was die Behandlung der chronischen Epityphlitis, sowie der akuten Epityphlitis Gruppe II—VI betrifft, so ist auch hierüber das Original einzusehen. An dieser Stelle genüge der Hinweis, daß dieselbe in sämtlichen Fällen eine chirurgische sein muß, und daß der operative Eingriff so früh als möglich vorgenommen werden soll.

Zu der so viel umstrittenen Frage, wie die Fälle der Gruppe I, der akuten Epi- und Perityphlitis simplex, zu behandeln sind, äußert sich Vortr., wie folgt:

Bisher standen sich in dieser Frage, insbesondere in derjenigen nach der Indikationsstellung zur internen oder chirurgischen Behandlung, die Vertreter zweier verschiedener Richtungen, einer gemäßigt-individualisierenden und einer extrem radikalen Richtung, ziemlich schroff gegenüber. In letzter Zeit haben sich die differenten Meinungen etwas einander genähert, die Wagschale hat sich unverkennbar mehr zugunsten der radikalen Richtung geneigt

Digitized by Google

und ein operatives Vorgehen gegenüber der akuten Epityphlitis überhaupt immer mehr Anhänger gefunden. Es ist naheliegend, daß unter diesen Umständen schon in der nächsten Folgezeit eine erhebliche Zunahme der Operationen bei akuter Epityphlitis zu erwarten ist. Aber gerade deshalb müssen wir uns zunächst noch einmal ernstlich die Frage vorlegen: Wäre ein unterschiedsloses operatives Vorgehen, eine prinzipielle Ausführung der Operation im akuten Stadium der Krankheit unter allen Umständen gerechtfertigt? Ist nicht zu befürchten, daß durch eine Verallgemeinerung der Operation bei akuter Epityphlitis event. mehr Schaden als Nutzen gestiftet werden könnte?

Eine prinzipielle Ablehnung der Exstirpation des Wurmfortsatzes im akuten Krankheitsstadium aus dem Bedenken, daß derselben im Gegensatze zum gleichartigen Eingriff im chronischen Stadium erhebliche Gefahren zukommen könnten, läßt sich heute nicht mehr aufrecht erhalten; denn die neuen und neuesten Statistiken der Chirurgen, welche bisher die akute Epityphlitis operativ angegriffen haben, beweisen das Gegenteil, ja die Resultate sind bei frühzeitigem Eingreifen geradezu glänzend (Riedel, Sprengel, Rehn, Karewski). Freilich hat es sich in den bisherigen Statistiken lediglich um Operationen in den ersten 48 Stunden, also um eigentliche Frühoperationen gehandelt. Nur sie sind also als ungefährlich erwiesen worden. Operiert man später, zwischen dem 2. und 5. Tage, so sind die Resultate keineswegs so befriedigende. Es liegt in den pathologischen Verhältnissen begründet, daß der Operation unter diesen Umständen — d. h. bis etwa zum 5. Tage — immer Gefahren anhaften werden. Bis zum 2. Tage, d. h. binnen der Frist, während welcher der Entzündungsprozeß im Wurmfortsatz in der Richtung von innen nach außen vorschreitet, aber noch innerhalb der Wandschichten desselben sich abspielt, wird das Peritoneum überhaupt nicht ernstlich gefährdet, eine schwerere Infektion desselben hat jedenfalls noch nicht stattgefunden; daher die guten Resultate bei Operation zu dieser Zeit. Greift hingegen der Entzündungsprozeß über die Wand des Wurmfortsatzes hinaus, was durchschnittlich (die perakuten Fälle ausgenommen) nicht vor dem 2. Tage geschieht, so wird das Bauchfell in Mitleidenschaft gezogen, und es kommt zu einer reaktiven Entzündung, mit dem Bestreben, den lokalen Entzündungsherd durch Bildung eines Adhäsionswalles von der freien Bauchhöhle abzukapseln. Dieser Prozeß vollzieht sich allmählich, um durchschnittlich mit dem 5. Tage seinen Abschluß zu finden. Nun liegt es klar auf der Hand, daß wir in diesem zweiten Zeitabschnitte des akuten Stadiums unter sehr viel ungünstigeren Umständen operieren, und daß die Exstirpation des Wurmfortsatzes zu dieser Frist stets mit Gefahren verbunden sein wird. Da wir denselben dann schon aus seinen Verlötungen befreien und meistens auch Adhäsionen lösen müssen, welche den Entzündungsherd von der allgemeinen Bauchhöhle abschließen, wird sich eine Infektion

Digitized by Google

der letzteren während der Operation oft gar nicht vermeiden lassen; daher die schlechteren Resultate bei Operationen in diesem Zeitabschnitte.

Im zweiten Zeitabschnitte des akuten Stadiums (2.—5. Tag) soll also interne Therapie geübt werden, weil diese dann bessere Resultate verspricht. Ob in dem ersten Zeitabschnitte des akuten Stadiums (1. und 2. Tag) der internen oder der chirurgischen Behandlung der Vorzug zu geben ist, läßt sich generell noch nicht entscheiden.

(Selbstbericht.)

---

52) **C. Lauenstein** (Hamburg). Welchen Rückschluß gestatten uns heute die klinischen Zeichen der Blinddarmentzündung auf den pathologischen Zustand des Wurmfortsatzes und der Bauchhöhle?

Der Chirurg kann nur dann in allen Stadien der Perityphlitis Nutzen stiften, wenn ihm die Fälle nicht zu spät zugehen.

Die Ursachen, daß immer den Chirurgen manche Fälle zu spät zugehen, liegen in der unsicheren Prognose der Appendicitis perforativa und darin, daß die Diagnose dieser Erkrankung nicht früh genug gestellt wird. Da der innere Arzt hier das erste Wort zu sprechen hat, so kann der Chirurg die Diagnose dadurch fördern, daß er dem inneren Arzte sein Material zugänglich macht.

L. hat seit Ende 1895 in allen Fällen ohne Zeitverlust operiert, wo er die Diagnose auf Appendicitis perforativa gestellt hat und hat die klinischen Symptome sowie den bei der Operation festgestellten Befund möglichst genau notiert. Er hält die Schwierigkeit der Diagnose der Appendicitis perforativa keineswegs für unüberwindlich.

Bei erwiesener Perforation des Wurmfortsatzes hält L. allein die Frühoperation für prinzipiell richtig, weil der perforierte Wurmfortsatz eine stete Quelle der Gefahr für den Kranken ist. Wer grundsätzlich à froid operiert und Abszesse im Ruhestadium eröffnet, dagegen die Operation im akuten Anfall ablehnt, wird immer eine Anzahl von Kranken verlieren oder für die Fälle, wo er nur bei auffälliger Verschlimmerung operieren will, mit der Operation zu spät kommen; denn wenn der Puls klein und frequent, die Herzkraft durch Toxine geschwächt ist, die Extremitäten kühl sind, kann man die Kranken nicht mehr durch Operation retten:

Wenn man die Fälle im Ruhestadium (à froid und abgekapselte Abszesse) bei Seite läßt, unterscheidet L. zwei große Gruppen:

1) Die Kranken mit Appendicitis »initialis« (simplex, chronica, catarrhalis, granulosa, haemorrhagica), die sich auf den Wurmfortsatz beschränkt und aus der sich durch akute Verschlimmerung die Appendicitis perforativa entwickelt. Hier findet man den Wurmfortsatz abgeknickt, mit Adhäsionen versehen, torquiert, am Coecum verwachsen und zu ihm in verschiedenster Weise gelagert, im Innern mit Schwellung und Infiltration der Schleimhaut, Epithelnekrose,

Digitized by Google

punktförmigen und flächenhaften Blutungen, beginnender Ulzeration versehen, Kot, Kotsteine, Schleim, Eiter, blutige Flüssigkeit enthaltend.

Die Kranken haben oft viele Jahre lang wechselnde Beschwerden gehabt, Schmerzen von der Ileocoecalgegend ausgehend, gastrische Störungen usw. Die Fossa iliaca dextra ist bei ihnen frei von Tumor und Exsudat, nur bei dünnen Bauchdecken und entleertem Darmkanale kann man gelegentlich den stets druckempfindlichen Wurmfortsatz durchfühlen. Zu dieser Kategorie gehört auch die mit Berechtigung aufgestellte Kategorie der Appendicitis larvata (Ewald), wo die Diagnose der Appendicitis initialis entweder unmöglich ist (Unsicherheit der Erscheinungen, Dicke der Bauchdecken usw.) oder wo das Leiden des Wurmfortsatzes durch andere Organerkrankungen (Darm-, Uterus-, Ovarien-, Gallenblasen-Affektionen) verdeckt ist.

Fieberhafte Erscheinungen kommen bei dieser Appendicitis initialis in der Regel nicht vor. Die Leukocytenzahl ist niemals vermehrt. Eine dringende Indikation, diese Kranken zu operieren, liegt niemals vor. Die Kranken entschließen sich in der Regel selbst zur Operation, nachdem ihr Leiden erkannt ist.

Die Appendicitis perforativa setzt mehr oder weniger plötzlich ein. Fieber, Schmerzen, Erbrechen fehlen fast nie, Zeichen des Exsudats, Ausfüllung der rechten Darmbeingrube, Härte, Druckempfindlichkeit, Dämpfung, der Lage des Wurmfortsatzes entsprechend schon in den ersten 24 Stunden deutlich nachweisbar. Der Puls schnellt oft in die Höhe, namentlich bei Perforation in die freie Bauchhöhle, um zunächst wieder zurückzugehen in seiner Frequenz. Atemtypus charakteristisch verändert, Zwerchfellatmung stets beschränkt oder aufgehoben. Trotzdem bewegen sich die Bauchdecken oberhalb des Nabels noch, bis der Meteorismus sie bis über das Niveau des Sternum in die Höhe treibt. Leukocytenzählung wertvolles Symptom, wenn auch gelegentlich versagend und nur im Zusammenhange mit den übrigen Zeichen verwertbar. Der Puls allein kann weder zur Begründung der Indikation zum Eingriffe noch zur Diagnose des örtlichen Prozesses benutzt werden. Er hat mehr eine prognostische Bedeutung und dient im wesentlichen zur Beurteilung der Herztätigkeit.

Diesen klinischen Erscheinungen der »Perforation«, die bei aufmerksamer Beobachtung unverkennbar sind und die bei Perforation in die freie Bauchhöhle am eklatantesten sind, entsprechen: Ödem in den einzelnen Schichten der Bauchwand, Infiltration, Verdickung und Trübung des Perit. parietale und der Umgebung des Wurmfortsatzes, mehr oder weniger hochgradige Schwellung und Verdickung des entzündeten, gangränösen, makroskopisch oder mikroskopisch perforierten Wurmfortsatzes mit Eiter, Serum, Jauche in seiner Umgebung, Belag von Eiter-, Fibrinbeschlägen und Membranen in der Umgebung, event., wie bei Perforation in die freie Bauchhöhle, Anfüllung des Leibes mit Eiter. Eine spezielle pathologisch-anatomische

Digitized by Google

Diagnose des Prozesses am Wurmfortsatz im Sinne Sonnenburg's ist unmöglich, aber auch für unser praktisches Handeln entbehrlich

(Selbstbericht.)

---

53) **Federmann** (Berlin). Über Adhäsionsileus im Verlaufe der Perityphlitis.

Der Vortr. gibt auf Grund von sechs Fällen, die in den Jahren 1902 und 1903 im Krankenhause Moabit (Berlin) unter ca. 500 Perityphlitisoperationen zur Beobachtung kamen, in kurzen Zügen ein Bild des klinischen Verlaufes sowohl wie der operativen Behandlung des Adhäsionsileus nach Perityphlitis. Aus der folgenden Tabelle sind die einzelnen Daten ersichtlich:

Nummer	Art der vorangegangenen Perityphlitis und Operationstag derselben	Dauer zwischen der Perityphlitisoperation und den ersten Ileussymptomen	An welchem Krankheitstage wurde der Ileus operiert?	Operationsbefund und Operationsmethode	Ausgang
1	Beckenabszeß. Im Intervall operiert	3 Tage nach der Intervalloperation	15. Tag	Spontane Dünndarmfistel	Geheilt
2	Großer Beckenabszeß. Am 9. Tage operiert	11 Tage	8. Tag	Multiple Adhäsionen. Kein Eiter. Einzeitig operiert	† (Kollaps)
3	Großer Beckenabszeß, besonders rechts gelegen. Am 10. und 12. Tage operiert	7 Tage	6. Tag	Multiple Adhäsionen. Alter Abszeß. Einzeitig operiert	† (Peritonitis)
4	Großer Beckenabszeß. Resectio proc. verm. Am 4. und 8. Tage operiert	6 Wochen	48 Std.	Adhäsionen. Einzeitig operiert	Geheilt
5	Rechtsseitiger gr. Abszeß. Am 13. Tage operiert	3 Wochen	48 Std.	Adhäsionen i. Becken. Einzeitig operiert. Tamponade.	Geheilt (Kotfistel)
6	Rechtsseitiger Abszeß. Nicht operiert	16 Tage	5. Tag	Multiple Adhäsionen. Pyosalpinx. Zwei Abszesse. Zweizeitig operiert. Erst Dünndarmfistel	Geheilt

Der Adhäsionsileus kann verschieden lange Zeit nach einer operierten oder nicht operierten Perityphlitis auftreten und stellt im ganzen eine seltene Folgeerscheinung dar. Die Verwachsungen, die den Darmverschluß hervorbringen, können entweder nur im kleinen Becken lokalisiert sein oder auch die Oberbauchgegenden betreffen. Es handelte sich stets um isolierte Abknickungen von Darmschlingen, die als Überreste entweder einer diffusen Peritonitis mit multiplen Abkapselungen oder eines größeren solitären Abszesses aufzufassen

Digitized by Google

sind. Die Diagnose des Ileus ist in der größten Mehrzahl der Fälle mit Sicherheit zu stellen. Die Symptome setzen mit plötzlichem Erbrechen ein, dem sich bald Darmkoliken, häufig mit sichtbarer Darmsteifung verbunden, hinzugesellen. Das Erbrechen bleibt in allen Fällen bis zum Ende dauernd bestehen, Stuhlgang war jedoch in drei Fällen lange Zeit vorhanden. Die Temperatur bleibt dauernd normal; der Puls steigt von Tag zu Tag zu immer höheren Graden an. Die Leukocytenzahl, die eine große Bedeutung verdient, ist in reinen Fällen normal oder subnormal. Bestehen neben dem mechanischen Verschluß noch Eiterherde in der Bauchhöhle, so ist die Leukocytenzahl gewöhnlich erhöht, unter Umständen bis zu hohen Werten. Die Therapie des Adhäsionsileus kann nur eine chirurgische sein. Von den sechs Fällen wurden fünf operiert, Fall 1 kam dadurch zur Ausheilung, daß sich spontan eine Kotfistel ausbildete. Von den fünf operierten Fällen sind zwei gestorben, drei geheilt. Die Prognose der Operation ist demnach keine schlechte. Sie ist um so günstiger, je früher der Eingriff ausgeführt wird. Als Operation der Wahl ist die einzeitige, mediane Laparotomie, Lösung aller Verwachsungen, Übernähung der Serosadefekte, Kochsalzspülung und völliger Verschluß der Bauchhöhle auszuführen. Der Medianschnitt ist deshalb allen übrigen Schnittführungen vorzuziehen, weil er den besten Zugang zu allen Gegenden der Bauchhöhle gibt und man nie vorher mit Sicherheit feststellen kann, wo und wie viele Verwachsungen bestehen. Vier Fälle wurden nach dieser Methode operiert; davon sind zwei, die sehr spät zur Operation kamen und über 20 Adhäsionen aufwiesen, gestorben, der eine im Kollaps nach der Operation, der zweite 3 Tage später an einer Peritonitis, die von einer Serosagangrän ausgegangen war. Die übrigen beiden Fälle, die beide bereits 48 Stunden nach dem Auftreten der ersten Ileussymptome operiert wurden, genasen. Vortr. hält es nach diesen Erfahrungen für richtig, in solchen Fällen, wo man entweder infolge des desolaten Allgemeinzustandes nicht imstande ist, alle Verwachsungen zu lösen, oder wo neben dem mechanischen Hindernis noch alte Eiterherde vorhanden sind, zweizeitig zu operieren. Es wird in der ersten Sitzung eine Dünndarmfistel angelegt und dann erst nach Monaten beim Verschluß dieser Fistel die radikale Beseitigung aller Verwachsungen, eventuell auch anderer Komplikationen, vorgenommen. Dieser zweite Eingriff kann zwar ein außerordentlich eingreifender sein, wird aber trotzdem von den Pat. vertragen. Nach dieser Methode wurde Fall 6 mit bestem Erfolg operiert. (Krankenvorstellung.)

Um sekundären Darmverschluß nach Perityphlitis nach Möglichkeit zu verhüten, erscheint es angebracht, größere Abszesse nicht der spontanen Resorption zu überlassen, sondern sobald als möglich mit dem Messer zu eröffnen. (Selbstbericht.)

Digitized by Google

54) **Meisel** (Freiburg i. Br.). Weitere Untersuchungen über die Zirkulation in dem akut entzündeten Wurmfortsatze.

Unter Hinweis auf seine Demonstrationen im letzten Jahre an gleicher Stelle und auf die ausführliche Mitteilung seiner bisherigen Untersuchungen der sogenannten akuten Erkrankung des Wurmfortsatzes (s. Beiträge zur klin. Chirurgie Bd. XL) demonstriert Vortr. Diapositive von einem Kotstein tragenden, perforierten Wurmfortsatz, dessen Blutgefäße nach der Stegmann-Ziegler'schen Methode mit Wismut-Öl-Emulsion injiziert und von Dr. Pertz radiographisch dargestellt worden sind.

Wenn die vom Vortr. vertretene Ansicht, daß der akuten zur Perforation führenden Entzündung des Wurmfortsatzes Thrombose einer bestimmten Wurzelvene zeitlich und ursächlich vorausgeht, so mußten auch die Folgezustände des Gefäßverschlusses durch Ausbildung von Kollateralen sich so darstellen lassen. Denn die regelmäßig gefundenen Organisationsvorgänge in den primär verstopften Wurzelvenen (von diesem primären Verschluß ist die sekundäre eitrige Thrombophlebitis und Endarteriitis streng zu trennen!) sprach dafür, daß bis zur Perforation, d. h. bis zur Zersetzung der in das Wurmfortsatzinnere im Beginne der Infarktbildung hineingeworfene Blutmasse und bis zur Entstehung einer gangräneszierenden Entzündung mehrere Tage vergangen sein mußten. Die Diapositive beweisen nun nach Ansicht des Vortr. in der Tat, daß der venöse Blutlauf an einer dem Kotstein entsprechenden Stelle des Mesenteriolum gestört war. Es findet sich statt einer die normal verzweigte Arterie begleitenden Wurzelvene hier zusammenlaufend ein System von Kollateralen: drei zum Hauptstamm direkt führende, erweiterte, dem Seitenast etwa parallel laufende Nebenvenen, ein Bogen kleinerer Venen, der das Blut zum nächsten Wurzelvenenast und ein eben solcher, der dasselbe durch eine große subseröse Vene der Hauptwurzelvene zuführt.

Eine Zeichnung erläutert den mikroskopischen Befund an dieser Stelle des Mesenteriolum. Die Endäste der Wurzelvene sind vollständig durch organisiertes Gewebe verschlossen. Eine zweite Zeichnung veranschaulicht an einem anderen ebenfalls perforierten Wurmfortsatz die Beziehungen der Obliteration der Wurzelvenen zur Entzündung der Wurmfortsatzwandungen. Das in der Gefäßscheide liegende Blutpigment und die von der Peripherie her organisierte Blutmasse im Wurmfortsatzinnern sind die Folge der zeitlich vorausgegangenen, jetzt organisierten Thrombose. Im Zentrum der Blutmasse hat eine Zersetzung stattgefunden, es hat sich ein Abszeß gebildet, der vom Zentrum her die Wand durchsetzt und die Serosa vorwölbt. Solche Bilder (Demonstration) zeigen die Beziehungen der Obliterationen zu den Perforationen. Beide sind Folgezustände des hämorrhagischen Infarktes. Aber jene setzen eine Organisation der Blutmasse, diese eine Zersetzung derselben und anschließende Ent-

Digitized by Google

zündung voraus. Beides ist möglich und abhängig von dem zufälligen Wurmfortsatzinhalte. Die ursächliche Thrombophlebitis aber entsteht infolge einer rezidivierenden und chronischen Erkrankung der Schleimhaut mit sekundärer Lymphangitis und Periphlebitis.

(Selbstbericht.)

---

55) **Sonnenburg** (Berlin). Frühoperation bei Appendicitis.

S. empfiehlt Frühoperation bei den sofort heftig und gefährlich auftretenden Fällen von Appendicitis, dagegen Abwarten, falls sich der Prozeß schnell abkapselt und damit an Gefährlichkeit einbüßt.

---

56) **Karewski** (Berlin). Über den günstigsten Zeitpunkt zur Operation bei Appendicitis.

K. hält es für eine feststehende Tatsache, daß die akute Perityphlitis nichts weiter als die Exacerbation eines lange Zeit bestehenden, überaus chronisch verlaufenden Entzündungsprozesses innerhalb des Wurmfortsatzes selbst ist. Die Hauptschwierigkeit besteht darin, den Moment zu bestimmen, in welchem die Krankheit die Grenzen des Organs überschreitet und die Serosa ergreift.

Die anatomischen Befunde in der Appendix bleiben sich relativ gleich trotz der größten Verschiedenartigkeit in bezug auf die Bösartigkeit des Verlaufes der Affektion. Nur die gangränöse Form zeigt meist von vornherein ein schweres klinisches Bild, aber auch dieser Vorgang ist nicht immer von Beginn an zu erkennen.

Ulzeration und Gangrän stellen eben nun den Endausgang der Appendicitis granulosa dar, hervorgerufen durch begünstigende Momente (Stein, Trauma, Knickung, Verlagerung, interkurrente Infektionskrankheiten), die wir teils klinisch nicht feststellen, teils nicht verhüten können.

Alle die bekannten Zeichen am Krankenbett, auf die wir die Prognose des Falles begründen, sind unzuverlässig oder erst zu einer Zeit verwendbar, wo die Krankheit bereits so weit vorgeschritten ist, daß wir ihr nur schwer Einhalt gebieten können.

Eins aber steht fest, daß wir diejenigen Fälle, in denen der Prozeß nur noch im Innern der Appendix sich abspielt, trennen müssen von denjenigen, bei welchem die Serosa beteiligt ist.

Die einfache Appendicitis ist so lange eine ungefährliche Krankheit, als der Pat. vor Schädlichkeiten bewahrt werden kann. Sie muß das Objekt einer ernsten inneren Behandlung sein, die dann aufzuhören hat, wenn sie kein greifbares Resultat erzielt. Die Kenntnis des atypischen Verlaufes der Erkrankung, der latenten Erscheinungen, der verschiedenartigsten Verdauungsstörungen in Form von Darmkoliken und Flatulenz, der Verwechslungen mit Ulcus ventriculi usw. bedeutet weiter nichts, als daß die Appendicitis keine charakteristische oder typische Erscheinungsweise besitzt. Da viele

Digitized by Google

Personen erst in später Zeit oder gar nicht von einem echten »Anfall« heimgesucht werden, so ist es Unrecht, die Frage des Eingriffes von dem Eintritt eines »Anfalles«, der ja erst die Hauptgefahr bringt, abhängig zu machen.

Da wo die interne Behandlung vergeblich angewendet worden ist, um die mit Sicherheit auf den erkrankten Wurmfortsatz zu beziehenden Symptome zu beseitigen, soll das Organ entfernt werden.

Die Operation vor dem Anfall ist der günstigste Zeitpunkt zur Operation.

Da aber diese Überzeugung weder bei Ärzten noch beim Publikum genügend durchgedrungen ist, müssen wir mit der Tatsache rechnen, daß wir meist zur Zeit der akuten Exacerbation zu operieren haben. Jede Zeitbestimmung, jede Beurteilung der Schwere oder Leichtigkeit der Symptome kann trügerisch sein. Selbst die Exsudatbildung kann fehlen oder durch seröse Durchtränkung der Appendix und ihrer Umgebung vorgetäuscht werden, oder sie kann schwer nachweisbar sein. Innerhalb weniger Stunden kann ein Fall, der prognostisch überaus günstig zu liegen schien, die bedrohlichsten Erscheinungen bekommen. Aus diesem Grunde hat auch die Einteilung in verschiedene Formen, wie sie Sonnenburg und v. Büngner vornehmen, trotz ihrer hohen wissenschaftlichen Bedeutung keinen praktischen Wert.

Im Anfalle soll man sofort eingreifen, die Frühoperation ist der nächst günstige Zeitpunkt.

Perforation, Gangrän, diffuse Exsudation verlieren ihre Schrecken, wenn sie innerhalb der ersten Stunden nach ihrer Entstehung mit dem Messer angegriffen werden. Das Abwarten der Abkapselung ist unberechtigt, die Furcht vor der erhöhten Verletzlichkeit des frisch entzündeten Peritoneums eine eingebildete.

Deshalb sollte auch die Intervalloperation möglichst bald nach dem Abklingen des Anfalles, noch bevor der Pat. das Bett verläßt, ausgeführt werden. (Selbstbericht.)

---

57) **Brodnitz** (Frankfurt a. M.). Die Behandlung der Hernien mit Alkoholinjektionen.

B. hat während $1^3/_4$ Jahren 73 Fälle von Leistenhernien dieser Behandlung unterzogen; die Injektionen wurden jeden 2. resp. 3. Tag in die Umgebung des Leistenkanales gemacht, indem der Zeigefinger unter Mitnahme der Haut in den Kanal zum Schutze des Samenstranges und zur Orientierung über die Injektionsstelle eingeführt wurde.

Bei Kindern wurde 0,5—1 g absoluter Alkohol, bei Erwachsenen 3—5 g in jeder Sitzung injiziert.

Nachdem etwa durch 4—6 Injektionen bei Kindern und 8 bis 10 Injektionen bei Erwachsenen eine gleichmäßige Schwellung und Verdickung des den Bruchkanal umgebenden Gewebes erzielt war,

Digitized by Google

welche es dem Finger unmöglich machte in den Bruchkanal einzudringen, auch beim Husten ein Hervortreten von Bruchinhalt nicht mehr zu konstatieren war, wurde fortan nur wöchentlich 1mal die Injektion während etwa 2—3 Monaten fortgesetzt, bis allmählich an Stelle der Schwellung und Verdickung eine Vernarbung des Gewebes eintritt, die sich außer dem Gefühl auch darin äußert, daß die Injektion nur noch mit größerer Kraftentwicklung ausgeführt werden kann.

B. berichtet nun über die Resultate von 45 Fällen, bei denen mehr als 6 Monate nach der erfolgten Heilung verflossen waren.

Unter 19 Fällen mit großen Brüchen, bei denen die Bruchpforte für ein bis zwei Finger passierbar war und beim Husten Intestina bis in das Skrotum traten, waren vier Rezidive = 21%. Die Bruchpforte war zwar für den Finger nicht passierbar, allein beim Husten drängten gegen den der Bruchpforte angelegten Finger deutlich Intestina an.

Von zehn Fällen, in welchen die Bruchpforte zwar weit war und der eingeführte Finger beim Husten und Pressen ein Anschlagen von Intestina verspürte, welche auch in den Leistenkanal eintraten, um jedoch wieder zurückzuschlüpfen, kein Rezidiv. — Bei 16 Kindern im Alter von 6 Wochen bis 3 Jahren kein Rezidiv.

Die Behandlung wurde bis auf vier Fälle ambulant geführt, das Bruchband mußte natürlich bis zur völligen Heilung getragen werden.

B. faßt seine Erfahrungen dahin zusammen:

Durch systematisch durchgeführte Alkoholinjektionen kann auch ambulant ein Verschluß der Bruchpforte erzielt werden; die Dauerresultate, welche durch diese Methode erzielt werden, können jedoch nicht mit denen der bewährten Radikaloperationen konkurrieren.

Die Behandlung mit Alkoholinjektionen ist anzuempfehlen

1) bei Kindern,

2) bei Leuten mit Bruchanlage, welche das Tragen eines Bruchbandes erforderlich macht,

3) bei Leuten mit Brüchen, die durch Bruchbänder nicht zurückzuhalten sind und bei welchen eine Operation aus irgendwelchen Gründen kontraindiziert ist; hier erzielt man zum wenigsten eine Verkleinerung der Bruchpforte, so daß mit einem leichten Bruchbande der Bruchinhalt zurückgehalten wird;

4) bei messerscheuen Pat., die das Unsichere und Langdauernde der Injektionsbehandlung dem sicheren, operativen Verfahren vorziehen.

Daß nur reponible Brüche bei dieser Behandlungsmethode in Betracht kommen, bedarf wohl kaum der Erwähnung.

(Selbstbericht.)

Digitized by Google

58) **Madelung** (Straßburg i. E.). Die Behandlung von übergroßen Hernien.

»Übergroße« Hernien möchte M. solche Unterleibsbrüche benennen, deren Inhalt mit keinem zur Verfügung stehenden Verfahren, auch nicht mittels Operation in die Bauchhöhle reponiert werden kann. M. bespricht die Behandlung von solchen, nach Schilderung ihrer anatomischen Verhältnisse, der Beschwerden, die sie verursachen, des Verlaufes, den sie nehmen. In betreff der in übergroßen Hernien eintretenden Inkarzeration und nachfolgenden Gangrän wird hervorgehoben, daß solche Vorkommnisse oft nicht zu erkennen sind, daß im besonderen die alarmierenden nervösen Symptome des Ileus per incarcerationem häufig fehlen.

Operationen, die man unternimmt, um solche übergroße Hernien trotz aller entgegenstehenden Hindernisse reponierbar zu machen, nach Art der sonst üblichen Hernio-Laparotomien, führen rasch zum Tode.

Da der Bauchraum häufig zu eng geworden ist und deshalb die Hernien nicht reponierbar sind, kann man daran denken, ihn zu vergrößern, indem man ihm einen Nebenraum, linke Pleurahöhle, zufügt, eine Zwerchfellhernie herstellt. Ob der Gedanke praktisch durchführbar, erscheint sehr zweifelhaft.

Für manche Fälle (z. B. die übergroßen Hernies par glissement des Kolon) ist wichtig, den gesamten Bruchinhalt, also außer dem Netz auch den Darm zu resezieren. Unbedingt nötig ist dies, wenn Gangrän nach Inkarzeration eingetreten ist.

M. hat günstigen Erfolg erzielt durch Anlegung von Darmfisteln an dem zuführenden Darmteile, die wie eine Art von Sicherheitsventil wirken, im besonderen bei solchen Fällen, wo immer und immer wiederkehrende »Kotstauung« größte Beschwerden und Lebensgefährdung brachten.

Sind die Pat. genügend widerstandsfähig, so wird statt dieser Fistelanlegungen Ausschaltung des im Bruchsacke liegenden Darmes durch Anastomosenbildung zwischen zu- und abführenden Darmteilen nützlich wirken können.

M. hofft, daß die Chirurgen sich in Zukunft mit der Frage der Behandlung der übergroßen Hernien mehr wie bisher beschäftigen, und daß betreffende Erfahrungen mitgeteilt werden.

(Selbstbericht.)

Diskussion.

Helferich (Kiel) macht auf eine Gefahr aufmerksam, welche die brüske Reposition so großer Hernien mit sich bringe — den Herztod, welcher nach der Auffassung vom Goltz'schen Klopfversuch erklärt werden müsse; er hat ihn zweimal gesehen. Bei übergroßen Brüchen ohne Fisteln und Gangrän, dagegen mit Stauung und ziemlich enger Bruchpforte hat er die Herniotomia externa zwecks

Digitized by Google

Entspannung ausgeführt. Die Fistelanlegung bezw. Anastomose sei zu empfehlen bei Hernie mit gangränverdächtigen Schlingen.

Kausch (Breslau) berichtet, daß man bisher in Breslau sehr gut auch mit solchen Hernien fertig geworden sei. Man lege die Kranken ins Bett, beseitige durch Ableitung und Diät die Verstopfung und Blähung. Bei der Operation wird Netz nach Möglichkeit und Notwendigkeit entfernt. Bisher hatte man nicht nötig, Darm zu resezieren — doch könne dies in Frage kommen. Der Hoden wird zur Sicherheit der Naht entfernt, diese mit Silberdraht gemacht; gelegentlich wurde auch das Goebel'sche Drahtnetz eingelegt.

Braun (Göttingen) erinnert an die Nützlichkeit der Einwicklung des Bruches in elastische Binden, wodurch er wesentlich verkleinert werden könne.

Helferich (Kiel) möchte nicht mißverstanden werden: die Herniotomia externa werde natürlich nicht zwecks Reposition gemacht.

Christel (Metz).

59) **Enderlen** (Marburg). Demonstration eines Beckens mit vielfachen Hernien.

E. demonstriert eine Reihe stereoskopischer Hernienbilder und Schichtpräparationen der betreffenden Regionen; er glaubt, daß derartige Darstellungen für Unterrichtszwecke geeignet sind.

(Selbstbericht.)

60) **v. Frisch** (Wien). Zur Pathologie der Schußverletzungen des Magens.

Vortr. berichtet über einen Fall von Schußverletzung des Magens, in welchem trotz nachgewiesener doppelter Perforation bei der Laparotomie nur die Einschußöffnung im Magen gefunden werden konnte. Dieser Fall, sowie mehrere ähnliche Fälle aus der Literatur veranlaßten ihn, Schießversuche auf tierische und menschliche Mägen anzustellen. Resüme: Bei Schüssen mit kleinkalibrigen Geschossen von geringer Durchschlagskraft findet sich am Ausschuß in der Regel eine weniger ausgedehnte Verletzung als am entsprechenden Einschuß. Der auffallendste Unterschied ist hier in der Tunica serosa zu bemerken, welche in der Regel nur am Einschuß einen Substanzverlust aufweist. Dies erschwert, wie Vortr. meint, das Auffinden der Ausschußöffnung und erklärt zum Teil die nicht schlechte Statistik der Fälle von ungenäht gebliebenem Ausschuß aus dem Magen.

(Selbstbericht.)

Digitized by Google

61) **Riedel** (Jena). Über das Ulcus der kleinen Kurvatur, der vorderen und der hinteren Magenwand.

Im Verlaufe von 15 Jahren wurden 58 Kranke mit floriden Magengeschwüren in der chirurgischen Klinik zu Jena behandelt. Von den 58 Geschwüren waren 28 unilokulär (Pylorus allein gleich 17 Fälle; vordere, hintere Wand des Magens, kleine Kurvatur je 5, 3 resp. 2 Fälle, große Kurvatur 1 Fall); 30 waren multilokulär (in vorderer und hinterer Wand gleichzeitig = 5 Fälle; in kleiner Kurvatur gleichzeitig auf vordere (2) oder hintere (4) oder auf beide gleichzeitig übergreifend (7), weiter auf große Kurvatur sich ausdehnend (5) = 18 Fälle. Mit Ulcus pylori kompliziert und auf vordere und hintere Wand übergreifend oder auf beide = 6 Fälle; Ulcus pylori mit Ulcus der hinteren Wand kompliziert = 1 Fall). Oft ist der primäre Ausgangspunkt des Ulcus nicht mehr zu erkennen, sehr häufig ist das Ulcus im mittleren Magenabschnitte hufeisenförmig; es umklammert von der kleinen Kurvatur her vordere und hintere Magenwand, zerstört beide mehr oder weniger, so daß unvollständiger Sanduhrmagen entsteht; letzterer wird erst dann in typischer Weise ausgebildet, wenn auch die große Kurvatur in den entzündlichen Prozeß hineingezogen ist.

Die Ulcera der kleinen Kurvatur wie der vorderen und hinteren Magenwand haben ebenso wie das Ulcus pylori meist einen ausgesprochen fressenden Charakter; sie zerstören den Magen nicht bloß in der Richtung von innen nach außen, sondern auch in der Längs- und Querrichtung. Ganz kleine, z. B. linsengroße Geschwüre können handtellergroße Abschnitte des Magens vollkommen zerstören. Oft repräsentiert das Geschwür nur einen linsen- bis erbsengroßen Tumor in der Magenwand, wenn auch letztere weithin vernichtet ist; in anderen Fällen entwickelt sich ein entzündlicher Tumor im Bereiche des Geschwüres durch fortschreitende Verdickung der Serosa; noch größere Tumoren werden dadurch gebildet, daß das Ulcus der hinteren Magenwand mit dem Pankreas, das der vorderen mit dem linken Leberlappen verwächst; in beide genannte Organe erfolgt im Laufe der Zeit der Durchbruch des Geschwüres, so daß jene den Boden der Geschwüre bilden; es folgen Perforationen in die Bursa omentalis resp. in die vordere Bauchwand, oder der Eiter läuft unter dem linken Leberlappen nach oben unter das Zwerchfell resp. in die Brusthöhle.

So lange Ulcera der Magenwände oder der kleinen Kurvatur geringfügig an Masse sind, bleiben sie in der Mittellinie vor der Wirbelsäule stehen; sobald sich größere entzündliche Tumoren mit oder ohne Beteiligung von Pankreas und linkem Leberlappen entwickelt haben, weichen dieselben nach links ab, weil sie auf der vorderen Fläche der Wirbelsäule keinen Platz haben; nur ganz ausnahmsweise wandern sie nach rechts. Stets verursachen sie Schmerz. Es ist also linksseitiger Magenschmerz geradezu typisch für

Digitized by Google

größere derbere Ulcera in den erwähnten Abschnitten, falls anderweitige Erscheinungen von seiten des Magens bestehen; auch ohne daß man einen Tumor am linken Rippenbogen fühlt, kann man wenigstens eine Wahrscheinlichkeitsdiagnose auf Ulcus der kleinen Kurvatur usw. stellen; sicher wird diese Diagnose immer erst durch den Nachweis einer Geschwulst. Letztere ist aber bei Männern wegen der Stärke des Musc. rect. abd. sinist. schwer, jedenfalls erst spät zu fühlen. Bei kleinem Ulcus ist der Schmerz meist genau in der Mittellinie, weil das kleine Geschwür dort vor der Wirbelsäule stehen bleibt. Rückenschmerz wird vorwiegend beim linksstehenden Ulcus geklagt. Symptome von Stenose treten erst relativ spät auf; das Erbrechen ist zunächst meist reflektorisch. Erst wenn das hufeisenförmige Geschwür sich mehr und mehr der großen Kurvatur nähert, kommt es zum Aufbäumen des kardialen Teiles vom Magen. Blut wird kaum in der Hälfte der Fälle durch Erbrechen entleert, häufiger ist es im Stuhlgange zu finden.

Sehr kompliziert wird das Krankheitsbild, wenn sich zu den erwähnten Geschwüren ein Ulcus pylori oder duodeni hinzugesellt; je nach der Größe der Ulcera treten bald rechts-, bald linksseitige Magenschmerzen mehr in den Vordergrund, zuweilen wird nur Schmerz quer über den Bauch geklagt.

Differentialdiagnostisch kommt beim Schmerz in der Mittellinie neben Allgemeinkrankheiten (Phthisis pulm., Nephritis usw.) besonders die Hernia lineae albae in Frage, desgl. chronische Pankreatitis, Choledochusstein im ruhenden Zustande, so daß Ikterus fehlt. Beim Schmerze links sind Milz- und Nierenleiden auszuschließen.

Die Therapie wird zunächst immer eine diätetisch-medikamentöse sein müssen; sie wird bei frühzeitig gestellter Diagnose und energischer Durchführung auch Erfolge erzielen. Bleiben letztere aus, so soll man rechtzeitig operieren, nicht abwarten, bis die Ulcera hinten ins Pankreas, vorn in den linken Leberlappen durchgebrochen sind. Selbstverständlich sind aber Operationen, wenn kein deutlicher Tumor gefühlt wird, immer unsicher; man findet event. das Ulcus gar nicht, auch wenn schwere Blutungen stattgefunden hatten; das sind aber Ausnahmefälle.

Je nach der Größe der Ulcera, der Defekte in der Magenwand, der Ausdehnung der Verwachsungen und Durchbrüche muß das operative Verfahren modifiziert werden. Gastroenterostomie, für Ulcus pylori die typische Operation, ist nur relativ selten möglich, weil der kardiale Abschnitt des Magens zu weit nach links steht.

In Frage kommen:

1) Einfache keilförmige Exzision des Ulcus hinter Magenklemme mit sofortiger Naht, nur möglich bei wenig verwachsenem mittelgroßem Geschwür.

2) Vereinigung des Pylorusteiles des Magens mit dem kardialen Teile desselben (selten indiziert).

Digitized by Google

3) Quere Resektion des mittleren Teiles des Magens. Diese Operation ist indiziert besonders bei Perforation der Ulcera in Pankreas und linkem Leberlappen; sie gelingt gut, weil nur die derben Magenwände zur Naht benützt werden.

4) Wenn bei großen Substanzverlusten im mittleren Teile des Magens Pylorus- und kardialer Teil des Magens nicht aneinander zu bringen sind, muß ersterer in sich vernäht, letzterer mit dem Jejunum durch Gastroenterostomia posterior in Verbindung gebracht werden.

5) Ein analoges Verfahren ist nötig, wenn die Geschwüre auf den Pylorus übergegriffen haben; dann ist Verschluß des Duodenum in sich nötig.

6) Ein Durchbruch nach oben unter das Zwerchfell erfordert Eröffnung des Thorax und Schnitt von oben durch das Zwerchfell.

Die bis jetzt erzielten Resultate sind noch ungünstig, weil die Majorität der Kranken in sehr geschwächtem Zustande operiert wurde; wenn in Zukunft die Diagnose auf Ulcus ventriculi frühzeitiger gestellt werden wird, als bisher, so dürften wir vorwiegend mit einfacheren Operationen (Keilexzisionen) auskommen und mit ihnen günstigere Erfolge erzielen. (Selbstbericht.)

62) **Samter** (Königsberg i. Pr.). Periodischer Magenileus bei Sanduhrmagen.

S. berichtet im Anschluß an die Mitteilungen von Berg über einen Fall von periodischem Magenileus bei Sanduhrmagen, welcher, wie das Fehlen entzündlicher Erscheinungen im Bereiche des Isthmus zeigt, allem Anscheine nach angeboren war. Daneben bestand in dem erweiterten kardialen Teil ein Ulcus mit Adhäsionen am linken Leberlappen. Die Erscheinungen vollständigen Magenverschlusses traten in 2—3wöchentlichen Pausen plötzlich auf, die Dilatation war ausschließlich auf der linken Seite nachweisbar. Der Isthmus wurde bei der Operation in sich geknickt vorgefunden, der Pylorus ohne jegliche Veränderung. — Gastroplastik, Aufhängung des langen, schlauchförmigen Magens, dadurch, daß das Omentum minus durch Matratzennähte gerafft wurde. Gewichtszunahme um 40 Pfund, Steigerung des Hämoglobingehaltes von 22% auf 65%. Verschlußerscheinungen und Magenblutungen sind bisher nicht wiedergekehrt.

(Selbstbericht.)

63) **Seefisch** (Berlin). Über stenosierende Pylorushypertrophie im Kindesalter (mit Krankenvorstellung).

S. stellt einen $7^3/_4$ Jahre alten Knaben vor, bei welchem er vor 3 Jahren wegen einer Pylorusstenose die Gastroenterostomie ausgeführt hat. Der Pat. hatte früher nie Magensymptome gezeigt und hatte erst 5—6 Wochen vor der Operation im Anschluß an eine Chloroformnarkose angefangen zu brechen. Als S. das Kind sah,

Digitized by Google

bot es das ausgesprochene Bild einer Pylorusstenose mit hochgradiger Dilatation des Magens und extremster Inanition. Operation am folgenden Tage. Es fand sich, daß der Pylorus einen etwa 3 cm langen, fingerstarken, walzenförmigen Wulst darstellte, an dem ein Lumen kaum bemerkbar war. Die Operation bestand in der Gastroenterostomia anterior antecolica mit Murphyknopf. Letzterer wurde angewandt, da Pat. kollabierte und höchste Eile geboten war. Verlauf günstig, völlige Heilung.

Es handelt sich hier um das äußerst seltene Vorkommen einer angeborenen Pylorusstenose mit konsekutiver Pylorushypertrophie und Magendilatation bei einem älteren Kinde. In der Literatur existieren erst zwei analoge Fälle (erster Fall von Rosenheim-Sonnnenburg-Hahn, zweiter Fall von Hansy).

Etwas häufiger, wenn auch selten genug, sind bisher Fälle von angeborener Pylorusstenose bei Säuglingen Gegenstand operativen Eingreifens geworden (13mal).

S. ist der Meinung, daß es sich bei allen diesen Fällen um wirkliche angeborene Stenosen handelt (nicht um bloße Spasmen, wie Pfaundler und neuerdings Freund annehmen); und zwar tragen gerade diese wenigen Fälle von Pylorusstenosen im späteren Kindesalter zur Klärung der Streitfrage bei: Diese Fälle, bei denen eine Entzündung als ätiologisches Moment natürlich ausgeschlossen werden konnte, sind kaum anders zu erklären, als so, daß seit der Geburt ein geringer Grad von Stenose bestanden haben muß, der zunächst keine Symptome machte, wohl aber eine zunehmende Hypertrophie der Pylorusmuskulatur bedingte. Erst das Hinzutreten eines neuen Momentes, nämlich einer akuten Gastritis, machte die Stenose zu einer völligen. In S.'s Falle war es die Chloroformnarkose, welche die Gastritis und damit das Einsetzen der Stenosenerscheinungen bedingte. Aus dieser Erklärung der stenosierenden Pylorushypertrophie älterer Kinder folgt, daß die bei Säuglingen beobachteten Fälle auch wirkliche angeborene Stenosen, nur höheren Grades gewesen sind, die dementsprechend sofort Erscheinungen machten, da sie einer akzidentellen Schwellung der Magenschleimhaut nicht mehr bedurften. S. leugnet nicht das Vorkommen des Spasmus, weist ihm aber eine mehr sekundäre Wichtigkeit als verschlimmerndes Moment zu und ist der Ansicht, daß Fälle von reinem Spasmus durch interne Maßnahmen heilen, die wahren Stenosen aber dem Chirurgen gehören.

S. schreibt den günstigen Ausgang der Operation bei dem schwer kollabierten Kinde zum großen Teile der Anwendung des Murphyknopfes zu, welche sowohl größte Beschleunigung der Operation als auch sofortige intensive Ernährung ermöglichte. In weniger eiligen Fällen bevorzugt auch er die Naht. $1^1/_2$ Jahr post operationem wurde der Knopf noch durch Röntgenaufnahme im Magen nachgewiesen, jetzt, nach weiteren $1^1/_2$ Jahren, zeigt die Röntgenaufnahme, daß der Knopf inzwischen (vom Pat. unbemerkt) abgegangen ist. Es

Digitized by Google

ist dies interessant, weil man sieht, daß auch ein in den Magen gefallener Murphyknopf gelegentlich noch per vias naturales eliminiert werden kann. (Selbstbericht.)

64) **Payr** (Graz). Über gleichzeitige Stenosierung von Pylorus und Darm.

P. hat im Laufe der letzten Jahre fünf Beobachtungen von gleichzeitiger Verengerung des Magens und Darmes machen können (zwei von den Fällen wurden an der Grazer chirurgischen Klinik beobachtet). Es handelt sich dabei um seltene Vorkommnisse. Wie eine Durchsicht der einschlägigen Literatur zeigte, existieren etwa 45 hierher gehörige Beobachtungen, von denen jedoch nur etwa 30 brauchbare klinische Angaben aufwiesen.

1) 40jährige Frau, hochgradig stenosierendes Pyloruskarzinom, Gastroenterostomie. Nach 12 Tagen wegen Erscheinung eines tief sitzenden Darmverschlusses Anlegung eines widernatürlichen Afters an der Flexur. Der Darmverschluß war durch eine am unteren Ende der Flexur sitzende, diese komprimierende Metastase erzeugt. Schon vor der Gastroenterostomie bestanden auf eine Stenose hindeutende Symptome, die aber nicht richtig erfaßt wurden. Tod der Pat. 7 Monate post colostomiam an Peritonealkarzinose.

2) 56jähriger Mann, Ulcus ventriculi in der Pars pylorica mit großem perigastritischem Tumor und schwerer Stenose. Gleichzeitig aber Erscheinungen einer Dünndarmstenose (Hyperperistaltik, Koliken usw.). Da in diesem Falle die Diagnose vor der Operation auf ein kombiniertes Hindernis gestellt werden kann, wird zuerst der Darm abgesucht und etwa dem Anfangsteile des Ileum entsprechend ein einer $1^1/_3$ m langen Dünndarmstrecke entsprechendes, durch zahlreiche Adhäsionen zu einem Knäuel verbackenes Konvolut von Schlingen gefunden, durch das eine schwere Stenosierung des Darmes herbeigeführt wurde. Resektion, zirkuläre axiale Darmnaht. Es besteht keine Verbindung zwischen diesem Konvolut und dem Ulcustumor, die Pylorusstenose wird durch hintere Gastroenterostomie beseitigt. Glatte Heilung. Gewichtszunahme um 20 kg.

3) 36jährige Pat., seit mehreren Jahren Ulcus ventriculi, seit einigen Monaten Stenosenerscheinungen am Pylorus, in letzter Zeit nach perigastritischer Attacke nicht zu verkennende Erscheinungen von Dickdarmstenose, deren Sitz sogar durch physikalische Untersuchungsmethoden in das Colon transversum verlegt werden kann. Man findet bei der Operation spitzwinklige Knickung desselben. Es ist eine Colocolostomie geplant, dieselbe wird aber unterlassen, da es sich doch möglich erweist, den Scheitel vom Ulcustumor zu lösen. Ein hierbei entstandener Defekt am Kolon wird geschlossen, die Pylorusstenose durch hintere Gastroenterostomie beseitigt. Glatte Heilung.

Digitized by Google

4) 33jähriger Mann mit anfangs unbestimmten Magen-Darmbeschwerden, später die Symptome von Pylorospasmus. In letzter Zeit die Erscheinungen einer Dickdarmstenose im Bereich des Colon ascendens. Laparotomie ergibt spitzwinklige Knickung des Kolon zwischen Coecum und Colon ascendens sowie Pylorospasmus, vielleicht bedingt durch fadenförmige Adhäsionen. In letzter Zeit im Vordergrunde die Erscheinungen einer Dickdarmstenose im Bereiche des Colon ascendens. Darmstenose durch Ileocolostomie beseitigt. Glatte Heilung. Eine weitere Behandlung des Pylorospasmus erweist sich nicht als nötig.

5) 32jährige Frau, Erscheinungen eines Darmverschlusses, luetische oder gonorrhoische hohe Rektalstriktur diagnostiziert. Anus praeternaturalis an der Flexur. Nach 8 Tagen Exitus. Sektion ergibt Vorhandensein zweier völlig isolierter scirrhöser Karzinome im Rektum und am Pylorus (mikroskopische Diagnose).

Besonders interessant ist der zweite Fall, in dem alle anderen Ursachen für diese Adhäsionsbildung am Dünndarme (Hernie, Perityphlitis, Pankreasnekrose, idiopathische Darmerkrankung und Lues) ausgeschlossen waren und nur ein vom Ulcus ausgehender schwerer Entzündungsprozeß als Ursache betrachtet werden kann.

Die Ursachen für gleichzeitiges Vorkommen von Stenosen am Pylorus und Darme sind mannigfache:

a. Erkrankungen des Magens,
b. Erkrankungen des Darmes,
c. gemeinsame Ursachen für beide Organe,
d. Ursachen, die außerhalb des Magen-Darmkanales liegen,
e. Kombinationen der vorgenannten Ursachen.

Die häufigste Ursache ist das Ulcus ventriculi. Unter 30 Fällen konnte man sie 11mal beobachten. Luetische Stenosen fanden sich 5mal, karzinomatöse 6mal, 1mal Tuberkulose. Perigastritis und anderweitige Adhäsionen des Magens, Verätzungsstrikturen und Gallensteinverschluß sind sehr seltene Ursachen. Beim Karzinom ist sowohl direktes Einwachsen in einen nahegelegenen Darmabschnitt, als auch Metastasierung an entfernter Stelle beobachtet. Bei der sogenannten karzinomatösen Fistula bimucosa fehlt gewöhnlich die Stenose. Sarkome machen fast nie Verengerung.

Viel seltener sind im Darme gelegene Ursachen. Am häufigsten Karzinom; kolitische Prozesse, Ulcus pepticum jejuni und Folgeerscheinungen der Perityphlitis sind zu erwähnen.

Bei der Lues kommt es, wie es scheint, nicht allzuselten zu multiplen fibrösen Strikturen an verschiedenen Stellen des Magen-Darmkanales, so am Pylorus, am unteren Ileum und Coecum und an der Flexur. Tuberkulose des Pylorus mit Stenose ist mehrfach beobachtet. Gleichzeitige Darmtuberkulose ist auffallenderweise sehr selten.

Die Ursachen für die von außen den Pylorus und Darm komprimierenden Adhäsionen sind zahllos. Am Darme sind Coecum und

Digitized by Google

Flexur Lieblingssitze. Besonders wichtig sind Erkrankungen des Gallensystems, des weiblichen Genitale und Hernien, Kompression von Magen und Darmteilen durch Tumoren.

Kombinationen der oben genannten Ursachen sind nach dem Gesagten leicht verständlich.

Die Symptomatologie des Zustandes ist nicht ohne Interesse. Gewöhnlich steht eine der beiden Stenosen im Vordergrunde. Wenn die Pylorusstenose hochgradig ist, verdeckt sie zum Teil die Darmverengerung und stellt eine Art von Schutzmaßregel für den Darm dar. Die Pylorusstenose ist leichter der Diagnose zugänglich, als die Darmstenose. Es gibt Unterschiede zwischen Stenosierungsprozessen des Pylorus durch Narben oder Tumoren und durch Knickung.

Bei gleichzeitiger Stenose ist das Abdomen häufig stark aufgetrieben, Dünn- oder Dickdarmmeteorismus, Hyperperistaltik des Darmes. Subjektive Empfindungen sind nicht zu unterschätzen. Bei Stuhlgang nicht selten Schmerzen. Eigentümliches Verhalten des Erbrechens, das zeitliche und auffallende Unterschiede in der Qualität aufweisen kann. Je höher die Darmstenose sitzt, umsomehr ähnelt sie der Pylorusenge. Die Ulcusschmerzen lassen sich manchmal deutlich von den der Darmverengerung angehörigen Koliken unterscheiden.

Differentialdiagnostisch kommen Sanduhrmagen, Cholelithiasis und Appendicitis in Betracht. Die Diagnose läßt sich in einem Teile der Fälle unter Zuhilfenahme aller physikalischen und chemischen Untersuchungsmethoden des Magens und Darmes stellen.

Therapeutisch ist natürlich die Notwendigkeit vorhanden, wenn möglich durch einen Eingriff sowohl die Pylorus- als Darmstenose zu beseitigen. Man kann bei der Ausführung der Gastroenterostomie, wenn vorher die Diagnose nicht gestellt wurde, noch rechtzeitig den Sachverhalt erkennen, indem die oberste Jejunumschlinge entweder gebläht und hypertrophisch oder doch wenigstens letzteres ist. Sie ist manchmal wegen starker Blähung sehr leicht zu finden.

Zur Beseitigung der Magenstenose kommen Resektion, Gastroenterostomie, Gastroduodenostomie, Pyloroplastik und Adhäsionslösung in Betracht. Am Darm Enteroanastomose, Resektion, Darmausschaltung und Beseitigung von Verwachsungen, sowie die Anlegung eines widernatürlichen Afters. (Selbstbericht.)

---

65) **Borchardt** (Berlin). Über Magenvolvulus.

44jähriger Mann erkrankte unmittelbar im Anschluß an ein Trauma mit ileusartigen Symptomen, nur fehlte an dem klassischen Symptomenkomplex das kotige Erbrechen. 48 Stunden nach Beginn der Erscheinungen fand sich zirkumskripter Meteorismus des Epigastriums und linken Hypochondriums mit Eversion des linken Rippenbogens, Druckschmerzhaftigkeit der aufgetriebenen Partie und

Digitized by Google

abnorm tiefem Perkussionsschall; geringer Flüssigkeitserguß ins Abdomen; daneben systolische Erschütterung über dem Thorax. Verbreiterung der Herzdämpfung nach rechts und nach links, systolisches Schwirren. Fehlen beider Radialpulse, schwache, doch deutliche Pulsation an beiden Femorales.

Diagnose: Aortenaneurysma, akute Magenektasie infolge von Thrombose der Magengefäße. Sondenuntersuchung des Magens fördert nichts zutage.

Laparotomie: $^1/_2$ Liter in der Bauchhöhle. Magen ektatisch in schräger Vertikalstellung, lebhafte Blutung aus der Magenwand. Beim Suchen nach der Quelle der Blutung entsteht ein kleiner Milzriß. Wegen starker Blutung Exstirpation des Organs. Magen inzidiert, Gas entleert. Schluß der Mageninzision durch doppelreihige Naht. Tamponade der mit Blut gefüllten Bursa omentalis und der blutenden Magenwand. Schluß der Bauchhöhle.

Meteorismus stellt sich wieder ein, Pat. geht zugrunde.

Sektion ergibt Aortenaneurysma, aber keine Thrombose der Magengefäße, sondern Volvulus des Magens.

B. bespricht die anatomischen Verhältnisse, unterscheidet einen Volvulus infracolicus, bei dem sich das Kolon an der Drehung beteiligt, und einen Volvulus supracolicus, bei dem sich das Kolon an der Drehung nicht beteiligt. Auf der vorliegenden Magenwand liegt eine dünne Membran, beim Volvulus supracolicus das Lig. gastrocolicum, bei Volvulus infracolicus das große Netz.

Des weiteren werden die ziemlich eindeutigen klinischen Erscheinungen der reinen totalen Achsendrehung besprochen, unter denen in ausgesprochenen Fällen der akute Magenmeteorismus, der fruchtlose Singultus und der negative Ausfall der Sondenuntersuchung bei ileusartigen Erscheinungen für die Volvulusdiagnose verwertet werden können.

Die Therapie ist einfach. Der Magen muß in seine normale Lage zurückgebracht werden, event. nach vorheriger Verkleinerung seines Volumens durch Inzision. (Selbstbericht.)

Diskussion.

Berg (Stockholm) unterscheidet a) den durch übermäßige Magenausdehnung hervorgerufenen akuten Volvulus des ganzen Magens, b) den durch Verwachsungen oder Sanduhrmagen bedingten Volvulus des Pylorus, c) einen durch Hineinschlüpfen von Kolon durch ein Loch des kleinen Netzes und Nachziehen des Magens bedingten Volvulus des Magens. **Herhold** (Altona).

---

66) C. **Francke** (Altenburg). Über zweizeitige Magenresektion.

Vortr. zeigt einen 37jährigen Pat., bei dem er wegen hochgradiger maligner Pylorusstenose die Magenresektion **zweizeitig** aus-

Digitized by Google

geführt hat, in der ersten Sitzung die Gastroenterostomia ant. antecolica mit fortlaufender Naht, in der zweiten Sitzung 4 Wochen später die eigentliche Pylorusresektion nach der zweiten Billroth-schen Methode.

Vortr. sucht die gegen die Methode erhobenen Einwände zu widerlegen:

Bei richtiger Rücksprache werden sich die Pat. schwerlich dem zweiten Eingriff entziehen. Verlegt man die zweite Operation 3—4—5 Wochen nach dem ersten Akte, so haben sich die Pat. hinreichend erholt, und andererseits fällt das Wachstum namentlich scirrhöser Krebse kaum ins Gewicht.

Die Technik der zweiten Laparotomie kann event. durch Adhäsionen etwas erschwert sein. Diese lassen sich aber, wenn man in der angegebenen Zeit operiert, leicht stumpf lösen und überhaupt durch möglichst kleinen Bauchschnitt für die Gastroenterostomie bedeutend einschränken. Die Gastroenterostomie muß recht weit nach dem Fundus zu angelegt werden.

Der große Vorteil der Methode besteht darin, daß man statt gänzlich verhungerter und kachektischer Leute Pat. mit relativ gutem Allgemeinzustande zur Resektion bekommt, wodurch die direkte Operationsgefahr sehr erheblich vermindert wird.

Die zweizeitige Magenresektion ist strikte indiziert in Fällen, bei denen das Karzinom selbst noch operabel erscheint, der elende Allgemeinzustand aber eine Kontraindikation gegen die Resektion bildet. Meist wird es sich um langsam wachsende Pyloruskarzinome mit starken Stenosenerscheinungen handeln. (Selbstbericht.)

---

67) **Lanz** (Amsterdam). Beitrag zur Splanchnotripsie.

Die Doyen'sche Angiotripsie leistet nach den experimentellen Versuchen und operativen Erfahrungen des Vortr. am Menschen ihre trefflichsten Dienste in der Darmchirurgie als Splanchnotripsie.

Mikroskopische Präparate, aus welchen das Verhalten des Darmes gegenüber der Splanchnotribe ersichtlich ist, werden demonstriert: Mucosa und Muscularis reißen unter dem Drucke des Instrumentes und krüllen sich nach beiden Seiten ins Darmlumen zurück, so daß die Quetschfurche aus einem zigarettenpapierdünnen, soliden Strange, einer aus den eng aneinander geschweißten Blättern der Serosa gebildeten Verbindungsbrücke besteht.

Ein ideales Verfahren stellt die Splanchnotripsie für die Amputation des Wurmfortsatzes vor, indem sie auf die einfachste und sicherste Weise die Ausschaltung der Schleimhaut aus dem Amputationsstümpfchen garantiert (Demonstration). Nicht in letzter Linie schreibt der Vortr. das schöne Resultat, daß er unter 15 Frühoperationen und 405 kalten Operationen bei Appendicitis, also unter einer Gesamtzahl von 420 Appendektomien weder einen Todesfall noch

Digitized by Google

eine Kotfistel zu beklagen hat, dieser einwandfreien Stumpfversorgung zu.

Experimentelle Versuche, die Darmausschaltung durch bloße Splanchnotripsie in der Kontinuität der auszuschaltenden Darmschlinge zu vereinfachen, ergaben die auffällige Tatsache, daß die Quetschfurche — trotz einer Breite von $1\frac{1}{2}$ cm — wieder durchgängig werden kann, auch wenn sie mittels einer Ligatur gesichert wird. Zu demselben Ergebnis führten Versuche totaler Ausschaltung einer ganzen Schlinge durch doppelte Splanchnotripsie.

Außerordentlich vereinfacht und abgekürzt wird aber durch Splanchnotripsie die unilaterale Darmausschaltung, was den Vortr. veranlaßt hat, die durch Splanchnotripsie so außerordentlich einfach gestaltete unilaterale Darmausschaltung auch für ferner liegende Indikationen, z. B. die Ureterenimplantation (Demonstration) und die Anlage eines Anus praeternaturalis als Sicherheitsventil in den Bereich seiner Untersuchungen zu ziehen.

(Selbstbericht.)

---

68) **Wullstein** (Halle a. S.). Gangränerzeugung in der Magen-Darmchirurgie.

W. hat, um bei Operationen am Magen-Darmtraktus die Dauer der Operation und die Zahl der Assistenten zu beschränken und die Sicherheit der Asepsis zu erhöhen, in den letzten Jahren eine große Zahl von Experimenten ausgeführt, bei denen ohne Eröffnung des Lumens auf unblutigem Wege nur durch »Gangränerzeugung« zwei Teile des Verdauungstraktus in Kommunikation gebracht und wieder andere reseziert werden sollten. Bei diesen Experimenten kamen alle jene mechanischen, chemischen und thermischen Mittel zur Verwendung, welche, wie bekannt, Gangrän verursachen.

Wie W. bei der Behandlung des Sanduhrmagens vorgeht, hat er auf dem vorjährigen Kongreß demonstriert und schon damals auf seine weiteren Experimente über die Verwendung der Gangränerzeugung bei den verschiedenen anderen Operationen am Magen-Darmtraktus verwiesen.

Bei den unblutigen Ausschaltungen bestimmter Teile des Magen-Darmtraktus sind in bezug auf die Sicherheit des Erfolges die Resektionen wesentlich verschieden von den Anastomosen, da bei jeder Resektion der größte Teil des betreffenden Darmstückes schon dadurch mit Sicherheit zum Gewebstod gebracht werden kann, daß wir die zuführenden Gefäße unterbinden und damit diesen Teil der Ernährung berauben, während bei der Anastomose dieser Faktor ganz wegfällt und die Entstehung derselben einzig und allein von der genügenden Wirkung der zur Gangräneszierung verwandten Mittel abhängt. Dem Umstande, daß man sich hierbei auf das Eintreten einer völligen Gangrän nicht immer absolut sicher verlassen kann, ist es wohl zuzuschreiben, daß sich die für die Anastomosenbildung bereits angegebenen Methoden nicht eingebürgert haben.

Digitized by Google

W. erwähnt, da die Experimente in dieser Beziehung noch nicht ganz abgeschlossen sind, zuerst nur kurz, wie er mittels eines in seiner Längsrichtung geteilten, mantelartig außen umgelegten Zylinders aus resorbierbarer Substanz durch Invagination den Pylorus oder irgendeinen anderen Teil des Darmtraktus zu resezieren versucht hat.

Da aber nach dieser Methode nur relativ kurze Darmabschnitte resektionsfähig sind, so geht W. bei umfangreichen Resektionen, z. B. bei eingeklemmten Hernien, Stenosen usw., kurzum bei allen Prozessen, bei denen der zu resezierende Teil nicht eine bedeutende Volumenzunahme erfahren hat, so vor, daß er den betreffenden Darmabschnitt durch Invagination zur Ausschaltung bringt.

Zu dem Zwecke unterbindet er die mesenterialen Gefäße, und da bei bloßer Unterbindung derselben sich das invaginierte Stück erst nach 5—10 Tagen mit Zurücklassung eines großen, lippenförmigen Wulstes abstößt, quetscht er bei gangränösen Hernien, z. B. oberhalb und unterhalb der Schnürringe, den zu resezierenden Teil vor der Invagination zur Erzielung einer scharfen lineären Demarkation mit einem reichlich 1 cm breiten Enterotrib so stark, daß die Mucosa und Muscularis nach beiden Seiten ausweicht und die Serosa als papierdünne Schicht restiert. Auf diese Weise kam es schon in 2½ Tagen zur völligen Abstoßung des Invaginatums in scharfer lineärer Demarkation an der Grenze der gequetschten Zone. Wurde zu der Unterbindung der mesenterialen Gefäße und der Quetschung noch eine Ätzung der gequetschten Zone mit konzentrierter Karbolsäure oder rauchender Salpetersäure oder eine Verschorfung mit dem Paquelin hinzugefügt, so wurde die Abstoßung des Invaginatum schon in weniger als 30 Stunden erreicht, also in einer Zeit, wo andererseits schon genügend feste Verklebungen an der Resektionsstelle eingetreten sein mußten.

Bei mangelhafter Peristaltik und drohendem Ileus paralyticus wird bei inkarzerierten Hernien der Darm außen gelagert und wenig oberhalb der bei der Resektion gelegten, zirkulären Serosa-Muscularisnaht in den zuführenden Darmteil ein Darmrohr eingelegt. Nach 2—3 Tagen, wenn bei der völligen Entlastung der zuführende Darm seine normale Zirkumferenz und seine normale Peristaltik wieder erlangt hat und wenn andererseits die Passage an der Resektionsstelle nach Abstoßung des Invaginatum völlig frei ist, wird das Darmrohr entfernt, die seitliche, schlitzartige Öffnung mit wenigen Nähten geschlossen und der Darm reponiert.

In gleicher Weise verfährt W. bei der Invagination; hier verlängert er die Invagination über den Invaginationshals hinaus um 1—2 cm, nachdem die Abstoßung des Invaginatum in dieser vorher freien Zone nach Unterbindung der mesenterialen Gefäße durch die obengenannten mechanischen, chemischen oder thermischen Mittel eingeleitet ist.

Digitized by Google

Die Amputation des Wurmfortsatzes führt W. aus durch Quetschung desselben an seiner Basis und Ätzung und Unterbindung oder auch wohl nur Unterbindung in der gequetschten Zone; der Stumpf des Prozessus liegt hierbei nur vorübergehend für ca. 2 Tage in einem toten Raume, der sich nach Abstoßung des gangränös gewordenen Teiles nach dem Darmlumen hin öffnet. Die Exstirpation des Wurmfortsatzes im Bereiche des Coecum kann in gleicher oder in noch einfacherer Weise durch Quetschung und Umstechung in der gequetschten Zone mit zwei Nähten herbeigeführt werden; bei der letzteren Art ist die Entstehung eines toten Raumes überhaupt ausgeschlossen.

Bei der Herstellung der Anastomosen, der Cholecystenterostomie, der Enteroanastomose und der Gastroenterostomie prüfte W. zuerst die von Souligoux für die Gastroenterostomie schon beschriebene Methode, indem er durch Quetschung eine Verdünnung der Magen-Darm- oder Gallenblasenwandung und durch Ätzung eine weitere Beseitigung der bis auf die Serosa verdünnten Wandungen bewirkte. W. wich hierbei nur insofern von dem Souligoux'schen Verfahren ab, daß er, um weitere Diffusion zu vermeiden, zur Ätzung sich statt der Laugen der oben genannten Säuren bediente. Da bei dieser Methode der Anastomosenbildung, besonders bei dem dickwandigen Hundemagen, nicht immer mit absoluter Sicherheit ein völliger Ausfall des betreffenden Magen- oder Darmstückes eintrat — zuweilen blieben kleine Schleimhautbrücken stehen —, das Resultat vielmehr abhing von der Güte des zur Splanchnotripsie verwandten Instrumentes, so umstach W. später die gequetschte und die geätzte Zone durch einige Kettennähte oder brachte auch wohl den zur Anastomose bestimmten Teil nur durch Quetschung und Umstechung oder bei der Enteroanastomose und Cholecystenteroanastomie sogar nur durch Umstechung mit sechs Kettennähten zum völligen und sicheren Ausfall.

In umgekehrter Weise verdünnte W. die Magen- resp. Darmwand dadurch, daß er wie Bastianelli die Serosa und Muscularis mit dem Paquelin durchschnitt, im Gegensatze zu Bastianelli aber außerdem die Mucosa noch verschorfte; W. zog hierbei immer, und zwar, um sicher ohne Blutung zu arbeiten, die Verschorfung der Mucosawundfläche der Verätzung derselben vor.

Bei der Anwendung speziell der letzterwähnten Methoden war die Anastomose beim Hunde in 3 Tagen immer hergestellt; bei einem äußerst dekrepiden 76jährigen Pat. jedoch, der 73 Stunden nach der ohne jede Assistenz ausgeführten Gastroenterostomie an doppelseitiger Unterlappenpneumonie starb, war zwar eine völlige Nekrose eingetreten, doch das nekrotische Stück in dieser Zeit noch nicht zum völligen Ausfall gekommen; es hätte dazu noch 1 bis 2 Tage gebraucht.

In einem Referate kann nur auf die einzelnen Methoden kurz hingewiesen werden; eine detaillierte Beschreibung derselben ist nur

Digitized by Google

an der Hand von Abbildungen, welche die Technik illustrieren und die Berechtigung derselben histologisch nachweisen, in einer ausführlichen Arbeit möglich. (Selbstbericht.)

69) **W. Petersen** (Heidelberg). Zur Therapie des Magen- und Rektumkarzinoms.

P. hat gemeinsam mit Colmers und Küpferle 212 Rektum- und 66 Magenkarzinome eingehend anatomisch und klinisch untersucht. Er glaubt, daß die verschiedenen anatomischen Formen dieser Karzinome schärfer geschieden werden müssen. So fand er, daß beim Rektumkarzinom (bei dem er acht Formen aufstellt) Dauerheilungen überhaupt nur bei drei Formen erzielt wurden, während bei den übrigen fünf Formen, selbst wenn sie im Anfangsstadium operiert wurden, stets Rezidive auftraten. Er empfiehlt daher, vor jeder Radikaloperation eine Probeexzision zur Feststellung des anatomischen Charakters der Geschwulst vorzunehmen. Er bespricht dann eingehend die Verbreitungswege der verschiedenen Formen in Magen und Darm und die sich daraus ergebenden operativen Schlußfolgerungen. Im Magen ist stets am stärksten befallen die kleine Kurvatur. Das Duodenum ist nicht, wie noch vielfach geglaubt wird, immun, sondern in seinem Anfangsteile gleichfalls in ca. 30% der Fälle erkrankt. P. berichtet schließlich über verschiedene Erfahrungen, die es wahrscheinlich machen, daß beim Rezidiv des Magenkarzinoms das Organrezidiv (im Magen selbst) die Hauptrolle spielt, während Drüsenrezidive außerordentlich selten sind. Es ist wahrscheinlich, daß beim Magenkarzinom Krebszellen innerhalb der Drüsen zugrunde gehen können. Beim Rektumkarzinom dagegen ist das Organrezidiv selten: die Rezidive erfolgen meist im Zellgewebe und in den regionären Drüsen.

(Selbstbericht.)

70) **H. Dreesmann** (Köln). Zur Frage der Gastroenterostomia[1].

Der Streit betreffend Gastroenterostomia post. oder ant. scheint sich allmählich zugunsten der Gastroenterostomia post. zu entscheiden; aber trotzdem bleiben doch noch eine größere Anzahl von Fällen übrig, bei denen aus äußeren Gründen zur Gastroenterostomia ant. gegriffen werden muß. Dies würden wir um so leichter tun, wenn wir eine Methode kennten, die auf der einen Seite uns Sicher-

[1] Nachträglich ersehe ich, daß Kocher in der 4. Auflage seiner chirurgischen Operationslehre eine neue Methode der Gastroenterostomia abweichend von der in den früheren Ausgaben empfohlenen Methode mitteilt, die Gastroenterostomia antecol. inf. Vor Anlegung der hinteren Serosanaht macht Kocher gleichfalls eine quere Faltenbildung durch Einstülpung und Naht und fixiert diese Nahtstelle hinter der großen Kurvatur. Die von mir empfohlene Modifikation dürfte wohl noch einfacher sein.

Digitized by Google

heit gegen die gefürchtete Regurgitation bietet, und auf der anderen Seite die Operation nicht erschwert oder verlängert. Ob die von mir Ihnen heute vorgeschlagene Modifikation diese Forderungen erfüllt, möchte ich nicht ohne weiteres behaupten. Das Material, welches ich zur Prüfung hatte, ist zur Entscheidung dieser Frage zu gering, und deshalb gestatte ich mir die Bitte, gegebenenfalls die kleine Modifikation zu versuchen, damit über den Wert oder Unwert der Methode bald ein Urteil abgegeben werden kann. Nach mehrfachen Versuchen an Hunden und dann bei vier Fällen von Gastroenterostomie wegen Pyloruskarzinom hat sich mir folgendes Verfahren als das beste erwiesen:

Ich mache die Gastroenterostomie nach den Vorschriften von Wölfler, indem die zuführende Schlinge etwas nach links zu liegen kommt und als Schnittrichtung die Ihnen bekannte gewählt wird. Nach Anlegung der hinteren Serosanähte durchtrenne ich die Muscularis und Serosa bis auf die Schleimhaut, mache dann die hintere Naht von Serosa und Muscularis. Dann erfolgt die Durchtrennung von Mucosa des Magens und Darmes und Naht der Mucosa. Dann vordere Mucosanaht und vordere Naht von Muscularis mit Serosa. Jetzt erst kommt die eigentliche Modifikation. Anstatt nun die vordere Serosanaht wie gewöhnlich anzulegen, stülpe ich zuerst die dem Magen zugekehrte Darmwand etwa $1^1/_2$ cm nach dem Darmlumen zu ein und lege dann erst die Verbindungsnaht zwischen Serosa des Magens und Darmes an. So erhalte ich eine quergerichtete große Klappe im zuführenden Darmende, die wohl geeignet erscheint, einerseits das Hineinfließen von Galle usw. in den Magen und andererseits das Hineinfließen des Mageninhaltes in den zuführenden Darmschenkel zu verhindern. Außerdem ist aber auch die Methode sehr einfach; sie entbehrt jeglicher Komplikation, die auch nur den mindesten Zeitaufwand bedingen würde. Bemerken muß ich noch, daß von Sykow im Archiv für klin. Chirurgie gleichfalls, wie ich später sah, eine ähnliche Faltenbildung empfohlen wurde. Indessen macht Sykow zuerst eine quere Inzision des Darmes, die dann in anderer Art so vernäht wird, daß eine Klappe gebildet wird. Diese Naht muß dann noch durch Netz geschützt werden. Es unterliegt keinem Zweifel, daß diese Methode weit komplizierter ist und deshalb wenig Nachahmer finden dürfte. (Selbstbericht.)

---

71) Lampe (Bromberg). Die Funktionsstörungen der Wölfler-Lücke'schen Gastroenteroanastomose innerhalb des ersten und zweiten Tages.

L. unterscheidet bei der Wölfler'schen Gastroenterostomie zwei Arten von Funktionsstörungen: einmal kommt es schon wenige Stunden nach Anlegung der Anastomose zu einer starken Anfüllung des Magens mit gallehaltiger Flüssigkeit, ein Zustand, der sich bis in den zweiten Tag hinein erstreckt, um dann der normalen Funk-

tion Platz zu machen. Diese Funktionsstörung, die große Gefahren in sich birgt, Gefahren, die durch Ausheberungen des Magens nur vermindert, nicht behoben werden, tritt regelmäßig bei der Wölfler'schen Gastroenterostomie ein, wovon man sich durch prinzipielle Einführung des Magenschlauches schon am Operationstage überzeugen kann.

Die zweite Art von Funktionsstörung, die unter dem Namen des Circulus vitiosus bekannt ist, tritt nur in einem Teile der Fälle ein; sie kann sich der ersten direkt anschließen, es liegt ihr aber ein ganz anderer Entstehungsmechanismus zugrunde. Für die Entstehung der ersten, regelmäßig auftretenden Funktionsstörung gibt L. nun folgende Erklärung: Die durch Naht angelegte Anastomose verquillt schon wenige Stunden nach der Operation durch ein Ödem, welches sich in der Magen- resp. Darmwand im Bereiche der Anastomose ausbildet und eine Folge der zahlreichen Zirkulationsstörungen ist, die durch die dreifache Naht gesetzt werden. Diese Verquellung der Anastomose bedeutet keinen absoluten Verschluß derselben; sie wird der kräftigen Peristaltik des zuführenden Darmschenkels nicht Widerstand leisten können, und es wird somit bei jeder peristaltischen Welle ein Teil des gallehaltigen Darminhaltes sich in den Magen ergießen; der Magentätigkeit gegenüber wird aber die Verquellung der Anastomose einen Verschluß darbieten; die Peristaltik des zumeist ja erschlafften Magens wird nicht vermögen, den Inhalt desselben durch die Anastomose hindurch zu pressen. So wird allmählich der Magen prall mit gallehaltiger Flüssigkeit angefüllt. Am 2. Tage geht nun das Ödem zurück, die Anastomose klafft mehr und mehr und, vorausgesetzt, daß inzwischen keine Faktoren für die Bildung des Circulus vitiosus zustande gekommen sind, tritt nunmehr die normale Funktion der Anastomose ein.

Bei dieser Auffassung kommt also alles darauf an, daß die Anastomose von Anfang an klafft; dies sucht L. dadurch zu bewirken, daß er nach Herstellung des hinteren Umfanges der Anastomose ein ca. 10 cm langes Drainrohr (0,8 cm lichte Weite) aus entkalktem Knochen zu $^1/_3$ seiner Länge in den Magen, zu $^2/_3$ seiner Länge in den abführenden Darmschenkel einführt und das Rohr mit zwei Catgutnähten an dem hinteren Rande fixiert. Dieses Verfahren hat in vier Fällen die Funktionsstörung prompt ausgeschaltet; es kam nicht zur Anfüllung des Magens, auch nicht zum Erbrechen; die Nahrungsaufnahme war unmittelbar von der Operation ab garantiert. In einem fünften Falle (Karzinom der kleinen Kurvatur, auf den Pylorus übergreifend, Verwachsung des Karzinoms mit der Unterfläche der Leber und dadurch Hebung der vorderen Magenwand) kam es zum Circulus vitiosus infolge Adhäsion der Anastomose mit der vorderen Bauchwand, der durch Anlegung einer Braun'schen Enteroanastomose aufgehoben wurde. Liegen also Verhältnisse vor, bei denen eine Verlegung des abführenden Schenkels von vornherein zu befürchten ist, so ist der Wölfler'schen Gastroenteroanastomose

Digitized by Google

sogleich die Braun'sche Enteroanastomose hinzuzufügen; aber auch dann dürfte die Einlegung des »Anastomosenrohres« am Platze sein, da die Enteroanastomose nicht immer die Anfüllung des Magens mit gallehaltiger Flüssigkeit verhindert hat. In den unkomplizierten Fällen dürfte die Anwendung des Anastomosenrohres die Braunsche Enteroanastomose entbehrlich machen, da bei ihr die Anastomose von Anfang an funktioniert und damit die beste Garantie gegen die Ausbildung des Circulus vitiosus gegeben ist. (Selbstbericht.)

---

72) **v. Beck** (Karlsruhe). Die chronische Kolitis und ihre Behandlung auf Grund chirurgischer Erfahrungen.

Vortr. weist an der Hand von 500 Fällen chronischer Kolitis darauf hin, daß nicht Nervosität oder Hysterie die Ursachen der Kolitis sind, sondern andere Momente organischer Natur die Kolitis erzeugen, und die Nervosität meist die Folge des Dickdarmleidens darstellt.

Die meisten Kolitiserkrankungen wurden bedingt durch chronische Entzündungszustände in der Umgebung des Kolon (Perityphlitis, Pericholecystitis, Perigastritis, Peri- und Parametritis usw.) 394 von 500, dann durch lokale Erkrankungen der Kolonschleimhaut (Tuberkulose, Aktinomykose, Karzinom) 41 von 500; nur in 65 Kolitisfällen waren die Ursachen diffuse Gastroenteritis, Typhus, Intoxikation mit Blei und Quecksilber, Alkoholismus, Nikotismus, geschlechtliche Ausschweifungen.

Auf dem ätiologischen Moment ist die Therapie aufzubauen.

Bei Kolitis infolge entzündlicher Prozesse in der Umgebung des Kolon sind diese primären Herde zuerst zu bessern oder zu beseitigen, wenn möglich durch operatives Eingreifen.

Sind Karzinom, Tuberkulose, Aktinomykose des Kolon die Erzeuger der Kolitis, so sind diese lokalen Kolonerkrankungen radikal oder palliativ operativ anzugreifen (Resektion, Enteroanastomose, Kolostomie). Kolitiden anderen Ursprunges sind entsprechend dem Grundleiden symptomatisch, diätetisch zu behandeln.

Hartnäckige Kolitisfälle, welche auf diese Behandlungsmethoden keine Besserungen aufweisen, müssen durch die operative Ausschaltung des ganzen Kolon mittels Enteroanastomosis ileo flexur. sigmoid. zur Heilung geführt werden.

Vortr. berichtet über sechs Fälle der Enteroanastomosis ileo flexur. sigmoid., durch die er fünfmal schwere Kolitis zur Ausheilung brachte; einmal trat Tod ein. (Selbstbericht.)

Diskussion.

Braun (Göttingen) möchte seinerseits das Kolon nicht für ganz so überflüssig halten wie der Herr Vortr. **Christel** (Metz).

---

73) **Kreuter** (Erlangen). Über die Ätiologie der kongenitalen Darmatresien.

Bezugnehmend auf Abbildungen, welche gewissermaßen Stichproben von embryonalen Darmatresien verschiedener Wirbeltierspezies bis zum Menschen, diesen mit inbegriffen, darstellen, wird eine neue Hypothese der kongenitalen Darmatresien im allgemeinen verfochten.

Die bisher geltenden Theorien, welche fötale Entzündungsprozesse oder grobmechanische Läsionen als ätiologisches Moment heranziehen, sind insuffizient und lediglich Notbehelfe mit bedingter Gültigkeit für den einzelnen Fall. Auf Grund eigener embryologischer Untersuchungen über Darmentwicklung faßt Vortr. die kongenitalen Darmatresien als Hemmungsmißbildungen auf. Sie stellen ein Persistentbleiben einer frühembryonalen Entwicklungsstufe dar. Fast der ganze Wirbeltierdarm verliert nämlich in embryonaler Zeit sein bereits wohl entwickeltes Lumen durch eine Wucherung der endodermalen Elemente, wobei die epitheliale Ordnung derselben verloren geht. Dadurch entsteht ein solider Zellstrang (embryonale Atresie), der längere Zeit bestehen bleibt. Das definitive Lumen wird durch Auseinanderweichen der den Verschluß herbeiführenden Zellmassen gebildet; dieser Vorgang ist ein durchaus vitaler, ein Zugrundegehen von Zellen ist dabei nicht zu beobachten. Die Aufeinanderfolge der Erscheinungen: primäres, vergängliches Lumen; Obliteration desselben; sekundäres, definitives Lumen ist etwas durchaus Gesetzmäßiges, vom Vortr. am Vorder- und Enddarm von Fischen, Vögeln und Säugetieren im embryonalen Leben stets beobachtet, von Tandler (Wien) für den Ösophagus und das Duodenum des Menschen nachgewiesen.

Demnach sind die embryonalen Darmatresien ein normales Vorkommnis in der Ontogenese des Wirbeltierdarmes. Aus ihnen entstehen die kongenitalen dadurch, daß sich die embryonale Atresie nicht löst, daß das verklebte Darmepithel im fötalen Leben zugrunde geht und durch Bindegewebe ersetzt wird. Die Folge ist eine Hypoplasie des Darmes im Bereiche des Epithelverlustes.

Damit ist eine einheitliche Grundlage für alle Darmatresien geschaffen. Warum die Entwicklung des bleibenden Darmlumens den Umweg über ein solides Stadium nimmt, ist eine Frage, die sicher eine tiefere phylogenetische Bedeutung hat.

(Selbstbericht.)

---

74) **Rehn** (Frankfurt a. M.). Ein Fall von invaginiertem Meckel'schen Divertikel.

Bei einem jungen sonst gesunden Manne (30 Jahre) waren vor 7 Monaten allmählich zunehmende Schmerzen rechts von der Nabelgegend aufgetreten, die in der letzten Zeit kolikartigen Charakter annahmen. Da ohne Fieber und wesentliche Pulsveränderung, ohne

nachweisbare Veränderung am Leib und ohne Verdauungsstörung, wurden die Beschwerden für neurasthenisch gehalten und dementsprechend behandelt, jedoch erfolglos. Bei der Aufnahme des Kranken sprachen die Erscheinungen für Stenose des Darmes, als deren Ursache eine Resistenz in der Tiefe zwischen Nabel und rechter Leiste fühlbar war, auf deren Natur indes nicht mit Sicherheit geschlossen werden konnte. Laparotomie. Normales Peritoneum, keine Flüssigkeit. Am Dünndarm fand sich etwa am Übergange des Jejunum in das Ileum eine Invagination des Darmes neben einem invaginierten Divertikel mit partieller entzündlicher Schwellung des zugehörigen Mesenteriums. Resektion und Zirkulärnaht. Heilung per prim., in 3 Wochen Entlassung des Pat. aus der Behandlung. Das demonstrierte Präparat ist ein selten schönes $11^1/_2$ cm langes, an seinem Ende keulenförmig verdicktes Divertikel, das handschuhfingerförmig in das Darmlumen umgestülpt ist. Sein schmales Mesenteriolum läuft vom Darmmesenterium ausgehend bis zum Ende des Divertikels. Dicht über der trichterförmigen Invaginationsstelle des Divertikels befindet sich die Invagination des Darmes, so daß das Intussusceptum des letzteren etwa bis zur Hälfte des Divertikels neben dieses zu liegen kommt und auf diese Weise die Stenoseerscheinungen in stärkerem Maße hervorgerufen hatte.

(Selbstbericht.)

---

75) **Borchard** (Posen). Ileus infolge frischer syphilitischer Neubildung der Flexura lienalis.

Die luetischen Erkrankungen des Darmes können entweder auftreten als Gummata oder als Affektion der Peyer'schen Plaques oder als das Syphilom im Sinne Fournier's. Wenn auch diese drei Affektionen sich nicht gegenseitig ausschließen, so ist es doch gut, sie zu trennen. Das chirurgische Interesse an der Erkrankung lag darin, daß sie bei der Vernarbung zu Stenosen und Ileus führen konnte. Es können jedoch in seltenen Fällen die luetischen Neubildungen in einem relativ frühen Stadium ihrer Entwicklung Passagestörungen machen, wenn sie entweder durch die natürliche Lage des Darmteiles oder durch das luetische Wachstum benachbarter Organe oder durch Affektion des anliegenden Peritoneums zu Abknickungen usw. geführt haben. Es ist gerade in diesen Fällen überaus wichtig, bei der Laparotomie das Leiden als luetisches zu erkennen, da in einem solch frühen Stadium noch eine völlige Resorption durch Jodkali eintreten kann. Vortr. beobachtete bei einer 36jährigen Pat., die mit Ileuserscheinungen eingeliefert wurde, neben einer luetischen Affektion der Milz eine, wie das Aussehen der peritonealen Auflagerung an der betreffendeu Stelle bewies, syphilitische Affektion im Sinne Fournier's an der Flexura lienalis. Es wurde der Bauch in der Mittellinie wieder geschlossen, ein Anus praeternaturalis rechts angelegt und nach einigen Tagen mit antiluetischer

Digitized by Google

Kur begonnen. Völliger Rückgang der Darm- und Milzaffektion. Völlige Heilung nach Beseitigung des Anus praeternaturalis ca. 6 Wochen später.

Wichtig ist, daß gerade das Syphilom Fournier's verhältnismäßig lange Zeit eine so günstige Prognose gibt, da die Schleimhaut meist intakt bleibt und der Prozeß sich mehr in der Längsrichtung des Darmes ausbreitet. (Selbstbericht.)

---

76) Steinthal. Die Methoden der Dickdarmresektion beim Karzinom.

Veranlassung zu einer Dickdarmresektion geben uns fast ausschließlich die krebsigen Neubildungen, und die klinischen Verhältnisse, unter welchen dieselben in die Erscheinung treten, haben, seitdem wir methodische Dickdarmresektionen machen, es mit sich gebracht, daß wir uns denselben doch anders gegenüberstellen wie den Dünndarmresektionen. Während bei diesen das normale Verfahren darin besteht, den erkrankten Darmteil wegzunehmen und nach irgendeiner Methode, von denen ich persönlich die seitliche Enteroanastomose als die sicherste Methode bevorzuge, die Kontinuität des Darmes unmittelbar wieder herzustellen, haben wir beim Dickdarme die Erfahrung machen müssen, daß die einzeitige Resektion erhebliche Gefahren in sich schließt. Handelt es sich doch meistens um Kranke mit schweren Stenosenerscheinungen, bei denen große Kotmassen vor dem Hindernis angestaut liegen, um nach Freiwerden des Weges mit ziemlicher Gewalt über die frische Nahtstelle wegzudrängen. Aber auch ohne solche schwere Stuhlanhäufungen ist die Dickdarmnaht gefährdet durch die ungünstigeren Ernährungsverhältnisse dieses Darmabschnittes und die erschwertere Arbeit, die ihm infolge seines festeren Inhaltes zugemutet ist. Infolge dieser drei Momente können wir uns vor unangenehmen Komplikationen nach der Dickdarmresektion mit einiger Sicherheit nur schützen, indem wir die frische Darmnaht diesen Verhältnissen entziehen. Seit Ende der 70er Jahre war dies auch das Bestreben der verschiedensten Chirurgen, und es haben sich aus deren Versuchen allmählich drei bestimmt umgrenzte Methoden herauskristallisiert: Die zweizeitige Resektion nach Hochenegg, die zweizeitige Resektion nach v. Mikulicz und die dreizeitige Resektion nach Schloffer.

Verfährt man nach Hochenegg, so wird die Neubildung vor die Bauchdecken gezogen, daselbst eingenäht und nun unmittelbar oberhalb des Karzinoms, außerhalb der Bauchdecken, der Darm eröffnet; nach gehöriger Entlastung desselben folgt in einer zweiten Sitzung die Resektion der Kotfistel samt Neubildung mit querer Darmnaht und vollkommenem Verschluß der Bauchwunde. Nach v. Mikulicz wird die Neubildung gleichfalls vor die Bauchdecken gezogen, die beiden Schenkel des zu resezierenden Darmabschnittes

Digitized by Google

werden 3—5 cm von der Erkrankungsgrenze entfernt ihres Mesokolons beraubt, worauf die den Tumor tragende Schlinge sorgfältig herausgenäht wird. Es erfolgt unmittelbar die Abtragung des Tumors, wodurch ein widernatürlicher After entsteht, der später wieder geschlossen werden muß. Schloffer legt in einem ersten Akt an einer von dem Darmkarzinom entfernten Stelle einen Kunstafter an, in einer zweiten Sitzung erfolgt die Resektion der Neubildung und die Naht am kotfreien Darm, endlich wird der Kunstafter durch eine dritte Operation wieder geschlossen.

Für solche Fälle, welche mit schweren Stenosenerscheinungen in unsere Behandlung kommen, und in denen wegen des starken Meteorismus der genaue Sitz des Hindernisses am Dickdarme sich nicht feststellen läßt, ist die Anlegung eines Anus praeternaturalis über dem rechten Leistenbande zweifellos das sicherste Vorgehen, einmal, weil wir mit diesem verhältnismäßig kleinen Eingriffe, der sich anstandlos unter örtlicher Empfindungslosigkeit vollziehen läßt, dem erschöpften Kranken am wenigsten zumuten und ferner, weil wir bei der Wahl dieser Stelle sicher diesseits des Hindernisses bleiben. Nach Entlastung des Leibes kann dann die Radikaloperation ausgeführt werden, sei es von einem Bauchschnitt in der Mittellinie, sei es von einem linksseitigen Querschnitt aus, und es wäre unlogisch, dabei den Vorteil des schon vorhandenen rechtsseitigen Kunstafters aufzugeben. So ist die dreizeitige Dickdarmresektion nach Schloffer für derartige Fälle das gegebene Vorgehen, nur darf nicht verschwiegen werden, daß die Befreiung des Darmstückes zwischen rechtsseitiger Kotfistel und Hindernis im Dickdarm von seinem Inhalt, je länger diese Strecke ist, desto schwieriger sich bewerkstellen läßt. Ich habe infolge dieses Mißstandes eine Pat. verloren, bei der ich zunächst am Blinddarm eine Kotfistel anlegen mußte, um bei dem späteren Bauchschnitt in der Mittellinie ein so stark verwachsenes Karzinom der Flexura sigmoidea aufzudecken, daß eine Radikaloperation nicht mehr möglich war. Unter ziemlich schwierigen Verhältnissen wurde zur Ausschaltung des Hindernisses eine Enteroanastomose angelegt, aber die Naht hat nicht gehalten, weil es nicht möglich gewesen war, den zuführenden Darmteil von der Coecumfistel aus genügend zu entleeren, und die Kranke ist diesem Umstande erlegen. Die Wegstrecke zwischen Fistel und Hindernis war zu groß. Es ist deshalb der Rat von Schloffer beherzigenswert, wo angängig, das Colon transversum für die Entlastung zu benützen, also möglichst nahe an das Hindernis heranzurücken. Wenn man aber über dessen Sitz im Ungewissen ist, muß man eben doch wieder auf das Coecum zurückgreifen. Ich habe deshalb nach jener Erfahrung bei einer späteren Gelegenheit, wo es mir nicht gelang, von der Coecumfistel aus den zuführenden Darmabschnitt gehörig zu entleeren, es vorgezogen, die Neubildung vor die Bauchdecken herauszulagern und unter Anlegung eines neuen Anus praeternaturalis zu entfernen. Das gibt trotzdem nicht mehr

Digitized by Google

als eine dreizeitige Operation, weil man nach Herauslagerung des erkrankten Darmabschnittes die Coecumfistel gleich schließen oder später Coecumfistel und Anus praeternaturalis in derselben Sitzung beseitigen kann.

Wie sollen wir uns aber denjenigen Fällen gegenüber verhalten, in denen schwere Stenosenerscheinungen nicht vorliegen und wir aus anderen klinischen Erscheinungen den Sitz der Neubildung sicher bestimmen? Hier wird es immer unser Wunsch sein, zum mindesten mit einer zweizeitigen Operation auszukommen, und da gilt wohl die Resektion nach v. Mikulicz heutzutage als das beliebteste Verfahren. Sie eignet sich vortrefflich für alle jene Fälle, in denen der herauszulagernde Darm ein langes Mesenterium hat; ist aber dasselbe kurz und straff, so hat man ziemliche Schwierigkeiten, und ganz besonders kann die Herauslagerung unmöglich werden, wenn das Karzinom im kleinen Becken am unteren Ende der Flexura sigmoidea sitzt. Zwischen diesen beiden Polen in der Möglichkeit, den erkrankten Darmabschnitt herauszulagern, gibt es natürlich die verschiedensten Abstufungen, die teils von der individuellen Darmanlage, teils von dem Umfange der Neubildung abhängen. Daß man aber kein zu großes Gewicht auf die Herauslagerung legen soll, haben mir in jüngster Zeit zwei Fälle qewiesen.

In dem einen Falle handelt es sich um eine Pat., bei der ich am 19. Dezember 1901 ein Karzinom der Flexura sigmoidea resezierte. An dem Präparate betrug der zuführende Schenkel 10 cm, der abführende 4 cm, es war also genügend Darm und scheinbar auch genügend Mesenterium entfernt worden. Zunächst schien ein guter Erfolg erreicht. Die Kranke wurde am 27. Februar 1902 mit einem linksseitigen Anus praeternaturalis entlassen, der ihr so wenig Beschwerden machte, daß sie zu einem weiteren Eingriff zunächst sich nicht entschließen konnte. Erst nach 2 Jahren kehrte sie wieder, um sich doch von demselben befreien zu lassen. Da fand sich nun an der Übergangsstelle der Schleimhaut des zuführenden Darmschenkels in die äußere Haut ein etwa über erbsengroßes Rezidivknötchen. Ich gedachte dasselbe bei der Beseitigung des Anus praeternaturalis, die ich nach der Braun'schen Methode vornehmen wollte, mit zu entfernen, als ich aber den Anus umschnitten, provisorisch zugenäht und ihn nun zur Enteroplastik vor die Bauchdecken entwickelt hatte, fand ich im Mesenterium zwischen den beiden Schenkeln ein walnußgroßes Rezidiv nebst mehreren verhärteten Drüsen. So war ich gezwungen, zu einer zweiten Darmresektion überzugehen, und da sie sehr ausgedehnt vorgenommen werden mußte, war an eine Wiederherstellung der Darmkontinuität nicht zu denken. Es wurde deshalb der zuführende Darm wieder als Anus in die Bauchdecken eingenäht und der abführende Darm in der Tiefe der Bauchhöhle blind geschlossen, und es muß der Zukunft vorbehalten bleiben, ob dieser Zustand ein dauernder zu sein hat oder nicht. Bemerkenswert ist außerdem, daß etwa 6 cm vor dem früheren

Digitized by Google

Anus im zuführenden Darmschenkel auf der Schleimhaut einige kleine stecknadelkopfgroße Knötchen sich fanden, welche sich bei der mikroskopischen Untersuchung krebsig erwiesen.

Ähnlich war es in einem zweiten Falle. Ein 70jähriger Herr wurde mit einem sehr starken Meteorismus am 17. Oktober 1902 so operiert, daß ich von einem linksseitigen Schrägschnitt aus ein Karzinom der Flexura sigmoidea vor die Bauchdecken lagerte und unmittelbar oberhalb der Neubildung den Darm eröffnete. Wegen einer starken Bronchitis konnte erst am 5. November Darmfistel und Neubildung umschnitten und die Resektion vorgenommen werden. Es wurden etwa 10 cm Darm entfernt samt dem zugehörigen Mesenterium, sowie einem walnußgroßen Netzknoten, der dem resezierten Darmstück aufsaß. Der Sicherheit halber habe ich nicht zirkulär vernäht, sondern beide Darmstücke parallel zueinander wieder in die Bauchdecken eingenäht. Auch diesem Pat. ging es zunächst gut, allein nach Jahresfrist kam er wieder und zeigte, ähnlich wie die vorhergehende Pat., an der Übergangsstelle zwischen Schleimhaut des zuführenden Darmes zur äußeren Haut ein nußgroßes und verschiedene kleinere Rezidivknoten, sowie gleichfalls im Mesenterium zwischen den beiden Darmschenkeln einen größeren Rezidivknoten. Bei dem hohen Alter des Kranken erschien eine neue Radikaloperation nicht zulässig, und derselbe ist am 22. Februar d. J., also $^5/_4$ Jahre nach der ersten Operation, seinem Leiden erlegen.

Sollten andere Chirurgen mit den Vorlagerungsmethoden ähnliche Erfahrungen gemacht haben, so würde darin eine Aufforderung liegen, trotz der ausgezeichneten primären Erfolge, welche mit ihnen schon erzielt wurden, eine gewisse Vorsicht in ihrer Anwendung walten zu lassen.

Unter allen Umständen wird man die Vorlagerungsmethoden jeweils bei betagten oder geschwächten Kranken anwenden; denn es ist die einfache Herauslagerung eines gut beweglichen Tumors und die Abtragung desselben vor den Bauchdecken eine verhältnismäßig ungefährliche Operation, und sie bedeutet, wenn auch Rezidive, wie die oben geschilderten, auftreten, immerhin eine gute Palliativoperation. In einem gewissen Lebensalter sind 2—3 Jahre mehr ein wertvolles Geschenk. Eingreifender wird schon die Operation durch das Ablösen des Mesenteriums.

Wenn aber die Kranken noch in den guten Jahren stehen, noch ungeschwächt sind, und die Entwicklung der Neubildung vor die Bauchdecken schwierig ist, dann gilt es, die Resektion innerhalb der Bauchhöhle unter guter Abtamponade des Operationsfeldes auszuführen. Wer seiner Technik viel zutraut, wird, falls der Darm sich vorher gründlich entleeren läßt, einzeitig operieren, für denjenigen aber, der sicher gehen will, hat die dreizeitige Operation nach Schloffer etwas sehr Bestechendes.

Endlich müssen noch jene Fälle berücksichtigt werden, in denen die Neubildung am aboralen Fußpunkte der Flexura sigmoidea sitzen.

Digitized by Google

Ich habe vor nunmehr 3 Jahren einen derartigen Fall operiert, bei dem ich das zuführende Darmende nur in die Bauchdeckenwunde einnähen konnte, während das abführende in der Tiefe des kleinen Beckens blind verschlossen wurde. Die Pat. hat nun allerdings ihren dauernden Anus praeternaturalis, aber sie lebt, lebt rezidivfrei und lebt gern.

So besitzen wir glücklicherweise gegen das Dickdarmkarzinom nicht bloß eine, sondern mehrere Operationsmethoden, und das ist wertvoll, weil die verschiedenen Fälle verschieden behandelt werden sollen. Wer dabei gut zu individualisieren versteht, dürfte bei seinen Dickdarmoperierten manche Freude erleben; denn bei frühgestellter Diagnose bilden gerade die Dickdarmkarzinome nach den Erfahrungen der letzten Jahre keine ungünstige Aussichten auf Dauerheilung. Dies haben wir vor dem Forum unserer Gesellschaft öfters hören können. (Selbstbericht.)

Diskussion.

Kausch (Breslau) könnte sich dann nur denken, daß man nicht Darm genug vorgezogen und dementsprechend ein ungenügend langes Stück abgetragen habe. **Christel** (Metz).

---

77) **Brentano** (Berlin). Über einen Fall von Hirschsprung'scher Krankheit.

Vortr. schildert zunächst die Symptome der Krankheit im allgemeinen, von denen die wichtigsten sind: hochgradiger Meteorismus, vermehrte sicht- und fühlbare Peristaltik einzelner außerordentlich geblähter Darmschlingen, hartnäckige Obstipation, die die dauernde Anwendung von Abführmitteln und Klistieren nötig macht. Da die Krankheit auf eine kongenitale Erweiterung und Hypertrophie des Kolon zurückgeführt wird, so treten die ersten Erscheinungen derselben alsbald nach der Geburt auf, und die davon befallenen Kinder sterben meist schon in den ersten Lebensjahren unter dem Bilde chronischer Kachexie oder ulzeröser Kolitis. Der Fall, den Vortr. beobachtete, betrifft einen 14jährigen Knaben, der von der Geburt an an chronischer Obstipation litt. In seinem 11. Lebensjahre wurde wegen bedrohlicher Ileuserscheinungen der Bauchschnitt gemacht (Dr. Zeller-Berlin) und damals schon eine enorme Erweiterung der Flexur, daneben aber Zeichen einer chronischen Peritonitis (stark vaskularisierte Pseudomembranen auf den Darmschlingen) konstatiert. Nach dieser Operation, die im wesentlichen in tunlichster Lösung zahlreicher Adhäsionen bestand, trat zunächst eine Besserung ein, aber 3 Jahre später entwickelte sich allmählich wieder ein hochgradiger Meteorismus, begleitet von heftigen Leibschmerzen und vermehrter Peristaltik einzelner sehr stark geblähter Darmschlingen. Dabei war die Darmpassage insofern frei, als auf Eingießung sowohl Stuhl wie Winde abgingen. Aufnahme

Digitized by Google

in das Krankenhaus am Urban. Laparotomie in der Annahme, daß es sich um Verwachsungen als Residuen der bei der ersten Operation gefundenen Peritonitis handle. Die Flexur hat den Umfang eines kräftigen Männeroberschenkels und ist angefüllt mit zähem Kote, der sich aus dem eingestoßenen dicken Trokar nicht entleeren läßt. Nirgends ein Hindernis zu finden.

Anlegung eines Anus praeternaturalis, und zwar nach Witzel, da der Darm in der Mittellinie eingenäht werden mußte (links und rechts legte er sich weniger gut der Bauchwand an) und durch die Schrägfistel die genähte Bauchwunde am besten vor Infektion geschützt schien. Tod 4 Tage nach der Operation (an Peritonitis infolge von partieller Gangrän der Darmwand an der eingenähten Stelle.

Demonstration des durch die Sektion gewonnenen Präparates: Kolon 130 cm lang, vom Coecum abwärts an Umfang und Wandstärke zunehmend.

Die Flexur besteht aus zwei sackförmigen Erweiterungen (von je 30 cm Länge und 15 resp. 18 cm Durchmesser, aus welchen bei der Sektion noch 27 Pfund Kot entleert wurden. Am Übergange vom Colon ascendens zur Flexur und von der Flexur zum Rektum, sowie in der Mitte zwischen den erweiterten Partien finden sich Einschnürungen von nur 5 cm Breite, an denen die Darmwand mehrfach gefaltet und um die Längsachse gedreht erscheint. Rektum normal. Nirgends eine Stenose. Schleimhaut auffallend glatt, stellenweise mit oberflächlichen Geschwüren besetzt. Die Verdickung der Wand ist vorwiegend durch die Hypertrophie der Muscularis bedingt, während sich die nervösen Elemente im Mikroskop auffallend schwach entwickelt zeigten. Mesenterien ohne Besonderheiten.

Zum Schlusse weist Vortr. darauf hin, daß in den wenigen Fällen, die bisher operiert wurden, diejenigen die besten Resultate erzielten, die wie Kümmell, Rehn, Kredel und Lennander nach gewonnener Einsicht die Bauchhöhle wieder schlossen und rät deshalb von einer Operation ab. (Selbstbericht.)

---

78) **Kehr** (Halberstadt). Operationen an den Gallenwegen.

K. berichtet unter teilweiser Vorstellung der Operierten kurz über den Verlauf von fünf neuen Operationen an den Gallenwegen und der Leber und demonstriert die Einzelheiten des Operationsverlaufes an zehn schematischen Zeichnungen. Es handelte sich um folgende Fälle:

1) Erster Fall von ausgedehnter Resektion des Ductus choledochus und hepaticus wegen Scirrhus mit nachfolgender Ektomie der Gallenblase und Hepatico-Duodenostomie. (Ausführliche Mitteilung in der Münchener med. Wochenschrift 1903 Nr. 3.)

Digitized by Google

2) Erster Fall von erfolgreicher Unterbindung der Art. hepatica propria wegen Aneurysma. (Ausführliche Mitteilung in der Münchener med. Wochenschrift 1903 Nr. 43.)

3) Erster Fall von Hepato-Cholangio-Enterostomie. (Zentralblatt für Chirurgie 1904 Nr. 7.)

4) Der vierte Fall betrifft eine Gallensteinoperation, bei welcher eine Gallenblasen-Duodenalfistel angetroffen wurde. Die Gallenblase wurde nach Zerstörung dieser Fistel entfernt, nach Ausräumung des Choledochus und Hepaticus wurde eine Hepaticusdrainage ausgeführt. Der große Defekt im Duodenum wurde nicht durch die Naht geschlossen, sondern es wurde das Duodenum völlig durchtrennt, beide Darmlumina wieder in sich verschlossen und eine Gastroenterostomie hinzugefügt. Glatte Heilung.

5) Im fünften Falle wurde der Fistelgang einer Pankreaspseudocyste in die Gallenblase eingenäht und eine Cystogastrostomie hinzugefügt. Die Pankreasfistel war nach einer Pankreas-Nekrosen-Operation zurückgeblieben und wahrscheinlich bedingt durch einen Stein in der Papilla duodeni, der zugleich den Ductus pancreaticus komprimierte. Die komplette Gallen- und Pankreasfistel belästigte den Träger außerordentlich, so daß eine Radikaloperation gefordert wurde. Wegen vieler Verwachsungen konnte der angenommene Stein nicht entfernt werden und es wurde auf die oben beschriebene Weise das Pankreassekret in die Gallenblase, Galle und Pankreassekret in den Magen geleitet. Der Pat. befindet sich außerordentlich wohl, hat guten Appetit und vortreffliche Verdauung.

Auch die unter 1) und 2) angeführten Operierten erfreuen sich des besten Wohlbefindens. Die Resektion des Choledochus war vor $1^1/_2$ Jahren ausgeführt, Pat. hat ca. 40 Pfund an Körpergewicht zugenommen. Die Pat., an der eine Hepato-Cholangio-Enterostomie vorgenommen worden ist, hatte zwar ihren Ikterus verloren, ist aber 4 Wochen nach der Entlassung in ihrer Heimat gestorben. Da eine Sektion nicht ausgeführt wurde, ist über die Todesursache eine bestimmte Angabe nicht zu machen. (Selbstbericht.)

---

79) **H. Haberer** (Wien). Experimentelle Untersuchungen über das Verhalten des Cysticusstumpfes nach der Cholecystektomie.

Die gemeinschaftlich mit Dr. Clairmont an einer Reihe von 14 Tieren (Hunden, Katzen und einer Ziege) ausgeführten Untersuchungen sollten zeigen, welche Veränderungen der Ductus cysticus nach der Entfernung der Gallenblase eingeht. Die bisher gemachten einschlägigen Beobachtungen von Oddi, Nasse und de Voogt widersprechen sich: Oddi fand bei Hunden einige Zeit nach der Entfernung der Gallenblase den Ductus cysticus derart erweitert,

Digitized by Google

daß es den Anschein hatte, als ob sich ein neues Gallenreceptaculum bilden wollte. Nasse behauptete auf Grund von Versuchen, bei welchen die Gallenblase, aber auch der Ductus cysticus entfernt worden war, daß er keinerlei Anhaltspunkte für die Annahme der Neubildung eines Gallenreservoirs finden konnte. De Voogt wies bei vier jungen Hunden, bei welchen er Gallenblase und Ductus cysticus in der Weise entfernte, daß er den Ductus cysticus so nahe wie möglich am Ductus choledochus unterband und durchtrennte, einige Zeit später typische, neugebildete Gallenblasen nach. Die genannten Autoren kamen also auf Grund ganz verschiedener Versuchsanordnung teils zu übereinstimmenden, teils zu widersprechenden Resultaten. Dazu kommt, daß diese bisherigen experimentellen Untersuchungen nur wenig Beachtung in der Literatur gefunden haben.

Die Versuche, über welche hier berichtet werden soll, wurden in der Weise angestellt, daß zumeist bloß die Gallenblase entfernt, der Ductus cysticus aber vollkommen belassen wurde. Zur Kontrolle wurden auch Versuche mit Cholecystektomie und vollkommener Entfernung des Ductus cysticus, sowie Cholecystektomie und wesentlicher Reduktion des Ductus cysticus ausgeführt. Die zwei bis sieben Monate nach der Operation den frisch getöteten Tieren entnommenen Präparate wurden meistens von der Papille im Duodenum aus mit Teichmann'scher Injektionsmasse mäßiggradig gefüllt, daneben aber auch Präparate ohne vorherige Injektion untersucht. Zur Kontrolle des Injektionsverfahrens wurden die unveränderten Gallenwege eines Hundes von der Papille aus nach Teichmann injiziert, nachdem zuvor die Gallenblase dort, wo sich die Grenze zwischen ihr und dem Ductus choledochus fand, unterbunden worden war. Dabei zeigte sich, daß dem Ductus cysticus von vornherein jedenfalls keine größere Erweiterungsfähigkeit innewohnt, als den übrigen äußeren Gallenwegen.

Bei allen Versuchen von Cholecystektomie mit Belassung des Ductus cysticus fand sich bei der anatomischen Untersuchung der distale, durch die Ligatur von der Abbindung der Gallenblase her abgeschlossene Anteil des Ductus cysticus nach Form und Größe derart erweitert, daß man von einer neuen Gallenblase sprechen muß. Der darmwärts gelegene Anteil des Ductus cysticus war unverändert, so daß sich also eine Gallenblase samt Ausführungsgang vorfand, die ursprünglichen Verhältnisse mithin wieder hergestellt erschienen. Das neue Reservoir war stets mit Galle gefüllt. Ganz derselbe Befund konnte nach Cholecystektomie mit gleichzeitiger, wesentlicher Reduktion des Ductus cysticus erhoben werden. Nach vollständiger Entfernung des Ductus cysticus konnte von der Neubildung einer Gallenblase nichts nachgewiesen werden. Von der Neubildung einer Gallenblase soll nur gesprochen werden, wenn das neue Receptaculum mittels eines deutlichen Ausführungsganges (unterster Abschnitt des Ductus cysticus) in den Ductus choledochus übergeht. Wie ein

Digitized by Google

solches Verhalten nach vollständiger Entfernung des Ductus cysticus eintreten sollte, ist schon von vornherein nicht einzusehen.

Für die Entstehung der Gallenblase aus dem Cysticusstumpfe dürfte wohl am einfachsten die durch die Ligatur gesetzte Wandveränderung verantwortlich gemacht werden.

Für den Chirurgen resultiert der Schlußsatz, in jedem Falle von Cholecystektomie den Ductus cysticus vollständig mit zu entfernen.

(Selbstbericht.)

---

80) **Kraske** (Freiburg). Über die operative Entfernung der im Endteil des Choledochus liegenden Steine.

K. bespricht die Schwierigkeiten, die der Entfernung von Steinen aus dem Choledochus entgegenstehen, die ihren Sitz nicht im supraduodenalen Teile, sondern in dem hinter und unter dem Duodenum liegenden Abschnitte des Ganges haben, und die nicht beweglich sind, sondern festsitzen. Der Versuch, solche Steine durch Manipulationen von außen zu mobilisieren und sie leberwärts bis zu der im freien Teile des Choledochus angelegten oder anzulegenden Öffnung zu schieben, wird zwar immer zu machen sein, aber er darf nur schonend sein, da die mit ihm verbundenen Insulte die Duodenalwand schädigen und zur Nekrose und Fistelbildung am Duodenum führen können, wie mehrere Fälle (darunter auch ein von K. selbst beobachteter) lehren. Es ist dann schonender, das Duodenum abzulösen, nach links zu drehen (wie es Kocher bei seiner Gastroduodenostomia lateralis macht) und direkt auf den Stein einzuschneiden. Unter Umständen muß man dann freilich durch Pankreasgewebe gehen, da der Choledochus im Bereiche des Pankreaskopfes für gewöhnlich ringsum in Drüsengewebe eingebettet ist. Derartige Operationen sind mehrfach mit Erfolg gemacht worden, einmal auch von K. selbst, und es scheinen bei geeigneter Nachbehandlung (Naht, Tamponade) die Gefahren der Pankreasverletzung, über die sonst berichtet wird, gering zu sein. Eine verhängnisvolle Rolle kann das Pankreas nach einer Choledochotomie aber in anderer Beziehung spielen, wie K. in einem Falle beobachtet hat, in dem ein im Diverticulum Vateri eingeklemmter Stein nach Ablösung des Duodenums durch direkte Inzision entfernt wurde. Hier erfolgte einige Tage nach der Operation eine profuse Sekretion aus der tamponierten Wunde und es stellte sich sehr bald heraus, daß die Flüssigkeit, die sich bis zu mehreren Litern pro Tag entleerte, Pankreassekret war, das nicht auf dem normalen Wege durch die Papille in den Darm floß, sondern aus der Inzisionsöffnung in der Wand des Divertikels, an der die (Catgut-) Nähte aufgelöst wurden, in die Wundhöhle strömte und hier die Wandungen usurierte und zu Hämorrhagien führte, die bei der ohnehin sehr elenden Kranken den Exitus letalis verschuldeten. Diese üble Erfahrung bestimmt K., bei den Divertikelsteinen die von Kocher empfohlene Choledocho-duodenostomia interna

Digitized by Google

in Betracht zu ziehen, eine Operation, die aber nur, da sich sonst mancherlei gegen sie einwenden läßt, eben auf die Fälle beschränkt werden sollte, in denen mit Sicherheit sich bestimmen läßt, daß der Stein im Divertikel sitzt. (Selbstbericht.)

Diskussion.

Enderlen (Marburg) hat den oben genannten Eingriff nach Unterbindung des Choledochus bei Katzen ausgeführt. Der Defekt in der Lebersubstanz verkleinert sich sehr rasch, so daß er schon nach 14 Tagen geschlossen ist. E. verspricht sich nicht viel Erfolg bei der Ausführung der Operation am Menschen. (Selbstbericht.)

Hirschberg (Frankfurt a. M.) hat zur Ableitung der Galle die Anlage einer Leber-Gallengangsfistel empfohlen und ausgeführt. Solche Fisteln haben große Neigung, sich spontan zu schließen, da eine große Regenerationsfähigkeit der Leberwunde besteht. H. glaubt, daß auch in dem Kehr'schen Falle die Galle wieder durch den Choledochus und nicht durch die Fistel abfloß. H. ist daher mehr für eine nach außen gelegene Leber-Gallengangsfistel, die keine Gefahren hat.

Riedel (Jena) hat unter 100 Fällen von Choledochotomie nur einmal Schwierigkeiten gehabt, einen strikturierten Stein zu entfernen. Man muß sich nur das Operationsfeld ordentlich freilegen, d. h. die Leber herauskippen. Dann gelingt es fast immer, den Stein auch vom Choledochus aus herunter zu holen, und man braucht nicht das Duodenum zu eröffnen.

Petersen (Heidelberg) berichtet über zwei ähnliche Fälle, wie Kehr, die von Czerny ausgeführt sind. In schwierigen Fällen von Choledochotomie empfiehlt P., entgegen Riedel, die Operation lieber transduodenal auszuführen.

Heidenhain demonstriert ein Instrument zur Herausbeförderung von Choledochussteinen.

Payr (Graz) fühlte in einem schwer zu operierenden Falle den Stein in der Papilla Vateri, machte hierauf die Ablösung des Duodenums, lockerte den Stein und konnte ihn nun leicht extrahieren. Bei Ablösung des Duodenums stieß er auf einen starken venösen Plexus.

Rehn (Frankfurt a. M.) macht darauf aufmerksam, daß bei Steinen eine hämorrhagische Entzündung der Gallenblase vorkommt, die mit Aneurysma der Art. hepatica verwechselt werden kann, was R. in einem Falle passierte. Jaffé (Hamburg).

Bakeš (Trebitsch) hat vor ca. 14 Tagen gelegentlich einer Cholecystektomie die A. hepatica unterbinden müssen. Die ungemein straffen pericholecystitischen Adhäsionen erschwerten die

Digitized by Google

Isolierung des Ductus cysticus von der Art. cyst. felleae, wobei wahrscheinlich die Hepatica angeschnitten wurde. Die abundante Blutung mußte B. durch Ligatur des großen Gefäßes stillen, dessen Lichtung nach Durchschneidung deutlich sichtbar wurde. Ob es der Hauptstamm oder ein Ast der Hepatica war, konnte wegen bestehender Verwachsungen nicht ermittelt werden. Pat. befindet sich wohl, die Ligatur zog keine bösen Folgen nach sich. (Selbstbericht.)

Kausch (Breslau) warnt vor Anwendung des Thermokauters im Lebergewebe. Er erlebte einmal danach Thrombose eines Astes der Leberarterie, Nekrobiose des Gewebes und tödlichen Ausgang. Statt des Riedel'schen Hautschnittes, der eine Lähmung des ganzen Gebietes des rechten Musc. rectus machen wird, empfiehlt K. lieber einen V-förmigen Schnitt zu führen.

Kehr (Halberstadt) macht einen ähnlichen Schnitt wie Riedel, nur etwas weiter vom Rippenbogen entfernt. Hämorrhagische Cystitis und Aneurysma der Hepatica sind leichter zu unterscheiden, als Rehn dies anzunehmen scheint. Unter 210 Choledochotomien und Hepaticusdrainagen mußte K. 20mal die Operation durch das Duodenum machen, weil sich der Stein nicht lockern ließ. Häufig auch legte K. den retroduodenalen Weg frei, ohne das Duodenum zu eröffnen. Von den erwähnten 20 Operierten sind zwei gestorben. Sehr viel kommt auf sorgfältige Naht und vorsichtige Nachbehandlung (Rektalernährung usw.) an. Im allgemeinen hält K. in schwierigen Fällen den transduodenalen Weg doch für den besten.

Jaffé (Hamburg).

---

81) **Pels-Leusden** (Berlin). Über multiple papilläre Geschwülste der Gallenwege (mit Demonstration eines Pat.).

Bei einem älteren Manne, welcher jahrelang von schweren Kolikanfällen mit hochgradigem Ikterus geplagt worden war, fanden sich bei der Operation (einzeitige Cholecystostomie) eigentümlich graurote Geschwulstmassen, welche zunächst für ein durchgewuchertes Adenokarzinom des Magen-Darmkanales gehalten worden waren, dann aber bei einer späteren Nachuntersuchung sich als sehr ähnliche Geschwülstchen erwiesen, wie sie Ringel auf dem Chirurgenkongreß 1899 an einer von Kümmell exstirpierten Gallenblase (multiples Papillom) demonstriert hat. Die Tumoren bestanden aus einem zarten, sehr gefäßreichen Stiel, der von einem einfachen hochzylindrischen Epithel überzogen war. Von diesem Epithel erstreckten sich Ausläufer in das Innere des Stieles, und außerdem fanden sich darin noch isolierte Drüsenschläuche in großer Anzahl und Retentionscysten, welche ebenfalls mit einem einschichtigen Zylinderepithel ausgekleidet waren. Wie weit sich die Geschwülstchen noch in die abführenden Gallenwege hineinerstreckten, konnte nicht

Digitized by Google

konstatiert werden. Der Mann hat sich nach Anlegung der Gallenfistel, welche bis heute einen Teil der Galle nach außen entleert, sehr erholt, jedoch wachsen die Geschwülstchen, allerdings sehr langsam, immer wieder von neuem. Die Prognose scheint demnach, selbst wenn eine Radikaloperation nicht ausführbar ist, wie z. B. in dem vorliegenden Falle, keine so ganz schlechte zu sein. Der Ringel'sche Fall ist noch 4 Jahre nach der Operation beschwerdefrei gewesen. Die exakte Diagnose wird wohl stets erst bei der Operation gestellt werden können. Therapeutisch wird sich am meisten die Anlegung einer Gallenblasenfistel empfehlen, da wir nicht wissen, wie weit in die Gallenwege hinein die Geschwülstchen sich erstrecken und demnach einerseits eine Radikaloperation nicht möglich ist, andererseits eine Gallenblasen-Darmfistel durch nachwachsende Geschwülstchen leicht verlegt werden kann. Die Geschwülstchen ähneln sehr den multiplen papillären Tumoren der Harnwege. Ätiologisch konnten in dem vorgestellten Falle Gallensteine ausgeschlossen werden. Diese sehr seltenen Tumoren werden am besten als multiple, papilläre Epitheliome bezeichnet.

(Selbstbericht.)

---

82) **Fertig** (Göttingen). Bauchverletzung.

F. berichtet über einen Fall von Bauchverletzung. Ein 21jähriger Knecht war am 10. September 1903 von einem Pferde mit der Bauchseite sehr gewaltsam gegen die scharfe Kante des Stalleinganges gedrückt worden. Er konnte danach nur noch einige Schritte weiter wanken und fiel bewußtlos zu Boden. Im Leibe traten Schmerzen rechts auf, 2mal erbrach Pat. Nach einigen Tagen trieb sich der Leib stärker auf, und der Arzt verordnete wegen der peritonitischen Reizung Eisblase und Opium. 7 Tage nach der Verletzung trat Ikterus und Diarrhöe auf, und Pat. magerte stark ab.

Bei der Aufnahme in die Klinik am 24. September 1903 fand sich bei dem abgemagerten Mann ein erheblicher Ikterus. Atmung war erschwert, beschleunigt und schmerzhaft. Das Abdomen war gleichmäßig aufgetrieben, der größte Umfang betrug 86 cm; es fand sich ein starker Erguß darin. Die Leber erschien sehr stark nach oben gedrängt. Der Stuhlgang war vollkommen entfärbt.

Am 27. September wurde das Abdomen punktiert und 2700 ccm einer tief dunkelgrünen flüssigen Galle entleert. Nach 2 Tagen hatte sich jedoch bereits die Galle wieder angesammelt. Es wurde daraufhin angenommen, daß es sich hier um eine Verletzung der abführenden Gallenwege handle, aus welcher alle Galle in das Abdomen fließe.

Am 29. September 1903, also 19 Tage nach erfolgter Verletzung, wurde das Abdomen mit einem 20 cm langen Schnitt in der rechten Mammillarlinie vom Rippenbogen abwärts eröffnet. Das Peritoneum parietale sowie die Darmschlingen waren tief schwarzgrün verfärbt, und überall zeigten sich ausgedehnte flächenförmige Verwachsungen.

Digitized by Google

Nach teilweiser Lösung von Verwachsungen entleerte sich etwas flüssige Galle. Nach Freilegung der unteren Leberfläche zeigte sich Gallenblase, Ductus cysticus und choledochus intakt, und in der Bursa omentalis war keine Galle. Nach Lösung festerer Verklebungen am scharfen Leberrande gelangte man in eine enorm große subphrenische Höhle, welche angefüllt war mit mehreren Litern einer schwarzgrünen zähen Galle, in welcher einzelne Blutgerinnsel zu finden waren. Das stark nach oben gedrängte Zwerchfell stand an der 3. Rippe. An der Konvexität des rechten Leberlappens fand sich ein schräg verlaufender, langer, unregelmäßiger Einriß, welcher durch Fibrinauflagerungen zum Teil geglättet und ausgefüllt erschien. Nach Entfernung der Galle wurde die Leberwunde austamponiert und die Bauchwunde verkleinert.

In den ersten 7 Wochen nach der Operation befand sich Pat. in einem sehr elenden Zustande. Das anfangs hohe Fieber ging nach 3 Wochen zurück, um aber dann wieder aufzutreten. Alle Galle floß aus der Wunde ab. Der Ikterus verschwand nach 3 Wochen. Der Stuhlgang blieb entfärbt und das Körpergewicht ging auf 77 Pfund zurück. Die Wunde eiterte stark.

In der folgenden Zeit trat etwas Besserung ein. Eiterung und Fieber ließen nach, ebenso der Gallenfluß, und der Stuhlgang färbte sich ein wenig. Appetit und Gewicht nahmen zu. Am 23. Dezember 1903 stieß sich unter plötzlich wiedereinsetzendem Fieber und Schmerzen ein über hühnereigroßes nekrotisches, gallig gefärbtes Stück der Leber ab, worauf Schmerzen und Fieber verschwanden. Pat. erholte sich jetzt zusehends, die Gallenfistel wurde immer enger und schloß sich Ende Februar 1904 vollkommen. Zu dieser Zeit wog Pat. 112 Pfund, war vollkommen beschwerdefrei und wieder arbeitsfähig.

Es hatte sich also hier um eine schwere subkutane Leberverletzung gehandelt, deren Ausdehnung bei der Operation nicht mehr genau festgestellt werden konnte. Jedenfalls müssen eine Anzahl großer Gallengänge hierbei eröffnet worden sein, so daß alle Galle sich in das Abdomen entleeren konnte. Auch hier zeigte sich wieder die relative Unschädlichkeit der nomalen Galle, wie sie durch experimentelle Untersuchungen und ähnliche klinische Beobachtungen schon öfter festgestellt worden ist. (Selbstbericht.)

---

83) **Graser** (Erlangen). Traumatische Leberruptur.

G. berichtet über einen eigenartigen Fall von traumatischer Ruptur der Leber, welche erst nach $1^1/_2$ Jahren schwere Störungen im Gefolge hatte. Pat. hatte sich zunächst vorgestellt wegen Magenbeschwerden, für welche eine Erklärung in einem großen Tumor im linken Hypochondrium gefunden wurde, der nach unten scharfe Grenzen hatte, aber von der Leber nicht zu trennen war. Der rechte Leberrand hingegen war vollkommen deutlich

Digitized by Google

durchzufühlen. Die Temperaturen waren auch abends subnormal. Nach weiteren 2 Monaten hatte der Tumor an Größe beträchtlich zugenommen und hatte auch die Lunge auf der linken Seite stark nach oben gedrängt. An einer Stelle unterhalb des linken Rippenbogens fand sich Fluktuatien. Bei dem Fehlen von Fieber und Entzündungserscheinungen war die Wahrscheinlichkeitsdiagnose auf ein großes weiches Sarkom mit Verflüssigung gestellt. Die Probepunktion lieferte aber graugelblichen Eiter. Bei der sofort vorgenommenen Inzision fand sich eine kolossale Abszeßhöhle, aus welcher sich mehrere Liter Eiter entleerten. Dem Eiter waren zahlreiche Fetzen beigemengt. Unter Zuhilfenahme von Kochsalzausspülungen stellte sich ein großes Gewebsstück ein, das nach Erweiterung der Wunde herausgezogen wurde und sich als ein faustgroßer Lebersequester erwies. Es folgten dann noch zwei andere etwas kleinere Leberstücke und zahlreiche kleine Fetzen. Die Leberstücke hatten eine kegelförmige Gestalt, deren Basis von dem peritonealen Überzug gebildet wurde; die übrigen Teile waren zerfasert, die Farbe blaßgelb, wie bei einer Fettleber. Auch bei der mikroskopischen Untersuchung fand sich das Lebergewebe zwar vollkommen nekrotisch, nahm keine Kernfärbung an, zeigte aber keine abnormen Einlagerungen, namentlich nichts von Blutergüssen. Die drei großen Leberstücke wogen zusammen 300 g, daß größte 165 g. Erst jetzt erfuhr man bei eingehendem Befragen, daß der Pat. $1\frac{1}{2}$ Jahre vorher von einem Heuboden durch ein Loch etwa 5 m tief auf einen Bretterboden heruntergefallen war. Er war damals bewußtlos, doch wurde dies auf eine Gehirnerschütterung bezogen, die um so naheliegender war, als Pat. gleichzeitig eine Wunde am Schädel hatte. Erscheinungen von einer Quetschung des Abdomens oder von Störungen seitens der Baucheingeweide waren auch nach Aussage des damals behandelnden Arztes nicht vorhanden. Pat. war eine Zeitlang wieder arbeitsfähig. Erst nach etwa $\frac{3}{4}$ Jahr begannen Magenbeschwerden, die sich dann allmählich steigerten. Der Abszeß kam nach der Inzision rasch zur Ausheilung, und ist Pat. nunmehr seit Jahresfrist vollkommen gesund.

In dem Eiter fanden sich bei der bakteriologischen Untersuchung das Bakterium coli und Staphylokokken. Es kann keinem Zweifel unterliegen, daß die Trennung der Leberstücke durch den Fall aus beträchtlicher Höhe entstanden war. Fraglich kann es sein, ob die Stücke sofort losgerissen waren oder ob sie sich erst allmählich aus dem Zusammenhang gelöst hatten. Das wäre ja möglich, wenn größere Teile der Leber durch ausgedehnte Blutergüsse (sog. Leberapoplexien) aus dem Zusammenhang abgetrennt worden wären. Es sind Fälle bekannt, in denen sehr große und zahlreiche Einzelherde von Blutungen die ganze Leber durchsetzen. Gegen diese Entstehung spricht aber die Tatsache, daß in den ausgestoßenen Leberstücken gar keine Überreste von Blutungen, auch nicht in Gestalt von Blutfarbstoff zu finden waren.

Digitized by Google

G. ist also geneigt, anzunehmen, daß die Stücke sofort losgerissen wurden. Sehr schwierig ist es aber, zu verstehen, daß dabei nicht eine Verblutung zustande gekommen ist. Es sind einzelne Fälle in der Literatur, bei denen trotz stärkerer Einrisse in die Leber, eine stärkere Blutung vermißt wurde. Besonders interessant ist in dieser Hinsicht ein Fall aus der Beobachtung von Prof. Krönlein (mitgeteilt durch Schlatter[1]). Die Losreißung muß doch wohl durch die Stauchung des Körpers erklärt werden, indem die schwere Leber, nachdem der Körper einen Widerstand auf dem Boden gefunden hatte, noch nachgeschüttelt wurde, wobei ein Teil der brüchigen Lebersubstanz einriß. Man betont ja immer, daß die Lebergefäße besonders dünnwandig und zerreißlich sind; vor allem entbehren sie ja der Adventitia. Trotzdem möchte G. das Ausbleiben der Blutung so erklären, daß die elastischen Gefäße etwas länger Widerstand geleistet haben als das Lebergewebe selbst und dadurch erst gedehnt wurden, bevor sie einrissen, so daß die zurückschnellende elastische Gefäßwand sich selbst verschließen konnte. Eine Berechtigung zu dieser Annahme liegt darin, daß bei manchen Leberrupturen Gefäßstränge ungetrennt stehen geblieben waren, bei starker Zerreißung der Umgebung. Auch in der Möglichkeit der Massenligaturen des Lebergewebes liegt ein gewisser Hinweis für die Berechtigung dieser Erklärung.

Über die interessante Frage, wie die Infektion des alten Blutergusses zustande kam, können ja nur Vermutungen Platz greifen. Man könnte an eine Infektion durch den Ductus choledochus vom Darm aus denken, oder durch Vermittlung der Pfortader. Das Leberblut wird ja von manchen Autoren als unrein bezeichnet, es soll gelegentlich Gifte und auch Bakterien führen, die vielleicht dort vernichtet werden können.

G. hatte Gelegenheit in dieser Beziehung einmal eine interessante Beobachtung zu machen. Bei einer 12jährigen Pat., welche vor 3 Monaten wegen eines perityphlitischen Abszesses ohne Entfernung des Wurmfortsatzes von anderer Seite operiert war, traten bei noch bestehender Fistel erneute hohe Fiebersteigerungen auf. G. dachte an die Möglichkeit einer Thrombophlebitis in der Vena mesent. sup. und machte wegen des Verdachtes auf Leberabszeß mehrfache Probepunktionen in den subphrenischen Raum und nach der Leber selbst und gewann dabei einige Spritzen dunkelbraunroten Leberblutes. In diesem Leberblute fanden sich im Verlaufe von 8 Tagen zu wiederholtem Male, d. h. bei jeder Punktion, reichlich Streptokokken. Erst nach 14 Tagen ließ sich bei konstantem hohem Fieber ein tiefsitzender intraabdominaler Abszeß nachweisen und entleeren, der gleichfalls Streptokokken enthielt. In dem Blut aus der Vena mediana waren keine Streptokokken enthalten. Später bekam Pat. noch ein Empyem, das gleichfalls operiert wurde, ohne

---

[1] Beiträge zur klin. Chirurgie Bd. XV.

Digitized by Google

daß der Exitus letalis aufgehalten werden konnte. Bei der Sektion fand man noch einige abgesackte Abszesse in der Bauchhöhle, keine Spur einer Thrombose in der Vena mesent. sup., keinen Leberabszeß. Durch diese nachträgliche Konstatierung ist aber die Beobachtung von großem Interesse, weil sie zeigt, daß bei einer Eiterung im Bereiche der Pfortaderwurzel das Leberblut bakterienhaltig werden kann. Jeglicher Schluß auf den ersten Fall liegt ferne, doch ist es immerhin eine Beobachtung, deren Weiterverfolgung von Interesse sein dürfte. (Selbstbericht.)

84) A. Depage und L. Mayer (Brüssel). Über Hepatopexie.

Vortr. hatten vor 4 Monaten Gelegenheit, eine 34jährige Pat. zu operieren, bei welcher eine hochgradige Hepatoptose mit schweren Allgemeinsymptomen bestand, und zwar ohne gleichzeitige Splanchnoptose. Bei diesem, wohl als essentielle Hepatoptose zu bezeichnenden Falle, wurde folgendes Verfahren mit Erfolg ausgeführt. In Beckenhochlagerung nach Trendelenburg, wodurch die Leber schon in normale Stellung zu liegen kam, wurde 2 cm unterhalb des rechten Rippenbogens und parallel zu demselben ein etwa 15 cm langer, bis nahe der Mittellinie verlaufender Schnitt geführt und die Bauchhöhle eröffnet. Die obere Lippe des durchtrennten Bauchfelles wurde nun um den Rand des rechten Leberlappens umgestülpt und fortlaufend mit durchstechender Catgutnaht fixiert. Die Peritonealwunde sowie die Bauchmuskulatur wurden mit einer zweiten fortlaufenden Catgutnaht, die Haut mit Seide zugenäht. Die Operation dauerte kaum eine Viertelstunde, und die Heilung erfolgte per primam[1].

Bei der 4 Monate nach dem Eingriffe vorgenommenen Nachuntersuchung zeigt es sich, daß die Leber in ihrer Lage gut fixiert geblieben ist, und daß sie kaum den Rippenbogen überragt. Die Allgemeinerscheinungen (heftige Schmerzen, Müdigkeit, Erbrechen, Appetitlosigkeit, kachektisches Aussehen, Fieber usw.), die in den letzten Wochen vor der Operation die Pat. gezwungen hatten, das Bett zu hüten, sind vollständig geschwunden, die Frau fühlt sich ganz wohl.

Vortr. erinnern daran, daß bei schweren Fällen von Hepatoptose, die mit Hängebauch und allgemeiner Splanchnoptose einhergehen und die ja die häufigste Form der Wanderleber bilden, die von D. 1893 angegebene Laparektomie mit Verkürzung und Fixation des Lig. teres eine sehr zuverlässige Methode sei. Die vier durch dieses

[1] In einem der zwei von ihm im Zentralblatt für Chirurgie 1895 Nr. 32 publizierten Fällen hatte Herr F. Franke eine ähnliche, nur etwas komplisiertere Operation ausgeführt. Seine Methode ist von Bötticher sowohl wie von Terrier und Auvray übersehen worden, und die Vortr. hatten seine Beschreibung auch nicht richtig aufgefaßt.

Digitized by Google

Verfahren von D. geheilten Pat. sind seit 11, 6 und 3 Jahren beschwerdefrei.

Vortr. glauben, daß die Hepatoptose häufiger Ursache zu chirurgischen Eingriffen geben sollte und drücken ihr Erstaunen darüber aus, daß in der Literatur nur 58 Fälle von Hepatopexie bekannt sind.

(Selbstbericht.)

Diskussion.

F. Franke (Braunschweig) macht darauf aufmerksam, daß er die von Meyer geschilderte Methode der Hepatopexie schon längst angewendet und schon 1896 beschrieben hat, daß er aber die Annähung des aus Fascie und Bauchfell gebildeten, von vorn oben her um den Leberrand herumgeschlagenen und an die Leber angenähten Lappens nicht für genügend hält, zumal bei älteren Frauen der arbeitenden Klasse, bei denen durch die abdominale Atmung die Wanderleber gewöhnlich mit kolossaler Kraft nach abwärts getrieben wird. Er befestigt vor Annähung jenes Lappens die Leber durch eine Anzahl durchgreifender dickster Catgutfäden, die 2 cm vom Leberrande angelegt und zwischen Muskulatur und Panniculus adiposus geknotet werden, parallel und dicht unterhalb des Rippenbogens an die Bauchwand.

(Zur weiteren Sicherung dient noch Jodoformgazetamponade zwischen Leber und Zwerchfell, s. Enzyklopädie der Chirurgie, Art. Wanderleber [nachträgliche Bemerkung].) (Selbstbericht.)

Thöle (Straßburg i. E.) hat vielfach bei Hunden und Schweinen das Pfortaderblut bakteriologisch untersucht, fand dasselbe jedoch, trotz Darmkatarrh der Tiere, stets steril. Die Infektion von Leberwunden kommt nicht vom Pfortaderblut, sondern von den Gallenwegen aus zustande. In dem von Graser berichteten Falle lag eine hämatogene Infektion von der Art. hepatica aus sicher nicht vor.

v. Frisch (Wien) hat Versuche in der Weise angestellt, daß er einen Kautschukballon mit Grießbrei anfüllte und darauf schoß. Er fand stets eine breite Einschuß- und kleine Ausschußöffnung. Er machte dann mit einem Flaubertgewehr dieselben Versuche an Schweine- und Menschenmägen und fand auch hier, daß der Inhalt vielmehr an der Einschuß- als an der Austrittsfföunung zutage kam. Die Schleimhautwunde war in der Regel kleiner als die Serosawunde. Risse waren stets vorhanden. Je dicker die Schleimhaut, um so kleiner war der Riß. Die relativ kleinsten Defekte saßen in der Muscularis, die größten in der Serosa. An der Ausschußöffnung war ein Substanzverlust nie vorhanden.

Die geschilderten Befunde erklären die häufig so guten Resultate ungenähter Magenwunden an der Ausschußöffnung.

Schlange (Hannover) schildert sein Verfahren der Hepatopexie. Er löst das Peritoneum von der Thoraxwand ab, schlägt es nach

Digitized by Google

unten und fixiert es an der unteren Leberfläche; die Leber wird an den Rippen fixiert.

Meyer (Brüssel) erwidert Franke, daß zwischen seiner und Depage's Methode große Unterschiede bestehen. Bei schweren Fällen mit Hängebauch o. dgl. soll man der Hepatopexie eine Resektion der Bauchdecken (Laparektomie) vorausschicken.

Jaffé (Hamburg).

---

85) **W. Körte** (Berlin). Über den Zusammenhang zwischen Erkrankungen der Gallenwege und Pankreasentzündungen.

Entzündliche Prozesse in den Gallenwegen können entweder durch die Wand des Choledochus im intrapankreatischen Verlaufe desselben in das Pankreas eindringen — oder auf dem Wege durch die gemeinsame Mündung des Choledochus und des Pankreasganges im Divertic. Vateri. Vortr. hat den Vater'schen Versuch wiederholt: Zubinden der Papillenspitze, Injektion von Farbstofflösung in den Choledochus, dringt in den Ductus Wirsungianus ein. Bei Verstopfung der Ausmündung der Papille durch Steine, Narben, Geschwülste ist der Übertritt von infektiösem Sekret aus dem Gallengang in den Pankreasgang möglich und von Opie beim Menschen beobachtet.

Chronische Entzündungen des Pankreaskopfes finden sich öfter bei Cholelithiasis und gehen nach Behandlung der letzteren durch Entfernung der Steine und Drainage wieder zurück (Riedel).

Akute Pankreasentzündungen hat Vortr. bei Gallenwegserkrankungen 7mal beobachtet. (2 Abszesse im Kopfe des Pankreas, 2 peripankreatische Abszesse, 1mal akute Fettgewebsnekrose, 2mal akute nekrotisierende Pankreatitis mit Fettgewebsnekrose).

In 6 Fällen nimmt er an, daß die Cholelithiasis bezw. Cholecystitis die Entstehungsursache für die Pankreasentzündung war.

Die Symptome der letzteren sind oft schwer von denen der Gallenwegserkrankung zu trennen. Fühlen eines querverlaufenden Tumors im Epigastrium ist am wichtigsten für die Diagnose. Die Komplikation ist eine sehr schwere; von 7 Fällen starben 4, während 3 heilten (akute Fettgewebsnekrose bei Pankreatitis, Abszeß im Pankreaskopf bei Choledochusstein, akute nekrotisierende Pankreatitis mit Fettgewebsnekrose).

Die Wege zur Freilegung des Pankreaskopfes bei Gallenwegsoperationen sind: retroduodenal; von vornher im Winkel des Duodenum; durch Eröffnung der Bursa omentalis zwischen Magen und Kolon.

(Selbstbericht.)

---

86) **Barth** (Danzig). Über indurative Pankreatitis.

Zu dem Kapitel der interessanten Wechselbeziehungen, welche zwischen Erkrankungen der Gallenwege und des Pankreas in neuer

Digitized by Google

Zeit von zahlreichen Beobachtern festgestellt worden sind, berichtet Vortr. über einen Fall, der dadurch von einigem Interesse sein dürfte, daß hier die klinischen Erscheinungen der Pankreaserkrankung verhältnismäßig rein zur Beobachtung gelangten und durch den anatomischen Befund in mancher Beziehung klargestellt wurden.

Es handelte sich um einen 54jährigen Mann, der seit 2 Jahren an Beschwerden zu leiden hatte, die als Gallensteinkoliken gedeutet worden waren. Am 1. Oktober 1903 erkrankte er unter hohem Fieber, schweren septischen Allgemeinerscheinungen und Ikterus an einer akuten Cholecystitis, und es wurde am 5. Oktober die Cholecystostomie gemacht. Es war Eiter in der Gallenblase, welcher Bakterium coli in Reinkultur enthielt, ein Stein fand sich weder in der Gallenblase noch im Ductus choledochus. Der Kranke entfieberte nach der Operation prompt, und alle Erscheinungen gingen zurück. 6 Wochen später, als die Gallenfistel noch nicht geschlossen war, hatte er ohne nachweisliche Ursache einen heftigen, langanhaltenden Kolikanfall mit Erbrechen, aber ohne Temperatursteigerung, und von da an klagte er viel über dumpfe Schmerzen im Epigastrium, die häufig mit Übelkeit, gelegentlich auch mit Erbrechen einhergingen. Temperatur-, Stuhl- und Urinverhältnisse waren andauernd normal. Der Kranke wurde dann am 28. November 1903 entlassen, und die Fistel schloß sich bald vollkommen. Im Januar steigerten sich die beschriebenen Beschwerden nun außerordentlich. Er hatte die heftigsten und jetzt kontinuierlichen Schmerzen im Epigastrium, die den sonst willensstarken Mann zur Verzweiflung brachten. Morphium half ihm so gut wie nicht. Der Kranke war in letzter Zeit abgemagert, Fieber bestand auch jetzt nicht, die Gallenwege waren frei.

Am 19. Januar 1904 wurde der Kranke nochmals laparotomiert, in der Annahme, daß vielleicht doch ein Gallenstein bei der ersten Operation übersehen sei, wenn auch das Gesamtbild, namentlich die kontinuierliche Art der rasenden Schmerzen, wenig auf diese Deutung paßte. Die Gallenblase war ohne Veränderungen, sie enthielt klare Galle, aus der allerdings auch jetzt Bakt. coli gezüchtet werden konnte. Steine waren in den Gallenwegen nicht vorhanden. Dagegen erwies sich das Pankreas sehr verändert. Der Kopf war auffallend hart und etwas verdickt, besonders hart aber der Halsteil und angrenzende Körper, während am Schwanz die Veränderungen wieder geringer waren. Die normale Körnung und Lappung war an den am schwersten veränderten Partien völlig geschwunden. Die Umgebung des Organs zeigte dabei keine Veränderungen, das Pankreas war im ganzen leidlich beweglich. In der Annahme, daß es sich um ein Karzinom handelte, wurde eine Probeexzision aus dem schwieligen Pankreaskörper gemacht und die nur wenig blutende Pankreaswunde durch einige Catgutnähte geschlossen. Darüber wurde die Wunde tamponiert und zum Teil vernäht. 2 Tage hielten die Schmerzen in unveränderter Heftigkeit an, dann ließen sie

Digitized by Google

ziemlich plötzlich vollkommen nach und sind bis zu dem 16 Tage später erfolgten Tode nicht wiedergekehrt. Als die Schmerzen nachließen, begann ein unstillbares Erbrechen, trotzdem der Leib weich und der Darm bis zum Tode andauernd durchgängig war. Der Tod wurde verursacht durch unglückliche Komplikationen, die 4 Tage post oper. eintraten. Bei einem heftigen Brechakt hatte der Kranke die Wunde gesprengt, und es war zu einem Darmprolaps gekommen. Derselbe wurde zwar sofort reponiert und verursachte auch für die Bauchhöhle keinen Schaden, aber es kam zu einem Abszeß in der Wunde und später zu einem Erysipel, das den Kranken dahinraffte.

Das exzidierte Pankreasstück zeigte mikroskopisch das Bild der indurativen Pankreatitis, und durch die Sektion wurde der Befund in folgender Weise ergänzt. Das Pankreas ist von normaler Größe und fühlt sich besonders in seiner mittleren Partie, am Hals und Körper, hart und schwielig an. Die Inzisionswunde ist auseinandergegangen und mit Blutgerinnungen belegt. Kopf und Schwanz zeigen leidlich normale Lappung. Die Umgebung des Pankreas ist frei von Schwielen und Entzündungsprozessen, der Ductus Wirsungianus ist nicht zu finden, weder von der Papille aus noch auf Durchschnitten. Er ist offenbar total verödet. Dagegen ist der Ductus Santorini offen und bis zum Schwanz durchgängig. Er zeigt keinen abnormen Inhalt und ist nicht erweitert. Der Choledochus ist frei und nicht verändert, die Gallenblase ist normal, ebenso der Ductus hepaticus und seine Verzweigungen. Nirgends findet sich in den Gallenwegen ein Stein. Das Duodenum zeigt eine normale Lichtung und ist nicht nachweisbar eingeengt. Sehr interessant sind nun die mikroskopischen Bilder aus den verschiedenen Pankreasabschnitten. Das interlobuläre Bindegewebe ist allenthalben stark gewuchert und senkt sich in den meisten Präparaten in Gestalt dicker fibröser Züge in die Drüsenläppchen ein. Das Drüsengewebe selbst verhält sich verschieden. Während es im Kopf und Schwanz, an manchen Stellen sogar unverändert, erhalten ist, ist es im Körper, besonders in den Schnitten des exzidierten Stückes, vollkommen untergegangen und von jüngerem oder älterem Bindegewebe ersetzt. An vielen Stellen findet sich in dem interstitiellen Bindegewebe der Drüsenläppchen herdweise eine kleinzellige Infiltration, nicht selten um die Ductuli gruppiert. Das Epithel der letzteren erscheint gewuchert, ihr Lumen bisweilen stark erweitert. Sehr interessant ist nun das Verhalten der Langerhans'schen Zellinseln inmitten der zerstörten Drüsenläppchen. Selbst dort, wo die Acini vollständig untergegangen sind, hoben sich diese Inseln als wohlerhaltene Zellgruppen aus dem sklerosierenden Bindegewebe heraus. Diese Persistenz der Langerhans'schen Inseln ist ein Befund, der für die interstitielle Pankreatitis in gewissen Stadien der Krankheit als typisch angesehen werden kann. Von Opie und Lazarus ist er beschrieben und abgebildet, und von Schultze und von Ssoboleff im Tierversuch durch Unterbindung eines Pankreasstückes resp. der

Digitized by Google

Pankreasausführungsgänge künstlich erzeugt worden. Diese Widerstandsfähigkeit der Langerhans'schen Inseln gegenüber dem durch die interstitielle Entzündung herbeigeführten degenerativen Prozeß ist nicht ohne Interesse, da man bekanntlich diesen eigentümlichen Zellhaufen eine spezifische Rolle für die Zuckerumbildung im Körper zugeschrieben hat, eine Ansicht, die allerdings noch strittig ist. Selbstverständlich kann der vorliegende Fall, bei welchem diabetische Erscheinungen während der ganzen Beobachtungszeit fehlten, für die Beurteilung dieser Frage nicht herangezogen werden, weil außer den Langerhans'schen Inseln noch reichlich funktionsfähiges Drüsengewebe vorhanden war.

Es darf nun nach den Darlegungen des Vortr. als sicher gelten, daß die Schmerzanfälle, welche ungefähr 6 Wochen nach der septischen Gallenwegsinfektion begannen, in den nächsten 2 Monaten sich zu unerträglichen und schließlich kontinuierlichen Schmerzen steigerten und zeitweise mit Übelkeit und Erbrechen einhergingen, in der indurativen Pankreasentzündung ihre Ursache hatten. Eine Steinbildung, sei es in den Gallenwegen, sei es im Pankreasgang, hat sicherlich nicht bestanden und kommt für die Deutung des Bildes deswegen nicht in Frage. Ob nun die schon 2 Jahre vor der septischen Cholecystitis beobachteten Gallensteinbeschwerden auf eine sich bereits entwickelnde Pankreatitis zu beziehen sind, oder ob vielmehr die Pankreatitis erst durch eine gleichzeitig mit der septischen Gallenwegsinfektion einsetzende Entzündung des Ductus Wirsungianus herbeigeführt wurde, läßt sich nicht entscheiden. Das letztere ist nach der Analogie anderer Fälle das wahrscheinlichere. Während nun in anderen Beobachtungen die indurative Entzündung des Pankreaskopfes die erste Rolle spielt, treten im vorliegenden Falle die Veränderungen von Kopf und Schwanz gegen die schwielige Entartung des Pankreaskörpers, besonders in der Gegend des Halses, in den Hintergrund. Vielleicht erklärt sich das aus der Tatsache, daß hier der Ductus Wirsungianus gänzlich verödet war, während der Ductus Santorini wegsam gefunden wurde. Man könnte sich daher vorstellen, daß es infolge einer eitrigen Entzündung im Ductus Wirsungianus zu einer Verlegung und Verödung des Ganges bis zu seiner Vereinigung mit dem Ductus Santorini kam, und daß sich die Entzündung in dem Quellgebiet der verödeten Strecke ganz besonders intensiv ausbreitete. Aber auch nach einer anderen Richtung scheint die Lokalisation der schwieligen Pankreatitis im vorliegenden Falle von Interesse zu sein. Wir wissen, daß der Plexus solaris oberhalb des Pankreashalses, also gerade in nächster Nachbarschaft des in Rede stehenden Erkrankungsgebietes, gelegen ist, und es liegt nahe, die rasenden Schmerzen, an denen der Kranke zu leiden hatte, hierzu in Beziehung zu bringen, ebenso wie das andere hervorstechende Symptom, der häufige Brechreiz, als eine reflektorische Erscheinung der Plexus-

Digitized by Google

beteiligung aufzufassen wäre, da ein mechanisches Hindernis für die Duodenalpassage bei der Sektion nicht gefunden wurde.

Es bedarf weiterer sorgfältiger Einzelbeobachtungen, um das klinische Bild der chronischen Pankreatitis zu klären. Sicherlich wechselt dasselbe je nach der Lokalisation und dem Stadium des Entzündungsprozesses, und auch der Verlauf dürfte in den einzelnen Fällen sehr verschieden sein. Ein entzündlicher Tumor des Pankreaskopfes pflegt Ikterus durch Verlegung des Choledochus zu machen, ist aber durch Schrumpfung rückbildungsfähig und, wie zahlreiche Beobachtungen von Robson u. a. beweisen, durch Gallenblasen- oder Choledochusdrainage günstig zu beeinflussen. Eine schwielige Degeneration des Pankreaskörpers gefährdet die Wegsamkeit des Gallenganges nicht, macht aber wahrscheinlich schwerere Ernährungsstörungen und Schmerzen. Diabetes dürfte bei der durch Infektion des Pankreasganges bedingten indurativen Entzündung nur ausnahmsweise, und zwar in dem Endstadium der Krankheit vorkommen.

(Selbstbericht.)

---

87) **Bardenheuer** (Köln a. Rh.). Zwei in letzter Zeit beobachtete Fälle von Pankreatitis.

Der erste Fall ist vom forensischen Standpunkt aus interessant, insofern als an eine geringe Verletzung sich eine akute Entzündung des Pankreaskopfes anschloß mit folgender Dilatation des Magens.

Quoden, 40 Jahre alt, fiel am 23. Dezember 1903 mit dem rechten Hypochondrium auf einen Balken. Die Verletzung war so gering, daß er kaum Schmerzen hatte und noch bis zum 2. Januar 1904 arbeitete; es stellten sich allmählich Schmerzen im rechten Hypochondrium und in der Magengegend ein unter dem Eintritt einer auffälligen Abmagerung, Erbrechen, Abführen usw. Es bestanden keine Dämpfung, keine ausgesprochenen Ausfallerscheinungen. Am 11. März, bei der Ausführung der Probelaparotomie, war der Magen dilatiert, die Flexura coli dextra war nach oben gezogen und mit der hinteren Fläche der Leber verlötet.

Der Pylorusteil des Magens verschwand hinter dem Kolon. Bei der Ablösung des Kolon ergab sich, daß dasselbe mit dem Pankreaskopfe besonders fest verwachsen war; der letztere war stark vergrößert, sehr blutreich, das übrige Pankreas war atrophisch. Das Kolon wurde nach unten geschoben und eine Gastroenterostomie angelegt. Der Verlauf war ein guter, das Erbrechen, die Diarrhöe ist verschwunden.

Im 2. Falle handelt [illegible] eine Pankreasblutung. Leonard Busch, 44 Jahre alt, [illegible] n leidend, fettleibig (200 Pfund), [illegible] an Arterioscle[illegible] ierfreund und war luetisch in[fiz]iert gewesen.

[V]on Zeit [illegible] ate, litt er an Gastralgien; seit [illegible] Dezer[illegible] en die Anfälle sich häufiger und

Digitized by Google

waren verbunden mit sehr starker Obstipation, zuweilen auch mit Übelkeit, selbst mit Erbrechen.

Eine Dämpfung war nicht nachzuweisen; man glaubte rechts in der Tiefe einen stärkeren Widerstand zu haben.

8. März 1904 mediane Probelaparotomie, Auffinden einer retroperitonealen Geschwulst, Durchtrennung des Lig. gastrocolicum, Entleerung einer teils kaffeesatzähnlichen, teils frischblutigen Flüssigkeit, Drainierung nach vorn.

Pankreaskörper war körnig fühlbar, Innenfläche der Höhle mit nekrotischen Fetzen bedeckt, nicht glatt.

Der Verlauf war ein guter, 14 Tage lang Abfluß von blutigem Sekret, nach 14 Tagen Nachweis aller Fermente. Täglicher Abfluß von 200 g Pankreassekret. Nach 4 Wochen allmähliche Verengerung des Drainierungskanales, zeitweise Stauung des Sekretes, zeitweise massenhaftere Entleerung des Saftes. Am 18. März wurde daher das Pankreas vom Lumbalschnitt aus bloßgelegt und der fingerdicke Kanal vor der Wirbelsäule unterbunden.

20. März: Heute ist die Öffnung bis auf eine enge Fistel geschlossen, die Menge des abfließenden Pankreassaftes ist äußerst gering, die absolute Heilung steht in naher Aussicht.

Dieser Fall schließt sich bezüglich der Behandlung denjenigen von Hahn, Koehler, Bunge usw. an, besonders dem letzteren, nur daß der meinige noch früher operiert worden ist, ehe die Perforation der blutigen Ansammlung entstanden war, ja selbst, ehe die Fettnekrosis in der Peritonealhöhle sich entwickelt hatte, während in den beiden ersten nur das Peritonealcavum zur Entfernung des Peritonealsekretes drainiert wurde.

Bei akuter Pankreatitis, besonders bei blutiger Pankreatitis oder gar bei einer Apoplexie ist es geboten, frühzeitig zu operieren, selbst im akuten Stadium; die Operation, die Drainierung der retroperitonealen Höhle, ist durch das Lig. gastrocolicum hindurch auszuführen.

An zweiter Stelle empfiehlt B. bei einer bestehenden Wahrscheinlichkeit einer Erkrankung auch ohne nachweisbaren Tumor möglichst früh die Probelaparotomie auszuführen, um Klarheit zu schaffen und event. frühzeitig den nötigen Eingriff ausführen zu können. (Selbstbericht.)

Diskussion.

v. Beck (Karlsruhe) berichtet über eine Frau mit akuter Gastroenteritis und Cholecystitis, wo er die Laparotomie machte. Er fand multiple Fettgewebsnekrosen und Nekrose des Pankreasschwanzes. Zunächst erfolgte Heilung, dann nach 3 Monaten kam ein Rezidiv. Pat. hatte einen Tumor in der Oberbauchgegend, und bei der Operation fand v. B. Pankreassaft in der Bursa omentalis.

Jaffé (Hamburg).

Digitized by Google

Harn- und Geschlechtsorgane.

88) **Reerink** (Freiburg i. Br.). Über die Ursache der Urinretention bei Prostatikern.

R. erinnert zunächst kurz an seine Mitteilung vom vorjährigen Kongreß, wonach eine Methode der Injektion der Blase und der Urethra von den Ureteren aus an »Prostatikerleichen« ihn zu der Schlußfolgerung geführt hatte, daß bei der weitaus größten Mehrzahl von Prostatikern das Orificium int. erweitert und die Pars prostatica urethrae mächtig ausgedehnt sei. »Blase plus Pars prostatica sind bewegliche Teile gegenüber der am Diaphragma urogenitale unbeweglich fest fixierten Pars membranacea; vor letzterer muß es bei allmählicher, stärkerer Füllung der Blase zu Verlagerungen des obersten Teiles der Harnröhre kommen, die, zumal unter pathologischen Verhältnissen, ein Hindernis für den Urinabfluß geben werden«. Auf Grund einer Anzahl weiterer Untersuchungen legt R. auch heute auf diese »Verlagerung« den größten Wert; er demonstriert zwei Abbildungen, von denen die eine den Beckendurchschnitt eines Mannes zeigt, der die zwei letzten Jahre seines Lebens sich stets hatte katheterisieren müssen; das Orificium int. ist um das 3—4fache seines normalen Lumens vergrößert, die Pars prostatica außerordentlich stark ausgedehnt. Die zweite Abbildung zeigt Blase und Pars prostatica eines Prostatikers, der das letzte Jahr ein »Katheterleben« geführt hatte; die Pars prostatica ist hier so ausgedehnt, daß sie ca. 60 ccm faßte und es vor der Pars membranacea zu einer besonderen Ausbuchtung des untersten Teiles der Pars prostatica gekommen war.

R. weist dann noch auf eine Mitteilung von Fr. Merkel (Über die Krümmung der Pars fixa urethrae; Anatomischer Anzeiger 1903) hin, die kurze Zeit nach dem Chirurgenkongreß 1903 erschien; in der Schilderung des Verhaltens der Urethra unter sonst normalen Verhältnissen durch Merkel sieht R. eine große Stütze für seine Befunde bei der sogenannten Prostatahypertrophie.

Für die Therapie weisen R.'s Untersuchungen eindeutig darauf hin, daß die Inangriffnahme der Prostata vom Perineum aus die besten Erfolge verspricht; für viele Fälle dürfte eine partielle Exstirpation resp. Enukleation der dem Diaphragma urogenitale zunächst gelegenen Teile genügen. (Selbstbericht.)

Digitized by Google

89) **E. Pagenstecher** (Wiesbaden). Über Entstehung und Behandlung der angeborenen Blasendivertikel und Doppelblasen.

P. bespricht die verschiedenen Formen der sog. Blasenverdoppelung, wobei er besonders die sog. Vesica bipartita (Ausbildung zweier symmetrischer kompletter Blasen mit je einem Ureter) abtrennt von Vesica bilocularis, bei welcher nur die eine Kammer der eigentlichen Blase entspricht, während die Nebenkammer keine scharfe Abgrenzung gegen die sog. angeborenen Divertikel zuläßt. Diese Form entsteht nach P. wahrscheinlich durch seitliche Abspaltung einer vergrößerten Blasenanlage in der Gegend der Uretereneinmündung. Dadurch wird für Divertikel und Doppelblasen eine gemeinsame Erklärung möglich, insbesondere gewisse Eigenarten des Ureterverlaufes erklärt. Wegen der Einzelheiten muß auf das Original verwiesen werden.

Die klinische Bedeutung dieser Fälle liegt in dem Auftreten von Retention und Cystitis, welche besonders schwer in der Nebenkammer sich etabliert. In den wenigen bisher operierten Fällen ist entweder Spaltung der Scheidewand oder Exstirpation des Divertikels von einem suprapubischen Schnitt aus (Czerny) gemacht. In einem eigenen Falle konnte sich P. zu keiner dieser Methoden entschließen, folgte vielmehr dem Rate Czerny's, den dieser wegen verschiedener Unzuträglichkeiten der von ihm befolgten Methode gegeben hat und schälte nach temporärer Kreuzbeinresektion die Nebenkammer, in welche der linke Ureter mündet, in toto aus. Auch hierbei waren noch Schwierigkeiten zu überwinden, jedoch ergaben sich günstige Wundverhältnisse.

Es ist zwar eine hintere Blasenfistel entstanden, welche zur Zeit des Vortrages sich noch nicht dauernd geschlossen hatte. Der in die Hauptblase eingenähte Ureter hat jedoch gehalten, Pat. ist beschwerdefrei, besitzt eine gute Blasenkapazität und hat keine Schwierigkeiten bei der Urinentleerung. (Selbstbericht.)

Diskussion.

v. Eiselsberg (Wien) sah einen Fall, wo über der Blase eine Geschwulst von veränderlicher Größe bemerkt wurde. Drückte man auf sie, bekam der Kranke Harndrang; bei der Entleerung verkleinerte sich die Geschwulst. Cystoskopisch ließ sich in der Blase eine markstückgroße Lücke erkennen. Es wurde eine dem Blasengrund aufsitzende, sehr dickwandige Geschwulst abgetragen, die ein Divertikel darstellte. Der Kranke ist geheilt. **Christel** (Metz).

Digitized by Google

90). **Kraske** (Freiburg). Über seltenere Geschwülste der Blase.

K. teilt einen Fall von diffusem Myom an der hinteren Blasenwand mit, in dem eine radikale Entfernung nicht möglich war, in dem aber doch durch eine ausgedehnte partielle Exstirpation ein sehr befriedigendes Resultat erzielt wurde, das bis jetzt 6 Jahre lang Stand gehalten hat.

Ferner berichtet K. über einen Fall von Blasentumor, in dem die klinischen Erscheinungen und die Cystoskopie zwar die Anwesenheit einer Geschwulst sicher machten, eine genauere Diagnose der Art der Geschwulst aber vor der Operation nicht gemacht werden konnte. Die Geschwulst erwies sich bei der Operation (hoher Blasenschnitt) als ein kleinapfelgroßes Gumma. Ausschabung, Kauterisation, Jodkali. Heilung. (Selbstbericht.)

---

91) **Rehn** (Frankfurt a. M.). Über Blasengeschwülste bei Farbarbeitern.

Redner berichtet in Ergänzung seiner früheren Mitteilungen über 23 neue Fälle von Blasengeschwülsten bei Arbeitern in Anilinfabriken und erläutert an Tabellen die für die Entstehung dieser Tumoren in Betracht kommenden Körper. (Selbstbericht.)

Diskussion.

Straus (Frankfurt a. M.). Bei jener Farbfabrikation entstehen einige sehr flüssige Substanzen, z. B. Toluidin, Benzoidin u. a., welche den Reiz abgeben dürften. Er selbst hat eine solche Blasengeschwulst beobachtet, die etwa $^5/_4$ Jahr vor der Operation zu Blutung führte; $^1/_4$ Jahr später gingen Geschwulstteilchen im Urin ab. Die Geschwulst selbst entsprang vom Trigonum, dem sie mit kleinem Stiel aufsaß, und hatte die Schleimhaut der Blase, die sie ganz ausfüllte, eingestülpt; schließlich trat Retention ein und führte zur Operation.

Küster (Marburg) findet es sehr auffällig, daß die Geschwulst nur in der Blase beobachtet wurde und möchte wissen, ob bisher keinerlei entsprechende Erscheinungen in Nieren und Harnleiter bekannt geworden sind.

Bardenheuer (Köln a. Rh.) verfügt über zwei Beobachtungen. Bei dem einen Pat. rezidivierte die Geschwulst nach der Operation; der zweite — mit Papillom — ist seit 3—4 Jahren gesund.

Rehn berichtet, daß bisher leider Sektionsbefunde fehlen und die Sache der weiteren Klarlegung bedarf. Bei den bisher Operierten ließ sich anderes nicht feststellen.

Digitized by Google

Goebel (Breslau) erinnert, daß bei der Bilharzia ähnliche Verhältnisse bestehen; die Blase ist hauptsächlich beteiligt, welche auf die Reize der Parasiten durch Bildung echter Geschwülste — Karzinome, Sarkome — und von Granulationsgeschwülsten antwortet. Ein Vergleich der beiden Erkrankungsformen könne vielleicht weitere Gesichtspunkte gewähren.

Schwerin (Höchst): Da es sich um eine exquisite Fabrikerkrankung handle, müssen weitere Versuche angestellt werden. Die bisherigen Tierexperimente in Höchst hätten noch zu keinem Resultate geführt. Die Gifteinwirkung bedürfe langer Zeit; die Tiere jedoch lebten nicht lange genug, erlägen der Intoxikation, doch gehe meist eine Cystitis voraus. **Christel** (Metz).

---

92) **A. Depage** und **L. Mayer** (Brüssel). Über Ureteren- und Blasenresektionen bei ausgedehnten Uteruskarzinomen.

Vortr. haben sich in mehreren Fällen davon überzeugen können, daß die Implantation eines Ureters in die Blase eine wenig gefährliche Operation ist, und die von ihnen aus der Literatur zusammengestellten Fälle, sowie einige noch nicht veröffentlichte Beobachtungen von Herrn Prof. Rouffart, die ihnen zur Verfügung standen, zeigen auch, daß die Mortalität bei der Ureterocystoneostomie eine sehr geringe ist. Von dieser günstigen Prognose einerseits und von der Notwendigkeit ausgehend, bei ausgedehnten Uteruskarzinomen, so dicht von der Neubildung umwachsene Teile, wie dies die Harnleiter häufig sind, mit zu entfernen, haben Verff. in drei Fällen den einen, in zwei Fällen die beiden Ureteren in einer Länge von 2—6 cm reseziert und in der Blase neu eingepflanzt. Sämtliche Kranken sind geheilt, in keinem Falle ist eine Fistel entstanden.

Vortr. haben folgende Methode ausgeführt. Nachdem der Ureter in einer Péan'schen Klemme gefaßt worden ist, wird er 2—6 cm oberhalb seiner Einmündung in die Blase, weit oberhalb der infiltrierten Gewebe, durchtrennt. Das Ende des oberen Stückes wird schräg abgeschnitten und ein genügender Teil des Ureters vom Peritoneum freigelegt, um leicht an die Blase angelegt werden zu können. Dieses Abpräparieren bietet keine Gefahr von Nekrose, da durch die Untersuchungen von Margarucci bewiesen ist, daß der Ureter eine von der Blase und dem periurethralen Gewebe unabhängige Blutversorgung besitzt. Am geeignetsten Punkte der Blase wird dann ein kleiner knopflochartiger Einschnitt durch die ganze Wand gemacht, durch welche der zentrale Stumpf des Ureters, nachdem seine schräg abgeschnittene Extremität mit einem Seidenfaden Nr. 0 durchstochen worden ist, in die Blase eingestülpt wird; die zwei Enden des Fadens werden von innen nach außen ca. 15 mm von dem Knopfloch durch die Blasenwand geführt und an der Außenseite zugeknüpft. Es wird dann eine fortlaufende Seidennaht

Digitized by Google

Nr. 1, etwas nach innen von dem Knopfloche beginnend, auf die Serosa angelegt, so daß der Ureter in einen seroserösen Tunnel eingebettet wird.

Dasselbe Verfahren haben die Vortr. auch mit Erfolg benutzt, um den rechten Ureter auf das Colon ascendens, den linken auf das Colon descendens in einem Falle von sehr schmerzhaftem Blasenkrebs zu implantieren. (Selbstbericht.)

93) **Kümmell** (Hamburg). Die Frühoperation der Nierentuberkulose.

Seitdem wir wissen, daß die Tuberkulose der Harnorgane ihren Ausgang von der Niere nimmt, war der Gedanke sehr nahe liegend, durch Beseitigung dieses primären Herdes eine weitere Infektion, ein Hinabsteigen des Prozesses in die Ureteren und die Blase, ehe weitere schwere, oft irreparable Schädigungen eingetreten sind, zu verhindern.

Die Tuberkulose der Niere stellt einen relativ großen Prozentsatz der operativ zu behandelnden Nierenerkrankungen vor. Unter 260 Nierenoperationen, die wir ausgeführt haben, betrafen 48 die Tuberkulose der Niere, 33 Frauen und 15 Männer. Wir hatten bei allen diesen Fällen und auch bei anderen sicher diagnostizierten den Eindruck, daß der primäre Herd irgendwo im Körper zu finden war, entweder in den Lungen, in alten Knochen- oder Drüsenherden, in einem Falle in einem Leichentuberkel des Fingers und an anderen Stellen. Dieser Nachweis gelang meistens, in einigen Fällen war derselbe jedoch nicht möglich.

Von diesen Herden wird auf dem Wege der Blutbahn die Niere infiziert, und es findet dann der nach der Blase herabsteigende Prozeß statt. Solange man, besonders unter der Autorität Guyon's, der Ansicht war, daß es sich um eine primäre Blasentuberkulose mit aufsteigendem Charakter handeln könne und Guyon sich noch dahin äußerte, daß er niemals eine Nierentuberkulose gesehen habe, bei der nicht auch gleichzeitig die Blase, Samenblase, Hoden und Prostata miterkrankt wären, war selbstverständlich von einer erfolgreichen operativen Behandlung nicht die Rede.

Durch zahlreiche wissenschaftliche Arbeiten, durch eingehende experimentelle Studien — ich erinnere nur an die von Baumgartenschen Tierversuche, über welche vor 2 Jahren hier berichtet wurde — wissen wir, daß dies nicht der Fall ist, daß die Verbreitungswege der Tuberkulose dem Drüsensekrete folgen, daß also bei der Tuberkulose der Blase ein von der Niere absteigender, bei der Genitaltuberkulose ein vom Nebenhoden aufsteigender Prozeß stattfindet, daß natürlich eine Genitaltuberkulose gleichzeitig mit einer Blasentuberkulose vorkommen kann, ist oft beobachtet. In solchen Fällen handelt es sich aber um eine gleichzeitige Infektion der Niere und eine von da aus in absteigender Richtung ausgehende Infektion der

Digitized by Google

Blase. Derartige Fälle habe ich mehrere beobachtet, und es ist uns gelungen, nach Exstirpation der kranken Niere auch die Beschwerden des Pat. zu heilen resp. die Blasentuberkulose zu beseitigen. Durch eine operative Behandlung der Blasentuberkulose erreichen wir nichts. Es ist dies höchstens eine symptomatische Behandlung, die ja aus leicht erklärlichen Gründen nicht zum dauernden Ziele führen kann, weil fortwährend die Infektion von den höher gelegenen Organen, den Nieren, von neuem stattfindet. Eine einmal vorhandene Blasentuberkulose heilt man am besten durch Entfernung der die Infektion veranlassenden Niere. Eine Blasentuberkulose sollte man niemals operieren, dagegen die die Infektion veranlassende Niere möglichst früh entfernen.

Unser Streben wird darauf gerichtet sein, möglichst früh die Nierentuberkulose zu erkennen und zu beseitigen. Das ist im großen und ganzen nicht leicht, weil wenig prägnante, wenig deutlich hervortretende Symptome im Anfangsstadium vorhanden sind. Als Frühstadium möchte ich dasjenige bezeichnen, wo weder objektiv, noch auch subjektiv Beschwerden in ausgeprägter Weise auf die Erkrankung der Nieren hindeuten, wo wir also keinen palpablen Tumor haben, wo die Pat. uns durch Schmerzäußerungen nicht angeben können, ob die rechte oder linke Niere erkrankt ist u. a. m., und wo vor allen Dingen die Blase noch gar nicht oder nur ganz minimal erkrankt ist. Es ist oft im Anfangsstadium nur ein trüber Urin, der zufällig von den Pat. selbst oder vom Arzte bei einer eingehenden Untersuchung entdeckt wird.

Wir haben in sechs derartigen Fällen die Frühoperation auszuführen Gelegenheit gehabt, und möchte ich unter Vorzeigung der Präparate resp. der Bilder kurz darüber berichten.

Im ersten Falle handelt es sich beispielsweise um ein 23jähriges Mädchen, welches mit leichtem Spitzenkatarrh erkrankt war. Bei der Untersuchung des trüben Urins — die Pat. hatte niemals Beschwerden gehabt — fanden sich Tuberkelbazillen. Die Cystoskopie ergab eine vollständig gesunde Blase. Der Ureterenkatheterismus ließ eine kranke rechte und eine gesunde linke Niere erkennen und Sie werden überrascht sein, wie schwere Zerstörungen bereits in der exstirpierten Niere vorhanden sind, obwohl weder subjektiv noch objektiv nachweisbare Symptome darauf hinwiesen.

Nicht viel anders war es im zweiten Falle, in welchem ebenfalls sehr schwere Zerstörungen der Niere vorhanden sind. Trüber Urin wurde von der Pat. zufällig entdeckt. Es wurden nach eingehendem Suchen Tuberkelbazillen nachgewiesen. In der Blase war nichts zu entdecken. Der Ureterenkatheterismus entleerte den ganz charakteristischen, Leukocyten und Tuberkelbazillen enthalenden Urin von weißlicher Farbe. Durch die Cystoskopie allein war in der Blase bei der kräftigen blühenden Pat., die früher leichten Spitzenkatarrh gehabt hatte, nichts nachzuweisen. Im Bilde sehen Sie weitgehende

Digitized by Google

Zerstörungen der entfernten Niere, die in ganz grellem Kontrast stehen mit dem, was man vermuten konnte.

Oft sind es gynäkologische Beschwerden, die die Pat. zum Arzte führen. Man findet eine Retroflexio, einen Cervixkatarrh u. dgl. und führt die Beschwerden von seiten der Blase auf diese zurück. Ich möchte dringend vor derartigen einseitigen Untersuchungen warnen. Man sollte jede Pat., die über Blasenbeschwerden klagt, einer genauen Untersuchung nach dieser Richtung hin unterziehen. Ich glaube nicht zu weit zu gehen, wenn ich behaupte, daß jeder Blasenkatarrh einer Frau, wenn er nicht etwa auf einer akuten gonorrhoischen Infektion beruht oder durch Katheterismus hervorgerufen ist, mindestens sehr verdächtig auf Tuberkulose ist. In den meisten Fällen handelt es sich um eine solche und bei näherer Untersuchung werden wir auch Bazillen nachweisen können.

Um einen solchen Fall handelt es sich bei der dritten Pat., deren exstirpierte Niere ich hier zeige. Die Frau war sehr leicht zu untersuchen, sie hatte eine Wanderniere, dieselbe war weder vergrößert noch schmerzhaft. Durch die Cystoskopie war, nachdem trüber Urin entdeckt war, in der Blase nichts Krankhaftes zu finden. Der rechte Ureter wurde katheterisiert und trüber bazillenhaltiger Urin entleert; linke Niere gesund; die exstirpierte kranke Niere ist auffallend klein und enthält wenige tuberkulöse Herde.

Ein vierter Fall — ich will nicht mit langen Kasuistiken ermüden, nur ganz kurz die Präparate erklären — betrifft eine Pat., welche wegen einer Kontusion ins Krankenhaus kam. Auch der Urin war an einzelnen Tagen vollständig klar. Die Pat. sah sehr elend und kachektisch aus. Wir haben lange vergebens nach der Ursache gesucht, ohne sie zu finden. Bei vielfacher Untersuchung des Urins wurden dann Tuberkelbazillen gefunden, und wir konnten durch den Ureterenkatheterismus eine kranke Niere nachweisen; die andere war gesund. Auch bei dieser Niere finden wir trotz der minimalen klinischen Erscheinungen weitgehende Zerstörungen.

In anderen Fällen treten die subjektiven und objektiven Symptome deutlicher in den Vordergrund, während die in der exstirpierten Niere vorhandenen Herde nur klein sind. Dies illustriert die bei einer fünften Pat. exstirpierte Niere. Das 25jährige Mädchen war lange Zeit wegen gonorrhoischer Cystitis behandelt worden. Auch bei dieser muß man seine Aufmerksamkeit auf andere Tuberkulosen richten, weil sie vielfach ein ätiologisches Moment für diese Erkrankung bildet. Nach vorübergehender Besserung Aufnahme in unser Krankenhaus. Rechts palpable Niere, auf Druck Schmerzen in derselben, Nachweis von Tuberkelbazillen im Urin dieser Niere; linke gesund.

Wir exstirpierten die als krank befundene rechte Niere und fanden in derselben nur zwei kleine Herde und eine Anzahl miliarer Knötchen.

Die Fälle, die ich soeben mitgeteilt habe, betreffen alle Frauen,

Digitized by Google

und die Tuberkulose tritt nach unserer Erfahrung hauptsächlich bei den Frauen in den Vordergrund. Unter 48 Fällen waren es 33 Frauen und nur 15 Männer.

Noch ganz kurz möchte ich über einen sechsten Fall, der ätiologisch interessant ist und einen Mann betrifft, berichten. Es handelt sich um einen jungen Arzt, der sich einen Leichentuberkel bei der Sektion einer phthisischen Leiche zuzog. Nach einer anstrengenden Radtour bekam er lebhafte Schmerzen im Kreuz. Der Urin wurde untersucht, man fand Eiweiß und Zylinder. Entsprechende Behandlung mit Bettruhe usw. eingeleitet. Als Pat. nach 4 Wochen das Bett verließ und seine Arbeit wieder aufnahm, traten von neuem dieselben Erscheinungen ein. Der Urin wurde zeitweise trübe und auf eine früher überstandene Gonorrhöe zurückgeführt. Bei genauer Untersuchung fand man mehrfach Tuberkelbazillen. Wir untersuchten den jungen Kollegen, einen blühenden, kräftigen Mann, aus absolut gesunder Familie stammend, und fanden zwei kleine Ulzerationen der rechten Uretermündung, die auf eine Tuberkulose hinwiesen. Bazillen wurden in dem durch Ureterenkatheterismus aus der rechten Niere entleerten Urine nachgewiesen. Linke Niere gesund. Wir entfernten die rechte Niere und fanden nur zwei relativ kleine tuberkulöse Herde in derselben. Pat. ist vollkommen geheilt und arbeitsfähig.

Alle sechs Kranke, über welche ich berichtete, sind geheilt.

Der sicherste diagnostische Nachweis der Nierentuberkulose ist der Nachweis von Bazillen, und in allen Fällen ist uns derselbe oft nach vielen Mühen gelungen. Aus dem aus großen Mengen Urin gewonnenen Sedimente, ferner mit der in unserem Krankenhause von Jochmann eingeführten Anreicherungsmethode, sowie mit dem bekannten Tierexperiment u. a. m. gelang uns der Nachweis der Tuberkelbazillen bisher in allen Fällen. Ohne den Nachweis der Tuberkelbazillen haben wir bisher niemals eine Exstirpation vorgenommen. Mit dem Nachweise von Bazillen wissen wir, daß die Harnorgane an Tuberkulose erkrankt sind, jedoch nicht, ob die Blase miterkrankt ist, ob beide Nieren affiziert sind, oder welche derselben. Darüber gibt uns in den meisten Fällen, wenigstens in den Anfangsstadien, die ich hier speziell im Auge habe, auch das Cystoskop nicht den genügenden Anhaltspunkt. Im Cystoskop sehen wir oft eine gesunde Blase oder nur minimale Veränderungen derselben, während uns der Ureterenkatheterismus und die Methoden der funktionellen Nierendiagnostik mit Sicherheit über die Beschaffenheit der Nieren Auskunft geben. Wir führen den Ureterkatheter ein, gewinnen das Sekret jeder einzelnen Niere, können dasselbe vergleichend gegenüberstellen, es genau untersuchen, event. Bazillen im Sekret der einen Niere feststellen u. a. m. Ich glaube, daß es keine Art der Nierenerkrankung gibt, bei welcher gerade der Ureterenkatheterismus so unentbehrlich und so notwendig ist, wie bei der Tuberkulose.

Digitized by Google

In neuerer Zeit ist aus der chirurgischen Klinik in Heidelberg von den Herren Völker und Joseph die Anwendung einer neuen Untersuchungsmethode mitgeteilt, indem sie das von Achard in die Chirurgie eingeführte Methylenblau durch einen anderen blauen Farbstoff, das Indigokarmin, ersetzt haben. Die Methode ist als eine dankenswerte Bereicherung des Ureterenkatheterismus entschieden zu begrüßen. Wenn wir diesen blauen Farbstoff subkutan dem Pat. einspritzen, sehen wir mit dem Cystoskop nach einiger Zeit aus den Ureterenöffnungen einen blau gefärbten Urinstrahl heraustreten. Dies erleichtert dem Anfänger im Ureterenkatheterismus ganz entschieden das Auffinden der Uretermündungen, während auch für den Geübteren in den Fällen, in welchen ausgedehnte Ulzerationen in der Blase, wie speziell bei der Tuberkulose, das Auffinden der Ureterenmündung sehr erschweren, dieselben durch das Verfahren deutlicher sichtbar gemacht werden. Wir sehen ferner, daß z. B. beide Ureteren Urin entleeren, also beide Nieren funktionieren. Mehr leistet die Methode nicht, was auch vollständig genügt, um sie als Bereicherung unserer diagnostischen Hilfsmittel anzuerkennen. Daß dieselbe den Ureterenkatheterismus ersetzen kann, glaube ich nicht. Widerspruch möchte ich auch erheben gegen die Schlußfolgerungen, die Völker und Joseph daraus gezogen haben. Sie glauben, daß die bisher angewandten, in den letzten Jahren weiter entwickelten modernen Untersuchungsmethoden bei Nierenleiden überflüssig seien, daß man ohne dieselben auskomme, wie die Statistik beweise. Das ist nicht der Fall. Gerade die neueren Operationsstatistiken sind durch die neuen Untersuchungsmethoden weit günstiger geworden; denn ein Nierentod gehört nach denselben zu den seltenen Ausnahmen und sollte bei richtiger Handhabung der Methode überhaupt nicht vorkommen. Ferner wird behauptet, die Methoden wären so schwierig, daß sie nicht Gemeingut der Chirurgen werden könnten. Ich glaube, ein so wenig schmeichelhaftes Zeugnis ist den deutschen Chirurgen noch nicht ausgestellt worden, daß sie eine Methode nicht lernen können, welche diejenigen Ärzte, die sich speziell mit der Behandlung der Harnorgane beschäftigen, sämtlich beherrschen. Das sollten Männer nicht lernen, deren Hände doch durch ihren täglichen Beruf besonders geübt und für feinere Untersuchungsmethoden ausgebildet sein sollten? Die Methode ist nicht schwer zu erlernen, sie muß selbstverständlich wie jede andere geübt werden. Die Herren vergleichen sie mit feinen Porzellantässchen aus Sèvres, die im Schrank aufbewahrt, aber nicht benützt werden. Wenn man das Ureterencystoskop und die Apparate, die zur funktionellen Nierendiagnostik notwendig sind, nicht benützt, sondern sie im Schranke stehen läßt, kann man sich allerdings keine Erfahrung erwerben. Die Methoden müssen fleißig geübt, das Cystoskop häufig angewandt werden. Gelegenheit ist genügend vorhanden, die Methoden zu erlernen. Es ist mit Freuden zu begrüßen, daß viele chirurgische Kliniken und Krankenhäuser — ich erinnere an die interessanten

Digitized by Google

Mitteilungen aus den verschiedensten Anstalten — die Methoden angewandt und sehr gute Erfolge damit erzielt haben.

Ist die Tuberkulose einer Niere festgestellt, so kommt für die Therapie nur die Entfernung des erkrankten Organs in Frage. Partielle Operationen führen nicht zum Ziele, weil ja meist auch noch zahlreiche makroskopisch nicht nachweisbare Krankheitsherde vorhanden sind. Ich will nicht auf die Technik näher eingehen und nur mit wenigen Worten die Behandlung des Ureterstumpfes erwähnen, der eine energischere Therapie als die anderen Nierenerkrankungen verlangt. Von vielen wird die vollständige Ureterektomie ausgeführt, um dadurch die sich zuweilen an die Entfernung der tuberkulösen Niere anschließende Fistelbildung zu vermeiden. Auch wir haben in einzelnen Fällen Fisteln nach unseren Operationen beobachtet, sie jedoch in allen Fällen, wenn auch zuweilen nach längerer Zeit, zur Heilung gebracht. Zur Verödung des Ureterstumpfes wenden wir jetzt ein besonderes Instrument an. Es ist ein Galvanokauter von der Dicke einer Uretersonde, welches in einer Länge von ca. 10 cm weißglühend gemacht werden kann; er wir kalt in den Ureter event. bis zur Blase eingeführt, bis zur Weißgluthitze erwärmt und langsam zurückgezogen, wodurch eine vollständige Verschorfung und Verödung des Ureters eintritt.

Die Prognose der Nierentuberkulose ist eine günstige; sehr günstig in den Fällen, wo die Operation in einem frühen Stadium ausgeführt wird, aber auch in den weiter vorgeschrittenen Fällen liefert sie gute Operations- und Dauerresultate.

Von den 48 operierten Fällen waren fünf doppelseitige Erkrankungen, bei denen wir nur die Nephrotomie ausführen konnten. Vier sind gestorben, ein Fall lebt noch. Von den Nephrektomierten sind fünf im unmittelbaren Anschluß an die Operation gestorben an Herzkollaps, an Lungenembolie, einer an Sepsis, einer an Peritonitis infolge Eröffnung des Peritoneum bei der Lösung der Verwachsungen und Eindringen von Eiter in die Bauchhöhle. Zwei Pat. haben wir 4 Jahre beobachten können, ihr weiteres Schicksal ist uns unbekannt geblieben. Von den 32 noch Lebenden leben: 15 Jahre nach der Operation einer, 9 Jahre nach der Operation drei Fälle; 7 Jahre nach derselben ebenfalls drei, 6 Jahre zwei Fälle, 5 Jahre ein Fall, 4 Jahre nach der Operation zwei Fälle, 3 Jahre nachher sieben. Nach 2 Jahren fünf Fälle. Im verflossenen Jahre sind behandelt sieben, einer ist noch in Behandlung.

Auch die Dauerresultate sind bei der Schwere des Leidens relativ gute zu nennen, und ich möchte bitten, so früh wie möglich die Operation der Nierentuberkulose vorzunehmen, nachdem eine sichere Frühdiagnose gestellt ist; dann werden unsere Resultate noch bessere werden. (Selbstbericht.)

Digitized by Google

94) **Krönlein** (Zürich). Über Nierentuberkulose und die Resultate ihrer operativen Behandlung.

Die eigenen Erfahrungen K.'s über Nierentuberkulose umfassen 51 Fälle, welche er behandelt resp. operiert hat; nach ihm gehört die Nierentuberkulose zu den häufigen Erkrankungsformen der Niere, wie auch die Operationen wegen Nierentuberkulose in der Skala der Nierenoperationen obenan stehen (30%). — Sehr ungleich befällt die Krankheit die beiden Geschlechter, 3mal häufiger die Frauen als die Männer (74,5% und 25,5%); in der überwiegenden Zahl (92%) ist die Krankheit eine einseitige, wobei rechte und linke Niere sich ziemlich gleich verhalten; am häufigsten wird das 3. und 4. Lebensdezennium befallen. An diesen 51 Fällen wurden 39 Operationen ausgeführt, 3 *Inzisionen auf die Niere*, 2 *Nephrotomien*, 34 *Nephrektomien*. Nur die *totale Nephrektomie* läßt K. als berechtigte Operation bei Nierentuberkulose gelten; sie allein ist darum auch zur Anwendung gekommen. K. bespricht nun zunächst an der Hand von 24 Aquarellen, welche die exstirpierten Nieren in natürlicher Größe, meist auf dem Durchschnitte, wiedergeben, die *Anatomie* der Nierentuberkulose. Er leugnet die Existenz einer urinogenen (aszendierenden) Nierentuberkulose und nimmt an, daß die tuberkulöse Infektion immer nur auf hämatogenem Wege entstehe. — Die Nierentuberkulose tritt entweder als »*Solitärtuberkulose einer Niere*« auf oder als »*kombinierte Nierentuberkulose*«. Erstere ist unter den 34 totalen Nephrektomien 12mal, letztere 22mal vertreten. Am häufigsten zeigten sich bei der kombinierten Nierentuberkulose die Lungen mit erkrankt, dann folgen die Harnblase, Knochengelenke, weibliche und männliche Genitalorgane. — Aus dieser Darlegung geht schon hervor, daß K. den Kreis der Indikationen für die Exstirpation der tuberkulösen Niere sehr weit zieht; er läßt nur *eine* absolute Kontraindikation gelten, d. i. die nachweisbare Erkrankung und Insuffizienz der anderen Niere. — Die Operation der Nephrektomie wurde immer extraperitoneal durch den »Flankenschnitt« vollzogen.

Die Resultate sind folgende: Es starben von den 34 in den Jahren 1890—1904 von K. ausgeführten Nephrektomien bis jetzt in toto 10 Operierte, während 24 heute noch leben. Die 10 Todesfälle traten ein:

2	in den ersten Tagen post operat.	(unmittelbare operative Mortalität).
2	im 2. Monate post operat.	entfernte operative Mortalität.
2	» 3. » » »	
1	» 4. » » »	
1	» 9. » » »	
1	» 7. Jahre post operat.	Todesfälle bei den Dauererfolgen.
1	» 11. » » »	

Sonach beträgt die unmittelbare operative Mortalität 5,8%,
die entfernte operative Mortalität 17,6%.

Digitized by Google

Die Gesamtmortalität im 1. Jahre nach der Operation 23,4%. Von den 10 Todesfällen konnten 9 seziert werden. In allen 10 Todesfällen trat die Lungentuberkulose in den Vordergrund; bei den 9 sezierten Fällen wurde die restierende Niere 2mal tuberkulös erkrankt, 1mal im Zustande der parenchymatösen (nicht tuberkulösen) Nephritis, 6mal gesund befunden. — K. verlor unter sämtlichen 34 Nephrektomierten keinen Pat. im Anschluß an die Operation unter den Erscheinungen der Insuffizienz der restierenden Niere (Anurie, Urämie). Was die Dauerresultate nach der Operation betrifft, so leben noch 24 Nephrektomierte, und zwar im 1.—14. Jahre post op., zum größten Teil in ganz erfreulichem Zustande, während 2 weitere erst viele Jahre nach der erfolgreichen Operation (im 7. resp. 11 Jahre post op., s. oben) einer Lungentuberkulose erlegen sind. Wie K. des genaueren ausführt leben zurzeit:

1	Fall	im	14.	Jahre	post	oporat.
2	Fälle	»	10.	»	»	»
1	Fall	»	9.	»	»	»
1	Fall	»	6.	»	»	»
3	Fälle	»	5.	»	»	»
6	Fälle	»	4.	»	»	»
2	Fälle	»	3.	»	»	»
1	Fall	»	2.	»	»	»
7	Fälle	»	1.	»	»	»
24	Fälle	im	14. bis 1.	Jahre	post	operat.

Die Befunde in diesen Fällen bei der letzten Nachuntersuchung (1904) müssen im Originale nachgesehen werden. (Selbstbericht.)

Diskussion.

Küster (Marburg) warnt vor Schlüssen aus kleinen Zahlen; bei größerer Zahl von Nieren mit Nierentuberkulose schwinden die auffallenden Unterschiede. Auch er glaubt, daß die Nierentuberkulose möglichst früh diagnostiziert und operiert werden solle. Immerhin dürften die Hoffnungen, die Kümmell auf den frühzeitigen Nachweis der Bazillen setzt, nicht immer zu erfüllen sein. Ja, die Anwesenheit von Tuberkelbazillen ist noch nicht einmal der sichere Beweis, daß Urogenitaltuberkulose vorhanden ist, und es besteht die Möglichkeit der Passage bei Durchlässigkeit der Nieren. Einen solchen Fall hat er kürzlich gesehen: Im Verlauf eines Starrkrampfes traten Blutungen aus den Harnorganen auf; es fanden sich Bazillen im Urin, und doch waren beide Nieren, wie exzidierte Stücke ergaben, völlig frei, und es bestand nur interstitielle Atrophie.

Wenn das positive Ergebnis des Katheterismus fehlt, kommt die doppelseitige Freilegung der Niere in Frage. Die Möglichkeit der Erkrankung der zweiten Niere kann auch der Katheterismus nicht ausschließen. Bei Wanderniere ist die Freilegung beider direkt not-

Digitized by Google

wendig, damit die andere Niere festgelegt werden kann, was prophylaktisch von Wert sei.

Teiloperationen an Nieren möchte er nicht völlig verwerfen; den Harnleiterstumpf stülpt er ein, ohne zu kauterisieren.

Christel (Metz).

Paul Rosenstein (Berlin) betont die Wichtigkeit der Ureterpalpation zur Diagnose der Nierentuberkulose. In Fällen, bei denen jede andere Untersuchungsmethode und auch die Cystoskopie versagt, gibt mitunter allein die Palpation des kranken Harnleiters vom Mastdarm oder der Scheide her Aufschluß über den rechts- oder linksseitigen Sitz der Nierenaffektion; der Harnleiter pflegt schon sehr früh bei Nierentuberkulose fühlbar miterkrankt zu sein. Man kann dann mitunter den doppelseitigen Ureterenkatheterismus ersparen, welcher namentlich bei tuberkulöser Blase nicht immer ganz unbedenklich ist. (Selbstbericht.)

Steinthal (Stuttgart) hatte gelegentlich einer Nierenoperation wegen Steinverdacht das Organ von miliaren Knötchen durchsetzt gefunden. Da er nicht beabsichtigt hatte, das Organ zu exstirpieren, war auch die andere Niere nicht auf ihre sekretorische Leistungsfähigkeit geprüft worden. Er unterband deshalb vorläufig nur den Harnleiter der freigelegten Niere und untersuchte die linke. Erst nachdem angenommen werden konnte, daß sie gut funktioniere, wurde die rechte entfernt. 5 Jahre lang ist es gut gegangen — jetzt ist auch die linke krank. Die sog. primäre Nierentuberkulose dürfte wohl nur selten eine primäre sein; deshalb operiert er nur bei schweren, destruierenden Prozessen; von diesem relativ konservativen Verfahren werden die späteren Resultate wenig beeinflußt, und es wird vor allem die Möglichkeit spontaner Ausheilung, die nicht auszuschließen ist, gebührend berücksichtigt.

Kapsammer weist darauf hin, daß auch die Freilegung beider Nieren nicht immer genüge und die Spaltung mitunter hinzutreten müsse — wie er einen Fall beobachtete, wo in einer durchaus gesund erscheinenden Niere durch die Spaltung eine Kaverne im oberen Pol aufgedeckt wurde. Der Prozeß kann ohne alle Beschwerden weit vorgeschritten sein. Tritt Harnleiterverschluß hinzu, bleibt der Urin völlig klar.

Kümmell (Hamburg) kann seinerseits von der Freilegung der Nieren sich wenig versprechen und ist überzeugt, daß im Küsterschen Falle die Gefrierpunktsbestimmung den Beweis von der Nierendurchlässigkeit erbracht haben würde. Entgegen Steinthal glaubt er wohl, daß die Tuberkulose der Niere lange latent bleiben könne, daß sie jedoch meist ein progredientes schweres Leiden sei, und z. B. die Polakiurie sehr schwer ertragen würde.

Christel (Metz).

Digitized by Google

95) **Enderlen** (Marburg). Experimentelle und histologische Untersuchungen über Hydronephrose und deren Behandlung.

E. unterband bei Hunden den einen Harnleiter dicht an der Blase zur Erzeugung einer Hydronephrose. Nach verschiedenen Zeiten wurde der Verschluß durch Anlegung einer seitlichen Anastomose zwischen Harnleiter und Blase beseitigt. In derselben Sitzung erfolgte die Exzision eines Stückchens der Sackniere, um Vergleichsobjekte zu bekommen.

Die Folgen der Unterbindung sind: Erweiterung der Harnkanälchen, Schädigung und teilweiser Untergang des Epithels, Leukocyteninfiltration, manchmal Nekrosen der Papille.

Am wenigsten sind die der Papille gegenüberliegenden Partien der Niere geschädigt, am meisten die seitlich gelegenen; bei längerer Dauer der Hydronephrose kann es auf der Nierenoberfläche zur Buckelbildung kommen. Die Erhabenheiten korrespondieren mit den Papillen.

Neben der Degeneration spielen sich auch progressive Vorgänge ab.

Wird das Hindernis behoben, so tritt eine Erholung der mittleren Partien ein. In den lateralen Zonen kommt es zur Atrophie der Harnkanälchen und zu Bindegewebsbildung.

Es wird sich bei der Behandlung der Hydronephrose darum handeln, frühzeitig das Hindernis zu beseitigen, so lange noch viel erholungsfähiges Gewebe vorhanden ist. (Selbstbericht.)

---

96) **Stern** (Düsseldorf). Über Veränderungen an der Niere nach Entfernung der Capsula fibrosa (Dekapsulation nach Edebohls).

S. experimentierte an Kaninchen, um die Wirkung der Aushülsung der Niere zu studieren. Seine Befunde bestätigen die auch von anderen Autoren ermittelten Ergebnisse bezüglich der schnellen Neubildung einer Kapsel. Schon wenige Tage (6—8) nach Entfernung der Kapsel läßt sich an der Kaninchenniere eine breite Lage neugebildeten Bindegewebes nachweisen. Bei solchen Nieren, bei denen bei der Aushülsung Verletzungen des Nierengewebes selbst stattfanden, konnte S. tiefe Narbenzüge im Gewebe nachweisen. Weiter hatte S. Gelegenheit, die Obduktion von zwei Pat. zu machen, bei denen er 2—$2^1/_2$ Monate vorher linksseitig die Niere ausgehülst hatte. In beiden Fällen, von denen die Nieren demonstriert wurden, fand sich an der ausgehülsten Niere eine starke, derbe, bindegewebige Lage an Stelle der entfernten Kapsel. An Serienschnitten ließ sich mikroskopisch ein Übergang von Kapselgefäßen in intrarenale Gefäße, wie Edebohls es als Wirkung seiner Operation annimmt, nicht nachweisen. Der ursprüngliche Krankheitsprozeß (interstitielle Nephritis in dem einen Falle, wahrscheinlich luetische Nephritis in dem

Digitized by Google

anderen) war an der ausgehülsten Niere stärker entwickelt, als an der nicht operierten. S. glaubt nach seinen klinischen Erfahrungen und nach seinen Befunden am Tier und am Menschen die Aushülsung der Niere nach Edebohls bei allen Fällen widerraten zu müssen, die zu Bindegewebsneubildung in der Niere neigen. Bei den übrigen Formen von Nephritis kann vielleicht durch die vorübergehende Druckentlastung der Niere in einzelnen Fällen eine Besserung erzielt werden, jedoch bedarf auch hier die Frage nach der Berechtigung der totalen Aushülsung noch sehr reiflicher Erwägung. (Selbstbericht.)

97) **Bakeš** (Trebitsch). Neues Verfahren zur operativen Behandlung der chronischen Nephritis.

Durch eine erfolgreich ausgeführte bilaterale Dekapsulation angeregt, unterzog B. das Edebohls'sche Verfahren einer Überprüfung und gelangte zu folgenden Resultaten:

Die Schaffung neuer Zirkulationsverhältnisse für die dekortizierte Niere erachtet B. bei dem Verfahren Edebohls' als ungenügend und gibt zwei Methoden an, durch welche die Bildung einer neuen Vaskularisation energisch angebahnt werden soll.

I. Methode: Netzeinhüllung der dekortizierten Niere.

Die durch den Flankenschnitt entblößte und dekapsulierte Niere wird in das durch einen oberhalb des Colon ascendens angelegten Peritonealschlitz hervorgezogene Omentum ganz eingehüllt, reponiert und mit Nähten fixiert.

II. Methode: Intraperitoneale Dislokation der dekortizierten Niere.

Das Organ wird durch einen medial vom Colon ascendens angelegten Peritonealschlitz intraabdominal verlagert, nachdem die Serosa des neuen Nierenbettes ihres Epithels beraubt wurde.

Auf der linken Körperseite geringe Abweichungen.

Die Wahl der Methoden richtet sich nach der Größe der Niere, hauptsächlich aber nach den vorgefundenen Netzverhältnissen.

Ende Februar laufenden Jahres vollführte B. das erstemal die Netzeinhüllung am Lebenden. Der sehr einfache, kaum 20 Minuten Zeit beanspruchende Eingriff wurde reaktionslos vertragen. Am 3. Tage Exitus an plötzlich einsetzender bilateraler Pneumonie. Sektion bestätigte die Lungenentzündung als Todesursache. Zwischen Niere und Netz bestanden bereits zarte Adhäsionen.

B. hofft auf diesem Wege zu positiven Resultaten zu gelangen. (Selbstbericht.)

98) **Zondek** (Berlin). Demonstration einiger anatomischer Präparate.

1) Bei Steinnieren findet man oft in der Umgebung des Nierenbeckens eine größere Fettmasse vor; in dem demonstrierten Präparat

Digitized by Google

ist fast das ganze Nierenparenchym durch Fett substituiert. Die Fettwucherung führt auch zu erheblicher Verkürzung des Nierenstieles, der Nierengefäße. Die pathologische Verkürzung der Nierengefäße, vornehmlich bei ihrer Multiplizität und ihrem verschieden hohen Ursprung, ist bei der Nephrektomie zu berücksichtigen.

2) Bei funktioneller Ausschaltung einer Niere in der Fötalperiode tritt die kompensatorische Hypertrophie der anderen Niere makroskopisch und mikroskopisch wesentlich mehr hervor, als beim Verlust der Nierenfunktion im späteren Leben.

3) Der cystoskopische Nachweis des Fehlens eines Ureterostiums und einer Plica ureterica weist darauf hin, daß die zugehörige Niere nicht funktioniert. Dagegen ist der cystoskopische Nachweis zweier gesonderter Ureteröffnungen, auch wenn sich aus ihnen Harn entleert, nicht absolut dafür beweisend, daß zwei gesonderte Nieren vorhanden sind.

Der Vortr. demonstriert dann eine von ihm exstierpierte Steinniere. In diesem Falle bestand gleichzeitig ein großer paranephritischer Abszeß, in dem sich mehrere Steine vorfanden.

Am Schluß bespricht der Vortr. die von Edebohls angegebene chirurgische Behandlung der chronischen Nephritis und teilt die Ergebnisse seiner experimentellen Untersuchungen an Kaninchen mit.

An Stelle der abgezogenen Tunica fibrosa, dieser zarten, gleichmäßig entwickelten Membran, entwickelt sich, weniger regelmäßig angeordnet, wesentlich dichteres Bindegewebe.

Infolge der Dekapsulation treten im Innern der Niere Blutungen und in den peripherischen Schichten Ausfall des Epithels ein.

Nach Edebohls sollen sich nach der Dekapsulation im Laufe eines Jahres neue Kapselgefäße bilden, durch die Operation werden aber sicher natürlich vorhandene Kapselgefäße künstlich zerrissen.

Der Vortr. betrachtet diese Kapselgefäße als Schutzvorrichtungen der Niere; dieser aber wird die Niere durch die Edebohls'sche Operation beraubt.

Zu diesen Schädigungen — die Operation soll nach Edebohls zudem in einer Sitzung an beiden Nieren ausgeführt werden — kommt die Narkose hinzu, und dies alles bei Pat. mit schwer kranken Nieren.

Unter Hinweis auf seine bereits in der Arbeit »Über die Topographie der Niere usw.« niedergelegte Kritik der Edebohls'schen Mitteilungen spricht sich Vortr. mit Entschiedenheit gegen diese Operation aus. (Selbstbericht.)

---

99) **Paul Rosenstein** (Berlin). Dekapsulation der Nieren beim Morbus Brightii.

R. berichtet über »klinische Erfahrungen über die Dekapsulation der Nieren beim Morbus Brightii« an der Hand von sechs von Israel operierten Fällen. Die Resultate, welche sich auf eine 5-

Digitized by Google

bis 15monatige Beobachtungsdauer beziehen, sind sehr ungünstige: ein Todesfall, eine Verschlechterung, zwei sind unbeeinflußt geblieben, zwei in gewisser Hinsicht gebessert (Fortbleiben der Ödeme, Kopfschmerzen, aber keine Beeinflussung der Zylindrurie und Albuminurie).

R. unterzieht sodann die beiden Edebohls'schen Veröffentlichungen einer scharfen Kritik und weist nach, daß Edebohls keinen Fall von sicherem Morbus Brightii geheilt hat, sondern daß die geheilten Fälle Nephriten bei Wanderniere gewesen sind, welche durch die gleichzeitig vorgenommene Fixation der Niere günstig beeinflußt worden sind. Auch die von Edebohls mitgeteilten Besserungen halten einer ernsthaften Kritik nicht stand.

Zum Schluß zieht R. aus der Edebohls'schen und seiner eigenen Statistik die Schlußfolgerungen, daß die Dekapsulation der Nieren beim schweren Morbus Brightii eine gefährliche Operation ist (26% operative Mortalität), und daß eine Dauerheilung bisher noch in keinem Falle erzielt worden sei. (Selbstbericht.)

Diskussion.

Riedel (Jena) hat sich auf dringendes Verlangen eines jungen Mannes zur einseitigen Dekapsulierung verstanden — eine gewisse Besserung folgte; aber den Bitten, die zweite Niere ebenso zu behandeln, wird er nicht nachgeben.

Kümmell (Hamburg) wundert sich, daß Edebohls soviel von einseitiger Bright'scher Niere spricht; unter hundert eigenen sondierten Kranken konnte K. nur doppelseitige Erkrankung nachweisen. Von ihm wurden etwa 7 Dekapsulierungen ausgeführt. Bei großer, weißer Niere ist der Eingriff gar nicht so leicht. 1mal folgte Tod durch Urämie, 2 andere starben 5—6 Tage post oper., 2 Pat. nach 2 Jahren; 2 endlich sind insofern noch gut imstande, als das Albumen von 10‰ auf etwa 1—3‰ gesunken ist. Eine Heilung konnte nicht festgestellt werden. **Christel** (Metz).

F. Franke (Braunschweig) berichtet von zwei Fällen, in denen er die beiderseitige völlige Dekapsulation vorgenommen hat, daß der eine, allerdings ziemlich hoffnungslose, die Operation, ohne Besserung erhalten zu haben, nur kurze Zeit überlebt hat. Im anderen, Oktober v. J. operierten Falle, erscheint der Erfolg zweifelhaft. Bei dem schon vorher schwankenden Verlaufe der Krankheit ist das Urteil sehr erschwert. Augenblicklich ist der Eiweißgehalt des Urins höher als je. F. ist nicht geneigt, mit der Operation, die für die Niere keine leichte ist, zumal wenn sie schwer zugänglich ist, weitere Versuche zu machen. (Selbstbericht.)

Kapsammer kommt nochmals auf die funktionelle Nierendiagnostik zurück; er ist der Ansicht, man solle die Bestimmung des Blutgefrierpunktes nicht so einseitig betonen wie Kümmell. Ferner weist er darauf hin, daß der Harnleiterkatheterismus eine

Digitized by Google

reflektorische Polyurie zur Folge haben kann, wodurch natürlich die Kryoskopie des gewonnenen Harnes unsichere Ergebnisse liefert.

Um einer Infektion der gesunden Nieren vorzubeugen, instilliert er unbedenklich nach erfolgter Sondierung 1‰ Sublimat in den Harnleiter. Bei Nierenexstirpationen läßt sich der Harnleiter, wenn er gesund ist, leicht mit entfernen, sodann kann der Stumpf von der Blase aus mit Sublimat verschorft werden. **Christel** (Metz).

---

100) **Treplin** (Hamburg). Über doppelseitige Nierensteinerkrankung.

T. spricht an der Hand der in den letzten Jahren in der Abteilung von Herrn Oberarzt Dr. Kümmell in Hamburg-Eppendorf operierten Fälle von doppelseitigen Nierensteinen über die Eigenart dieser Erkrankung und die bei derselben zu erzielenden operativen Erfolge.

Dabei werden nur berücksichtigt:

1) Diejenigen Fälle, bei welchen durch plötzlichen Verschluß beider Ureteren durch Konkremente eine totale Anurie herbeigeführt wurde.

2) Diejenigen, bei welchen es durch den Druck großer, doppelseitiger, das ganze Nierenbecken ausfüllender Steine zu einer das Leben bedrohenden Schädigung der Gesamtnierenfunktion gekommen war.

Während es sich bei den Pat. der ersten Gruppe fast ausnahmslos um primäre Steine handelte, waren diejenigen der zweiten Gruppe stets sekundäre Steine, welche sich im Anschluß an eine Cystopyelitis gonorrhoica und in zwei Fällen im Anschluß an eine Nierentuberkulose gebildet hatten.

Wegen völliger Anurie wurden fünf Pat. operiert; von diesen genasen zwei, starben drei.

Die Anurie hatte jedesmal 3—5 Tage bestanden. Es handelte sich stets um echten Steinverschluß. Es war niemals nötig, an das unwahrscheinliche Bild der reflektorischen Anurie zu denken. Der Verschluß war durch Cystoskopie und Ureterensondierung festgestellt. Die Kryoskopie des Blutes ergab bei allen sehr niedrige Gefrierpunktswerte — bis 0,67 — vor der Operation.

Es wurde stets diejenige Niere operativ in Angriff genommen, welche scheinbar zuletzt durch den Ureterverschluß geschädigt war, in der Voraussicht, daß diese als die weniger geschädigte am ehesten imstande wäre, die volle Funktion wieder aufzunehmen. Bei den zwei genesenen Pat. stellte sich bald die volle Funktion wieder her, was sich durch das Steigen des Blutgefrierpunktes auf 0,57 dokumentierte. Es wurde bei beiden nun einseitig operiert und der Stein aus dem oberen Teile des Ureters entfernt.

Die andere Niere wurde nicht befreit, da es zweifelhaft erschien, ob man den Pat. durch die Operation noch Nutzen bringen könnte.

Digitized by Google

Anders ist es bei der zweiten Art von Fällen, bei den mit großen, beide Nierenbecken einnehmenden Steinen behafteten Pat. Hier muß man, um die Funktion wieder herzustellen, beiderseits operieren, da die einzelne Niere meist zu sehr geschädigt ist, um die volle Funktion übernehmen zu können.

Sechs derartige Fälle kamen bei uns zur Beobachtung. Dieselben hatten meist in der Diagnose Schwierigkeiten gemacht, da die Steine bei ihrer Größe keine Koliken verursachten, auch nicht zu stärkeren Blutungen führten. Durch Röntgenbild wurde das Vorhandensein der Steine festgestellt. Wenn dann die Ureterensondierung und die Kryoskopie von Blut und Urin eine schwere Schädigung der Nieren erkennen ließen, handelte es sich um die Frage, welche Niere zuerst in Angriff zu nehmen sei. Es wurde stets die stärker geschädigte zuerst operiert.

Alle Pat. genasen bis auf einen, der an Phthise zugrunde ging. Die Nierenfunktion hat sich bei allen wesentlich gebessert; während vor der Operation zum Teil suburämische Zustände bestanden, waren nachher Erbrechen, Ödeme und Kopfschmerzen geschwunden, der Blutgefrierpunkt von 0,65 auf 0,57 gestiegen. Es wurden in Abständen von etwa 2 Monaten die beiden Seiten bei den einzelnen Pat. operiert.

Um die Erfahrungen kurz zusammenzufassen:

1) Es muß ebenso wie bei plötzlichem beiderseitigen Ureterenverschluß durch Steine auch bei beiderseitigen großen Steinen möglichst bald operiert werden.

2) Während man im ersteren Falle die voraussichtlich bessere Niere zuerst in Angriff zu nehmen hat, muß man im zweiten Falle die geschädigtere zuerst befreien.

3) Zur Feststellung, welches die geschädigtere Niere ist, ist eine Sondierung beider Ureteren unumgänglich notwendig, sowie die Kryoskopie des Harnes.

4) Von einer Heilung kann man erst dann sprechen, wenn die Blutgefrierpunktserniedrigung wieder normal ist. (Selbstbericht.)

---

101) **P. Ahrens** (Ulm). Kasuistische Beiträge zur Nierenchirurgie a. Nephrotomie bei einer Solitärniere; b. Nephrotomie nach 28jährigem Steinleiden.

Verf. operierte im vorigen Jahre einen 40jährigen Pat. wegen kalkulöser Anurie und Urämie 42 Stunden nach Eintritt ersterer, und zwar schritt er gleich zur Nephrotomie, da wegen einer engen gonorrhoischen Striktur die Harnröhre nicht mit dem Cystoskop passiert werden konnte, um vermittels Ureterensondierung (event. mit Einspritzen von warmem Glyzerin) den Ureterstein zu mobilisieren. Bei der Operation fand sich eine bedeutende Vergrößerung (wie der Schädel eines einjährigen Kindes) und tiefe Lage der

Digitized by Google

rechten Niere neben der Wirbelsäule, eine die obere Hälfte verlagertes Nierenbecken ohne Konkremente und Abgang des Ureters vom oberen Nierenpol. Erst nach 20 Stunden Urinabfluß aus der Nierenfistel. Da nach 8 Tagen noch kein Urin aus der Blase sich entleert hatte und die Harnröhrenstriktur impermeabel geworden war, fragte es sich: Wo bleibt der Urin der scheinbar nur reflektorisch gelähmt gewesenen linken Niere? Bestehen in derselben die reflektorischen sekretionshemmenden Einflüsse (vielleicht durch Reizung der rechtsseitigen Ureternerven durch den noch nicht entfernten Ureterstein) noch weiter, trotzdem die rechte Niere mittels Nephrotomieschnittes schon von dieser Sekretionshemmung nach 20 Stunden befreit worden ist, oder steckt auch im linken Ureter ein Calculus, oder produziert die linke Niere doch schon wieder Urin, welcher, da er der Striktur wegen nicht per vias naturales nach außen gelangen kann, nur auf retrogradem Wege unter Druck durch den rechten Ureter und weiter durch die Fistel der rechten Niere nach außen entleert wird, oder endlich fehlt die linke Niere ganz und ist die rechte nur durch vikariierendes Eintreten so groß geworden? Bei der 8 Tage nach der ersten Operation ausgeführten Boutonnière zeigte sich die Blase vollständig leer, und wurde jetzt mit Rücksicht auf die Größe der Niere und die auf entwicklungsgeschichtliche Störungen hinweisende Abnormität der Lage des Organs und seines Nierenbeckens und nicht zum wenigsten mit Rücksicht auf die so außerordentlich rasch nach Kolikanfällen aufgetretene mit Urämie verbundene Anurie bei Fehlen aller Anhaltspunkte für die Annahme eines Calculus im linken Ureter das Bestehen einer Solitärniere angenommen. Versuche, den Ureterstein durch retrograden Katheterismus von der Niere her in die Blase zu stoßen, scheiterten an dem sehr spitzwinkligen Abgang des Ureters vom oberen Nierenpol und der tiefen Lage der Niere, wodurch nur ein Eingehen bis zu 18 cm in den Ureter gestattet wurde. Versuche, durch die Boutonnièrewunde hindurch mittels Cystoskops und Uretersonde in die Blase und von dort in den Ureter und an den Stein zu gelangen, scheiterten an bei diesen Versuchen auftretenden heftigen Schüttelfrösten und Herzschwäche. Um die trotz des Offenseins und Offenerhaltens der Nierenfistel und trotz Absonderung reichlicher Urinmengen aus dieser aufgetretene chronische Urämie zu beseitigen, welche zum Teil auf einer durch das Trauma der Operation hervorgerufenen leichten Nephritis beruhte, zum größten Teil aber wohl auch auf durch den Ureterstein noch verursachte, die Sekretion qualitativ beeinflussende reflektorische Einflüsse zurückzuführen war, machte man sich zur Ureterolithotomie bereit, mußte aber wegen Verschlechterung des Allgemeinbefindens davon abstehen. Es kam eine doppelseitige Unterlappenpneumonie hinzu, und als dieser wegen hohe Digitalisdosen verabreicht wurden, verschwand der komatöse Zustand in einigen Tagen. Unter starker Wasserzufuhr wurde etwa 2 Monate post nephrotomiam ein 1 cm langer

Digitized by Google

Ureterstein spontan in die Blase und von da nach außen entleert; nach 2 Tagen aber schon wieder schwerste Anurie und Urämie, welche sich in mehreren Anfällen jetzt noch durch mehrere Wochen wiederholten, bis schließlich der spontane Abgang eines $3^1/_2$ cm langen, mit Harnsäurekristallen inkrustierten Blutgerinnsels diesen ein Ende machte. Die 3 Wochen lang vollständig leer gewesene und noch weitere 5 Wochen nur von geringen Flüssigkeitsmengen durchflossene Blase war stark geschrumpft und mußte erst wieder allmählich gedehnt werden. Bei den verschiedenen durch die Steine verursachten Anfällen plötzlichsten Ureterverschlusses mit Behinderung des Abflusses jeglichen Urins, was in diesem Falle dem physiologischen Experimente der gleichzeitigen Unterbindung beider Ureteren gleich käme, trat gewöhnlich in einer Stunde unter Erbrechen, Schüttelfrost, Gliederzuckungen, Bewußtseinsstörung eine Temperatursteigerung von 37° bis 40° auf, welche solange anhielt als der Verschluß dauerte. In den späteren Stadien der Krankheit, als die Nierenfistel schon längere Zeit fest zugeheilt war, wurde mehrmals, was man für unmöglich hätte halten sollen, das feste Narbengewebe durch den Druck des gestauten Urins wieder aufgerissen und hierdurch für kürzere oder längere Zeit wieder eine Fistel etabliert. Pat. ist jetzt wieder vollständig gesund. Die cystoskopische Untersuchung war stärkerer Blutung aus Granulationen der neugebildeten Harnröhre und der Starrheit der Narben wegen, welche nur ein ungenügendes Senken des Cystoskops erlaubte, nicht möglich. Der Fall lehrt unter anderem besonders, daß man bei Nephrolithiasis mit der Diagnose »reflektorische Anurie« vorsichtig sein und bei so rasch mit Urämie auftretender Anurie an die Wahrscheinlichkeit der Verlegung des einzigen Abflußweges für den Urin, des Ureters einer Solitärniere, denken und möglichst bald die Niere von dem ihre Epithelien so rasch stark schädigenden vermehrten Binnendruck durch Entfernung des Hindernisses auf diesem oder jenem Wege, oder, wenn dies nicht so rasch geht, wenigstens durch eine präliminäre Anlegung einer Nierenfistel befreien soll. Er lehrt aber ferner, daß, selbst wenn der Urin aus der Niere wieder freien Abfluß hat, es doch nicht ganz einerlei ist, ob ein Stein, als Fremdkörper wirkend, im Ureter längere Zeit liegen bleibt, sondern daß wohl auf reflektorischem Wege durch ihn ein Reiz auf die Niere ausgeübt wird, welcher ihre Sekretion qualitativ beeinflußt und es zur Retention von Harnstoff im Körper kommen läßt.

Der zweite Fall betrifft ein 32jähriges Bauernmädchen, welches seit 28 Jahren fast täglich mehrfache enorm schmerzhafte Nierensteinkolikanfälle gehabt hatte, ohne daß dieselben wegen Fehlens von Abgang von Konkrementen und von Eiweiß oder Blut im Urin ärztlicherseits als solche erkannt worden wären. Wegen des langjährigen Bestehens häufiger regelmäßig wiederkehrender Koliken ohne Abgang von Konkrementen und wegen des Fehlens von Blut im Urin schloß Vortr. den Sitz eines Steines im Ureter aus, präzi-

Digitized by Google

sierte aber gerade deswegen seine hauptsächlich mit durch die große Empfindlichkeit der linken Nierengegend gestützte Allgemeindiagnose Nephrolithiasis auf: »großer beweglicher Stein im Nierenbecken, welcher durch Vorlagerung vor den Ureter häufiger intermittierende Harnstauung und dadurch Koliken verursacht«. Die Empfindlichkeit der linken Nierengegend war so stark, daß bei der leisesten Berührung der Muscul. sacrolumb. und die Bauchmuskulatur sich bretthart kontrahierten und eine Palpation der Niere unmöglich machten, was erst in tiefster Narkose gelang, nachdem die Muskulatur der gesunden Seite schon längst erschlafft war.

Die mittels schrägen Flankenschnittes und Sektionsschnittes der Niere erfolgte Operation ergab die Richtigkeit der Diagnose in Form eines klein-taubeneigroßen mobilen Oxalatsteines von verhältnismäßig glatter, ja an einzelnen Stellen geradezu polierter Oberfläche in dem nur etwas erweiterten Nierenbecken, in welchem sich außerdem noch 12 andere kleine, linsen- bis erbsengroße Steinchen befanden. Verschluß der Niere durch Catgutnähte. Nach 5 Wochen geheilt und schmerzfrei entlassen. Nach $2^1/_2$ Jahren kein Rezidiv.

Außer wegen der Tatsache des jahrzehntelangen aseptischen Aufenthaltes eines starke Beschwerden machenden Steines im Nierenbecken ist der Fall auch in differentialdiagnostischer Hinsicht wegen der durch seine Symptome gegebenen Möglichkeit, eine präzise seltene Diagnose zu stellen, nicht uninteressant. (Selbstbericht.)

---

102) **Barth** (Danzig). Über Operationen an Hufeisennieren.

Votr. erörtert die Frage der berechtigten Operationen an Hufeisennieren auf Grund eines von ihm kürzlich beobachteten Falles und der spärlichen in der Literatur niedergelegten Erfahrungen anderer Chirurgen.

In B.'s Falle handelte es sich um einen 19jährigen jungen Mann, der vor 4 Jahren wegen quälender Blasen- und Nierenbeschwerden, die durch die linksseitige Hydronephrose einer Hufeisenniere bedingt waren, von Israel bereits mit vorübergehendem Erfolge nephrotomiert worden war. Aus der Israel'schen Krankengeschichte ging hervor, daß der Kranke schon seit 3—4 Jahren an den Erscheinungen eines eitrigen Blasenkatarrhs und an linksseitigen Nierenkoliken mit Retentionserscheinungen und Blutungen zu leiden gehabt hatte; in der Blase waren Geschwüre um die linke Harnleitermündung konstatiert worden, und bei der Nephrotomie zeigte sich, daß der untere Pol der hydronephrotischen Niere durch eine breite Brücke von Nierengewebe mit dem unteren Pol der rechten Niere verbunden war. Der Ureter entsprang an der Vorderfläche des Nierenbeckens und zog an der Vorderfläche des Hydronephrosesackes nach abwärts. Da der Ureter der anderen Seite nicht zu Gesicht gebracht werden konnte, begnügte sich Israel mit der Nephrotomie, wiewohl der Verdacht, daß es sich um einen tuberkulösen

Digitized by Google

Prozeß in der linken Nierenhälfte handelte, die Nephrektomie wünschenswert gemacht hatte. Nachdem sich die angelegte Nierenfistel später wieder geschlossen hatte, traten Blutungen und Schmerzanfälle in der linken Niere mit erneuter Heftigkeit auf, der Urin wurde trüber und die Blasenbeschwerden stärker; dabei magerte der Kranke immer mehr ab, so daß er nach einer Radikaloperation verlangte, falls eine solche möglich war. B. machte seine Zusage in erster Linie von dem Harnleiterkatheterismus abhängig, aber derselbe mißlang. Mit dem Cystoskop konnte nur festgestellt werden, daß in der Umgebung der linken Harnleitermündung ausgedehnte, leicht blutende Geschwüre vorhanden waren; die rechte Papille war bei der geringen Ausdehnungsfähigkeit der Blase und den fortwährenden Blutungen auch unter Zuhilfenahme der Narkose nicht zu erkennen. Nach 3 Monaten stellte sich der Kranke nochmals zur Untersuchung, und dieses Mal gelang es, den rechten Ureter zu sondieren und den Katheter bis hoch in das Nierenbecken vorzuschieben. In den linken Harnleiter drang der Katheter durch die geschwürige Öffnung nur 1—2 cm weit vor. Der Befund des Katheterismus war folgender:

Rechts.	Links.
27 cm.	37 ccm.
Fast klar.	Getrübt.
Δ — 0,64.	Δ — 0,50.
Sa Spuren.	Sa Spuren.
Albumen $1^0/_{00}$.	Albumen $1^1/_5{}^0/_{00}$.
Bakteriologisch: Stäbchen und Streptokokken, keine Tuberkelbazillen.	Bakteriologisch: Stäbchen und Streptokokken, keine Tuberkelbazillen.
Mikroskopisch: einige rote Blutzellen.	Mikroskopisch: Eiter- und rote Blutzellen.

Gesamturin: 1000—2600 ccm, sehr trübe, enthält Eiter und Blut, Albumen $1^0/_{00}$, keine Tuberkelbazillen.

Da die stärkeren, periodisch auftretenden Blutungen mit den Nierenkoliken und Anschwellungen der linken Niere zusammenfielen, so war anzunehmen, daß sie in der linken Niere tatsächlich ihre Entstehung hatten, und daß die Blasengeschwüre um die linke Harnleitermündung nur von sekundärer, für einen tuberkulösen Prozeß aber beweisender Bedeutung waren. Durfte aber nach dem Ergebnis des Harnleiterkatheterismus eine radikale Operation an dem kranken Organ gewagt werden? Auf den ersten Blick schienen die Verhältnisse recht ungünstig hierfür zu liegen. Der durch den rechten Harnleiter gelieferte Urin hatte eine subnormale moleküläre Konzentration, wenn auch eine höhere als der des linken, er war stark eiweißhaltig und infiziert mit den Bakterien der kranken Seite. Das einzige tröstliche an dem Befunde war, daß von der rechten Seite kein Eiter geliefert wurde und demnach dort wohl ein tuber-

Digitized by Google

kulöser Prozeß ausgeschlossen war. Auch konnten die Bakterien durch eine Kommunikation der beiden Nierenbecken von links hinübergewandert sein, ohne für die rechte Niere eine wesentliche Bedeutung zu haben. Es fragte sich nur, ob der Eiweißgehalt auf einen nephritischen Prozeß oder auf eine amyloide Degeneration zu beziehen war, und in letzterem Falle war natürlich jeder Eingriff verboten. Durch eine mehrtägige Beobachtung unter Zuhilfenahme der Kryoskopie des Gesamtharnes durfte eine amyloide Entartung der Niere ausgeschlossen werden. Die Harnmenge war normal, meist sogar gesteigert (1600—2600 ccm in 24 Stunden), und der Gefrierpunkt des Gesamtharnes schwankte dabei zwischen — 0,98 und — 1,62. Dazu ein Blutgefrierpunkt von — 0,52, also Gesamtverhältnisse, welche zu dem Schluß einer ausreichenden Nierenfunktion berechtigten.

Am 15. Oktober 1903 wurde die Operation mit Benutzung der früheren Operationsnarbe ausgeführt. Die Niere stand sehr tief, der obere Pol war leicht zugänglich. Die Hilusgefäße boten keine Abnormität, der Ureter zog an der Vorderfläche des erweiterten Nierenbeckens herab. Der Isthmus stellte eine $3^{1}/_{2}$ cm breite, walzenförmige Nierengewebsbrücke dar mit einer deutlichen Einkerbung an der Verschmelzungsgrenze. Ein gemeinsames Nierenbecken bestand nicht, wohl aber ein zentral im Isthmus gelegener bleistiftdicker Verbindungsgang beider Nierenbecken. Die rechte Nierenhälfte lag neben der Wirbelsäule, vom Isthmus nach oben steigend, und war dem Gefühl nach von normaler Größe. Nierenbecken und Harnleiter dieser Seite konnten auch diesesmal nicht zu Gesicht gebracht werden. Es wurde im Isthmus reseziert, wobei aus dem Verbindungsgang etwas trüber Harn ausfloß; die normal aussehende Nierengewebsschnittfläche wurde mit einigen Catgutnähten geschlossen. Die Blutung aus der Resektionswunde war mäßig und erforderte keine besonderen Ligaturen. Der Stumpf wurde versenkt, die Wunde tamponiert und zum Teil durch die Naht geschlossen. Der Verlauf war ein günstiger. Zwar ist der Urin zurzeit noch nicht normal, aber Eiter und Eiweißgehalt sind sehr heruntergegangen (letzterer auf $^{1}/_{2}$‰), die Blasengeschwüre sind abgeheilt, die Blutungen und subjektiven Beschwerden sind geschwunden, und der Kranke hat von 120 auf 146 Pfund Körpergewicht in wenigen Monaten zugenommen.

Das Präparat zeigt eine eigentümliche Form der Tuberkulose, nämlich flache, nirgends in die Tiefe greifende Geschwüre auf der Schleimhaut einer Nierenkelchausbuchtung des oberen Poles. Mikroskopisch ist ihr tuberkulöser Charakter sichergestellt. Im übrigen handelt es sich um eine ausgesprochene Hydronephrose mit Ausbuchtung der Kelche und Schwund der Rinde. Im unteren Pol ist in einiger Ausdehnung normales Nierengewebe erhalten, am Isthmus fanden sich einige frische Tuberkel im Parenchym, aber nirgends makroskopisch erkennbare Zerfallsherde oder Verkäsungen. Offenbar

Digitized by Google

hat es sich um eine Hydronephrose infolge abnormen Harnleiterursprunges gehandelt mit sekundärer Infektion durch Tuberkelbazillen an den beschriebenen Stellen.

Und Hydronephrose ist eine häufige Erkrankung bei Hufeisenniere, offenbar die häufigste, und immer durch die nämliche Ursache, den hohen Ursprung des Harnleiters, bedingt. Nächstdem ist Steinbildung in Hufeisennieren relativ häufig beobachtet, so von Braun, Rumpel und Israel, von letzterem in einem Falle doppelseitig. Es ist dabei wahrscheinlich, daß ungenügender Harnabfluß aus dem Nierenbecken in der Ätiologie dieser Nierensteine eine gewisse Rolle spielt. Schließlich wurde von König ein großes Sarkom in der einen Hälfte einer Hufeisenniere beobachtet und mit vorübergehendem Erfolge operiert.

Was nun die bei den aufgezählten Leiden unternommenen Operationen anlangt, so wurde 6mal die Nephrotomie gemacht und ein Todesfall dabei nicht beobachtet. In 4 Fällen wurde von Israel der Befund der Hufeisenniere bei der Operation klargelegt. Das erfordert, wie Israel betont, eine sehr ausgiebige Verlängerung des Flankenschnittes nach abwärts und ein ausgedehntes Abschieben des Bauchfelles nach innen, weil der Isthmus bei der gewöhnlichen Form der Hufeisenniere, bei der die Vereinigung beider Nieren am unteren Pol statthat, relativ tief, in Nabelhöhe oder darunter gelegen ist. Für denjenigen, der sich bei der Operation einer Hydronephrose nicht mit der einfachen Eröffnung des Sackes begnügt, sondern die kausalen Verhältnisse der Hydronephrose durch Aufsuchen des Harnleiters unter allen Umständen klar zu legen sucht, ergibt sich die Israel'sche Schnittführung von selbst. Findet man hierbei einen hohen Ursprung des Harnleiters und seinen Verlauf an der Vorderfläche des Nierensackes nach abwärts, so besteht bei der Häufigkeit dieses Befundes bei Hufeisenniere der dringende Verdacht, daß es sich im vorliegendem Falle um eine solche Mißbildung handelt. Die weitere Orientierung über die Verhältnisse hat alsdann keine besondere Schwierigkeit. Zum mindesten wird man die Größe und Beschaffenheit des Isthmus und der anderen, nahe der Wirbelsäule gelegenen Nierenhälfte durch Palpation von der Wunde aus genügend bestimmen können und sein Urteil auf diesen Befund aufbauen. Erscheint die andere Seite der Hufeisenniere genügend entwickelt und waren die funktionellen Gesamtverhältnisse der Niere vor der Operation als ausreichend erkannt, so steht nach den vorliegenden Erfahrungen der event. Exstirpation der kranken Nierenhälfte durch Resektion im Isthmus nichts entgegen. Diese Operation ist bisher 6mal ausgeführt mit nur einem Todesfall, und dieser stammt aus der Kinderzeit der Nierenchirurgie. Er betrifft eine von Braun im Jahre 1880 aus der Czerny'schen Klinik veröffentlichte Operation, die wegen Steinbildung und Eiterung in der einen Hälfte einer Hufeisenniere unternommen wurde, aber wegen starker Blutung unvollendet blieb und bald danach tödlich endete. Die übrigen Fälle,

Digitized by Google

unter denen sich 3 sekundäre Exstirpationen der vorher nephrotomierten Niere befinden, nahmen einen glatten Verlauf, trotzdem es sich 2mal um sehr breite Parenchymbrücken handelte. Im besonderen ist hervorzuheben, daß die Sorge um den Harnleiter der anderen Seite unbegründet erscheint. Die Harnleiter sind bei Hufeisennieren nie vermindert an Zahl, bisweilen aber vermehrt, indem der Isthmus gelegentlich ein eigenes Nierenbecken hat mit besonderem Harnleiter. Ist also die andere Hälfte der Hufeisenniere überhaupt genügend entwickelt, und nur in solchen Fällen dürfen wir resezieren, dann braucht man um den Abfluß des Harnes bei einer Resektion im Isthmus nicht bange zu sein. (Selbstbericht.)

---

103) **W. Wendel** (Marburg). Zur Chirurgie der Nebennierengeschwülste.

W. hat durch Bearbeitung des reichhaltigen Materiales des Berliner pathologisch-anatomischen Institutes sich genauer mit der Onkologie der Nebennieren beschäftigt. Über die klinischen Ergebnisse seiner Studien gibt er ein Referat, da die modernen chirurgischen Hand- und Lehrbücher und selbst die speziell der Nierenchirurgie gewidmeten Werke nur verschwindend wenig über die Chirurgie der Nebennieren enthalten. Er hat selbst einen Fall von Nebennierensarkom mitbeobachten können, welches im Jahre 1898 in der Marburger chirurgischen Klinik exstirpiert wurde, und zwar auf lumbalem Wege. Der Pat. starb 40 Stunden nach der Operation an Herzschwäche. Außer diesem Falle sind in der Literatur 23 Fälle von Exstirpationen von Nebennierengeschwülsten enthalten, und zwar handelte es sich 2mal um große cystische Tumoren, 2mal um Adenome, 4mal um Karzinome, 14mal um Sarkome. 2mal ist eine Diagnose nicht angegeben. Die Diagnose ist sehr schwierig, da meist andere Tumoren nicht sicher genug ausgeschlossen werden können, sie ist aber möglich, wenn man die normal große und gestaltete, aber durch den Tumor verlagerte Niere durch Palpation nachweisen kann, und wenn dauernd Veränderungen des Urins fehlen. Die operativen Erfolge sind folgende: 12mal = 50% Tod im Anschluß an die Operation; 5mal = 21% Tod an Rezidiv oder Metastase 5 Wochen bis 38 Monate nach der Operation; 7mal = 29% Heilung, welche 9 Monate bis 6 Jahre nach der Operation durch Nachuntersuchung bestätigt werden konnte. Bei der schwierigen Diagnose und anerkannt großen Malignität der »Epinephrome« (Küster) sind die Dauerresultate nicht schlecht zu nennen und ermutigen zu weiterem operativen Vorgehen. Auffallen muß die hohe Mortalität bei einer aseptischen Operation. Verf. sieht den Grund hiervon in dem Umstande, daß die Tumoren schon die Grenze der Operabilität oft überschritten hatten, als ihre Totalexstirpation noch versucht wurde. Von den in Betracht kommenden Operationsmethoden ist die Laparotomie der lumbalen Operation überlegen. Nur die Laparotomie

Digitized by Google

gestattet eine Übersicht über Ausgang und Größe des Tumors, seine Beziehungen zur Nachbarschaft, Untersuchung der Nieren, der anderen Nebenniere, der Leber, Wirbelsäule und retroperitonealen Lymphknoten auf Metastasen, Untersuchung der V. cava inf. und Vv. renales auf Thrombose. Die Laparotomie kann jederzeit ohne wesentlichen Schaden für den Pat. als probatorische abgeschlossen werden. Beim lumbalen Vorgehen bekommt man die Übersicht erst durch Freipräparieren der Geschwulst und auch da noch sehr mangelhaft. Man muß dann oft die Operation wegen der Blutung beenden, trotzdem sie nicht radikal sein kann. Verf. empfiehlt daher im Widerspruch zu Schede stets die Laparotomie. Auch die operativen Erfolge sprechen dafür. 6 lumbale Exstirpationen hatten eine unmittelbare Mortalität von 4 Fällen, die beiden anderen starben an Rezidiv. 17 transperitoneale Exstirpationen hatten eine Mortalität von 7 Fällen und eine Heilung von 7 Fällen. Alle operativen Erfolge sind also bei transperitonealem Vorgehen erzielt worden.

(Selbstbericht.)

---

104) **W. Wendel** (Marburg). Geschwulstthrombose der Vena cava inferior nach einem operativ entfernten Epinephroid der rechten Niere. (Mit Demonstration.)

Einem 55jährigen Manne war von Küster im Jahre 1903 ein rechtsseitiges Epinephroid durch lumbale Nephrektomie entfernt worden. Vorausgegangen war eine probatorische Laparotomie, da ein vorhandenes Fußödem den Verdacht auf Thrombose der Vena cava inf. erregte. Doch fand sich die Vene frei. 6 Monate nach der Operation kam Pat. mit neuer Hämaturie, starken Ödemen wieder in die Behandlung und wurde von W. 4 Wochen lang bis zum Tode beobachtet. Der zunächst vorhandene Verdacht auf Metastase in der linken Niere konnte durch die Kryoskopie ausgeschlossen werden. Die starke Entwicklung und Füllung der Unterhautvenen an Oberschenkeln, Bauch und Lumbalgegend, Störungen im portalen Kreislauf, Ikterus führten zur Diagnose: Thrombose der Vena cava inf. Die Sektion bestätigte die Diagnose. Die linke Niere war bis zuletzt suffizient, trotzdem die Cava vollkommen bis in den rechten Vorhof thrombosiert war. Durch Leiminjektion von der linken Vena femoralis ließ sich die Niere auf dem Wege der lumbalen und mächtig entwickelten Kapselvenen vollkommen injizieren. Auch der Pfortaderkreislauf war durch Adhäsionen infolge der Laparotomie- und der lumbalen Wunde auf die Venen der Bauchwand abgeleitet. Ein lokales Rezidiv fand sich nicht. Bei der Operation war ein Geschwulstthrombus der Vena renalis dextra mit entfernt worden. Trotzdem muß Geschwulstmasse im zentralen Venenstumpf zurückgeblieben sein, von welchem aus die Cavathrombose sich entwickelte. Die Herstellung des portalen und renalen Kreislaufes durch Anasto-

Digitized by Google

mosen zeigt, eine wie weitgehende Anpassung an die schwere Zirkulationsstörung möglich ist. (Selbstbericht.)

105) **Hermes** (Berlin). Operation des Kryptorchismus. (Krankenvorstellung.)

H. empfiehlt eine Modifikation der Hahn'schen Operationsmethode des Kryptorchismus, die darin besteht, daß der in bekannter Weise pilzförmig in den Skrotalschlitz eingenähte Hoden durch einen Hautlappen mit Basis am Damm gedeckt wird; es wird hierdurch die zweizeitige Operation vermieden; durch den mit Hoden und Skrotalwunde vernähten Lappen wird dem Bestreben des Hodens, sich nach oben zu retrahieren, ein wirksamer Widerstand entgegengesetzt. Besonders bei Kindern mit kurzem und etwas atrophischem Scrotum verspricht diese Methode brauchbare Resultate zu geben. (Selbstbericht.)

106) **Katzenstein** (Berlin). Zur Therapie des Kryptorchismus.

Redner stellt vier von ihm wegen Kryptorchismus operierte Kranke vor. Bei einem fünften Pat., einem $3^1/_2$jährigen Jungen, erlebte er einen Mißerfolg, der nicht nur nicht gegen, sondern sogar für die von ihm angegebene Operation (Deutsche med. Wochenschrift 1902 Nr. 52) spricht.

Diese besteht bekanntlich darin, daß ein runder gestielter Hautlappen vom Oberschenkel abpräpariert wird; an diesen wird die untere Zirkumferenz des Hodens festgenäht und zugleich der Rand des Scrotums. Die Verbindung zwischen Hoden und Oberschenkel bleibt so lange bestehen, als die Spannung des Samenstranges anzeigt, daß dieser noch nicht lang genug ist. Beim Herumlaufen dehnen die Pat. den Samenstrang allmählich selbst; ist das in genügendem Grade geschehen, so durchschneidet man die Verbindung zwischen Hoden und Oberschenkel, wobei der das Scrotum vergrößernde Hautlappen an diesem haften bleibt.

In dem vorerwähnten Mißerfolg war die Brücke des Lappens zu klein, der Lappen wurde nekrotisch, und der nur am Scrotum befestigte Hoden zog dieses handschuhfingerartig ein und saß selbst am äußeren Leistenringe des nach Bassini verschlossenen Leistenkanales. So ähnlich sehen aber alle die Erfolge aus, die K. bisher gesehen, inkl. der von Herrn Riedel im vorigen Jahre gezeigten.

Redner betrachtet jedoch solch eine Operation erst dann als gelungen, wenn der Hoden frei im Grunde des Hodensackes an dessen tiefstem Punkte steht. Das ist der Fall bei allen übrigen von ihm operierten Kranken, unter anderem bei einem vorgestellten 22jährigen, den K. seinerzeit der Freien Vereinigung der Chirurgen demonstrierte (Deutsche med. Wochenschrift

Digitized by Google

1902 Nr. 52). Sämtliche Kranke sind länger als $1^1/_2$ Jahr operiert, mithin sind auch die Dauererfolge als befriedigende zu bezeichnen. (Selbstbericht.)

107) **Holländer** (Berlin). Über das Chorionepitheliom des Hoden.

Es ist für den Chirurgen wichtig, diese so ungemein charakteristische, angeborene bösartige Geschwulstform genau zu kennen; denn einerseits ist scheinbar die Prognose durchaus ungünstig, andererseits passiert es gelegentlich, daß man eine Metastase operiert (Gehirn, Bostroem), und dann dem Befunde sofort die richtige Deutung geben kann. Die Diagnose ist mit Wahrscheinlichkeit schon aus dem makroskopischen Verhalten möglich, da kein anderer Tumor ein so charakteristisches Gepräge hat. Die randständigen, aus der Scheidenhaut prominierenden Tumoren sind rund und abgegrenzt, die im Gewebe liegenden diffuser, alle von meist bräunlich roter Farbe, doch auch mit allen Schattierungen älterer Blutmassen, dabei bröckelig und nur gering organisiert. Besonders die Metastasen sind typisch und zeigen dasselbe Aussehen, das am besten mit Placentargewebe verglichen wird. Der Vortr. demonstriert den von ihm operierten Fall mit den Metastasen (v. Hansemann), von denen besonders die Lunge durchsetzt wird. Das klinische Bild der bis jetzt beobachteten zehn Fälle ist wenig charakteristisch; meist stellt sich die Hodengeschwulst bei jungen Menschen in den 20er Jahren ein. Die frühen Lungenmetastasen lassen an Phthise und wieder rückwirkend an Hodentuberkulose denken. Die fehlende Prostataerkrankung und das gesunde Vas deferens sprechen aber mehr für den malignen Tumor. Das Hauptinteresse liegt in dem mikroskopischen Verhalten. Auf dieses wird nur summarisch eingegangen. Der Tumor geht aus einem Teratom hervor, bei dem dann der chorionepitheliale Anteil in starke Wucherung gerät und die Derivate der anderen Keimblätter überwuchert. Es wird dann noch ein zweites Hodenteratom demonstriert (Pick), in dem der chorionepitheliale Anteil sich in dem rein teratomatösen Gewebe verliert.

(Selbstbericht.)

Gliedmaßen.

108) **K. Hirsch** (Berlin). Ein Fall von Phokomelie (angeborene Mißbildung der vier Extremitäten).

Die jetzt 41jährige Person stammt von gesunden Eltern. Ein Onkel, Bruder der Mutter, wurde mit hochgeschlagenen Knien geboren und war schwachsinnig. Bei einer Nichte, Tochter der ältesten Schwester, bestand eine kongenitale Verstümmelung der linken Hand. Sie selbst zeigt einen völlig normal entwickelten Kopf, Hals und Rumpf. Die rechte obere Extremität besteht nur aus einem 20 cm

Digitized by Google

langen, konisch zugespitzten Oberarmstumpf; vom linken Arm ist ebenfalls nur ein sich verjüngender Stumpf vorhanden, der auf der Innenseite ein fingerartiges, 9 cm langes, bewegliches Gebilde trägt. Das Skiagramm zeigt, daß der Humerus links eine deutliche Trochlea trägt, daß der Finger aus einem Metacarpus und drei wohlgebildeten Phalangen besteht, daß die Verbindung mit dem Humerus durch eine kurze, halbkreisförmige Knochenspange hergestellt wird. Die linke untere Extremität zeigt bei stark verkürztem Oberschenkel einen normal langen Unterschenkel und gut ausgebildeten Fuß, der aber nur vier Metatarsi hat. Die 4. und 5. Zehe sind an ihrer Grundphalanx miteinander verwachsen. Am Unterschenkel fehlt die Fibula vollkommen. Das Femur ist zur Hälfte verkürzt und endigt proximal, wie quer abgeschnitten in der Pfannengegend. Auf der rechten Seite sieht man aus der sehr fleischigen Oberschenkelmasse nur ein ganz rudimentäres Füßchen hervorragen, daß aus zwei Metatarsen und zwei Zehen besteht. Von demselben zieht eine undefinierbare, sich rechtwinklig abbiegende kurze Knochenmasse zur Gegend der rechten Hüftgelenkspfanne. Die Oberarmstümpfe und Oberschenkelmassen zeigen ausgiebige aktive Beweglichkeit. — Trotz der erheblichen Defekte der vier Extremitäten ist Pat. nicht so hilflos, wie man glauben sollte. Sie schreibt fließend, strickt, wäscht sich selbst, zieht sich bis auf die Oberkleider an, ißt mit Messer und Gabel usw. Als Kind hat sie sich durch Kullern fortbewegt, später in der Weise, daß sie das kleine Füßchen links in das Loch einer Fußbank einklemmte und sich so vorwärts schob. Sie ist imstande allein auf einen Stuhl zu steigen. — Der interessante Fall wurde durch zahlreiche Projektionsbilder erläutert. Eine ausführliche Publikation behält sich der Verf. demnächst vor.

(Selbstbericht.)

---

109) **Hahn** (Nürnberg). Totalexstirpation des Schulterblattes wegen chronischer Osteomyelitis.

H. demonstriert ein Schulterblatt, das einem 15jährigen Knaben wegen chronischer Osteomyelitis durch die subperiostale Totalexstirpation operativ entnommen war.

Akuter Beginn nach Diarrhöen und Verstauchung der Schulter beim Turnen; lokalisierte Schwellung entlang der ganzen Spina, Inzision über derselben entleert Eiter. Eine Woche später mußte wegen anhaltenden hohen Fiebers und Ausbreitung der Schwellung im Bereiche der ganzen Scapula eine zweite Inzision vorgenommen werden, die parallel zur ersten und über den Angulus scapulae hinweg verläuft; große Eiteransammlung, namentlich nach dem Halse des Schulterblattes zu; derselbe ist vom Periost entblößt, an der Epiphysenlinie Rauhigkeiten. Eitrige Infiltration des Periosts des Schulterblattkörpers an Vorder- und Rückseite. Wegen schlechten Allgemeinzustandes muß von einer jetzt schon ins Auge gefaßten

Digitized by Google

subperiostalen Exstirpation des Schulterblattes Abstand genommen werden. Temperatur sinkt, geht aber wieder in die Höhe, es bildet sich eine Schmerzhaftigkeit und Schwellung im ganzen Bereiche des M. deltoideus aus, desgleichen unterhalb des äußeren Drittels der Clavicula nach der Axilla hin; diese selbst ist frei, ebenso das Schultergelenk. Längsspaltung des Deltoideus, um den Humerusschaft herum reichliche Eiteransammlung; unabhängig von dieser findet sich eine Eiterung vom Proc. coracoideus ausgehend, entlang dem M. coraco-brachialis. Die in den letzten Wochen aufgetretenen Diarrhöen verschwinden nach den Inzisionen mit einem Schlage, Pat. dauernd fieberfrei. Es resultieren mehrere Fisteln aus den Inzisionswunden, über der Spina, am äußeren Rande und unterhalb des Proc. coracoideus. $4^1/_2$ Monate nach Beginn der Erkrankung Röntgenaufnahme. Schulterblatt im ganzen stark verändert, namentlich am Hals- und Gelenkteile, desgleichen an der Spina und am Proc. coracoideus. Senkrechter Schnitt über die Scapula, so daß die Fisteln in dessen Bereich fallen (T) und die Haut- und Muskellappen türflügelartig aufgeklappt werden können, um womöglich nur die Sequester zu entfernen und die Scapula im ganzen zu erhalten. Wegen multipler Sequestrierungen muß aber die Totalexstirpation subperiostal angeschlossen werden; nur das Akromion wurde zurückgelassen. Das Präparat zeigt im ganzen, namentlich am Corpus, eine enorme Knochenregeneration, die Epiphyse der Pars glenoidea ist gelöst, der Epiphysenknorpel vollständig aufgegangen in narbiges Gewebe; der Proc. coracoideus, nur teilweise mehr vorhanden, ist bei der Exstirpation der Scapula abgebrochen, zum Teil eitrig eingeschmolzen; am äußeren Rande breite Spangenbildung. Ein großer Sequester am äußeren Rande, weiter kleinere am Korpus, im Proc. coracoideus und an der Vorderfläche des Schulterblattes. Nach 3 Wochen bereits ziemlich erhebliche Regeneration der Spina und der Pars glenoidea auf dem Röntgenbilde nachweisbar; nach 6 Wochen auch das Corpus größtenteils regeneriert. Die Beweglichkeit des Armes ist vorläufig zufriedenstellend, auch die Kraft. Pat. kegelt mit dem Arm und putzt Stiefel, die Elevation und Rotation läßt noch zu wünschen übrig, wird sich aber bei fortgesetzter orthopädischer Nachbehandlung noch erheblich bessern.

Das Präparat befindet sich in der Sammlung des pathologischen Instituts zu Erlangen. (Selbstbericht.)

---

110) **Bockenheimer** (Berlin). Die Totalexstirpation der Scapula in bezug auf die spätere Funktion.

Bereits anfangs der 30iger Jahre des vorigen Jahrhunderts hat Heine in Würzburg nachgewiesen, daß bei subperiostaler Resektion jedes Gelenk des Hundeskeletts sowohl in seiner Form wie in seiner Funktion vollständig wiederhergestellt wird. B. demonstriert vier Präparate Heine's aus dem Würzburger anatomischen Institut.

Digitized by Google

Auf diesen Versuchen basierten die späteren Arbeiten von Ollier und v. Langenbeck über subperiostale Gelenkresektionen. Der Satz des letzteren: ich verstehe unter subperiostaler Resektion eines Gelenkes nichts Anderes als die vollständige Erhaltung aller in der Nähe des Gelenkes sich festsetzenden Sehnen und Muskeln in Verbindung mit dem Periost, gilt auch für die Totalexstirpation der Scapula. Ausnahmen davon machen die Tumoren, bei denen so radikal wie möglich operiert werden muß, und daher die Funktion des Oberarmes meist wenig befriedigt. Die zwei wegen Sarkom von v. Bergmann operierten Fälle (Totalexstirpation) — der eine jetzt 9 Jahre rezidivfrei, der andere 1/2 Jahr nach der Operation — können zwar Hand und Unterarm gebrauchen, dagegen sind am Oberarm nur Ab- und Adduktionsbewegungen möglich.

Bei ausgedehnten Erkrankungen (Tuberkulose, Nekrosen nach Typhus, Osteomyelitis, Frakturen) ist die Totalexstirpation der Scapula einer partiellen Entfernung vorzuziehen. Die Heilungsdauer wird kürzer und das funktionelle Resultat wird nicht geschmälert.

Bei der Operation, die am besten von einem T-förmigen Schnitte auf der Spina scapulae und am medialen Scapularrand entlang ausgeführt wird, müssen 1) das Periost, 2) die Muskelansätze, 3) die Nerven (Axillaris und Suprascapularis) geschont werden.

Sehr wichtig ist die Nachbehandlung, die durch frühzeitige passive Bewegung, durch Verbände in Elevations-, Abduktions- und Außenrotationsstellung, aktive Bewegungen, Massage usw. eine Inaktivitätsatrophie hindert und eine spätere vollkommene Funktion sichert.

Es regeneriert sich dabei die Scapula mit ihren sämtlichen Fortsätzen. Auch für die Cavitas glenoidalis entsteht ein Knochenvorsprung, der dann durch viele Bewegungen des Oberarmes zur Gelenkfläche geschliffen werden muß.

Die Regeneration, die auf Röntgenbildern deutlich wahrnehmbar, beginnt schon in den ersten Wochen nach der Operation.

Von den vorgestellten 2 Fällen ist der eine wegen chronischer Osteomyelitis von Borchardt (Berlin) operiert. Die Scapula wurde bis auf die Cavitas glenoidalis entfernt. Das Gelenk mußte eröffnet werden. Die Funktion des Oberarmes ist ohne jede Einschränkung normal. Die Scapula hat sich vollständig regeneriert.

Der 2. Fall wurde von B. (Berlin) operiert wegen akuter Osteomyelitis (die Scapula vollständig entfernt). Auch dieser Pat. kann den Oberarm genau wie früher bewegen und geht sogar seiner früheren Beschäftigung als Akrobat nach. (Selbstbericht.)

Digitized by Google

111) **Bardenheuer** (Köln a. Rh.). Totale Exstirpation der Scapula mit Resektion des Humeruskopfes wegen sarkomatösen Enchondroms.

B. bespricht einen Fall, in welchem eine Resektion der ganzen Scapula und des Humeruskopfes wegen sarkomatösen Enchondroms ausgeführt wurde.

Bernh. Schmidt, 23 Jahre alt, kam vor $2^3/_4$ Jahren in Behandlung. Er hatte damals eine gleichmäßige starke Auftreibung der oberen Kondylen der rechten Tibia. Die Geschwulst sollte sehr rasch entstanden sein.

Bei der Bloßlegung der Geschwulst ergab sich, daß die Innenwand der zentralen Höhle der Tibia allseitig angefressen war, daß die Geschwulst stellenweise die knöcherne Wand durchbrochen und auf die Muskulatur übergegriffen hatte. Dieser makroskopische Befund neben dem angeblichen raschen Wachstum bestimmten B., wenngleich er schon seit einer Reihe von Jahren ein Anhänger der auf dem letzten Chirurgenkongreß 1903 durch Borchard, Körte, Goldmann nochmals zum Ausdrucke gelangten Grundsätze ist, sich von dem makroskopischen Befunde der Geschwulst als Ganzes, besonders von der Beschaffenheit seiner Grenze gegenüber der Nachbarschaft bei der Entfernung von Knochengeschwülsten leiten zu lassen, die Amputatio femoris auszuführen.

Es trat indessen bis heute trotz der mangelnden scharfen Begrenzung, trotz des angeblichen raschen Wachstums, trotz des sarkomatösen Charakters (sarkomatöses Enchondrom) kein Rezidiv in loco ein.

Dagegen klagte Pat. schon bald nach der Operation über Schmerzen in der linken Schulter; es war indessen nichts Abnormes an der Schulter zu entdecken. Bei der Entlassung ward ihm indessen die Weisung gegeben, sich gleich vorzustellen für den Fall er etwas Abnormes bemerke. Nach 2 Jahren stellt er sich mit einer starken, großen, scharf begrenzten Geschwulst der linken Scapula vor.

Unter diesen Verhältnissen war entweder die Entfernung der linken Hälfte des Schultergürtels oder die Totalresektion der Scapula nötig. B. nahm an, daß die Geschwulst im Entstehen schon bei der Entlassung vor 2 Jahren bestand, daß es sich primär um zwei Enchondrome, an versprengte Knorpelkerne sich anschließend handelte, die nachträglich nach einander sarkomatös wurden. Am 3. März 1904 führte er daher von zwei Schnitten aus, von einem, welcher quer über die ganze Spina und das Akromion und von einem zweiten, welcher parallel dem medialen Rande der Scapula verlief, die Resektion aus. Es ergab sich, daß ein scharfbegrenzter Zapfen der Geschwulst ins Schultergelenk eindrang. B. mußte daher den Kopf des Humerus mit entfernen. Es wurde alsdann das schief angefrischte obere Humerusende mit der ebenfalls angefrischten unteren Fläche der Clavicula vernäht, so daß der Humerus der nach außen verlängerten

Digitized by Google

Achse der Clavicula parallel verlief. Die ganze Wundhöhle ward geschlossen, ein Drainrohr eingefügt und ein Gipsverband angelegt. Nach 4 Wochen ward letzterer entfernt und die Extension des Armes nach oben außen ausgeführt.

Die Verbindung zwischen der Clavicula und dem Humerusende ist eine relativ feste, Pat. kann bei leichter Unterstützung den Arm schon etwas wagrecht halten; B. glaubt, daß der Arm funktionsfähig und der Humerus mit der Clavicula eine gelenkige, aber relativ feste Verbindung eingeht, so daß der Arm ebenfalls im Schulterabschnitte beweglich wird.

Die mikıoskopische Untersuchung in dem pathologischen Institute Ribbert's lautete: Enchondrom mit sarkomatösen Einlagerungen, wahrscheinlich kongenitaler Natur. (Selbstbericht.)

---

112) **Bardenheuer** (Köln a. Rh.). Resectio totalis des Scapulohumeralgelenkes.

Vortr. geht von der Ansicht aus, daß der zentrale Teil des Schultergelenkes bei der tuberkulösen Affektion oft mit affiziert sei. Er hält es daher für nötig, ebensosehr wie beim Hüftgelenke zur völligen afistulösen Heilung den event. miterkrankten Gelenkwinkel der Scapula und die äußere Fläche des Processus coracoideus, welcher oft mit erkrankt ist, mit zu entfernen; er demonstriert je zwei Präparate von dem Hüft- und Schultergelenke zum Belege dafür, daß die Resektion des ganzen Scapulohumeralgelenkes ebenso geboten war, wie bei dem Hüftgelenke die Resectio pelveofemoralis. Die Operation wird vor einem Schnitt ausgeführt, welcher über die Spina scapul., von der Mitte derselben beginnend, bis zur äußersten Spitze des Acromion verläuft und sich von hier aus senkrecht nach unten bis unterhalb der Tubercula wendet.

Die Spina wird etwas nach außen vom Übergangsteil ins Acromion quer durchtrennt; alsdann wird das Acromion nach vorn außen geklappt, womit die hintere Seite des Gelenkes frei zutage liegt.

Jetzt werden die Rotatores externi bei maximaler Rotation des Armes nach innen bis zu ihren Ansatzpunkten ans Tuberc. majus von der Kapsel abgelöst und mittels eines Meißels von letzterem abgemeißelt. Das gleiche geschieht vice versa für den Rotator int. (Subscapul.) und für den mittleren Kopf des Triceps.

B. bevorzugt, wenn der Gelenkteil der Scapula mit affiziert ist, was man während der Operation durch Veränderung des Halses der Scapula unterscheiden kann, die extrakapsuläre Exstirpation des ganzen Gelenkes; die Scheidung des Kranken vom Gesunden, die totale Entfernung von allem Tuberkulösen gelingt leichter.

Es wird nun der Humeruskopf möglichst hoch, direkt unterhalb der Spitze der Tubercula, quer durchmeißelt. Das Gleiche geschieht für den Gelenkteil der Scapula vom äußeren Rande derselben aus,

Digitized by Google

nachdem zuvor der mittlere Kopf des Triceps abgemeißelt worden ist. Es wird nämlich zu ersterem Zwecke, die Schärfe des Meißels nach oben richtend und direkt unterhalb der Fossa glenoidalis aufsetzend, der skapulare Gelenkteil mit einigen Schlägen abgemeißelt. Man kann so oft, ohne das Gelenk zu eröffnen, das ganze Scapulohumeralgelenk in toto herausheben. Es wird ferner event. die äußere Fläche des Processus coracoideus mit einem Hohlmeißel abgemeißelt und die Bursa subscapul. gehörig gesäubert, event. exzidiert, was von diesem Schnitt aus ebenfalls leicht gelingt. Alsdann wird eine Knochennaht zwischen dem Acromion und der Spina derart angelegt, daß die Acromionspitze etwas nach oben sieht, so daß sie dem Humerus bei maximaler Elevation des Armes kein mechanisches Hindernis in den Weg setzt.

Die Wunde wird bis auf ein Drainrohr ganz geschlossen.

Der Arm wird senkrecht eleviert und extendiert. Nach 3 Wochen führt Pat. Adduktionsbewegungen aus, nach 5 Wochen Stabübungen. Pat. konnte nach 8 Wochen senkrecht 5 Pfund erheben (s. Photographie).

Ich habe so in letzter Zeit 4 Resektionen ausgeführt und in gleicher Weise nachbehandelt. Die herumgereichte Photographie gehört einem Knaben an, welcher 6 Wochen nach der Operation langsam den Arm mit 2 Pfund belastet bis zur maximalen Elevation abduzieren konnte. (Selbstbericht.)

---

113) **Bardenheuer** (Köln a. Rh.). Behandlung der Frakturen und Luxationen im Gebiete des Schultergelenkes mittels Extension senkrecht nach oben.

Vortr. legt den größten Wert bei allen Frakturen und Luxationen in der Nähe der Gelenke auf die Verhütung der Gelenkversteifung. Dieselbe ist wichtiger als die völlige Aufhebung der Dislokation, die sich indessen auch gleichzeitig am besten mittels einer korrekten Extension beheben läßt.

Durch die frühzeitigen Bewegungen während der eigentlichen Frakturbehandlung wird verhütet: die Retraktion aller elastischen Gewebe, der Muskeln, Fascien, Gelenkkapsel, die Verwachsung der einzelnen Gewebe untereinander: der Muskeln, Gelenkkapsel, der Synovialis, der knöchernen Gelenkteile, der Eintritt der Muskelatrophie; durch die frühzeitigen Bewegungen und nachherige frühzeitige Aufnahme der Stabübungen wird ferner die Entwicklung einer sekundären Distorsionssynovitis als Folge der Zerreißung der Verwachsungen gehindert.

Für das Schultergelenk ist mit geringer Modifikation stets die gleiche Extensionsart am Platze, meist senkrecht nach oben, parallel der Median- und Frontalebene.

Alle Frakturen des oberen Endes des Humerus, die Luxationen des Humeruskopfes, die Frakturen und Luxationen des Schlüssel-

Digitized by Google

beines, die Frakturen des Akromion, des Collum Scapulae werden mittels der gleichen Extension mit nur geringer Modifikation behandelt. B. gibt gleichzeitig einen Bericht über die funktionellen Resultate aller Frakturen des letzten Jahres, bei welchen die Naht in Frage kommen könnte, resp. bei vielen Chirurgen in Frage gekommen ist; er war nie genötigt, die Naht anzulegen.

Bei den Frakturen des oberen Endes des Humerus, deren er 12 in diesem Jahre behandelte, wurde der Arm senkrecht nach oben extendiert, vom 4. Tage ab wurden Flexionen und Streckungen im Ellbogen- und Schultergelenk ausgeführt. Vom 14.—21. Tage ab führte Pat. Stabübungen aus; die Extension wurde zu diesem Zwecke zeitweise unterbrochen.

Von diesen 12 Frakturen hatten 7 Pat. gleich vollkommene Funktionsfähigkeit, bei 5 stand dieselbe mit Sicherheit in kürzester Zeit in Aussicht.

12 Schulterluxationen wurden behandelt, 4 mit Abreißung eines großen Stückes des Tuberculum maj., 1mal gleichzeitig mit Abreißung eines Stückes Kopf; B. reichte die betreffende Photographie umher.

Bei bestehender Luxation wird 8—10 Tage ein kontenter Verband angelegt, von da ab Extension nach oben. Das funktionelle Resultat war stets ein sehr gutes. In 7 Fällen bestand nur eine einfache Absprengung des Tuberculum, 3mal war das Resultat gleich ein sehr gutes, 3mal nach 5 Wochen.

15 Frakturen der Clavicula hat B. gleichfalls so behandelt, die Extension wurde etwas nach oben außen hinten ausgeführt. Die Herstellung war stets weit besser als bei jeder anderen Behandlung, das funktionelle Resultat gleich ein sehr gutes.

Das gleiche gilt von 3 Luxationen des akromialen Endes der Clavicula und von einer Luxatio totalis claviculae und einem Falle von Fraktur des chirurgischen Halses der Scapula. Das funktionelle Resultat war stets sehr gut.

B. hat noch eine Statistik der Frakturen des letzten Jahres beigefügt. (Selbstbericht.)

---

114) **Bötticher** (Gießen). Über Knochencyste im Humerus.

B. demonstriert ein Präparat von Knochencyste des Humerus. Dasselbe ist gewonnen durch Resektion bei einer 26jährigen, sonst völlig gesunden Frau. Insbesondere ließen die übrigen Knochen des Skelettes weder bei der äußeren Untersuchung noch bei der Röntgendurchleuchtung ähnliche krankhafte Veränderungen, wie sie der linke Humerus darbot, erkennen.

Die Knochengeschwulst, die das obere Drittel des Oberarmknochens einnahm, hatte sich bei der Frau im Anschluß an ein im April 1902 erlittenes Trauma indirekter Art (plötzliche, sehr starke Muskelaktion) entwickelt. Sofort außerordentlich heftiger Schmerz im Bereiche des linken Schultergelenkes und der Außenseite des

Digitized by Google

Oberarmes, Anschwellung, völlige Gebrauchsunfähigkeit des Armes, die erst nach etwa 5 Wochen sich etwas besserte. Einige Monate nach diesem Trauma zeigte sich an der Außenseite des linken obersten Oberarmdrittels eine knochenharte Geschwulst, die schnell an Umfang zunahm und Ausgangspunkt sehr starker Schmerzen war. Da gleichzeitig auch das Allgemeinbefinden der Frau erheblich zurückging, dachte man, bestärkt durch das Röntgenbild, an ein Osteosarkom des Humerus. Zu der ihr vorgeschlagenen operativen Entfernung der Knochengeschwulst konnte sich die Frau jedoch erst entschließen, als die Schmerzen im Arme fast unerträglich geworden waren. — Im Oktober 1903 Resektion des oberen Humerusdrittels in einer Ausdehnung von etwa 12 cm. Befestigung des zurückgebliebenen Knochenteiles nach Verkürzung der Sehne des langen Bicepskopfes durch Periost-Kapselnähte an die Gelenkpfanne. Reaktionsloser Heilungsverlauf. — Bei einer kürzlich vorgenommenen Nachuntersuchung erwies sich der um ungefähr 7 cm kürzere linke Arm als relativ gut gebrauchsfähig. Die Schmerzen waren mit der Operation dauernd beseitigt.

Die Knochengeschwulst erwies sich bei der Untersuchung nicht als Osteosarkom, sondern stellte eine vielkammerige Cyste dar, deren glattwandige Hohlräume mit einer hellgelben, klaren Flüssigkeit angefüllt waren. Die Corticalis war derartig verdünnt, daß über kurz oder lang eine Spontanfraktur des Oberarmes hätte eintreten müssen, und daß deshalb von der sonst bei Knochencysten empfehlenswerten konservativen Behandlung (Ausräumung der Cystenhöhle, Abtragung der Cystenwände mit Knochenzange und Meißel) in diesem Falle ein dauernder Heilungserfolg nicht erwartet werden durfte.

Die mikroskopische Untersuchung ergab, daß die Wandungen der Cyste von einem derben Bindegewebe eingenommen wurde, das an einigen Stellen osteoides Gewebe zeigt. An vereinzelten Stellen fand man Nester und Züge von Spindelzellen mit großen vielkernigen Riesenzellen. Letztere waren aber so spärlich vorhanden, daß man nicht einmal an den Beginn, geschweige denn an das Endstadium eines erweichten Sarkoms denken durfte. — Von Knorpelgewebe war in der Cystenwand nirgends eine Spur zu entdecken.

B. glaubt deshalb nicht, daß es sich hier um eine aus lokalen Prozessen hervorgegangene Erweichungscyste handle, also um ein erweichtes Enchondrom oder um ein erweichtes Riesenzellensarkom. — Ebensowenig kann es sich um jene Art von Cystenbildung handeln, wie sie bei Allgemeinerkrankungen des Skelettes (cystische Entartung des ganzen Skelettes, Osteomalakie, Ostitis deformans) beobachtet worden sind, weil die übrigen Skelettknochen der Frau völlig intakt befunden wurden.

B. ist der Ansicht, daß dem vorausgegangenen Trauma in diesem Falle als Entstehungsursache der Knochencyste eine wichtige Rolle zufalle, insofern als es bei der Verletzung zu einer Zerreißung von

Digitized by Google

Knochengewebe, zu Blutungen in dasselbe gekommen sei. Die Blutergüsse seien allmählich resorbiert, die Hohlräume aber nach und nach von einer ossifizierenden Kapsel umgeben worden.

B. betont, daß zur Sicherstellung der Differentialdiagnose, ob einfache Cyste oder maligner Tumor (Osteosarkom) vorliege, das Röntgenbild nicht das leiste, was Beck von ihm sich versprochen habe. (Selbstbericht.)

115) **E. Bennecke** (Berlin). Über einen Fall von sogenannter progressiver Luxation des Handgelenkes.

B. hatte Gelegenheit, einen hochgradigen Fall der wenig bekannten, 1879 von Madelung zuerst zusammenfassend beschriebenen (v. Langenbeck's Archiv Bd. XXIII p. 395), progredienten Deformierung des Handgelenkes in mehrjährigen Zwischenräumen zu beobachten und eingehend auch mit Röntgenstrahlen zu untersuchen.

Es handelt sich dabei um eine Krankheit des Wachstumsalters meist bei weiblichen Personen der arbeitenden Klassen, und zwar bei solchen, welche viel starke Volarflexionen der Handgelenke (Heben, Waschen) machen müssen. Ohne Trauma und Entzündungserscheinungen, meist unter nur leichten Beschwerden verschiebt sich allmählich die Hand parallel zu sich selbst volarwärts in eine Art Subluxationsstellung zum Vorderarme; Reposition meist unvollkommen, oft gar nicht möglich. Das Leiden bildet sich langsam, in Jahren aus, bleibt dann stationär, Schmerzen pflegen ganz aufzuhören.

Anatomisch liegen vorwiegend Knochenveränderungen zugrunde. Das karpale Radiusende biegt sich volar, seine Gelenkfläche disloziert sich auf die Beugeseite des Knochens, das von Druck entlastete dorsale Endstück des Radius wächst nach unten vor, schiebt sich als dorsaler Vorsprung verschieden weit über die Handwurzel fort, sie an der Dorsalflexion hindernd. Das distale Ulnaende steht verschieden hoch dorsal heraus und hypertrophiert ebenfalls. Die proximale Karpalreihe steht in Volar-, die distale in Dorsalflexion. Oft bleiben Radius und Ulna im Längenwachstum zurück und verkrümmen sich.

Zur Genese sind die meisten darin einig, den Prozeß als denjenigen Wachstumsstörungen analog anzusehen, welche an den unteren Extremitäten und der Wirbelsäule durch die Körperbelastung entstehen (Genu valgum, Pes valgus, Skoliose). Bei den durch forzierte Volarflexionen entstehenden Fällen wird (nach Madelung) das karpale Radiusende durch die Strecksehnen volarwärts gedrückt, die dorsalen Bänder gedehnt, der Carpus gegen das volare Ende der Radiusgelenkfläche gepreßt — Druckschwund und Entlastungshypertrophie bewirken die Deformierung des Gelenkes. Prädisposition ist dabei anzunehmen nötig. — Andere Autoren glauben eine alte Fraktur oder Epiphysenlösung anschuldigen zu sollen oder

Digitized by Google

eine Wachstumsalteration im Epiphysenknorpel durch häufige professionelle Alterationen (extreme Volarflexionen), oder eine späte Rachitis; auch eine Exostose am Radius ist angenommen worden.

Demonstration: 19jähriges Mädchen, hat kein schweres Trauma erlitten, Hände und Arme waren normal gebildet. 15 Jahre alt, arbeitete sie ein Jahr in einer Druckerei, wo sie jeden Tag schwer mit Druckbogen belastete Bretter in der Weise heben mußte, daß die dorsalflektierten Hände untergeschoben wurden. Dabei fing zuerst das rechte Handgelenk an sich zu verdicken und zu schmerzen, dann das linke. Rechts nahmen die Schmerzen bald wieder ab, links zu, und sie kam vor 3 Jahren der linken Hand wegen zur chirurgischen Universitäts-Poliklinik in der kgl. Charité. Dort wurde der Befund erhoben, der fast unverändert noch jetzt besteht: starke Deformation des rechten Handgelenkes, geringe des linken. Ein das letztere für einige Wochen ruhigstellender Verband hatte nur temporären Erfolg. Dann verschwand das Mädchen aus unserem Gesichtskreise. Jetzt gibt sie an, daß bei leichterer Arbeit (Nähen) die Schmerzen sich allmählich verloren, aber bei stärkerer Anstrengung wieder auftreten. Die Deformität ist nach unserer Erinnerung inzwischen rechts stärker geworden.

An Rippen und Wirbelsäule leichte Zeichen alter Rachitis. Erheblicher Cubitus valgus dexter, Verbreitung und Verkürzung des rechten Vorderarmes, Verkürzung und Ulnarflexion der rechten Hand (links alles viel geringer, nur angedeutet). Die rechte Hand ist gegen den Vorderarm volarwärts herabgesunken, die Handgelenksgegend verdickt. Auf der Streckseite steht besonders die Ulna vor, der Vorderarm geht in scharfer Stufe auf den Handrücken über. Auf der Beugeseite ist der Bogen schlanker, mehr ausgeglichen durch die Beugesehnen. Die Hand selbst ist stark gewölbt, in toto verkürzt, gewissermaßen etwas unter den Vorderarm geschoben, gegen diesen leicht supiniert. Ausgleich der Deformität ist nicht möglich. Von Bewegungen ist die Dorsalflexion der Hand erheblich verringert, die Volarflexion etwas vermehrt. Pro- und Supination stark eingeschränkt. Die Längenmaße sind an Vorderarm und Hand rechts wesentlich kleiner als links.

Die Röntgenbilder lassen die plumpe Gestalt von Radius und Ulna erkennen. Der Radiusschaft ist auswärts gekrümmt, das karpale Ende des Radius unförmig angeschwollen, volarwärts gebogen. Die Gelenkfläche schräg gestellt. Die dorsale Seite des Radius ist wie eine Kappe über Naviculare und Lunatum hinweggewachsen. Auch das karpale Ende der Ulna ist verdickt und ragt etwas über das Triquetrum hinweg. Die proximale Karpalreihe ist keilförmig gestaltet, das Lunatum bildet die Spitze des Keiles, welche sich zwischen und unter die Vorderarmknochen hineingepreßt hat. Die proximale Karpalreihe steht in mäßiger Volarflexion, die distale in entsprechender Dorsalflexion.

Zum Zustandekommen der Deformität wirkten zusammen erstens

Digitized by Google

eine gewisse Disposition, als welche hier vielleicht eine überstandene Rachitis anzusehen ist. Dazu kam das mechanische Moment, die forcierten Dorsalflexionen in der Druckerei. Hier liegt eine gewisse Schwierigkeit für das Verständnis insofern, als in der Mehrzahl der Fälle Volarflexionen als Ursache angesehen werden. Im vorliegenden Falle kann man sich die Entstehung so vorstellen, daß die Dorsalflexionen bei starker Belastung die Hand schräg nach der Volarseite zu drückten. Dadurch wurde die Kapsel volar gedehnt und die Karpalknochen — das Lunatum voran — gegen das volare Ende der Radiusgelenkfläche gepreßt. Hier trat Druckatrophie ein, am dorsalen Ende Entlastungshypertrophie. War so die Deformation eingeleitet, so entwickelte sie sich bei Fortwirken der schädigenden Momente von selbst weiter. Da die Ulna weit weniger fest an das Handgelenk gefesselt ist als der Radius, so nimmt sie an der Deviation auch weniger teil; sie ragt desto weiter dorsal hervor, je weiter die Hand volar sinkt.

Therapeutisch ist man bisher nur orthopädisch vorgegangen (Hülsenapparate, welche die Volarflexionen hemmen), hat aber eine Besserung der Stellung nicht erzielt. Nicht irrationell erscheint dem Vortr. der Versuch, im geeigneten Falle von einem dorsalen Schnitt aus das den Carpus überragende Ende des Radius, eventuell auch der Ulna, zu resezieren. (Selbstbericht.)

---

116) **Tietze** (Breslau). Zur Methode der Handgelenksresektion.

Das Prinzip der tendinösen Spannung, welches Herr Hoffa nach seiner Mitteilung am vorhergehenden Tage zur Fixation von Gelenken ausgiebig verwendet, hat Vortr. auch bei einem Pat. verwandt, den er vorstellt. Es handelt sich bei demselben um eine Resektion wegen tuberkulöser Handgelenksentzündung. Vortr. bespricht die Gründe, welche nach seiner Überzeugung auch heute noch die Handgelenksresektion zu einem wenig beliebten Verfahren machen. Es sind dies nach seiner Überzeugung die Schwierigkeit der Technik, die nicht seltenen Rezidive und die spätere — nicht selten beobachtete — Mangelhaftigkeit der Funktion. Was die ersten beiden Punkte anbetrifft, so sieht Vortr. den Grund hierfür in unseren heutigen Operationsmethoden, die, soweit es sich wenigstens um allgemein anerkannte Verfahren handelt, Längsschnitte erfordern und darauf gerichtet sind, Sehnen, Nerven und Arterien aufs sorgsamste zu schonen. Gerade aber in der Schonung der Sehnen liegt ein Grund für die in manchen Fällen eintretende Funktionsuntüchtigkeit; denn für eine gute Funktion ist notwendig, daß Sehnen und Muskeln nicht nur schrumpfen, sondern sich auch so verkürzen, daß die normale Kraftverteilung zwischen den Extensoren und den an und für sich stärkeren Flexoren erhalten bleibt. Dieser Gedanke hat schon dazu geführt, in der Nachbehandlungsperiode die Hand in starker Dorsalflexion für längere Zeit auf einer Schiene zu fixieren.

Digitized by Google

Vortr. hat dasselbe erreicht, indem er von einem Schrägschnitt aus sämtliche Strecksehnen, mit Ausnahme des Abductor pollicis und M. flexor pollicis brevis am Vorderarm unter Schonung der Nerven durchtrennte, dann die Handwurzel exstirpierte, schließlich die Sehnen parallel gegen einander so weit verschob, daß Hand und Finger in ausgesprochene Dorsalflexion kamen und nun die Sehnenenden Seite zu Seite vereinigte. Pat. wurde im November 1903 operiert. Das Resultat ist jetzt ein ausgezeichnetes, die Finger sind vollkommen normal beweglich, auch im Handgelenke sind Beugungen bis 148° möglich, Pat. kann seinen Beruf als Schreiber wieder aufnehmen. Vortr. bespricht dann die Methode Bardenheuer's, welcher schon vor Jahren die Verkürzung der Sehnen geübt und als Methode empfohlen hat. Bezüglich der Nahtvereinigung der letzteren ist aus der diesbezüglichen Mitteilung nicht recht ersichtlich, welche Methode Bardenheuer gewählt hat. Vortr. möchte jedenfalls wegen der absoluten Sicherheit die von ihm und anderen Chirurgen benutzte empfehlen; auch spricht er sich gegen die von Bardenheuer angewandte Vernagelung der Resektionsstümpfe aus, weil er nicht von vornherein auf ein bewegliches Handgelenk verzichten möchte und eine Subluxation der Hand bei der vorgenommenen Sehnenverkürzung nicht fürchtet. — Er möchte aber auch hervorheben, daß er nicht darauf ausgeht, für sich eine besondere Methode der Handgelenksresektion zu reklamieren, sondern daß er eine Methode, die jedenfalls allgemeine Anerkennung nicht gefunden hat, zur Diskussion stellen möchte. Er wird auch von Herrn Prof. Dr. Hoffmann (Greifswald) nachträglich darauf aufmerksam gemacht, daß derselbe schon vor längerer Zeit bei einem sehr schweren Fungus des Handgelenkes insofern ähnlich vorgegangen ist, als er Teile der erkrankten Sehnenscheiden und Sehnen reseziert und auf die prinzipielle Wichtigkeit der Sehnenverkürzung hingewiesen hat (Deutsche med. Wochenschrift 1890 Nr. 52). Er bedauert letztere Mitteilung übersehen zu haben, ebenso wie er von der Wolff'schen Arbeit, in welcher Bardenheuer's Verfahren beschrieben wird, erst nach Ausführung seiner Operation Kenntnis gewonnen hatte.

(Selbstbericht.)

Diskussion.

Bardenheuer (Köln) hat bei seinen Resektionen nicht vernagelt, um Ankylose, sondern ein festes Gelenk zu erzielen; später soll man versuchen, ein bewegliches herzustellen. **Christel** (Metz).

---

117) **Immelmann** (Berlin). Das harte traumatische Ödem des Handrückens.

Es handelt sich um ein nach einem Unfall an der betreffenden Stelle auftretendes, lange Zeit persistierendes Ödem, welches die Bewegung der Finger hemmt, die des Handgelenkes dagegen frei läßt. Es liegt dem eine Neubildung eines sehr derben gefäßarmen Binde-

Digitized by Google

gewebes im subkutanen Zellgewebe zugrunde. In differentialdiagnostischer Beziehung kommen Verletzungen, chronische tuberkulöse Entzündung, entzündliches und trophoneurotisches Ödem in Frage. Röntgenbild zeigt keine Veränderungen. Prognose: Quoad restitutionem infaust. Therapie: Ruhe, Massage event. schädlich.

(Selbstbericht.)

---

118) **Schoemaker.** Trochanter-Spinalinie.

Wenn ich genötigt bin, die Lage zu bestimmen, welche der Trochanter major in Beziehung zum Becken einnimmt, dann ziehe ich eine Linie, die ich als Trochanter-Spinalinie bezeichnet habe. Sie ist weiter nichts als die Verbindung von zwei Punkten, Trochanter und Spina, und die Verlängerung dieser Verbindung bis zur Mittellinie. Sie gibt also die graphische Vorstellung von der Richtung, in welcher man sich bewegen muß, um von der Spina zum Trochanter zu gelangen.

Will man diese Linie an einem Pat. aufzeichnen, dann sucht man den höchsten Punkt des Trochanters und markiert diesen — sucht den unteren Rand der Spina ant. sub ossis ilei und markiert diesen auch, denkt sich den Pat. auf die frontale Ebene projiziert und zieht eine in dieser Ebene gerade Linie vom Trochanter zur Spina und verlängert diese bis sie in die Mittellinie trifft.

Oder man stellt sich neben den Kranken, setzt den Daumen auf den Trochanter, den Mittelfinger auf die Spina, bringt die zwei Finger in die vertikale Ebene, welche durch diese zwei Punkte geht, und zielt nun von dem Daumen über den Mittelfinger nach der Mittellinie hin und markiert den Punkt, den man trifft — oder denkt sich die genannte vertikale Ebene konstruiert und markiert den Schnittpunkt mit der Mittellinie. Dann kann man Trochanter, Spina und diesen Punkt zu einer geraden vereinigen.

Will man äußerst genau vorgehen, dann kann man sich Meß- und Zeicheninstrumente konstruieren lassen, aber dann macht man eine Methode, die einfach sein soll, für die Praxis untauglich.

Man darf sich sogar nicht dazu verleiten lassen, ein Zentimetermaß zu nehmen, das auf den Trochanter zu setzen und zur Spina hin zu ziehen, denn dieses Zentimetermaß krümmt sich um die mehr oder weniger gewölbten Weichteile in eine Spirale, die, auf die frontale Ebene projiziert, keine gerade Linie bildet.

Hat man nun den Pat. so gelagert, daß die beiden Spinae gleich hoch stehen, und daß beide Beine sich in derselben Ab- oder Adduktionsstellung befinden, und ist der Stand der Trochanteren ein normaler, dann findet man den Schnittpunkt mit der Mittellinie in dem Nabel bis 5 cm darüber, aber jedenfalls kommen die zwei Linien von beiden Seiten in demselben Punkte der Mittellinie zusammen.

Ist aber der Stand eines Trochanters kein normaler, dann ist auch die Richtung der betreffenden Trochanter-Spinalinie eine andere. In welchem Sinne ist leicht zu verstehen.

Digitized by Google

Befindet sich die Trochanterspitze an einer Stelle, die höher oder mehr auswärts liegt, als normaliter der Fall ist, dann verläuft die Trochanter-Spinalinie mehr horizontal, der Schnittpunkt mit der Mittellinie liegt niedriger, und man bekommt eine Zeichnung wie Fig. 2.

Hat man's aber mit einer Dislokation des Trochanters nach unten oder innen zu tun, dann verläuft die Trochanter-Spinalinie steiler und trifft die Mittellinie höher, oft sogar erst in der Gegend des Brustbeines.

In der Wirklichkeit geht es natürlich umgekehrt: man findet eine Linie, die zu steil verläuft und schließt daraus, daß der Trochanter sich nach innen unten verschoben hat, oder man findet einen mehr oder weniger horizontalen Verlauf, als Beweis, daß der Stand des Trochanters in der Richtung nach oben außen abgewichen ist.

Demnach kann diese Linie ein Indikator sein für eine Veränderung des Trochanterstandes.

Da diese Linie aber bei Dislokation nach innen denselben Verlauf hat wie bei Dislokation nach unten, bezw. nach außen und oben, so kann sie die anderen Methoden der Trochanterbestimmung nicht verdrängen. Speziell gilt das für die Roser-Nélaton'sche Linie, die als festgemauertes Monument der chirurgischen Wissenschaft sich nicht so leicht beiseite schieben läßt und sich gegenüber der Briant'schen und anderen Methoden leicht hat halten können.

Aber das bezweckt meine Linie auch gar nicht, sie will nur ergänzen und hier und da einmal als Stellvertreter fungieren. Ich wende sie bei allen schmerzhaften Läsionen der Hüftgegend an, wo es wünschenswert ist, in ruhiger Rückenlage alles das zu konstatieren, was wahrzunehmen ist. Zum Beispiel liegt ein Fall vor, bei welchem schon die anderen Zeichen einer Fraktur des oberen Femurendes konstatiert worden sind — Verkürzung und Rotation nach außen —, und hat der Pat. heftige Schmerzen, dann drehen wir ihn nicht sofort auf die Seite, um die Roser-Nélaton'sche Linie zu merken, sondern wir bestimmen seine Trochanter-Spinalinie.

Finden wir eine normale Figur, dann schließen wir, der Pat. hat keine Collumfraktur. Finden wir aber eine Zeichnung wie Fig. 2, dann sagen wir, er hat bestimmt eine Fractura colli femoris. Der Trochanter hat sich nämlich nach oben außen verschoben, und das sogar ziemlich viel. Wieviel, kann man schätzen: man braucht nur an die Kongruenz der Dreiecke zu denken, um einzusehen, daß die Verschiebung des Trochanters zu der des Schnittpunktes an der Mittellinie in demselben Verhältnisse steht als die Entfernung des Trochanters von der Spina zu der von der Spina zur Mittellinie, also etwa wie eins zu drei.

Treffen wir nun aber nur eine kleine Richtungsänderung, sagen wir eine Verschiebung des Schnittpunktes an der Mittellinie von ± 3 cm, was dann?

Digitized by Google

Dann denkt man zuerst an einen Meßfehler. Man vergesse nämlich nicht, daß diese Linie ein Indikator ist, der alles vergrößert, also auch die Fehler. Man sieht darum nochmals genau nach, ob die beiden Spinae gleich hoch stehen, ob der Abduktionsgrad der Beine derselbe ist, und zieht zum zweitenmal die Linie. Findet man nun wieder eine geringe Neigung zur horizontalen, dann muß man daraus schließen, daß der Trochanter doch etwas nach oben gewandert ist, aber nur wenig.

Dieses kommt, wie meine Erfahrung mir gelehrt hat, vor bei Femurfrakturen der oberen Hälfte. Wenn das obere Bruchstück sich in der gewöhnlichen Dislokation, nämlich Abduktionsstellung, befindet, dann hat sich der Femurhals um den Kopf als festen Punkt gedreht, die Trochanterspitze steht etwas zu hoch und das genügt, um die Richtung der Trochanter-Spinalinie deutlich abweichen zu lassen.

Bei Coxa vara und Luxatio iliaca, sei es traumatisch oder angeboren, findet man die Linie stark gesenkt, manchmal deutlich nach unten gerichtet.

Bei einer Luxatio ischiadica, die ich vor kurzem beobachten konnte, verlief sie ganz wie in normalen Verhältnissen, und wie es bei der Luxatio obturatoria oder suprapubica steht, ist mir nicht bekannt, da ich diese Läsionen noch nicht zu sehen bekam.

Nun kommt es aber auch vor, daß die Linie zu steil verläuft, vielleicht erst auf dem Sternum endet. In solchen Fällen kann sie als Ergänzung der Roser-Nélaton'schen Linie dienen.

Die eigentümliche Figur beweist natürlich, daß der Trochanter nach unten oder innen verschoben ist, aber nun muß noch ausgemacht werden, in welcher von beiden Richtungen die Verschiebung am meisten stattgefunden hat, und darum zieht man die Roser-Nélaton'sche Linie.

Mir ist es nun in allen Fällen, in welchen ich eine zu steile Linie traf, vorgekommen, daß die Trochanterspitze so ungefähr in der Roser-Nélaton'schen Linie stand.

Mit dieser Untersuchungsmethode allein würde man von der Anomalie gar nichts entdeckt haben — in Kombination mit unserer Linie aber muß man schließen, daß der Trochanter zu viel nach innen steht, daß der Femurhals eine mehr oder weniger vertikale Richtung einnimmt, daß wir es also mit einer Coxa valga zu tun haben.

Diese Formveränderung haben wir also klinisch feststellen können, und wenn das gelang, konnten wir es mit Röntgenstrahlen beweisen. Wir trafen sie an in vielen Fällen von Kinderparalyse, also als Coxa valga paralytica, und einmal bei einer Verkürzung des Beines nach Kniegelenksresektion im Kindesalter, also als Coxa valga statica.

Ich glaube mit diesen Tatsachen bewiesen zu haben, daß meine Linie als diagnostisches Mittel einigen Wert besitzt. Wieviel, kann man noch nicht sagen, aber daß es der Fall ist, verdankt sie folgenden Eigenschaften:

Digitized by Google

1) Sie ist ziemlich leicht zu ziehen, wenn man sich nur die Mühe gibt, es ein paarmal ernsthaft zu versuchen. Im Anfange fühlt man sich unsicher, aber bald hat man die Überzeugung, daß man es richtig macht und bekommt sofort einen deutlichen Eindruck, in welcher Richtung die eventuell bestehende Verschiebung des Trochanters stattgefunden hat.

2) Sie ist sehr demonstrativ, weil sie die Abweichung vergrößert und dazu noch die Verhältnisse von beiden Seiten auf eine Linie, die Mittellinie, aufzeichnet.

3) Sie ist zu ziehen, ohne daß man den Pat. umzulegen braucht.

4) Sie ist für Coxa valga wohl das einfachste diagnostische Mittel.

Dabei hat sie aber auch, was die Franzosen nennen »le défaut de ses qualités«. Eben: weil sie vergrößert gibt sie leicht Veranlassung zu Fehlern, und daher setzt sie ein genaues, exaktes Vorgehen voraus.

Ich hoffe aber nicht mit Blindheit geschlagen zu sein, wenn ich ihr ansehe, daß ihre besseren Eigenschaften ihr das Recht auf ein bescheidenes Leben sichern. (Selbstbericht.)

---

119) **Joachimsthal** (Berlin). Dauerresultate nach der unblutigen Einrenkung angeborener Hüftverrenkungen.

Im Jahre 1901 hat J. dem Chirurgenkongreß eine Anzahl von Kindern vorgeführt, bei denen er die unblutige Reposition angeborener Hüftverrenkungen vorgenommen und nach diesem Eingriff in funktioneller Hinsicht tadellose Resultate erzielt hatte. Die damals gezeigten Röntgenbilder ließen indes noch recht beträchtliche Unterschiede gegenüber den normalen Verhältnissen erkennen, Unterschiede, die an die Veränderung der einzelnen Gelenkkonstituentien erinnerten, welche man an Präparaten nicht eingerenkter Luxationen nachzuweisen imstande ist. J. hat in der Folgezeit diese seine Studien der Gestaltungsverhältnisse des Hüftgelenkes nach gelungener Reposition mit Hilfe von Röntgenbildern, in letzter Zeit besonders mit Hilfe von Blendenaufnahmen weiter fortgesetzt und führt mittels des Projektionsapparates eine größere Anzahl dieser Bilder vor. Sie erbringen den Beweis, daß es bei genügend frühzeitig vorgenommener Reposition vielfach gelingt, auch in anatomischer Beziehung vollkommen ideale Resultate zu erzielen.

Durchleuchtet man relativ kurze Zeit nach der Einrenkung das Gelenk, so findet man noch eine Reihe von charakteristischen Veränderungen an demselben. Die Pfanne ist noch flacher als diejenige der gesunden Seite. In ihrem Grunde finden sich — im Gegensatz zu der entgegengesetzten Beckenhälfte — unscharfe Konturen, unregelmäßige Gestaltungen, osteophytenartige Bildungen, namentlich an dem äußeren Teile des Pfannendaches. Dieses letztere zeigt eine etwas schräg aufsteigende Richtung. Die Epiphyse des Kopfes,

Digitized by Google

vielfach auch diejenige des Trochanter major, ist in der Verknöcherung zurückgeblieben. Der Abstand des oberen Femurendes vom Becken erscheint dadurch vergrößert, der Hals verkürzt. Während diese Veränderungen bei älteren Pat. dauernde bleiben können, ohne indes die Funktion zu beeinträchtigen, sehen wir sie bei jüngeren Kindern sich im Laufe der Jahre häufig in vollkommenster Weise zurückbilden.

J. zeigt zunächst Röntgenbilder beider Hüftgelenke eines 6jährigen Knaben, bei dem er vor $1^1/_2$ Jahren eine linksseitige Luxation eingerenkt hat. Man erkennt an dem vor kurzem angefertigten Skiagramm die vorhin erwähnten unregelmäßigen Wucherungen im Pfannengrunde, namentlich einen kleinen Auswuchs am Außenrande des Pfannendaches, der demselben einen guten Abschluß gibt, die Verzögerung in der Ossifikation der beiden Epiphysen, derjenigen des Kopfes und des Trochanters, die beim Vergleich mit der anderen Seite deutlich zutage tritt. Bemerkenswert und allen angeborenen Luxationen auch noch nach der Einrenkung eigentümlich ist die starke Verbreiterung des Beckens in der Gegend der Pfanne.

Recht charakteristisch in bezug auf die Gestaltungsverhältnisse des Gelenkes ist das folgende Bild eines $4^1/_2$jährigen Mädchens mit vor 3 Jahren reponierter rechtsseitiger Luxation. Die Pfanne ist hier im Gegensatze zu dem vorigen Bilde sehr gut ausgehöhlt, zeigt indes wieder in ausgeprägtem Maße unregelmäßige Konturen. Das Verknöcherungsgebiet der Epiphyse des Oberschenkelkopfes ist in einzelne getrennte Teile aufgelöst. Rechnet man nun zu dem auf dem Bilde erkennbaren Schatten die sich auf demselben nicht markierenden knorpeligen Teile hinzu, so erscheint die tadellose Funktion eines solchen Gelenkes nicht wunderbar.

An dem folgenden Skiagramm eines $8^1/_2$jährigen Mädchens mit vor 2 Jahren reponierter linksseitiger Luxation erkennt man außer einer flacheren Gestaltung der Pfanne nur noch die Differenzen der Dicke der Beckenhälften, entsprechend dem Acetabulum. Noch günstiger liegen die Verhältnisse bei der 11jährigen Pat. mit vor $3^1/_2$ Jahren reponierter angeborener Verrenkung, der das folgende Bild entstammt. Bemerkenswert ist hier besonders die normale Länge und Gestaltung des Schenkelhalses.

Welch zerklüfteten Eindruck gelegentlich, trotz tadelloser Funktion des Gelenkes, die Pfanne erweckt, führt das folgende Bild vor Augen (11jährige Pat. mit vor $3^1/_2$ Jahren reponierter linksseitiger Luxation). Es gewährt den Eindruck — namentlich im Gegensatz zu dem vor der Einrenkung gefertigten Bilde, auf dem die Pfanne sehr flach erscheint — als ob sich der Kopf hier direkt sein tiefes Lager ausgebohrt hätte.

Eine eigentümliche Verbreiterung des Collum ergibt sich bei dem 11jährigen Knaben, dem das weiter gezeigte Bild entstammt. Hier ist die rechtsseitige Luxation vor 7 Jahren reponiert. Der

Digitized by Google

lange Schenkelhals kommt namentlich bei der in Einwärtsrotation gefertigten Aufnahme zur Geltung.

Recht flach erweisen sich auf den beiden folgenden Bildern die Hüftgelenkspfannen bei relativ guter Entwicklung des oberen Femurendes. Es handelt sich zunächst um ein 12jähriges Mädchen, dessen linksseitige Luxation J. vor 6 Jahren reponiert hat. Auch auf dem schon vor der Einrenkung gefertigten Bilde ist die Pfannenandeutung eine nur sehr geringe. Bei der zweiten Kranken, die zur Zeit 11 Jahre ist und im 6. Lebensjahre behandelt wurde, ist wieder besonders der große Knochenvorsprung an der äußeren Begrenzung des Pfannendaches bemerkenswert. Auch in den beiden letztgezeigten Fällen war die Funktion des Gelenkes eine tadellose.

J. zeigt weiterhin vier Bilder von Pat., bei denen nicht nur der klinische Befund ein derartiger ist, daß es sich als unmöglich erweist, das früher luxiert gewesene Gelenk herauszuerkennen, sondern auch das Röntgenbild keine nennenswerten Differenzen mehr wahrnehmen läßt. Bei der ersten $5^1/_2$jährigen Pat. ist es J. vor $3^1/_2$ Jahren, nachdem es nach der ersten Reposition zu einer Reluxation gekommen war, gelungen, eine linksseitige Luxation dauernd zur Heilung zu bringen. Bei der zweiten Kranken, die zurzeit $4^1/_2$ Jahre alt ist, ist die Reposition vor $2^1/_2$ Jahren vollzogen. Die Pat., der das dritte Bild entstammt, ist dadurch bemerkenswert, daß sie außer der linksseitigen, vor $2^1/_2$ Jahren reponierten Hüftluxation noch ein angeborenes Genu recurvatum linkerseits aufwies, das sich innerhalb der beiden ersten Lebensjahre spontan zurückgebildet hat. In dem letzten Falle einseitiger Luxation bei einem jetzt 8jährigen Mädchen ist die Reposition der linksseitigen Verrenkung im 3. Lebensjahre erfolgt. Hier dürfte es auch am Röntgenbilde schwer zu erkennen sein, daß jemals eine angeborene Anomalie vorlag.

Zum Schluß zeigt J. noch einige doppelseitige Fälle.

Das erste Bild liefert den Beweis, daß die Reposition die Verknöcherung und damit die Gestaltung der Gelenkteile direkt zu fördern vermag. Bei der jetzt 4jährigen Pat., der Tochter eines Arztes, hat J. die linke Seite vor 2, die rechte vor $1^1/_2$ Jahren reponiert, und dementsprechend findet man rechterseits — im Gegensatze zu links — noch eine recht beträchtliche Verzögerung in der Ossifikation der Kopfepiphyse. Bei der folgenden Pat., einem gleichfalls jetzt 4jährigen Mädchen, dessen Hüftgelenke vor 2 Jahren reponiert wurden, haben die Ossifikationsverhältnisse beiderseits gleichen Schritt gehalten. Endlich demonstriert J. noch das Skiagramm eines 7jährigen Mädchens, dessen beiderseitige Verrenkung vor 5 Jahren zur Reposition kam. Auch hier dürfte es schwer sein, noch Unterschiede gegenüber dem normalen Verhalten zu entdecken.

J. glaubt durch seine Demonstrationen den Beweis erbracht zu haben, daß es uns nach der unblutigen Einrenkung nicht nur gelingt, vielfach gute klinische Resultate zu erzielen, sondern daß wir

Digitized by Google

nach genügend langer Zeit häufig auch in der Lage sind, in anatomischer Hinsicht vollkommene Heilungen zu konstatieren.
(Selbstbericht.)

---

120) **H. Riese** (Britz-Berlin). **Präparat eines traumatischen Aneurysma von seltener Entstehungsweise.**

Demonstration eines faustgroßen Aneurysma traumaticum der Art. femoralis in deren Mitte, das bei einem 11jährigen Knaben von dem Vortr. exstirpiert wurde. Heilung.

Dasselbe entstand 6 Jahre vor der Operation durch einen Fall auf einen Lattenzaun und enthält einen 4 cm langen und $^1/_2$ cm breiten Knochensplitter, dessen Spitze dem Loch in der Arterie direkt anliegt, genau in dasselbe hineinpaßt, und der im übrigen frei in den Sack hineinragte. Das Aneurysma muß infolge Anspießung der Arterie durch den vom Femur abgesprengten Knochensplitter entstanden sein. Ein Riß in der V. femoralis, die bei der Operation auch unterbunden werden mußte, hatte einige Tage vor der Operation eine Blutung in die Weichteile um das Aneurysma hervorgerufen. Dasselbe war augenscheinlich durch einen Hundebiß, den Pat. mehrere Tage vor der Operation bekommen hatte, entstanden.
(Selbstbericht.)

---

121) **W. Körte** (Berlin). Ein Fall von Gefäßnaht bei Aneurysma anteriovenosum popliteum. Krankenvorstellung.

Bei dem 13jährigen Knaben entstand infolge eines Messerstiches am 8. Januar 1904 ein Aneurysma arteriovenosum der rechten Kniekehle. Am 10. Februar dieses Jahres hat der Vortr. unter Blutleere die Gefäße der Kniekehle freigelegt, die 6 mm messende Verwachsungsstelle zwischen Arterie und Vena durchtrennt und dann die in beiden Gefäßen entstandene Öffnung durch Naht (runde Nadeln, Karbolzwirn) verschlossen. Die Heilung erfolgte mit Erhaltung der Kontinuität in beiden Gefäßrohren. (Selbstbericht.)

---

122) **C. Becher** (Berlin). Zur Pathologie des Kniegelenkes.

B. berichtet über das Ergebnis der histologischen Untersuchung von 31 operierten Fällen. Alle waren traumatischer Natur, die Beschwerden bestanden hauptsächlich in Fremdkörpersymptomen, ohne daß ein solcher nachzuweisen war. Der krankhafte Prozeß besteht in einer chronischen Entzündung des an der Vorderseite des Gelenkes liegenden subsynovialen Fettklumpens; die hierdurch herbeigeführte Änderung der Größe und Konsistenz desselben verursacht aus mechanischen Gründen Einklemmung und Quetschung. Dieser chronische Entzündungsprozeß ist offenbar das vielen Arthritiden unbestimmter Ätiologie zugrunde liegende ursächliche Moment. Man

Digitized by Google

findet einmal diese Entzündung als Krankheitsbild für sich, dann als Begleit- und Folgeerscheinung bei Meniscusluxationen (11 Fälle), Fremdkörpern (3 Fälle), Arthritis def. u. a. Auch an den abgerissenen Menisken sind in allen älteren Fällen schwere entzündliche Erscheinungen nachweisbar. Als Therapie wird mit gutem Erfolge die Exstirpation des entzündeten Gewebes ausgeführt.

(Selbstbericht.)

---

123) **H. Küttner** (Tübingen). Demonstration eines Präparates von horizontaler Luxation der Patella.

Das wenige Tage vor der Demonstration durch Amputation gewonnene Präparat scheint ein Unikum zu sein; denn bisher sind überhaupt nur fünf Fälle von horizontaler Luxation der Patella bekannt, von denen zwar Operationsbefunde erhoben, Präparate jedoch nicht erhalten sind. Der Unfall betraf eine 64 Jahre alte Frau, welche beim Sturz von einem Ochsenwagen auf die Wagennabe aufschlug und eine Strecke weit geschleift wurde, vielleicht auch in die Speichen des Rades geriet. Es fand sich eine unbedeutende Subluxation des Unterschenkels nach hinten außen mit großer bis in das Gelenk penetrierender Rißwunde an der Rückseite oberhalb der Kniekehle; die Patella war nicht zu fühlen. Die Subluxation erwies sich als irreponibel, ein komplizierterer Eingriff konnte wegen des elenden Zustandes der alten Frau nicht in Betracht kommen, vielmehr erforderte die bereits bestehende Vereiterung des Kniegelenkes eine Amputation des Oberschenkels, welche indessen die Pat. nicht mehr zu retten vermochte.

An dem Präparat und auf dem ebenfalls demonstrierten Röntgenbild erkennt man nun, daß die Patella zwischen die äußeren Kondylen von Femur und Tibia disloziert und gleichzeitig um ihre transversale Achse gedreht ist. Das merkwürdigste ist jedoch, daß die enorme Verlagerung der Kniescheibe zustande kommen konnte ohne Zerreißung des Kniestreckapparates, ein Befund, für welchen sich bisher nur ein Analogon in der Literatur findet. Die etwas torquierte Quadricepssehne liegt ganz an der Außenfläche des Knies, sogar nach hinten vom Femur; der laterale Femurkondyl hat die medialen Muskelmassen des nach außen gedrehten Quadriceps perforiert. Die Gelenkfläche der Patella sieht gegen die Tibia hin, ihr Ligament ist intakt, dagegen sind die Seiten- und Kreuzbänder des Kniegelenkes zerrissen.

Den Mechanismus der Verletzung hat man sich wohl so vorzustellen, daß eine forcierte Adduktion des Unterschenkels das Gelenk an der Außenseite weit zum Klaffen brachte und der durch das Aufschlagen auf die Wagennabe direkt nach außen luxierten Patella die Möglichkeit gab, zwischen Femur und Tibia in das Kniegelenk einzutreten.

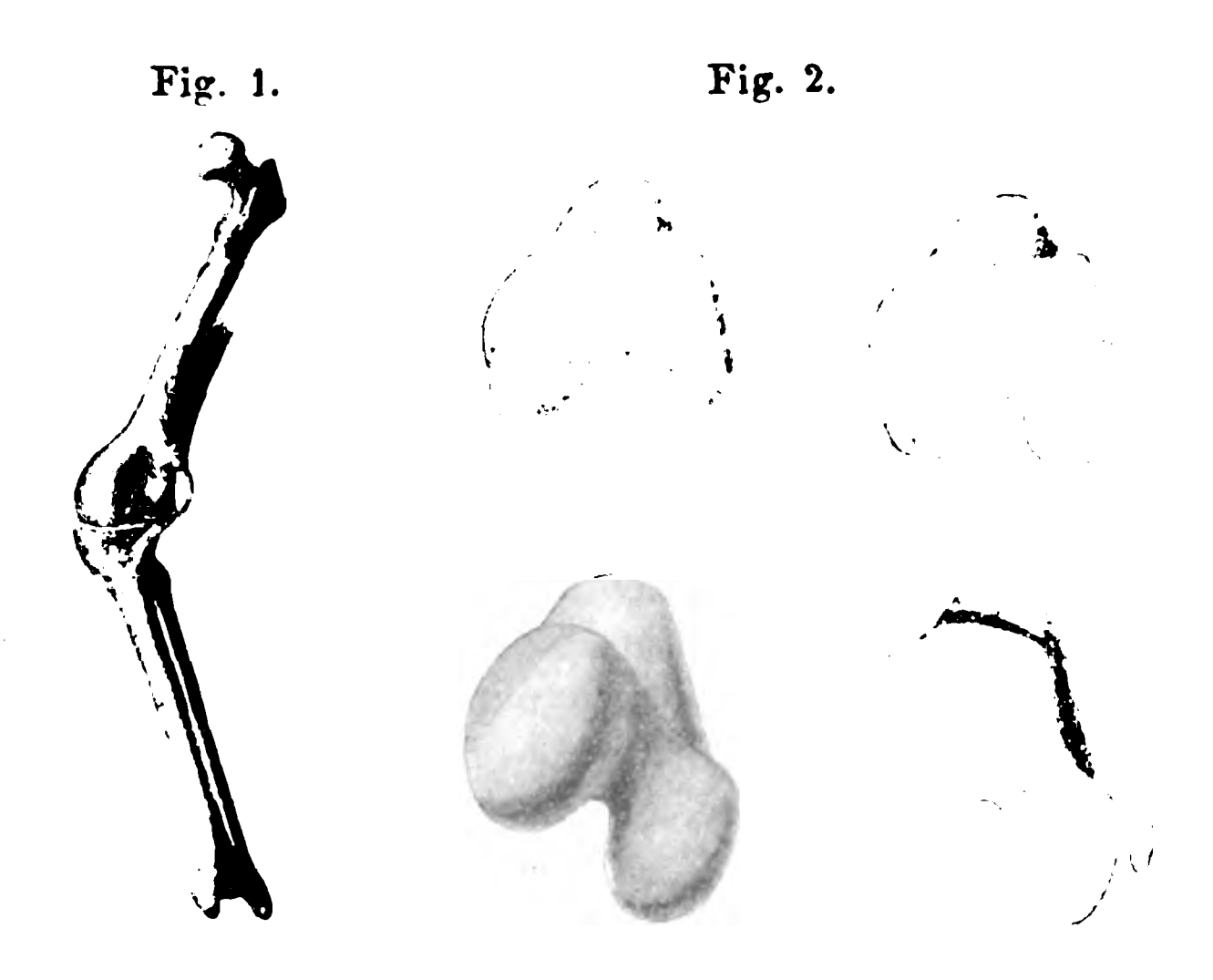
(Selbstbericht.)

Digitized by Google

124) Graser (Erlangen). **Behandlung der Luxatio patellae inveterata durch Osteotomie am Femur mit Drehung der Epiphyse.**

Bei einem jungen Mädchen, das sich 9 Wochen vor ihrem Eintritt in die Klinik eine schwere Verstauchung des Kniegelenkes zugezogen hatte, fand G. eine Luxation der Patella nach außen, bei welcher die Reposition in gestreckter Stellung nur unter starker Spannung der äußeren Kapsel- und Sehnenteile sich bewerkstelligen ließ, während sie in leicht gebeugter Stellung überhaupt nicht möglich war. Zur Behandlung mit den einfachen Methoden, namentlich zur Faltung und Naht der inneren Kapselteile (Le Dentu) eignete sich der Fall nicht. Es hätte unbedingt eine Durchtrennung der äußeren gespannten Stränge und auch eine Verschiebung der Spina tibiae ausgeführt werden müssen. Deswegen suchte G. nach einem

Fig. 1. Fig. 2.



anderen Operationsplan. Es war ihm aufgefallen, daß der äußere Condylus des Femur ziemlich viel tiefer nach der Kniekehle zu stand als der innere Condylus, was bei der Pat. vielleicht auf eine abgelaufene Rachitis zurückzuführen war. Gleichzeitig bestand auch, vielleicht erst infolge der Luxation, eine geringe Auswärtsrotation des Unterschenkels. Um nun alle diese Störungen gleichzeitig zu beseitigen, machte G. eine quere Osteotomie am Oberschenkel oberhalb der Condylen und drehte den ganzen Condylus samt dem Unterschenkel um etwa 45° in der Weise, daß der innere Condylus mehr nach hinten, der äußere mehr nach vorn zu stehen kam. Die Patella war gleichzeitig in die Linie zwischen den beiden Condylen hereingerückt und der Unterschenkel hatte wieder seine annähernd normale Stellung. Die Funktion ist seitdem vollkommen günstig.

Digitized by Google

Kurze Zeit darauf kam ein Pat. mit sehr hochgradigem Genu valgum und gleichzeitiger Auswärtsrotation des Unterschenkels und vollkommener irreponibler Luxation der Patella nach außen.

In diesem Falle war der Gedanke, sich auf dieselbe Weise zu helfen, noch viel naheliegender und plausibler. Hier war durch einen langen, schrägen Zug au der Spina tibiae auch eine vollkommene Deformierung des unteren Femurendes eingetreten und auch wieder der schräge Abfall der über beide Condylen vorn gelegten Ebene sehr in die Augen springend. Um die Streckung zu ermöglichen, mußten noch die Beuger an der Rückseite der Kniekehle durchschnitten werden. Die Osteotomie oberhalb der Condylen wurde wegen des hochgradigen Genu valgum keilförmig ausgeführt und dann die Umdrehung um mindestens 45° gemacht. Auch hier brauchte an der Patella gar kein Druck ausgeübt zu werden; sie hatte sofort nach der Aufrichtung der Femurcondylen ihre normale Lage eingenommen und ist seitdem unverrückt in günstiger Stellung geblieben.

Unterdessen wurde die gleiche Operation in einem dritten Falle bei einem rachitischen Kinde beiderseits ausgeführt, bei welchem neben starken Verkrümmungen der Beine am Oberschenkel und Unterschenkel die Patella nach außen luxiert war. Auch hier kehrte die Patella nach der Drehung in ihre normale Lage zurück. Es wurden beiderseits Femur und Tibia durchmeißelt.

G. will diese Methode durchaus nicht als normales Verfahren empfehlen; doch dürfte sie sich für diejenigen Fälle eignen, bei welchen das Tieferstehen des äußeren Condylus sehr auffallend in die Erscheinung tritt. Man hat doch schon oft den Versuch gemacht, den äußeren Condylus etwas zu erhöhen, um dadurch das Heruntergleiten der Kniescheibe zu verhüten. Trendelenburg hatte in den äußeren Condylus einen Elfenbeinstift eingeschlagen, andere hatten die Furche zwischen beiden Condylen vertieft. Bei den günstigen Erfahrungen, die man bei den so oft vorgenommenen supracondylären Osteotomien macht, dürfte der Eingriff für schlimme Fälle nicht als zu gewagt erscheinen. Die schiefe Ebene, welche bei dem Tieferstehen des äußeren Condylus entsteht, ist auf umstehender Abbildung deutlich zu erkennen. (Selbstbericht.)

---

125) Riedel (Jena). Über die Catgutnaht bei frischer und bei veralteter Patellafraktur.

Wenn die Kniescheibe im unteren Dritteile quer durchtrennt ist, funktioniert der Quadriceps femoris gar nicht mehr, während bei Querbrüchen am mittleren oder oberen Teile die seitlich an der Patella sich ansetzenden Fasern der Vasti, speziell des Vast. med., noch eine Streckung ermöglichen. Frakturen dicht oberhalb des Apex Patellae bedürfen deshalb der Naht, während alle anderen kon-

Digitized by Google

servativ resp. mit Extensionsverband nach Bardenheuer behandelt werden können. Für die Naht empfiehlt sich am meisten aseptisches resorbierbares Material, weil jeder in den Geweben zurückgelassene Fremdkörper gelegentlich entzündliche Schübe hervorrufen kann. Das nach Elsberg durch Kochen sterilisierte Catgut ist vollkommen keimfrei, wenn das Material von einem frisch getöteten Tiere stammt. Der Quadriceps femoris leistet in den ersten Tagen nach der Fraktur gar keinen Widerstand, das obere Bruchstück der Patella läßt sich spielend leicht auch bei Anwendung relativ dünner Catgutfäden nach abwärts ziehen und mit dem unteren Fragmente vereinigen.

Zur Naht gehören zwei gestielte Nadeln, die eine etwas stärker gekrümmt als die andere. Erstere wird, nachdem ein 1 cm langer Längsschnitt die Haut oberhalb der Patella getrennt hat, durch die Sehne des Extensor ins Gelenk und dann hinter den Fragmenten durch das Lig. patellae hindurch unterhalb des Apex patellae ausgestochen. Die Ausstichstelle in der Haut wird durch Längsschnitt etwas erweitert. Ein derber Catgutfaden wird in das Öhr der Nadel geführt, letztere zurückgezogen, so daß jetzt zwei starke Catgutfäden hinter den Fragmenten durch das Gelenk laufen. Jetzt wird die flacher gekrümmte Nadel von oben her vor den Fragmenten vorbei und zur unteren Wunde herausgeführt; sie empfängt die beiden dort liegenden Fadenenden, befördert dieselben zur oberen Wunde hinaus. In letzterer werden sie geknüpft (chirurgischer Knoten), während ein Assistent das obere Fragment nach abwärts schiebt. Man merkt beim Anziehen der Fäden deutlich, daß die Fragmente fest aufeinander gedrückt werden. Die Fäden werden kurz über dem tief in der Quadricepssehne liegenden vierfachen Knoten abgeschnitten und versenkt. Vernähung der Längswunden ist nicht nötig. Schienenverband. Heilung erfolgt binnen 6 Wochen. Drei Fälle; zwei von ihnen (der erste 1884 operiert) ideal geheilt, der dritte mit etwas Diastase, weil schon 5 Wochen nach der Verletzung vergangen waren, als die Naht gemacht wurde.

Das Verfahren eignet sich auch sehr gut für die Behandlung von veralteten Patellafrakturen, doch muß dabei selbstverständlich das Gelenk weit geöffnet werden. Diese Eröffnung des Gelenkes sollte niemals durch Querschnitt oder durch Längsschnitt über die Patella erfolgen, weil die restierenden Narben breit, wulstig und zu Zerfall geneigt bleiben können, wodurch die Funktion des Kniegelenkes geschädigt werden dürfte. Querschnitte über das Gelenk sind nur dann indiziert, wenn Heilung in geradsteifer Stellung, wie bei der Resectio genu, erstrebt wird. Soll das Bein im Kniegelenke beweglich bleiben, so muß man letzteres durch zwei ca. 3—4 cm von der Patella entfernte Längsschnitte eröffnen. Von ihnen aus wird die Haut vor der Patella in Gestalt eines brückenförmigen Lappens abgelöst, sodann werden die zwischen den Fragmenten iegenden Bindegewebsmassen entfernt, die Fragmente selbst vom

unterliegenden Femur abgelöst und mittels Stichsäge angefrischt. Drei starke Doppelfäden von Catgut werden mittels besonders derber krummer Nadeln (diese sowie die gestielten Nadeln liefern Füllenbach & Schultes in Jena) von oben nach unten um die Fragmente herumgeführt, letztere zusammengezogen, bis sie in genauem Kontakte miteinander sind. Das Herunterholen des oberen Fragmentes macht relativ wenig Schwierigkeiten, wenn starkes Catgut verwandt wird. Die Seitenschnitte bleiben offen. Die Heilung der Fraktur erfolgt mittels knöcherner Narbe. Die Kniegelenke funktionierten tadellos (zwei Fälle; ein dritter noch in Behandlung).

Die entzündete Bursa praepatellaris sollte man, um brauchbare Narben zu erzielen, gleichfalls auch immer mittels Seitenschnittes exstirpieren (bogenförmig, einseitig, vis-à-vis ein Knopfloch für Drainage). (Selbstbericht.)

---

126) **Holländer** (Berlin). Zur Genese der Gelenkfreikörper.

Es wird ein Lichtbild eines Falles demonstriert, in dem in einem Kniegelenk Freikörper in exzessiver Größe und Zahl vorkamen. Bei der Operation stellte sich nun heraus, daß die gewöhnlich angenommenen Ursachen für die Entstehung dieser fehlten, daß im speziellen eine ausgesprochene Atrophie der Synovialis vorhanden war; statt dessen wurde in der Wand des oberen Recessus an der femoralen Seite desselben retrosynovial eine Knochenknorpelplatte gefunden, welche stalaktitenähnliche Wucherungen in die Höhle sprossen ließ; diese brachen dann offenbar bei Gelegenheit ab und konnten nun im Verlaufe von 50 Jahren zu der enormen Größe wachsen. Es wird dann an Querschnitten das zentrifugale Wachstum und die Petrifikation derselben demonstriert, während die retrosynovial gelegene exstirpierte Matrix spongiösen Charakter hatte. (Selbstbericht.)

---

127) **Samter** (Königsberg i. Pr.). Zum plastischen Ersatz der ganzen Tibiadiaphyse. Mit Krankenvorstellung.

Es handelte sich, wie die beigefügten Photographien zeigen, um einen Defekt der ganzen Tibiadiaphyse nach Osteomyelitis; gleichzeitig bestand dementsprechend eine Beweglichkeit des Unterschenkels nach allen Richtungen und eine Verkürzung um 8 cm. Die übrig gebliebenen Epiphysen waren porotisch. Wie bei der später zu beschreibenden Operation festgestellt werden konnte, war auch vom Periost der Diaphyse nichts nachweisbar. Die mit dem Defekt verbundene Verkürzung nötigte zunächst mittels der osteoplastischen Fußgelenksresektion nach Wladimirow-v. Mikulicz die untere Epiphyse mit dem Calcaneus in knöcherne Verbindung zu bringen (Modifikation dieser Operationsmethode vgl. v. Langenbeck's Archiv Bd. XLV Hft. 2). Um die obere Epiphyse der Tibia

Digitized by Google

für die Plastik nutzbar zu machen, wurde dieselbe mittels Arthrodese mit der unteren Femurepiphyse knöchern verbunden; darauf ein 12 cm langer Knochenperiostlappen, welcher demnach Bestandteile der oberen Tibiaepiphyse, der unteren Femurepiphyse und der Femurdiaphyse enthielt, heruntergeschlagen. Auf diese Weise wurde ein Pseudoarthrosenstadium geschaffen. Die Knochenneubildung ging hauptsächlich vom Periost des Lappens aus. Da jedoch die Konsolidierung auf sich warten ließ, so wurde zunächst ein 15 cm langer Leichenknochen eingeheilt; derselbe regte jedoch weder die Knochenneubildung in nennenswerter Weise an, noch verwuchs er mit dem Knochenperiostlappen und der porotischen unteren Tibiaepiphyse. Aus diesem Grunde wurde er wieder entfernt. Die Konsolidierung erfolgte schließlich unter Gipsgehverbänden. Sämtliche Stadien des Verfahrens wurden durch Röntgenbilder illustriert. Das Endresultat ist derartig, daß der Kranke seit einer Reihe von Monaten ohne Stützapparat mit einem Schnürstiefel mit um 4 cm erhöhter Sohle in Spitzfußstellung andauernd gehen kann. (Selbstbericht.)

---

128) **Wilms** (Leipzig). Tragfähige Amputationsstümpfe mit Sehnendeckung.

Nach fast zweijähriger Erfahrung (14 Fälle, darunter 3 Pat. über 50 Jahre, 2 mit Altersgangrän, 3 doppelseitig Amputierte) glaube ich die Methode als brauchbar und wegen ihrer Einfachheit oft anwendbar empfehlen zu können.

1) Die Deckung der Tibiasägefläche mit der nach vorn umgeschlagenen Achillessehne und die Deckung der Femursägefläche mit der nach hinten umgeschlagenen Quadricepssehne ist ebenso einfach wie jede gewöhnliche Amputation. Zur Fixation der Achillessehne genügen zwei bis drei Nähte an der vorderen Kante der Tibia, die Quadricepssehne muß stärker fixiert werden, da der kräftige Muskel sonst die Sehne herunterzieht.

2) Die Bildung der Hautlappen (Manschetten, hinterer oder vorderer Lappen) ist für die Tragfähigkeit nicht von Bedeutung, ich habe gewöhnlich einen hinteren, mit der Sehne in Zusammenhang stehenden Hautlappen gebildet.

3) Eine Nekrose der Sehne habe ich nicht beobachtet, trotzdem bei drei Amputierten eine kleine Hautgangrän Gelegenheit zur Infektion und Nekrose hätte geben können.

4) Es ist zweckmäßig, bei jungen Individuen sogar notwendig, die Fibula höher zu durchsägen als die Tibia, damit nicht die unbedeckte und unbelastete Fibula durch vermehrtes Längenwachstum in das Niveau der Sehne nachrückt. Man kann die Fibula auch mit einer der anderen Sehnen decken. Die dünneren Sehnen lassen sich unter Umständen auch mit zur Tibiadeckung verwerten.


Digitized by Google

5) Eine besondere Nachbehandlung ist nicht notwendig. Treten des Stumpfes gegen ein elastisches Polster genügt nach Heilung der Wunde als Nachbehandlung bis zur Fertigstellung des künstlichen Beines.

6) Das elastische Polster der Sehne ist bei den meisten Fällen nach einem halben und ganzen Jahre noch fühlbar, scheint sich aber doch allmählich zu verdünnen, ohne daß jedoch die Tragfähigkeit dadurch beeinträchtigt wird. Demonstration von drei Pat., darunter ein doppelt Amputierter, der ohne Stock Treppen steigt und einen überraschend guten Gang hat.

(Selbstbericht.)

Diskussion.

Runge (Königsberg) erinnert daran, daß Sehnenüberpflanzung auf den Knochen zur Erzeugung tragfähiger Stümpfe nicht nötig ist; man trägt das Periost etwas höher ab und löffelt etwas Mark aus. Manche Amputierten stehen bereits 14 Tage nach der Operation auf.

Christel (Metz).

Demonstrationen.

129) **Henle** (Breslau). Venöse Hyperämie.

H. demonstriert unter Hinweis auf seinen Aufsatz i. Zentralbl. für Chirurgie 1904 Nr. 13 seine Technik der Anwendung venöser Hyperämie. Ein Hohlschlauch wird lose um den zu stauenden Körperteil herumgelegt, mit einer Klammer zusammengehalten und unter Kontrolle eines Manometers mit Luft gefüllt, wobei es möglich ist, den Druck, welchen der Schlauch ausübt, genau zu dosieren.

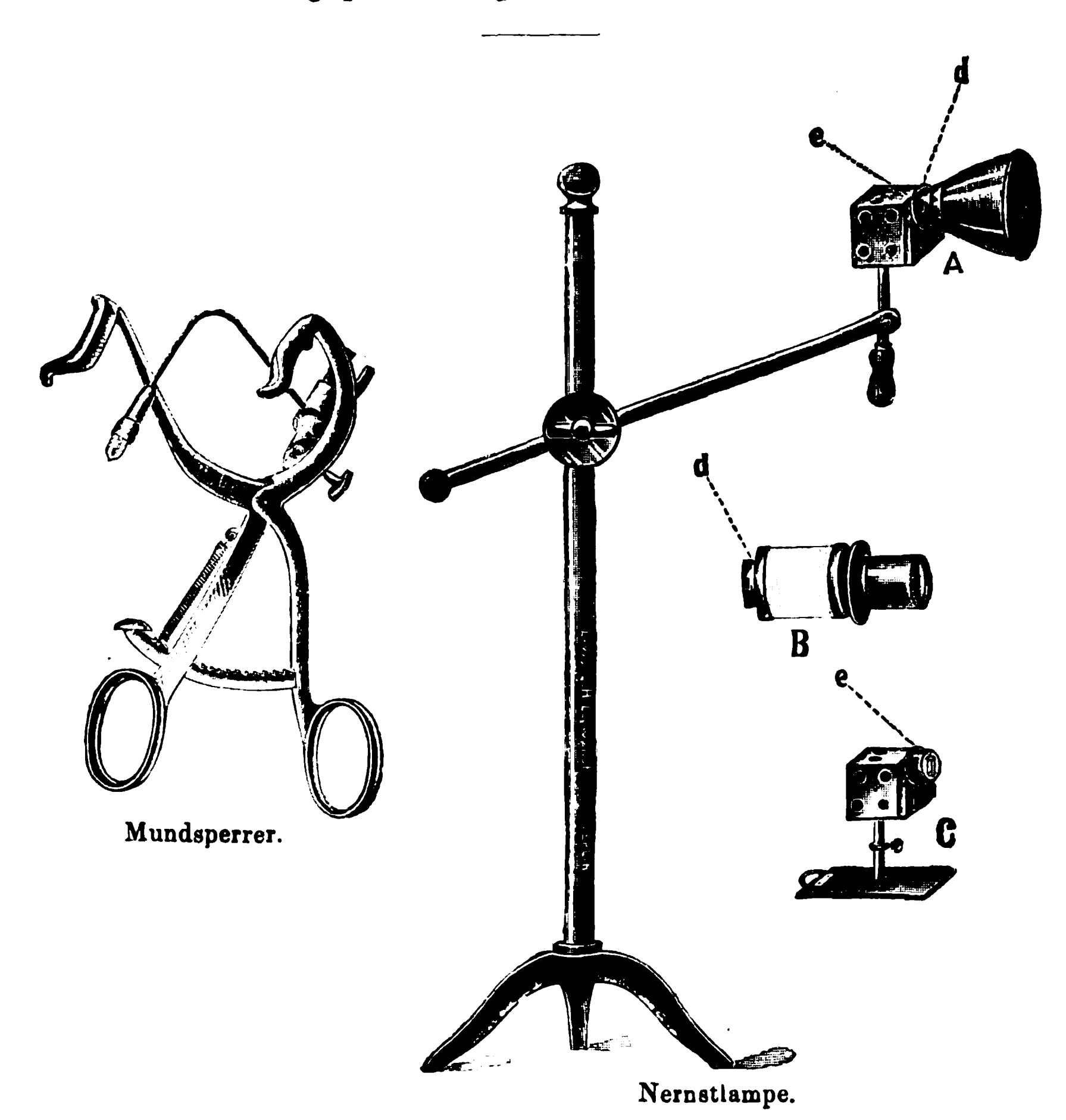
Auch zur Herstellung der lokalen Anämie ist das Verfahren zu gebrauchen. Hier ist das Anlegen einer zu festen Konstriktion für Nerven und Gefäße gefährlich; ein zu starker Druck verursacht außerdem sehr erhebliche Schmerzen, während das zur Unterbrechung des arteriellen Blutstromes eben nötige Stück fast immer selbst für längere Zeit gut vertragen wird. Das Verfahren eignet sich daher besonders auch für Operationen unter lokaler Anästhesie. Die anzuwendende Druckhöhe läßt sich hier in der Regel durch das Verschwinden des Pulses in der zu anämisierenden Extremität feststellen. Diese Methode der Konstriktion hat außerdem den Vorteil, daß man sie ohne Verschiebung der die Asepsis garantierenden Kompressen durch Herauslassen der Luft aus dem Schlauch aufheben und ebenso, wenn nötig, wieder von neuem herstellen kann. (Selbstbericht.

Digitized by Google

130) **Bockenheimer** (Berlin). Mundsperrer.

B. demonstriert einen Mundsperrer[1], an dem eine Mignonlampe, durch Akkumulator beleuchtet, angebracht ist. Die Lampe kann an jedem beliebigen Mundsperrer angebracht werden.

Man kann so die Mund- und Rachenhöhle bei aufgesperrtem Munde hell erleuchtet sehen. Auch die Rhinoscopia snperior oder die Laryngoskopie kann leicht ausgeführt werden, ohne daß eine andere Beleuchtungsquelle nötig wäre. (Selbstbericht.)



Mundsperrer.

Nernstlampe.

131) **Bockenheimer** (Berlin). Nernstlampe.

B. demonstriert eine Nernstlampe von 180 Kerzenstärke, in jede elektrische Leitung von 110 oder 220 Volt Gleich- oder Wechselstrom ohne Widerstände einschaltbar, leicht transportabel.

[1] Der Mundsperrer ist von der Firma Louis H. Löwenstein, Berlin N., Ziegelstraße 28, zu beziehen.

Digitized by Google

Die sehr intensive Lichtquelle der Lampe ermöglicht es, dieselbe als Scheinwerfer zur Beleuchtung von Personen oder Gegenständen bei der Demonstration zu beutzen.

Ferner dient die auf einem Gestell mit gekreuztem Kugelgelenk angebrachte Lampe, die dadurch in jede Stellung und Lage zu bringen ist, zur Beleuchtung bei Operationen, wobei sie nicht nur als Licht-, sondern auch als Wärmequelle dient. Letzter Umstand ist bei Laparotomien von Vorteil, ohne daß dabei der Operateur durch die Wärme belästigt wird.

Endlich kann die Lampe noch als Ersatz für die Bogenlampe im Projektionsapparat verwertet werden.

B. glaubt wegen der großen Vielseitigkeit und der verschiedenen Vorteile bei ihrem relativ niedrigen Preis (ca. 125 ℳ mit allem Zubehör) die Nernstlampe[1] empfehlen zu können. (Selbstbericht.)

[1] Die Lampe ist von der Firma Louis H. Löwenstein, Berlin N., Ziegelstraße 28, zu beziehen.

Druck von Breitkopf & Härtel in Leipzig.

Digitized by Google

Zentralblatt
für
CHIRURGIE

herausgegeben
von

E. von Bergmann, F. König, E. Richter,
in Berlin, in Berlin, in Breslau.

Einunddreifsigster Jahrgang.

Wöchentlich eine Nummer. Preis des Jahrganges 20 Mark, bei halbjähriger Vorauszahlung. Zu beziehen durch alle Buchhandlungen und Postanstalten.

Nr. 28. Sonnabend, den 16. Juli. 1904.

Die „Choledochusfege“.

Von

Hans Kehr in Halberstadt.

Auf dem diesjährigen Chirurgenkongreß wurde die Schwierigkeit der Entfernung der Steine aus dem Endstück des Choledochus von Herrn Prof. Kraske besprochen. Ich habe in der letzten Zeit recht oft festsitzende Steine im retroduodenalen Teile des Choledochus und in der Papilla duodeni angetroffen und mußte durch das Duodenum hindurch die Konkremente entfernen.

Ich habe seit dem Chirurgenkongreß, resp. seit dem 27. April — also im Verlaufe von 2 Monaten — 25 Gallensteinoperationen ausgeführt und dabei n e u n m a l Steine a u s d e m Choledochus entfernt. D r e i m a l bin ich durch das Duodenum hindurch auf

Digitized by Google

die Steine vorgedrungen, und ich habe mich dabei eines Verfahrens bedient, welches man »Choledochusfege« bezeichnen könnte.

Nachdem die Gallenblase entfernt, Cysticus und Choledochus bis an das Duodenum heran gespalten sind, versucht man zuerst, die Steine aus dem retroduodenalen Teile des Choledochus hochzuschieben und mit geeigneter Zange herauszubefördern. Zweimal hat mir dabei die Ablösung des Duodenum nach Kocher gute Dienste geleistet; die Freilegung des retroduodenalen Teiles des Choledochus gelang stets ohne erhebliche Blutung. Dreimal kam ich aber auch so nicht zum Ziel und machte deshalb die Duodenotomie. Die Papilla duodeni wurde mit zwei König'schen Klemmen gefaßt, die Papille wurde inzidiert und der Stein entfernt.

Dann führte ich eine Klemme, wie sie Kocher zum Durchziehen des Bruchsackes verwendet, vom Duodenum aus in die Papille und schob sie durch den Choledochus leberwärts, so daß sie aus der Inzision im supraduodenalen Teile des Choledochus wieder zum Vorschein kam. Die Klemme wurde etwas gesperrt; ich faßte einen feinen Streifen feuchter Gaze, zog dann Klemme und Gaze duodenalwärts heraus und »fegte« so den Choledochus aus. Dabei kamen stets kleine Steine und Steinbröckel, die ich vorher mit Sonde oder Kornzange nicht fühlen und fassen konnte, zum Vorschein.

In dem einen Falle mußte ich die »Choledochusfege« fünfmal wiederholen, ehe der Gang völlig gesäubert war. Dann legte ich ein feines Gummirohr in den Choledochus bis an die Papille heran, nähte das Duodenum zu, fixierte über der Naht Netz, machte Hepaticusdrainage und tamponierte. Alle drei Operationen setzten sich also zusammen aus Ektomie, Cysticotomie, Inzision des supraduodenalen Teiles des Choledochus, Duodenotomie, Papillotomie, Choledochusfege, Choledochusdrainage und Hepaticusdrainage. Die Dauer der Operationen schwankte zwischen 1 und $1^1/_2$ Stunde.

Diese drei »Choledochusfegen« sind wie die übrigen sechs Hepaticusdrainagen glatt verlaufen. Keine Duodenalfistel kam zur Beobachtung.

Das Verfahren lehnt sich an das von Zeller angegebene an; es bietet die größte Gewähr, daß man keine Steine im retroduodenalen Teile des Choledochus zurückläßt. Mit Sonden und Kornzangen fühlt man nicht immer die weichen Steine, und der Palpation entgehen diese gar zu leicht.

Meine Urteil über die retroduodenale Choledochotomie lautet auch heute nicht anders wie auf dem Chirurgenkongreß: Die Mobilisierung des Duodenum nach Kocher und die Freilegung des retroduodenalen Teiles des Choledochus erleichtert die Lockerung und Hochschiebung dort sitzender Steine; einer Inzision ist aber zu widerraten.

Die transduodenale Choledochotomie mit nachfolgender »Choledochusfege« und recht sauberer Duodenalnaht, auf die man Netz fixiert,

Digitized by Google

ist eine gründliche und sichere Operation, die mir bisher recht gute Resultate geliefert hat.

Die betreffenden Krankengeschichten werde ich in meiner demnächst erscheinenden »Technik der Gallensteinoperationen« (Verlag von J. F. Lehmann, München) ausführlich veröffentlichen.

---

1) W. Reinsholm. Die verschiedenen Methoden für zirkuläre Vereinigung abgeschnittener größerer Arterien- und Venenstämme.

(Nord. med. Arkiv Bd. XXXV. Abt. 1. Nr. 16 u. 21 u. Bd. XXXVI. Abt. 1. Nr. 3. [Deutsch.])

Die sehr breit angelegte Arbeit, welche mit der goldenen Medaille der Kopenhagener Universität im Jahre 1902 preisgekrönt worden ist, bespricht zuerst, nach einigen einleitenden anatomischen Bemerkungen, die Schädigungen größerer Blutgefäße mit besonderer Rücksicht auf die Abschneidung derselben, dann die Diagnose und Symptome der Durchtrennung größerer Blutgefäße, um endlich im vierten und hauptsächlichsten Teile der Abhandlung die Therapie zu erörtern. — Die altbewährte Unterbindung der Gefäße ist zwar ein zweckmäßiges Verfahren; in einer Minderzahl von Fällen ist sie aber gefährlich oder völlig nutzlos. Bei diesen muß man eine andere Behandlung verlangen, nämlich die, welche in den späteren Jahren vorgeschlagen ist und die mit dem Kollektivum Wiedervereinigung bezeichnet worden ist. Die Vorteile derselben werden präzisiert und die Mängel ausführlich erörtert. Daß diesen — jedenfalls zum größten Teile — abzuhelfen ist, und daß die Schwierigkeiten überwunden werden können, wird teils durch Schilderungen der Geschichte der Gefäßnaht, teils durch Besprechung der verschiedenen Methoden für zirkuläre Vereinigung der Gefäße, der Technik derselben an der Hand ausgeführter Tierversuche und klinischer Fälle bewiesen.

Über die Zukunft der verschiedenen Methoden der Gefäßwiedervereinigung hält Verf. für schwierig, ein abschließendes Urteil zu geben, doch geht so viel aus seinen Auseinandersetzungen hervor, daß für die Venen eine Vereinigung durch Apposition der Intimaflächen mittels getrennter Catgutnaht am rationellsten zu sein scheint. Hinsichtlich der Arterien scheint dieselbe Methode auch in manchen Fällen anwendbar, besonders wenn vom Arterienstamm an der fraglichen Stelle zahlreiche Seitenäste sich abzweigen. Dasselbe gilt von der zirkulären Arteriennaht, ausgeführt nach den für die partielle Naht gebräuchlichen Prinzipien, ganz besonders, wenn die Arterie in reichlich fibröses Gewebe eingebettet ist.

Verf. hebt ferner ganz besonders hervor, daß die zirkuläre Vereinigung am besten und sichersten durch die in der Arbeit ausführlich behandelte Invaginationsmethode mit Catgutnaht ausgeführt wird.

Digitized by Google

Das erstrebenswerte Ziel: Raschheit der Ausführung leichte Anwendbarkeit, Sicherheit für unkomplizierten Heilungsverlauf und Beibehaltung der Gefäßlichtung in größtmöglichem Grade wird hierdurch am besten erreicht. Verf. empfiehlt daher diese Methode in allen den Fällen, wo eine zirkuläre Arterienvereinigung vorzunehmen gewünscht ist und wo keine Kontraindikationen vorliegen.

Ferner erwähnt Verf., daß abgeschnittene größere Gefäßstämme, selbst nach Resektion von 2 cm und an Stellen, wo durch Flexion eines naheliegenden Gelenkes die Möglichkeit vorhanden ist, die Gefäßenden einander zu nähern, selbst nach Resektion eines noch größeren Stückes, wieder vereinigt werden können.

Ausführliche Literaturangaben und in den Text eingeschaltete Abbildungen begleiten die von unermüdlichem Fleiß zeugende Arbeit, welche zum eingehenden Studium allen für die betreffenden Fragen sich interessierenden Chirurgen besonders zu empfehlen ist.

Hansson (Cimbrishamn).

---

2) **S. Tracy.** Radium: induced radioactivity and its therapeutical possibilities.

(**New York and Philadelphia med. journ. 1904. Januar 9.**)

Verf. hat in Verfolgung seines Radiumstudiums (cf. New York and Phil. med. journ. 1903 Oktober) versucht, die Radioaktivität auf Medien zu übertragen, deren therapeutische Verwendung einfach und praktisch wäre; er fand, daß die Normalkochsalzlösung ein gutes Objekt dafür ist. Er ging in der Weise vor, daß er in eine Flasche mit Kochsalzlösung zwei hermetisch verschlossene Tuben mit Radiumbromid brachte, von denen die eine 1 800 000, die andere 950 000 radioaktiver Substanz entsprach. Die Tuben blieben 24 Stunden in der Lösung, welch letztere dann erhebliche radioaktive Eigenschaften aufwies. Dies bewies Verf. dadurch, daß er auf zwei photographische Platten verschiedene Schlüssel usw. legte, über welchen er für je 24 Stunden die präparierte Flasche mit Kochsalzlösung hängte. Es wurden Bilder erzielt, die, wie die beigefügten Illustrationen zeigen, ganz den mit Röntgenstrahlen erzeugten entsprechen.

Die Wirkung der Lösung kann gesteigert werden durch Abbrennen von Magnesium in der Nähe, durch Entladen einer Leydener Flasche oder Exposition von ultravioletten Strahlen.

Die bisherige Anwendungsweise des Radiums direkt auf bösartige Geschwülste, Hautkrankheiten, Lupus usw. erfährt dadurch eine bemerkenswerte Erweiterung, da hierdurch eine innere Anwendung der Lösung möglich erscheint, und so eine Bekämpfung der Infektionskrankheiten, der Geschwülste des Magen-Darmkanals usw., eine Beeinflussung von Wundhöhlen durch Tränken der Gaze mit der Lösung, die jedesmal leicht frisch herzustellen wäre, nicht unwahrscheinlich ist; auch könnte gleichzeitiger innerlicher Gebrauch von Chinin Fluoreszenz auslösen und die Kombination mit Bestrahlung durch ultraviolettes Licht erhöhte Wirkung erreichen.

Digitized by Google

Inwieweit diese Ideen praktische Bedeutung haben, läßt sich vorerst nicht beurteilen; Verf. ist selbst mit den ersten Versuchen darüber beschäftigt, glaubt zwar günstige Beeinflussung zu sehen, kann aber noch nichts Definitives berichten. **Scheuer** (Berlin).

---

3) **H. Heineke.** Über die Einwirkung der Röntgenstrahlen auf innere Organe. (Aus der chir. Klinik in Leipzig.)

(Münchener med. Wochenschrift 1904. Nr. 18.)

Sowohl bei kleinen Tieren (Mäusen, Meerschweinchen, Ratten), als auch bei größeren (Kaninchen) traten bei Bestrahlung mit Röntgenstrahlen (Entfernung 5—20 cm; 60 cm Induktor, harte und mittelweiche Voltosenröhren) Veränderungen an den lymphatischen Organen ein, die im wesentlichen in Zerfall der Lymphocytenkerne, Aufnahme der Kerntrümmer durch Phagocyten und Zugrundegehen der Follikel bestehen. Schon $^1/_4$stündige Bestrahlung des Bauches genügt, um bei einem mittelgroßen erwachsenen Hunde innerhalb weniger Stunden diesen Zerstörungsprozeß in den Follikeln der Milz, Mesenteriallymphdrüsen und des Darmes hervorzurufen. Die Veränderungen sind bei so kurzer Bestrahlungsdauer, daß keine tödliche Einwirkung auf den Gesamtorganismus der Tiere zustande kommt, nicht irreparabel; vielmehr tritt nach relativ kurzer Zeit eine Regeneration der Follikel ein.

Die Versuche zeigen, daß es Zellen im Tierkörper gibt, die auf Röntgenstrahlen viel feiner reagieren als die Zellen der Epidermis, daß diese Reaktion von seiten der Lymphfollikel viel früher eintritt als die des Deckepithels, daß also die für letzteres so charakteristische Latenzzeit der Strahlenwirkung und die damit zusammenhängende kumulative Wirkung der Bestrahlung bei der Reaktion des adenoiden Gewebes fehlt. H. glaubt, daß die Bestrahlung auch beim Menschen analoge Veränderungen an den Lymphfollikeln hervorrufen und therapeutisch verwertet werden könne und hält einen Versuch bei malignem Lymphom und bei abnorm großer Thymus für gerechtfertigt, ohne indes nunmehr in den Röntgenstrahlen ein Heilmittel für die ihrem Wesen nach noch nicht ergründeten Krankheiten zu sehen. — Inzwischen haben Senn (s. d. Ztrlbl. 1903 p. 905, Ref.), Bryant und Crane-Bangor über Heilung in einigen Fällen von Leukämie und Pseudoleukämie durch Röntgenstrahlen berichtet.

Kramer (Glogau).

---

4) **E. Leser.** Die spezielle Chirurgie in 60 Vorlesungen. Ein kurzgefaßtes Lehrbuch für Ärzte und Studierende. Sechste, vermehrte und verbesserte Auflage.

Jena, **Gustav Fischer,** 1904.

Das L.'sche Lehrbuch ist in diesem Blatte zu wiederholten Malen besprochen worden, und alles, was zu gunsten der früheren

Digitized by Google

Auflagen desselben hervorgehoben werden konnte, gilt in gleichem Maße von der jetzt vorliegenden sechsten Auflage. Der Hauptvorzug des Buches bleibt, daß Verf. es mit großem Geschick verstanden hat, in einem handlichen Bande von nur 1108 Seiten das Gesamtgebiet der speziellen Chirurgie abzuhandeln und dabei doch im wesentlichen alles für den praktischen Arzt und Studierenden Wissenswerte zu bringen.

Auch bei Bearbeitung dieser Auflage ist L. sichtlich bestrebt gewesen, die Fortschritte der letzten Jahre in vollem Umfange zu verwerten. Daß er sich dabei in der Erörterung von Fragen, welche noch der Kontroverse unterliegen, wie z. B. in derjenigen nach der Behandlung der Appendicitis, Zurückhaltung auferlegte, wird man in einem für Ärzte und Studierende geschriebenen Buche nur gutheißen können. Dagegen muß es von dem gleichen Gesichtspunkte, daß das Buch für Ärzte bestimmt ist, befremden, daß die wichtigeren Affektionen des inneren Ohres, besonders der eitrige Mittelohrkatarrh und die chirurgische Behandlung desselben (Parazentese des Trommelfells, Aufmeißelung des Proc. mastoideus), immer noch keine Berücksichtigung gefunden haben. Ist doch die Kenntnis dieser Erkrankungen und ihrer Komplikationen, welche oft ohne Verzug einen chirurgischen Eingriff erfordern, für den praktischen Arzt sehr viel wichtiger, als diejenige der Talma'schen Operation, deren Beschreibung L., weil sie im Text übersehen war, in einem besonderen Nachtrage zu dieser Auflage bringt.

Die Darstellung ist fließend und leicht verständlich, die Zahl der Abbildungen hat sich von 355 auf 383 vermehrt. Die meisten Abbildungen sind gut ausgewählt und vortrefflich wiedergegeben. Immerhin finden sich auch in dieser Auflage noch einige, welche verbesserungsbedürftig erscheinen. Das gilt insbesondere von den Reproduktionen nach Röntgenphotographien, Fig. 341, 351 und 352, welche zu dunkel gehalten und deren Grenzen verwischt sind. Augenscheinlich sind bei Aufnahme der Bilder minderwertige bezw. zu hart gewordene Röntgenröhren benutzt worden. Bei Verwendung von Röhren neuerer Konstruktion mit Regulier- und Regeneriervorrichtung, zumal solcher nach dem System Dessauer, pflegen die Bilder um vieles klarer zu werden.

Doch dieses sind nebensächliche Einwände. Alles in Allem empfiehlt sich L.'s Chirurgie, wie das rasche Erscheinen neuer Auflagen — in 6 Jahren 3 neue Auflagen — beweist, von selbst. Auch diese Auflage wird sich um ihrer Vorzüge willen alsbald Freunde erwerben. **O. v. Büngner** (Hanau).

---

5) **Riely.** A study of the anatomy, pathology and etiology of scoliosis. The scoliotone, a new apparatus.

(Journ. of the amer. med. assoc. 1904. April 2.)

Anatomie und Pathologie bringen Bekanntes. Als Grundursache der Skoliose betrachtet Verf. Schiefheit des Beckens aus verschie-

Digitized by Google

densten Gründen (u. a. schiefem Sitzen, ungleicher Verknöcherung, Längenverschiedenheit der Beine usw.). Durch die Schiefheit des Beckens wird verschieden starke Wirkung der Bauchmuskeln auf die Rippen erzeugt, die ihrerseits wieder die Wirbelsäule verbiegen und drehen. Die Behandlung sucht die entgegengesetzten Bewegungen zu erzeugen. Im »Skoliotone« liegt Pat. mit Brust und Bauch, bei rechtwinkliger Beugung des Rumpfes im Hüftgelenk, auf zwei stark gepolsterten, breiten Holmen mit Seitenstützen, welche gegen die Achselhöhle und Beckenseite Gegendruck ausüben, während über die Konvexität der Skoliose ein breiter, stark mit Gewichten belasteter Gurt gelegt wird, der auf der Konkavseite am Gestell des Apparates fest ist. Man kann so einstellen, daß entweder mehr auf die Rotation oder auf die Biegung eingewirkt wird. Die Rumpfbeugung soll genügen, um eine Lordose und runde Schultern zu beseitigen. Jedenfalls ist Pat. sehr fest im Apparate fixiert. Die Einrichtung scheint (nach den Abbildungen) einfach zu sein und mancherlei Vorzüge zu besitzen. **Trapp** (Bückeburg).

---

6) **R. Lammers.** Das Gipsbett zur Behandlung der Skoliose und Kyphose.

(Münchener med. Wochenschrift 1904. Nr. 19.)

L. hat, wie bei Spondylitis, auch zur Behandlung der Skoliose neben anderen Maßnahmen das Gipsbett herangezogen, das den mannigfachen Veränderungen der Wirbelsäule und des Rumpfes Rechnung trägt. Erstere wird gestreckt; die Extension bessert die seitliche Verschiebung, auf die besonders der ganz erhebliche Druck der Gurte, die durch Längsspalten im Gipsbett durchgezogen und gegen Eisenstäbe gespannt werden, einwirkt. Dabei wirkt der Druck fast direkt von hinten nach vorn. Dieser sagittale Druck bewirkt außerdem, da er seinen Angriffspunkt am Rippenwinkel nimmt, bei extendierter Wirbelsäule eine Aufdrehung derselben; er setzt sich vom Rippenring auf die Wirbelsäule fort und dreht sie um die Längsachse. Da die Pat. die ganze Nacht und einen Teil des Tages in dem Gipsbett zubringen, lassen sich sehr gute Erfolge durch dasselbe erreichen. Das Bett reicht vom Scheitel bis zu den Knien und liegt an beiden Seiten auf der Unterlage auf. Eine Reihe von Bandeisen verstärken es; ein in der Mitte verlaufender Eisenstab überragt oben das Gipsbett und endet in einem Haken, der für die Glisson'sche Schlinge dient. Weitere Einzelheiten s. in der Arbeit. **Kramer** (Glogau).

---

7) **O. Brehm.** Resultate bei den penetrierenden Bauchverletzungen des Friedens.

(v. Langenbeck's Archiv Bd. LXXIII. Hft. 1.)

B. ist der Meinung, daß die Ergebnisse der letztjährigen Kriege, besonders des Burenkrieges, bezüglich der Bauchschüsse nicht in

Digitized by Google

einem Siege der expektativen Therapie bestehen, sondern daß für die Fälle, die in der Friedenszeit vorkommen die Laparotomie auch fernerhin ihre Berechtigung behält. Freilich möchte Verf. den Eingriff von einer Präzisierung der Diagnose abhängig machen, ob es sich um einen komplizierten oder unkomplizierten Fall handelt, und will den Bauchschnitt nur für die komplizierten Fälle reserviert wissen. Diese Diagnose ist nach seiner Ansicht im Gegensatze zu anderen Autoren, in vielen Fällen möglich. Das zu erweisen, hat B. seine eigenen Krankengeschichten ausführlich auf das Vorhandensein der wichtigsten Symptome, nämlich Alteration des Allgemeinbefindens, spontaner und Druckschmerz, Erbrechen, Spannung der Bauchdecken, Dämpfung in den abhängigen Partien des Leibes usw. geprüft. Die zahlenmäßig angegebenen Befunde ergeben nun, daß man bei den komplizierten Fällen meist das ganze Bild vollständig vorfand, und daß, wenn auch einzelne Symptome fehlten, fast nie ein Mangel an anderen Erscheinungen war. Fällen mit absolut sicherer Diagnose stellt Verf. solche gegenüber, bei denen man Komplikationen mit Wahrscheinlichkeit annehmen darf und diejenigen, bei denen man mangels aller Symptome auf eine einfache unkomplizierte Verletzung zu schließen berechtigt ist. Kommt man über eine Wahrscheinlichkeitsdiagnose nicht hinaus, so soll man dem Pat. die Operation vorschlagen. Jedenfalls kann sich Verf. nicht auf den Standpunkt stellen, daß die Laparotomie ein ungefährlicher Eingriff ist. Seine Erfahrungen sprechen durchaus dagegen. Handelt es sich doch oft um Leute mit anderweitigen Schädigungen der Gesundheit am Herzen, an den Nieren, um Potatoren u. a. m. Auch ist die ungenügende Vorbereitung zur Operation nicht zu unterschätzen. Störungen der Wundheilung mit ihren unangenehmen Folgen, wie Bauchbrüche, sind nicht selten. Interessant ist das Zahlenmaterial des Verf. Von seinen 36 komplizierten Fällen wurden 10 exspektativ behandelt, 26 operativ. Von den ersteren starb nur einer. Alle 14 unkomplizierte Fälle wurden geheilt, und zwar 7 ohne Operation, 7 mit Eingriff. Die Verletzungen sind nach den betroffenen Organen in einzelne Unterabteilungen eingeteilt. Doch ist aus diesem Abschnitte der Arbeit bei den relativ kleinen Zahlen kein sicherer Schluß für den Wert des Eingriffes und für die Gefahr der Verletzung der verschiedenen Unterleibsorgane zu ziehen.

E. Siegel (Frankfurt a. M.).

---

8) **Mariani.** Sulle peritoniti.

(Policlinico 1904. Ser. med. 5.)

Experimente über Erhöhung der Widerstandsfähigkeit des Peritoneum gegen Bakterien an Kaninchen ergaben:

Laparotomie und Maltraitieren der Därme schwächt unmittelbar die Resistenz; nach einiger Zeit der Ruhe ist sie beträchtlich erhöht. Werden steigende Dosen von Terpentin, Alkohol, Jodtinktur injiziert und dann wieder 15 Tage gewartet, ist sie gleichfalls erhöht.

Digitized by Google

Erniedrigt wird sie durch Anregung der Peristaltik durch Drastika und große Morphiummengen, erhöht durch Atropin und kleine Morphindosen.

Bei chronischer Peritonitis und solcher durch schwachvirulente Streptokokken ist die Darmwand für Bakterium coli durchlässig.

E. Pagenstecher (Wiesbaden).

---

9) **Wassiljew.** Über Appendicitis in Inguinalhernien bei Männern.

(v. Langenbeck's Archiv Bd. LXXIII. Hft. 1.)

W. publiziert die Krankengeschichte eines 53jährigen Mannes, bei welchem auf Grund des klinischen Befundes eine Geschwulst, wahrscheinlich eine Neubildung des Samenstranges, angenommen wurde, während der chirurgische Eingriff und die nachherige pathologisch-anatomische Untersuchung ergaben, daß es sich um den Folgezustand einer eitrigen Appendicitis handelte. Die vorliegende Beobachtung veranlaßte den Verf. zu einem eingehenderen Studium der Fälle von Appendicitis in Inguinalhernien, von denen er im ganzen noch 62 andere zusammenstellen konnte. Er hat unter 106 Leistenbrüchen 3mal den Wurmfortsatz im Bruchsack gefunden, also in 2—3% der Fälle, meist rechterseits, doch auch nicht gar so selten im linken Leistenbruchsack. Prädisponiert für die Entzündung der Appendix in Leistenbrüchen sind nach den bisherigen Erfahrungen das Kindes- und das Greisenalter, besonders die Zeit zwischen dem 51. und 60. Jahre. Diese Verhältnisse stehen also völlig im Gegensatz zu der Tatsache, daß die gewöhnliche Appendicitis ihr Maximum im Alter von 21 bis 30 Jahren erreicht, und daß besonders das höhere Lebensalter weniger heimgesucht ist. Für das Kindesalter ist die Häufigkeit der Hernienappendicitis dadurch zu erklären, daß sowohl Hernien wie Darmkatarrhe, welche leicht zur Appendixerkrankung führen können, in dieser Lebenszeit besonders häufig sind. Im höheren Alter handelt es sich dagegen um lange bestehende Brüche, in welchen der vorliegende Wurmfortsatz Veränderungen durchgemacht hat, die leicht zu weiterer Erkrankung führen. Stauungshyperämie und erschwerte Entleerung des Inhaltes werden anfänglich zu katarrhalischen Entzündungen und später event. zu geschwürigen Prozessen führen. Weiter schädlich wirken Traumen, starke Anstrengungen, Pressen beim Stuhl. Zu diffuser Peritonitis kommt es selten, da sich leicht Verwachsungen bilden, welche den Proc. vaginalis gegen die Bauchhöhle abschließen. Eine sehr wichtige Eigentümlichkeit der behandelten Krankheit ist bei chronischem Verlaufe die Bildung einer harten Geschwulst infolge reichlicher Wucherung von Bindegewebe um den Wurmfortsatz herum, übergreifend auf den Samenstrang, so daß beide Organe ein Ganzes bilden. Für die Symptomatologie ist zu erwähnen, daß die akute und auch die perforative Form selten so stürmische Erscheinungen macht wie die Appendicitis in der freien Bauchhöhle. Viele Fälle wurden unter der Diagnose eines

Digitized by Google

eingeklemmten Bruches operiert; in anderen entwickelte sich ein Abszeß, der entweder eröffnet wurde oder spontan durch eine Fistel im Hodensack sich entleerte. Im großen und ganzen gilt die richtige Diagnose als fast unmöglich. Von den vom Verf. gesammelten Fällen genasen 44, starben 16, während bei 3 der Ausgang unbekannt blieb. Die Behandlung hat in der Operation und Resektion des Wurmfortsatzes zu bestehen. Die Fälle, in denen die letztere unterblieb, gaben eine ungünstigere Prognose.

F. Siegel (Frankfurt a. M.).

10) **Sperling.** Hernien in Laparotomienarben und maligne Degeneration der Intestina des Bruchsackes.

(Berliner klin. Wochenschrift 1904. Nr. 20.)

Unter 104 Laparotomien beobachtete Verf. zwei Fälle von Karzinom, welches in dem dünnwandigen Sacke des nach Bauchdeckeneiterung entstandenen Bauchbruches seinen Sitz hatte und 4 bezw. 7 Jahre nach der Myomektomie entstanden war. Da in beiden Fällen seit mehreren Jahren eine Leibbinde mit Pelotte getragen wurde und von der versenkten Etagennaht im Peritoneum Fremdkörper zurückblieben, so glaubt Verf. in der dauernden mechanischen Irritation die Ursache für das Karzinom erblicken zu dürfen. Um möglichst wenig Nahtmaterial zu versenken, näht S. jetzt durchgreifend und nur die Fascie isoliert. Bei dicken Bauchdecken werden 2 cm breite Jodoformgazestreifen auf die Fasciennaht gelegt und zu den Wundwinkeln herausgeleitet.

Langemak (Erfurt).

11) **C. Goebel.** Die Prinzipien des Bruchpfortenschlusses bei Cruralhernien unter Mitteilung einer neuen Methode v. Mikulicz'.

(Beiträge zur klin. Chirurgie Bd. XLII. p. 486.)

G. stellt die bisher für den Verschluß der Bruchpforte bei Cruralhernien angegebenen Methoden übersichtlich zusammen und beschreibt dann einen Fall, bei dem v. Mikulicz folgende neue Methode anwandte: »Isolierung, Ligierung und Versenkung des Bruchsackes. Schnitt in frontaler Richtung etwas vor der Crista pubis vom Tuberculum pubis bis zu den Gefäßen, bis auf den Knochen; Abhebelung eines oberen und unteren Periost- resp. Periost-Muskel-Fascienlappens vom Os pubis; wenn nötig mit je einem Sagittalschnitt quer über dem Knochen am äußeren und inneren Ende des Frontalschnittes. Vernähung des oberen (inneren) Periostlappens mit dem inneren (oberen) Teile des Lig. Poup., Vernähung des unteren (äußeren) Lappens mit dem Außenrande desselben Bandes. Subkutane Naht der restierenden Fascien. Hautnaht«.

Das Neue an der Methode ist die Bildung des doppelten Periostlappens. Sie dürfte sich besonders für mittlere und große Bruchpforten empfehlen.

M. v. Brunn (Tübingen).

Digitized by Google

12) **W. Osler.** On the surgical importance of the visceral crises in the erythema group of skin diseases.

(Amer. journ. of the med sciences 1904. Mai.)

Verf. weist auf die chirurgische Bedeutung von häufig wiederkehrenden Darmkoliken namentlich bei Kindern hin, die das konstanteste Symptom eines Krankheitsbildes darstellen, das unter erythematösem Hautausschlag, arthritischen Erscheinungen und Nephritis verläuft. Wie die in mehreren publizierten Fällen ausgeführte Laparotomie gezeigt hat, beruhen die Koliken auf einem Bluterguß in die Darmwand. Diese Darmveränderungen können zur Gangrän oder vorher zur Intussuszeption führen. Die Darmkoliken können auf Jahre hinaus das einzige Symptom der Erkrankung darstellen, bis schließlich die Haut- oder die Urinveränderungen zutage treten. Verf. vermehrt die Kasuistik um einen Fall, wo bei einem 17jährigen Mädchen $1^1/_2$ Jahre hindurch rezidivierende Darmkoliken beobachtet wurden, zu denen sich schließlich arthritische und nephritische Erscheinungen gesellten. Eine Explorativlaparotomie hatte keinen krankhaften Befund aufgedeckt und das Leiden nicht beeinflußt. Die Koliken an sich bedingen nach Verf.s Erfahrungen niemals eine Lebensgefahr. **Läwen** (Leipzig).

---

13) **Roswell.** Spontaneus gangrene of the hollow viscera.

(Annals of surgery 1904. Nr. 4.)

R. beobachtete und laparotomierte 2 Fälle von ausgedehnter Gangrän der Därme; in dem einen Falle war der Darm vom Magen bis zum Blinddarm, im anderen der ganze Darm brandig. Beide Pat. starben schnell nach der Operation, die Autopsie wurde leider nicht gestattet.

Derartige Erkrankungen werden hervorgerufen durch den Verschluß der Mesenterialgefäße, dessen Folgen so schwere sind, weil die Arterien der Därme Endarterien und alle Darmvenen klappenlos sind. Der Verschluß kann durch Embolie bei Mitralstenose, Arteriosklerose usw. oder durch Thrombosen bedingt sein. Letztere können aus entzündeten und verstopften Gefäßen, z. B. aus den verstopften Venen des entzündeten Wurmfortsatzes oder der Darmgeschwüre fortgeleitet sein oder direkt infolge endarteriitischer oder endophlebitischer Erkrankungen entstehen. Experimentell ist erwiesen, daß das Aufhören der Zirkulation in der Mesenterialarterie gefolgt ist von Nekrose und Infarkt.

Die Symptome der spontanen Darmgangrän sind: sehr heftige, plötzlich eintretende paroxysmale Schmerzen, Diarrhöen, (zuweilen auch Verstopfung), Erbrechen, kleiner Puls, Meteorismus; später Kollaps und Delirien. Differentialdiagnostisch können allerhand Krankheiten wie perforiertes Magen- oder Darmgeschwür, Ileus, Milzinfarkt, akute Cholecystitis und Pankreatitis in Frage kommen. Nur von letzterer ist die Gangrän unmöglich zu unterscheiden,

Digitized by Google

während in den übrigen Fällen die Anamnese auf die richtige Fährte führt.

Die Prognose ist ernst, sie hängt davon ab, wieviel Darm gangränös ist; einige wenige Fälle sind mit Erfolg operiert worden.

Herhold (Altona).

---

14) **Rogers.** On the present status of the operation of gastroenterostomie.

(Annals of surgery 1904. Nr. 4.)

Nach Verf. ist die Mortalität der Gastroenterostomie von 60 bis 70% auf 15—30% gesunken. Die Todesursachen sind verschiedene: obenan stehen die allgemeine Schwäche des Pat. und der Circulus vitiosus. Um letzteren zu vermeiden sind vorgeschlagen: Anlage der Fistel möglichst nahe der großen Kurvatur, Benutzung des Murphyknopfes, eine hinzugefügte Entero-Enterostomie. Bei der von Finney angegebenen Gastro-duodenostomie wird die Schlingenbildung und damit auch der Circulus vitiosus vermieden. Diese Finney'sche Operation ist ähnlich der Pyloroplastik, nur ist der Schnitt hufeisenförmig — von 6—10 Zoll Länge — und er beginnt am Pylorus, um dann auf die große Kurvatur und nach unten aufs Duodenum sich fortzusetzen. Die Gastro-duodenostomie ist nur ausführbar, wenn keine Verwachsungen um den Pylorus bestehen. Roux's Y-Methode ist nach R. nicht populär geworden, mehr zu empfehlen ist die von Petersen auf dem Chirurgenkongreß 1902 angegebene Methode der Gastroenterostomie, welche darauf beruht, daß die ersten Zoll des Jejunums zur Anastomose benutzt werden. Verf. hat nach dieser Methode 5 Fälle, die näher beschrieben werden, mit gutem Erfolg operiert. Um zu vermeiden, daß sich die durch die Gastroenterostomie angelegte Fistel wieder schließt, soll der Pylorus durch Tabaksbeutelnaht verschlossen oder durch Einfaltung der Magenwand ausgeschaltet werden.

Herhold (Altona).

---

15) **Tatsujiro Sato.** Experimentelle Studie über Enteroanastomose resp. Gastroenteroanastomose ohne operative Eröffnung des Darmlumens.

(v. Langenbeck's Archiv Bd. LXXIII. Hft. 1.)

S. suchte die Frage zu prüfen, ob in zweckmäßigerer Weise als in den bisher angegebenen Verfahren zwei Darmschlingen durch Anastomose ohne Eröffnung des Kanales miteinander vereinigt werden könnten. Die an Hunden und Affen vorgenommenen Experimente gingen darauf aus, zu erforschen, wie sich die Verhältnisse bei einfacher Apposition zweier bloßgelegter Submucosaflächen gestalten, und ferner, wie dann, wenn zu dieser Adaption noch eine Ätzung und Verschorfung der Schleimhaut hinzugefügt wird. Es ergab sich, daß die bloße Aneinanderlagerung der äußeren Schleimhautflächen des Dünndarmes oder des Magens und des Dünndarmes

Digitized by Google

nicht zu einer Kommunikation der Darmschlingen führte, insofern es trotz ausgedehnter Freipräparierung der Schleimhaut niemals zur Perforation kam. Verätzung resp. Verschorfung mit dem Lapisstift oder Thermokauter erwies sich dahingegen als geeignet, eine brauchbare Anastomose zu erzeugen. Das Argentum nitricum ist aber dem Glühapparat vorzuziehen, weil die Handhabung mit ihm einfacher ist, und weil der trockene Thermokauterschorf eine Morschheit des Gewebes bewirkt, die sich bei der Naht unliebsam bemerkbar machen kann. Die einfache Technik gestattet die Ausführung ohne Assistenz. Die Verätzung mit Lapis soll 1—2 mm an dem Rand der freigelegten Fläche freilassen, die Breite der freipräparierten Darmschleimhautfläche annähernd $^1/_3$ der Zirkumferenz betragen. Verf. hatte daran gedacht, seine Methode auch bei verschlossenem Verdauungskanal, also bei einer event. Pylorus- oder Darmresektion anzuwenden, weil hier die Reinhaltung des Operationsfeldes von Magen-Darminhalt gleichfalls von großer Bedeutung ist. Allein bei Darmstümpfen erwies sich die Methode als unsicher und gefährlich, da durch 1—2 Tage ein voller Abschluß des Darmkanals vorhanden war und es durch die Zersetzungsprodukte leicht zu ileusähnlichen Autointoxikationen kam.

E. Siegel (Frankfurt a. M.).

---

16) **S. Gant.** Sterile water anaesthesia in the office treatment of rectal diseases.

(New York and Philadelphia med. journ. 1904. Januar 23.)

Verf. macht seit September 1901 zur Anästhesierung bei kleineren Mastdarmoperationen nur Einspritzungen von sterilem meist warmem Wasser und schildert das Verfahren als außerordentlich einfach und schmerzlos, so daß eine große Anzahl von Eingriffen in der Sprechstunde erledigt werden kann; dazu gehören Behandlung von Fissuren, Ulzerationen, Hämorrhoiden, Polypen, Prolapsus ani, Fisteln, Geschwülste, Sphinkterspaltung, Fremdkörper, Kolostomie und Probelaparotomie. Die Technik ist einfach; in eine emporgehobene Hautfalte wird langsam mit einer gekrümmten Nadel etwas Wasser eingespritzt; es soll nur ganz leichtes schnell vorübergehendes Spannungsgefühl entstehen; üble Zufälle, wie sie immerhin bei Kokainanästhesie irgendwelcher Art vorkommen können, sollen nicht auftreten.

Scheuer (Berlin).

---

17) **H. Schloffer.** Die Laparotomie im Dienste der Rektumexstirpation.

(Beiträge zur klin. Chirurgie Bd. XLII. p. 396.)

Die Arbeit enthält eine ausführliche kritische Würdigung aller Methoden zur Exstirpation des Mastdarmkarzinoms, welche mit einer Eröffnung der Bauchhöhle durch Laparotomie verbunden sind. Die über die einzelnen Methoden publizierten Fälle werden tabellarisch zusammengestellt. So werden abgehandelt:

Digitized by Google

1) Kombinierte Amputationen (36 Fälle), bei denen weit oberhalb des Karzinoms ein Kunstafter angelegt und der ganze periphere Darmabschnitt teils vom Bauch aus, teils von unten her extierpiert wurde. Nur in 5 bis 6 Fällen erschien die Entfernung des Sphinkters unumgänglich nötig, bei den übrigen Fällen wurde er im Interesse günstiger Wundverhältnisse geopfert. Die Mortalität betrug 14 von 31. Von 12 Männern wurde nur einer geheilt, von 15 Weibern starb nur eines.

2) Kombinierte Resektionen mit Hinzufügung der Laparotomie zu dem Eingriff von unten zur besseren Mobilisierung und Freilegung des Darmes und Wiedervereinigung des Darmes von unten her. Von 23 nach dem »Operationstypus Kraske« operierten Fällen starben 12, 11 wurden geheilt. Von 13 Männern starben 8, von 10 Weibern 4. Nach dem »Typus Maunsell-Trendelenburg« (Laparotomie, Mobilisierung von oben, Prolabierung der Geschwulst durch den After, Resektion und Naht vor dem After, ohne Schnittführung von unten, höchstens Sphinkterotomie) wurden eine Anzahl von Fällen operiert, deren genaue Zahl unsicher ist und deren Mortalität sich daher nicht genau berechnen läßt. Sie scheint recht ungünstig gewesen zu sein. Eine größere Anzahl von Fällen sind schließlich auf rein abdominalem Wege reseziert worden. Die Resultate sind durchaus nicht ungünstiger als bei den übrigen Methoden, aber die für eine Mortalitätsstatistik verwertbaren Zahlen noch recht klein. Verf. hält diese abdominelle Methode für aussichtsvoll auch bei ziemlich tief sitzenden Karzinomen und gibt für solche, die an der Übergangsfalte des Bauchfells sitzen, also zum Teil dem extraperitonealen Mastdarm angehören, detaillierte technische Vorschriften über den Bauchschnitt, die Lagerung des Pat., die Mobilisierung der Geschwulst, die Reinigung des Darmes, die Resektion und Darmvereinigung selbst und über die Drainage des kleinen Beckens.

Abdominale Operationen, rein oder kombiniert, kommen für Karzinome in Betracht, die 6—8 cm oberhalb des Sphinkter sitzen. Sie verdienen besonders deshalb den Vorzug vor Eingriffen nur von unten, weil die Ausbreitung in den Lymphdrüsen von oben besser übersehen werden kann. Die Erhaltung des Sphinkters ist tunlichst zu erstreben. Bei der anscheinend günstigen Mortalität verdient die rein abdominale Operation vor den kombinierten Methoden den Vorzug.

M. v. Brunn (Tübingen).

---

18) **G. W. Törnqvist.** Beiträge zur Pathologie und Therapie der Gallensteinkrankheit.

(Nord. med. Arkiv Bd. XXXVI. Abt. 1. Nr. 7. [Deutsch.])

Die Arbeit, welche in besonderen Abteilungen über die Geschichte der Gallensteinoperationen, die Bakteriologie der Gallenblase, die anatomischen Veränderungen der Blasenwand und die Behandlung der Gallensteinkrankheit ausführliche und eingehende

Digitized by Google

Besprechungen liefert, basiert auf einer Zusammenstellung von 49 in der chirurgischen Klinik zu Lund (Direktor Prof. J. Borelius) beobachteten Fällen von Cholelithiasis während der letzten 4 Jahre. 43 derselben sind operiert worden, 6 innerlich behandelt; in 34 Fällen ist der Inhalt der Gallenblase bakteriologisch untersucht und in 31 operierten, nebst zwei nicht zur Operation gelangten Fällen von Gallenblasenkrebs ist histologische Untersuchung der Blasenwand gemacht worden.

Von einer mehr eingehenden Besprechung der von größtem Fleiß zeugenden Arbeit kann hier nicht die Rede sein, nur einzelne Punkte der alle aktuellen Fragen in der Gallensteinkrankheit sorgfältig beleuchtenden Abhandlung sollen hier kurz gestreift werden.

Die modernen Wandlungen in der Operations- und Behandlungstechnik, wie sie sich an der Klinik vollzogen haben, kann man an der Kasuistik deutlich ablesen. In der ersten Reihe der Fälle stellt Verf. die 25 Fälle von Cholecystostomie (1 zweizeitige, 24 einzeitige Operationen) zusammen; in der zweiten kommen 10 Cystektomien (in 3 von diesen außerdem 3 Cysticotomien), in der dritten 5 Choledochotomien (3 mit Stomie und 2 mit Ektomie kombiniert); schließlich fügt Verf. 6 Fälle von atypischen Operationen in einer letzten Abteilung den eben genannten an. 6 Kranke wurden aus verschiedenen Gründen nicht operiert; 4 von diesen sind gestorben. Von den Operierten ist einer 7 Tage nach dem Eingriff an Peritonitis zugrunde gegangen; ein anderer mit Choledochusstein und Leberabszeß starb nach 8 Monaten; alle übrigen haben den Eingriff überstanden.

Die bakteriologischen Untersuchungen bestanden teils in der Nachweisung von Mikroorganismen im Hängetropfen und Deckglaspräparaten, teils in Züchtung in Bouillon, auf Agar und Gelatine, teils in Untersuchung in gefärbten Schnitten. In den 21 Fällen, wo diese Methoden alle zur Ausführung gelangten, war es Verf. immer möglich, das Vorhandensein von Bakterien in irgendeiner Weise nachzuweisen. Von den sämtlichen 34 bakteriologisch geprüften Gallen wiesen 32 bei Verwendung irgendeiner der Untersuchungsmethoden Bakterien auf. Besonders wichtig scheint es dem Verf., den an der Gallenwand öfters in großen Mengen adhärierenden Schleim zu untersuchen; denn gerade hier traf er oft massenhafte Bakterien bei der mikroskopischen Untersuchung. Diesem Schleim kommt, meint Verf., eine große Bedeutung zu im Kampfe gegen die Infektion als ein die Bakterien auffangendes und unschädlichmachendes und daher die Wand selbst schützendes Medium.

Der pathologisch-anatomische Teil der Arbeit beansprucht ein besonderes Interesse wegen der Beantwortung der Fragestellung, ob die Drüsen der Gallenblase präexistieren oder durch entzündliche Reizung umgebildet werden. Da die in den anatomischen Handbüchern über diesen Gegenstand vorhandenen Angaben entweder unvollständig oder einander widersprechend sind, hat Verf. sich der

Digitized by Google

Mühe unterzogen, nicht nur 12 normale Fundusteile zu untersuchen, sondern auch in 33 Fällen von Cholelithiasis nach Drüsen eifrig gesucht. Das Ergebnis dieser Untersuchungen, deren genauere Details im Original nachzusehen sind, ist überraschend, indem Verf. in keinem Fundus von den 12 normalen Gallenblasen tiefliegende Drüsen fand, wohl aber in beinahe der Hälfte der pathologisch veränderten (15 unter 33). »Daß dies nicht gerade auf Rechnung des Zufalls zu schreiben sei, sondern im Gegenteil zur Annahme zwingt, daß Steinbildung und Drüsenentwicklung in ursächlichem Zusammenhange miteinander stehen müssen, ist einleuchtend.«

Auch die Frage über das Auftreten vom Gallenblasenkrebs im Zusammenhange mit Steinbildung wird erörtert und die damit im Zusammenhange stehenden Fragen über die Wahl der Behandlungsmethode werden deutlich präzisiert.

Alles in allem kann die fleißige Arbeit Verf.s nicht nur als ein verdienstvoller Beitrag zur Klärung mancher noch strittiger theoretischer Fragen in der Pathologie der Cholelithiasis bezeichnet werden, sondern enthält auch für den Operateur sowohl wie für den praktischen Arzt eine Fülle wertvoller Tatsachen aus der fast unübersehbaren, hierhergehörigen Literatur, und kann dringend zum eingehenden Studium empfohlen werden. **Hansson** (Cimbrishamn).

---

19) **G. Lefmann.** Über Duodenotomie zur Entfernung von Gallensteinen.

(Beiträge zur klin. Chirurgie Bd. XLII. p. 346.)

L. beschreibt 4 Fälle der genannten Operation aus der Heidelberger Klinik und stellt 18 weitere aus der Literatur zusammen. Die Duodenotomie ist als einfachstes und ungefährlichstes Operationsverfahren dann allen anderen vorzuziehen, wenn ein Gallenstein im duodenalen Teile des Choledochus oder in der Papille sitzt.

M. v. Brunn (Tübingen).

Kleinere Mitteilungen.

20) **Gondesen.** Beobachtungen über den Heilungsverlauf der seit dem Jahre 1900 in der Kieler chirurgischen Klinik behandelten Fälle von Wirbelbrüchen.

Diss., Kiel, 1903.

Von den 43 Fällen von Wirbelsäulenfraktur gingen 17 mit ausgesprochener Markschädigung einher, und von letzteren starben 10. Von 26 Pat., die ohne Markschädigung meist nach $1^{1}/_{2}$—2monatlicher Extensionsbehandlung mit Gipsverband ziemlich beschwerdefrei entlassen wurden, werden 20 Endbefunde wiedergegeben. Diese Fälle lehren nach dem Verf., daß bei den meisten ohne lokale Schmerzerscheinungen und ohne sonstige Beschwerden Endlassenen nachträglich noch Verschlimmerungen eintraten. (Aus dem Studium der Krankengeschichten indes ergibt sich diese Schlußfolgerung nicht. Auch sind hysterische bezw. neur-

Digitized by Google

astenisch-hypochondrische Beschwerden nicht genügend scharf gegen die anatomisch begründeten abgegrenzt. Die Erörterungen über Spondylitis traumatica sind nicht einwandsfrei. Ref.)

Von den 17 Pat. mit Markschädigung werden eine Reihe interessanter Einzelheiten berichtet, so über Blut im ersten Urin, über Blasen- bezw. Nierensteinbildung bei drei Fällen u. a., doch ist die Darstellung leider nicht erschöpfend.

Stolper (Göttingen).

21) **Mehlhorn.** Die in der chirurgischen Klinik zu Kiel 1899 bis 1. Juli 1903 behandelten Fälle von Spondylitis tuberculosa, mit besonderer Berücksichtigung der Endergebnisse.

Diss., Kiel, 1903.

Von den 71 Fällen der Arbeit, die die Literatur gar nicht berücksichtigt, können die Endergebnisse wegen der Kürze der Beobachtung nicht in Betracht kommen. Als beachtenswert sei indes hervorgehoben, daß in 13 Fällen ein Trauma angegeben wurde, daß in einem Falle zwei tuberkulöse Herde, einer in der Hals-, einer in der Lendenwirbelsäule, beobachtet wurden, ferner daß 8mal die Laminektomie, aber davon nur einmal mit dem Erfolge völliger Heilung gemacht wurde, daß die Halswirbelsäule 3mal, der Brustteil 46mal, der Lendenteil 23mal erkrankt war. Endlich ist bemerkenswert, daß 5mal der Gibbus fehlte, 23mal Senkungsabszesse bei den 71 Fällen auftraten. **Stolper** (Göttingen).

22) **Mixter and Chase.** Operation in spinal cord.

(Annals of surgery 1904. Nr. 4.)

In der interessanten Arbeit werden zwei Fälle von Wirbelbrüchen geschildert, in welchen durch Operation die Symptome der Lähmung sehr wesentlich gebessert wurden.

Im ersten Falle handelte es sich um Bruch des 4., 5. und 6. Brustwirbels nach Sturz aus einer Höhe von 8 Fuß. Es bestand Lähmung der Arme und Beine und völlige Anästhesie von der 4. Rippe nach abwärts. Durch die Operation — 24 Stunden nach der Verletzung ausgeführt — wurden die das Rückenmark drückenden Bruchstücke der Dornfortsätze und der Wirbelbögen entfernt; nach Eröffnung der Dura zeigte es sich, daß Blutgerinnsel nicht vorhanden waren. Der Verletzte lebte nach der Operation 11½ Monat und ging dann an einer eitrigen Nierenentzündung zugrunde. Innerhalb dieser Zeit hatten sich die Empfindungsstörungen der Haut fast gänzlich verloren, die Hände und Arme konnten wieder fast völlig gebraucht werden, auch die Lähmung der Beine hatte etwas nachgelassen. Die Verff. meinen, daß noch weitere Besserung eingetreten wäre, wenn Pat. nicht einer Komplikation erlag. Die mikroskopische Untersuchung des Rückenmarkes zeigte an der Stelle der Verletzung starke Entwicklung fibrösen Gewebes, so daß die dorsale und ventrale Hälfte des Markes nicht unterschieden werden konnte. Ferner war eine absteigende Degeneration des motorischen und eine aufsteigende der sensiblen Fasern vorhanden.

Im 2. Falle handelte es sich um Bruch des 6. und 7. Brustwirbels und einer totalen motorischen und sensiblen Lähmung unterhalb der Stelle der Verletzung. Die Operation wurde in ähnlicher Weise wie im ersten Falle ausgeführt. Das im Verlaufe mehrerer Monate eingetretene Resultat war: Rechter Arm und rechtes Bein völlig gebrauchsfähig, linker Arm und linkes Bein beschränkt gebrauchsfähig. Ataktische Störungen an beiden Beinen, Babinski positiv, Sehnenreflex erhöht.

Nach den Verff. soll in jedem Falle von festgestellter Wirbelverletzung, die mit Lähmungen einhergeht, möglichst bald operativ eingegriffen werden, da bereits nach 4 Tagen die Degeneration im Rückenmarke beginnt. Das Vorhandensein einer totalen Querläsion des Markes, das nach Kocher eine Kontraindikation gegen die Operation ist, soll niemals einen Grund abgeben, nicht zu operieren. Nach den Verff. beweist Fall I, in welchem an der Stelle der Verletzung im

Digitized by Google

Rückenmarke fast nur fibröses Gewebe vorhanden war, daß auch querverletztes Mark sich so regenerieren kann, daß es für Nervenimpulse wieder durchgängig wird. **Herhold** (Altona).

23) **Bonanome.** Un caso di rotturo traumatica dell' intestino tenue par una violenza indiretta.

(Policlinico Ser. chir. 1904. Nr. 4.)

B. gibt folgenden Fall von Darmruptur bei indirekter Gewalt:

Karrenführer springt ungeschickt 60 cm tief auf die Hacken, fühlt allgemeine Erschütterung und einen Schmerz im Epigastrium. Sehr bald Spannung der Bauchdecken. Nach 24 Stunden deutliche Zeichen von Peritonitis. Laparotomie. Eine Dünndarmschlinge zeigt am freien Rand eine ovale, längsgestellte, 4 mm lange Perforation. Tod an Peritonitis. Weder bei Operation noch Autopsie Zeichen einer vorhergehenden lokalen Erkrankung. **E. Pagenstecher** (Wiesbaden).

24) **G. Hoppe-Seyler** (Kiel). Über Erkrankung des Wurmfortsatzes bei chronischer Amöbenenteritis.

(Münchener med. Wochenschrift 1904. Nr. 15.)

H. berichtet ausführlich über die Ergebnisse der mikroskopischen Untersuchung des exstirpierten Wurmfortsatzes eines an chronischer Amöbenenteritis leidenden Marineoffiziers. Der Fortsatz war verdickt, in der Mitte geknickt und am unteren Ende mit dem Blinddarm verwachsen; er enthielt etwas blutige Flüssigkeit, in der neben roten Blutkörperchen und reichlichen Eiterkörperchen auch Amöben mit deutlicher Bewegung, sowie viele Colibazillen nachzuweisen waren. Der Befund an der Schleimhaut und Submucosa und den Follikeln entsprach dem der Amöbenenteritis; Amöben fanden sich zwischen den Drüsenschläuchen unter Epitheldefekten der Schleimhaut. **Kramer** (Glogau).

25) **Hoepfl.** Beitrag zur Appendicitisfrage auf Grund von 114 Operationsfällen.

(v. Langenbeck's Archiv Bd. LXXIII. Hft. 1.)

H. hat 100 chronische Fälle von Appendicitis ohne Todesfall, 14 akute Fälle mit einem tödlichen Ausgang operiert. Auf Grund seiner pathologisch-anatomischen Anschauungen über die Krankheit und ebenso auf Grund seiner klinischen Erfahrungen über die Unsicherheit des Krankheitsverlaufes und die Sicherheit desselben durch frühzeitigen Eingriff, ist er für die Frühoperation eingenommen. Auffällig häufig fand Verf. Fremdkörper, wie Haare, Borsten, Fruchtkerne. Oxyuren beobachtete er 24mal. Wenn Verf. konstatiert, daß fast in keinem seiner Fälle die Beschwerden vor dem 7. Jahre begonnen haben und wenn er auf Grund dieser Tatsache das Schulleben als ätiologisches Moment herbeizieht, so wird er wohl vielen Widerspruch erfahren; denn die Appendicitis ist sehr häufig schon im Alter von 4—7 Jahren, also vor der Schulzeit, anzutreffen.

E. Siegel (Frankfurt a. M.).

26) **Grivet.** Appendicite gangreneuse; hematémèses; pyléphlebite.

(Arch. de méd. et de pharm. militaires.)

Verf. schildert, wie schwierig es ist, zu erkennen, ob eine Appendicitis gangränöser Natur ist. Nach Quénu ist ein frühzeitiges Zeichen dieser Krankheit der nicht auf den MacBurney'schen Punkt lokalisierte, sondern der diffuse über die Mittellinie etwas nach links hinausgehende schmerzhafte Druckpunkt. Dieser diffuse Schmerz tritt dann ein, wenn die Infektion auf die Ganglien des Sympathicus übergreift. Diesen diffusen Schmerz, Blutbrechen und ikterische Färbung beobachtete G. bei einem Soldaten, der einer gangränösen Appendicitis erlag. Die Autopsie ergab außerdem Leberabszesse und eine Pyelophlebitis der Pfortader.

Herhold (Altona).

Digitized by Google

27) Trendelenburg. Über die Operationsresultate bei der vom Wurmfortsatz ausgehenden Peritonitis in der Leipziger chirurg. Klinik.
(Deutsche med. Wochenschrift 1904. Nr. 17.)

T. hat zur Peritonitis gerechnet jeden Fall, bei dem bei Inzision in der Mittellinie zwischen Nabel und Symphyse aus der Peritonealhöhle in derselben frei befindliches eitriges oder seröseitriges Exsudat in größerer Menge sich entleerte. Von den 86 Pat. sind 55 (64%) gestorben und 31 (36%) geheilt. Von den 86 standen im Alter bis zu 35 Jahren 71 (82,5%) und im Alter von 15—20 24 (28%). Von den Heilungen kamen auf das Alter bis zu 35 Jahren 28, so daß die Prozentzahl für diesen Zeitabschnitt 39,4% beträgt, während sie nach dieser Zeit auf 20% sinkt. Heilungen kamen auf den ersten Anfall 29%, auf den zweiten 75%, auf den dritten 66,6%. Somit ist die Prognose im Alter bis zu 35 Jahren noch einmal so gut als im späteren Leben, und die Operation bei wiederholtem Anfalle bietet über doppelt soviel Aussichten als bei dem ersten Anfalle.

Ferner scheint die Peritonitis nach primärer, unmittelbarer Infektion der Bauchhöhle eine bessere Prognose zu bieten als die indirekte, durch den perityphlitischen Abszeß vermittelte. Viel wichtiger ist der Zeitpunkt der Operation. Am 1. Tage nach Beginn der Peritonitis lassen sich $^4/_5$ der Kranken, am 2. Tage noch fast $^2/_3$ durch die Operation retten, am 3. Tage sind sie verloren. Die Operation beginnt mit einer 2—3 cm langen Inzision in der Mittellinie, etwas oberhalb der Symphyse. Dann folgt eine 8—10 cm lange Inzision in der Blinddarmgegend. Entfernung des Wurmfortsatzes. Gegenöffnung in beiden Lendengegenden, bei Frauen Drainage vom Douglashals nach der Scheide hin. Bei ganz frischen Fällen ist die Drainage in der linken Lendengegend entbehrlich. Bei älteren, als sehr ungünstig erscheinenden Fällen wird auf die Resektion des Wurmfortsatzes verzichtet.

Bei freier Peritonitis ist in der Frühoperation die einzige Rettung für den Kranken gegeben. **Borchard** (Posen).

28) Wette. Über die Frühoperation der Appendicitis, sowie über die Infektion des Dünndarmmesenteriums und die Entstehung von Ileus im Anschluß an Appendicitis.
(v. Langenbeck's Archiv Bd. LXXIII. Hft. 1.)

Verf. berichtet über die von ihm behandelten Fälle von Appendicitis. Er ist ein absoluter Anhänger der Frühoperation bei einmal auf Wurmfortsatzerkrankung gestellter Diagnose. An einigen seiner Krankengeschichten zeigt er, wie bei gleichartigem klinischen Bilde der verschiedenartigste Operationsbefund bestehen kann. Diese Unsicherheit in der Abschätzung der Wertigkeit und Gefahr der jeweiligen Appendicitis, ebenso wie ungünstige Erfahrungen bei konservativem Vorgehen bestärkten ihn in seinem operativen Vorgehen. Von den 40 Pat., die W. in den ersten 1—2mal 24 Stunden operierte, ist kein einziger gestorben, von 31 Kranken mit diffuser Peritonitis dagegen 20. Von den Komplikationen der Appendicitis hebt W. hauptsächlich zwei hervor, nämlich die Infektion des Dünndarmmesentriums und den Ileus, der im Anschluß an die Krankheit entsteht. Die erstere hat er 3mal beobachtet, und zwar sah er 1mal einen Abszeß zwischen den Blättern des Gekröses, ein zweites Mal eine ausgedehnte Lymphangitis und Abszeßbildung, endlich eine Verschleppung von Infektionskeimen auf mesenterialem Wege in die Leber. Die beiden letzteren Fälle endeten tödlich. Ebenso interessant sind die Fälle von Ileus, welche durch Verwachsungen entstanden, die nach Appendicitisanfällen bestehen bleiben und zu Strangbildungen und Knickungen führten. In einem Falle kam es sogar zur Einklemmung einer Darmschlinge unter einem straffen, brückenartig angespannten Narbenstrang. Alle drei an solchem Ileus erkrankten Pat. kamen in so desolatem Zustande zur Operation, daß die chirurgische Hilfe sie nicht mehr retten konnte.

E. Siegel (Frankfurt a. M.).

Digitized by Google

29) O. v. Hovorka. Beitrag zur Behandlung von Nabelbrüchen.

(Archiv für Orthopädie, Mechanotherapie u. Unfallchirurgie Bd. II. Hft. 2.)

v. H. beschreibt in dieser kleinen Arbeit ein Nabelbruchband für Säuglinge und kleine Kinder, das die Kompressionskraft nach dem Prinzipe des Heftplasterverbandes von der Seite sich entfalten läßt. Es besteht der Hauptsache nach aus zwei mit Klavierfilz überzogenen, am äußeren Rande stumpfkantig auslaufenden, kulissenartigen Kompressionsteilen. Von einem Teile zum anderen läuft ein breiter, elastischer, in der Mitte durch Schnürung verstellbarer Gummigurt. Zusammengehalten wird das Bruchband mit Hilfe eines gegabelten und eines einfachen Riemens, welche an Metallknöpfen befestigt werden.

Drei Abbildungen sind der Arbeit zur Erklärung beigefügt.

Hartmann (Kassel).

30) B. Baisch. Beitrag zur Kasuistik der Darmstenose nach Brucheinklemmung.

(Beiträge zur klin. Chirurgie Bd. XLII. p. 368.)

B. beschreibt sechs Fälle von Darmstenose, die 3mal sicher, 2mal mit größter Wahrscheinlichkeit auf eine frühere Einklemmung zu beziehen war, während in einem Falle möglicherweise nur eine Entzündung des Bruchinhaltes ohne eigentliche Einklemmung vorgelegen hatte. 3mal war die Reposition durch Herniotomie, 1mal durch Taxis, 2mal spontan erfolgt. 4mal handelte es sich um einen Leisten-, 2mal um einen Schenkelbruch. Zur Beseitigung der Stenose wurde nur 1mal eine Resektion ausgeführt, 2mal eine Enteroanastomose, 3mal die Enteroplastik. Zwei Pat. starben an Peritonitis. Die Ursachen für die Stenosen waren Verwachsung mit der Bauchwand, Verlötung und Knickung von Darmschlingen, starre Infiltration der Darmwand, narbige Einziehung an den Schnürfurchen und narbige Veränderung der ganzen Darmwand. Fälle, wie die beschriebenen, sind geeignet, zu einer nicht zu sparsamen Verwendung der primären Resektion bei eingeklemmten Hernien zu ermuntern. **M. v. Brunn** (Tübingen).

31) Zillmer. Über Operation einer Nabelschnurhernie mit Resektion des vorgefallenen Leberlappens. (Aus der Klinik Olshausen's in Berlin.)

(Zeitschrift für Geburtshilfe und Gynäkologie Bd. LI. Hft. 2.)

Olshausen hat in diesem Falle seine frühere Operationsmethode bei Nabelschnurbrüchen nicht anwenden können, da die Bruchsackhüllen bereits trocken waren. Unmittelbar nach der Geburt läßt sich infolge der unter dem Amnion liegenden Warthon'schen Sulzeschicht das Amnion leicht vom Bauchfell lösen, und der Bruch kann im uneröffneten Bauchfelle reponiert werden, worauf die Hautbrücke geschlossen wird. In diesem Falle verlief die Radikaloperation typisch. (3080 g schweres Mädchen mit hühnereigroßer Hernia funiculi umbilicalis kommt 48 Stunden nach der Geburt zur Operation.) Der Bruchsack wird nach Umschneidung der Pforte im Hautbereich umschnitten, eröffnet, von den Eingeweiden nach Durchtrennung zahlreicher Verklebungen und Verwachsungen abgelöst und reseziert. Umstechung der Nabelgefäße und einiger spritzender Hautarterien. Der im Bruch liegende kuglige Leberabschnitt erweist sich als gestielt; er wird unterbunden und mit dem Paquelin abgesetzt. Schluß der Wunde durch Seidenknopfnähte. Wundverlauf und Rekonvaleszenz reaktionslos ohne Störung. Z. verweist am Ende auf analoge Fälle und tritt lebhaft für sofortige Radikaloperation der Nabelschnurbrüche ein. **Kroemer** (Gießen).

32) Cunningham. Gastric dilatation and tetany.

(Annals of surgery 1904. Nr. 4.)

C. bespricht an der Hand eines von ihm mit Erfolg operierten Falles die Erscheinungen, Prognose und die Behandlung der gastrischen Tetanie. Was zu-

Digitized by Google

nächst den Fall anbetrifft, so handelte es sich um einen 28jährigen Mann, welcher bereits seit Jahren an Magenstörungen — Erbrechen, Schmerzen usw. — gelitten hatte, als sich im Anschluß an das Erbrechen jedesmal ein typischer tetanischer Anfall anschloß. Während dieses Anfalles war zeitweilig Bewußtlosigkeit oder Aphasie, ferner Eiweiß und Zylinder im Urin vorhanden. Trousseau'sches Phänomen, mechanische und faradische Übererregbarkeit der Nerven fehlten nicht. Bei der Operation wurde ein sehr erweiterter Magen und ein gutartig verengter Pylorus angetroffen. Nach der Gastroenterostomie schwanden alle krankhaften Erscheinungen, der Magen verkleinerte sich, wie durch Aufblähung festgestellt wurde, zu normaler Größe.

Nach Verf. ist die Tetanie infolge von Magendilatation und Pylorusverengerung streng von den übrigen Formen der Tetanie zu unterscheiden. Was die Ätiologie anbetrifft, so glaubt er nicht an die Kussmaul'sche Wasserverlusttheorie, noch an die Germain-Sée'sche Reflextheorie; er schließt sich vielmehr der Bouvert'schen Ansicht der Autointoxikation an. Die Prognose ist stets ernst, bei innerlicher Behandlung starben 70—80%, bei operativer 37,5%. Als Operationen kommen in Betracht: die Gastroenterostomie, die Pylorektomie und die Pyloroplastik. **Herhold** (Altona).

33) **Steinthal** (Stuttgart). Zur Prognose der Dünndarmsarkome.

(Münchener med. Wochenschrift 1904. Nr. 17.)

Zwei von S. durch ausgedehnte Darmresektion operierte Fälle von Spindel- bezw. Rundzellensarkom des Jejunum bezw. Ileum sind seit 4 und 3 Jahren ohne Residiv; es handelte sich in ihnen um stark stenosierende, nicht zum Zerfall neigende solitäre Neubildungen. Da solche verhältnismäßig rasch zu einer Verengerung des Darmlumens führen und damit bald in die klinische Erscheinung treten, ist die Operation in frühzeitigerem Stadium möglich; die Prognose darf somit für die stenosierenden Formen günstiger gestellt werden, als nach den bisherigen Statistiken von Rheinwald, Libmann zulässig erschien.

Kramer (Glogau).

34) **L. Hendee.** Ein Fall von Meckel'schem Divertikel ungewöhnlicher Art.

(Beiträge zur klin. Chirurgie Bd. XLII. p. 542.)

Bei einem 15jährigen Knaben, der unter der Diagnose einer »Appendicitis im Bruchsack« operiert wurde, fand sich ein eigenartiges, von Netz umhülltes und durch einen Strang mit dem Dünndarme zusammenhängendes Gebilde, das abgetragen und genau untersucht wurde. Es wurde als Meckel'sches Divertikel angesehen, weil es 32 cm oberhalb der Ileocoecalklappe mit dem Dünndarm in Zusammenhang stand, dem Mesenterialansatz gegenüber saß und sich in die Submucosa fortsetzte. Eine Lichtung war nicht vorhanden. Die Hauptmasse bestand aus Bindegewebe verschiedenen Alters mit Verkalkungsherden. Die Oberfläche wurde von Serosa gebildet. Muskelgewebe oder Schleimhaut wurden nirgends gefunden. **M. v. Brunn** (Tübingen).

35) **Rogers.** Gastro-enterostomy without a »loop«.

(Med. news 1904. April 2.)

Verf. bespricht die verschiedenen Arten der Gastroenterostomie. Den meisten Methoden haftet der Fehler an, daß sie die normalen Lagebeziehungen zwischen Magen und Darm stören. Am besten frei von diesem Nachteil halten sich die Gastroduodenostomie und die Gastrojejunostomia retrocolica posterior. Die letztere hält Verf., weil einfacher, als die für die Mehrzahl der Fälle geeignetste. Er weist auf die günstigen Resultate Czerny's hin und berichtet über fünf von ihm nach diesem Verfahren operierte Fälle. **Kleinschmidt** (Charlottenburg).

Digitized by Google

36) J. Borelius. Bauchaktinomykose in Form eines zirkumskripten, beweglichen Tumors.

(Nord. med. Arkiv Bd. XXXVI. Abt. 1. Nr. 6. [Deutsch.])

Mitteilungen aus der vom Verf. dirigierten chirurgischen Klinik in Lund über drei Fälle einer seltenen, bisher wenig bekannten Form der Bauchaktinomykose. Es handelte sich in allen Fällen um mehr oder weniger ausgesprochene geschwulstähnliche Bildungen, welche nicht unschwer als Aktinomykose anerkannt wurden und, zum Unterschied von der gewöhnlichen diffusen, undeutlich begrenzten Form dieser Infektion, als mehr oder weniger bewegliche Geschwülste auftraten. Die sehr interessanten Einzelheiten der Krankengeschichten müssen im Originale gelesen werden. Zwei von den Fällen kamen zur Operation, wobei sehr eingreifende Resektionen der mitbetroffenen Darmabteilungen gemacht werden mußten. Hinsichtlich der sehr traurigen Prognose der gewöhnlichen infiltrierenden Bauchaktinomykose scheinen diese Radikaloperationen wohl begründet, zumal durch sie augenscheinlich dauernde Heilung erreicht ist. — Der Ausgangspunkt der Infektion war in einem Falle das Colon transversum, in den zwei anderen aller Wahrscheinlichkeit nach der Wurmfortsatz. — Verf. lenkt die Aufmerksamkeit auf die zuerst von Ekehorn (Hygiea Bd. LVII, Abt. 1, p. 433; Ref. im Zentralblatt für Chirurgie 1895 p. 1227) empfohlene, frühzeitige Radikaloperation bei Blinddarmaktinomykose, welche wahrscheinlich als ein Vorstadium der vom Verf. beschriebenen Form zu betrachten ist. Von ganz speziellem Interesse war in dem ersten B.'schen Falle zu konstatieren, daß einer typischen, den gewöhnlichen klassischen Beschreibungen sich anpassenden und durch mikroskopischen Nachweis von Strahlenpilzen erhärteten Bauchaktinomykose ein Stadium mit ziemlich gut abgegrenzter, beweglicher, oder wenigstens verschiebbarer Pseudogeschwulst vorausgegangen war. Dieser Fall, welcher bei der ersten Aufnahme in der Klinik als Sarkom diagnostiziert und deshalb nicht operiert wurde, ging später unter dem gewöhnlichen Bilde der Aktinomykose und Sepsis zugrunde.

Hansson (Cimbrishamn).

37) C. A. Ljunggren. Zur Kenntnis des progredienten Leberkavernoms.

(Nord. med. Arkiv Bd. XXXV. Abt. I. Nr. 18. [Deutsch.])

Bald nach Dahlgren's Publikation eines kavernösen Angioms in der Leber (cf. d. Zentralbl. Nr. 13, Referat 31, p. 404) gab Verf. eine Übersicht der bis dahin bekannten Fälle von Leberkavernom, welche Gegenstand operativer Behandlung waren, veranlaßt durch einen eigenen Fall, welchen er genau mikroskopisch untersuchte. Seine Ergebnisse veranlaßten ihn, eine besondere Form von Leberkavernomen von den gewöhnlichen streng zu unterscheiden und mit dem Namen »progrediente« Leberkavernome zu bezeichnen.

Es handelte sich um eine 31jährige Frau, die seit einem halben Jahre an Magenbeschwerden unbestimmter Art gelitten hatte und zuletzt durch ihr Leiden arbeitsunfähig wurde. Eine faustgroße, elastische Geschwulst zeigte sich in der Gallenblasengegend — zuerst als eine hydropische Gallenblase imponierend — von rechts nach links beweglich und den Atembewegungen der Leber folgend. Bei der Laparotomie zeigte sich eine mehr als faustgroße, mit der Leber zusammenhängende Geschwulst von blauroter Farbe und unregelmäßig höckriger Oberfläche. Sie war nicht vom Leberparenchym abgegrenzt, sondern trat keilförmig, mit vielen unregelmäßigen Vorsprüngen in dasselbe ein. Entfernung der Neubildung, teils durch Umstechung einer größeren Abteilung des Leberrandes mit Déchamp's Nadel, teils durch stumpfe und scharfe Ablösung unter Digitalkompression mit nachfolgender Unterbindung der in gewöhnlicher Weise gefaßten Gefäße in der Leberwunde. Die keilförmige Wunde wurde mit Jodoformgaze tamponiert und die Wundflächen durch Catgut zusammengezogen. Partielle Vernähung der Bauchwunde. Anstandslose Heilung.

Aus dem Protokoll über die mikroskopische Untersuchung sei besonders folgendes hervorgehoben. Die Hauptmasse der Geschwulst bestand aus endothel-

Digitized by Google

bekleideten Bindegewebsbalken, welche unregelmäßige Bluträume abgrenzten. Die Bindegewebsbalken waren aus breiten Strängen von fibrillärem Bindegewebe aufgebaut, in welchen spärliche kleine Gallengänge und ausnahmsweise auch Konglomerate von nekrotischen Leberzellen beobachtet wurden. Zwischen diesen gröberen Balken lagen unregelmäßige, schmale, gewundene Stränge, welche zumeist aus einem lockeren, zellreichen Bindegewebe bestanden. Auch glatte Muskelfasern und retikuläres Bindegewebe mit sternförmigen Zellen fanden sich in den Balken.

Ein besonderes Interesse erregte das Grenzgebiet zwischen Leber und Geschwulst. Außerhalb der Geschwulst fand sich eine kleinzellige Infiltration in dem interacinösen Bindegewebe mit hochgradiger Gefäßerweiterung, welche sich von der Geschwulst zwischen drei bis vier Reihen von Leberacini fortsetzte. Die Leberzellen in diesen Acinis zeigten in ziemlich großer Ausdehnung regressive Veränderungen. In den Kernen konnte man Erscheinungen der Chromatolyse und der Karyolyse beobachten. Das Zellprotoplasma hatte oft seine normale Körnigkeit eingebüßt und zeigte hier und da Vakuolen. Gefäßführende Ausläufer in die Leberacini von dem interacinösen Bindegewebe, welche die Zellen zersprengten und diese zum Absterben brachten, fand Verf. an einigen der untersuchten Stellen.

Durch diese Untersuchung wurde also nachgewiesen, daß die Geschwulst in fortwährendem Wachstum begriffen war, und daß das Lebergewebe teilweise degenerative Veränderungen zeigte, die Hauptursache für die Benennung Verf.s »progredientes« Leberkavernom. **Hansson** (Cimbrishamn).

38) Pel (Amsterdam). Über tardive Leberabszesse nach tropischer Dysenterie.

(Berliner klin. Wochenschrift 1904. Nr. 14.)

Unter den 40 Leberabszessen, die Verf. in den letzten 20 Jahren zu beobachten Gelegenheit hatte, sind drei höchst interessant in bezug auf das späte Auftreten der Hepatitis suppurativa nach der Dysenterie. Bei einem Kranken bildete sich 11 Jahre, beim zweiten 15 Jahre und beim dritten 21 Jahre nach der Dysenterie ein Leberabszeß aus. Bei Besprechung der Fälle weist P. nochmals darauf hin, wie fehlerhaft es ist, schon auf Grund normaler oder subnormaler Temperatur das Vorhandensein eines Eiterherdes auszuschließen. **Langemak** (Erfurt).

39) Ransohoff. Hepatectomy for tuberculoma of the liver.

(Med. news 1904. April 16.)

Die Seltenheit solitärer Tuberkel der Leber gibt R. Veranlassung, einen von ihm operierten Fall ausführlich mitzuteilen:

36jähriger Mann, dem vor 10 Jahren der linke Hode wegen Tuberkulose exstirpiert war, litt seit 4 Monaten an Magenschmerzen und Verdauungsstörungen und bemerkte seit 2 Monaten eine Anschwellung in der Oberbauchgegend. R. fand eine etwa 2 Zoll im Durchmesser messende, bewegliche Geschwulst mit unregelmäßiger Begrenzung, die augenscheinlich der Leber angehörte und als Karzinom angesprochen wurde, sich aber bei der Operation als der verhärtete und höckrige linke Leberlappen erwies. Keine Drüsenschwellungen. Es wird die Entfernung der Geschwulst in zwei Zeiten beschlossen, der linke Leberlappen durch die Wunde vorgezogen und mittels Drainrohres abgebunden. Am nächsten Tage wegen starker Blutung Revision der Wunde. Abtragung der Wunde mit Thermokauter. Tod nach 6 Tagen, wahrscheinlich infolge Thrombose der Netzvenen und dadurch hervorgerufene Nekrose der Magenschleimhaut. Die histologische Untersuchung erwies die Geschwulst als Solitärtuberkel.

Kleinschmidt (Charlottenburg).

40) Hochhaus. Weitere Beiträge zur Pathologie der Pankreasnekrose und -Blutung.

(Münchener med. Wochenschrift 1904. Nr. 15.)

Von den zwei mitgeteilten neuen Beobachtungen H.'s war die eine durch außerordentlich raschen Verlauf der Erkrankung — im ganzen 19 Stunden —

Digitized by Google

ausgezeichnet; die Sektion und mikroskopische Untersuchung konnte schon 2 Stunden nach dem Tode gemacht und hierdurch festgestellt werden, daß nicht die Blutung, sondern die Nekrose des Pankreas das Wesentliche und Primäre der ganzen Affektion war; die Blutung und Entzündung waren nur sehr mäßig, auch Partien von abgestorbenen Fettgewebszellen im Pankreas selbst und in der Nähe der Drüse nur vereinzelt, etwas weiter entfernt von ihr nicht mehr zu finden.

Im zweiten Falle war durch einen Sturz auf fast ebener Erde eine geringfügige Blutung ins Pankreas hervorgerufen worden; die Gefäße des letzteren waren stark sklerotisch. Pat. fühlte sich in den ersten ca. 36 Stunden ziemlich wohl; dann aber traten durch weitere stärkere Blutungen und Nekrosen in der Drüse schwere Erscheinungen und rasch der Tod des Kranken ein.

Kramer (Glogau).

41) O. Busse. Beitrag zur Lehre von der Nekrose des Fettgewebes und des Pankreas.

(v. Langenbeck's Archiv Bd. LXXII. Hft. 4.)

Verf. führt einige neue genauer beobachtete Fälle an, welche beweisen, daß die Annahme eines Zusammenhanges zwischen Cholelithiasis und Stauung im Ductus pancreaticus einerseits und Pankreasentzündung und Fettgewebsnekrose andererseits eine völlig berechtigte ist. Noch klarer in ihren Beziehungen zu der Pankreatitis und Nekrose des Fettgewebes sind natürlich die relativ selteneren Verletzungen der Bauchspeicheldrüse. B. ist imstande, einen interessanten einschlägigen Fall im Detail zu schildern. Ein 26jähriger Knecht hatte sich durch Fall aus großer Höhe eine Zerreißung des Pankreasschweifes neben anderen Verletzungen zugezogen. Der Ductus pancreaticus war bei dem Falle mit zerrissen worden. Das von dem hinter der Rißstelle liegenden Drüsenteile gelieferte Sekret war in das benachbarte Drüsengewebe durchgesickert und hatte hier eine Entzündung und Erweichung, in dem außen anhaftenden und benachbarten Fettgewebe aber eine typische Fettgewebsnekrose erzeugt. Der austretende Drüsensaft hatte sich, den Lymphbahnen folgend, in dem interstitiellen Gewebe verbreitet und hier die ersten und schwersten Veränderungen hervorgerufen. Diese gaben sich zuerst in einer fibrinösen Aufquellung des Bindegewebes sowie der Blutgefäßwände zu erkennen. Die Folge der fibrinösen Veränderungen der Gefäßwandungen bilden die Blutungen, die regelmäßig bei dieser Pankreaserkrankung auftreten. Erst in zweiter Linie und mehr passiv war auch das Drüsenparenchym beteiligt, wofür die peripheren Abschnitte des Entzündungsherdes sprachen, in dem der Prozeß erst im Anfange der Entwicklung stand. Hier waren die den größeren Septen benachbarten Teile der Drüsenläppchen in den Zustand der Fettmetamorphose versetzt und hatten das Färbungsvermögen ihrer Kerne eingebüßt. Die entfernten, d. h. zentral im Drüsenläppchen gelegenen Zellen waren zunächst noch unversehrt. Je weiter man jedoch dem eigentlichen Entzündungsherde nahe kam, desto mehr entwickelt erschien die Fettgewebsmetamorphose. Der Fall unterscheidet sich von den bisher beobachteten dadurch, daß hier in der Drüse selbst gar keine nekrotischen Inseln, wie solche im umgebenden Fettgewebe liegen, zu erkennen sind. Dies erklärte sich wohl dadurch, daß die Drüse im Gegensatze zu den sonst publizierten Krankengeschichten, fast frei von Fettgewebe war. Das Lehrreiche an dem Falle ist, daß er die Erkrankung, deren fortgeschrittenere Stadien gut bekannt sind, im Anfange zeigt.

E. Siegel (Frankfurt a. M.).

Originalmitteilungen, Monographien und Separatabdrücke wolle man an *Prof. E. Richter* in Breslau (Kaiser Wilhelmstraße 115), oder an die Verlagshandlung *Breitkopf & Härtel*, einsenden.

Druck und Verlag von Breitkopf & Härtel in Leipzig, Nürnbergerstraße 36/38.

Digitized by Google

Zentralblatt

für

CHIRURGIE

herausgegeben

von

E. von Bergmann, F. König, E. Richter,

in Berlin, in Berlin, in Breslau.

Einunddreifsigster Jahrgang.

Wöchentlich eine Nummer. Preis des Jahrganges 20 Mark, bei halbjähriger Vorauszahlung. Zu beziehen durch alle Buchhandlungen und Postanstalten.

Nr. 29. Sonnabend, den 23. Juli. 1904.

Zur prophylaktischen Blutstillung bei der Trepanation.

Von

Prof. **v. Hacker** in Graz.

Heidenhain hat in Nr. 9 dieses Zentralblattes 1904 unter gleichzeitiger Empfehlung der lokalen Anästhesie für gewisse Trepanationen ein sehr zweckmäßiges Verfahren zur Blutsparung bei solchen Operationen veröffentlicht. Es besteht darin, daß vor der Lappenbildung, aus der Galea und Haut der Lappen diesseits und jenseits der gewünschten Schnittlinie fortlaufend mit Hinterstichen

umstochen wird. Die Umstechungsnähte bleiben auch nach Einnähung des Lappens liegen und werden gleichzeitig mit den Hautnähten entfernt.

Perkutane, Haut und Galea durchdringende Umstechungsnähte pflegte auch ich bei allen Lappenbildungen aus den weichen Schädeldecken oder aus diesen und dem Knochen zur Blutstillung anzuwenden. Ich habe diese Nähte jedoch erst im Verlauf oder nach Beendigung des lappenbildenden Schnittes (je nach der Ausdehnung desselben), und zwar an den bereits blutenden Stellen angelegt. Andere Chirurgen dürften ähnlich verfahren sein. Demgegenüber bedeutet die vorherige Umstechung nach Heidenhain einen wesentlichen Fortschritt. Perkutane Umstechungen zum Zwecke der Blutsparung waren meines Wissens bisher nach dem Vorgange Billroth's hauptsächlich ringsherum um sehr blutreiche Geschwülste vor der Exzision derselben im Gebrauch. Nach einer Erfahrung, welche ich kürzlich bei einer Trepanation wegen Epilepsie unter Bildung eines Wagner'schen Lappens gemacht habe, sowie nach anderen in der Literatur vorliegenden Erfahrungen mit der Wagner'schen und der Müller-König'schen Plastik, glaube ich, daß es nicht in allen Fällen notwendig sein dürfte, diese perkutanen Umstechungen sowohl diesseits als jenseits des lappenbildenden Schnittes zu machen, sondern daß in vielen Fällen die perkutane Umstechung nur jenseits des Lappens genügen werde.

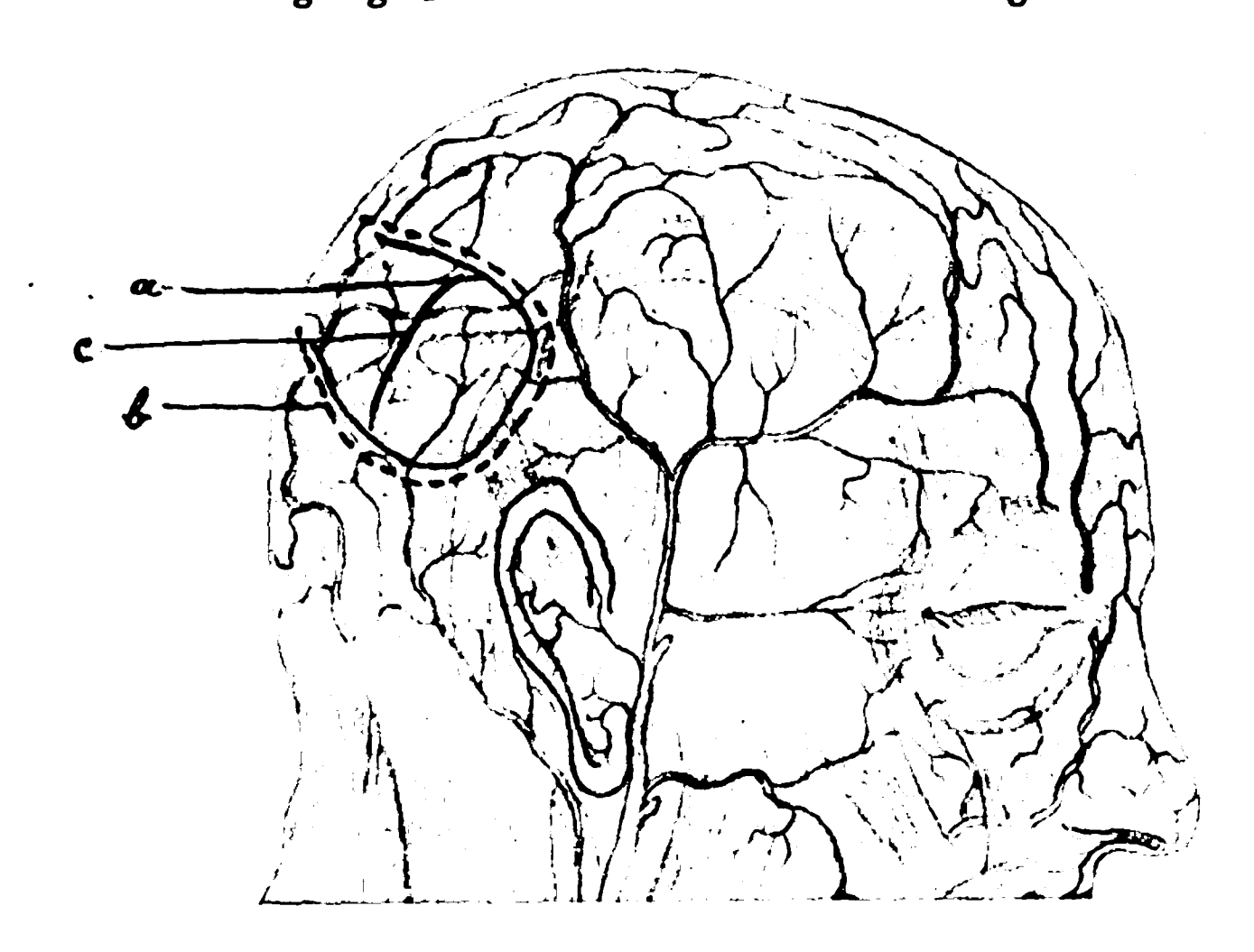
Ich erwähne zunächst das hier Wesentliche meines Falles:

Nach der Anamnese (Hieb mit einer Haue auf die Gegend des rechten Parietalhöckers, danach vorübergehende Lähmung der linken oberen und unteren Extremität und der linken Gesichtshälfte, länger dauernde Eiterung), dem lokalen Befund (durch die druckempfindliche, eingezogene Hautnarbe war ein 2—3 mm weit klaffender Längsspalt des Knochens in sagittaler Richtung, 4 cm lang, zu tasten) und der Röntgenphotographie (die außer dem Spalt ein ins Schädelinnere vorragendes Knochenstück zeigte) waren tiefergehende Verwachsungen an der Verletzungsstelle zu erwarten. Es wurde die Bildung eines gegen das Ohr verlaufenden Wagner'schen Lappens geplant, dessen Basis gegen die sagittale Mittellinie des Schädels gerichtet war und zu dieser parallel verlief. In die Mitte des Lappens kam der Knochenspalt zu liegen. Wie vorausgesetzt worden war, konnte man so, nach dem Aufklappen des halben Knochenlappens, auf die breiten Verwachsungen am Knochenspalt gelangen und diese dicht am Knochen durchtrennen, wonach der übrige Lappen leicht umzuschlagen war. Da bei dieser Lage des Lappens die Hauptäste der A. occipit. und A. auric. post. nicht unmittelbar in die Lappenbasis eintraten, wurden behufs der prophylaktischen Blutstillung, statt, wie Heidenhain empfahl, diesseits und jenseits der geplanten Schnittlinie des Lappens, nur jenseits derselben perkutane bis zum Knochen dringende Umstechungen ausgeführt. Statt fortlaufender wurden unterbrochene Knopfnähte angelegt, und zwar so, daß, nachdem die erste Naht geknüpft war, die zweite und ebenso jede folgende noch innerhalb des Bereiches der vorausgegangenen begann. Gegen die Lappenbasis zu wurden die Umstechungen beiderseits noch etwas über deren Enden hinausgelegt. Die beigefügte Figur zeigt die Lage des Lappens am Schädel. Innerhalb der Schnittlinie, also in den Lappen selbst, kamen keine Umstechungen. Abgesehen davon, daß solche überflüssig erschienen, war noch eine Erwägung dafür sprechend. Es wurde nämlich von den bis zum Knochen greifenden Nähten eine Beförderung der Abhebung des Periosts

Digitized by Google

vom Knochen befürchtet. Es ist bekannt, wie sehr man bei den Wagner'schen Lappen darauf achten muß, daß sich bei den unvermeidlichen Manipulationen der Knochen nicht vom Lappen abhebe. Vor Klarlegung der Verhältnisse im Innern des Schädels sollte der Hautperiostknochenlappen intakt bleiben. Dieses Verfahren der perkutanen Umstechung nur jenseits des geplanten Lappenschnittes hat sich in diesem Falle vollkommen bewährt.

Die Blutung nach der Lappenumschneidung war so gering, daß höchstens 2—3 Schieber noch angelegt zu werden brauchten. Allerdings wurde im weiteren



a = Schnittlinie des Lappens. *b* = Umstechungslinie (punktiert).
c = Richtung des Knochenspaltes.

Operationsverlaufe der Knochen aus dem Lappen entfernt. Nach Exzision der übermarkstückgroßen, aus Dura, zertrümmerter Gehirnoberfläche und eingestreuten Knochensplittern bestehenden Narbenmasse blieb eine Gehirnwunde zurück. Auf diese sollte nicht die rauhe Knochenfläche gelagert werden, um neue Narbenbildung zu verhindern. Deshalb wurde der Duradefekt durch Annähen des ganz gebliebenen, vom Lappen abgelösten, gestielten Periostlappens ersetzt, indem derselbe um seine Basis gedreht und mit seiner äußeren, nicht knochenbildenden Fläche gegen das Gehirn gelagert wurde.

Ich glaube, daß aber die Einheilung wohl eben so reaktionslos erfolgt wäre, wenn der Knochen im Lappen wäre belassen worden; ist es ja doch gelungen, völlig getrennte Knochenscheiben, z. B. ausgekochte Leichenknochen, zur Einheilung zu bringen.

Auch Rose hat wegen epileptischen Blödsinns einen Wagner'schen Hautperiostknochenlappen an der linken Stirnseite gebildet und nach oben umgeklappt, der nach dem Zurückschlagen reaktionslos einheilte (Zentralblatt für Chirurgie 1900 p. 492). Bei genauerer Durchsicht ließen sich aus der Literatur wohl noch verschiedene Fälle anführen, in denen nicht nur Müller-König'sche, sondern auch Wagner'sche, die ganze Knochendicke enthaltende Lappen in etwas anderer als der mit Rücksicht auf den Hauptgefäßverlauf üblichen Richtung gebildet worden und dennoch ohne

Digitized by Google

Störung eingeheilt sind. Es wäre gewiß von Wichtigkeit, wenn durch weitere Erfahrungen nachzuweisen wäre, daß unter normalen Verhältnissen der umgebenden Weichteile wegen des großen Gefäßreichtums der weichen Schädeldecken die Basis Wagner'scher Lappen nach beliebiger Richtung verlegt werden kann, ohne die Ernährung zu gefährden. Ich habe diesen Eindruck erhalten. Auch in anderen Fällen von Trepanation, in denen, wie die gewöhnliche Angabe lautet, »die Basis des Wagner'schen Lappens« nach abwärts gegen das Ohr gerichtet war — meist sind in den Veröffentlichungen keine noch genaueren operationstechnischen Angaben enthalten —, muß, der Verlaufsrichtung der Hauptgefäße am Schäde entsprechend, durchaus nicht immer einer der Hauptäste, z. B. der A. temporalis, in die Basis des Lappens eingetreten sein. Ich selbst habe in einem früheren Falle wegen Epilepsie (über dem Zentrum der kontralateralen Kopfdrehung der I. Stirnwindung linkerseits) einen Wagner'schen Lappen mit der Basis gegen das Ohr (ohne präventive Umstechung) gebildet, der samt seiner Knochenplatte vorzüglich eingeheilt ist. Die Blutung aus dem Lappen selbst war eine verhältnismäßig geringe. Die Basis des Lappens war so gelegen, daß keiner der Hauptäste der A. temporalis, sondern nur Verästelungen derselben in die Basis eindrangen.

Ich möchte demnach empfehlen, die nur peripher vom Lappenschnitt auszuführende perkutane Umstechung vorläufig, bis weitere Erfahrungen vorliegen, in solchen Fällen weiter zu versuchen, in denen Indikationen vorliegen, den Lappen so anzulegen, daß voraussichtlich die größeren Gefäße nicht unmittelbar in die Lappenbasis eintreten. Die bloß periphere Umstechung hat dort, wo durch sie die beabsichtigte Blutsparung wie in meinem oben erwähnten Falle zu erreichen ist — ein oder der andere Schieber kann ja leicht angelegt werden —, entschieden gewisse Vorteile gegenüber der aus- und einwärts vom Lappenschnitt gemachten Umstechung. Abgesehen von der Zeitersparnis läßt sie den Lappen selbst unberührt. Es wird verhindert, daß etwa durch solche Nähte das Periost vom Knochen abgelöst wird. Am wichtigsten aber scheint mir, daß etwaige Eiterungen an den Stichkanälen am Lappen selbst vermieden werden. Bei der Schwierigkeit, die behaarte Schädelhaut verläßlich zu reinigen, können durch die perkutanen Umstechungen leicht Infektionskeime in die Tiefe gebracht werden. Tatsächlich erlebt man danach trotz der größten Sorgfalt hier und da kleine, meist unbedeutende, bei baldiger Entfernung der Nähte und öfterem Verbandwechsel erscheinungslos verlaufende Stichkanaleiterungen. Vom wieder zurückgeklappten Lappen aus könnte aber unter Umständen eine Wundinfektion in die Tiefe übertragen werden, was besonders in den Fällen, wo etwa Exzisionen von Teilen der Dura und der Gehirnoberfläche notwendig waren, Gefahr bringen könnte.

Digitized by Google

1) Ponfick. Über neue Aufgaben des pathologisch-anatomischen Unterrichtes an der Hand holoptischer Betrachtungsweise, zugleich ein Beitrag zur Pneumaskos-Lehre.

(Mitteilungen aus den Grenzgebieten der Medizin und Chirurgie Bd. XIII. Hft. 1.)

P. empfiehlt ein neues Prinzip postmortaler Betrachtungsweise, welches für das chirurgische Handeln von besonderer Bedeutung ist, und zwar gerade für die Grenzgebiete. Während bei dem bisherigen Sektionsmodus die Organe aus ihrem Zusammenhange gerissen und nacheinander vor Augen geführt werden, so daß man diese Methode als die »metoptische« bezeichnen muß, geht P.'s neues Verfahren dahin, alle Teile in ihrem unversehrten Verband, in den natürlichen Beziehungen zu den Nachbarorganen zu zeigen, so daß man sämtliche innerhalb einer Region, ja einer ganzen Körperhöhle eingetretenen Lageveränderungen mit einem Blick überschauen kann; er nennt seine Methode daher die »holoptische«. Er läßt zu diesem Zwecke die Leichen gefrieren und zersägt sie. Am eklatantesten springen die Vorzüge dieser Methode ins Auge, wo es sich darum handelt, Luftmassen im Körper zu demonstrieren. Als erstes Beispiel wählt P. einen Fall von Pneumothorax; die beigegebene Tafel zeigt die enorme Verschiebung der Nachbarorgane und beweist, daß keine andere Methode auch nur entfernt uns in ähnlicher Weise Aufschluß über die wirklichen Verhältnisse geben kann; bei Eröffnung der Leichen in alter Weise werden die Lagebeziehungen sofort völlig verwischt. Als zweites Beispiel nimmt P. die Luftansammlung in der Bauchöhle, für welche er den Namen »Pneumaskos« vorschlägt. Hier fällt der Vorzug der neuen Methode fast noch mehr ins Auge. Auch für die Anschauung serös-eitriger Exsudate im Bauch, eines Hämatoms der Bursa omentalis erhält man so die überraschendste Förderung.

Die holoptische Methode gewährt aber nicht nur einen zuverlässigen Einblick in das während des Lebens herrschende Nebeneinander, sondern macht uns auch mit neuen Einzelbefunden bekannt. Geradezu verblüffend ist eines der gewählten Beispiele: bei einem an Insuffizienz und Stenose der Mitralis leidenden Manne war der rechte Unterlappen Sitz einer hämorrhagischen Infarzierung; von dieser aus war es auf diapedetischem Wege zu einer so enormen Blutansammlung in der Trachea gekommen, daß ihr weites Rohr vollkommen verlegt wurde, so daß dadurch der Tod eintrat. Die Gestalt eines ganz von Blut ausgefüllten Magens, der in seiner Mitte wie geknickt erscheint, dürfte auch auf keine andere Weise zu so klarer Anschauung gelangen. **Haeckel** (Stettin).

Digitized by Google

2) **Kimmle.** Die Kriegschirurgen und Feldärzte Preußens und anderer deutscher Staaten in Zeit- und Lebensbildern. III. Teil: Kriegschirurgen und Feldärzte in der Zeit von 1848—1868.

(Herausgegeben von der Medizinal-Abteilung des kgl. preußischen Kriegsministeriums. Hft. 24. Mit 17 Portraits, 7 Abbildungen und 14 Tafeln.)

Berlin, **August Hirschwald** 1904.

Der vorliegende III. Teil des Werkes ist die Fortsetzung der im Jahre 1899 und 1901 erschienenen Bände über die Kriegschirurgen des 17., 18. sowie der ersten Hälfte des 19. Jahrhunderts. Er umfaßt die Jahre 1848—1868. Gerade diese Epoche ist in doppelter Hinsicht von Bedeutung gewesen durch die Umgestaltung der Bewaffnung und die Organisation der Verwundetenfürsorge. Durch die Umwälzungen, welche im Anfang der 40er Jahre und den folgenden Dezennien die Feuerwaffen erfuhren, wurde die Anwendung der Nah- und Handwaffen im Kampfe Mann gegen Mann immer mehr beschränkt, und es wurde der Hauptkampf aus größeren Entfernungen geführt. Ausführlich bespricht Verf. daher im ersten Abschnitte die Konstruktion der damals neu eingeführten Gewehre, Geschütze und Geschosse. Er gibt ein anschauliches Bild ihrer allmählichen technischen Entwicklung und Vervollkommnung und ihren Einfluß auf Größe und Schwere der Verluste.

Eine von den Ärzten gefürchtete Erhöhung der Verlustzahl trat zwar nicht ein, denn Hand in Hand mit den Fortschritten der Technik ging auch ein Umschwung in der Taktik vor sich. Nicht das rücksichtslose mutige Draufgehen zwang jetzt den Feind zum Weichen, sondern man versuchte durch Feuer aus weiterer Entfernung seine Stellung sich selbst deckend zu erschüttern. Anders die Schwere der Verletzungen. Hier gewannen die meisten Chirurgen, vor allem Pirogoff, bald den Eindruck, daß dieselbe zunahm. Es erscheint daher natürlich, daß am Schlusse dieses Abschnittes die Verwundungen genau beschrieben werden und unter ausgiebiger Berücksichtigung der Literatur und der freilich nur spärlichen Statistik jener Jahre die Ansichten der maßgebenden Chirurgen entwickelt werden.

Der Abschnitt B handelt von der Verwundetenfürsorge. Die Fortschritte auf dem Gebiete der personellen und materiellen Hilfseinrichtungen, vor allem der Krankenbeförderung, weiß Verf. dadurch anschaulich zu machen, daß er einleitend die trostlosen Zustände der Kriege der letzten Dezennien des 18. Jahrhunderts schildert. Das Jahr 1854 brachte in Preußen die Einführung der Sanitätskompagnie und im Jahre 1863 die Neuordnung des Feldlazarettwesens. Interessant sind die Leistungen der Franzosen und Amerikaner im Schiffstransport von Verwundeten. Der systematische Abschub der Verwundeten auf der Eisenbahn begann in dieser Epoche, wurde freilich erst später zur jetzigen Vollkommenheit gefördert.

Digitized by Google

Bedeutend sind schließlich die Erfahrungen, welche die Chirurgen auf den Schlachtfeldern der großen Kriege dieser Zeit sammelten, nicht am wenigsten durch die Erkenntnis bisheriger Fehler der angewandten Methoden. So änderte sich zum Vorteil der Verletzten die Anschauung über Antiphlogose, der Aderlaß wurde verpönt, Dank der Erfindung des Chloroforms, der Einführung der feststellenden Verbände, insonderheit des Gipses, und der Versuche der Blutstillung wurde die präventive Amputation immer mehr verworfen, und es begann die Ära der konservativen Behandlung. Die Exartikulationen und Resektionen, die zwar aus früheren Zeiten stammen, werden systematisch und nach bestimmten Schnittführungen und Methoden ausgeführt. Trotzdem lassen die erhofften Resultate noch häufig zu wünschen übrig; denn wenn auch die Fehler der Wundbehandlung erkannt wurden und es an Versuchen, dieselben zu beseitigen nicht fehlte, so trat die Wendung zum Bessern erst nach Abschluß dieser Epoche ein.

Von den zahlreichen bedeutenden Männern jener Zeit greift Verf. vier heraus: Bernhard v. Langenbeck, v. Beck, Löffler und Stromeyer, und entwickelt von ihnen dank einer genauen Quellenstudie sowie Verwertung von Briefen, Äußerungen, Urteilen und Lebensanschauungen Bilder lebendig und anregend, weil sie uns die geschilderten nicht nur in ihrer Bedeutung als Gelehrte und Fachleute zeichnen, sondern auch als Charaktere und Menschen nahe bringen.

So gibt auch dieser Teil des großen Sammelwerkes ein anschauliches, übersichtliches und in sich geschlossenes abgerundetes Bild einer bedeutenden Epoche der Kriegschirurgie und des Militärsanitätswesens. **Coste** (Straßburg i. E.).

---

3) **Bertelsmann.** Die Allgemeininfektion bei chirurgischen Infektionskrankheiten.

(Deutsche Zeitschrift für Chirurgie Bd. LXXII. p. 209—302.)

B. berichtet über die bakteriologischen Blutuntersuchungen, die er im allgemeinen Krankenhause Hamburg-St. Georg in dem letzten Jahre bei fast allen Fällen chirurgischer Infektionskrankheiten vorgenommen hat (260 Blutuntersuchungen bei 230 Pat.). Die Resultate dieser fleißigen Forschung haben im wesentlichen die Befunde einer früheren analogen Versuchsreihe, über welche B. auf dem Chirurgenkongreß von 1902 vorgetragen hat (cf. dieses Blatt 1902, Beilage zu Nr 26, p. 34), bestätigt, aber auch manches Neue ergeben.

Da ein Teil der untersuchten Fälle nachträglich sich als auf innerer Erkrankung beruhend erwies (Tuberkulose, Pneumonie usw.), bleiben für die Berichterstattung nur 154 Fälle brauchbar, von denen, wie eine Tabelle zeigt, 48 einen positiven, 106 einen negativen Blutbefund aufwiesen, 115 genesen und 39 gestorben sind. Dabei sind von den 48 Kranken mit positiven Blutbefund 28 = 58%

Digitized by Google

geheilt. Von Interesse ist zunächst, auf welche Krankheitsformen sich die positiven bezw. negativen Blutbefunde in der Regel verteilen. Bei der Lymphangitis, dem Erysipel, der Peritonitis waren in der Regel keine Bakterien im Blute nachweisbar, wogegen sie bei den Sehnenscheidenphlegmonen recht häufig, bei der akuten Osteomyelitis und bei akuten Gelenkvereiterungen anscheinend immer zu finden sind. Es bietet sich also oft bei anscheinend lokaler Infektion Bakteriengehalt des Blutes, während er bei ausgesprochener Sepsis fehlt. Die Erklärung ist in der bakteriziden Kraft des lebenden und noch kräftig bewegten Blutes zu suchen, welches die Bakterien zu töten oder aufzulösen vermag, hierbei aber sich mit den giftigen Bakterientoxinen beladen muß. Der septische Allgemeinkrankheitszustand trotz fehlender Blutbakterien ist dann eben als Toxinämie, nicht als Bakteriämie aufzufassen, und führt erstere zum Tode. Eine Vermehrung der septischen Bakterien im lebenden Blut ist im allgemeinen nicht anzunehmen, dagegen kann der Körper gewissermaßen von den Bakterien okkupiert werden, wenn unter Umständen die Widerstandskraft des Organismus zu gering, die Keime zu virulent sind, oder diese an verschiedenen Stellen (Endokard usw.) festen Fuß fassen.

Weiter ist zu berichten, welcher Spezies die gefundenen Blutbakterien angehörten. Es wurden Streptokokken in 28 Fällen, Staphylokokkus aureus in 13 Fällen, Staphylokokkus albus und eine Mischinfektion je 2mal und Pneumokokken, Anthrax sowie Bakterium coli(?) je einmal nachgewiesen. Dabei genasen von den Streptokokkenfällen 19, also 68%, von den Staphylokokkenfällen 4, also nur 30%!

Die klinische Bedeutung des Bakterienbefundes im Blute hat unter anderen für Amputationsindikationen Wichtigkeit. In dem B.'schen Materiale hat sich nichts ergeben, was hier als fester Anhalt dienen könnte; B. meint vielmehr, daß der Blutbefund nur mit größter Vorsicht als Amputationsanzeige verwertbar ist. In der Regel wird, wie v. Bergmann lehrt, der Zustand der Extremität den Ausschlag geben müssen, ob amputiert werden soll oder nicht. Auch für die Therapie mit Heilseris hat der Blutbefund bezw. die Frage, ob gegebenenfalls eine Toxinämie oder Bakteriämie oder beide gleichzeitig vorliegen, Bedeutung. Subkutane Kochsalzinfusionen würden, falls bei Peritonitikern erhebliche Mengen von Bakterien im Blute kreisen, das Blut wesentlich verdünnen und hiermit seine bakterzide Kraft beeinträchtigen. Auf seine negativen Blutbefunde fußend hat aber B. nach Bauchschnitten wegen Peritonitis 3—4 Liter Kochsalz in die Venen eingegossen, und zwar mit vorzüglichem Erfolge.

Von den Einzelresultaten der Untersuchungen seien als besonders interessant die Befunde bei Urethralschüttelfrösten hervorgehoben: 4 Fälle, 2 mit positivem, 2 mit negativem Resultate. Die negativen Resultate sind hier vielleicht so zu erklären, daß der ins Blut

Digitized by Google

gelangte Bakterienschwarm zur Zeit der Untersuchung bereits vernichtet war. Nach Radziewsky wird ein großer Teil des Bakteriengiftes erst nach Absterben und Auflösung der Keime frei, so daß wahrscheinlich der Höhepunkt des Schüttelfrostes den Punkt bezeichnet, wo der Giftstoff der meisten sich auflösenden Bakterien frei wird. Bezüglich weiterer zahlreicher Details, sowie der eingestreuten bemerkenswerteren Krankengeschichten sei auf das Original verwiesen, unter den letzteren nur noch Fall 31, eine Osteomyelitis des 3. und 4. Brustwirbels betreffend, besonders hervorgehoben. Zum Schluß der Arbeit steht ein $5^1/_2$ Seiten einnehmendes Literaturverzeichnis.

Meinhard Schmidt (Cuxhaven).

---

4) **Sikemeier.** Beitrag zur Kenntnis der Desinfektion der menschlichen Haut.

(v. Langenbeck's Archiv Bd. LXXIII. Hft. 1.)

Die vorliegenden Untersuchungen beziehen sich ausschließlich auf die Desinfektion der Haut der Pat. vor der Operation; denn Verf. behauptet mit Recht, daß diese Desinfektion bei weitem nicht so genügend experimentell erforscht ist wie diejenige der Hände des Operateurs und seiner Assistenten. Die Abimpfung von der Haut fand nach der Haegler'schen Fadenmethode statt, die für die Zwecke des Autors etwas modifiziert wurde. In hervorragender Weise bestätigten die Versuche die Wichtigkeit der Anwendung der Nagelbürste. S. bekämpft hier energisch die Anschauungen von Schleich, welcher in der Bürste den ärgsten Feind einer brauchbaren Desinfektion sieht. Er selbst fand, daß selbst nach einem mechanischen Reinigungsverfahren ohne Bürste von 15 Minuten Dauer sich Bakterien in großer Menge auf der Haut zeigten, daß hingegen nach Anwendung der Bürste, wie aus der beigefügten Versuchstabelle hervorgeht, eine bedeutende Verringerung der Bakterienzahl, in einigen Fällen sogar völlige Sterilität erzielt wurde. Die Verwendung von Seifenspiritus wurde als besonders wertvoll gefunden, doch soll man ihn nicht von vornherein gebrauchen, sondern erst, nachdem zuvor mehrere Waschungen mit Wasser und Sapo kalinus voraufgegangen sind, da eine reichliche Spülung des Operationsterrains mit dem teuren Seifenspiritus nicht möglich ist. Verf. übt folgende Desinfektionsmethode bei seinen Kranken: Kurz vor der Operation Rasieren des Operationsfeldes und Anwendung eines gewöhnlichen Reinigungsbades. Hierauf wird 5 Minuten lang mit desinfizierten Händen mit Kaliseife und strömendem Wasser gewaschen, dann 5 Minuten lang mit warmem strömenden Wasser und Seife gebürstet und endlich 5 Minuten lang mit Seifenspiritus und Bürste der mechanische Teil der Desinfektion beschlossen. Zum Schluß wird noch Äther und Sublimat gebraucht, nachdem der Seifenspiritus mit Sublimat weggespült ist. Die Desinfektion findet in einem besonderen Raume und auf einem eigens dazu hergerichteten, mit seitlicher

Digitized by Google

und längsgerichteter Senkung versehenen Tische statt. S. ist es auf diese Weise gelungen, die Fadeneiterungen auf ein Minimum zu beschränken. Genauere statistische Angaben darüber sollen noch folgen.

E. Siegel (Frankfurt a. M.).

---

5) **A. E. Stein.** Paraffininjektionen. Theorie und Praxis.

Stuttgart, **Ferdinand Enke,** 1904.

Die 166 Seiten starke Monographie behandelt sehr eingehend und umfassend die Geschichte, Chemie, Pharmakologie und Toxikologie des Paraffins, die Gefahren seiner Anwendung, das anatomische Verhalten nach der Einverleibung, die Technik derselben und schließlich die Frage: hartes, weiches Paraffin oder Vaselin? S. ist Anhänger eines weichen Paraffins vom Schmelzpunkte von 42—43°, welches aus einer Mischung von Vaselin und Hartparaffin hervorgegangen ist. Diese Mischung besitzt die Geschmeidigkeit des Vaselins vereinigt mit der Festigkeit des härteren Paraffins. Die Ursache der Embolie liegt nur in der Einverleibung im flüssigen Zustande. Ist dagegen die Injektionsmasse in den festen Zustand eben übergegangen, so tritt sie aus der Nadelspitze in Form eines dünnen Fadens aus, von welchem ein Losreißen eines kleinen Teilchens fast nicht mehr möglich ist. Zur Ausführung dieses Verfahrens wurde eine eigene Spritze konstruiert.

Der spezielle Teil führt die Anwendungsweise an den verschiedensten Organen und deren Technik auf.

Zahlreiche Abbildungen dienen zur Erläuterung der letzteren und der Erfolge. Ein Literaturverzeichnis von 225 Nummern schließt das Buch.

Neugebauer (Mährisch-Ostrau).

---

6) **Meyer zum Gottesberge.** Histologische Beiträge zur Wirkung der Trichloressigsäure und Chromsäure.

(Zeitschrift für Ohrenheilkunde Bd. XLIV. p. 81.)

Verf. hat die Wirkung der Chromsäure und der Trichloressigsäure auf Schleimhäute histologisch untersucht. Er kommt zu dem Resultate, daß sich tiefgreifende Gewebszerstörungen bei relativ geringer entzündlicher Reaktion durch beide Mittel erzielen lassen.

Hinsberg (Breslau).

---

7) **Henrici** und **Kikuchi.** Die Varianten der occipitalen Sinusverbindungen (Confluens sinuum) und ihre klinische Bedeutung.

(Zeitschrift für Ohrenheilkunde Bd. XLII. p. 351.)

Bekanntlich wird bei Thrombose des Sinus transversus einer Seite in einer Anzahl von Fällen Stauungspupille beobachtet, während bei anderen analogen Fällen keine Spur davon nachweisbar ist. Verff. haben sich die Frage vorgelegt, ob dieses unregelmäßige Verhalten etwa durch Varietäten beim Zusammenfluß der occipitalen

Digitized by Google

Hirnblutleiter — d. h. also am sog. Torcular Herophili — erklärt werden kann. Bei der Untersuchung von 35 anatomischen Präparaten fanden sie, daß sich die Verbindung der Sinus in der Tat sehr verschieden gestaltet. Nur bei 10% der untersuchten Fälle mündeten die in Betracht kommenden Blutleiter, also die beiden Sinus transversi, der Sinus sagit. sup. und der Sinus rectus, in einen gemeinsamen Raum, so daß ein »Confluens sinuum« im wahren Sinne des Wortes vorhanden war. Bei weitem am häufigsten teilt sich sowohl der Sin. sag. sup. wie der Sin. rect. in je zwei Äste; aus den beiden rechten entsteht der rechte Sin. transv., während sich die linke Seite analog verhält. In 23% der Fälle teilt sich nur der Sin. rect. in zwei Äste, von denen je einer zu jedem Sin. transv. geht — und zwar ein stärkerer zum linken —, während der Sin. sag. sup. sich ungeteilt in den Sin. transv. der rechten Seite ergießt. Um etwa 1/2 und seltener ist die umgekehrte Bildung. In einem Falle (3%) entstand der rechte Sin. transv. allein aus dem Sin. sag. sup., der linke aus dem Sin. rect., so daß eine direkte Verbindung beider Transversi fehlte. Bei einem anderen Falle fanden sich gleiche Verhältnisse, nur waren beide Sin. transv. durch einen engen Kanal verbunden. — Zu den Abnormitäten, nicht zu den Varietäten rechnen Verff. das vollständige Fehlen des Sin. sag. sup. (1 Fall) und das Fehlen des Sin. transv. einer Seite (1 Fall). Mehrere Schemata erleichtern das Verständnis.

Die Autoren weisen auf die Bedeutung dieser bisher noch wenig beachteten Verhältnisse für die Verschleppung von Thromben in den Kreislauf und die Fortsetzung eines Thrombus vom Sin. transv. einer Seite in den der anderen hin. **Hinsberg** (Breslau).

---

8) **Boulay.** Les maladies de l'oreille considérées au point de vue de l'assurance sur la vie.

(Ann. de malad. de l'oreille, du larynx, du nez et du pharynx T. XXIX.)

Während früher die Lebensversicherungen den Zustand des Mittelohres bei der Aufnahme gar nicht berücksichtigten, weisen sie jetzt jeden Träger einer Mittelohreiterung prinzipiell zurück. Dieser Standpunkt ist nach B. ebenso wenig richtig, wie der frühere. Die jetzige Fragestellung: »Ist der Antragsteller taub oder leidet er an Ohrenfluß«, ist vollkommen unzureichend es muß vielmehr eine genaue Ohrenuntersuchung verlangt werden. Pat., die an akuter Otitis media leiden, können nach dem Abheilen ruhig in die Versicherung aufgenommen werden. Pat. mit chronischer Eiterung sind auszuschließen, sobald es sich um Eiterung im Warzenfortsatz oder im Atticus handelt, ferner bei Facialislähmung, Cholesteatombildung, Schwindel, Kopfschmerzen, Gehörgangsstenose und nachweisbarer Knochenerkrankung.

Die übrigen Fälle können, event. unter strengeren Bedingungen, nach B.'s Ansicht aufgenommen werden. **Hinsberg** (Breslau).

Digitized by Google

9) **Grimmer.** Beitrag zur Pathologie und Diagnose der tuberkulösen Mittelohrentzündung.

(Zeitschrift für Ohrenheilkunde Bd. XLIV. 1903.)

G. hat sich bemüht, durch exakte Untersuchung einer Reihe von Fällen von Mittelohrtuberkulose festzustellen, welche Momente in erster Linie für die Sicherstellung der tuberkulösen Natur des Leidens zu verwerten sind.

Er kommt dabei im allgemeinen zu demselben Resultate wie rühere Autoren, indem er als charakteristisch für Tuberkulose fand: Fehlen von Schmerzen im Ohre, frühzeitig auftretende Facialislähmung, multiple Trommelfellperforationen, schlaffe Granulationen und Knochenfisteln. Während bei Kindern unter 5 Jahren Knochenläsionen im Mittelohre für Tuberkulose sprechen, ist das bei Erwachsenen nur in beschränktem Maße der Fall.

Außer diesen diagnostischen Erwägungen enthält die Arbeit eine Reihe interessanter pathologisch-anatomischer Befunde.

Hinsberg (Breslau).

---

10) **Eulenstein.** Über Mastoiditis bei Diabetikern.

(Zeitschrift für Ohrenheilkunde Bd. XLII. p. 263.)

E., der bereits in einer früheren Arbeit (Archiv für klin. Medizin Bd. XLVI) den Einfluß des Diabetes auf den Verlauf von Mittelohreiterungen untersucht hat, stellt in vorliegendem die seitdem publizierten Fälle von Mastoiditis bei Diabetikern zusammen und fügt fünf neue Fälle hinzu (zwei aus der eigenen Beobachtung, einen von Körner, zwei von Julius Wolff). Die Zahl der beobachteten Fälle ist damit auf 70 angewachsen; sie sind sämtlich in einem Verzeichnis zum Schluß zusammengestellt.

Auf Grund dieses umfangreichen Materiales kommt E. zu dem Schluß, daß klinische Symptome und operativer Befund bei Diabetikern mit Mastoidis nicht wesentlich von den bei Nichtdiabetikern beobachteten abweichen, daß der Diabetes wahrscheinlich nicht für das Übergreifen der Eiterung auf den Knochen verantwortlich zu machen sei, und daß eine veränderte Widerstandsfähigkeit der Gewebe bei Diabetikern nur in wenigen Ausnahmefällen nachweisbar gewesen sei.

Hinsberg (Breslau).

---

11) **C. Nélaton et L. Ombrédanne.** La rhinoplastie.

Paris, G. Steinheil, 1904. 438 S. Mit 391 Figuren im Texte.

Diese ausführliche Monographie behandelt die einzelnen Methoden, die zur Beseitigung der verschiedenartigsten Nasendefekte angegeben sind. Am Schluß eines jeden Kapitels geben die beiden Autoren an, welche Methode nach ihrer Ansicht den besten Erfolg verspricht.

Neck Chemnitz).

Digitized by Google

12) **R. W. Murray.** Geographical distribution of hare lip and cleft palate.

(Lancet 1904. Mai 21.)

Verf. suchte sich durch Anfragen bei Ärzten der verschiedensten Teile der Erde über die Häufigkeit von Hasenscharten und Gaumenspalten unter den einzelnen Völkern zu orientieren. Überraschend war, daß diese Mißbildungen sehr häufig beobachtet wurden in Indien, China und Java, so gut wie nie dagegen z. B. in Zentralafrika und auf einigen Inseln im südlichen stillen Ozean. Trotzdem hält aber Verf. die Entwicklungsfehler für ziemlich gleichmäßig über die Erde verbreitet. Heiraten innerhalb solcher Familien, die von derartigen Mißbildungen heimgesucht sind, führen nach Verf. auf der einen Seite zu etwas häufigerem Auftreten; religiöse Sitten und Gebräuche, nach denen die Mütter, wie z. B. Zentralafrika, ihre mißgebildete Nachkommenschaft vernichten, bewirken, daß die dort tätigen Ärzte so gut wie nie diese Defekte zu Gesicht bekommen.

H. Ebbinghaus (Berlin).

---

13) **O. Langemak.** Zur Kenntnis der Vorgänge in den Speicheldrüsen nach Verlegung ihres Ausführungsganges.

(Virchow's Archiv Bd. CLXXV. 1904.)

Verf. hat, angeregt durch zwei klinische Beobachtungen von Speichelsteinen im Ductus Stenonianus mit sekundärer Atrophie der Drüse, am Tierexperiment die Frage untersucht, ob die Degeneration des Drüsenparenchyms, verbunden mit starker interstitieller Bindegewebsentwicklung, lediglich Folge der Sekretstauung sei, oder ob dabei entzündliche Vorgänge oder etwa das Operationstrauma eine wesentliche Rolle spielen. Bei Hunden zeigte sich, daß die einfache Unterbindung des Ganges fern von der Drüse dieselbe Bindegewebswucherung zur Folge hatte, wie die Unterbindung und Anlegung einer Speichelfistel mit großer offener Wundfläche. Somit steht L. auf dem Standpunkte, daß die Sekretstauung allein durch das dadurch auftretende starke Ödem der Drüse, das erst bei der Atrophie schwindet, die Bindegewebsentwicklung zur Folge hat.

Schmieden (Bonn).

---

14) **F. C. Müller** (München). Über Syringomyelie.

(Archiv für Orthopädie, Mechanotherapie und Unfallchirurgie Bd. II. Hft. 2.)

Verf. ist der Ansicht, daß das Krankheitsbild der Syringomyelie immer mehr bekannt wird und in gewissem Sinne im Begriffe steht, die etwas diskreditierte traumatische Neurose einzudämmen. Ohne auf das vielgestaltete Krankheitsbild der Syringomylie einzugehen, behandelt Verf. nur den Einfluß des Traumas auf diese Krankheit und kommt nach einem eingehenden Studium der Literatur und auf Grund seiner eigenen Erfahrung zu dem Schlusse, daß die Syringomyelie eine sehr seltene Krankheit ist, die in den Rahmen der

Digitized by Google

Unfallkrankheiten einzureihen, kein Grund besteht. In den meisten Fällen handelt es sich um eine Steigerung bereits vorhandener Symptome, die aber in der Latenz oder wegen der Geringfügigkeit nicht erkannt werden. Da die Verschlimmerung eines Leidens, falls ein Unfall vorliegt, auf den Unfall selbst gesetzlich zurückgeführt werden muß, so haben wir auch eine traumatische Syringomyelie, eine Diagnose, die aber bis zum Fortschreiten der Mikroskopie des Rückenmarkes und der klinischen Forschung als eine Liberalitätsdiagnose bezeichnet werden muß. **Hartmann** (Kassel).

---

15) **Borchard.** Die Knochen- und Gelenkerkrankungen bei der Syringomyelie.

(Deutsche Zeitschrift für Chirurgie Bd. LXXII. p. 513.)

Unter Mitteilung von 19 eigenen, zum Teil durch Jahre hindurch kontrollierte Fälle äußert sich B. eingehend über die syringomyelitischen Knochen- und Gelenkerkrankungen. In pathologisch-anatomischer Hinsicht sind nach ihm zwischen einfacher Arthritis deformans, tabischer und syringomyelitischer Knochen-Gelenkerkrankung keine prinzipiellen Unterschiede ausfindbar, dagegen mangelt es nicht an zahlreichen klinischen Zeichen, welche auf den ersten Blick die Krankheiten auseinanderhalten lassen. Die Syringomylie betrifft vorzugsweise jugendlichere Individuen und die oberen Extremitäten. Nekrosenpanaritien mit Fingereiterung und nachfolgender Fingerverstümmelung, unförmliche Gelenkschwellungen, namentlich am Ellbogen, und eine gebückte schlaffe bezw. skoliotische Haltung sind charakteristisch für sie.

Von den Sensibilitätsstörungen bei der Krankheit ist zu bemerken, daß die tieferen Partien gewöhnlich in annähernd derselben Ausdehnung und Stärke ergriffen sind wie die oberflächlicheren. Von Hautaffektionen wird ein bläschenförmiger, namentlich an den Armen auftretender Ausschlag, Neigung zu plötzlich auftretendem umschriebenem Brand, sowie zu plötzlichen starken Ödemen erwähnt. Letztere hinterlassen oft atrophische Stellen in der Haut. An den Händen tritt oft starke Hautwucherung mit Verdickung, Schwielenbildung und Rhagaden auf, an den Füßen Mal perforant. Die häufigen subkutanen und subfascialen Phlegmonen neigen zu Nekrosen, sind durch ihre Schmerzlosigkeit eigenartig und heilen nur langsam. Die Muskulatur zeigt bisweilen bretthartе Infiltrationen und neigt zu Myositis ossificans. Die Gelenkveränderungen bestehen in Kapselverdickung sowie Hypertrophie der Zotten. Auch das parasynoviale Gewebe ist verdickt, der Gelenkerguß häufig durch starken Fibringehalt zäh und dickflüssig, mit Neigung zu Vereiterung. Auch schwerer Grad der Gelenkentzündung kann unter wenig Schmerzhaftigkeit verlaufen. Der Gelenkknorpel neigt gewöhnlich zu Schwund, Auffaserung und Umwandlung in derbes Bindegewebe. Die Knochen zeigen Atrophie und Hypertrophie, und zwar meist

Digitized by Google

gleichzeitig beides, doch so, daß der hypertrophische Prozeß im Vordergrunde steht. Zugleich wird der Knochen abnorm weich, neigt zu Spontanfrakturen und zu Verbiegungen. Im speziellen erkrankt die Schulter gewöhnlich mit einem starken Erguß, es kommt zur Abschleifung des Kopfes, sowie zur Erweiterung der Kapsel, die sich stark verdicken und verbreitern kann. Endresultat häufig Verkürzung des Armes, sowie Spontanluxationen des Kopfes. Am augenfälligsten sind Veränderungen des Ellbogengelenkes mit enormen Verdickungen. Meist erfahren die Humeruskondylen mächtige Vergrößerung, während die Vorderarmknochen mehr der Abschleifung unterliegen. Spontanverrenkungen sind aber hier selten. Am Handgelenke findet sich oft eine volare Luxation, vergesellschaft mit Verdickung der Vorderarmknochen, namentlich des Radius und meist mit starker Beweglichkeitsbehinderung für Beugung und Streckung. An den Fingern überwiegt die Nekrose infolge von Panaritien, doch ist auch unförmliche Vergrößerung einzelner oder sämtlicher Finger nicht selten. Betreffs der selteneren Erkrankungen an den Beinen sei auf das Original verwiesen.

Dem Trauma ist betreffs Entstehung dieser Erkrankungen eine wichtige Rolle zuzumessen. Nach B. ist anzunehmen, daß dabei an eine Schädigung vasomotorischer Nerven zu denken ist, die dann ihrerseits die trophischen Störungen herbeiführt.

Die chirurgische Behandlung dieser Erkrankungen muß so konservativ wie möglich sein. Zur Entleerung von Gelenkergüssen ist die Punktion häufig der dickflüssigen Exsudatbeschaffenheit wegen unzulänglich, und muß ihr meistens die Arthrotomie vorgezogen werden. Gelenkresektionen werden meist vermieden werden müssen, da sie leicht zu Schlottergelenken führen, übrigens auch dem Weiterfortschreiten der Krankheitsprozesse Einhalt zu tun wenig fähig sind. Bei schweren Eiterungen wird eine Amputation meist auch vor der Resektion den Vorzug verdienen.

Die Krankengeschichten der eigenen Fälle B.'s geben gute Belege für die allgemeine Krankheitsschilderung. 15 Abbildungen, teils Photo-, teils Skiagramme, sind denselben beigegeben.

Meinhard Schmidt (Cuxhaven).

---

16) **V. Otz.** Experimentelle Untersuchungen zur Genese der Sternumfraktur bei Wirbelfrakturen.

(Deutsche Zeitschrift für Chirurgie Bd. LXXII. p. 387.)

Die Versuchsanordnung war derart, daß auf den vorgebeugten Kopf einer sitzenden Leiche aus 1—2 m Höhe ein Gewicht von 50 Kilo fallen gelassen wurde, wobei der Kopf durch ein Kissen vor direkter Schädigung geschützt war. Es wurden hierdurch regelmäßig Brüche oder Totalverrenkungen der Wirbel erzielt, und zwar an der typischen Stelle im Bereiche der untersten Hals- und obersten Brustwirbel, aber auch an anderen Stellen der Wirbelsäule bis zum

Digitized by Google

8. Rückenwirbel hinab. Im ganzen sind 8 Versuche gemacht mit verschiedenartiger Anordnung. In 3 Experimenten, wo weder Rippen- noch Kinnwirkung ausgeschaltet war, kam jedesmal eine Brustbeinfraktur zustande, einmal sogar eine doppelte. In 3 Fällen wurden die 4 ersten Rippen an der Knochenknorpelgrenze durchtrennt, um die Mitwirkung der Rippen durch Verschiebung auf den obersten Brustbeinteil auszuschalten. Trotzdem erfolgten in 2 von diesen Fällen typische Brustbeinbrüche zwischen Manubrium und Corpus. In Fall 7 wurde, um die Druckwirkung des Kinnes auszuschalten, der Unterkiefer reseziert; trotzdem erfolgte auch hier der Brustbeinbruch, möglicherweise durch Aufschlagen des Oberkiefers gegen das Brustbein. Im 8. Versuche endlich war zur Ausschaltung der Kinnwirkung das Brustbein durch ein Wattekissen geschützt, auch betrug die Fallhöhe nur 1—2 cm (Druckfehler?). Hier blieb der Brustbeinbruch aus, doch waren auch die Wirbelschädigungen geringer, vielleicht aus demselben Grunde, weil die heftige Vorwärtsbeugung der Halswirbelsäule durch das zwischengelegte Kissen verunmöglicht war.

Den Protokollen der in der Kocher'schen Klinik im Jahre 1899 ausgeführten Versuche sind Abbildungen der Frakturpräparate beigegeben. Ein- und ausleitende Bemerkungen zur Sache sind von Prof. Kocher verfaßt.

Meinhard Schmidt (Cuxhaven).

---

17) **Ehret.** Weitere Beiträge zur Lehre der Skoliose nach Ischias.

(Mitteilungen aus den Grenzgebieten der Medizin u. Chirurgie Bd. XIII. Hft. 1.)

E. hatte in einer früheren Arbeit (ref. d. Zentralbl. 1899 p. 1198) nachgewiesen, daß die Skoliose bei Ischias bedingt wird durch eine starke Abduktionsstellung des erkrankten Beines, welche eingenommen wird, um den Nerven möglichst zu entspannen. Er bringt jetzt eine neue Reihe von Beobachtungen und zeigt, wie auch Abweichungen von der typischen Skoliose bei Ischias — dieselbe ist eine heterologe — zu erklären sind. Homologe und alternierende Formen werden durch besondere Verhältnisse bedingt, die mit der eigentlichen Ischias nichts zu tun haben, die aber die primäre Stellung des Beines oder die sekundäre Stellung des Beckens in dem einen oder dem anderen Punkte beeinflussen.

In therapeutischer Hinsicht empfiehlt E., die Kranken möglichst bis zum Ablaufe der Erkrankung in horizontaler Lage liegen zu lassen, um der Entstehung der Skoliose vorzubeugen; ist die lange Bettruhe nicht möglich, soll er mit Krücken aufstehen. Da die Bildung der Skoliose als Kompensation der starken Abduktionsstellung des Beines bisweilen schon bei Bettlage eingeleitet wird, so empfiehlt E., das Bein in der primären, offenkundigen, nicht kompensierten »Selbsthilfestellung«, wie er es nennt, durch einen Wasserglasverband zu fixieren. Der Verband wirkt zu gleicher Zeit sehr beruhigend für

Digitized by Google

die Schmerzen. Diese Behandlung der Skoliose bei und nach Ischias ist hauptsächlich eine prophylaktische. Besteht schon die Skoliose, so ist die Behandlung unerfreulicher; meist empfiehlt sich erhöhte Sohle am erkrankten Beine. **Haeckel** (Stettin).

18) **Vanverts** et **Dancourt** (Lille). Des pleurésies purulentes enkystées.

(Arch. prov. de chir. 1904. Nr. 3—5.)

Verff. behandeln in einem eingehenden Sammelreferat (80 Seiten) die abgesackte eitrige Pleuritis (interlobäre, diaphragmatische, mediastinale, kostale), auf welches hier hingewiesen sei, weil es die einschlägige französische Literatur, aber nur diese, anscheinend erschöpfend verzeichnet. **Stolper** (Göttingen).

Kleinere Mitteilungen.

19) **E. de Paoli.** Conferenze di patologia e clinica chirurgica.

Perugia, 1904. Bd. I. 308 S.

In diesen »Konferenzen«, welche Durante in Rom gewidmet sind, beabsichtigt Verf. seine früheren Arbeiten für seine Schüler und für die fachwissenschaftliche Welt zusammenzustellen. Er hat dieselben zu diesem Zwecke genau revidiert und gesichtet. Minder wichtige oder bereits wiederholte Arbeiten wurden ausgeschieden, die übrigen, unter Benutzung der neueren Literatur und weiterer persönlicher Erfahrungen, umgearbeitet und erweitert; auch sollen neue Untersuchungen in diesen »Konferenzen« zur Publikation gelangen.

Der vorliegende erste Band enthält drei größere Abhandlungen: a. Deviation und Kontraktur der Wirbelsäule neurotischen Ursprunges; hysterische Skoliose. b. Tuberkulose der Speicheldrüsen. c. Über den diagnostischen Wert der Perkussion bei den Erkrankungen des Schädels und ihres Inhaltes. Die zwei letztgenannten Themata sind bereits nach früheren Publikationen wenigstens teilweise in diesem Zentralblatte besprochen worden, und da sie auch in der neuen Umarbeitung keine wesentlichen Änderungen bezüglich ihrer wissenschaftlichen Hauptresultate erfahren haben, so sei auf jene Referate verwiesen. (Bd. XXIII. Nr. 5; Bd. XXIV. Nr. 46; Bd. XXV. Nr. 32.) Details müssen im Original eingesehen werden.

In der erstgenannten Arbeit bespricht Verf. an der Hand von fünf Beobachtungen das klinische Bild der hysterischen Skoliose. Er macht dabei auf das mehr oder weniger plötzliche Entstehen der vollen Veränderung in ihrer ausgeprägten Form aufmerksam, besonders nach leichten Traumen. Wichtig sind Anzeichen sonstiger nervöser Beanlagung; häufig allerdings stellt die Wirbelsäulendeformität das erste Symptom der Grundkrankheit dar. In den Fällen des Verf.s war die Skoliose nicht selten mit Neuralgien (Interkostal-, Sakral-, Abdominalneuralgien) verbunden. **A. Most** (Breslau).

20) **Haag.** Tod 4 Jahre nach erlittener Schädel- und Halswirbelsäulenverletzung an eitriger Pachymeningitis.

(Med. Korrespondenzblatt des Würtemberg. ärztl. Landesvereins 1904. April 23.)

20jähriger Pat., Hirnerschütterung, Hämatom auf der Mitte des Scheitels, Halswirbelbruch mit Luxation und Armlähmung links. Langsam fortschreitende Besserung. 3 Jahre nach dem Unfall hatte Pat. keine nennenswerten objektiven Residuen mehr, doch klagte er über zeitweilige rißweise Kopf- und Gesichtsschmerzen; 1 Jahr später erkrankte er plötzlich ohne bekannte Veranlassung mit Schüttelfrost, hohem Fieber, heftigem Kopfschmerz, Erbrechen, Nackenstarre,

Digitized by Google

Delirien, großer Jaktation, Zuckungen, später Lähmung des rechten Facialis, und starb nach 3 Tagen. Sektionsbefund: Dura gespannt; hühnereigroße, scharf umschriebene, mit der Gehirnoberfläche fest verwachsene, derbe, schwartenartige, schmutzig gelbe Verdickung der Pia auf der Höhe des Scheitels über den abgeplatteten Zentral- und Parietallappen. Quer über diese hinweg an der Glastafel ein fingerlanger Sprung mit leicht überschobenen Rändern. Neben diesem, nach Farbe wie Konsistenz zweifellos älteren Herde zeigte sich an der Gehirnoberfläche eine ausgedehnte frische eitrige Meningitis.

Die eitrige Meningitis an der Verletzungsstelle, die dem Unfalle folgte, war also zunächst streng umschrieben geblieben, bis sie nach Jahren ohne jede äußere Veranlassung allgemein wurde. **Mohr** (Bielefeld).

21) J. Patrick. Two cases in cerebral surgery.

(Glasgow med. journ. Bd. LXI. p. 180.)

1) Ein geheilter otitischer Hirnabszeß.

2) Bei einem 38jährigen Manne mit hereditärer Syphilis entstand eine Nekrose des Stirnbeines in seiner ganzen Dicke. Nach Entfernung dieses Knochenstückes zeigte sich darunter eine Nekrose der Dura und des Stirnhirnes in einer Ausdehnung von 2½ englischen Zoll. Innerhalb 18 Tagen stieß sich das nekrotische Gewebe ab. Ein beginnender Hirnprolaps wurde durch leicht komprimierende Verbände bekämpft. Zerebrale Erscheinungen waren nicht vorhanden gewesen. **M. v. Brunn** (Tübingen).

22) F. Durante. Un caso non comune di affezione cerebrale curato chirurgicamente.

(Bull. della R. acad. med. di Roma 1903. p. 275.)

Der interessante Fall D.'s ist kurz folgender: Ein 25jähriger Mann, der mit 10 Jahren ein schweres, mit Bewußtseinsstörung einhergehendes Kopftrauma in der Gegend des linken Tuber parietale erlitten, bekommt mit 20 Jahren epileptische Anfälle (klonische Krämpfe der rechten Körperhälfte), welche an Zahl und Intensität allmählich zunehmen. Es stellen sich eine Parese des rechtsseitigen Facialis und eine Schwäche des rechten Armes und Beines ein; dazu gesellen sich noch eine teilweise motorische und sensorielle Aphasie, Alexie sowie eine geistige Umnachtung. Eine Stauungspapille besteht nicht; keine Lues. In der Annahme einer Geschwulst der Gegend des linken Sulcus Rolandi wird der Schädel osteoplastisch eröffnet; aber außer Hyperämie der Dura mater und einer Vergrößerung und Abplattung der Hirnwindungen findet sich zunächst nichts Pathologisches. Es bildet sich ein Hirnvorfall, der allmählich zunimmt. Derselbe wird, nachdem er als Gliom erkannt ist und seine elektrische Reizung keine Zuckung u. dgl. auslöst, einen Monat später abgetragen. — Der bisher wenig veränderte Zustand des Kranken besserte sich nach einem weiteren Monate ziemlich rasch, und es verschwanden alle oben genannten Symptome bis auf eine leichte Schwäche der rechtsseitigen Extremitäten. Beobachtungsdauer ein halbes Jahr. Das exstirpierte Gewebe bestand aus gliomatösen Wucherungen, vielleicht traumatischen Ursprunges. **A. Most** (Breslau).

23) v. Zur-Mühlen. Zwei Fälle von Aneurysma der Arteria carotis cerebri.

(Zeitschrift für Ohrenheilkunde Bd. XLV. 1903.)

1) 57jährige Frau, die den Verf. wegen Sausens im rechten Ohre konsultiert. Pat. war einige Zeit vor dem Auftreten des Geräusches auf die rechte Kopfseite gefallen; eine Stunde lang war sie bewußtlos, dann trat heftiges Erbrechen auf. Objektive Untersuchung: Gehör beiderseits normal. Auf dem Kopfe läßt sich überall vermittels des Stethoskops ein lautes systolisches Blasen hören, das bei Druck auf die rechte Carotis communis schwächer wird. Augenbefund und Hirnnerven vollkommen normal. Vorübergehend soll Anosmie vorhanden gewesen sein.

Digitized by Google

Verf. diagnostiziert ein Aneurysma der Carotis interna, und zwar (auf Grund der Anosmie) in der Nähe des Bulbus olfactorius, wahrscheinlich an der Teilungsstelle in die Art. fossae Sylvii und cerebri ant.

2) Bei der zweiten Pat., einem 24jährigen Mädchen, handelte es sich um ein geborstenes Aneurysma der Carotis im Sinus cavernosus, seit 10 Jahren bestehend. Symptome: Pulsierender Exophthalmus beiderseits, sehr starke Venenzeichnung in der Schläfengegend. Linksseitige homonyme Hemianopsie, entsprechende Abblassung der Papille. Gehör herabgesetzt, besonders für tiefe Töne. Geruchsvermögen normal. Über dem Hinterkopfe fühlt man ein Schwirren, mit dem Stethoskop hört man über dem ganzen Kopfe systolisches Sausen. Besserung der Symptome nach rechtsseitiger Unterbindung der Carotis communis, der auch die der anderen Carotis folgen soll, falls ein Rezidiv auftritt.

Hinsberg (Breslau).

24) **Suckstorff und Henrici.** Beiträge zur Kenntnis der otitischen Erkrankungen des Hirnes, der Hirnhäute und der Blutleiter.

(Zeitschrift für Ohrenheilkunde Bd. XLIV. 1903.)

Verff. teilen elf weitere Fälle von intrakraniellen Komplikationen aus der Körner'schen Klinik mit, und zwar einen Fall von Schläfenlappenabszeß (gestorben, wahrscheinlich durch fortschreitende Encephalomeningitis), einen Kleinhirnabszeß, kombiniert mit Extraduralabszeß (gestorben an Meningitis), eine Sinusphlebitis (geheilt), sechs perisinuöse Abszesse (sämtlich geheilt), einen Extraduralabszeß der mittleren Schädelgrube (gestorben an Meningitis) und eine Leptomeningitis (gestorben). Als besonders interessant ist hervorzuheben, daß bei einer der Pat. mit perisinuösem Abszeß bei dessen Entleerung ein Spontanriß des Sinus eintrat, der anscheinend zu einer Obliteration führte. Erst nach der Operation entstand, bei dauerndem Wohlbefinden der Pat., beiderseits Stauungspapille. Bei der Pat. mit Sinusphlebitis blieb die Temperatur auch nach Unterbindung der Jugularis längere Zeit hoch, um dann plötzlich abzufallen. **Hinsberg** (Breslau).

25) **Voss.** Kleinhirnabszeß und Sinusthrombose. Operation. Heilung.

(Zeitschrift für Ohrenheilkunde Bd. XLII.)

Der an rechtsseitiger chronischer Otitis media leidende Pat. erkrankte plötzlich an heftigen Stirnkopfschmerzen, Erbrechen, schwerem Krankheitsgefühl. Schwäche in den Beinen, kein Schwindel. Sensorium frei. Keine Augensymptome. Nach Radikaloperation mit Eröffnung der mittleren Schädelgrube zunächst Besserung, dann aber wieder Erbrechen, Pulsverlangsamung, Kopfschmerz. Jetzt wird taumelnder Gang konstatiert; dabei fehlt subjektives Schwindelgefühl vollständig. Neuritis optica. Bei einer zweiten Operation wird nach Eröffnung des thrombosierten Sinus ein Kleinhirnabszeß entleert. Glatte Heilung.

Hinsberg (Breslau).

26) **Bezold.** Allgemeine Sepsis bei chronischer Mittelohreiterung mit zentral gelegener Trommelfellperforation.

(Zeitschrift für Ohrenheilkunde Bd. XLII. p. 113.)

Die von B. beschriebenen drei Fälle haben das Gemeinsame, daß sich bei einem klinisch und anatomisch lokalen Befunde, bei dem wir sonst schwere Komplikationen fast nie sehen, septische Prozesse entwickelten, die trotz Ausräumung des Proc. mastoideus in zwei Fällen zum Tode führten. Beidemal fand sich bei der Autopsie der Sinus bezw. Bulbus venae jugularis infiziert. B. glaubt, daß für die Schwere des Verlaufes eine gleichzeitige Invasion der Mittelohrschleimhaut und des Lymphgefäßsystems verantwortlich zu machen sei, durch welch letztere möglicherweise die Sinuswand für Infektionskeime und deren Toxine besonders leicht und rasch durchgängig gemacht wurde. **Hinsberg** (Breslau).

Digitized by Google

27) **Hegetschweiler.** Die Tuberkulose des Ohres mit Ausgang in Heilung.

(Zeitschrift für Ohrenheilkunde Bd. XLIII. p. 1.)

H. teilt vier Fälle von geheilter Ohrtuberkulose mit:

1) 48jähriger, an Tuberculosis pulmonis leidender Mann. Radikaloperation wegen Otitis med. tub. mit Warzenfortsatzbeteiligung. Dabei fand sich ausgedehnte Knochenzerstörung, Dura am Tegmen antri 2 qcm freiliegend. Heilung der Operationswunde.

2) Durch Einschmelzen eines miliaren Knötchens entstandene Trommelfellperforation bei jungem Manne, der an tuberkulöser Ulzeration der Nase und des Nasenrachenraumes, sowie an Kehlkopftuberkulose litt. Heilung der Perforation während klimatischer Kur.

3) Bei 64jähriger Frau, die an »quälendem Husten« litt (Lungenbefund?), nahm H. die Aufmeißelung wegen Schmerzen im Proc. mastoideus bei trockener Trommelfellperforation vor. Im Antrum keine Veränderung, im Zentrum des Warzenfortsatzes »grauweißliche Membran«, die H. als Fibrinoid auffaßt, dessen Vorhandensein nach Scheibe beweisend für Tuberkulose ist. Heilung.

4) Tuberkulöse Otitis med. bei einer auf Tuberculosis pulmon. suspekten Pat. Die Eiterung sistierte zeitweise während einer Kur in Davos.

Hinsberg (Breslau).

28) **Voss.** Operation der Sinusthrombose ohne Eröffnung des Antrum nach ausgeheilter akuter Mittelohrentzündung.

(Zeitschrift für Ohrenheilkunde Bd. XLV. 1903.)

V. weist darauf hin, daß man in Fällen von Sinusphlebitis, bei denen die primäre akute Otitis media bereits ausgeheilt ist, nicht schematisch das Antrum mastoid. freilegen soll, da sonst die Paukenhöhle von neuem infiziert werden kann. Er teilt einige Fälle mit, bei denen er nach diesem Prinzip vorging.

Hinsberg (Breslau).

29) **Leimer.** Operative Eröffnung des Warzenteiles bei Otitis media purulenta acuta mit Ausbreitung des Prozesses unter dem Warzenfortsatze.

(Zeitschrift für Ohrenheilkunde Bd. XLIII. p. 273.)

L. stellt 17 Fälle von sogenannter »Bezold'scher Mastoiditis«, d. h. von Senkungsabszeß am Hals infolge von Mastoiditis, zusammen. Sämtliche Fälle hatten sich im Anschluß an akute Ohreiterungen entwickelt. Die Mortalität bei dieser Form ist höher als die bei gewöhnlicher Mastoiditis (13,3% : 8,8%). In der Regel erfolgt der Durchbruch von einer großen Zelle an der Spitze des Warzenfortsatzes aus. Einzelheiten müssen im Original nachgelesen werden.

Hinsberg (Breslau).

30) **Rudolphy.** Ohroperationen bei Hysterischen.

(Zeitschrift für Ohrenheilkunde Bd. XLIV.)

R. berichtet über 4 Fälle, bei denen die subjektiven Beschwerden und zum Teil auch der objektive Befund auf eine Erkrankung des Warzenfortsatzes bezw. auf intrakranielle Komplikationen hindeuteten. Wie der negative Befund bei der Operation und die weitere Behandlung zeigten, handelte es sich jedoch um Hysterie. Besonders lehrreich ist der erste der mitgeteilten Fälle: Ein 23jähriges Mädchen brachte es durch geschickte Vortäuschung von Gleichgewichtsstörungen, Facialislähmung, Temperatursteigerungen usw. fertig, daß vier größere Operationen, zahlreiche Punktionen des Kleinhirns und des Schläfenlappens, sowie eine Lumbalpunktion vorgenommen wurden. **Hinsberg** (Breslau).

Digitized by Google

31) Gerber. Zur Kasuistik der Ohrgeschwülste.

(Zeitschrift für Ohrenheilkunde Bd. XLV.)

G. teilt drei Fälle von seltenen Ohrgeschwülsten mit:

1) Großes Fibrom der Ohrmuschel.

2) Tuberkulom des Lobulus, makroskopisch einfache Hypertrophie vortäuschend.

3) Karzinom der Warzenfortsatzgegend, vergeblicher Versuch, die Geschwulst radikal zu entfernen. **Hinsberg** (Breslau).

32) H. Tilley. Some experiences in the surgical treatment of suppurative lesions of the nasal accessory sinuses.

(Lancet 1904. Mai 21.)

Verf. berichtet über 52 Fälle von Operationen in den Nasennebenhöhlen und gibt 9 ausführliche Krankengeschichten typischer Fälle, bei denen z. T. sämtliche Höhlen zu gleicher Zeit affiziert waren. Als ätiologische Faktoren werden lokale und allgemeine angeführt; die einzelnen Höhlen werden oft nacheinander por continuitatem ergriffen. Als lokale Ursachen gelten nach Verf.: Zahnwurzelprozesse, alte eiternde Lakunen in adenoiden Vegetationen, hypertrophische Rhinitis, tertiäre syphilitische Nekrosen usw. Als Allgemeinerkrankungen kommen ätiologisch hauptsächlich spezifische Fiebererkrankungen (Influenza, Typhus usw.) in Betracht. Die Gefahr für das Leben der Pat. ist bei Eiterungen der Kieferhöhle gering, abgesehen von den Schädigungen der chronischen Resorption von septischen Stoffen in den Organismus. Bei Eiterungen des frontalen, ethmoidalen und sphenoidalen Sinus dagegen ist nicht selten tödliche Meningitis als Folge beobachtet. Die Gefahren der operativen Behandlung hängen in erster Linie von dem in Angriff zu nehmenden Sinus ab, und dann von der Vertrautheit des Chirurgen mit diesen Gegenden. Vom Augenblick der Operation sollte nach Verf. Grundsatz sein: freie und ausgiebige Drainage. — Auf die von ihm empfohlenen technischen Einzelheiten einzugehen, würde den Rahmen des Referates überschreiten. Einige Abbildungen von Operationen an den Stirnhöhlen sind der Arbeit beigegeben. **H. Ebbinghaus** (Berlin).

33) F. Röpke. Kasuistische Beiträge zur Pathologie und Therapie der Erkrankungen der Nasennebenhöhlen.

(Zeitschrift für Ohrenheilkunde Bd. XLIV.)

1) Drei Fälle von verkästen Nebenhöhlenempyemen (zwei in den Siebbeinzellen, eins in der Kieferhöhle), die nach Freilegung der erkrankten Hohlräume ausheilten. Nach R. ist der Grund für die Bildung der käsigen Massen in Behinderung des Eiterabflusses zu suchen.

2) Pneumatokele der Stirnhöhle. Eröffnung der Stirnhöhle wegen langdauernder heftiger Kopfschmerzen. Aus der Höhle drängte bei der Durchtrennung der Schleimhaut Luft unter pfeifendem Geräusch. Schleimhaut normal, Ductus nasofrontalis obliteriert. Die Beschwerden schwanden sofort nach der Operation.

3) Fall von fötider, doppelseitiger Stirnhöhleneiterung bei bestehender, hochgradiger Rhinitis atrophicans. Doppelseitige Operation nach Kuhnt, bei der sich in den Höhlen fötide Borken finden. Nach anfänglicher Besserung Rezidiv, dem 4 Monate später ein zweites folgte. Seitdem anscheinend dauernde Heilung.

4) Stirnhöhleneiterung nach Schußverletzung, Extraktion einer Revolverkugel aus dem Ductus nasofrontalis. **Hinsberg** (Breslau).

34) Finzelberg. Operation eines nasopharyngealen Schädelbasisfibroms nach einer der Partsch'schen ähnlichen Methode.

Inaug.-Diss., Kiel, 1904.

Beschreibung einer in der Klinik Helferich's ausgeführten Operation, welche dem Wesen nach der von Partsch angegebenen gleichend, sich von ihr

Digitized by Google

dadurch unterscheidet, daß der Schnitt nicht in der Umschlagsfalte der Schleimhaut, sondern durch die Oberlippe dicht unter der Nase entlang geführt wurde.

(Ref. hat die Erfahrung gemacht, daß bei diesem Verfahren der harte Gaumen auf die Zunge fällt, während die Atmung durch die erweiterte Nase von der Geschwulst und der großen Blutung verhindert wird, weshalb vorausgehend Luftröhrentamponade zu empfehlen ist.) **Neugebauer** (Mährisch-Ostrau).

35) **Hertle.** Über einen Fall von temporärer Aufklappung beider Oberkiefer nach Kocher zum Zwecke der Entfernung eines großen Nasenrachenfibroms.

(v. Langenbeck's Archiv Bd. LXXIII. Hft. 1.)

Verf. veröffentlicht die Krankengeschichte eines 20jährigen Pat., dem nach der Kocher'schen Methode mittels temporärer Aufklappung des median und an den Alveolärfortsätzen quer durchtrennten Oberkiefers ein Nasenrachenfibrom mit gutem Erfolg entfernt wurde. $1^1/_2$ Jahre vorher war schon einmal die temporäre Oberkieferresektion nach v. Langenbeck vorgenommen worden. Das Kocher-sche Verfahren wurde mit der Tracheotomia inferior und Tamponade der Luftröhre kombiniert. Andere Autoren haben zur Vermeidung starker Blutungen und ihrer sonstigen Nachteile bestimmte Lagerungen, Unterbindung der Carotis ext. usw. angewendet. H. konnte sich zu diesen Methoden nicht entschließen. Die Kocher'sche Operation findet Verf. außerordentlich geeignet zur Darbietung genauer Übersicht über das Operationsfeld und kann sie, obschon sie sehr eingreifend ist, für die schwersten Fälle von Nasenrachenpolypen und für bösartige Geschwülste des Nasenrachenraumes empfehlen. Für die mediane Durchsägung der Oberkiefer empfiehlt er die Gigli'sche Drahtsäge. Einige Ausblicke auf die Chirurgie der Hypophysis schließen die Arbeit, welche die bisher geringe Kasuistik des behandelten Themas ergänzt. **E. Siegel** (Frankfurt a. M.).

36) **H. Marx.** Komplizierte Fremdkörperperforation eines Traktionsdivertikels des Ösophagus. (Aus dem pathologischen Institut in Heidelberg.)

(Münchener med. Wochenschrift 1904. Nr. 19.)

Bei der Sektion einer 69jährigen Frau fand sich als Nebenbefund folgendes: Eine kleine zeltförmige Ausziehung der Speiseröhre, deren Spitze in eine kleine, schwartig begrenzte Höhle mündet; oberhalb derselben und nicht mit ihr kommunizierend ein zweiter größerer, spaltähnlicher Hohlraum. In beiden Höhlen fanden sich drei Knochenstückchen, von denen das eine an der Mündungsstelle des Divertikels saß, ein anderes mit einer Zacke in die Speiseröhre hineinragte; daneben fand sich eine weitere, minimale, rißartige Öffnung. — M. nimmt an, daß die Perforation des Divertikels von innen nach außen durch die Knochenstückchen hervorgerufen worden und letztere dann wieder den Ösophagus von außen nach innen perforiert haben. **Kramer** (Glogau).

37) **Tavel** (Bern). Hétéropie thyroïdienne.

(Arch. prov. de chir. 1904. Nr. 5.)

T. berichtet über zwei Geschwülste von Schilddrüsenbau, von denen die eine, von Braun in Königsberg operiert, zunächst als Beckensarkom angesprochen, von Lubarsch als Angiosarcoma hyalinum seu Cylindrom, von Langhans, Orth und Marchand als Struma metastatica bezeichnet worden ist. T. hält es für wahrscheinlicher, daß es sich um ein malignes Adenom handelt, das aus einem versprengten Schilddrüsenkeim hervorgegangen sei.

Im zweiten Falle handelte es sich um eine intraligamentär entwickelte, in der Parovarialgegend sitzende Geschwulst bei einer 52jährigen Frau, die — analog einem Falle von Lanz — zu starkem Ascites den Anlaß gegeben hatte. Der parovariale Ursprung war nach Langhans in diesem Falle nicht absolut sicher

Digitized by Google

auszuschließen, aber nach der ganzen Struktur mußte man die Geschwulst als Schilddrüsengewebe ansprechen.

Die Literatur der einschlägigen Fälle ist beigegeben.

Stolper (Göttingen).

38) **Sébileau.** L'exstirpation totale du larynx.

(Gaz. des hôpitaux 1904. Nr. 53.)

Es handelte sich bei dem genesenen Pat. um ein ausgedehntes Karzinom. Bemerkenswert an der Mitteilung erscheint der nachdrückliche Hinweis S.'s darauf, wie große Vorteile es hat, solche Pat. nach der Operation mit dem Kopf tief zu lagern.

V. E. Mertens (Breslau).

39) **M. Taute.** Über tödliche Blutungen im Gefolge der Tracheotomie.

(Beiträge zur klin. Chirurgie Bd. XLI. Hft. 1.)

Verf. berichtet aus der v. Bruns'schen Klinik über drei Fälle tödlicher Blutung im Gefolge von Tracheotomie. Dieselben betrafen einen 49jährigen Mann, bei welchem die Blutung aus einem arrodierten Aneurysma des Arcus aortae erfolgte, und um zwei Kinder im Alter von 2 und 4 Jahren, bei denen die Anonyma Sitz der Perforationsöffnung war. Im Anschluß wird noch eine Beobachtung mitgeteilt, bei welcher es sich im Gefolge der Tracheotomie um eine Blutung aus der Vena thyreoidea inf. handelte, verursacht durch Zerstörung der Gefäßwand nach Wundinfektion im Anschluß an schwere Pneumonie. Verf. konnte insgesamt 85 tödliche Blutungen nach Tracheotomie zusammenstellen. Nur 9mal waren Erwachsene betroffen. Der Sitz der Blutung war 1mal der Arcus aortae, 55mal die Art. anonyma, 4mal die Carotis communis, 3mal die Art. thyreoidea inf., 1mal die Art. thyreoidea sup. Die Beteiligung der Venen tritt hingegen beträchtlich in den Hintergrund.

Blauel (Tübingen).

40) **Beach and Cobbs.** Traumatic asphyxia.

(Annals of surgery 1904. Nr. 4.)

Im Anschluß an eine durch Kompression des Brustkorbes hervorgerufene totale Asphyxie besprechen Verff. dieses Krankheitsbild unter Aufzählung der bis jetzt in der Literatur nachzuweisenden Fälle. Diese selbst beobachtete traumatische Asphyxie war bei einem muskulösen Manne dadurch hervorgerufen, daß derselbe von einem Schwebekrahn erfaßt, und daß hierdurch der Brustkorb 3—5 Minuten zusammengepreßt wurde. Die Folgen waren Bewußtlosigkeit, totale Blaufärbung von Kopf, Gesicht und Hals, Rippenbrüche, Lungenödem. Die Blaufärbung verschwand nach dem 3. Tage, Pat. genas.

Den Verff. lag nun daran festzustellen, ob die Blaufärbung der Haut durch Blutaustritte in dieselbe oder nur durch venöse Stase bedingt war und sie schnitten behufs mikroskopischer Untersuchung aus dem gefärbten Teile kleine Hautstücke. Die mikroskopische Untersuchung ergab, daß die Haut normal war und keine Blutaustritte aus den Gefäßen enthielt. Daß die Blaufärbung sich nicht weiter auf die Arme und die Brust hin ausstreckte, hat nach den Verff. darin seinen Grund, daß die Facial- und Jugularvenen klappenlos sind, während die Achselvene usw. Klappen besitzen, welche dem zurückgestauten Blute einigen Widerstand entgegensetzen können.

Herhold (Altona).

41) **v. Criegern.** Über Schädigungen des Herzens durch eine bestimmte Art von indirekter Gewalt.

(Mitteilungen a. d. Grenzgebieten d. Medizin u. Chirurgie Bd. XIII. Hft. 1.)

In zwei Fällen sah Verf. nach einer bestimmten Gewalteinwirkung — der Rumpf wurde von oben nach unten zusammengedrückt und über seine vordere Fläche gebogen — akute Dilatation des Herzens entstehen, die auch durch Röntgen-

Digitized by Google

aufnahme zu konstatieren war. Verf. erklärt das Zustandekommen der Dilatation ähnlich wie beim Valsalva'schen Versuche: Der Verletzte füllt den Thorax möglichst mit Luft, um dem Ausgedrücktwerden entgegenzuarbeiten; andererseits kontrahiert er die Bauchmuskeln krampfhaft, um dem empfindlichen Druck auf die Vorderfläche des Bauches zu entgehen, macht also eine Muskelanspannung, die zu einer forcierten Exspiration gehört, und arbeitet damit seiner Aufblähung des Thorax, als einer forcierten Inspiration, entgegen. Daß die Dilatation des Herzens dabei für lange Zeit bleibend wird, setzt ein abnorm schwaches Herz voraus, das in der Tat in beiden Fällen als nachweisbarer Herzfehler bestand.

Haeckel (Stettin).

42) **J. A. Scott.** A case of purulent pericarditis secondary to pneumonia, with operation and recovery.

(New York and Philadelphia med. journ. 1904. Januar 30.)

Verf. schildert eine erfolgreiche Operation einer eitrigen Perikarditis bei einem 36jährigen Manne; Pat. hatte anfänglich eine rechtsseitige Unterlappenaffektion, der sich vom 9. Tage ab auch eine solche des linken Unterlappens mit heftigen pleuritischen Symptomen hinzugesellte. Allmählich entwickelte sich bei völligem Fehlen von Fieber — Pat. hatte sogar subnormale Temperaturen — eine ausgedehnte Perikarditis, deren eitriger Charakter durch Probepunktion festgestellt wurde. Unter Lokalanästhesie wurde in der Mammillarlinie der 5. Interkostalraum inzidiert, das Perikard eröffnet und $1^1/_4$ Pint Eiter entleert; eine Rippe wurde nicht reseziert; Drainage. 51 Tage nach der Operation wurde Pat. geheilt entlassen.

Scheuer (Berlin).

43) **H. Just** (Dresden). Entfernung eines Fremdkörpers aus dem rechten Hauptbronchus.

(Münchener med. Wochenschrift 1904. Nr. 15.)

Der 8 Tage vorher in die Luftröhre geratene Fremdkörper, ein Knochenstückchen, das bereits zu Ulzerationen der Schleimhaut der Luftröhre und zu Decubitus der Wand geführt hatte, glitt beim ersten Extraktionsversuch aus der Luftröhre in den rechten Bronchus und spießte sich, wie mittels eines bis zur Bifurkation eingeführten Tracheoskops nachgewiesen werden konnte, fest in die Wand ein. Die Entfernung war durch letzteres nicht möglich und gelang erst von einer Tracheotomiewunde aus, durch welche ein langes Bronchoskop eingeführt worden war. Der Knochen war 17 mm lang, 9 mm breit und 2 mm dick. Heilung ohne Störung.

Kramer (Glogau).

44) **O. W. Madelung.** Über Exstirpation eines Dermoids des Mediastinum anticum.

(Beiträge zur klin. Chirurgie Bd. XLI. Hft. 1.)

Bei einem 12jährigen Mädchen exstirpierte Verf. mit gutem Erfolg ein Dermoid des Mediastinum anticum. Verschiedene Eingriffe waren bei dem Kinde schon wegen vermeintlichen Empyems ausgeführt worden. Die eine »komplizierte« Dermoidcyste darstellende Geschwulst hatte ihren Sitz im obersten Teile des Mediastinum, hinter dem Manubrium sterni. Nach seinen bei der Operation gemachten Erfahrungen glaubt Verf. die einseitige Durchtrennung der sämtlichen Rippenansätze an dem Rande des Brustbeines, nachher das Auf- und Zurückklappen des Brustbeines für Operationen der verschiedensten Art, bei welchen es gilt, das vordere Mediastinum freizulegen, empfehlen zu können. Dauernde Defekte der vorderen Brustwand werden dadurch vermieden.

Blauel (Tübingen).

Originalmitteilungen, Monographien und Separatabdrücke wolle man an *Prof. E. Richter* in Breslau (Kaiser Wilhelmstraße 115), oder an die Verlagshandlung *Breitkopf & Härtel*, einsenden.

Druck und Verlag von Breitkopf & Härtel in Leipzig, Nürnbergerstraße 36/38.


Digitized by Google

Zentralblatt
für
CHIRURGIE

herausgegeben
von

E. von Bergmann, in Berlin, **F. König,** in Berlin, **E. Richter,** in Breslau.

Einunddreifsigster Jahrgang.

Wöchentlich eine Nummer. Preis des Jahrganges 20 Mark, bei halbjähriger Vorauszahlung. Zu beziehen durch alle Buchhandlungen und Postanstalten.

Nr. 30. Sonnabend, den 30. Juli. **1904.**

(Aus der chirurgischen Abteilung des Evanglischen Diakonissen- und Krankenhauses in Freiburg i. B. Chefarzt Prof. Dr. Goldmann.)

Über offene Wundbehandlung nach Transplantationen.

Von

Dr. med. F. Brüning,
Assistenzarzt der Abteilung.

Angeregt durch die Arbeiten von Bernhard[1] und Wagner[2] über offene Wundbehandlung wurden auch auf unserer Abteilung

[1] Bernhard, Über offene Wundbehandlung durch Insolation und Eintrocknung. Münchener med. Wochenschrift 1904. Nr. 1.

[2] Wagner, Die Behandlung von granulierenden Hautwunden. Zentralblatt für Chirurgie 1903. Nr. 50.

Digitized by Google

vielfach Versuche damit gemacht, die durchweg ein befriedigendes Resultat hatten. Wagner schreibt gegen Ende seiner Arbeit, daß Fälle, in denen eine Transplantation nach Thiersch nicht gut gelungen ist, also nur wenig Läppchen angeheilt sind, besonders dankbar für die offene Wundbehandlung seien. Auch dieses konnten wir bestätigen.

Wir haben dann aber, einen Schritt weitergehend, Transplantationen nach Thiersch von vornherein, also unmittelbar im Anschluß an die Operation, offen behandelt. Hierbei wurde der denkbar beste Erfolg erzielt sowohl bei Transplantation auf frische, wie auf granulierende Wunden. Die offene Wundbehandlung nach Transplantation ist ganz besonders angezeigt, wenn man ohne allgemeine Narkose in lokaler Anästhesie operiert. Meistens lassen ja verständige Kranke die kleine, wenig schmerzhafte Operation ohne alle Anästhetika an sich vornehmen. Hat man die in gewohnter Weise gewonnenen Läppchen aufgelegt, so läßt man die transplantierte Fläche einfach offen, der Lufttrocknung ausgesetzt, liegen. Bei sehr subtilen Transplantationen, wo es darauf ankommt, daß jedes Läppchen anheilt, wie z. B. bei Exstirpation von Keloiden und Deckung des dadurch gesetzten Defektes durch Hautüberflanzung, ist es zweckmäßig, den Kranken in der während der Operation eingenommenen Lage ruhig auf dem Operationstisch einige Stunden liegen zu lassen, bis die primäre Verklebung einigermaßen fest ist. Im Bett kann man die Fläche, wenn es nötig ist, durch ein Drahtgestell vor der Berührung durch Bettwäsche usw. schützen.

An einer mit Thiersch'schen Läppchen bedeckten offen behandelten Fläche sieht man schon innerhalb der ersten Stunden, wie eine seröse Flüssigkeit abgesondert wird. Tropfenweise tritt sie in den Spalten zwischen den einzelnen Läppchen aus. Sind aber die Ränder der Läppchen schon mit der Unterlage verklebt, so beobachtet man bisweilen, daß die seröse Flüssigkeit sich unter den Läppchen in kleinen Bläschen ansammelt. Man tut deshalb gut, täglich diese kleinen Bläschen mit einem Gazetupfer vorsichtig auszudrücken und die Serumtröpfchen abzutupfen. Man braucht nicht zu fürchten, daß man durch diese kleine Manipulation die Läppchen verschieben oder gar wieder abheben könnte; denn schon nach 6—8 Stunden sind diese so fest mit der Unterlage verklebt, daß sie sich nicht mehr leicht verschieben.

Je nach der Lage der Wundfläche und dem Verhalten des Pat. richtet es sich, ob man den Verband ganz fortlassen oder ihn nachts anlegen muß. Bei günstiger Lage der Wunde und ruhigem Verhalten des Pat. kann man Tag und Nacht die transplantierte Fläche der Lufttrocknung aussetzen. Ist aber durch die Lageder Wunde der Kranke genötigt eine unbequeme gezwungene Haltung einzunehmen, oder hat man Anlaß zu fürchten, der Kranke könnte im Schlafe durch heftige oder ungeschickte Bewegungen die Läppchen in Gefahr bringen, so muß man für die Nacht einen Verband anlegen.

Digitized by Google

Bei der trockenen Behandlung sind die Läppchen nach 8 Tagen vollständig angeheilt. Die überschüssigen Stücke an den Rändern sind inzwischen eingetrocknet und abgefallen. Irgendwelche späteren Schrumpfungen wurden bisher an den Läppchen nicht beobachtet.

Die Vorzüge der offenen Wundbehandlung nach Transplantationen sind ja sehr einleuchtend, besonders im Vergleich mit den bisher geübten Methoden. Bei diesen suchte man durch eine Salbenschicht, Stanniol oder Protektiv-Silk ein Ankleben der Läppchen an die Verbandstoffe zu verhindern. Es würde aber dadurch der Luftzutritt von der Wundfläche hermetisch abgeschlossen, und durch das austretende Sekret bildete sich die sog. feuchte Kammer. Diese schädigte die Läppchen häufig schwer durch Mazeration. Bei der offenen Behandlung trocknet die Fläche schön ein. Das Sekret, wie es besonders bei alten granulierenden Wunden reichlich gebildet wird, hat, wenn es nicht gleich eintrocknet, jedenfalls guten Abfluß. Die Gefahr, es könnten bei Transplantation auf frische Wunden durch nachträgliche Blutungen einzelne Läppchen abgehoben werden, ist viel geringer, da das Blut an der Luft viel schneller gerinnt und eintrocknet. Vor allem aber fällt der Verband mit seinen vielen Schädigungen (Verschieben und Abheben der Läppchen) fort bezw. ist, wenn er nicht ganz umgangen werden kann, viel ungefährlicher, da bis zum Anlegen des ersten Verbandes die Läppchen schon gut angeklebt sind und die ganze Fläche gut eingetrocknet ist.

---

1) **E. Jones.** The enumeration of leucocyte.

(Lancet 1904. Juni 25.)

Mitteilung eines wesentlich vereinfachten und nach Verf. verbesserten Verfahrens zur Leukocytenzählung mit Hilfe der Thoma-Zeiss'schen Zählkammer durch Gesichtsfeldzählung. Theoretische Einzelheiten sind im Original nachzulesen, in der Praxis ergeben sich die durch Berechnung gefundenen Verhältnisse einfach so, daß man das Mikroskop derart über der Zählkammer einzustellen hat, daß $6^2/_5$ Seiten der kleinen Zählkammerquadrate den Durchmesser des Gesichtsfeldes bilden, was nach den Angaben und Abbildungen Verf.s mit außerordentlicher Leichtigkeit möglich ist. Zählt man dann 25 solcher Gesichtsfelder durch, am besten von verschiedentlich entnommenen und auf $^1/_{20}$ zu verdünnendem Blute und summiert die einzelnen Ergebnisse, dann findet man die Zahl der Leukocyten im Kubikzentimeter, d. h. die gesuchte Zahl. Diese neue Methode zeichnet sich nach Verf. durch große Schnelligkeit der Ausführung aus, sowie durch im Verhältnis zu den übrigen Methoden geringen Berechnungsfehler: Zählt man nach der alten Methode bei $^1/_{20}$ Verdünnung 100 Quadrate, so ist der mögliche Fehler 40%; zählt man 400 Quadrate (Prager Methode), so beträgt er 20%. Zählt man nach Verf.s Methode 25 Gesichtsfelder, so beträgt nach seinen Angaben der Fehler 14%, zählt man doppelt so viele, 10%. Zählt man beispiels-

Digitized by Google

weise je 25 Gesichtsfelder in 4 Tropfen, so beträgt der mögliche Fehler nur 3,5 %.

Zum Schlusse folgen Angaben über die differenzierende Leukocytenzählung, deren Exaktität ja naturgemäß im wesentlichen von der Richtigkeit der Zählung der weißen Blutkörperchen überhaupt abhängt. **H. Ebbinghaus** (Berlin).

2) The divison of surgery of the medical school of Harvard university. Report of research work 1903—1904.

(März 1904.)

Das »Commitee of surgical research« der Harvard-Universität hatte an das Massachusetts General-Hospital, das Boston City Hospital und das Children Hospital die Aufforderung gerichtet, Mitteilung über die Erfahrungen zu machen, welche mit dem Messen des Blutdruckes bei chirurgischen Erkrankungen gemacht worden waren.

Auf Grund der Berichte von Faulkner, Stone und Murphy, die sich auf Hunderte von Fällen beziehen, kommt das genannte Komitee zu folgendem Ergebnis.

Bei Dyspnoe, bei Lagewechsel des Pat., bei sehr erregbaren Kranken und bei Kindern sind verwertbare Resultate mit dem Riva-Rocci'schen Instrument überhaupt nicht zu erhalten; bei Arteriosklerose und bei besonders muskelkräftigen Personen kann man durch eine 10 cm breite Armbinde die Fehlerquelle wenigstens zum Teil umgehen. Im übrigen scheint der Riva-Rocci'sche Apparat für klinische Zwecke zu genügen.

Aber auch dann kann man die Resultate für die operative Indikationsstellung nur verwerten, wenn man alle übrigen Bedingungen des Einzelfalles für die Beurteilung in Erwägung zieht. Am meisten leistet die Blutdruckmessung in Fällen von Chok und von Hirnkompression.

Im Verlauf einer Operation geben die übrigen bekannten Symptome ein besseres Urteil über den jeweiligen Zustand des Pat. als die Blutdruckmessung.

Nach Operationen tritt bei tödlich verlaufenden Fällen ein plötzliches Fallen des Blutdruckes ein; indes ist das Herannahen des Todes ebenso früh aus den anderen Symptomen zu ersehen.

Also ist zunächst kein Grund vorhanden, der die allgemeine Einführung der Blutdruckmessung in die chirurgische Praxis als notwendig erscheinen ließe. **W. v. Brunn** (Marburg).

3) Fürst. Chronische Lymphdrüsen-Intumeszenzen verdächtig als latente Tuberkuloseherde.

(Therapie der Gegenwart 1904. Nr. 6.)

Auf Grund der meist vertretenen Auffassung, daß der lymphatische Rachenring eine Prädispositionseingangspforte für die Tuber-

Digitized by Google

kulose darstellt, hat F. den Lymphdrüsenschwellungen der betreffenden Gegend ein besonderes Augenmerk zugewandt. Er betont, daß ein operativer Eingriff nicht immer angängig oder ausführbar sei, und räumt deshalb der Prophylaxe und Therapie auf medikamentöser Basis ein großes Recht ein. Zweck dieser Therapie ist eine konsequente aber schonende und allmähliche Elimination von Leuko- und Lymphocyten, sowie von parasitären Elementen aus der Drüse. Innerlich gab Verf. früher brausenden Lebertran und Lebertranitrol neben Jodeisensirup und Eisenarsenwässern. Äußerlich wurden resorptionsbefördernde Mittel angewandt, von denen Tinct. jodi und gallarum āā sich als hautreizend erwiesen, während Jodvasogen, auf die feuchte Haut zweimal täglich aufgepinselt, sich als sehr wirksam und nicht reizend erwies. Letzteres wurde auch mit gutem Erfolg statt der früher angewandten Mittel innerlich (5—10 Tropfen in Kakao) angewandt. Neben dieser medikamentösen Therapie wurden auch die hygienisch-diätetischen Bedingungen günstig und zweckmäßig gestaltet.

Unter solcher Behandlung gingen chronische Lymphdrüsenschwellungen konstant und gründlich zurück, selbst bei Kindern mit erblicher Belastung. **Silberberg** (Breslau).

---

4) **B. Motz** und **L. Suarez.** Des hémorrhagies spontanées de la prostate.

(Ann. des malad. des org. génito-urin. 1904. Nr. 7.)

Die Hämaturie ist eine außerordentlich häufige und oft sehr schwere Komplikation der Prostatahypertrophie. Sie ist entweder traumatischen Ursprunges oder tritt ohne nachweisbare Ursache auf. Die Verff. beschäftigen sich in der vorliegenden Arbeit nur mit den sog. spontanen Blutungen bei Prostatahypertrophie. Die Hämaturie, die im Anschluß an eine spontane prostatische Blutung eintritt, wird beobachtet in den Fällen von Zerstörung der Blasen- oder Harnröhrenwandungen infolge Propagation einer Neubildung oder einer schweren Tuberkulose der Prostata. Die gewöhnliche Ursache der bei Prostatikern beobachteten Hämaturien ist die so häufig vorhandene chronische Cystitis. Die Hämaturie kann auch veranlaßt werden durch Hämorrhagien der Nieren, der Nierenbecken, der Harnleiter oder des hinteren Harnröhrenabschnittes. Bisher ist nur ein Fall bekannt, wo eine intraprostatische Blutung in die Blase durchgebrochen ist.

Dieser Fall, der von den Verff. ausführlich mitgeteilt wird, betraf einen 74jährigen Kranken im Hospital Necker. Eine genaue histologische Untersuchung der Prostata ergab, daß es sich um intraprostatische angiomatöse Neubildungen handelte. Unter ca. 250 histologischen Untersuchungen von Prostatahypertrophien haben Verff. nur noch einen Fall von intraprostatischer Hämorrhagie gefunden; hier war aber die Blutung abgekapselt. Die Ursache waren ebenfalls angiomatöse Neubildungen. **Paul Wagner** (Leipzig).

Digitized by Google

5) J. Englisch. Isolierte Entzündung der Blasendivertikel und Perforationsperitonitis.

(v. Langenbeck's Archiv Bd. LXXIII. Hft. 1.)

Unter den Ursachen, welche zur Entzündung eines Blasendivertikels führen können, ist vor allem seine Größe zu nennen, ferner eine ungünstige Lage der Divertikelmündung in die Blase, insofern eine hochgelegene und womöglich noch enge Ausgangsöffnung leicht zur Ansammlung der Sekrete führt. Zweifellos ist es, daß eine solche Tasche erkranken kann, ohne daß eine Entzündung der übrigen Blasenschleimhaut besteht. Die Formen der Erkrankung, die man von einander zu unterscheiden hat, sind folgende: die chronische Entzündung, die akute eitrige, die ulzeröse und gangränöse mit fortgeleiteter Peritonitis und der Durchbruch in das Bauchfell. Diesen Veränderungen entsprechen auch verschiedene objektive und subjektive Erscheinungen. Der Verlauf ist in der Regel ein langsamer, indem die Erscheinungen des Sackes viele Jahre bestehen können. Die Diagnose eines Blasendivertikels kann sehr schwer sein. Außer den lokalen Symptomen der gestörten Funktion der Blase, dem bimanuellen Befund wird die Cystoskopie zur Sicherung der Erkenntnis dienen und anzuwenden sein. Hat die Erkrankung eines Blasendivertikels eine gewisse Höhe erreicht, so liegt darin eine große Gefahr für den Betroffenen durch eine rasche Steigerung der Erkrankung der höher gelegenen Harnorgane zu Urämie, Anurie, Ammoniämie. Die erste Aufgabe der Behandlung besteht in der Beseitigung jener Krankheiten, welche eine Reizung der Blase bedingen oder steigern können, wie Prostataentzündung und Hypertrophie, Strikturen der Harnröhre, Blasengeschwülste. Eine Radikalheilung der Blasendivertikel durch Drainage und Ausspülungen läßt sicht wohl nur unter den günstigsten Verhältnissen erwarten, die sehr selten sind. Das zweckmäßigste Verfahren ist die operative Entfernung der Tasche. Die mannigfachen Schwierigkeiten, die ein solcher Eingriff bietet, wie Größe, Lage des Sackes, Verhalten des Harnleiters, Beschaffenheit der Wände des Divertikels, sind im einzelnen genauer besprochen. Verletzungen des Bauchfells sollen nach Möglichkeit vermieden werden. Die einzelnen Methoden der Operation vom Mastdarm, Damm, von der vorderen Bauchwand aus wie die sakrale Methode sind bezüglich ihrer Vorteile und Nachteile in Parallele gestellt. Für manche Fälle ist wohl selbst das eingreifendste Verfahren der Divertikeloperation mit Resektion der Schambeine nicht abzuweisen, insofern durch dieselbe die erforderliche Übersicht über das Operationsfeld gewonnen wird. In Fällen, in denen die Exstirpation des Sackes unmöglich ist, kann man ihn event. teilweise resezieren und den Stumpf in die Bauchhöhle einnähen.

Eine besondere Besprechung ist zum Schlusse noch den Blasendivertikeln gewidmet, welche in Eingeweidebrüchen liegen. Für

Digitized by Google

solche herniöse Taschen empfiehlt sich die Eröffnung des Divertikels, Abtragung des vorliegenden Stückes und Blasennaht. Bei vorhandener Gangrän muß die eröffnete Tasche drainiert werden. Der ausführlichen Arbeit ist die Kasuistik und eine Reihe eigener Beobachtungen beigefügt. **E. Siegel** (Frankfurt a. M.).

---

6) **C. B. Lockwood.** The early diagnosis of tumors of the bladder.

(Lancet 1904. Juni 11.)

Blasengeschwülste haben im allgemeinen, da sie häufigen Irritationen kaum ausgesetzt sind, und wegen des Fehlens der Lymphgefäße in der Blasenschleimhaut eine relativ gute Aussicht auf langsame Verbreitung. Zu trennen sind in dieser Beziehung von ihnen (den bösartigen) die bösartigen Geschwülste der Prostata, wo die Lymphgefäßnetze sehr ausgedehnte und reichliche sind. Wegen der außerordentlich dünnwandigen und kontraktionsunfähigen Gefäße in den durch die Geschwulst eingenommenen Blasenbezirken besteht die große Neigung zu Blasenblutungen, die selbst bei Operationen oft nur schwer zu beherrschen sind. Da solche Blutungen durch bloßes Zusammenziehen der Blase ausgelöst werden können, sind sie stets, wenn sie am Ende des Urinieraktes auftreten, als für Geschwulst verdächtiges Zeichen anzusehen. Die anscheinende Leichtigkeit der Diagnose durch Blutung leidet indessen erheblich durch ihre Inkonstanz. Von den übrigen klinischen diagnostischen Symptomen hat sich dem Verf. selbst der Abgang von Geschwulststückchen durch die Harnröhre für die Diagnose der Blasengeschwülste als irreführend erwiesen. Was den Charakter der Geschwülste angeht, so waren von Verf.s Fällen in St. Bartholomews Hospital viermal so viel bösartig, wie gutartig (der Albarran'schen Statistik von 84 Fällen nach sogar fünfmal so viel). Deshalb nimmt man im Zweifel bei Blasengeschwülsten am zweckmäßigsten immer Bösartigkeit an. Die Frühdiagnose der Geschwülste ist von Wichtigkeit; eine durch Scheide oder Mastdarm tastbare Geschwulst ist nach Verf. inoperabel. Was die operative Entfernung der Geschwülste angeht, so ist die Sepsis der gefürchtetste Feind. Von 10 Pat. mit septischem Urin starben 5, von 12 mit saurem Urin nur 1 an Septhämie oder Pyämie. Intravesikale Operationen auf endoskopischem Wege werden von Verf. als Spielerei verworfen; auch der perineale Weg wurde wegen mangelhafter Übersichtlichkeit des Operationsfeldes seit einiger Zeit verlassen. Die Sectio alta ist der einzige erfolgversprechende Operationsweg. Durch Anschlingen der Blase an den Eröffnungsrändern und direkt im Operationsgebiete vermochte Verf. sich stets die Geschwulst gut zugängig zu machen; der Gebrauch einer elektrischen Stirnlampe erwies sich von großem Vorteile. Weit im Gesunden wurden schrittweise unter exakter Blutstillung die Geschwülste radikal exstirpiert. Bei Infektiosität des

Digitized by Google

Urins wird drainiert (mit dem Guyon'schen Katheter), sonst primär (durchgreifend durch Haut, Bauch- und Blasenmuskulatur) vernäht.

Die Cystoskopie ist bei diesen Blasenerkrankungen von allergrößtem und ausschlaggebendem Werte, die Geschwülste können nur durch sie rechtzeitig gefunden, genau lokalisiert und in ihrer Ausdehnung gesehen werden. Gegen die so häufig bei ihrer Anwendung auftretenden Blasenblutungen wurden von Verf. mit Erfolg 1%ige Hamamelislösungen sowie Adrenalin angewandt.

H. Ebbinghaus (Berlin).

---

7) **H. Wildbolz.** Über doppelseitige cystenartige Erweiterung des vesikalen Ureterendes.

(Monatsberichte für Urologie Bd. IX. Hft. 4.)

Die interessante Abnormität entsteht durch die Dehnung des unter der Blasenschleimhaut verlaufenden Harnleiterteiles zwischen der Durchtrittsstelle des Harnleiters durch die Blasenmuskulatur und seiner Einmündung in die Blase. Die Dilatation wird durch Stauung des Urins infolge einer wohl meist angeborenen Stenose oder vollständigen Obliteration der vesikalen Harnleitermündung hervorgerufen. Je nachddem der Harnleiter ein längeres oder kürzeres Stück in der Blasenmuskulatur eingebettet ist, entstehen durch die Stauung verschieden geformte, teils längere wurstförmige, teils kugelartig vorgewölbte Gebilde.

Die Anomalie wurde früher nur gelegentlich bei der Autopsie gefunden, in den letzten Jahren jedoch auch cystoskopisch am Lebenden vereinzelt nachgewiesen.

Besonders charakteristisch ist bei nicht völliger Obliteration der Harnleitermündung die cystoskopisch sichtbare Volumsveränderung der Cyste bei der Ureteraktion: die Cyste füllt sich und entleert sich dann wieder teilweise. Auch die Durchleuchtbarkeit bildet ein wichtiges Kriterium für die Natur der Gebilde, die leicht für Geschwülste gehalten werden können. In einem Falle Grosglik's wurde auch tatsächlich der Irrtum erst beim hohen Blasenschnitt erkannt.

Entstehen infolge der Abnormität Beschwerden, so empfiehlt Verf. nach Sectio alta durch Resektion eines Stückes der vorderen Cystenwand eine Cysto-Ureteroanastomose.

Mitteilung zweier einschlägiger Fälle. **Willi Hirt** (Breslau).

---

8) **Ferguson.** Surgical treatment of nephritis.

(Journ. of the amer. med. assoc. 1904. April 16.)

F. hat schon früher ausgesprochen, daß Schrumpfniere oft von schmerzhafter Wanderniere begleitet und durch Abstreifen der Kapsel und Annähen besserungsfähig sei, er hat auch schon 1896 dementsprechende, von gutem Erfolg begleitete Operationen ausgeführt. Er hat dann im Laufe der Jahre eine Reihe von Fällen derart be-

Digitized by Google

handelt, von denen er einige mitteilt. Seine Erfahrungen lehren: 1) Alle Wandernieren sollen mit Abstreifen der Kapsel und Annähen behandelt, jedesmal während der Operation ein Stückchen Niere mikroskopisch untersucht werden. Außerordentlich häufig findet sich dabei chronische Nephritis in irgendeiner Form. 2) Durch das Abstreifen der Kapsel und Annähen der Niere wird nicht eine Regeneration der schon verloren gegangenen Teile erzielt, aber die Reservekräfte können besser und nachhaltiger in Tätigkeit treten; die Niere wird von den in ihr vorhandenen Giftstoffen durch ihr natürliches Drainagesystem befreit, und die noch funktionierenden Teile erkranken nicht. 3) Bei akuter Nephritis könnte nach Harrison's Vorgehen derselbe Vorgang bei den frisch erkrankten Teilen sich abspielen und diese dadurch gerettet werden. 4) Da bei Durchsicht der Literatur nur ca. 6% Todesfälle auf die Operation selbst kommen, rät F., bei hoffnungslos an chronischer Nephritis Erkrankten lieber die Operation zu versuchen, als sie ihrem Schicksal zu überlassen, und zwar frühzeitig genug, damit überhaupt noch gesundes Nierengewebe vorhanden ist. **Trapp** (Bückeburg).

---

9) P. N. Hansen. Die Ätiologie und Pathogenese der chronischen Nierentuberkulose.

(Nord. med. Arkiv Bd. XXXV. Abt. 1. Nr. 20 und Bd. XXXVI. Abt. 1. Nr. 4. [Deutsch.])

Nach einigen einleitenden Bemerkungen über die Häufigkeit der Nierentuberkulose, besonders im Verhältnis zum Lebensalter der betroffenen Individuen, und einer Übersicht über die anderen ätiologischen, hier in Frage kommenden Momente, liefert Verf. im ersten Teil seiner umfassenden Arbeit ausführliche Protokolle über die von ihm in dem bakteriologischen Institut der Kopenhagener Universität (Direktor Prof. Salomonsen) ausgeführten experimentellen Untersuchungen. Er hatte dabei einmal Versuche angestellt, die eine hämatogene Nierentuberkulose zu erzeugen bezweckten, dann solche, die eine von einer Nierentuberkulose ausgehende Infektion der übrigen Harnorgane (und der Genitalorgane) erzeugen, schließlich Versuche, die eine Nierentuberkulose durch Infektion durch den Harnleiter zu erzeugen bezweckten. Der zweite Teil der Abhandlung ist einer pathologisch-anatomischen Auseinandersetzung gewidmet über den Ausgangspunkt und die Verbreitung der Tuberkulose in den Harn- und Urogenitalorganen.

Die Schlußfolgerungen, zu denen Verf. gekommen ist, werden von ihm in folgender Weise formuliert:

1) Die chronische Nierentuberkulose ist gleich häufig bei Männern und Weibern, gleich häufig in allen Lebensaltern, jedenfalls nach dem 20. Jahre.

2) Sie tritt auf sekundär nach tuberkulösen Leiden anderswo im Organismus, besonders in den Lungen; sie entsteht durch häma-

Digitized by Google

togene Infektion, und ihr Entstehen wird durch Leiden (Retention, Traumen, Steinbildung usw.), die zum voraus in der Niere vorhanden sind, begünstigt.

3) Bei der isolierten Tuberkulose der Harnorgane fängt die Tuberkulose in der Niere an. Bei der kombinierten Urogenitaltuberkulose beim Mann ist die Niere gleichfalls oft der Ausgangspunkt des Leidens; die Tuberkulose greift in diesen Fällen von den Harnorganen auf die Genitalien über, indem Tuberkelbazillen durch die Urethra posterior in die Drüsengänge der Prostata hineingelangen und eine Prostatatuberkulose hervorrufen.

4) Die ableitenden Harnwege werden durch die mit dem Harne herabströmenden Bazillen von der Kavität aus infiziert; von einer kontinuierlich fortschreitenden Ulzeration über größere Strecken ist keine Rede.

Hansson (Cimbrishamn).

---

10) **F. Labadie-Lagrave** et **F. Legueu.** Traité médico-chirurgical de gynécologie. Troisième édition, revue et augmentée.

Paris, **Félix Alcan,** 1904. 1298 S. Mit 326 Fig. im Texte.

Das vorliegende Handbuch der Gynäkologie erscheint hier binnen 6 Jahren in 3. Auflage, ein Beweis für seinen Wert und für seine Verbreitung trotz des relativ hohen Preises. Die neue Auflage ist gegen die letzte, welche in diesem Blatte schon besprochen wurde (1901 p. 1091), um 3 Figuren und 40 Seiten Text vermehrt. Sie erscheint aber auch wesentlich verändert und dem jüngsten Standpunkte der Wissenschaft überall angepaßt. Die wichtigsten Veränderungen haben die folgenden Kapitel erfahren: menstruelle Retentionen im Uterus duplex, Ovarientransplantation, Gangrän und Vereiterung der Fibrome, Naht des Levator ani bei Darmnaht, Bedeckung der Wundflächen bei Laparotomien mit Peritoneum (»Peritonisation«), endlich die konservativen Methoden in der Behandlung der Uterusinversion und der Fibrome.

Die vaginale Uterusexstirpation hat mehr und mehr der abdominellen Methode weichen müssen, gleichviel ob es sich um Myome, Karzinome oder Eiterungen handelt. Verff. bezeichnen sie geradezu als eine Übergangsoperation, die mit zunehmender Vervollkommnung der Laparotomie dieser voraussichtlich ganz das Feld überlassen müssen wird.

Das Werk kann auch in der neuesten Auflage allen Gynäkologen und den mit ihr sich beschäftigenden Chirurgen bestens empfohlen werden.

Jaffé (Hamburg).

Digitized by Google

11) **Kroemer** (Gießen). Die Lymphorgane der weiblichen Genitalien und ihre Veränderungen bei malignen Erkrankungen des Uterus.

Habilitationsschrift, Gießen, 1904.

Verf. hat sich die Aufgabe gestellt, für die modernen Bestrebungen der Gynäkologie, den Gebärmutterkrebs radikal im Gesunden mit den Lymphverbindungen in continuo auszurotten, gewissermaßen ein streng wissenschaftliches Fundament zu schaffen. Aus klinischem Interesse heraus schaffend hat er versucht, den objektiven Ergebnissen der Anatomie wie denen der pathologischen Anatomie, soweit sie ihm für seine Beweisführung notwendig erschienen, streng gerecht zu werden, wie er auch eigene Versuche zur Feststellung der Lymphanastomosen des Genitalgebietes angestellt hat. Nach einer historischen Einleitung, in welcher besonders die Abschnitte über Mascagni, Cruveilhier, Sappey und Poirier interessieren dürften, hebt er von den neueren anatomischen Untersuchungen die an dem Waldeyer'schen Institut von Bruhns (Gerota) angestellten systematischen Injektionsresultate als wichtig und allgemeingültig hervor. K.'s eigene Untersuchungen gaben ihm die Gewißheit, daß die Zahl der Anastomosen, welche von den alten Untersuchern beschrieben worden sind, eher zu klein als zu groß gegriffen ist, wie Verf. selbst noch Lymphbahnen vom Uterus zur Blase bei Einstich in die Portio injizieren konnte. Die erste Drüsenetappe findet Verf. bereits jederseits im Parametrium. Die mit dem Uterus in Kommunikation stehenden Drüsengruppen beschränken sich nicht auf die Glandulae hypogastricae und sacrales laterales, sondern umfassen auch die Lymphdrüsen an den Vasa iliaca externa und communia, ferner die an dem Nervus obturatorius und ischiadicus, endlich die Glandulae inguinals profundae (durch Vermittlung der Bahnen im Ligamentum rotundum) und endlich die Glandulae lumbales (inferiores et superiores). Der Befund der Drüsen ist konstant, ihre Zahl größer als man bisher annahm. Ihr Sitz (entsprechend den schon von Mascagni veröffentlichten klassischen Bildern), zum Teil vor, zum Teil hinter den Gefäßen, erklärt die Tatsache, daß sie im normalen weichen Zustande durch das Tastgefühl schwer zu finden sind. Sie schmiegen sich meist an die Blutgefäße an; mit Vorliebe liegen sie im Teilungswinkel der Gefäßstämme. Diesen allgemeinen Ausführungen fügt K. noch eine spezielle mikroskopische Studie über die Parenchymlymphbahnen in der Uterus- und Tubenwand selbst hinzu als Vervollständigung der von Leopold, Lindgren, Poirier gemachten Befunde. Zahlreiche Abbildungen erläutern den Text.

Der zweite Teil stellt an der Hand der vom Verf. in Breslau und Gießen an dem Krebsmaterial der Pfannenstiel'schen Klinik gemachten Erfahrungen fest, inwieweit die bösartigen Geschwülste bei ihrer Verbreitung den Lymphbahnen folgen. Die eigenen

Digitized by Google

Befunde werden mit den Erfahrungen aus der Literatur zu einem Ganzen verbunden. Das kontinuierliche Krebswachstum — als Regel — schließt die Ausnahme des sprungweisen Vorgehens nicht aus. Verf. betont, daß der Bau der Lymphbahnen dem Karzinom nicht die Wege der Verbreitung aufzwingt, sondern die große Zahl der Anastomosen ermöglicht in jedem Falle ein besonders rasches Vorschreiten in einer bestimmten Richtung, die man eben klinisch schwer mit Sicherheit voraussagen kann. Trotzdem entsprechen die regionären Drüsenmetastasen der Cervix- und Korpuskarzinome den Injektionsresultaten. Es sind immer Drüsengruppen befallen! $^2/_3$ aller Krebsfälle bleibt frei von Drüsenmetastasen. Die bei Karzinominvasion zu beobachtenden histologischen Veränderungen in den regionären Drüsen werden erschöpfend beschrieben und bildlich für die prograde wie für die retrograde Infektionsart erläutert. Endlich schließt Verf. mit der Feststellung der Tatsache, daß die Drüsenmetastasen beim Gebärmutterkrebs in der Regel spät und nach dem Befallensein der Parametrien zustande kommen — am frühesten noch bei den Endotheliomen und Sarkomen, ferner bei den jugendlichen Formen in graviditate und in puerperio —, seine pathologisch-anatomischen Erörterungen und zieht daraus für die klinische Streitfrage der abdominalen Radikaloperation seine Schlüsse. Eine radikale Ausräumung der Lymphorgane in continuo mit dem Uterus ist eine anatomische Unmöglichkeit. Die Orientierung über die Drüseninfektion (Drüsensuche) ist ein Gradmesser für die Prognose und soll in vorgeschrittenen Fällen der Auslösung des Uterus vorangeschickt werden. Theoretisch ist es nicht unmöglich, daß die Drüsensuche in glücklichen Fällen eine beginnende Krebsaussaat entfernt. Meist aber kommt sie dann zu spät, wenn sie besonders notwendig wäre. Daher bleibt maßvolles Operieren und breite Mitnahme der Parametrien die Hauptaufgabe für die Mehrzahl der Fälle. Für sonst verlorene Fälle scheint ein selbst gewagter Eingriff aber noch menschlicher, als das bei der Palliativbehandlung unabwendbare Siechtum. Solange es ein Krebsheilserum nicht gibt, bleibt das radikale Operieren gerechtfertigt. (Selbstbericht.)

---

12) **G. Winter.** Die Bekämpfung des Uteruskrebses.

Stuttgart, **Ferdinand Enke,** 1904. 76 S.

Nach den heutigen Erfahrungen ist das einzige sichere Mittel, das zur Heilung des Krebses führt, die frühzeitig ausgeführte Operation, und es ist deshalb unsere Pflicht, Mittel und Wege zu finden, um die Kranken frühzeitig dieser rationellen Behandlung zuzuführen. W. hat nachgeforscht, wodurch die ja allerorts festgestellte Verschleppung des Uteruskrebses erfolgt und hat gefunden, daß hierbei wesentlich drei Umstände in Frage kommen:

1) Mangelnde Sachkenntnis und Sorglosigkeit der Hausärzte;
2) Gewissenlosigkeit der Hebammen;

Digitized by Google

3) Verhalten der Frauen selbst.

Zur Beseitigung dieser Übelstände hat W. eine Broschüre für die Ärzte der Provinz Ostpreußen verfaßt, in der eine entsprechende Aufklärung über die Erfolge frühzeitig vorgenommener Operationen und über die Mittel, die Krebse frühzeitig zu erkennen, gegeben wird.

Weiter hat W. ein Flugblatt an alle Hebammen der Provinz verteilen lassen, worin dieselben angehalten werden, unterleibskranke Frauen, die sie um Rat fragen, sofort zum Arzt zu schicken.

Bei weitem am häufigsten erfolgen aber die Verschleppungen durch das fehlerhafte Verhalten der vom Krebs befallenen Frauen selbst. Diesem Übelstande suchte W. durch Belehrung der Frauen in den Tageszeitungen entgegenzutreten.

Die wortgetreue Wiedergabe der einzelnen belehrenden Schriften ist der Arbeit beigefügt. W. hofft, daß er durch den von ihm geführten Kampf durch Erhöhung der Operabilitätsprozente die Zahl der Krebsheilungen vergrößern wird. Seine so überaus wichtige Schrift sei hiermit allen Ärzten auf das wärmste zum Studium empfohlen.

Verf. schließt seine Ausführungen mit einem Appell an die Chirurgen, auch ihrerseits einen systematischen Kampf gegen die ihrer Domäne zufallenden Krebsarten zu eröffnen.

Neck (Chemnitz).

Kleinere Mitteilungen.

13) **O. Guelliot.** Études de chirurgie.

Paris, **Masson,** 1904.

An der Hand operierter und beobachteter Fälle greift Verf. einzelne Abschnitte der Chirurgie heraus und gibt seine Anschauungen über Ätiologie, Pathologie, Symptomatologie oder Therapie. Er beruft sich hierbei teilweise auf bereits erschienene Arbeiten von sich selbst oder seiner Schüler und Vorstellungen von Kranken in Vereinen und Sitzungen. Zum Schluß gibt er eine Operationsstatistik seiner 20jährigen chirurgischen Tätigkeit. Unter dem noch nicht Veröffentlichten ist von Interesse eine Arbeit über Parotisgeschwülste, unter denen zwei von großer Seltenheit.

1) Eine traumatische Cyste im Gewebe der Parotis.

Einem 16jährigen Mädchen fiel eine Fensterlade auf die Wange. Anschwellung des Gesichts und schließlich taubeneigroße Geschwulst in der Parotisgegend. Um an die Cyste zu gelangen, deren Inhalt serös-gelbliche Flüssigkeit war, mußte eine $^1/_2$ cm dicke Schicht des Parotisgewebes durchtrennt werden.

2) Intraglanduläres Angiom, von denen einwandsfrei bisher erst neun in der Literatur verzeichnet sind. Zum Beweis, daß die Geschwulst sicher von der Parotis ausgeht, führt Verf. an, daß die Haut gänzlich unverändert, daß nirgends erweiterte Venen in derselben waren, und daß man schließlich erst durch das Parotisgewebe hindurchgehen mußte, um an dieselbe zu gelangen. Die Blutung wurde durch Klemmen, die 24 Stunden liegen blieben, leicht gestillt, der Facialis teilweise verletzt.

In der Bauchchirurgie sind besonders lesenswert die Kapitel über Beseitigung der Verwachsungen und gutartiger Stenosen. Erstere werden zur Vermeidung

Digitized by Google

von Rezidiven an ihren Berührungsflächen nach der Durchtrennung mit Jodoformvasogen bestrichen, die Folgen der Stenosen mit Gastropexie und Gastroplikation beseitigt.

Freilich lassen die Erfolge zu wünschen übrig — in einem Falle mußten drei Laparotomien gemacht werden —; am günstigsten sind noch die der Gastroplikation. Zu den Seltenheiten gehören zwei Fälle von Volvulus des Dickdarmes. Im ersten Falle hatte sich die Pars ascendens, deren Mesokolon auffallend lang, derart um die Pars transversa um 180° gedreht, daß der freie Rand zum Nabel, der Ansatz am Mesokolon nach außen lag. Im zweiten Falle hatte sich die Pars ascendens so gedreht, daß die Flexura hepatica ungefähr an der Stelle der Flexura lienalis stand und letztere beinah an der Stelle der Flexura hepatica. Trotzdem waren hier die Erscheinungen wenig stürmisch, der Ileus mehr chronisch, so daß die erst am 7. Tage vorgenommene Operation nicht zu spät kam.

Das Lieblingsgebiet französischer Chirurgen, die operative Behandlung der vom Ischiadicus ausgehenden Leiden, ist naturgemäß auch ausführlich behandelt. Es gelang in zwei Fällen, schwere nervöse Störungen dadurch zu beseitigen, daß der nach einem Trauma verwachsene Ischiadicus aus seinen Verwachsungen an der Austrittsstelle aus dem kleinen Becken gelöst wurde.

Coste (Straßburg i. E.).

14) **Katzenstein.** Über eine seltene Form der Epispadie, die Eichelepispadie und ihre Entstehung.

(Deutsche med. Wochenschrift 1904. Nr. 21.)

Die Epispadie ist ein breiter Spalt des Penis, da die Verbindung der Harnröhre mit der Dorsalfläche des Penis ein Klaffen der Corpora caver. zur Voraussetzung hat. Der Grund des Spaltes ist mit Schleimhaut ausgekleidet. Am häufigsten ist die Epispadie des Penis in Verbindung mit Blasenspalte, seltener die Epispadie des Penis allein. Die Epispadie der Eichel ist bis jetzt erst in drei Fällen beobachtet. Diesen reiht K. einen vierten an, den er durch die modifizierte Dieffenbach'sche Methode zur Heilung brachte. Die Epispadie ist als eine Hemmungsbildung aufzufassen, möglicherweise entstanden durch Platzen der Harnröhre infolge Abflußbehinderung des Urins im fötalen Leben.

Borchard (Posen).

15) **O. Gütschow.** Zur Kenntnis der weiblichen Epispadie.

Inaug.-Diss., Rostock, 1904.

G. beschreibt aus der Rostocker chirurgischen Klinik einen Fall von weiblicher Epispadie bei einem 3jährigen Mädchen, das seit der Geburt an Harnträufeln litt. Die Spaltung betraf die großen und kleinen Labien, das Präputium clitoridis, die Klitoris selbst und die fast völlig fehlende Harnröhre. Müller versuchte, durch plastische Operationen den Defekt zu decken. Aber obgleich der Verschluß der klaffenden Labien sowie der Klitoris gelang, die Harnröhre durch vier verschiedene Operationen, zuletzt mit einer Drehung um 180° nach Gersuny verengt wurde, blieb die Inkontinenz bestehen, so daß Pat. hiervon ungeheilt entlassen werden mußte.

In der Literatur fand G. 25 Fälle weiblicher Epispadie, die er in drei Grade einteilt. Von den 13 operierten Fällen dritten Grades, zu denen auch der oben beschriebene gehörte, hatten 4 guten, 3 mäßigen und 6 negativen Erfolg.

Neue Gedanken bringt die Arbeit weiter nicht. **Jaffé** (Hamburg).

16) **E. Goldmann.** Die ausgiebige Mobilisation der Harnröhre. Ein Verfahren zur Nahtvereinigung von größeren Defekten.

(Beiträge zur klin. Chirurgie Bd. XLII. p. 230.)

Bei einem 30jährigen Manne mit traumatischer und einem 33jährigen Manne mit gonorrhoischer Striktur der Harnröhre gelang es G., den 3 bezw. 6—8 cm langen Defekt durch Naht zu schließen, nachdem die Harnröhrenstümpfe durch

Digitized by Google

Herauspräparieren aus ihrer Umgebung ausgiebig mobilisiert worden waren. Verf. empfiehlt zur Vermeidung stärkerer Blutungen die Mobilisation möglichst vor der Resektion des strikturierten Teiles vorzunehmen. Nach Leichenversuchen hält es Verf. für möglich, Defekte bis zu 8 cm und darüber zu schließen, ohne die Ernährung der Harnröhre zu gefährden. Die Dammgegend muß dabei durch Streckung der Beine im Hüftgelenk möglichst entspannt werden. Für die ersten Tage nach der Operation empfiehlt sich ein Dauerkatheter.

M. v. Brunn (Tübingen).

17) **F. A. Suter.** Über einen autochthonen Para-urethralstein aus phosphorsaurer Ammoniakmagnesia.

(Deutsche Zeitschrift für Chirurgie Bd. LXXII. p. 481.)

Der in der Julliard'schen Klinik zu Genf behandelte 70jährige Pat. hatte vor 18 Jahren eine schwere Gonorrhöe überstanden, welcher 4 Jahre später Strikturerscheinungen folgten. Ein vor 12 Jahren wegen Kitzelns in der Harnröhre eingeführter Grashalm blieb dort stecken und wurde erst nach Wochen durch Ausspritzen herausbefördert. Weiter chronisches Andauern der Urinbeschwerden, die auch durch mehrfache Spitalbehandlung nicht heilten. Bei der letzten Krankenhausaufnahme zeigt der Kranke bei sehr übel beschaffenem Urin und einer Verengerung der Pars bulbosa eine harte, hühnereigroße, druckempfindliche Geschwulst im vorderen Damme, die für eine Harnphlegmone genommen wird. Indes führt die Inzision auf einen von starken Schwielen umkapselten Hohlraum, welcher außer etwas Eiter einen 6,5 g schweren, rundlich-länglich-eiförmigen Stein enthält, übrigens zunächst keinen Zusammenhang mit der Harnröhre zeigt. Im weiteren Verlauf aber stellt sich hier eine Kommunikation heraus (Ausfluß in die Harnröhre gespritzter Flüssigkeit durch die Wunde). Nachdem noch die Striktur durch äußeren Schnitt getrennt und mehrere Urinabszesse geöffnet waren, Heilung.

S. sieht den Stein als einen »autochthonen«, nicht etwa von der Blase oder den Nieren herabgestiegenen an, der sich in einem erworbenen Divertikel der Harnröhre entwickelt hat. Die Bildung des Divertikels wird durch eine Harnröhrenverletzung infolge der Grashalmeinführung zu erklären und die Striktur durch Miktionserschwerung für Wachstum bezw. Ausweitung des Divertikels, sowie für Harnstauung und Sedimentbildung in demselben verantwortlich zu machen sein. Der exzidierte Stein wird genau beschrieben und abgebildet. Er bestand, was für Urethralsteine ungewöhnlich, fast ausschließlich aus phosphorsaurer Ammoniakmagnesia.

Im Eingang der Arbeit gibt S. eine Allgemeinbesprechung der nur selten beobachtbaren Urethralsteine und zum Schluß ein Verzeichnis der diesbezüglichen Literatur. **Meinhard Schmidt** (Cuxhaven).

18) **M. Spiller.** Ein interessanter und seltener Befund von Harnsteinen.

(Liečnički viestnik 1904. Nr. 4. [Kroatisch.])

Bei einer 45jährigen Pat. fand S. im distalen Viertel einen haselnußgroßen Stein und hinter demselben die Harnröhre bis zur Prostata mit etwas kleineren Steinen ausgefüllt, so daß sie sich wie eine harte Säule anfühlte. Den ersten Stein hatte Pat. schon 9 Jahre, die übrigen schienen vor 3 Tagen nach einer längeren Wagenfahrt aus der Blase in die Urethra gekommen zu sein, da nach dieser Fahrt Schmerzen und Dysurie auftraten. **v. Čačković** (Agram).

19) **F. Cathelin et M. Villaret.** Un cas rare de calcul vésico-prostatique.

(Ann. des malad. des org. génito-urin. 1904. Nr. 9.)

Bei der Sektion eines 51jährigen Kranken, der an schwerer Harnverhaltung usw. gelitten hatte, ergab die Untersuchung der Prostata im rechten und linken

Digitized by Google

Lappen je einen großen Stein. Der im rechten Lappen sitzende hatte mit einem Fortsatze die Blasenwandung perforiert und sich mit einem außerordentlich großen Blasenstein verbunden, der im Niveau des Trigonum saß.

Paul Wagner (Leipzig).

20) Lydston. A case of enormous prostatic calculus.

(Annals of surgery 1904. Nr. 3.)

Infolge Sturzes mit dem Pferde entstand bei einem Farmer eine harte traumatische Harnröhrenstriktur im bulbo-membranösen Teile mit nachfolgender Cystitis. Von Zeit zu Zeit wurden kleine Steine mit dem nur schwer spontan abgehenden Urin entleert. Nach etwa 2 Jahren hatte sich in der Prostata eine steinharte Geschwulst gebildet. Zu einem operativen Eingriffe gab der Kranke seine Zustimmung nicht. Da es schließlich zu einer Abszeßbildung im Becken mit spontanem Durchbruch durch den rechten Leistenkanal kam, wurde von einem Arzte vom Damm aus der 720 Gran schwere Prostatastein entfernt; danach blieb aber am Damm eine Fistel, aus welcher sich Kot und Urin entleerte. L. schloß die Mastdarmfistel, die Harnröhrenöffnung nähte er nicht, sondern tamponierte, nachdem er die kallöse Striktur entfernt hatte. Nach dieser vom Damm aus vermittels Y-Schnittes ausgeführten Operation blieb ein in die Harnröhre und Blase eingeführter Katheter nur 24 Stunden liegen.

Zur Zeit der Veröffentlichung war der Fall noch nicht ganz abgelaufen, am Damme bestand noch eine kleine Urinfistel, während der Kot durch den After entleert wurde. Immerhin dringt zuweilen noch etwas Gas durch die Urinfistel.

Verf. glaubt, daß ein Blasenkonkrement in einen erweiterten Ausführungsgang der Prostata gelangt und so zum Kerne für den großen, 720 Gran schweren Stein geworden sei.

Herhold (Altona).

21) Colmers. Über Sarkome und Endotheliome des Penis im Anschluß an die Beobachtung eines Blutgefäßendothelioms der Corpora cavernosa.

(Beiträge zur pathol. Anatomie Bd. XXXIV.)

Eine klinisch starke Schmerzen und anhaltende Erektionen verursachende Geschwulst des Penis bei einem 56jährigen Manne mit derber Infiltration des Dammes, ohne Veränderung der Prostata und Samenbläschen wird durch Amputation des Penis entfernt, aber ohne den Pat. von seinen Schmerzen zu befreien. Bei der 5 Wochen später vorgenommenen Sektion ließ sich in Ergänzung des gleichartigen Befundes am amputierten Penis eine gleichmäßige Durchsetzung der Corpora cavernosa des Penis und des Harnröhrenschwellkörpers; mit weichen Geschwulstmassen nachweisen. Die Vena dorsalis penis ist stark erweitert und mit grauweißlichen Geschwulstthromben angefüllt. Die Harnröhre findet sich, je näher ihrem Ursprung, um so mehr in Geschwulstmasse eingebettet. Während Prostata und Samenbläschen nur eingeengt sind durch Geschwulstmassen, die das umgebende Bindegewebe und die Muskulatur durchsetzen, liegt unter der Blasenschleimhaut eine aus nekrotischen Massen bestehende Geschwulst. Histologisch erwies sich die lediglich aus Zellen ohne eigenes Stroma bestehende Geschwulst als von den Endothelien der Bluträume der Schwellkörper ausgehendes Endotheliom. Metastasen in der Lunge, im Herzen und Perikard zeigten das gleiche mikroskopische Bild wie die Primärgeschwulst. Die klinisch besonders in den Vordergrund getretenen starken Schmerzen fanden ihre Erklärung in einer Umscheidung der einzelnen Nervenstämmchen durch Geschwulstmasse. Die im histologischen Bilde große Ähnlichkeit mit dem Falle des Verf. aufweisende Beobachtung Maurer's unterscheidet sich von ihm doch durch das Beschränktbleiben der Neubildung auf die Sinus der Schwellkörper und durch das Fehlen eines ausgedehnten Einbruches in die Blutbahn.

Engelhardt (Gießen).

Digitized by Google

22) F. Matthias. Vereiterung des persistierenden Urachus mit Durchbruch in die Blase und in die Bauchdecken.

(Beiträge zur klin. Chirurgie Bd. XLII. p. 339.)

Die in der Überschrift genannte seltene Erkrankung wurde bei einem 48jährigen Kaufmanne beobachtet, der seit 10 Jahren an einer vernachlässigten Gonorrhöe mit Cystitis litt. Er kam in Behandlung wegen einer derben, unscharf begrenzten, entzündlichen Geschwulst, die in der Mittellinie abwärts vom Nabel lag und sich mit einem strangförmigen Ausläufer bis in den unveränderten Nabel fortsetzte. Bei der Operation zeigte es sich, daß die Geschwulst von der Größe einer Billardkugel dem Blasenscheitel kappenartig aufsaß, und daß die Blasenmuskulatur sich zum Teil auf ihre Oberfläche fortsetzte. Sie bestand aus einer Abszeßhöhle, die von einer 12 mm dicken Gewebsschicht umgeben war und durch eine feine, für eine Sonde passierbare Lücke mit der Blasenlichtung in Verbindung stand. Sie ließ sich aus der Blasenmuskulatur ausschälen ohne weitere Eröffnung der Blasenlichtung. Bei der histologischen Untersuchung des Präparates gelang es, Reste des Urachus in Gestalt eines mit mehrschichtigem Epithel ausgekleideten, gewundenen Kanals von 2 mm Länge und 1 mm Breite nachzuweisen.

Verf. nimmt an, daß durch eine abnorm weite, divertikelartige Einmündung des Urachus in die Blase, wie sie durch Cystoskopie festgestellt wurde, eine Fortleitung der Cystitis auf den Urachus zustande kam. Nach Durchbrechung der Wand kam es zur Abszeßbildung in der Blasenmuskulatur und in der Bauchwand.

M. v. Brunn (Tübingen).

23) E. Goldmann. Zur Frage der zerebralen Blasenstörungen.

(Beiträge zur klin. Chirurgie Bd. XLII. p. 187.)

Nach einem Trauma der linken Kopfseite entwickelte sich bei einer 41jährigen Frau eine tuberkulöse Caries des linken Scheitelbeines mit einer extra- und intrakraniellen Eiteransammlung. Beide kommunizierten durch eine hirsekorngroße Öffnung, durch welche bei horizontaler Lage der Abszeßinhalt, etwa 200 ccm, in die Schädelhöhle verschwand, um beim Aufrichten und bei Neigung des Kopfes nach links wieder als faustgroße Geschwulst äußerlich sichtbar zu werden. Neben psychischen Depressionserscheinungen traten nun während der Beobachtung im Krankenhaus, in welchem die Pat. dauernd im Bette gehalten wurde, Beschwerden bei der Urinentleerung auf. Harndrang war zwar vorhanden, konnte jedoch nur schwer oder gar nicht befriedigt werden. Diese Erscheinungen verschwanden sofort oder dauernd nach der Operation, welche in der völligen Freilegung der epiduralen Eiterhöhle durch ausgiebige Entfernung des kariösen Knochens bestand. Die Dura zeigte eine Delle, die sich auch nach Entleerung des Eiters nicht ausglich.

Verf. hält es für zweifellos, daß die Störungen der Urinentleerung durch den Druck des Eiters auf die Corticalis zu beziehen sind, umsomehr, als sie erst bei dauernder Bettruhe auftraten und durch die Operation prompt beseitigt wurden. Der dem Abszeß anliegende Rindenbezirk entsprach den unteren zwei Dritteln der hinteren Zentralwindung, Teilen der oberen und unteren Scheitelwindung und der oberen Schleifenwindung.

M. v. Brunn (Tübingen).

24) F. Matthias. Zur Resektion der Harnblase wegen maligner Tumoren.

(Beiträge zur klin. Chirurgie Bd. XLII. p. 331.)

Verf. beschreibt zwei durch v. Mikulicz mit Erfolg operierte Fälle von Resektion der Harnblase wegen Karzinom. Im ersten Falle handelte es sich um eine 46jährige Virgo, bei der die ersten Erscheinungen $2^3/_4$ Jahre zurücklagen. Die mehr als walnußgroße Geschwulst saß in der Umgebung der linken Harnleitermündung. Sie wurde im Gesunden exstirpiert unter Mitnahme eines 4 cm langen Harnleiterstückes. Darauf Naht der Blase, Einpflanzung des Harnleiters

Digitized by Google

2 cm vom oberen Wundwinkel entfernt. Teilweise Tamponade der äußeren Wunde. Verweilkatheter. Heilung. 1 Jahr nach der Operation war Pat. noch gesund. — Der zweite Fall betraf einen 50jährigen Mann, der 8 Monate nach den ersten Beschwerden operiert wurde. Die hühnereigroße Geschwulst saß der linken Blasenwand breitbasig auf, reichte hart an die linke Harnleitermündung heran und machte erst 1 cm vor der inneren Harnröhrenöffnung Halt. Es wurde die ganze linke Blasenhälfte entfernt, die Blasenwunde bis auf eine Drainageöffnung genäht und der Harnleiter darin eingepflanzt. Tamponade der Bauchwunde. Da ein Verweilkatheter anfangs nicht vertragen wurde, floß der Urin durch Drain und Tampon aus der Bauchwunde ab, ohne daß peritonitische Erscheinungen auftraten. Nach einem Monate konnte spontan Urin entleert werden. Heilung. Über den weiteren Verlauf fehlen Nachrichten.

Ob durch die Operation in diesen beiden Fällen dauernde Heilung erzielt wurde, hält Verf. bei dem vorgeschrittenen Stadium der Erkrankung für zweifelhaft, trotzdem haben die Kranken durch Beseitigung ihrer Beschwerden sicherlich viel gewonnen, so daß in ähnlichen Fällen ein Eingriff durchaus gerechtfertigt ist.

M. v. Brunn (Tübingen).

25) **B. Klose.** Radiographie eines durch das Cystoskop diagnostizierten Falles von kompletter Ureterenverdopplung.

(Deutsche Zeitschrift für Chirurgie Bd. LXXII. p. 613.)

Der interessante Befund ist an einer 59jährigen Frau gemacht, die seit 24 Jahren an Schmerzanfällen von einer rechtsseitigen Wanderniere litt, einige Male auch Hämaturie gehabt hatte. Das Cystoskop zeigte rechts zwei urinspendende Harnleitermündungen, und waren beide Harnleiter separat katheterisierbar. Behufs der Röntgenaufnahme wurden in die Katheter dünne, sehr biegsame Stahldrähte geführt, wonach ein sehr klares Photogramm erzielt ist (vgl. die Reproduktion im Original).

Die Niere wurde nicht nur der Nephropexie unterzogen, sondern auch behufs Revision der Blutungen halber gespalten. Dabei zeigte sich, daß jedem der beiden Harnleiter ein separates Nierenbecken entsprach.

Meinhard Schmidt (Cuxhaven).

26) **Th. Cohn.** Über cystenartige Erweiterung des Harnleiters innerhalb der Harnblase.

(Beiträge zur klin. Chirurgie Bd. XLI. Hft. 1.)

Veranlassung zu der Arbeit gab ein in der Königsberger chirurgischen Klinik zur Beobachtung und Operation gekommener Fall von cystenartiger Erweiterung der Harnleitermündung. Derselbe betraf einen 21jährigen Mann, welcher von Jugend auf an Anfällen von Harnverhaltung litt. Bei den Symptomen einer chronischen Cystitis mit Eiterharnen aus einer Nebenhöhle ergibt die cystoskopische Untersuchung links doppelte, normal mündende Harnleiter, rechts eine obere normale Harnleitermündung und darunter einen cystenartig erweiterten Harnleiter, dessen blindes Ende vor der inneren Harnröhrenmündung liegt. Durch Resektion der Cyste wurde Pat. von seinem Leiden befreit.

Verf. stellt sodann aus der Literatur noch 16 Fälle von cystenartiger Erweiterung der Harnleitermündung zusammen. Den letzten Teil der Arbeit bildet eine eingehende Erörterung über die Genese der intravesikalen Uretercysten wie über ihre klinische Diagnose und ihre Therapie.

Blauel (Tübingen).

27) **Rafin.** Le cathétérisme urétéral thérapeutique.

(Ann. des malad. des org. génito-urin. 1904. Nr. 8.)

Verf. hat bei einer 26jährigen Frau, die $^3/_4$ Jahre nach dem Wochenbett, in dem sie aber nicht katheterisiert worden war, eine linksseitige kolibazilläre Uropyonephrose erworben, durch therapeutische Harnleiterkatheterisierungen und Auswaschungen des Nierenbeckens den Urin aseptisch gemacht. Im ganzen wurden

Digitized by Google

13 Nierenbeckenausspülungen mit 1%iger Höllensteinlösung vorgenommen, an die sich dann später noch Instillationen einer 5%igen Lösung anschlossen.

Die Indikationen für die Nierenbeckenausspülungen auf natürlichem Wege sind jedenfalls eng begrenzt, aber innerhalb dieser engen Grenzen kann das Verfahren entschieden Gutes leisten. **Paul Wagner** (Leipzig).

28) **Garovi.** Contributo alla chirurgia dell' uretere nella cura della fistola uretero-vaginalis.

(Gazz. med. di italiana 1904. Nr. 8.)

Bei einer Harnleiter-Scheidenfistel machte G. die Neueinpflanzung des Harnleiters in eine seitliche Blasenstelle vermittels des Anastomosenknopfes von Boeri mit gutem Erfolge. Statt der vom Erfinder angegebenen Tabaksbeutelnaht der Blasenwand verwandte er vier Fadenschlingen, durch die zuerst die Blasenwand zwecks Einführung des Knopfes auseinandergehalten und dann über ihm zusammengeknotet wurde. **E. Pagenstecher** (Wiesbaden).

29) **W. Stoeckel** (Erlangen). Die intraperitoneale Implantation des Ureters in die Blase.

(Zeitschrift für Geburtshilfe und Gynäkologie Bd. LI. Hft. 3.)

S. bringt in diesem Aufsatze die Krankengeschichte der auf dem Würzburger Gynäkologenkongreß vorgestellten Pat., deren Harnleiter-Scheidenfistel durch intraperitoneale Harnleiterimplantation in die Blase geheilt worden war. (Methode Fritsch.) Verf. war nun imstande, durch cystoskopische Nachuntersuchung und Harnleitersondierung auch die Funktionsfähigkeit des eingepflanzten Harnleiters festzustellen, so daß nunmehr aus den Kliniken von Bonn und Halle a. S. 16 Fälle bekannt sind, welche durch Einpflanzung auf dem intraperitonealen Wege geheilt sind. Nur ein Fall (Franz) endete mit einer Stenosierung des eingepflanzten Harnleiters. Dies gibt dem Verf. erwünschte Veranlassung, nach der Ursache des einen funktionellen Mißerfolges zu suchen. Er empfiehlt nach wie vor, den zu implantierenden Harnleiterstumpf ungespalten tief in die Blase einzuziehen und mit Catgut (nicht mit Seide) zu befestigen. Das überstehende Ende des Harnleiters wird knopfförmig und schrumpft, ohne Behinderung der Funktion. Jedenfalls kann es sich nicht aus der Blase herausziehen, und die Nahtstelle, mit Bauchfell überkleidet, bleibt dicht. Die Vertreter der retroperitonealen und der vaginalen Methode sollen ihre Fälle durch das Cystoskop kontrollieren und die Resultate zum Vergleich stellen. Bei zu starker Spannung des Harnleiters oder bei Infektion des Nierenbeckens bleibt jede Operation erfolglos.

Kroemer (Gießen).

30) **R. Dalla Vedova.** Il valore della funzionalità renale e misurato dalla glicosuria florizinica?

(Bull. della R. accad. med. di Roma 1903. p. 290.)

31) **N. Leotta.** Osservazioni sull' eliminazione del bleu di metilene nelle affezioni renali unilaterali.

(Ibid. p. 280.)

Kasuistische Beiträge zur funktionellen Nierendiagnostik:

In dem Falle V.'s handelt es sich um eine rechtsseitige Pyonephrose mit Konkrementen und fast vollständiger Zerstörung des Nierenparenchyms. Da das Allgemeinbefinden ein gutes war und die Kryoskopie des Blutes und des linksseitigen Urins normale Werte gab, wurde trotz des negativen Ausfalles der Phloridzinprobe und trotz leichter linksseitiger Pyoalbuminurie die rechte pyonephrotische Niere exstirpiert. Der postoperative Verlauf war vorzüglich; trotzdem blieb auch nach der Operation die Phloridzinprobe negativ. Verf. schließt daraus, daß diese Probe zwar einen gewissen, aber keinen absoluten diagnostischen Wert besitzt, und daß somit ihr Ausfall allein nicht beweisend für die Funktion der

Digitized by Google

Niere und auch nicht ausschlaggebend für die Indikation zum operativen Eingriff sein darf.

L. untersuchte an zwei Fällen (Pyonephrose und Nierentuberkulose, beide mit totaler Zerstörung des Parenchyms der einen Niere) den Wert der Methylenblauprobe. Auch dieser ist nur ein relativer, indem die Probe nur im Vereine mit den anderen diagnostischen Hilfsmitteln berücksichtigt werden darf. Verf. legt, nach seinen Erfahrungen, Wert darauf, daß die Methylenblauausscheidung sowohl der Dauer (verlängert), als auch dem Rhythmus (intermittierend, polyzyklisch) nach alteriert sein muß, da die eine oder die andere Abweichung für sich allein auch bei anderweitigen Leiden oder Zuständen vorkäme. Mit Albarran nimmt Verf. an, daß die besagten Alterationen der Methylenblauausscheidung das Funktionsresultat der kompensatorischen Hypertrophie der gesunden Niere seien, da in den vorliegenden Fällen das Parenchym der erkrankten Niere vollkommen zerstört war und in Fall I diese Alteration der Reaktion auch nach der Nephrektomie beobachtet wurde. **A. Most** (Breslau).

32) **Perez.** Sul trattamento chirurgico delle nefriti con speciale riguordo alle cosidette nefralgie e nefralgie ematuriche essenziale.

(Policlinico 1904. Ser. chir. Nr. 1 u. 3.)

P. widmet den modernen Bestrebungen, chronische Nephritiden chirurgisch zu behandeln, eine ausführliche Besprechung. Er unterscheidet akute Nephritiden auf infektiöser Basis, chronische und nephralgische Formen. Bei den beiden ersteren oder medizinischen Nephritiden scheinen ihm die operativen Eingriffe noch zweifelhaft; wahrscheinlich werden nur Besserungen zu erwarten sein. Die nephralgischen, einfachen oder doppelseitigen, mit oder ohne Hämaturie, sind nach ihm hervorgerufen durch mechanische Ursachen, welche zu Zirkulationsstörungen führen. P. hat zwei Fälle operiert. Im ersteren bestand eine große Geschwulst, welche eine Hydronephrose vortäuschte, da nach den Anfällen stets größere Urinmengen entleert wurden; die Operation fand eine lipomartige Vergrößerung der Fettkapsel. Nach deren Exstirpation schwanden die Schmerzen. Im weiteren wurden vermehrte Mengen von Harnsäure ausgeschieden. Die Freilegung einer Niere zeigte diese makroskopisch normal, Punktionen erwiesen das Parenchym hier und da derber, stellenweise hatte man ein Gefühl von Sand. Da auch Rovsing auf diese Vermehrung der Urate aufmerksam machte, gründet P. hierauf seine Theorie, daß dieselben mechanisch reizen und Zirkulationsstörungen hervorrufen sollen. Die diffusen, fleckweisen Parenchymveränderungen, welche andere gefunden haben, seien sekundär. In schweren Fällen mache man am besten die Freilegung der Niere; auch die Nephrotomie hat günstige Resultate, die Nephrektomie wird verworfen. Die Verbesserung der Zirkulation in der Niere kann auf die andere günstig durch Entlastung einwirken. So schwanden auch in dem zweiten Falle P.'s die doppelseitigen Koliken, obwohl nur die eine Niere freigelegt und von der Fettkapsel gelöst war. **E. Pagenstecher** (Wiesbaden).

33) **Brugger.** Ein Fall von rechtsseitiger Nephrektomie.

(Deutsche militärärztl. Zeitschrift 1904. Hft. 4.)

Der betreffende Pat. hatte vor 4 Jahren einen Hufschlag gegen die rechte Nierengegend erhalten, als dessen Folgen vorübergehende Hämaturie beobachtet war. 1 Jahr nach dem Unfalle Trübung des Urins und Nierenkoliken, die sich in den folgenden Jahren von Zeit zu Zeit wiederholten. Bei der ersten Untersuchung — 4 Jahre nach der Verletzung — stellte B. folgendes fest: trüber Urin, in ihm Spuren von Eiweiß, keine Tuberkelbazillen, keine Zylinder, aber zahlreiche Leukocyten. Die Cystoskopie ergab die Mündung des rechten Harnleiters gewulstet und trüben Urin entleerend. Rehn exstirpierte die rechte Niere; dieselbe zeigte multiple Abszesse des Parenchyms. Nach der Operation vorübergehende leichte urämische Erscheinungen, dann völlige Genesung. **Herhold** (Altona).

Digitized by Google

34) **F. Zanymead.** On three cases of suprarenal apoplexy in children.

(Lancet 1904. Mai 28.)

Verf. berichtet über 3 Fälle von suprarenaler Apoplexie bei Kindern von 3 Tagen resp. 2 und 7 Monaten. Der Symptomenkomplex bei älteren Kindern, wie in den letzten beiden Fällen, bei denen die Krankheit im Verhältnis zu Neugeborenen sehr selten ist, ist gut charakterisiert: Bei völligem Wohlbefinden treten plötzlich akute Leibschmerzen, Erbrechen und außerordentlich beängstigendes Übelbefinden auf; aus der meist vorhandenen Temperatursteigerung wird auf den Ausbruch eines akuten Exanthems geschlossen. Es entsteht jedoch kein charakteristischer Ausschlag, nur eine Purpura tritt zuweilen auf. Der Tod erfolgt sehr bald. Für solche Fälle hält Verf. eine spezifische Infektion für wahrscheinlich, während für suprarenale Apoplexien der Kinder bei oder kurz nach der Geburt Traumen und Nabelschnurinfektionen die Ursachen zu sein scheinen.

H. Ebbinghaus (Berlin).

35) **H. Hartmann.** Kystes hydatiques pelviens et rétention d'urine.

(Ann. des malad. des org. génito-urin. 1904. Nr. 8.)

Bei einem 18jährigen Kranken, der an einer Leberanschwellung litt, entwickelte sich auch in der Unterbauchgegend eine Geschwulst, die zu plötzlicher Harnretention führte. Bei der Rektaluntersuchung konnte die gleichmäßig konsistente Geschwulst nicht von der Prostata getrennt werden. Die Diagnose schwankte zwischen Sarkom des Beckens und sekundären Leberknoten oder Leberechinokokken mit sekundärer Aussaat in den retrovesikalen Raum. Die letztere Diagnose erwies sich bei der Operation der Beckengeschwulst als die richtige. Es handelte sich um eine Echinokokkuscyste, die sich im prärektalen Peritonealsack entwickelt hatte; die Cyste wurde nach der Laparotomie inzidiert und in die Bauchwunde eingenäht. Drainage, Heilung. Die Lebergeschwulst will sich der Kranke operieren lassen, sowie sie zu wachsen anfängt.

Paul Wagner (Leipzig).

36) **E. Bernstein.** A case of infection of the epididymis and tunica vaginalis by Friedländer's bacillus.

(Amer. journ. of the med. sciences 1903. Dezember.)

Bei einem 58jährigen Manne traten vor 3 Wochen plötzlich ohne bekannte Ursache eine Schwellung, Rötung und Druckempfindlichkeit des rechten und dann auch des linken Hodens ein. Der linke war in eine derbe, orangegroße, vorn unten fluktuierende Geschwulst verwandelt. Der Samenstrang war links zeigefingerdick. Bei der Spaltung des Abszesses entleerte sich klebriger, geruchloser, gelber Eiter. Die Tunica vaginalis war verdickt. Im Nebenhoden fanden sich zahlreiche kleine Abszesse. Nach 5 Tagen mußte auch am rechten Hoden ein ähnlicher Abszeß sowie ein linksseitiger Beckenabszeß eröffnet werden. Der linke Samenstrang wurde ebenfalls gespalten. Aus dem Eiter wurde ein Kapselbazillus isoliert, der sich nach eingehenden Kultur- und Tierversuchen als der Friedländer'sche Bazillus bestimmen ließ. Die Invasionspforte war nicht aufzufinden.

Verf. gibt einen kurzen Überblick über die einschlägige Literatur, die sich auf einige wenige Fälle bezieht. **Läwen** (Leipzig).

37) **Mori.** Voluminosa cisti del testicolo sinistro.

(Gazz. degli ospedali e delle clin. 1904. Nr. 49.)

Verf. berichtet über eine Cyste des Hodens, deren Entwicklung in frühester Jugend begonnen und im Alter von 58 Jahren zu einer Geschwulst von Kindskopfgröße geführt hatte. Die operierte Cyste wog 546 g, hatte einen Längsdurchmesser von 20 und einen Querdurchmesser von 10 cm. Der Inhalt der gefächerten Cyste bestand aus einer schmutziggrauen Flüssigkeit.

Dreyer (Köln).


Digitized by Google

38) Aus den Verhandlungen der Deutschen Gesellschaft für Gynäkologie. X. Versammlung 1903.

Leipzig, Breitkopf & Härtel, 1904.

1) Sarvey (Tübingen): Zur Therapie der Extra-uterin-Schwangerschaft.

S. gibt als operatives Verfahren der Laparotomie den Vorzug und will die Kolpoköliotomie auf Fälle von unkomplizierter, beweglicher Tubenmole ohne Hämatokele und auf diejenigen von Vereiterung und Verjauchung der Hämatokele beschränken.

2) P. Strassmann (Berlin): Zur Operation der Extra-uterin-Schwangerschaft von der Scheide aus.

S., der 20 Extra-uterin-Schwangerschaften vaginal operiert hat, hält diese Methode für indiziert bei ungeplatztem Sacke, freier Blutung, älteren Geschwülsten mit Nachschüben oder Beschwerden. Bei zweifelhafter Diagnose (perforiertes Magengeschwür), ebenso bei schwerster Blutung und nicht erreichbarer Klinik ist die Laparotomie indiziert.

3) F. Schauta (Wien): Die Operation schwerer Formen von Gebärmutter-Scheidenvorfall.

S. übt in Fällen schwerer Uterusvorfälle eine Methode, die darin besteht, den Uterus aus dem Peritonealraume herauszulagern, ihn aber nicht, nach Freund, Fritsch und Wertheim, in die Scheide, sondern in das Septum vesicovaginale einzuheilen. S. macht zunächst einen Längsschnitt durch die vordere Scheidenwand vom Harnröhrenwulste bis zum vorderen Scheidengewölbe, löst die Scheidenwundränder von der Blase soweit ab, um für den Uterus ein bequemes Bett zu schaffen, löst dann die Blase auch von der Cervix, eröffnet die Plica ant., holt den Uterus heraus und lagert ihn in das durch die Ablösung der Scheide von der Blase geschaffene Bett. Dann werden die Scheidenwundränder darüber unter Mitfassen des Uterus so vernäht, daß der Fundus dicht unter den Harnröhrenwulst zu liegen kommt. Hierauf ausgiebige Kolpoperineorrhaphie, in vielen Fällen auch schon vorher Amputatio portionis und Verkürzung der Ligg. sacro-ut.

Das Verfahren hat sich in 40 Fällen bewährt. Der einzige Nachteil ist die Störung einer event. späteren Schwangerschaft, die aber bei den meist im oder dicht vor dem Klimakterium stehenden Frauen kaum in Frage kommt.

4) Stolz (Graz): Erfahrungen mit der Ligatur der zuführenden Arterien bei inoperablem Carcinoma colli.

S. hat die in Rede stehende Operation in sieben Fällen ausgeführt, zweimal nur die Art. hypogastrica, fünfmal außerdem noch die Art. spermatica und Ligg. rotunda jederseits unterbunden. Hiervon heilten vier Fälle ohne Komplikation, in zwei Fällen traten schon nach 11 resp. 14 Tagen Blutungen auf, ein Fall starb 8 Tage nach der Operation an Kachexie. Von einer Beeinflussung des Karzinoms durch die Unterbindung wurde nichts beobachtet.

5) M. Semon (Danzig): Erfahrungen über die Anwendung des Skopolamins bei Narkosen.

S. hat die Skopolamin-Morphiuminjektionen bei 52 Narkosen angewandt und ist mit den Erfolgen sehr zufrieden. Dieselben machen ein Inhalationsnarkotikum nicht überflüssig, setzen aber dessen Dosis stark herab; auch fehlt dann jedes Exzitationsstadium und nach dem Erwachen jede Übelkeit und Erbrechen. Bedrohliche Nebenerscheinungen sah S. nicht.

6) Krönig (Jena): Über Lachgasmischnarkosen.

Bekanntlich hat Braun auf dem XXX. Chirurgen-Kongreß (cf. d. Ref. in d. Bl. 1901, p. 861) angeregt, Mischnarkosen von Äther und Chloroform anzuwenden, um die Vorteile beider Narkotika auszunutzen und ihre Nachteile zu verringern. K. bestätigt auf Grund von etwa 1000 Narkosen Braun's Angaben. Er fand jedoch, daß die Zeit bis zum Eintritte des Toleranzstadiums oft recht lange dauerte. Um diesem Übelstand abzuhelfen, verband er mit dem Braun'schen Apparate den in England und Amerika gebräuchlichen Bennet's Inhalor, der die Narkose mit Stickoxydul herbeiführt. Hier tritt die Toleranz sehr rasch, bei

Digitized by Google

Frauen meist schon nach 40 Sekunden ein, worauf das Äther-Chloroformgemisch weiter zur Narkose verwandt wird. K.'s Erfahrungen, bisher 500 Narkosen, lauten sehr günstig.

7) Stolz (Graz): Die Spinalanästhesie in der Gynäkologie und Geburtshilfe.

S. berichtet über seine günstigen Erfahrungen mit der Spinalanästhesie, die er bei 110 gynäkologischen und 20 geburtshilflichen Operationen anwandte.

Als Analgetikum verwandte er nur Tropakokain in Dosen von 0,05 oder 0,07, die er in der durch Punktion gewonnenen Zerebrospinalflüssigkeit auflöste und dann sofort injizierte. Für 0,05 Tropakokain nahm er 5 ccm, für 0,07 Tropakokain 7 ccm Flüssigkeit.

Die Schmerzempfindung erlosch zuerst in der Regio analis und genitalis, dann in der Gegend der Füße und hinteren Fläche der Oberschenkel usw. Die Anästhesie hielt bei 0,05 Tropakokain 1/2 Stunde, bei 0,07 Tropakokain 1 Stunde und länger an. Unter 40 damit ausgeführten Laparotomien befanden sich zwei Uterusexstirpationen wegen Karzinom, fünf supravaginale Amputationen und vier Totalexstirpationen bei Myomen, Kystomen und Adnextumoren. Von Nebenerscheinungen bei der Operation sah S. nur einmal einen Kollaps bei einer 71jährigen Pat., nach der Operation Kopfschmerzen in ca. 33 1/3 % der Fälle, Erbrechen fünfmal, Temperatursteigerung achtmal. Schlaflosigkeit, Kreuzschmerzen, starker Schweißausbruch wurden nicht beobachtet. Wurde statt der Zerebrospinalflüssigkeit steriles Wasser oder Kochsalzlösung verwendet, so traten die Vergiftungssymptome viel intensiver auf. Störungen der Lungentätigkeit, wie nach der Äthernarkose, oder des Herzens, wie beim Chloroform, hat S. nie gesehen.

8) Baisch (Tübingen): Ätiologie und Prophylaxe der postoperativen Cystitis.

Über die Entstehung der postoperativen Cystitis stehen sich zwei Ansichten gegenüber: nach der einen soll die Infektion durch Einschleppung infektiösen Sekretes mittels des Katheters entstehen, nach der anderen durch die Einwanderung von Darmbakterien, speziell von Bakt. coli.

B. fand in den ersten Tagen der Cystitis nur Staphylokokken (albus und aureus), später, wenn weiter katheterisiert wurde, Bakt. coli, das zuerst gleichzeitig mit den Staphylokokken auftrat, zuletzt diese aber ganz verdrängte. Die Coliinvasion stellt somit eine sekundäre Einwanderung dar, die erst bei vorhandener Cystitis erfolgt. Die Bakterien stammen nach B. sämtlich aus der Harnröhre, in der er regelmäßig Staphylokokken und Bakt. coli vorfand. Damit es zur Cystitis kommt, bedarf es des Traumas, das die Blasenschleimhaut widerstandsunfähiger macht. Vermittelt wird die postoperative Cystitis durch den Katheter, der die Keime in die Blase bringt. Zur Vermeidung der Cystitis empfiehlt B. die Unterlassung des Katheterismus und die Anregung der spontanen Urinentleerung, wenn nötig, durch Injektion von 20 ccm sterilisierten 2%igen Borglyzerins mittels Nélaton in die volle Blase.

9) Amann (München): Zur Bauchdeckennaht.

A. empfiehlt die von ihm schon 1896 angegebene Naht, die sich ihm in über 800 Laparotomien bewährt hat. Er legt beide Recti frei und vereinigt dieselben mit Ausschaltung der Linea alba. Statt versenkter Fasciennähte wird eine umfassende, durch Haut, Fascie und Muskulatur gehende Zwirnnaht angelegt und werden je zwei der Nähte über einem Tupfer seitlich geknotet. Hierdurch wird eine Zerschnürung der Muskulatur verhindert. Das Bauchfell wird mit fortlaufender Catgutnaht geschlossen, die Haut mit intrakutaner fortlaufender Catgutnaht oder Michelklammern. Entfernung der Nähte nach 10—14 Tagen.

10) Schaller (Stuttgart): Zur Therapie des postoperativen Ileus.

S. empfiehlt auf Grund eines günstig verlaufenen Falles das ziemlich vergessene Klotz'sche Verfahren, das darin besteht, nach gründlicher Magenausspülung große Dosen von Ricinusöl (6 Eßlöffel) in den Magen zu bringen, wodurch die sich oft nach Laparotomien bildenden lockeren Verklebungen zwischen Darm und intraperitonealen Wunden wieder gelöst werden sollen. Jaffé (Hamburg).

Digitized by Google

76. Versammlung Deutscher Naturforscher und Ärzte in Breslau

vom 18. bis 24. September 1904.

Abteilung Chirurgie.

Sitzungsraum: Kgl. chirurgische Klinik, Thiergartenstraße 66.

Angemeldete Vorträge.

1. *Anschütz-Breslau. Über Darmstörungen nach Magenoperationen.*
2. *Bade-Hannover. Sehnenoperationen bei zerebraler Hemiplegie.*
3. *Berg-Frankfurt a. M. Zur Urogenitaltuberkulose.*
4. *Blauel-Tübingen. Über Radiumwirkungen.*
5. *Bockenheimer-Berlin. Leontiasis ossea.*
6. *v. Bramann-Halle. Beitrag zur Hirnchirurgie.*
7. *v. Brunn-Tübingen. Über die Dauerresultate der Saphenaunterbindung bei der Behandlung der Varicen.*
8. *v. Eiselsberg-Wien. Thema vorbehalten.*
9. *Franke-Braunschweig. Über Fascitis plantaris und den Fußsohlenschmerz.*
10. *Goebel-Breslau. Über Blasentumoren bei Bilharzia-Krankheiten mit besonderer Berücksichtigung des Karzinoms.*
11. *Gottstein, gemeinsam mit Kramer-Breslau. Experimentelle und klinische Erfahrungen über Nervenpfropfung.*
12. *Hartmann-Kassel. Über Karzinom des Wurmfortsatzes.*
13. *Heile-Breslau. Experimentelle Untersuchung neuer Antiseptika.*
14. *Heusner-Barmen. Prostatatomia infrapubica.*
15. *Hoffa-Berlin. Thema vorbehalten.*
16. *v. Hovorka-Wien. Über Behandlung des entzündlichen Plattfußes.*
17. *Eugen Israel-Berlin. Über gutartige Brustdrüsengeschwülste.*
18. *Kausch-Breslau. a) Über Hysterie in der Chirurgie.*
    b) Die cirrhotischen Erkrankungen der Leber inkl. der Banti'schen Krankheit.
19. *Ledderhose-Straßburg. Die Beziehungen der Venenklappen zu den Varicen.*
20. *Loewenhardt-Breslau. Zur Chirurgie der Nierentuberkulose.*
21. *Ludloff-Breslau. Die Tuberkulose der Knochen und Gelenke vor und nach abgeschlossenem Wachstum.*
22. *v. Mikulicz-Breslau. Thema vorbehalten.*
23. *Müller-Rostock. a) Demonstration zweier Darmpräparate.*
    b) Demonstration zur Gelenkpathologie.
24. *Murphy-Chicago. Experimentelles und Klinisches über Osteoplastik.*
25. *Partsch-Breslau. a) Zur konservativen Behandlung schwerer Verletzungen der Extremitäten.*
    b) Die Cysten des Gesichtsskeletts.
26. *Reinbach-Breslau. Zur Technik der Hämorrhoidenexzision.*
27. *Georg Schmidt-Breslau. Über den Zusammenhang von Schußverletzungen und Wundstarrkrampf.*
28. *Stolz-Straßburg. Anatomische Befunde bei Cholelithiasis.*
29. *Strebel-München. a) Therapeutische Verwendung der Kathodenstrahlen.*
    b) Demonstration neuer Brandmethoden.
30. *Tietze-Breslau. Über Epithelveränderungen in der senilen weiblichen Mamma.*
31. *Wenzel-Bonn. Die Behandlung des Mastdarmvorfalls.*
32. *Witzel-Bonn. Allgemeines zur Frage der Narkose.*

Die Abteilung ist eingeladen von der Abteilung 28 (Hals- und Nasenkrankheiten) zu T. Gluck-Berlin. Die Chirurgie im Dienste der Laryngologie (m. Demonstrationen)

Originalmitteilungen, Monographien und Separatabdrücke wolle man an *Prof. E. Richter* in Breslau (Kaiser Wilhelmstraße 115), oder an die Verlagshandlung *Breitkopf & Härtel*, einsenden.

Druck und Verlag von Breitkopf & Härtel in Leipzig, Nürnbergerstraße 36/38.

Digitized by Google

Zentralblatt

für

CHIRURGIE

herausgegeben

von

E. von Bergmann, in Berlin, **F. König,** in Berlin, **E. Richter,** in Breslau.

Einunddreifsigster Jahrgang.

Wöchentlich eine Nummer. Preis des Jahrganges 20 Mark, bei halbjähriger Vorauszahlung. Zu beziehen durch alle Buchhandlungen und Postanstalten.

Nr. 31. **Sonnabend, den 6. August.** **1904.**

Zur Mitteilung Prof. Dr. Steinthal's: „Über plastische Wanderlappen".

(Zentralbl. für Chirurgie 1904 Nr. 25.)

Von

Prof. **v. Hacker** in Graz.

Steinthal hat bereits zweimal, einmal behufs totaler Rhinoplastik (Beiträge zur klin. Chirurgie Bd. XXIX) und neuerdings, wie aus obiger Mitteilung hervorgeht, zur Deckung eines Defektes der Kniekehle mit Erfolg das Verfahren der »Wanderlappentransplantation« in Anwendung gebracht.

Digitized by Google

Da in keiner der beiden Veröffentlichungen darauf hingewiesen erscheint, möge es mir selbst gestattet sein, aufmerksam zu machen, daß ich, meines Wissens, als erster den Vorschlag einer derar igen Transplantation, die ich als »Wanderlappentransplantation« bezeichnete, gemacht habe.

Es geschah dies in meiner Arbeit: »Über den Ersatz größerer Hautdefekte durch Transplantation frischer, ein- und doppelstieliger Lappen aus entfernteren Körperteilen« (Archiv für klin. Chirurgie Bd. XXXVII Hft. 1, 1888). Ich möchte aus den dort aufgezählten Erfahrungssätzen nur das auf die Wanderlappentransplantation bezügliche hier wörtlich anführen. Unter 1) heißt es (die an einem der operierten Fälle gemachten Erfahrungen verwertend): die Tatsache, Lappen bloß mit einem Rande auf entferntere Körperteile transplantieren zu können, ist auch deshalb von Bedeutung, weil es dadurch möglich erscheint, Lappen von einem beliebigen, entfernten Körperteil gleichsam abzuholen, für den Fall, daß an benachbarten Teilen, die dem Defekt entsprechend genähert werden können, kein Material verfügbar ist (Wanderlappentransplantation). So könnte man z. B. einen Hautlappen von der Brust, vom Rücken usw. zuerst auf eine ad hoc gemachte Schnittwunde, etwa der oberen Extremität, anheilen und nach Durchtrennung der Brücke auf eine Körperregion, der die Extremität leicht zu nähern ist, wie das Gesicht usw., übertragen.

Unter 4) (wo von der von mir zuerst ausgeführten Transplantation doppelstieliger Lappen gehandelt wird), heißt es dann: »Es wäre auch daran zu denken, in besonderen Fällen Brückenlappen als Wanderlappen zu verwenden. Nachdem Gersuny gezeigt hat, daß ein Hautlappen, welcher nur einen Stiel von subkutanem Gewebe hat, genügend ernährt wird, um zu plastischen Zwecken dienen zu können, müßte es auch gelingen, einen ringsumschnittenen Lappen mit zweien seiner abgelösten und aufgestülpten Ränder auf eine Extremität aufzupflanzen, nach der Anheilung die breite Brücke im subkutanen Gewebe flach zu durchtrennen und den jetzt nur an der Extremität wie eine Schleife hängenden (verkehrten) Lappen sofort auf einen anderen Körperteil zu übertragen«.

Daß meine oben erwähnte Arbeit, in der ich als der erste auf das »für gewisse plastische Operationen brauchbare Prinzip« der Wanderlappentransplantation aufmerksam machte, Herrn Steinthal entgangen ist, schließe ich auch daraus, daß er anläßlich seines Falles das von mir dort beschriebene und abgebildete Verfahren der Deckung der Kniekehlendefekte eines $5^1/_2$jährigen Mädchens, das damals Billroth's besonderes Interesse erregt hatte, nicht erwähnt. Es handelte sich um eine wegen hochgradiger, nach Verbrennung entstandener Kniekontraktur notwendige Transplantation von Hautlappen in beide Kniekehlen. Es wurde jederseits ein schleifenförmiger Brückenlappen aus der Thoraxhaut gebildet, der, nachdem das Bein mit der Fußspitze voran durch denselben hindurch-

Digitized by Google

gezogen worden war, mit seiner Wundfläche über den Kniekehlendefekt zu liegen kam. Die nacheinander in Angriff genommene Deckung der beiderseitigen Kniekehlendefekte wurde in derselben Zeit erreicht, die bei der Wanderlappentransplantation in Steinthal's Fall für die eine Seite allein notwendig war.

Der erreichte Erfolg — dem Kinde wurde erst dadurch das aufrechte Stehen und Gehen ermöglicht — wurde in der Sitzung der k. k. Gesellschaft der Ärzte in Wien vom 4. November 1887 demonstriert; die Dauer desselben hatte ich Gelegenheit, später an dem völlig erwachsenen Mädchen nachzuweisen.

So sehr ich den Wert der Wanderlappentransplantation für solche Fälle anerkenne, in denen eine einmalige Transplantation nicht durchführbar ist, so gebe ich doch dort, wo die Wahl freisteht, dem letzteren Verfahren als dem einfacheren, in kürzerer Zeit durchführbaren den Vorzug.

Da zum ersten Akte der von Steinthal ausgeführten Operation das Bein, wie aus der beigegebenen Abbildung des Gipsverbandes ersichtlich ist, in eine ähnliche, im Hüft- und Kniegelenk stark gebeugte Stellung gebracht werden mußte, wie sie bei meinem Verfahren nötig ist, ferner, da es sich um ein erst 5jähriges Mädchen handelte, würde ich es nicht für unwahrscheinlich halten, daß auch in diesem Falle die oben erwähnte Brückenlappentransplantation (aus der Brust-Bauchhaut derselben oder der gegenüberliegenden Seite) oder aber die Transplantation eines einstieligen Lappens aus dieser Gegend möglich gewesen wäre.

Die Ausführbarkeit des Durchsteckverfahrens durch einen Brückenlappen hängt allerdings von den speziellen Verhältnissen des Falles ab, insbesondere von der Beweglichkeit der Gelenke und der Länge des Unter- und Oberschenkels. Es ist aber interessant, daß man oft von vornherein im einzelnen Falle die Möglichkeit negieren würde, dann aber bei einer genauen Probe mit einer an Stelle der Lappen angeklebten Heftpflasterschleife und mit Rücksicht auf die Erleichterung gewisser Bewegungen in der Narkose doch die Durchführbarkeit nachweisen kann.

Jedenfalls liefert Steinthal's Fall einen interessanten Beleg dafür, wieviel sich durch die Wanderlappentransplantation erreichen läßt.

---

1) **Morkowitin.** Über die Deformierung der Panzerkugel des russischen Drei-Linien-Gewehres.

(v. Langenbeck's Archiv Bd. LXXIII. Hft. 1.)

In Rußland ist zurzeit das Drei-Linien-Gewehr, Modell 1891, angenommen. Die Patrone wiegt 25 g, die Länge derselben beträgt 77,5 mm. Die Geschoßbasis hat eine kleine Vertiefung, ebenso wie das bei dem italienischen Geschoß der Fall ist. Der Geschoßkern aus Blei hat einen Mantel aus 80 Teilen Nickel und 20 Teilen

Digitized by Google

Kupfer. Verf. hat die Deformierungen, welche ein solches Geschoß erleidet, während seines Aufenthaltes auf dem Kriegsschauplatz in China studieren können, wo er den durch Erschießen stattfindenden Hinrichtungen zum Tode verurteilter Chinesen beiwohnte. Die auf letztere abgefeuerten Geschosse wurden danach untersucht. An den beigegebenen Illustrationen sind die mannigfaltigen Entstellungen, welche sie erleiden, deutlich sichtbar, und es genügt, die Abbildungen zu betrachten, um eine Vorstellung von den mannigfaltigsten Verwundungsgraden zu erhalten, welche man von dem deformierten Geschoß erwarten darf, sowie von den Schwierigkeiten, welche so deformierten Geschosse der Extraktion bieten, auch daß man aus der Beschaffenheit extrahierter Teile nur schwer urteilen kann, ob sämtliche Geschoßsplitter aus der Wunde entfernt sind.

E. Siegel (Frankfurt a. M.).

2) **S. Stiassny.** Über die Wirkung geringgradiger Kältetraumen auf granulierende Wunden, zugleich ein therapeutischer Beitrag.

(Wiener klin. Wochenschrift 1904. Nr. 9.)

Verf. berichtet über die Ergebnisse seiner an der weiland Gussenbauer'schen Klinik vorgenommene Nachprüfung der zuerst von Fuerst angegebenen und später von Werner aus der Heidelberger chirurgischen Klinik empfohlenen Kältetherapie bei Beingeschwüren (Zerstäuben von Äther oder Äthylchlorid auf dem durch Vaseline geschützten Geschwür und dessen Umgebung bis zum leichten Gefrieren).

Während die Erfolge dieser Maßnahmen bei vereiterten Beingeschwüren, wenigsten was die Heilungsdauer betrifft, zurückblieben, ließen die Resultate bei granulierenden Wunden auf sonst normaler Unterlage nichts zu wünschen übrig. »Nicht nur, daß das Fortschreiten des Epithels ein rasches war, sondern es wurde Epithel im Überschuß gebildet (Abschilferung der oberflächlichen Schichten). Die Stärke des neugebildeten Epithels war eine bedeutende, so daß unmittelbar nach erfolgtem Abschluß des Defektes eine Unterscheidung vom umliegenden Gewebe kaum möglich war.«

Hübener (Dresden).

3) **Kaiser.** Über Spiritusverbände mit Duralcolbinden, einer neuen, bequemen Art der Alkoholverbände.

(Therapeutische Monatshefte 1904. Nr. 5.)

Verf. gibt einen kurzen Hinweis auf die durch Alkoholverbände günstig zu beeinflussenden Erkrankungen und empfiehlt nach Darlegung des bis jetzt angewandten zeitraubenden Verfahrens die Anwendung der Duralcolbinde, mit welcher dieselben guten Resultate wie mit dem Salzwedel'schen Verbande zu erzielen sind. Die Technik ist eine einfache: Nach Reinigung der Haut mit Benzin

Digitized by Google

und Alkohol wird die Binde, handbreit die erkrankte Stelle überragend, in 3—4facher Schicht angelegt, darüber dünne Watteschicht und undurchlochtes Guttaperchapapier. Inzisionswunden werden leicht tamponiert. Hautreizung wird durch Einfettung mit Lanolinvaseline oder 5%iger Jodeigonsalbe vermieden. Verbandwechsel finden alle 24 Stunden statt.

Unerwünschte Nebenwirkungen kamen nicht zur Beobachtung.

Silberberg (Breslau).

---

4) **L. Freund.** Ein neues radiometrisches Verfahren.

(Wiener klin. Wochenschrift 1904. Nr. 15.)

An Stelle des manche Mängel zeigenden Holzknecht'schen Chromoradiometers hat F. einen schon von Hardy und Willcock eingeschlagenen Weg (oxydierende Wucherung der Strahlen am Radiumbromid) weiter verfolgt und ein Verfahren ausgearbeitet, welches im Gegensatze zu dem Holzknecht'schen erlaubt, auch kleine Lichtdosen ziemlich deutlich zu messen. Eine 2%ige Lösung von chemisch reinem Jodoform in aus Chloralhydrat hergestelltem Chloroform, welche im Dunkeln verfertigt ist, färbt sich bei Belichtung durch Röntgenstrahlen blaß bis dunkelviolett. Die Empfindlichkeit dieser Lösung ist derart, daß man schon nach Bestrahlung von 3 Minuten Dauer durch Vergleich mit einer nicht belichteten Farbe deutliche Farbenunterschiede feststellen kann. Die Lösung, im Dunkeln gehalten, behält bei Abwesenheit einer Strahlenquelle während 48 Stunden ihre gelbliche Färbung bei.

Werden nun Jodlösungen verschiedener Konzentration in Chloroform als Vergleichsflüssigkeiten hergestellt, so kann man nicht nur den Umfang des vorsichgegangenen chemischen Prozesses aus der Übereinstimmung der Farbe der bestrahlten Flüssigkeit mit einer dieser Vergleichsflüssigkeiten beurteilen, sondern man hat auch in dem bekannten Jodgehalte der letzteren ein absolutes chemisches Maß des Effektes. Hierdurch und nicht bloß durch die größere Empfindlichkeit unterscheidet sich F.'s Verfahren von jenem Holzknecht's. Denn während es sich bei der Holzknecht'schen Methode um den komplizierten, wenig geklärten physikalisch-chemischen Vorgang der Erzeugung von Nachfarben handelt, haben wir es bei dem F.'schen Verfahren mit einem rein chemischen Oxydationsprozeß zu tun, ausgedrückt durch die Menge des freigewordenen Jods. Und zwar scheint letztere annähernd proportional der Zeitdauer der Röntgenbestrahlung zu sein.

Bei der praktischen Anwendung wird man ganz ähnlich wie mit dem Holzknecht'schen Apparate vorgehen, die in schwarzes Papier gehüllte, im Dunkeln hergestellte Reaktionsflüssigkeit in der Nähe des zu bestrahlenden Gebietes befestigen und nach einer bestimmten Zeit mit den Vergleichsflüssigkeiten (Jod in Chloroform) vergleichen. Da das Jodoform auch der frischen Chloroformlösung einen Stich ins gelbliche verleiht, die Vergleichsflüssigkeiten hin-

Digitized by Google

gegen einen solchen ins Violette besitzen, empfiehlt sich, die Betrachtung bei gelbem Licht resp. durch ein gelbes Glas vorzunehmen.

Hübener (Dresden).

---

5) **A. Exner.** Über die Art der Rückbildung von Karzinommetastasen unter der Einwirkung der Radiumstrahlen.

(Wiener klin. Wochenschrift 1904. Nr. 7.)

Der Vergleich zwischen den von E. gebrachten histologischen Abbildungen und den besonders von Perthes und v. Mikulicz und Fittig zeigte die schon wiederholt betonte Ähnlichkeit in der Wirkung der Radium- und Röntgenstrahlen. Die auffallendste Erscheinung ist — bereits eine Woche nach der Bestrahlung — die Neubilduug von Bindegewebe, während zu dieser Zeit an den Karzinomzellen noch keine merklichen Veränderungen zu sehen sind. Diese Bindegewebsneubildung wird im weiteren Verlauf immer auffallender und ist das hervorstechendste Merkmal der Wirkung der Bestrahlung. In dem neugebildeten Bindegewebe finden sich auch zahlreiche neugebildete Kapillaren.

Die Veränderungen an den Karzinomzellen (Vakuolenbildung) sind erst 14 Tage nach der Bestrahlung sichtbar. Man gelangt bei dem Verfolgen des weiteren Verlaufes zu der Vorstellung, daß durch das rasch wachsende Bindegewebe der Krebsknoten in zahlreiche kleine Zellgruppen zersprengt wird, die immer weiter durch dazwischenwachsendes Bindegewebe geteilt werden und schließlich — vielleicht nach Art eines Druckschwundes — zugrunde gehen.

Nach dieser Vorstellung würde sich das bestrahlte Karzinomgewebe annähernd verhalten wie transplantierte Organteile, die, ohne einer raschen Narkose anheimzufallen, von dem umgebenden Gewebe durchwachsen werden und langsam zur Resorption kommen.

Hübener (Dresden).

---

6) **Hoffa.** Lehrbuch der Frakturen und Luxationen. IV. Aufl.

Stuttgart, **Ferdinand Enke,** 1904. 614 S. 554 Abbildungen.

Die IV. Auflage des bekannten H.'schen Lehrbuches der Frakturen und Luxationen ist in den Verlag von F. Enke übergegangen und erscheint diesmal in einem handlicheren Gewande. Seitdem die letzte Auflage erschienen ist, hat die Lehre der Knochenbrüche und Verrenkungen durch die Einführung des Röntgenverfahrens und durch die Entwicklung der Unfallheilkunde in vielen Beziehungen große Fortschritte gemacht. Diesen Fortschritten mußte Rechnung getragen werden, so daß eine völlige Umarbeitung des früheren Werkes notwendig wurde. Die Wiedergabe einer großen Anzahl lehrreicher Röntgenbilder macht das Buch besonders dem Praktiker wertvoll und unterstützt für den Studierenden den Anschauungsunterricht. Eine Anzahl neuer Schienen und Verbandmethoden hat Aufnahme gefunden. Außerdem finden wir bei der

Digitized by Google

Prognose der einzelnen Verletzungen Hinweise auf die spätere Beurteilung der zurückbleibenden Funktionsbeschränkung. Im allgemeinen ist die Anordnung des Stoffes dieselbe geblieben. Die den früheren Auflagen beigegebenen farbigen Tafeln der typischen Frakturen und Luxationen sind weggelassen, dafür genaue Zeichnungen nach den Tafeln in verkleinertem Maßstabe dem Texte beigegeben.

Die Indikationsstellung der primären Kniescheibennaht, welche H. nur bei gleichzeitiger Weichteilverletzung oder bei jüngeren Individuen mit Einschränkung gelten lassen will, fernerhin die zu günstig gestellte Prognose der Ellbogenbrüche dürfte nicht allgemeine Zustimmung erhalten. Abgesehen von dieser Meinungsverschiedenheit kann auch diese neue Auflage als zuverläßlicher Führer dem Praktiker aufs wärmste empfohlen werden, besonders da auch der Preis der neuen Auflage bei besserer Ausstattung ein geringerer ist.

Drehmann (Breslau).

---

7) **J. Hennequin** et **R. Loewy.** Les fractures des os longs leur traitement pratique.

Paris, **Masson et Cie.,** 1904. 578 S. 215 Fig., 222 Radiographien.

Verff. wollen dem Praktiker möglichst rationelle Anleitungen geben, ihre Pat. mit Knochenbrüchen unter den günstigsten Bedingungen zu behandeln. Ihr Ziel war, genaue Regeln aufzustellen, eine Fraktur zu erkennen, ihre Art und Stelle festzustellen; ferner wollten sie eine Behandlungsmethode beschreiben, welche sie infolge langer Erfahrungen empfehlen können. Eine große Reihe Röntgenbilder sind aufgenommen, welche den am häufigsten vorkommenden Typen der Knochenbrüche entsprechen.

Ein allgemeiner Teil bringt die allgemeinen Untersuchungsmethoden, unter denen das Kapitel über die Röntgendiagnostik besonders interessant ist, und allgemeine Gesichtspunkte der Frakturbehandlung. Hier werden zunächst die Ziele der Frakturbehandlung in klarer, kurzer Weise dargestellt, darauf die einzelnen Behandlungsarten auf Wert und Anwendungsweise besprochen. Die Einrichtung der Bruchenden geschieht in schwierigen Fällen in Äthernarkose, welche nach dem Vorschlage des einen der Verf., L., nach vorheriger Desinfektion des Mundes des Pat. eingeleitet wird; nach Beendigung der Narkose wird das Gesicht mit einer doppelt gelegten Serviette einige Stunden bedeckt, was die Gefahr der Pneumonie verringern soll. Die Verbände, welche Verff. anwenden, sind entweder komprimierende Watteverbände oder Gipsverbände. Die ersteren werden so angelegt, daß eine etwa handbreite Schicht gewöhnlicher Watte lose um das Glied herumgelegt wird, diese wird dann durch Bindentouren fest und gleichmäßig fixiert. Über das Ganze kommen seitliche Schienen. Diese Kompressivverbände werden besonders bei Brüchen in der Nähe der Gelenke benützt. Die Gipsverbände werden nicht als zirkuläre angelegt, sondern durch Gips-

Digitized by Google

longuetten, die das Glied seitlich und steigbügelartig umfassen, gebildet; die einzelnen Gipsstreifen werden am Anfang und Ende des Verbandes durch einen zirkulären Streifen zusammengehalten. Die Extremität bleibt so auf einer Seite frei und nach Durchtrennung der Lintunterlage der Kontrolle zugänglich.

Von der Extension wird ein ausgedehnter Gebrauch gemacht, und zwar kommt eine eigenartige Methode in Anwendung, die sicherlich manche Vorteile bietet, aber dem Ref. doch nicht berufen erscheint, die übliche Extension unter Suspension mittels dorsaler Gipsschiene zu ersetzen. Die Massage wird erst nach einigen Tagen empfohlen, wenn eine Verschiebung der Fragmente nicht mehr zu befürchten ist. Die ambulatorische Behandlung wird nicht besonders geschätzt; Verff. glauben, daß jedenfalls der Zeitpunkt für eine Verallgemeinerung der Methode noch nicht gekommen ist. Als Indikation für die Knochennaht gelten Brüche, bei denen ein gut angelegter und gut überwachter Verband außer stande ist, die Retention der Bruchenden zu bewerkstelligen. Die Naht soll hier in den ersten 8—10 Tagen ausgeführt werden. Sofort soll dieselbe zur Ausführung, kommen, wenn die Reposition durch Interposition oder aus anderen Gründen nicht gelingt.

Im speziellen Teile werden die Brüche der unteren und oberen Extremität unter Aufführung zahlreicher sehr deutlicher Röntgenbilder ausführlich besprochen. Die im allgemeinen Teile skizzierten Behandlungsarten werden bis zu dem kleinsten Handgriff genau geschildert und durch eine große Anzahl lehrreicher Abbildungen dem Leser deutlich gemacht. Die Art der Einrichtung der Bruchenden, die Fixierung während des Anlegens der Verbände durch die Assistenten und die Anlegung des Verbandes von dem einfachsten Anlegen der Unterpolsterung an bis zur endgültigen Glättung des fertigen Verbandes erfährt durch genaue Beschreibung und Abbildungen bei den einzelnen Arten der Knochenbrüche eine mustergültige Darstellung.

In einem Schlußteil wird über normalen und pathologischen Callus und über Frakturen bei pathologisch verändertem Skelett gesprochen. Ein besonderes Kapitel ist den Osteotomien und den komplizierten Frakturen gewidmet.

Das Buch bildet eine wesentliche Bereicherung der Literatur über das so wichtige Kapitel der Knochenbrüche. Die zahlreichen überaus deutlichen Abbildungen und die Wiedergabe einer reichen Sammlung exakter Röntgenbilder machen es besonders wertvoll.

Drehmann (Breslau).

---

8) **Niehans.** Zur Frakturbehandlung durch temporäre Annagelung.

(v. Langenbeck's Archiv Bd. LXXIII. Hft. 1.)

Die Schwierigkeiten der unblutigen erfolgreichen Reposition bei Brüchen des unteren Humerusendes haben N. veranlaßt, eine be-

Digitized by Google

sonders für das Kindesalter vorteilhafte Methode anzuwenden, die an einem Beispiel von suprakondylärem Oberarmbruch näher beschrieben ist. Zur Freilegung der Bruchstücke wird ein Schnitt angelegt, der in seinem oberen Teile dem Kocher'schen Resektionsschnitte gleicht. Vom Epicondylus externus aus weicht er insofern ab, als er die Gelenkkapsel unter völliger Schonung des lateralen Seitenbandes und des Radiusköpfchens mehr nach hinten öffnet und dann den M. anconeus IV in zwei Teile parallel seiner Faserung durchtrennt. Das obere Endstück der Ulna wird senkrecht zur Incisura sigmoidea derart durchgeschlagen, daß das Periost der Innenfläche der Ulna unversehrt bleibt. Der ganze Processus coronoideus bleibt also mit dem Corpus ulnae im Zusammenhange. Nun werden die Weichteile rückwärts vom Epicondylus ext. mit dem Messer exakt am Knochen abgelöst und die ganze Extensorenmasse mit dem daranhängenden Olecranon nach außen hin umgeklappt. Die adaptierten und leicht übersichtlichen Knochenfragmente werden darauf in folgender Weise mit zwei Nägeln fixiert. Der eine Nagel wird in der frontalen Humerusebene dicht hinter dem humeralen Ansatze des Lig. collaterale radiale, in der Furche zwischen Capitulum humeri und Epicondylus ext. eingeführt und durchbohrt in schräger Richtung von unten außen nach oben innen die Masse des Condylus ext., die Bruchlinie und den distalen Teil der Humerusdiaphyse. Der zweite Nagel durchsetzt zuerst das paraperiostale Gewebe an der medialen Fläche der Ulna in der Höhe der Durchschlagung des Olecranon, dicht innen von dem unverletzten medialen Periostblatt der Ulna. Er wird darauf mit der Spitze an der unteren Basis des Condylus int. dicht an der Trochlea, lateral und nach vorn vom Sulcus ulnaris eingesetzt und derart durch das Lig. collat. ulnare eingetrieben, daß er, gegen den erst eingeführten Nagel konvergierend, nacheinander den Condylus int., die Bruchlinie und das untere Humerusende durchsetzt. Nun wird der Haut-Muskel-Periostlappen in seine normale Lage zurückgebracht, wobei das Olecranon sich von selbst reponiert. Ein Schienenverband ist meist entbehrlich. Am 4. bis 7. Tage werden die Nägel extrahiert, und auch jetzt bedarf es keines fixierenden Verbandes. Auch Abreißungsfrakturen des Tuberculum majus humeri, sowie Oberarmkopfbrüche hat N. in analoger Weise vernagelt. Zur Annagelung werden vernickelte Stahlnägel von verschiedener Größe und Dicke angewendet, und zwar immer zwei, da eine Drehung und Verschiebung der Fragmente so am besten vermieden wird. Die Endresultate waren in allen Fällen gute und lassen eine Nachprüfung wünschenswert erscheinen. Die Methode, die auch für andere Fälle beschrieben ist, wie für die Fractura pertubercularis, ist ohne technische Schwierigkeiten und in kurzer Zeit ausführbar. Die Heilung des Bruches vollzieht sich schneller als bei den anderen Methoden. Eine Beschränkung der Bewegungsexkursion ist vorübergehend besonders infolge der Callusbildung möglich, doch tritt erfahrungsgemäß keine Gelenkversteifung ein.

Digitized by Google

Das Verfahren ist natürlich auch für Brüche an anderen Stellen und bei Kniegelenksresektionen anwendbar. **E. Siegel** (Frankfurt a. M.).

---

9) **W. White.** Forms of joint disease met with in medical practice.

(Bristol medico-chir. journ. 1904. Juni.)

W. bespricht unter Einschaltung zahlreicher Fälle die Differentialdiagnose zwischen dem akuten und chronischen Gelenkrheumatismus und den ähnlich verlaufenden Gelenkerkrankungen bei den verschiedenartigsten Krankheiten: Gelenkbrüchen, Osteomyelitis acuta, Pleuritis und Pneumonie, Pyämie, Lues, Gonorrhöe, Zerebrospinalmeningitis, Typhus, Gicht, Scharlach usw. Am häufigsten wird eine Polyarthritis rheumatica acuta da angenommen, wo in Wirklichkeit eine anderweitige Erkrankung den Gelenkerscheinungen zugrunde liegt. So z. B. kann bei Pneumonie und Pleuritis mit starker reflektorischer Schmerzhaftigkeit des Schultergelenkes die Grundursache übersehen werden, ebenso wie verborgene Eiterherde (Prostata, Mittelohr) als Ursache multipler pyämischer Gelenkerkrankungen. Bei Kindern kommen differentialdiagnostisch besonders die akuten Gelenkveränderungen bei Rachitis, kongenitaler Lues und der von Still beschriebenen Krankheit (exsudative Gelenkentzündungen mit Vergrößerung der Lymphdrüsen und der Milz) in Betracht. In 2 Fällen bei Kindern beobachtet W. Übergehen der akuten Polyarthritis rheum. in chronische ankylosierende. W. bespricht sodann die verschiedenen Formen des chronischen Gelenkrheumatismus, besonders eine von ihm präzisierte, anscheinend rein synoviale Form bei jüngeren Frauen. Unter den chronischen Infektionen, welche einen chronischen Gelenkrheumatismus vortäuschen können, figuriert außer der Gonorrhöe auch die Tuberkulose in Form einer multiplen ankylosierenden Arthritis ohne spezifisch tuberkulöse Veränderungen. **Mohr** (Bielefeld).

---

10) **Lewandowski.** Über unblutige Nervendehnung.

(Therapie der Gegenwart 1904. Nr. 5.)

Nach kurzem historischem Überblick über die Entwicklung der Lehre von der Nervendehnung und dem Hinweis, wie sich die durch Nervendehnung erzielten Resultate auf dem Boden der Neuronlehre erklären lassen, schildert Verf. eine Reihe von verschiedenen Methoden der unblutigen Nervendehnung. Im Anschluß daran beschreibt er sein eigenes Vorgehen: Entweder sitzt Pat. auf einem Stuhle, die Hände fest am Sitze, während der Arzt mit der einen Hand den Unterschenkel faßt und mit der anderen das Knie durchdrückt und dann das gestreckte Bein gegen den Oberkörper des Pat. bewegt; oder Pat. liegt auf der Erde, die Beine fest gegen die

Digitized by Google

Wand gestemmt, während der Arzt, an den Schultern anfassend, den Oberkörper gegen den Unterkörper beugt.

Diese für den Ischiadicus in Frage kommenden Methoden haben selbst bei ganz veralteten Fällen von Ischias gute Resultate geliefert. In frischen Fällen, wo deutlich neuritisch-entzündliche Symptome vorhanden waren, wurde erst ein Ablauf der Reizerscheinungen abgewartet, ehe zur Dehnung geschritten wurde.

Im Laufe der Behandlungen ist Verf. folgendes Phänomen aufgefallen: Wenn man bei Kranken mit Tic douloureux den Ischiadicus dehnt, kann ein Anfall des Tic douloureux vom Ischiadicus her ausgelöst werden. Bei häufigerer Dehnung (Reizübung) wird die Empfindlichkeit der sekundären Stelle herabgesetzt und kann bis zur völligen Reaktionslosigkeit unempfindlich werden. Es handelt sich hier um eine Hemmungswirkung.

Bei der Tabes ist die Verwendbarkeit der Nervendehnung nicht ganz einwandsfrei und durch die Übungstherapie überholt.

Auch bei trophischen Störungen hält Verf. die Nervendehnung für angebracht, desgleichen tut dieselbe bei Neurasthenie gute Dienste.

Den Schluß der Arbeit bildet ein kurzes Literaturverzeichnis des betreffenden Gebietes.

Silberberg (Breslau).

---

11) **Mills.** The physiological areas and centres of the cerebral cortex of man with new diagrammatic schemes.

(Univ. of Pennsylvania med. bull. 1904. Mai.)

Verf. gibt, größtenteils auf Grund eigener klinischer, experimenteller, Autopsie- und Operationsbeobachtungen eine Darstellung der Zentren und Bezirke der Hirnrinde und bildet verschiedene Schemata der Hirnrindenlokalisationen ab, welche in wesentlichen Punkten von den gebräuchlichen abweichen. Z. B. verlegt M. die größere motorische Region ganz nach vorn von der Zentralfurche und verzeichnet über der ganzen Postzentralwindung Hautsensibilität. Weitere Einzelheiten cf. Original. (Vier schematische Abbildungen.)

Mohr (Bielefeld).

---

12) **Mills.** The differential diagnosis of single or multiple brain tumors and diffuse encephalic syphilis.

(Univ. of Pennsylvania med. bull. 1904. Mai.)

Verf. bespricht die Schwierigkeiten der Differentialdiagnose zwischen ein- und mehrfachen Hirngeschwülsten und der diffusen Hirnsyphilis, eine für die Indikation zum chirurgischen Eingriffe wichtige Frage. In zwei ausführlich mitgeteilten Fällen deuteten die Symptome zunächst auf eine oder mehrere Hirngeschwülste hin, während doch die genauere Analyse der Lokalisationserscheinungen mehr für einen diffusen Prozeß sprach und die Autopsie eine luetische Encephalitis aufdeckte. Im allgemeinen spricht es gegen Lues, wenn

Digitized by Google

alle Symptome sich eindeutig auf einen einzigen Herd im Hirn beziehen lassen, jedoch erwähnt M. verschiedene Fälle, in denen entweder bei eindeutiger Lokalisierung die Operation ein umschriebenes Rindengumma aufdeckte oder andererseits bei einem Symptomenkomplexe, der auf eine diffuse Erkrankung hinwies, sich eine einfache, nicht luetische Geschwulst fand. Die sog. Allgemeinerscheinungen einer Hirngeschwulst: Kopfschmerzen, Schwindel, Erbrechen, Neuritis optica, finden sich während einer bestimmten Periode der Erkrankung auch bei der diffusen intrakraniellen Lues. Trotzdem gelingt es, vermöge verschiedener Unterscheidungsmerkmale (cf. Original) die Differentialdiagnose in vielen Fällen zu stellen. Nur bei der Unterscheidung der diffusen Hirnlues von der multiplen Sarkomatose des Hirns sind die diagnostischen Schwierigkeiten meist unüberwindlich.

Mohr (Bielefeld).

---

13) **J. A. McDougall.** On the prophylactic use of morphine in cases of severe cerebral injury.

(Lancet 1903. Juni 25.)

Bei schweren Schädel- und Hirnverletzungen gab Verf. mit bestem Erfolge 14 Tage bis 3 Wochen lang 6—8stündlich 0,01 Morphium. Er sah danach eine schnellere und gleichmäßigere Konvaleszenz, ein auffallendes Ausbleiben schwerer zerebraler Symptome und der so häufigen andauernden Temperatursteigerungen, die eine Hirnschädigung und Hämorrhagie anzuzeigen pflegen. — Selbstverständlich wurden daneben die sich als nötig erweisenden chirurgischen Maßnahmen stets mit größter Genauigkeit durchgeführt.

Einige beigefügte ausführliche Krankengeschichten sollen den Wert dieser Morphiumdarreichung illustrieren.

H. Ebbinghaus (Berlin).

---

14) **Hildebrandt.** Über diabetische Extremitätengangrän.

(Deutsche Zeitschrift für Chirurgie Bd. LXXII. p. 351.)

Die Arbeit erörtert ihr Thema auf Grund von 15 einschlägigen Beobachtungen auf König's Klinik in der Berliner Charité aus den Jahren 1896—1903. Die Krankheit beruht gleich der Gangraena senilis wesentlich auf Angiosklerose, unterscheidet sich aber von letzterer durch das durchschnittlich niedrigere Lebensalter der von ihr betroffenen Kranken (mittleres Alter der diabetischen Gangränkranken 54,4 Jahre, der Altersbrandkranken 66,2 Jahre nach der Berliner Statistik). Die Gefäßerkrankung, die sich klinisch u. a. auch auf der Röntgenaufnahme merklich macht, beruht histologisch hauptsächlich auf Veränderungen der Intima, die eine mächtige Verdickung mit Absetzung atheromatöser Herde erfährt. In der Umgebung letzterer kommt es zu zelligen Infiltraten und Wucherungen der elastischen Fasern, ferner Mediaverdickungen mit Leukocytenanhäufung. Völlige Gefäßverstopfungen aber beruhen, wenigstens

Digitized by Google

an den größeren Gefäßen, nicht ausschließlich auf Intimaverdickungen, sondern auf Bildung von Thromben, die sich unter Neubildung von Gefäßen und elastischem Gewebe organisieren. Dagegen fand H. in kleineren Gefäßen allerdings völlige oder annähernd völlige Lichtungsverstopfung lediglich durch Intimaverdickung und nimmt an, daß man hier eine Art kompensatorischer Einrichtung vor sich hat: durch Verringerung des Blutzuflusses infolge von Verengung der bereits erkrankten größeren Gefäße ist die Lichtung der kleineren relativ zu groß geworden, wodurch die Intimawucherung bei den letzteren dieselbe passend zu verkleineren bestrebt ist. Dieselben Erkrankungen wie an den Arterien zeigen die Venen. Mehrere histologische Figuren erläutern die Beschreibung.

Der größere Teil der Diabetesbrandfälle beruht ausschließlich auf Zirkulationsstörung durch diese Gefäßveränderungen. Eine zweite Form des Diabetesbrandes ist die entzündliche, die sich an ein leichtes Trauma, Hautabschürfungen, Hühneraugenbeschneidungen, Kratzwunden auf ekzematösen Hautstellen usw. anzuschließen pflegt. Auf die Entzündung bezw. Phlegmone folgt hier die Nekrose, wie umgekehrt bei der ersten Brandform sich zur Nekrose meist die Entzündung zuzugesellen pflegt. Der bei Diabetikern bekannte schwere und lebensgefährliche Verlauf septisch-phlegmonöser Prozesse aber ist durch Wachstumsbegünstigung für die bakteriellen Eitererreger infolge des Zuckergehaltes der Körpergewebe leicht und exakt erklärbar. Das Experiment lehrt, daß die Eitererreger auf zuckerhaltigen Nährböden besonders gut gedeihen, und H. selbst überzeugte sich an Tierversuchen mit Stallhasen, daß Infektionen dieser mit Staphylokokken bei gleichzeitiger Einverleibung von Zuckerlösung ungleich virulenter wirkten als ohne eine solche. Ebenso erkrankten künstlich durch Amylnitrit diabetisch gemachte Kaninchen bei Staphylokokkeninfektion schwerer als gesunde Tiere. Eine nervöstrophische Ätiologie für den Diabetesbrand ist abzulehnen; finden sich bei den Kranken allerdings oft Hirn- und Rückenmarksleiden oder periphere Neuritiden, so dürften dieselben häufig Folge der diabetischen Gefäßerkrankung sein. Der Brand bleibt nur durch die Zirkulationsstörung infolge der Angiosklerose erklärbar. Dagegen kann Alkoholismus die Gangrän wesentlich befördern und ist als prädisponierender Faktor für den Brand anzuerkennen.

Bei der chirurgischen Behandlung der ausgebildeten Gangrän ist behufs Bekämpfung fortschreitender Phlegmonen Vermeidung aller feuchten, auch desinfizierenden Verbände geboten; man verbinde trocken mit Jodoform und hygroskopischer Watte, damit die Sekrete gut verdunsten können. Gegen die Phlegmone breite Inzisionen und Hochlagerung des Gliedes empfohlen. Außerdem ist durch passende Diät die Meliturie tunlichst zu bekämpfen. Kommt es zur Amputation, so ist der Amputationsort nach dem Verhalten der Gefäße bezw. den Grenzen der ausreichenden Blutzirkulation zu wählen; ein Verzicht auf jede Unterschenkelamputation zu

Digitized by Google

gunsten der Oberschenkelamputation ist nicht richtig. Man bediene sich der Allgemeinnarkose mit Äther — die Schleich'schen Injektionen bewirken nicht selten neue Gangrän, und das Oberst'sche Verfahren ist zu zeitraubend. Die v. Esmarch'sche Binde ist zu meiden, um nicht neue Gangrän hervorzurufen.

Von den König'schen Fällen gehören 12 der nicht entzündlichen, 5 der entzündlichen Form der Erkrankung an. Von 5 am Unterschenkel Amputierten starben 2 (darunter ein doppelt Operierter), von 4 Oberschenkelamputierten starben 2. Für die Prognose der Operation erscheinen hauptsächlich der Zustand des Herzens und der Grad der Infektion maßgebend zu sein.

Meinhard Schmidt (Cuxhaven).

---

15) **O. Blau.** Fünfzehn Kahnbeinbrüche. — Fractura ossis navicularis carpi.

(Deutsche Zeitschrift für Chirurgie Bd. LXXII. p. 445.)

B. hat in den letzten $1^1/_2$ Jahren auf der mediko-mechanischen Station des Garnisonlazaretts II Berlin 15 Fälle von Kahnbeinbruch in Behandlung gehabt, deren Krankengeschichten unter Reproduktion der die Diagnose belegenden Skiagramme mitgeteilt werden. Die betroffenen Pat. sind durchgehends aktive Soldaten, die die Verletzung größtenteils im Dienste erwarben; und zwar handelte es sich mit Ausnahme von 2 Fällen, wo eine direkte Quetschung die Verletzung veranlaßte, um eine indirekte Gewalt, die den Bruch bewirkte. 6mal war feststellbar, daß ein Fall auf die ausgestreckte, dorsalflektierte Hand stattgefunden hatte. Von äußerlich wahrnehmbaren Symptomen ist Schwellung in mäßigen Grenzen, sowie Druckempfindlichkeit der Kahnbeingegend hervorzuheben, bezüglich letzterer aber zu bemerken, daß sie auch bei Fehlen einer Fraktur vorhanden sein kann. Hinsichts Funktionsstörung ist Hinderung der Dorsalflexion typisch. Diagnostisch entscheidend ist aber durchgehends nur das Röntgenbild, das gleichzeitig von gesunder wie verletzter Hand, beide in gleichmäßiger Pronation auf der Platte ruhend, aufzunehmen ist, wie denn die der Arbeit beigefügten Röntgenbilder sämtlicher Fälle auch das Skelett beider Körperseiten zeigen, wo die Beschreibung der Brucheinzelnheiten im Texte schön verdeutlicht wird. B., der zum Vergleiche mit seinen Frakturen auch 200 nicht frakturierte Händepaare skiagraphiert sowie anatomische Präparate studiert hat, hebt hervor, daß das Kahnbein meistens (unter 200 Fällen 170mal) ein Art Petschaftform besitzt, d. h. es trägt distalwärts an einem eingeschnürten Halse einen breit- und plattgedrückten Fortsatz. Die Röntgenbilder lehren, daß der Einschnürungshals sicher die Stelle des schwächsten Widerstandes ist: in 10 Fällen von B.'s Material ging hier die Bruchlinie durch. Im übrigen ist das im ganzen grazile Kahnbein der massiven unteren Radiusepiphyse gegenüber an Widerstandskraft im Nachteile. Was den Ausgang und Verlauf der

Digitized by Google

Verletzung betrifft, so war letzterer langwierig und häufig durch Störungen unterbrochen, das Endresultat nicht immer befriedigend. Verminderte Dorsalflexionsfähigkeit und herabgesetzte Kraft des Händedruckes infolge von Muskelatrophie ist hier besonders zu erwähnen. Eine kallöse Vereinigung der Bruchstücke ist ausweislich des Röntgenbildes sicher 4mal ausgeblieben, in den anderen Fällen ist hierüber kein bestimmtes Urteil aussprechbar. Immerhin wurden $^2/_3$ der Verletzten wider völlig militärdienstfähig und sind bis Ablauf ihrer Dienstpflicht bei der Truppe geblieben, bei den invalide gewordenen Leuten ist der schlechte Verlauf wesentlich durch verspätete Krankmeldung oder anfangs verfehlte Diagnose verschuldet. Die Therapie betreffend rät B. zur Bekämpfung der initialen Schmerzhaftigkeit Ruhigstellen der Hand in Pappschienen nebst hydropathischen Einwicklungen, erst vom Ende der 4. Woche an gymnastisch-mechanische Exerzitien. Zurückbleibende hartnäckige Ödeme, Tendovaginitiden, venöse Stauungen usw. sind individualisierenderweise mit Ruhigstellung, Jodtinktur, Massage oder auch Bier'scher Stauung zu bekämpfen.

Die interessante Arbeit lehrt die Häufigkeit und Wichtigkeit der Verletzung, bei welcher einerseits auf frühzeitige Diagnose mittels Röntgen, andererseits bei der Behandlung auf sachgemäße Vermeidung alles dessen zu achten ist, was eine Heilung mit guter Funktion stören kann. **Meinhard Schmidt** (Cuxhaven).

Kleinere Mitteilungen.

16) **Kronacher** (München). Transportabler Sterilisationsapparat für Verbandstoffe und Instrumente.

(Münchener med. Wochenschrift 1904. Nr. 19.)

Die neue Modifikation des von K. vor mehreren Jahren empfohlenen Apparates soll das Kondensationswasser ableiten und dadurch das Feuchtwerden der Verbandstoffe verhüten. Eine weitere Verbesserung betrifft den Kasten für letztere. — Bezugsquelle: C. Stiefenhofer, München, Karlsplatz 6.

Kramer (Glogau).

17) **M. Liese** (München). Ein neuer, zangenartiger Nadelhalter mit bündiger Sperrvorrichtung.

(Münchener med. Wochenschrift 1904. Nr. 19.)

L. hat das Prinzip seines »Universal-Sicherheitsgriffes« für scherenförmige chirurgische Instrumente auch zur Herstellung eines neuen Nadelhalters benutzt. Die Branchen desselben laufen in langgezogener Birnform in die durch einen Zahn beiderseits gebildete, völlig glatt und abgerundet schließende Sperrvorrichtung über, welche genau in der Mitte liegt. Der Schluß des Instrumentes wird durch einfaches Zusammendrücken bewerkstelligt, das Öffnen wird durch Umgreifen und leichten Druck einer Fingerspitze auf die innere Spange bewirkt, welche mit der unteren Hälfte jeder Branche einen flachgedrückten Ring bildet.

Kramer (Glogau).

Digitized by Google

18) **Grober.** Ein Fall von Kopftetanus.

(Mitteilungen aus den Grenzgebieten der Medizin und Chirurgie Bd. XIII. Hft. 1.)

Ein 46jähriger Arbeiter bekam eine kleine Wunde der linken Stirnseite; 16 Tage danach brachen die Erscheinungen des Kopftetanus aus: Schlingkrämpfe, Trismus; dabei bestand linksseitige Facialisparese. An 2 Tagen wurden je 100 Antitoxineinheiten des Behring'schen Tetanusserums eingespritzt; danach erreichten die Krämpfe ihren Höhepunkt, auch Bauch- und Rückenmuskeln wurden befallen. Allmählich trat Genesung ein; am längsten hielt sich die Facialisparese, welche auch bei der Entlassung, 38 Tage nach dem Auftreten der ersten Tetanussymptome, noch nachweisbar war. Bezüglich der Erklärung der Facialisparese schließt sich G. der Deutung an, die Rose gegeben hat, dahingehend, daß Verdickungen an den Nerven beim Tetanus auftreten; betrifft eine solche Anschwellung den Facialis im Fallopi'schen Kanale, so kommt durch Druck in dem engen Kanal eine Drucklähmung zustande. Die Wunde wurde exzidiert; Tetanusbazillen ließen sich nicht darin nachweisen. — Bezüglich der Behandlung empfiehlt G., Tetanusserum soviel und sobald als möglich anzuwenden. Eine tabellarische Übersicht über 13 seit 1899 in der Jenenser medizinischen Klinik beobachtete Fälle bestätigt die alte Erfahrung, daß, je länger die Inkubation dauert, desto mehr Aussichten auf einen günstigen Ausgang bestehen.

Haeckel (Stettin).

19) **M. Matsuoka.** Beitrag zur Lehre von der fötalen Knochenerkrankung.

(Deutsche Zeitschrift für Chirurgie Bd. LXXII. p. 428.)

Rein anatomische, hier nicht näher zu besprechende Arbeit aus dem Göttinger pathologischen Institute, betreffend ein totgeborenes Kind mit mehrfachen Mißbildungen und Knochenabnormitäten am ganzen Skelett. Wie die ausführliche makro- und mikroskopische Beschreibung und etliche Abbildungen lehren, handelt es sich um Entwicklungshemmungen der Knochen, teils enchondraler, teils periostaler Natur. Zum Schluß ein 20 Nummern zählendes Verzeichnis der Literatur über fötale Rachitis, Chondrodystrophia foetalis, kretinistische Wachstumsstörung usw. **Meinhard Schmidt** (Cuxhaven).

20) **L. Thévenot.** Rhumatisme tuberculeux ankylosant, trois nouvelles observations de spondylose rhizomélique de nature tuberculeuse. (Hôtel Dieu de Lyon. Prof. Poncet.)

(Méd. moderne 1904. Nr. 18.)

21) **Poncet.** Rhumatisme tuberculeux abarticulaire. Rétraction de l'aponévrose palmaire d'origine tuberculeuse.

(Ibid. Nr. 8.)

In drei Fällen sah P. direkt im Anschluß an einen Lungenspitzenkatarrh oder Pleuritis Schmerzen in den verschiedensten Gelenken auftreten, vor allem auch in denen der Wirbelsäule, die hier zu starker Bewegungsbeschränkung führten. So hielt der eine Pat., bei welchem hauptsächlich die Nackenwirbelsäule betroffen, den Kopf ganz nach vorn und unten geneigt. Passiv konnte das Kinn nicht bis zur Horizontalen gebracht werden. Seitliche Bewegungen waren überhaupt nicht möglich.

Der Prozeß wies kein akutes Stadium auf, er verlief ganz chronisch und ist dadurch charakterisiert, daß eine Veränderung in der Gestalt der Wirbelsäule nicht eintrat.

Da in allen Fällen außer der gleichzeitig einsetzenden Lungenaffektion jeder anatomische Anhaltspunkt fehlte, so glaubt P., daß die Lungen- und Gelenkaffektionen durch gleichzeitige Invasion von Tuberkelbazillen entstanden sind.

Ganz ähnlich verhält es sich mit einer Dupuytren'schen Fingerkontraktur, die ohne jede andere Ursache direkt im Anschluß an einen linksseitigen Spitzenkatarrh entstand. **Coste** (Straßburg i. E.).

Digitized by Google

22) **Skinner.** Two cases of severe X-ray necrosis, presenting some unusual features.

(Med. news 1904. Februar 20.)

Den beiden mitgeteilten Fällen ist gemeinsam, daß die Nekrose auffallend lange Zeit nach Aussetzen der Röntgenbestrahlung auftrat, einmal nach 5, das andere Mal nach 6 Monaten. Die voraufgegangene Behandlung war sehr lange ausgedehnt worden — 75 Sitzungen in 9 Monaten resp. 115 in 14 Monaten. Bemerkenswert ist noch, daß im zweiten Falle die Nekrose eingeleitet wurde durch Auftreten mehrfacher kleiner subkutaner Blutextravasate.

Kleinschmidt (Charlottenburg).

23) **Sloan.** Note on the X-ray treatment of cancer.

(Glasgow med. journ. 1904. Juni.)

Verf. spricht sich auf Grund seiner Erfolge an drei Fällen (Karzinom der Scheide, der Brustdrüse und des Blinddarmes) dahin aus, daß mit den X-Strahlen in gewissen Fällen noch Erfolge erzielt werden können, wo alle anderen Mittel im Stiche lassen. Doch kommt es zuweilen zu heftigen Schmerzen und zu Geschwürsbildung, so daß große Vorsicht geboten ist.

Von den drei Fällen des Verf. wurden zwei wesentlich gebessert, keiner geheilt. **W. v. Brunn** (Marburg).

24) **F. O. Allen.** A death during general anaesthesia with ethyl chloride.

(Amer. journ. of the med. sciences 1903. Dezember.)

Bei einem 28jährigen Manne, der an epileptischen Krämpfen gelitten hatte und wegen eingeklemmten Leistenbruches operiert werden sollte, wurde die Narkose mit Äthylchlorid eingeleitet. Nach etwa 3 oder 4 Minuten, als 15 g des Narkotikums verbraucht worden waren, wurde zur Äthernarkose übergegangen. In diesem Augenblick trat plötzlich Erbrechen und nach 3 Minuten Atemstillstand ein. Die Autopsie konnte nicht vorgenommen werden. Bei der Äthylchloridnarkose kommt ein Todesfall nach Ware auf 12436, nach Seitz auf 16000 Fälle.

Läwen (Leipzig).

25) **Strong.** General systemic infection by the diplococcus gonorrhoea.

(Journ. of the amer. med. assoc. 1904. Mai 14.)

Die Infektion lag $3^1/_2$ Jahre zurück. Bei Aufnahme fanden sich multiple Abszesse in der Muskulatur, u. a. am Sternocleidomastoideus, Quadriceps femoris, Unterarmmuskulatur. Der entleerte Eiter bot mikroskopisch und kulturell Reinkultur von Gonokokken. Bei der Infektion war frühzeitig Epididymitis aufgetreten

Trapp (Bückeburg).

26) **J. Kérassotis.** Sur un cas d'abcès métastatique d'origine gonococcique.

(Ann. des malad. des org. génito-urin. 1904. Nr. 7.)

25jähriger Kranker mit 14 Tage alter Gonorrhöe; die bakteriologische Untersuchung ergibt deutliche Gonokokken. Der Kranke hat außerdem eine entzündliche Infiltration der rechten Regio mastoidea; er hat bisher schon 3mal Gonorrhöe gehabt und jedesmal gleichzeitig heftige Schmerzen hinter dem rechten Ohr empfunden, die sich erst mit Heilung der Gonorrhöe verloren haben. Bei dem diesmaligen Anfalle kam es zu einer richtigen Abszeßbildung; die ganze Mastoidinsertion des M. sterno-cleido-mast. war entzündlich infiltriert. Inzision des Abszesses; die bakteriologische Untersuchung des Eiters ergab mit Wahrscheinlichkeit Gonokokken. Während der Heilung infolge eines Trinkexzesses

Digitized by Google

starke Vermehrung des gonorrhoischen Ausflusses; von neuem beträchtliche Eiterabsonderung aus dem Mastoidabszeß; in dem Eiter konnten jetzt deutliche Gonokokken nachgewiesen werden. **Paul Wagner** (Leipzig).

27) **Stolper.** Traumatische Psychose bei latenter Syphilis.

(Ärztliche Sachverständigen-Zeitung 1904.)

Verf. betont wie in früheren Arbeiten den zu wenig gewürdigten Zusammenhang zwischen Syphilis und Trauma und bringt entsprechende Belege durch zwei sehr instruktive Beobachtungen. In beiden Fällen handelte es sich um eine Art traumatischer schwerer Psychose von hypochondrisch-depressiblem Charakter im Anschluß an ein Trauma. In dem einen Falle war nie an Syphilis gedacht worden, ein Zusammenhang wurde erst wahrscheinlich, als $1^{3}/_{4}$ Jahr nach dem Unfalle (Kontusion der Stirngegend mit kurzer Bewußtlosigkeit) sich Symptome von Spätsyphilis einstellten. Im zweiten Falle hatte ein 53jähriger syphilitisch infizierter Mann infolge eines schweren Sturzes eine Gehirnerschütterung mit zweitägiger Bewußtlosigkeit erlitten. Beidemal konnte durch antiluetische Behandlung eine Heilung bezw. Besserung erzielt werden. Als anatomische Grundlage käme vielleicht eine Encephalomeningitis syphilitica oder gummöse Pachymeningitis in Betracht. Als verdächtig für latente Syphilis wird im klinischen Bilde der Mangel an vollausgebildeten Herdsymptomen, besonders aber auch der schwere Kräfteverfall infolge der syphilitischen Dyskrasie angesehen. Ein Entschädigungsanspruch des Verletzten besteht sowohl für die staatliche, wie für die private Unfallversicherung. **Engelhardt** (Kassel).

28) **Eulenstein.** Über Blutungen infolge von Arrosion der Hirnblutleiter bei Eiterungen im Schläfenbeine.

(Zeitschrift für Ohrenheilkunde Bd. XLIII. p. 29.)

E. führte bei einem 5jährigen Mädchen wegen Mastoiditis nach Scharlach die operative Eröffnung des Warzenfortsatzes aus. Dabei wurde der Sinus in einer Ausdehnung von ca. 3 cm freigelegt; er zeigte respiratorisches Zusammenklappen und war demnach sicher nicht thrombosiert. Die Temperatur sank in den nächsten Tagen nach der Operation allmählich fast bis zur Norm, die Wunde zeigte beim Verbandwechsel nichts Auffallendes. 10 Tage nach der Operation bemerkte die Mutter, daß unter dem Verbande zwei Blutstropfen hervorsickerten, am 12. Tage erfolgte plötzlich, ohne daß eine bestimmte Ursache anzugeben gewesen wäre, eine gewaltige Blutung aus der Wunde, durch die der Verband durchtränkt und das Bettzeug weithin gefärbt wurde. Beim Verbandwechsel fand E., daß die Blutung aus dem freigelegten Teile des Sinus erfolgt war, zurzeit aber stand. Bei dem etwas später gemachten Versuche, den die blutende Stelle deckenden Tampon zu entfernen, erfolgte erneute heftige Blutung. Gleichzeitig mit der ersten Hämorrhagie setzten wieder pyämische Temperaturen ein, die E. 4 Tage nach der letzten Blutung zu erneutem Verbandwechsel zwangen. Um einen weiteren Blutverlust und die Gefahr der Luftaspiration zu vermeiden, wurde zunächst in Narkose die Jugularis unterbunden, dann der Sinus peripheriewärts von der blutenden Stelle freigelegt und durch einen Tampon komprimiert. Trotzdem trat bei Entfernung des Tampons von der verletzten Stelle wieder eine, wenn auch weniger heftige, Blutung auf, die jedoch sofort wieder stand. 4 Tage später beim Verbandwechsel neue, sehr starke Blutung, die schweren Kollaps verursachte. Um weiteren Blutverlust bei dem äußerst heruntergekommenen Kinde zu vermeiden, ließ nun E. den Verband, trotz starker Durchtränkung und trotz hoher Temperatur, 8 Tage liegen. Nun erst zeigte sich nach Entfernung der Tampons, daß die Sinuswunde vernarbt war. Langsame Heilung.

Derartige Fälle sind sehr selten. E. stellt 17 Berichte über Blutungen infolge von Arrosion des Sinus aus der Literatur zusammen, die jedoch mit dem von ihm beobachteten nur z. T. Ähnlichkeit zeigen. **Hinsberg** (Breslau).

Digitized by Google

29) Mc Carthy. The formation of bone tissue within the brain substance.

(Univ. of Pennsylvania med. bulletin 1904. Mai.)

Bei Gelegenheit von Tierexperimenten über andauernde Hirnrindenreizung durch unter die Dura gebrachte Drahtstückchen fand M. bei einem jungen Tier an der Einstichstelle eine erbsengroße knorplige Masse in der Hirnsubstanz; sie ging diffus in die Hirnmasse über, die mikroskopische Untersuchung ergab, daß es sich um ausgebildete Knochensubstanz handelte, jedoch Verkalkung nur in den peripheren Teilen eingetreten war. Der ganze Befund sprach dafür, daß diese Knochenneubildung sich im Anschluß an die Hirnpunktur entwickelt hatte; entweder ein Teilchen der Dura oder des Periosts, oder einige Knochenteilchen waren bei der Hirnpunktion in die Hirnsubstanz verlagert worden und hatten sich, da es sich um ein einmonatiges Tier handelte, weiter entwickelt.

Mohr (Bielefeld).

30) Stieda. Verkäste Nebenhöhlenempyeme der Nase.

(Zeitschrift für Ohrenheilkunde Bd. XLII. p. 126.)

S. beschreibt drei Fälle aus der Königsberger chirurgischen Klinik, bei denen umfangreiche Ansammlungen von stinkenden, käsigen Massen in der Nasenhöhle operativ entfernt wurden. Bei allen drei Pat. war es zu ausgedehnten Zerstörungen in der Nase gekommen. Eine absolut sichere Deutung des Befundes ist kaum möglich, doch spricht nach S.'s Ansicht vieles dafür, daß es sich ursprünglich um Empyeme der Nasennebenhöhlen handelte, die sekundär verkästen.

Hinsberg (Breslau).

31) R. Kienböck. Ein mit Röntgenstrahlen behandelter Fall von Nasensarkomrezidiv.

32) M. Grossmann. Spindelzellensarkom des Naseninnern mit Röntgenstrahlen behandelt.

(Aus der Sitzung der k. k. Gesellschaft der Ärzte in Wien vom 22. Januar 1904.)
(Wiener klin. Wochenschrift 1904. Nr. 4.)

K.'s Fall betrifft eine 38jährige Pat., die im Verlaufe von $2^1/_2$ Jahren von Gersuny mehrfach wegen des mikroskopisch als Endotheliom bezeichneten, Nasen-, Rachen- und Oberkieferhöhlen ausfüllenden, ziemlich harten Sarkoms operiert wurde. Vom Oktober 1903 bis Mitte Januar 1904 fanden 13 Röntgensitzungen statt, meist mit ziemlich harter, seltener mit mittelweicher Röhre. Der Nasenrücken war in eine unförmige, derbe Geschwulst verwandelt, die auf der Höhe exulzeriert war. Die Augen waren nach links auseinander gedrängt, das Sehvermögen am rechten Auge war rasch und vollkommen, am linken bis zu Lichtschein verloren gegangen. Beiderseits bestand Opticusatrophie. Nasen- und Rachenhöhle von Geschwulstmassen erfüllt. Nasenatmung unmöglich. Weicher Gaumen herabgedrängt, harter Gaumen in der Mitte von der Geschwulst durchwuchert. Sehr heftige Schmerzen im Gesicht. Hörvermögen stark herabgesetzt

6 Tage nach der ersten Exposition hörten die Schmerzen auf, nach 4 Wochen war die äußere Geschwulst fast verschwunden, das Hörvermögen fast völlig wiederhergestellt. Nach 8 Wochen von der äußeren Geschwulst nichts mehr zu sehen, Geschwür ganz vernarbt, der weiche Gaumen wieder emporgerückt. Die erblindet gewesene Pat. konnte mit dem rechten Auge auf 25 cm Finger zählen und ohne Führung gehen. Von Heilung ist noch keine Rede, Nasen- und Rachenraum sind noch mit Geschwulstmassen erfüllt.

G.'s Fall betrifft eine 39jährige Pat., deren weiches Spindelzellensarkom von der unteren und mittleren Muschel und vom knorpligen Anteil der Scheidewand der einen Nasenhälfte ausgegangen und nach viermaligen intranasalen Eingriffen, die alle 3 Monate nötig waren, mit Röntgenstrahlen behandelt wurde. Alle krankhaften Partien schwanden hier völlig. Die Zukunft wird lehren, ob hier ein bleibender Erfolg erzielt ist.

Hübener (Dresden).

Digitized by Google

33) **Raoult.** Nouveau procédé de rhinoplastie partielle pour restauration de la sous-cloison.

(Ann. des malad. de l'oreille, du larynx, du nez et du pharynx T. XXIX.)

R. benutzte bei einem Mädchen, bei dem durch Lupus das häutige Nasenseptum zerstört war, einen keilförmigen Lappen aus der Oberlippe und zwei flügelförmige Läppchen aus der Schleimhaut des Naseneinganges und der Haut in deren Umgebung (cf. Zeichnung) zur Plastik. Er rühmt das kosmetische Resultat.

Hinsberg (Breslau).

34) **Mauclaire.** Extirpation en bloc de l'épithelioma labial inférieur et du rerritoite lymphatique correspondant.

(Tribune méd. 1904. Januar.)

Verf. empfiehlt, bei Exstirpation nicht weit vorgeschrittener Unterlippenkrebse die Geschwulst im ganzen mitsamt der Haut des Kinnes, der Unterzungenbein- und Unterkiefergegend wegzunehmen. Es werden dann im Niveau der medianen Unterzungenbeingegend alle Gewebe bis auf den Muskel entfernt, ebenso im Niveau der Regio submaxillaris alle Lymphdrüsen exstirpiert, die »Fossae submaxillares« ausgeräumt. Am Schluß der Operation soll die Vorderfläche des Unterkiefers, der M. mylohyoideus und der Grund der beiden Fossae submaxillares frei liegen. Der Hautschnitt soll die Form eines Trapezes haben, dessen Basis etwas unterhalb der Höhe des Zungenbeines zu liegen kommt. Die Deckung des Defektes macht Schwierigkeiten, zwei gestielte, aus der seitlichen Halsgegend entnommene Hautlappen sind nicht angeheilt. **Engelhardt** (Kassel).

35) **Gaudiani.** Durchbruch eines tuberkulösen Lymphdrüsenabszesses in die Trachea.

(Deutsche med. Wochenschrift 1904. Nr. 24.)

Das 3jährige Kind war trotz Tracheotomie bei vermeintlicher Kehlkopfstenose zugrunde gegangen. Bei der Sektion fand sich der linke wie rechte Bronchus durch eine käsige Masse auf 2 cm Länge ausgefüllt, die von einem käsig entarteten tuberkulösen Drüsenpaket stammte, das durch eine kleine Öffnung in die Bronchien perforiert war. **Borchard** (Posen).

36) **Grunert.** Zur Behandlung von penetrierenden Brustwunden: ein Fall von Lungennaht.

(Deutsche Zeitschrift für Chirurgie Bd. LXXII. p. 100.)

G. vollzog in der Magdeburger Krankenanstalt Sudenburg (Oberarzt Dr. Habs) eine Lungennaht bei einem nachts mit schwerer Bruststichverletzung zugegangenen Arbeiter. Derselbe, im Zustande höchster Atemnot mit Puls von ca. 100, zeigte eine klaffende große Wunde im 4. linken Interkostalraume, welche stark blutete und bei jeder Inspiration Luft in die Pleurahöhle dringen ließ. Bei Fingereinführung in letztere entleert sich $1/2$ Liter Blut und zeigt sich, daß beträchtliche Blutung noch andauert. Es wird deshalb nach Bildung eines entsprechend langen medialerseits gestielten Hautmuskellappens, welcher die Weichteildecken der 4. Rippe enthält, ein 7 cm langes Stück der letzteren reseziert. Durch die gesetzte Lücke ist die Hand in die Pleurahöhle einführbar und wird die Lunge, in welcher auf der Vorderfläche des Unterlappens nahe der Basis eine 3 cm lange, 2 cm tiefe Schnittwunde gefühlt war, hervorgezogen und die Lungenwunde mit zwei tiefen Catgutnähten geschlossen, worauf die Blutung sofort stand. Reposition der Lunge, Wiedervernähung des Weichteillappens unter Einführung eines kleinen Gazedrains. Der Verlauf war, nachdem die ersten Tage noch Pulsbeschleunigung und Atemnot bestanden, vorzüglich. Schon am 12. Tage konnte Pat. aufstehen, um schließlich vollkommen zu genesen.

Mit Recht verwertet G. seinen Fall, um durch ihn die Wichtigkeit und die Wirksamkeit der Thorakotomie bei bedenklichen Brustverletzungen hervorzuheben.

Digitized by Google

Aber nicht nur behufs Lungennaht ist der Eingriff zu empfehlen, er ist auch indiziert, wo es gilt, einem rasch fortschreitenden und das Leben bedrohenden Hautemphysem ein Ende zu machen, oder einen stagnierenden, atmungsstörenden, intrapleuralen Bluterguß zu entleeren oder einen sogenannten Spannungspneumothorax zu beseitigen, bei welchem die ventilartige Wunde wohl Luft in die Brusthöhle herein- aber nicht herausdringen läßt. Er bringt auch hierfür als Beläge Krankengeschichten aus dem Magdeburger Spitale bei.

Meinhard Schmidt (Cuxhaven).

37) **H. Behnstedt.** Eiserner Haken in der rechten Lunge mit Hilfe der Bronchoskopie diagnostiziert und extrahiert.

Inaug.-Diss., Kiel, 1904.

Ein 2 Jahre lang in einem Bronchus II. Ordnung gelegener eiserner Haken hatte schwere Lungenerscheinungen ausgelöst. Derselbe wurde vorerst in der Klinik Helferich's durch ein Skiagramm festgestellt. Dann tiefe Tracheotomie. In einer zweiten Sitzung wird in Morphin-Kokainanästhesie das Bronchoskop erst bis zur Bifurkation, dann in den rechten Hauptbronchus und schließlich in dessen Hauptast vorgeschoben; dort wird der Fremdkörper entdeckt und dann extrahiert. Heilung.

Neugebauer (Mährisch-Ostrau).

38) **M. Klar.** Über traumatische Epithelcysten (Epidermoide). (Aus Prof. Dr. Vulpius' orthopäd.-chirurg. Heilanstalt in Heidelberg.)

(Münchener med. Wochenschrift 1904. Nr. 16.)

In dem mitgeteilten Falle saß die kirschgroße Epithelcyste in der rechten Hohlhand, dicht am Daumenballen, zwischen Haut und Muskeln. Die Wand bestand, wie die mikroskopische Untersuchung ergab, aus drei Schichten — äußere Bindegewebshülle ohne elastische Fasern, kernhaltige Epithelzellenschicht und Lamellenschicht; der Inhalt ähnelte dem Atherombrei. Das Trauma lag 3 Jahre zurück; Pat. hatte sich damals mit der rechten Hohlhand gegen die Spitze eines rostigen Nagels geschlagen und dadurch dicht am Daumenballen eine ziemlich tiefe, ca. erbsengroße, trichterförmige Wunde zugezogen, die ohne Verband heilte. Später bildete sich eine kleine Verhärtung unter der Haut, die langsam zu einem Knötchen anwuchs, das das 17jährige Mädchen mehr und mehr bei der Arbeit behinderte.

Kramer (Glogau).

39) **J. Berdach.** Beitrag zur Kenntnis der traumatischen Luxation der Handgelenke.

(Wiener klin. Wochenschrift 1904. Nr. 8.)

Nach eingehender klinischer Besprechung der Handgelenksverrenkungen und der Differentialdiagnose zwischen dieser und der »typischen« Radiusfraktur folgt die Mitteilung eines einschlägigen Falles, der einen 16jährigen Arbeiter betraf. Die nachträgliche Röntgenphotographie bestätigte die Diagnose.

Hübener (Dresden).

40) **A. Brüning.** Beitrag zur Lehre von der blutigen Reposition veralteter Hüftluxationen.

(Deutsche Zeitschrift für Chirurgie Bd. LXXII. p. 407.)

B. veröffentlicht zunächst drei neue selbstbeobachtete Fälle.

Fall I. 40jähriger Bergmann, durch Verschüttung verletzt, kam mit einer einen Monat lang bestehenden Luxatio obturatoria in das Krankenhaus »Bergmannstrost« zu Halle (Prof. Oberst). Das Bein in der Hüfte ca. 45° flektiert, abduziert und auswärts rotiert, Schenkelkopf unter den Gefäßen in der Leistenbeuge stehend. Nervöse Ausfallserscheinungen: Anästhesie am Unterschenkel, die Zehen können nicht bewegt werden. In Narkose mißlang völlige Reposition, doch wird die Luxatio obturatoria in eine L. ischiadica verwandelt. Nachdem

Digitized by Google

binnen 3 Wochen ein am alten Lager des Schenkelkopfes entstandenes bedeutendes Hämatom resorbiert, wird mittels Langenbeck'schen Resektionsschnittes die blutige Reposition ausgeführt. Kopf, Hals und Trochanter mußten dabei völlig aus dem Weichteilmantel ausgelöst, viele Schwielen getrennt, die Pfanne von fibrösen Einlagerungen gesäubert werden. Wunde zunächst tamponiert, dann sekundär genäht. Heilung mit völliger Ankylose in Streckstellung ohne Beseitigung der nervösen Lähmungen.

Fall 2. 22jähriger Mann, wegen einer vor 14 Tagen durch Fall erworbenen Luxatio ischiadica in der Gießener Klinik operiert. Langenbeck'scher Schnitt. Nach Dehnung des sehr kleinen Kapselschlitzes gelingt die Reposition leicht. Glatte Heilung ohne die mindeste Bewegungsbeschränkung.

Fall 3, ebenfalls aus der Gießener Klinik, ist eine Spontan- bezw. Distensionsluxation bei einem $8^3/_4$jährigen Knaben, der vor ca. 14 Monaten schweren »Gelenkrheumatismus« durchgemacht hatte. Luxatio obturatoria. Vorderer Längsschnitt nach Hüter-Schede. Der stark deformierte Kopf wird mühsam aus Schwielenmassen herauspräpariert, die mit Bindegewebe gefüllte Pfanne ausgehöhlt; trotzdem mißlingt die Reposition und muß nach hinten ein Langenbeck'scher Schnitt hinzugefügt und von diesem aus Trochanter und Hals aus den Weichteilen gelöst werden, um das Bein beweglicher zu machen, wonach die Reposition gelingt. Guter Wundverlauf mit Ausgang in Heilung und unbedeutend flektierter, adduzierter und einwärts rotierter, ankylotischer Stellung, aber mit sehr guter Gehfähigkeit ohne Stock.

An die eigenen Fälle schließt B. eine Zusammenstellung aller bisher publizierten Parallelfälle; er hat 31 traumatische und 4 Distensionsluxationen gefunden, die blutig reponiert worden sind, außerdem 6 Fälle sämtlich von Luxatio obturatoria, wo bei der Operation die Reposition mißlang und deshalb der Schenkelkopf reseziert wurde. Die Luxatio obturatoria ist in dem Materiale nur 6mal vertreten, vielleicht deshalb, weil bei dieser Verrenkung schließlich doch eine leidliche Gehfähigkeit eintreten kann. Aber gerade bei der Obturatoria zeigt sich die blutige Reposition als schwieriger und gefährlicher Eingriff; die 3 Todesfälle, die in dem gesammelten Material enthalten sind, beziehen sich auf obturatorische Verrenkungen. Da dieselbe in B.'s Fall 1 auf unblutigem Wege zunächst in eine ischiadische verwandelt worden war und letztere dann verhältnismäßig leicht heilbar war, schlägt B. stets vor, in derartigen Fällen eine vordere Luxation in eine hintere, unblutige umzuwandeln, wobei aber der Grundsatz zu beobachten ist, nach unblutigen Repositionsmanövern bis zur Operation erst eine Wartezeit einzuschalten, genügend, daß die Blutergüsse und sonstigen reaktiven Folgen der eingreifenden Mobilisationsversuche zurückgehen können. Im übrigen lehrt die Erfahrung, daß die Distensionsluxationen durchgehends schlechtere Prognosen und Resultate geben, als die traumatischen, und daß die anatomischen Veränderungen, Schwielenbildung, Verwachsung usw., um so erheblicher sind, je länger die Verrenkung besteht, daß demgemäß die Operationsprognose um so besser ist, je frischer der Fall. Auch sind die Resultate um so besser, je jünger das Individuum. Rasche aseptische Heilung ist ferner zur Erreichung eines guten Resultates sehr wesentlich, ebenso wie nach vollendeter Wundheilung gymnastisch-mechanische Übung des Gelenkes.

Zum Schluß der Arbeit Literaturverzeichnis von 47 Nummern.

Meinhard Schmidt (Cuxhaven).

41) **G. Sprengel.** Zur Kasuistik der Gelenkkörper des Kniegelenkes.
Inaug.-Diss., Kiel, 1903.

Bericht über einen Fall von Corpus mobile des rechten Kniegelenkes, bei dem der in einer Nische vor den Ligamenta cruciata steckende Gelenkkörper erst nach querer Durchtrennung des Ligamentum patellae, Aufklappen der Kniescheibe und starker Flexion des Gelenkes gefunden und extrahiert werden konnte. Versenkte Catgutnaht des Ligamentum patellae und der Kapsel. Heilung.

Müller (Dresden).

Digitized by Google

42) **O. Heine. Über den angeborenen Mangel der Kniescheibe.**
(Berliner klin. Wochenschrift 1904. Nr. 19.)

Nach einleitenden Bemerkungen über die Entwicklungsgeschichte und die Funktion der Kniescheibe fügt Verf. den bisher in der Literatur beschriebenen drei Fällen von erblichem, angeborenem und dauerndem Mangel bei sonst anatomisch normal gebautem und normal funktionierendem Kniegelenk eine neue Beobachtung hinzu. Besonders bemerkenswert an dem Fall ist, daß bei dem 34jährigen männlichen Pat. die Sehne des Quadriceps die Fossa condylica verläßt, um sich an dem Vorsprunge des äußeren Condylus einen festen Punkt zu sichern, sobald Pat. irgendeine anstrengende Bewegung vornehmen will. Wird bei stärkster Kniebeugung die Sehne so stark angespannt, daß sie diesen Stützpunkt verlassen muß und in die Fossa condylica überschnappt, so verliert Pat. das Gleichgewicht. Verf. erblickt in diesem veränderten Verhältnis in der Aktion der Quadricepssehne im Gegensatze zu anderweitigen Auffassungen einen Beweis dafür, daß sicherlich auch der Kniescheibe in dem Kniestreckapparat eine funktionelle Aufgabe zukommt.

Langemak (Erfurt).

43) **A. Hagentorn. Über einen Fall elephantiastischer Verdickung des Unterschenkels mit diffuser Knoten- und Warzenbildung. (Aus der chirurg. Universitätsklinik Dorpat.)**
(Münchener med. Wochenschrift 1904. Nr. 18.)

Bei der 42jährigen Frau handelte es sich um einen Fall von Dermatitis tuberosa des Unterschenkels, die sich im Anschluß an ein Erysipel des letzteren entwickelt hatte. Unterhautzellgewebe und die unterliegenden Gewebe waren, wie die genaue mikroskopische Untersuchung nach Amputation des Beines ergab, nicht verändert; die Verdickung betraf lediglich die Cutis und ähnelte dem Krankheitsbilde, das Kaposi unter dem Namen »Dermatitis papillaris capillitii« beschrieben hat.

Kramer (Glogau).

44) **F. Bering. Bemerkungen über diagnostische Irrtümer bei Durchleuchtung mit Röntgenstrahlen nebst Beitrag zur Kenntnis der Fibulafrakturen.**
(Deutsche Zeitschrift für Chirurgie Bd. LXXII. p. 335.)

B. gibt eine kurze Rekapitulation aus seiner Doktordissertation, welcher in diesem Blatte voriges Jahr p. 818 bereits gedacht ist. Er beschrieb daselbst 12 in Helferich's Klinik beobachtete supramalleolare Längsbrüche der Fibula, zu deren Nachweis es einer Röntgenaufnahme von der Seite her bedurfte. Ätiologisch schien eine gewaltsame Supinationsbewegung Bedeutung zu haben, so daß die Fraktur an die typische Radiusfraktur erinnert.

Meinhard Schmidt (Cuxhaven).

45) **W. Schubert. Beitrag zur Kenntnis der Fußgelenksluxation durch Rotation nach außen mit hoher Spiralfraktur der Fibula.**
(Deutsche Zeitschrift für Chirurgie Bd. LXXII. p. 396.)

S. berichtet zwei einschlägige Fälle aus dem Hamburger Hafenkrankenhause.

In Fall 1 war ein 50jähriger Arbeiter von Getreidesäcken derart verschüttet, daß er, während sein rechter Fuß fixiert auf dem Boden stand, mit dem Oberkörper linksum gedreht wurde. Der rechte Fuß stand danach um 90° nach außen rotiert und etwas nach hinten gesunken. Das Röntgenbild zeigt, daß die Talusrolle mit ihrer tibialen Fläche der Rückseite der Tibia anliegt, während der Mall. ext. zum Talus seine normale Stellung einnimmt. Am Mall. ext. ist medial ein etwa dreieckiges Knochenstück zu sehen, welches einem Defekt an der Fibula, und zwar an der hinteren Fläche, entspricht. Die beiden Unterschenkelknochen kreuzen sich etwa in der Mitte, die Fibula ist dicht unter dem Köpfchen spiralig gebrochen.

Digitized by Google

Der Befund im zweiten Falle war ähnlich, doch blieb die Entstehungsweise der Verletzung unklar, da sie im Rausche entstanden war. Reposition des Fußes und weitere Behandlung war in beiden Fällen leicht.

Die Verletzung scheint bislang nur einmel von Huguier beobachtet worden zu sein. Wahrscheinlich kommt sie aber öfter vor und wird sich bei geeigneter Untersuchung häufiger nachweisen lassen. Ihr Entstehungsmechanismus wird durch diverse Leichenexperimente (Hönigschmidt u. a.) gut erläutert. Voraussetzung für diese Fußverrenkung oder »Verrenkungsbruch« (Stromeyer) ist das Einreißen der die unteren Enden von Tibia und Fibula zusammenhaltenden Bandverbindungen, wobei meist kleine Knochenstückchen an den Bändern hängen bleiben werden. **Meinhard Schmidt** (Cuxhaven).

46) **Monéger.** Un cas de pied bot varus équin de nature hysterique.

(Arch. de méd. et de pharm. milit. 1904. Nr. 4.)

Im Anschluß an ein infolge Exerzierens eingetretenes Ödem des Fußrückens bildete sich bei einem hereditär belasteten Soldaten am rechten Fuß eine typische Equino-varus-Stellung. Während das Ödem bald verschwand, trotzte die Haltung des Fußes jeder Behandlung. In Chloroformnarkose konnte diese Kontraktur leicht beseitigt werden, nach der Narkose trat sie sofort wieder ein. Gelegentlich eines Versuches, durch Bestreichen des Fußrückens mit dem Paquelin einen therapeutischen Nutzen zu erzielen, wurde festgestellt, daß die Haut des Fußrückens völlig unempfindlich war. Als weitere hysterische Stigmata wurden eine Hemianästhesie an der rechten Körperhälfte und eine Unempfindlichkeit der Geruchs- und Geschmacksnerven angetroffen. Der Mann mußte als zeitig dienstunbrauchbar entlassen werden. **Herhold** (Altona).

47) **Schwartz.** Tarsalgie du pied droit, sans pied plat, rebelle au traitement non sanglant. Tarsectomie cunéiforme. Agrafage de Jacoël.

(Bull. et mém. de la soc. de chir. de Paris T. XXIX. p. 313.)

Es handelte sich bei dem 21jährigen Pat. um einen reinen Pes valgus dolorosus ohne ausgesprochene Abplattung des Fußgewölbes. 3jährige Behandlung mit Ruhe, Gipsverbänden, Massage usw. hatte immer nur vorübergehende Besserung gebracht. Deshalb entschloß sich S. zur Resektion eines Knochenkeiles, der einen Teil des Kopfes des Sprungbeines und einen Teil des Os naviculare umfaßte, redressierte den Pes valgus in einen leichten Pes varus und vereinigte die Knochen mit einer Klammer, die ohne Störung einheilte. Entlassung nach 2 Monaten ohne die mindesten Beschwerden. **Reichel** (Chemnitz).

48) **Buschi.** Sulle varici ossea.

(Arch. di orthopedia 1904. Nr. 1.)

Eine 26jährige Frau, welche seit 9 Jahren mit Varicen behaftet war und bei der vergeblich die Exstirpation derselben vorgenommen worden war, mußte wegen hochgradiger Schwellung des Beines, starker Schmerzen und wiederholter Blutung aus Ulzerationen am Unterschenkel amputiert werden. Das Präparat zeigte eine enorme Dilatation sowohl der subkutanen wie der Knochenvenen. Der Knochen zeigt an der Oberfläche Usuren und Löcher, die in weit verzweigte Kanäle hineinführen. Die Corticalis ist verschmälert, die Spongiosa rarefiziert und atrophisch, während die Lücken von einem lakunösen System durchzogen werden. Mikroskopisch sind die Havers'schen Kanäle dilatiert. Auf der Peripherie der Diaphyse und an einigen Stellen in der Epiphyse findet sich unregelmäßiges osteoides Gewebe. An den letzteren Stellen der Epiphyse findet sich Verdickung und Sklerose der Bälkchen. **E. Pagenstecher** (Wiesbaden).

Originalmitteilungen, Monographien und Separatabdrücke wolle man an *Prof. E. Richter* in Breslau (Kaiser Wilhelmstraße 115), oder an die Verlagshandlung *Breitkopf & Härtel*, einsenden.

Druck und Verlag von Breitkopf & Härtel in Leipzig, Nürnbergerstraße 36/38.

Digitized by Google

Zentralblatt
für
CHIRURGIE

herausgegeben
von

E. von Bergmann, in Berlin, **F. König**, in Berlin, **E. Richter**, in Breslau.

Einunddreifsigster Jahrgang.

Wöchentlich eine Nummer. Preis des Jahrganges 20 Mark, bei halbjähriger Vorausszahlung. Zu beziehen durch alle Buchhandlungen und Postanstalten.

Nr. 32. **Sonnabend, den 13. August.** **1904.**

1) **A. Gosset.** De l'oesophago-gastrostomie transdiaphragmatique; opération de Biondi.

(Revue de chir. XXIII. ann. Nr. 12.)

Nachdem man gelernt hat, den Pneumothorax bei intra- und transpleuralen Operationen gewissermaßen zu graduieren, hat er nach Ansicht des Verf.s soviel an Bedeutung verloren, daß in absehbarer Zeit die Sicherheit obenerwähnter Eingriffe an die der Laparotomie heranreichen werde. Er hat somit eine — 1895 bereits von Biondi erdachte — Operation an Leichen und Tieren genauer ausgearbeitet, deren Technik etwa folgendermaßen entwickelt wird:

In rechter ausgeprägter Seitenlage wird ein linksseitiger U-förmiger Haut-Muskel-Knochenlappen mit zentraler Basis umschnitten; der

Digitized by Google

hintere Schenkel zieht sich etwa vier Finger breit nach links von der Dornfortsatzreihe bis zum neunten Zwischenrippenraum und biegt als vorderer Schenkel in der Brustwarzenlinie aufwärts. Vorsichtiges Eintretenlassen der Luft, schnelles Durchtrennen von 4—5 Rippen, Hochklappen des Flügels, der — ebenso wie der ganze Brustraum — gut mit Tüchern bedeckt, bezw. abgegrenzt wird. Dies beruhigt Herzschlag und Atmung. Die Speiseröhre wird bloßgelegt, vorgezogen; auf der Höhe der linken Zwerchfellkuppel wird eine Öffnung angelegt, der Magengrund als 10—12 cm langer Zipfel vorgezogen und sofort in die Zwerchfellwunde eingenäht. Dann wird nach Befinden laterale oder end-seitliche Anastomose mit der Speiseröhre hergestellt. Die Operation ist am Hunde völlig gelungen.

Es läßt sich auf diesem Wege auch der Magen völlig entfernen und eine Ösophago-jejunostomie herstellen.

Postempsky, der sich über Biondi's Experimente äußert, glaubt, daß sie nicht auf den Menschen anwendbar seien.

Christel (Metz).

---

2) **K. G. Lennander.** Fortgesetzte Studien über die Sensibilität der Organe und Gewebe und über lokale Anästhesie.

(Upsala Läkareförenings Förhandlingar N. F. Bd. IX. p. 54. [Schwedisch.])

Die vom Verf. zuerst in diesem Zentralblatt (1901 Nr. 8) veröffentlichten Beobachtungen über die Sensibilität in der Bauchhöhle sind im Laufe der letzten Jahre über immer größere Gebiete, sowohl vom Verf. selbst als von seinen Assistenten in der chirurgischen Klinik zu Upsala, ausgedehnt worden. Sowohl an obiger Stelle als auch in der Hygiea und in den Mitteilungen aus den Grenzgebieten der Medizin und Chirurgie sind die genau protokollierten Befunde niedergelegt, welche im Verlaufe verschiedener Operationen gemacht worden sind. In der jetzt vorliegenden neuen Arbeit, die alsbald in deutscher Sprache (Deutsche Zeitschrift für Chirurgie) erscheinen wird, hat Verf. Sensibilitätsbeobachtungen angegeben betreffs folgender Organe: Milz, die untere seröse Fläche des Zwerchfelles, Peritoneum parietale an der vorderen Bauchwand und verschiedenen anderen Stellen, Leber, Pankreas, Gallenblase, Mastdarm, After, weiblichen inneren Geschlechtsteile, Hoden und ihre Hüllen, Penis. Auch Knochen und Mark, Schilddrüse, Geschwülste und Granulationsgewebe sind Gegenstand der Untersuchung gewesen.

Nebenbei liefert Verf. eine detaillierte Beschreibung der in seiner Klinik jetzt angewandten Technik der lokalen und regionären Anästhesie, besonders bei der Ausführung typischer Radikaloperationen wegen Hernien und Appendicitiden.

Aus der reichen Fülle der Beobachtungen sei besonders folgender hervorzuheben. Der akut und chronisch kranke Proc. vermiformis, sein Mesenteriolum und der Blinddarm sind empfindungslos. Man muß deshalb annehmen, daß eine Krankheit im Wurmfortsatz durch Schmerzempfindungen nicht zum Bewußtsein kommen kann, bevor

Digitized by Google

nicht ein Reiz an den sensitiven zerebrospinalen Nerven in der Subserosa der Bauchwand ausgelöst wird. — McBurney's Punkt, den Verf. Punctum appendiculare genannt haben will, ist diejenige Stelle der hinteren Bauchwand, wo die Lymphbahnen vom Proc. vermiformis bei den meisten Menschen sich an die hintere Bauchwand anlegen und also mit den sensitiven Zerebrospinalnerven in Berührung kommen. — Die Einzelbeobachtungen müssen im Originale gelesen werden.

Über die praktische Tragweite der gemachten Untersuchungen spricht sich Verf. nicht direkt aus; jedem Unbefangenen aber, der die Krankengeschichten durchsieht, muß es besonders auffallen, daß die genaue Kenntnis der Sensibilitätsverhältnisse im Verein mit lokalanästhetischen Mitteln die Operationsgrenzen bedeutend erweitern müssen, und somit Fälle, die sonst nie hätten operiert werden können, am Leben erhalten.

Die rein physiologische Bereicherung unserer Kenntnisse über bisher fast unbekannte Sensibilitätsverhältnisse geht ohne weiteres aus den sorgfältigen Untersuchungen Verf.s hervor.

Hansson (Cimbrishamn).

---

3) **Frank.** Treatment of typhoid perforations.

(Journ. of the amer. med. assoc. 1904. April 2.)

1) Perforationen kommen bei 2,5% der Typhusfälle vor. 2) Schnellster chirurgischer Eingriff ist die einzig Erfolg versprechende Behandlungsart. 3) Frühdiagnose gestattet, ca. 60% der Befallenen zu retten. 4) Die Blutdruckmessung ist für die Frühdiagnose von großer Wichtigkeit. 5) Bei zweifelhaften Fällen soll man operieren. 6) Kein Fall, außer in der Agonie, ist ohne weiteres als verzweifelt zu betrachten. 7) Die Operation soll kurz und schnell sein, stets ihr Drainage folgen. Wird die Perforation nicht baldigst gefunden, so soll man nicht zu lange suchen und nur ausgiebiger drainieren. Bei Auffindung Lembertnaht.

Trapp (Bückeburg).

---

4) **Bardon.** Rôle des maladies infectieuses dans l'appendicite.

Thèse de Paris, **G. Steinheil,** 1903.

Der Wurmfortsatz nimmt infolge seines Baues an den Abwehrmaßregeln des Körpers gegen eine Allgemeininfektion teil, und ist daher ebenso wie die anderen lymphoiden Organe zu infektiösen Lokalisierungen prädisponiert. Hereditäre und familiäre Appendicitiden erklären sich außer durch den Einfluß der gemeinsamen Umgebung durch vererbte ungenügende Bildung und ungenügende Widerstandskraft des Wurmfortsatzes gegenüber Infektionen. Eine larvierte Infektion kann sich klinisch in einem akuten Appendicitisanfall äußern, andererseits eine akute Infektion latente Veränderungen am Wurmfortsatze zurücklassen, welche später zutage

Digitized by Google

treten können. Der wirkliche Ursprung eines akuten Anfalles wird daher häufig verkannt, auf banale Ursachen zurückgeführt, während er tatsächlich auf einer früheren oder gleichzeitigen Infektion beruht. Die im Fortsatz gefundenen Mikroben können der ursächlichen Infektion entsprechen, meist jedoch findet man Kolibazillen. Bei einzelnen Infektionskrankheiten, z. B. Pocken und Erysipel, tritt der akute Appendicitisanfall oft in larvierter Form auf. Die häufigste infektiöse Ursache der Appendicitis ist die Influenza, demnächst Typhus, gastrointestinale Störungen besonders bei Allgemeininfektionen, Anginen, die Eruptionsfieber, Diphtherie, akuter Gelenkrheumatismus usw. Die Appendicitis aus einer allgemeinen Ursache, einer Allgemeinerkrankung des Körpers, ist sehr häufig und erfordert in erster Linie eine Allgemeinbehandlung.

Mohr (Bielefeld).

5) **V. Blum.** Die Hernia intravesicalis.

(Wiener klin. Wochenschrift 1904. Nr. 8.)

Man bezeichnet mit dem Namen Hernia intravesicalis eine Einstülpung der Blasenwände in das Innere der Blase, hervorgerufen durch das Vordringen eines mit Därmen ausgefüllten Peritonealzipfels. In der Literatur findet man diese Formanomalie der Blase auch unter dem Namen: Invaginatio vesicae, Inversio vesicae urinariae incompleta, Cystanastrophe. Es handelt sich in allen bis jetzt bekannt gewordenen, übrigens sehr seltenen Fällen um eine Einstülpung der Blasenwand an einer von Peritoneum überzogenen Stelle, entsprechend ihrem Scheitel, dem Ansatze des Urachus, des Lig. vesico-umbilicale medium. Diese Einstülpung, die aus Bruchsack, Bruchring und Bruchinhalt besteht, kann als Hernia intravesicalis bezeichnet werden. Durch Kontraktion des an der Basis der Hernie liegenden kreisförmigen Muskelbündels kann es zu direkten Einklemmungserscheinungen kommen, wie sie in dem mitgeteilten Falle mehrfach in geringem Grade zur Beobachtung kamen.

Derartige Hernien können angeboren und im postfötalen Leben erworben sein. In der vorliegenden Beobachtung wies das Vorhandensein eines Divertikels auf eine angeborene Bildung hin.

Übrigens gelang es B. mittels des Cystoskops, in dem die peristaltischen Bewegungen der Därme durch die vorgestülpte Blasenwand deutlich sichtbar waren, als Erster das in Rede stehende Krankheitsbild am Lebenden zu diagnostizieren.

Hübener (Dresden).

6) **P. Lecène.** Les tumeurs malignes primitives de l'intestin grêle.

Paris, **G. Steinheil,** 1904. 162 S. 4 Taf.

In seiner Monographie hat L. nur die mikroskopisch als Sarkome bezüglich Karzinome des Dünndarmes einwandsfrei festgestellten Fälle in den Kreis seiner Betrachtung gezogen. Die Geschwülste des Duodenums, deren Ausgangspunkt in der Regel die Vater'sche

Digitized by Google

Papille und die Ileocoecalklappe sind, die er dem Dickdarme zuweist, hat Verf. ausgeschieden. Mit seinen beiden Fällen aus der Klinik Terrier's kennt er 75 Fälle von primärem Sarkom und 10 Fälle von primärem Karzinom des Dünndarmes. Im ersten Teile seiner Arbeit werden die Sarkome, die nach Fällen bei Kindern — 13 — und bei Erwachsenen — 62 — gesondert sind, im zweiten die Karzinome eingehend abgehandelt. Den Schluß, d. h. die Hälfte des Buches, bilden die ausführlich beigefügten Krankengeschichten, bei denen wir, wie überhaupt in der Arbeit, zahlreiche wohlbekannte deutsche Abhandlungen antreffen.

Im Gegensatze zu der Häufigkeit der bösartigen Geschwülste des Dickdarmes sind die des Dünndarmes sehr selten, und hier überwiegen wieder anders wie beim Dickdarme bei weitem die Sarkome. Zwei klinisch wichtige Hauptformen stellt L. auf, die zirkumskripten, wo nur eine Geschwulst mit und ohne Drüsen- und Visceralmetastasen gefunden wird, und die diffusen, wo es zu gleichzeitiger Entwicklung von mehr oder weniger zahlreichen, gleichartigen Geschwülsten über eine oft recht große Strecke des Dünndarmes kommt. 16 Fälle von multipler Geschwulstbildung sind beobachtet, die sämtlich Rundzellen- bezüglich Lymphosarkome waren, während die an und für sich seltneren Spindelzellensarkome nur solitär gefunden worden. Der Ausgangspunkt der Sarkome, die er übrigens nur nach Rund- und Spindelzellensarkome eingeteilt wissen will, ist nach L. das intraparietale Bindegewebe der Darmwand. Ob es aber die Submucosa, wie die meisten Autoren annehmen, oder das Bindegewebsstroma der Muscularis oder das perivaskuläre Bindegewebe ist, das hält Verf. noch für nicht sicher entschieden und auch für praktisch nicht so wichtig wie die Tatsache, daß für gewöhnlich sehr bald der ganze Umfang der Darmwand in die Neubildung aufgeht, die aber nur sehr selten zur Verengerung, in der überwiegenden Mehrzahl zu »aneurysmatischer« Erweiterung der Geschwulststelle führt. Deshalb sind auch die Symptome der Darmverengerung bezüglich des Verschlusses nur ausnahmsweise und unter ganz besonderen Verhältnissen beobachtet und die Diagnose beim Lebenden und vor der Operation bis jetzt nur einmal richtig gestellt. Neben der häufig konstatierten Geschwulst bestand als auffallendes Symptom eine sehr frühzeitige Kachexie. Die Lebenszeiten, in denen die Neubildung am häufigsten beobachtet wurde, sind das 1.—10. und 20.—50. Lebensjahr, das Greisenalter ist fast frei. Das männliche Geschlecht ist auffallend häufiger wie das weibliche befallen. Bei der absolut ungünstigen Prognose, Tod in durchschnittlich 4 bis 6 Monaten bei den sich selbst überlassenen Fällen, und den zwei durch Operation jahrelang geheilten Fällen von Hahn und v. Mikulicz, ist in jedem Falle, so gering auch der Prozentsatz der Dauerheilungen ist, die operative Entfernung zu versuchen, zumal erst relativ spät Verwachsungen mit benachbarten Organen und entferntere Metastasen auftreten. Die regionären Lymphdrüsen müssen in jedem

Digitized by Google

Falle mit entfernt werden, da sie in gut 75% mit erkrankt gefunden worden.

Die Karzinome des Dünndarmes sind noch seltener. Es sind gewöhnlich kleine ringförmige strikturierende Geschwülste, die sich der Tastung entziehen; große bilden sehr seltene Ausnahmen. — In 44,4% waren sie multipel. Neben der möglichst frühzeitigen radikalen Entfernung dieser Neubildungen treten hier wegen der Stenosen- und Verschlußerscheinungen die palliativen operativen Maßnahmen in ihre Rechte, Enteroanastomose usw. Der Verlauf ist ein nicht so rapider wie bei Sarkomen, und sie schließen sich in dieser und anderen Beziehungen den Karzinomen des Dickdarmes an.

Müller (Dresden).

---

7) **K. Bayer.** Über Meteorismus bei Dickdarmverschluß.

(Aus dem Verein deutscher Ärzte in Prag; Sitzung vom 20. November 1903.)
(Wiener klin. Wochenschrift 1904. Nr. 1.)

B. bringt die von ihm in seinen Arbeiten über Darmstenose wiederholt hervorgehobene eigentümliche Erscheinung in Erinnerung, daß bei Dickdarmverschluß der Blinddarm derjenige Teil ist, der die größte Blähung und Spannung zeigt, bespricht die Theorie dieser Erscheinung mit Berücksichtigung der sich mit ihr beschäftigenden neuesten Arbeiten von Anschütz und Kreuter und kommt auf Grund der gesammelten Beobachtungen in 10 Fällen von Dickdarmverschluß durch Karzinom und Narben zu folgenden Schlüssen: 1) Es gibt einen lokalen Meteorismus des Blinddarmes, der 2) verursacht wird durch Anstauung des Inhaltes bei Dickdarmverschluß, und 3) seinen anatomischen Grund in der Dünnwandigkeit des Blinddarmes hat. 4) Durch die Antiperistaltik und Peristaltik, welche das Hindernis zu überwinden sucht und die Anstaunng schubweise steigert und durch den Druck der freien Gasansammlung wird der Blinddarm leicht überdehnt, erleidet Serosarisse und verfällt der Gangrän, die um so früher eintritt, je näher der Verschluß dem Blinddarm sitzt. 5) Dem lokalen Blinddarmmeteorismus kommt insofern eine gewisse diagnostisch praktische Bedeutung bei, als sein Nachweis in unklaren Fällen unter Berücksichtigung aller übrigen diagnostischen Momente auf die richtige Spur führt.

Hübener (Dresden).

---

8) **Sato** (Tokio). Ein Verfahren zur Anastomosenbildung im Magen-Darmkanal ohne Eröffnung der Lumina.

(Aus der Sitzung der k. k. Gesellschaft der Ärzte in Wien vom 12. Februar 1904.
(Wiener klin. Wochenschrift 1904. Nr. 7.)

Auf Grund von 22 Hunde- und 4 Affenversuchen, die S. im Exner'schen Institut ausführte, schlägt er folgendes Verfahren für die Anastomosenbildung beim Menschen vor.

Die dem Mesenterialansatze gegenüberliegenden Teile der Serosa und Muscularis werden in einer Ausdehnung von 3—4 cm inzidiert und nach beiden Seiten hin abpräpariert. Dann wird die freigelegte

Digitized by Google

Wundfläche (Submucosa) mit dem Lapis bis auf 1—2 mm vom Wundrand entfernt in der gewünschten Länge geätzt. Der im Überschuß gelöste Lapis ist sorgsam zur Schonung des umliegenden Gewebes abzutupfen. Hierauf seromuskuläre Naht, ähnlich der Czerny'schen.

Die Operation ist event. sogar allein, ohne Assistenz und in sehr kurzer Zeit ausführbar und macht alle Vorkehrungen zur Verhütung des Abfließens von Darminhalt überflüssig. Die Größe der zu bildenden Anastomose läßt sich nach Bedarf regeln, indem die Länge annäherungsweise der der Inzision entspricht; als Breite wählt man zweckmäßig etwa ein Drittel des Umfanges.

Da diese Methode mindestens durch einen Tag nach der Operation einen Abfluß des Operationsfeldes vom Magen-Darminhalt garantiert, bietet sie analoge Vorteile, wie die zweizeitige Anlegung eines Anus praeternaturalis. Da die Konsistenz des Magen-Darminhaltes infolge des festen Abschlusses für die Operation irrelevant ist, erscheint eine strenge Reinigung des Verdauungskanales unnötig, so daß man sehr geschwächte Pat. vor der Operation durch Abführmittel nicht noch mehr herunterzubringen braucht. Ferner gestattet die Unversehrtheit des Verdauungsrohres, bei bestehendem Durstgefühl ohne jeden Schaden Flüssigkeiten zu verabfolgen.

»Bei der Promptheit, mit welcher sich bei den Experimenten durch Adaptation zweier mit Lapis geätzter Submucosaflächen in jedem Falle in kurzer Zeit eine genügend weite Kommunikation bildete«, steht S. nicht an, »diese Methode in geeigneten Fällen, insbesondere dann, wenn die Herstellung der Anastomose der Darmteile nicht sogleich gefordert wird, auch mit voller Beruhigung beim Menschen anzuwenden.« **Hübener** (Dresden).

---

9) **J. V. Wichmann.** Die Behandlung der Darminvagination.

(Nord. med. Arkiv Bd. XXXVI. Abt. 1. Nr. 13 u. 18. [Deutsch.])

Verf., der im Jahre 1893 eine Monographie über Darminvagination des Menschen unter Zusammenstellung der seit 1870 in der Literatur beschriebenen Fälle veröffentlichte, hat in der vorliegenden Arbeit unter Zuhilfenahme eines umfangreichen kasuistischen Materiales die Therapie der betreffenden Krankheit in monographischer Weise bearbeitet. Es umfaßt ein Krankheitsmaterial von 1184 Fällen, die sowohl von dem Gesichtspunkte der verschiedenen Altersstufen als auch der einzelnen Krankheitstage statistisch genau verwertet sind. Da Verf., ein vielbeschäftigter Pädiater in Kopenhagen, das im Kindesalter sehr häufig auftretende Leiden mit Vorliebe vom pädiatrischen Standpunkte beleuchtet sehen will, so finden sich umfangreiche Auseinandersetzungen über die unblutigen Repositionsmethoden in der Arbeit. Doch bleibt die frühzeitige Laparotomie die Behandlung der Wahl, und was diese zu leisten imstande ist, strebt Verf., mit Verwertung seines großen, besonders aus englischen Quellen geschöpften Materiales zu zeigen. — Die Arbeit ist so weit ins Detail geführt, daß sie manchmal die Übersicht erschwert, ohne aber daß die Spe-

Digitized by Google

zialisierung den Wert der verdienstvollen Arbeit verringert. — Auf Einzelheiten ist es hier nicht möglich einzugehen, die betreffenden Fragen müssen im Original gelesen werden, und ist die Arbeit in gleich hohem Grade dem Kinderarzte wie dem operierenden Chirurgen zu eingehendem Studium zu empfehlen. **Hansson** (Cimbrishamn).

Kleinere Mitteilungen.

10) Freie Vereinigung der Chirurgen Berlins.

140. Sitzung am 13. Juni 1904.

Vorsitzender: Herr Neumann.

Herr Nast-Kolb: Beiträge zur Hirnchirurgie.

N.-K. berichtet über drei Fälle corticaler Epilepsie, die von Neumann operiert sind.

1) 9jähriger Knabe, der 4 Jahre nach einem Fall auf den Hinterkopf Krämpfe bekam, beginnend mit Zuckungen im linken Vorderarme, schließlich Lähmung des linken Armes, linken Fußes, doppelseitige Stauungspapille. Trepanation: es wurden fünf den Zentralwindungen aufsitzende, haselnußgroße Cysten exstirpiert. Tamponade der Wunde, Hirnvorfall; Tod an Meningitis. Die Autopsie ergab Hydrocephalus internus.

2) 12jähriger Knabe, der Krämpfe nach der Geburt (Zangenextraktion) bekam, die seit dem 3. Jahre häufiger wurden; sie begannen mit Drehung des Kopfes und der Augen nach rechts. Die Trepanation ergab die Dura und die Gehirnoberfläche normal. Das elektrisch bestimmte Zentrum für die Drehbewegung des Kopfes wurde exzidiert. Die Anfälle kehrten nach 5 Monaten wieder. Bei einer zweiten Trepanation erfolgte eine noch ausgiebigere Exzision desselben Zentrums. Die Anfälle sind danach 7 Monate ausgeblieben, dann fanden sich Zuckungen in der rechten Kopfseite, keine Krämpfe ein.

3) 24jähriger Arbeiter, der seit einem Jahre nach einem Schlag auf den Kopf Krämpfe hatte, die mit Zuckungen im linken Unterschenkel begannen. Bei der Trepanation wurde eine über dem linken Armzentrum in der Dura sitzende, kirschgroße Cyste und eine in den weichen Hirnhäuten über dem Beinzentrum gelegene Narbe exzidiert. Die Anfälle kehrten wieder. Bei einer zweiten Trepanation wurde ein an der Falx, dem Sulcus paracentralis gegenüber sitzender, walnußgroßer Fibromstumpf ausgeschält. Die Anfälle sind seitdem ausgeblieben, die Wunde ist fast geheilt. Eine nach der Operation eingetretene Lähmung des linken Armes und Beines besserte sich langsam.

N. bespricht die Wichtigkeit des baldigen Verschlusses von Schädeldefekten zur Vermeidung des Hirnvorfalles, die Schwierigkeit der Unterbindung des Sinus sagittalis. Er hebt den seltenen Sitz der Geschwulst hervor. Die elektrische Erregung der Gehirnoberfläche gelang nur mit monopolarer Reizung.

Herr Wilde: Schußverletzung des Rückenmarkes.

W. demonstriert einen von W. Braun operierten 13jährigen Knaben, der am 27. April 1904 einen Schuß aus einem Tesching (5 mm) in den Rücken (Höhe des 5.—6. Brustwirbels) erhalten hatte. Derselbe hatte im Gefolge komplette Lähmung der unteren Extremitäten mit Aufhebung der Sehnenreflexe, erloschene Sensibilität bis zur oberen Grenze des 7. Dorsalsegmentes für alle Qualitäten, Babinsky'sches Phänomen, Priapismus, Blasen- und Mastdarmlähmung. Wiederkehr der Patellarreflexe rechts am 10., links am 16. Tage, darauf Steigerung der Sehnenreflexe. Langsame Rückbildung der sensiblen Störungen links, rechts beginnende Rückkehr der Motilität = Ausbildung eines der Halbseitenläsion Brown-Séquard's ähnlichen Symptomenkomplexes; danach war die linke Seite des Markes am schwersten betroffen.

Digitized by Google

Das Röntgenbild zeigte das Geschoß in Höhe des 6. Brustwirbels im Rückenmarkskanale. Laminektomie 37 Tage nach der Verletzung, in der Annahme, daß die Störungen auf fortdauernder Kompression durch das Geschoß oder durch Knochensplitter beruhen.

Aus der verwachsenen Dura wurden mehrere eingeheilte Tuchfetzen entfernt; das Geschoß, extradural nicht nachweisbar, wurde nach Eröffnung der Dura mater im Rückenmarke gefühlt. Längsinzision der in den rechten Hintersträngen befindlichen Narbe, Extraktion des Geschosses aus der Gegend der linken Vorderhörner und Vorderstränge. Die Untersuchung 4 Stunden nach der Operation zeigte denselben nervösen Zustand wie vorher. Vom 6. Tage an in dem gelähmten linken Beine willkürliche Muskelkontraktionen, deutliche Aktion der Bauchpresse, Schwinden des Babinsky'schen Phänomens. Die Wunde ist zurzeit fast vernarbt. Wenn auch durch die Markschädigung eine Restitutio ad integrum unmöglich ist, so ist doch anzunehmen, daß durch die Entfernung des Geschosses wesentlich bessere Aussichten zur Wiederherstellung geboten sind.

Herr Neumann: Zur Diagnose der Pankreaserkrankungen.

N. betont, daß neben den charakteristisch verlaufenden und der Diagnose zugänglichen Pankreaserkrankungen Fälle solcher vorkommen, die sehr schwer zu erkennen und besonders von Nierenaffektionen zu differenzieren sind. In einem ersten Falle — bei einem 44jährigen Manne — verlief eine Pankreascyste unter dem Bild einer von der rechten Niere ausgehenden vereiterten Cyste. Bei der Laparotomie fand sich eine normale rechte Niere und eine mannskopfgroße, cystische Geschwulst, die, retroperitoneal hinter dem Coecum und dem unteren Colon ascendens gelegen, bis an die rechten Querfortsätze der Wirbelsäule reichte. Eröffnung der Cyste von einem rechtsseitigen Lumbalschnitte, Vorhandensein aller Pankreasfermente. — Ein zweiter Pat. von 22 Jahren kam mit schweren Ileussymptomen zur Behandlung. Laparotomie unter Annahme eines mechanischen Ileus: es fand sich das Colon ascendens durch entzündliche Stränge komprimiert, nach deren Lösung sofort Stuhl eintrat; Schluß der Bauchhöhle mangels eines anderen Befundes. 6 Tage später setzte das Krankheitsbild wieder ein; erneute Laparotomie unter Annahme einer Pankreasaffektion. Jetzt fand sich eine cystische Geschwulst, entwickelt zwischen den Blättern des Mesocolon transversum, mit der Basis über der Wirbelsäule und der angrenzenden rechten Bauchwand; auch dieser Befund stimmte zu einer vom Kopfe des Pankreas ausgehenden Cyste. Die rechte Niere war nicht palpabel; es handelte sich aber, wie der weitere Verlauf lehrte, um eine von der rechten Niere ausgehende paranephritische Eiterung. Die mikroskopisch-chemische Untersuchung hatte die Herkunft der Flüssigkeit nicht aufgeklärt; erst nachdem die Wundhöhle bis auf eine flache Tasche geschlossen war, wurde eine zweite, dem Nierenbecken angehörende Eiterhöhle konstatiert. Heilung nach Exstirpation der Niere. Das Leiden hatte sich im Anschluß an einen in der Kindheit erlittenen Hufschlag entwickelt; es war — wohl im Anschluß daran — zu einer Hydronephrose gekommen, die vereiterte und die paranephritische Eiterung mit der eigentümlichen Lokalisation und die Bildung entzündlicher Stränge veranlaßte, welche das Kolon komprimiert hatten.

Zum Schluß berichtet N. über drei Fälle akuter hämorrhagischer Pankreasentzündung, die im letzten halben Jahr operiert wurden und sämtlich tödlich verliefen. Die Diagnose konnte bei allen dreien vor der Operation gestellt werden.

Diskussion. Herr Körte berichtet über einen Fall, in dem eine Pankreascyste durch eine linksseitige maligne Nebennierencyste vorgetäuscht wurde, die sich in die Bursa omentalis eingeschoben hatte; auch Herr Israel hat solche cystische bösartige Nebennierengeschwülste gesehen, die sich hinter dem Magen in der Bursa omentalis entwickelt hatten.

Herr Neumann: Ein Weg zum vesikalen Ureterende des Mannes.

Bei einem 26jährigen Manne, der bis 7 Jahre vordem an wiederholten linksseitigen Nieren-Ureterblutungen nach einer Verletzung durch Hufschlag gelitten

Digitized by Google

hatte, deren letzte wegen der begleitenden Ileussymptome zu einer Laparotomie Veranlassung gegeben, hatte sich eine gonorrhoische, fibrinös-eitrige Ureteritis und Pyelonephritis entwickelt, die schließlich eine Nephrektomie und Ureterektomie erfordert hatten. Nach dieser Operation hatte sich um den Harnleiterstumpf eine jauchige Phlegmone des zwischen Blase und Mastdarm befindlichen Bindegewebes entwickelt, welche eine Eröffnung vom Mastdarm aus nötig machte. Der nach dem Mastdarme geschaffene Abflußweg genügte aber auch nicht zur Ausheilung; sobald die Drainage dorthin entfernt wurde, entwickelten sich schwere Erscheinungen von Eiterretention.

Der Abszeß mußte an der hinteren Blasenwand liegen, um die ihr benachbarte Strecke des Harnleiters. Der übliche subperitoneale Weg zur Freilegung dieser Strecke von einem lumbo-iliakalen Schrägschnitt aus war nicht mehr gangbar, weil das Bauchfell mit der Unterlage fest verwachsen war. Auch die übrigen Wege (parasakral, sakral oder perineal) schienen zu gefährlich. Es blieb noch ein Weg, den die verletzenden Körper bei der Pfählung zu nehmen pflegen, vom Damme her an der seitlichen Beckenwand entlang in die Muskulatur derselben. Man kann von der unteren Spitze der Prostata aus, entlang dem Trigonum urogenitale, leicht unter die Fascie des M. obturator int. eindringen, bis an die Haut über dem horizontalen Schambeinast. Auf letzterem Wege legte N. den Abszeß zunächst subfascial frei, ohne ihn zu eröffnen. Sekundär wurde er eröffnet, indem eine von der Fistelöffnung aus eingeführte Kornzange nach der neugebildeten Wundhöhle durchgestoßen wurde. Nachdem dieser Drainageweg geschaffen worden war, erfolgte Ausheilung.

Herr Neumann: Fälle von Volvulus.

Unter 21 Fällen von Volvulus, die während 13 Jahren im Krankenhause Friedrichshain behandelt wurden, sind nur vier von N. operierte geheilt. N. betont, daß nur von frühzeitigem Eingreifen Erfolge zu erwarten sind und eine radikale Entfernung des Krankheitsherdes anzustreben ist.

Die vier geheilten Fälle sind folgende:

1) 24jähriger Mann, Bauchkontusion, 9 Tage später Ileus, am nächsten Tage Laparotomie, Volvulus des Dünndarmes (200°) über eine Verwachsung des Netzes an der vorderen Bauchwand; wegen Gangrän Resektion von über $2^1/_2$ m Dünndarm. Heilung.

2) 72jährige Frau. Ileus seit 8 Tagen. Es fand sich eine Hernia mesenterico-parietalis und in der Bauchhöhle eine längere Dünndarmschlinge, von der ein Teil um 360° gedreht war. Die Aufdrehung und Entwicklung erfolgte durch Drehen des in der Bauchhöhle gelegenen Dünndarmes in einer der Drehrichtung des Volvulus entgegengesetzten Richtung. Vernähung der Bruchpforte. Heilung.

3) 37jährige Frau. Volvulus (270°) einer mit einem Douglasabszeß verwachsenen Dünndarmschlinge, seit 8 Tagen. Aufdrehung, Übernähung des Darmes an der Drehungsstelle. Exstirpation der rechtsseitigen vereiterten Adnexe. Resektion einer zweiten, mit dem Abszeß verwachsen gewesenen Dünndarmschlinge mit breitem, bis zur Schleimhaut reichendem Substanzverlust. Drainage des Douglas nach der Scheide. Heilung.

4) 55jähriger Mann. Ileus seit 4 Tagen. Volvulus des S romanum um 180°, Aufdrehung. Heilung. Nachher noch einige leichtere Anfälle von Darmverschluß.

Herr W. Braun: Pankreasverletzung durch Hufschlag.

B. stellt einen Knaben vor, der 14 Tage vor der Aufnahme einen Hufschlag gegen die Oberbauchgegend erlitten und mit peritonitischen Erscheinungen zu Hause krank gelegen hatte.

Im Epigastrium schmerzhafte Vorwölbung und Dämpfung, die in die nach rechts unten verschobene Leberdämpfung überging; Magen links unten von der Vorwölbung. Laparotomie. Im präperitonealen Fett und in dem mit ihm verwachsenen kleinen Netz Fettgewebsnekrosen. Eröffnung einer großen, mit wäßrig-trüber, koagulierender Flüssigkeit angefüllten Höhle, die die Bursa omentalis ausfüllte, sich an der vorderen Leberfläche bis zur Diaphragmakuppe erstreckte,

Digitized by Google

nach der übrigen Bauchhöhle durch den Magen abgegrenzt wurde; der linke Leberlappen lag frei in dieser Höhle. Das Pankreas erschien derb, sein Kopf mit der Umgebung verlötet. Tamponade, Drainage. Im Sekret diastatisches und tryptisches Ferment. Langsame Erholung; nach einigen Wochen hühnereigroßes Infiltrat im Bauch, oberhalb der Blase, das spontan zurückging. Niemals Zucker im Urin.

Herr W. Braun: Zur akuten postoperativen Magenauftreibung.

B. hat als Assistent von F. Krause fünf glücklich verlaufene Fälle akuter Magendilatation nach aseptischen Laparotomien beobachtet. Die Erklärung für ihr Zustandekommen und das Ausbleiben der spontanen Lösung sucht er nicht in anatomischen Veränderungen, mechanischen Hindernissen oder einfachem Versagen der Muskulatur, sondern in einer durch Zusammenwirken muskulärer und nervöser Momente entstandenen funktionellen Störung, so bei den schweren Atonien nach Magenoperationen. Daß die Magenauftreibung nach aseptischen Eingriffen in entfernten Teilen der Bauchhöhle, z. B. bei geplatzter Tubargravidität, auftritt, läßt eine gleichzeitige reflektorische Beeinflussung möglich erscheinen. In einem Falle schnell zunehmender Magenauftreibung nach Exstirpation des Proc. vermiformis bei einem Manne mit Herzneurose liegt die Annahme einer Alteration des zugehörigen regulierenden Nervenapparates besonders nahe.

Zur Klärung der Frage ausgeführte Tierversuche bestätigten die Kelling'sche Beobachtung, daß nur beim narkotisierten Hund eine maximale Auftreibung von einer Magenfistel aus möglich ist; während des Erwachens kommt der Reflex zustande, es erfolgen Ructus und Erbrechen. Nach Durchschneidung der Vagi am Halse konnte jedoch eine maximale Aufblähung bei wachem Zustande noch 48 Stunden nach der Durchschneidung erzielt werden.

Verwechslungen des Zustandes mit Strangulation, Peritonitis usw. können leicht vorkommen; man muß bei gestörtem Verlaufe nach Laparotomien an ihn denken. Eine Magenausspülung gibt die Diagnose und leistet zugleich die erforderliche Therapie der Entleerung des Magens. Lageveränderungen, operative Eingriffe können die planmäßig wiederholten Magenausspülungen nicht ersetzen.

Diskussion. Herr Borchardt berichtet über einen Fall extremer Dilatation, den er nach Nephropexie beobachtet hat und der schnell tödlich verlief.

Herr Körte erwähnt einen Fall von akuter Überdehnung des Magens nach einer reichlichen Mahlzeit, wo er die Gastroenterostomia posterior gemacht hat und wo dann am Magenfundus eine Nekrose und Perforation eintrat. Auch hat er die akute Magendilatation öfter nach Gallenblasenoperationen gesehen.

Richard Wolff (Berlin).

---

11) **Weiss et Guilloz.** Tolérance remarquable de l'oesophage pour un corps étranger.

(Revue méd. de l'Est 1904. p. 84.)

Das 7jährige Kind hatte vor 4 Jahren ein Soustück verschluckt, welches jetzt skiagraphisch im mittleren Teile der Speiseröhre, entsprechend der Verengerung an der Teilungsstelle der Luftröhre, festgestellt wurde. Die direkten Beschwerden waren gering, dünne Nahrung wurde stets gut vertragen, nur bei hastigem Essen trat zeitweilig Erbrechen ein; jedoch litt das Kind seither häufig an Bronchitiden, war stark abgemagert und bot Zeichen von Tuberkulose dar. Die Sonde passierte leicht, das Geldstück wurde bei der hierauf folgenden Durchleuchtung im Magen festgestellt; 5 Tage nachdem es in den Magen gestoßen war, ging es ab.

Bemerkenswert ist die lange Dauer und der Sitz der Einklemmung. Bei 30 ähnlichen in den Krankenhäusern von Nancy beobachteten Fällen zeigte die Durchleuchtung stets, daß das Geldstück weiter oberhalb sich festgesetzt hatte, meist entsprechend der cricoidalen oder aortalen Einengung der Speiseröhre.

Mohr (Bielefeld).

Digitized by Google

12) **A. Exner.** Über die Behandlung von Ösophaguskarzinomen mit Radiumstrahlen.

(Wiener klin. Wochenschrift 1904. Nr. 4.)

Um in Fällen von Speiseröhrenkrebs, »die aus irgendwelchen Gründen mit Bougies behandelt werden sollen«, bessere Erfolge zu erzielen und die Unannehmlichkeit für die Kranken zu mildern, hat E. 60 g Radium in einer Kapsel an einem Bougie (Nr. 16) adaptiert und hiermit in geeigneten Fällen das Karzinom direkt bestrahlt. In allen Fällen gelang es, eine Erweiterung der Stenose herbeizuführen, obwohl ausschließlich mit Nr. 16 gearbeitet wurde und mindestens eine Woche lang jede Bougierung unterblieben war. Die Bestrahlungsdauer variierte von 20 bis 30 Minuten. **Hübener** (Dresden).

13) **Róna.** Beitrag zur Behandlung der Zwerchfellverletzungen.

(Deutsche med. Wochenschrift 1904. Nr. 24.)

15jähriger Pat. hatte einen Messerstich zwischen 8. und 9. Rippe erlitten. Aus der Wunde hing ein Netzzipfel vor. Unter Schleich Resektion eines 15 cm langen Stückes der 8. Rippe. Resektion des Netzes. Durch die erweiterte Zwerchfellswunde konnte die ganze obere Bauchpartie übersehen werden. Der obere Rand der Zwerchfellswunde wurde mit der Pleura parietalis exakt vernäht und so der Brustkorb gegen die Bauchhöhle vollkommen abgeschlossen. Glatte Heilung. **Borchard** (Posen).

14) **Plattner.** Magenperforation durch Stichverletzung.

(Wiener klin. Wochenschrift 1904. Nr. 17.)

22jähriger Mann erhielt im Raufhandel einen Messerstich in die linke Brustseite (7. Interkostalraum) und wurde mit den Erscheinungen der Magenperforation 19 Stunden nach der Verletzung in die Klinik gebracht. Bei der Operation wurde eine Schnittwunde des Magens, doppelte Perforation des Colon transversum und ein 5 cm langer Schlitz in der linken Zwerchfellkuppe gefunden und durch Naht verschlossen. Im Bauche keinerlei Störungen im Heilungsverlaufe, dagegen jauchiges Empyem der linken Seite. Heilung. **Hübener** (Dresden).

15) **P. Guibal.** Ulcère perforé de l'estomac, intervention, guérison. Considérations sur le drainage dans les péritonites.

(Revue de chir. XXIV. ann. Nr. 2.)

Aus der Krankengeschichte, die eine 19jährige Kranke betrifft, sei als interessant hervorgehoben, daß bis zum Momente der Operation, die 8 Stunden nach dem Durchbruche des nahe der Cardia an der vorderen Magenwand gelegenen Geschwüres erfolgte, kein Erbrechen eingetreten war. Außer den sonstigen Zeichen, Schmerz, Pulsfrequenz, erhöhter Temperatur, Stuhl-, Gas- und Urinverhaltung, waren keine direkt auf Magengeschwür zu beziehenden Symptome vorhanden, als die Anamnese und der thorakale Atmungstypus. Die Vernähung des Geschwüres war gut durchführbar; die Naht wurde zudem noch mit Netz bedeckt.

Die Drainage wurde durch seitliche Inzisionen im Unterbauch und vor allem durch T-Drain nach dem Douglas gesichert, was G. im allgemeinen bei Peritonitis warm befürwortet, wo er zweimal gute Erfolge damit erzielte. Beim Manne sollte man sich nicht scheuen, durch Pararektalschnitt die Exsudate vom tiefsten Punkt aus abzuleiten. **Christel** (Metz).

16) **Lotheissen.** Akute Perforation eines Ulcus ventriculi. Laparotomie. Heilung.

(Aus der Sitzung der k. k. Gesellschaft der Ärzte in Wien vom 9. April 1904.)
(Wiener klin. Wochenschrift 1904. Nr. 15.)

23jähriger Pat., dessen Anamnese nichts auf Magengeschwür hinweisendes ergab, empfand sofort nach Heben eines schweren Kessels Schmerzen im Bauche.

Digitized by Google

Bleich, verfallen. 4 cm vom Pylorus entfernt perforiertes Geschwür an der kleinen Kurvatur. Reinigen der Bauchhöhle von Mageninhalt (1½ Liter) nach Eventration der Därme. Geschwürsnaht mißlingt. Deckung des Defektes durch Plastik vom kleinen Netz und Lig. gastro-colicum. Darüber Kompression durch Jodoformgazetampon. Um nach Entfernung des Schleimes einige Tage später festzustellen, ob die Perforationsstelle verschlossen war, wurde dem Pat. Tinctura ferri pomata gegeben und in den Wundkanal Gaze gelegt, die in Ferrocyankaliumlösung getaucht war. Die Blaufärbung blieb aus, während sie an einem Kontrollstreifen durch die geringsten Spuren der Eisenlösung hervorgerufen wurde. Heilung. (Leider ist nicht genau angegeben, in welchem Zeitraume nach der Perforation der operative Eingriff stattfand, es scheint innerhalb der ersten 12 bis 24 Stunden geschehen zu sein.) **Hübener** (Dresden).

17) **W. W. Cheyne.** A case of perforated gastric ulcer in a boy aged 14 years, diseased appendix; operation; recovery.

(Lancet 1904. Juni 11.)

Verf. operierte einen vordem völlig gesunden Knaben von 13 Jahren wegen Perforation eines hoch oben an der Cardia sitzenden Magengeschwürs. Die schweren abdominellen Erscheinungen waren wenig bestimmt lokalisiert und wurden am meisten nach unten rechts angegeben. Verf. dachte daher an einen akuten Appendicitisanfall, und es fand sich bei der Laparotomie auch tatsächlich ein langer, hochgradig entzündlich geröteter Wurmfortsatz mit einem Konkrement, jedoch ohne Perforation. Freies Gas in der Bauchhöhle ließ an eine Magenperforation denken, und es zeigte sich dann auch nach einigem Suchen an der genannten Stelle das durchgebrochene peptische Geschwür. Der Knabe genas nach 6 Wochen völlig. Verf. hält die Perforation eines einfachen Magengeschwürs bei einem Knaben in diesem jugendlichen Alter für bislang noch nicht beschrieben und weist darauf hin, daß es sich bei den mitgeteilten wenigen Fällen dieser Art um tuberkulöse Magengeschwüre gehandelt hätte. **H. Ebbinghaus** (Berlin).

18) **Wegener.** Fünf Fälle von Ulcus ventriculi perforatum.

Inaug.-Diss., Kiel, 1904.

An der Hand von fünf Fällen von perforiertem Magengeschwür, die alle operiert wurden und alle tödlich endeten, gibt Verf. einen kurzen Überblick über das Vorkommen, die Diagnose und die Therapie des perforierten Magengeschwüres. Von Interesse ist nur die in der Kieler Klinik geübte Operationstechnik: Nach erfolgtem Bauchschnitte werden etwaige Verklebungen gelöst, der Magen von der vorhandenen Öffnung aus entleert und ausgespült. Der Verschluß der Perforationsöffnung geschieht durch Einfaltung des Geschwürs und darüber gelegte Serosanaht. Kleinere Geschwüre werden exzidiert und dann durch Etagennaht geschlossen, die Nähte mit Netz oder Jodoformgaze gedeckt. Nach Schluß des Magens folgt die Reinigung der Bauchhöhle durch Ausspülung mit warmem Salzwasser oder durch Austrocknen mit Gazekompressen, die vorher in Salzwasser getaucht und ausgedrückt sind. Um die Zwerchfellkuppe genügend reinigen zu können, wird das Lig. suspensorium hepatis teilweise durchtrennt.

In allen Fällen wird die Bauchhöhle drainiert. **Silberberg** (Breslau).

19) **Lorentzen.** 77 Fälle von Appendicitis, behandelt in der Kieler chirurgischen Klinik (Geh.-Rat Helferich).

Inaug.-Diss., Kiel, **H. Fienke,** 1903. 79 S.

Nach einer kurzen allgemeinen Statistik bespricht Verf. die 77 von Helferich operierten Appendicitisfälle in einzelnen Gruppen, indem er der bekannten Einteilung Sonnenburg's folgt. Manche interessante Einzelfälle können nicht näher referiert, müssen vielmehr im Originale nachgelesen werden. Als maßgebend für das therapeutische Handeln stellt L. den Satz auf: »Wer glänzende

Digitized by Google

Operationsstatistik treiben will, operiere nur spät und mit Auswahl; der, der viele Menschen retten will, operiere stets nur früh«. Für die postoperative Behandlung empfiehlt er ausgedehnte Tamponade mit häufigem Wechsel; diese Behandlung bietet gegenüber der Glas- und Gummirohrdrainage wesentliche Vorteile.

Dettmer (Bromberg).

20) **Spieler.** Über akute Skolikoiditis und Perityphlitis im Kindesalter.

(Wiener klin. Wochenschrift 1904. Nr. 1—3.)

Die Erfahrungen, die Verf. aus der chirurgischen Abteilung des Karolinen-Kinderhospitals zu Wien (A. Fraenkel) in vorliegender Arbeit niederlegt, bestätigen die Ansicht vieler maßgebender Autoren, daß die Appendicitis im Kindesalter noch weit häufiger vorkommt als beim Erwachsenen (7mal häufiger nach Selter). Vor allen Dingen aber überwiegen die schweren, »diffusen« Formen der Erkrankung. Von 36 Appendicitisfällen, die im Laufe der letzten 2 Jahre in besagtem Spitale zur Aufnahme kamen und von denen 27 zur Operation gelangten, handelte es sich bei 23, also beinahe zwei Dritteln aller Fälle, um die perforative oder gangränöse Form. Davon bestand bei 16 Fällen bereits progrediente oder gar diffuse Peritonitis.

Die kausalen Momente für diese schweren Formen im Kindesalter bestehen: 1) in der hohen relativen Virulenz der Infektionsträger; 2) in Kotsteinen, während wirkliche Fremdkörper — leblose oder lebende (Helminthen) — wegen ihrer relativen Seltenheit keine wesentliche Rolle spielen; 3) in abnormen Lage-, Form- und Größenverhältnissen des Wurmfortsatzes und schließlich 4) in Zirkulationsstörungen, z. B. durch mehrfach beobachtete Torsionen des Proc. vermiformis um seine Längsachse.

Dabei ist die Widerstandskraft des kindlichen Organismus bei der Überwindung schwerer, diffuser, sogar septischer Peritonitis im Anschluß an Appendicitis eine erstaunliche. Nur höhergradige Leukopenie scheint eine absolut ungünstige Prognose zu gestatten.

Eben wegen des Überwiegens der schweren und schnellstens verlaufenden Fälle und mit Rücksicht auf die hochgradige Unverläßlichkeit der Prognose- und anatomischen Diagnosestellung ist nach S. bei Kindern noch energischer als beim Erwachsenen die chirurgische Indikationsstellung dahin zu formulieren: »Jede Skolikoiditis ist unbedingt und sofort zu operieren, sobald ihre klinische Diagnose feststeht.« Für die Operation selbst empfiehlt Verf. den abdominellen Weg, prinzipielle, sofortige Abtragung des kranken Wurmfortsatzes, sowie Aufsuchung und Entleerung aller eventuell vorhandenen Eiterherde.

Zur richtigen epikritischen Beurteilung einer Appendicitis verlangt S. die genaue histologische Untersuchung des abgetragenen Wurmfortsatzes. Er selbst hat im Weichselbaum'schen pathologischen Institut diese Untersuchungen bei allen seinen Fällen vorgenommen und gibt die in vielen Fällen außerordentlich lehrreichen Ergebnisse in seiner Arbeit wieder. **Hübener** (Dresden).

21) **R. Coombe.** Appendicitis.

(Lancet 1904. Juni 4.)

Eine kurz gefaßte Abhandlung der aktuellen Punkte in der Appendicitisfrage. Den akuten Anfallschmerz bezieht Verf. mit Moullin u. a. auf Entzündung des postperitonealen, am Wurmfortsatzursprung gelegenen Bindegewebes. Die Frage: »Ist Appendicitis häufiger als früher?« wird bejaht. So wurden im St. Bartholomews Hospital in den Jahren 1882—1884 von durchschnittlich 4000 Pat. p. a. 117 Fälle, die nach heutiger Ansicht nur entfernt hätten Appendicitis gewesen sein können, aufgenommen mit 17 auf eine solche Krankheit beziehbaren Todesfällen. In den letzten 3 Jahren betrug die Zahl der Aufnahmen ca. 6000 p. a., was zu oben verhältnismäßig ergeben würde: 167 Fälle von Appendicitis und 26 Todesfälle. In Wirklichkeit aber wurden 321 Fälle von Appendicitis mit 38

Digitized by Google

Todesfällen behandelt. — Andere englische Hospitäler stellen ähnliche Tabellen auf. — 60% aller Fälle von Appendicitis betrafen Männer unter 30 Jahren. Der frühzeitige Zahnverfall und die sozialen Verhältnisse unserer Zeit, wo die Ernährung so vielfach bei jungen arbeitenden Männern in größter Eile, ohne viel Kauen und mit mangelhaft konservierten Nahrungsmitteln vorgenommen wird, werden von Verf. als Ursache chronischer Dickdarmkatarrhe und so der Appendicitis angenommen. Quoad Würdigung der einzelnen Krankheitssymptome steht Verf. auf dem allgemein angenommenen Standpunkte. Bei der Besprechung der Tiefendruckempfindlichkeit werden die Treves'schen Experimente erwähnt, bei denen sich herausstellte, daß in 50 formalingehärteten Leichen die Wurmfortsatzbasis 1 Zoll unterhalb MacBurney's Punkt lag, während andererseits die Ileocoecalklappe mit diesem Punkte korrespondierte. Der Blutuntersuchung wird nur ein bedingter Wert zugemessen. Was die Therapie angeht, so will Verf. für die Operation nach Möglichkeit das erste freie Intervall abwarten. Bei den einer eventuellen Schwangerschaft ausgesetzten Frauen sollte nach einem Anfalle der Wurmfortsatz besonders bald entfernt werden, da von den in der Schwangerschaft mit Perforation des Wurmfortsatzes einhergehenden Fällen 70% tödlich für Mutter und Kind enden. Ein Abort ist gewöhnlich; nur nach dem 4. Monate, wenn der Uterusfundus aus dem Becken herausragt, beteiligt dieser sich nicht selten an der Abkapselung des Exsudates; die Kontraktionen der Gebärmutter führen zu Verwachsungslösungen und zu freier Peritonitis und dann meist zum Tode.

H. Ebbinghaus (Berlin).

22) **Graef.** Komplizierte Fälle von Perityphlitis.

Inaug.-Diss., Kiel, **Schmidt & Klaunig,** 1904. 18 S.

Zunächst wird die ausführliche Krankengeschichte eines Falles von Myxadenokarzinom des Processus vermiformis mitgeteilt und bei dieser Gelegenheit auch ein bereits früher von Helferich veröffentlichter, aber wenig bekannt gewordener Fall von »Gallertkrebs des Blinddarmes« kurz beschrieben. Unter Berücksichtigung der von anderer Seite beschriebenen Fälle von bösartiger Neubildung des Wurmfortsatzes und Blinddarmes kommt Verf. zu dem Schluß, daß charakteristisch für den Krebs in der Ileocoecalgegend das Auftreten im jugendlichen Alter sei.

In dem zweiten mitgeteilten Falle war infolge früherer Anfälle ein unentwirrbares Konvolut von Netz, Dünn- und Dickdarmschlingen entstanden, welches eine ausgedehnte Darmresektion nötig machte. Dieser, wie auch der erste Fall, der ebenfalls ausgedehnte Darmresektion erfordert hatte, gingen in Heilung über.

Dettmer (Bromberg).

23) **Clinton.** A case of acute intestinal obstruction due to perforation of an inflamed Meckel's diverticulum.

(Buffalo med. journ. 1904. Juni.)

44jähriger Mann. Seit 5 Tagen Leibschmerzen, Verstopfung, einige Tage später Erbrechen. Starke Leukocytose, Bauch leicht meteoristisch, überall schmerzhaft. Diagnose: Appendicitis perforativa mit beginnender Peritonitis. Bei der Operation erwies sich jedoch der Wurmfortsatz als normal; im oberen linken Quadranten, nahe der Mittellinie, eine mit dem Netz verwachsene und von ihm bedeckte Masse, deren Außenwand durch eine Ileumschlinge gebildet wurde, welche an beiden Enden scharf geknickt und mit der Basis des Mesenterium verwachsen war. Bei Lösung der Verwachsungen wurde ein Abszeß eröffnet, in welchem ein entzündetes, am distalen Ende perforiertes, um sich selbst aufgewickeltes Meckel'sches Divertikel lag. Dasselbe entsprang vom Ileum mehrere Fuß entfernt von der Knickungsstelle am Darme. Resektion des Divertikels samt dem anstoßenden Darmabschnitte, Murphyknopfvereinigung der Darmenden, Drainage, Heilung.

Mohr (Bielefeld).

Digitized by Google

24) **H. Lorenz.** Ein Fall von Peritonitis mit ungewöhnlicher Grundursache.

(Wiener klin. Wochenschrift 1904. Nr. 14.)

$3^1/_2$jähriger Knabe mit allen Erscheinungen der Peritonitis, die von einer Appendicitis auszugehen schien. Bei außerordentlich schlechtem Allgemeinbefinden Laparotomie. Processus vermiformis gesund. Es zeigte sich eine retroperitoneale Phlegmone, die von einer Exkoriation an der kleinen Zehe durch Vermittlung eines kleinen Inguinaldrüsenabszesses ihren Ursprung genommen hatte. Tod. Im Eiter des Abszesses wie der Phlegmone Staphylokokkus aureus.

Hübener (Dresden).

25) **Völkel.** Coecalhernie mit Darmperforation durch einen Dorn.

Inaug.-Diss., Kiel, 1904.

26) **Gülke.** Seltener Befund bei der Radikaloperation von Inguinalhernien.

(Ibid.)

V. beschreibt einen Fall, in welchem sich der Blinddarm im Bruchsacke befand. Dieser Fall war auch noch dadurch eigenartig, daß bei Spaltung des Bruchsackes und der Hodenhüllen neben dem Blinddarm eine große Jauchehöhle eröffnet wurde, die nach außen vom Blinddarme, nach medianwärts von dem eitrig belegten Bruchsackbauchfell begrenzt war. Der Blinddarm zeigte ein zweimarkstückgroßes Loch, durch das man in das Innere des Blinddarmes hineinsah und in das die Valvula Bauhini als ein auf der Spitze ein Loch tragender Zapfen hineinragte. In der Abszeßhöhle fand sich ein Dorn, der die Perforation veranlaßt hatte.

Bei den von G. beschriebenen Fällen sind drei wegen des Bruchsackinhaltes interessant, zwei sind bemerkenswert wegen der abnormen Lage. In den drei erstgenannten Fällen fand sich zweimal der Proc. vermiformis im Bruchsack (einmal angeboren), einmal ein Blasendivertikel, das abgetragen werden mußte. In den beiden letztgenannten Fällen handelte es sich um eine Hernia inguinalis interstitialis, d. h. um einen Bruch, der sich in einem Bauchwandinterstitium ein Bruchlager gesucht hatte, und um eine Hernia inguino-superficialis, welch letztere als eine große Seltenheit dargestellt wird, während interstitielle Hernien zwischen den Mm. obliqui nicht allzu selten vorkommen. Die genaueren Kennzeichen der Hernia inguino-superficialis werden an der Hand von Beobachtungen von Marion und Küster beschrieben: der Bruchsack ist ein offenes Bauchfelldivertikel, in welchem Hoden und Samenstrang liegen, die Bruchpforte ist weit und durchsetzt die Bauchwand gerade von vorn nach hinten, der Hoden ist nicht in den Hodensack hinabgestiegen und atrophisch, der Samenstrang zu kurz, der Bruchsack ist nur von Haut und verdünnter Fascie bedeckt, die Fascia infundibuliformis und Cremaster sind rudimentär.

Beide Arbeiten sind äußerst interessant, nicht nur wegen der Seltenheit der darin beschriebenen Fälle, sondern auch wegen der darin enthaltenen anatomischen und entwicklungsgeschichtlichen Daten. Die Lektüre der Arbeiten kann nur dringend empfohlen werden. **Silberberg** (Breslau).

27) **H. Hilgenreiner.** Bericht über 828 operativ behandelte Hernien.

(Beiträge zur klin. Chirurgie Bd. XLI. Hft. 2.)

Die Gesamtzahl der in den Jahren 1895—1902 in der Prager chirurg. Klinik operativ behandelten Hernien betrug 828, und zwar 471 freie, 357 eingeklemmte Brüche. Unter den freien Hernien nimmt der Leistenbruch die weitaus hervorragende Stellung ein, indem er 440mal zur Operation kam. Der Radikalverschluß der Bruchpforte wurde in 33 Fällen nach der Methode von v. Frey (Verlagerung des Samenstranges in einen Schlitz des Poupart'schen Bandes), in 17 Fällen durch einfache Pfeilernaht nach Czerny, in einigen wenigen Fällen nach Bassini, in allen übrigen Fällen nach der Methode von Wölfler ausgeführt.

Digitized by Google

Die Heilungsverhältnisse bei den Radikaloperationen haben im Laufe der Jahre einen bedeutenden Umschwung erfahren. Denn während die 112 Fälle der drei ersten Berichtsjahre noch 34,8% Heilungen per secundam aufweisen, finden sich für die 310 Fälle der letzten 4 Jahre nur mehr 4%, für die letzten beiden Berichtsjahre sogar nur 1,4 und 0,8% Heilungen per secundam.

Über den Dauererfolg lagen von 299 operierten Leistenbrüchen Nachrichten vor. Werden zur Berechnung der Rezidivprozente nur diejenigen Fälle in Betracht gezogen, welche mehr als 2 Jahre rezidivfrei sind, so ergeben sich für nach Wölfler operierte Fälle 8,2% Rezidive.

An den operierten 357 Einklemmungen beteiligten sich die Leisten-, Schenkel- und Nabelbrüche im Verhältnis 10 : 7 : 1. Die durchschnittliche Einklemmungsdauer betrug bei 67 Fällen, welche durch die Operation nicht mehr gerettet werden konnten, 5 Tage; unter der Gesamtzahl waren solche von wenigen Stunden bis zu 14 Tagen.

Der Bruchinhalt bestand in 48,6% der Fälle aus Dünndarm, in 28,8% aus Dünndarm und Netz, in 14,8% nur aus Netz. 7,8% verteilen sich auf Brüche mit seltenerem Inhalte, vor allem auf Dickdarmbrüche.

17mal wurden Littre'sche Hernien beobachtet. Von diesen kamen 16 zur Operation mit einer Mortalität von 37% (6 Fälle).

Aus den Angaben über die Behandlung eingeklemmter Brüche ist folgendes hervorzuheben: Bezüglich der Taxis galt als oberstes Prinzip, jede Gewaltanwendung zu vermeiden. Bestand die Einklemmung schon länger als 24 Stunden, so wurde von einer Taxis vollständig Abstand genommen. Die einfache Herniotomie wurde in den meisten Fällen unter Schleich'scher Lokalanästhesie ausgeführt. Die Mortalität betrug für 206 Herniotomien 11% und sank von fast 36% im ersten Berichtsjahre auf 5 und 6% in den beiden letzten Berichtsjahren herab. Als Normalverfahren bei gangränösem oder schwer gangränverdächtigem Darme galt die primäre Resektion des Darmes. Die Mortalität fiel dabei von 66 auf 33% im Laufe der Berichtsjahre.

In 17 Fällen wurde wegen bestehender Zweifel, ob reponiert oder reseziert werden sollte, die Vorlagerung der gangränverdächtigen Schlinge vorgenommen. Die Anlegung eines Kunstafters kam 11mal zur Ausführung.

Auf die ausführlich behandelten Komplikationen während der Operation und während des Heilungsverlaufes kann hier nicht näher eingegangen werden.

Blauel (Tübingen).

28) **Fisher and Neild.** A case of congenital hypertrophic stenosis of the pylorus.

(Bristol med.-chir. journ. 1904. Juni.)

8wöchiges Kind, seit 5 Wochen Erbrechen nach der Nahrungsaufnahme; unter dem rechten Rippenbogen, nahe dem Außenrande des Rectus, eine kleine Geschwulst, die als hypertrophischer Pylorus angesehen wurde. 3 Wochen später Schwellung im Epigastrium, welche vom linken Rippenrande zum Außenrande des rechten Rectus wanderte. (Die einzelnen Phasen der Magenperistaltik sind in fünf Photographien wiedergegeben.) Operation verweigert, Tod in der 12. Woche. Autopsiebefund: Pylorus stark hypertrophisch, besonders in der Länge, Magen stark erweitert (Abbildung).

Mohr (Bielefeld).

29) **F. Pendl.** Ein Fall von Volvulus des Magens.

(Wiener klin. Wochenschrift 1904. Nr. 17.)

Der mitgeteilte Fall verdient wegen seiner außerordentlichen Seltenheit — es existierte in der Literatur nur noch eine analoge Mitteilung von Wiesinger (1901) und neuerdings von Borchardt (Berlin), Zentralbl. f. Chir. 1904 Nr. 27, Beilage p. 85 — eine genauere Wiedergabe.

Ein 63jähriger Mann, der am Abend sich völlig gesund gefühlt und eine ausgiebige Mahlzeit zu sich genommen hatte, litt bald nach derselben an heftiger Flatulenz und verspürte plötzlich einen Schmerz im Bauche. Seitdem Verhaltung von Winden. Früh morgens Aufnahme ins Krankenhaus.

Digitized by Google

Pat. sehr verfallen, etwas cyanotisch und sehr kurzatmig. Wiederholte leichte Ructus, die aber nichts herausbefördern. Das linke Epigastrium stark vorgewölbt, der übrige Bauch eingesunken. An der Stelle der Vorwölbung stark tympanitischer Schall, der sich weit ins Hypochondrium fortsetzt. Bedeutender Zwerchfellhochstand perkutorisch nachweisbar. Rechte Bauchseite sowie Unterbauchgegend tief eindrückbar, überall gedämpfter tympanitischer Schall.

Eröffnung des Bauches in Chloroform-Äthernarkose vom Schwertfortsatze bis Nabel. Sofort lag die flach gewölbte Geschwulst vor, an ihrer Oberfläche überall bedeckt von stark venös injiziertem, fettreichem Gewebe, das als Netz imponierte. Auffallend war das eigentümliche Verhalten des Querkolon, dessen rechter Anteil in geblähtem Zustande von rechts unten nach der Mitte oben und hinten verlief und sich links von der Leber hinter der Geschwulst in der linken Zwerchfellkuppe verlor. Links von der Mittellinie lief der völlig leere linksseitige Anteil des Querkolon als straffes Band über die Geschwulst schräg nach abwärts; er kam hinter dieser hervor; die Knickungsstelle, die hinter der Geschwulst liegen mußte, war nicht zu sehen.

Das oben genannte venös injizierte, fettreiche Gewebe erwies sich als Netz bezw. Mesokolon. Als man letzteres durchpräparierte, kam man auf die sehr hyperämische Wand des hochgradig geblähten Magens.

Dieser Befund ließ die Diagnose sicher auf eine Drehung des Magens um die eine frontale Achse stellen. Wegen der Anfüllung des Magens mit Gasen gelang es nicht, den Magen zurückzudrehen, welcher zwischen Zwerchfell und hinterer Bauchwand einerseits, dem ausgespannten Netz, Kolon und Mesokolon andererseits durch seine Spannung förmlich eingekeilt lag. Punktion des Magens mit dünnem Trokar brachte eine Entlastung von Gasen, so daß nach Anlegung einiger Nähte, besonders durch Zug am Kolon, eine Reposition mit Erfolg versucht werden konnte. Nachdem der Magen so weit gehoben war, daß der Knickungswinkel des Kolon sichtbar wurde, fiel er von selbst nach vorn um. Die große Kurvatur hatte eine Drehung um mehr als 270° nach oben und hinten erlitten. Die Stelle der vorn angelegten Punktion lag jetzt links hinten oben und gehörte der hinteren Magenwand an. Es trat völlige Heilung ein.

Was den Mechanismus des Volvulus anlangt, so hält P. es für das Wahrscheinlichste, daß der gefüllte Magen durch abnorm starke Peristaltik des Kolon gehoben und nach hinten umgeworfen wurde. Begünstigend war dabei ein ziemlich bedeutender Tiefstand des großen Magens bei langem, kleinem Netz und Mesokolon. Das Lig. gastrocolicum war ziemlich kurz und dick.

Drei beigefügte Zeichnungen veranschaulichen in sehr hübscher Weise den Vorgang. **Hübener** (Dresden).

30) Samter. Ein Fall von Myoma pylori.

(Deutsche med. Wochenschrift 1904. Nr. 25.)

Es mußte bei der 49jährigen Pat., die seit einem Jahre an Magenbeschwerden litt, die Resectio pylori gemacht werden, da die Geschwulst an der Hinterwand des Pylorus saß. Makroskopisch erwies sich die Geschwulst von etwa Bohnengröße, der Muskelschicht des Pylorus angehörig. Mikroskopisch lautete die Diagnose auf Leiomyom. Die Nachbarpartien der den Ausgangspunkt bildenden inneren Muskelschicht zeigten sich im Zustande der Hyperplasie.

Borchard (Posen).

31) H. Delore et R. Leriche. Note sur un cancer de l'estomac, simulant l'ulcère.

(Revue de chir. XXIV. ann. Nr. 1.)

An der Beobachtung ist bemerkenswert, daß ein recht ausgedehntes Magenkarzinom sich unter dem Bild eines Magengeschwüres mit ausgedehnter Perigastritis entwickelte. In einer ersten Operation wurden die Verwachsungen teilweise gelöst; etwas später wurde die Gastroenterostomie ausgeführt, wobei die

Digitized by Google

Härte und Dicke des Pylorusteiles lebhaft an Karzinom denken ließ, das dann etwa ein Jahr nach dem ersten Eingriffe sich noch recht wohl durch Pylorektomie entfernen ließ; dabei ließen sich weder Drüseninfiltrationen noch Metastasen feststellen — und doch hatten schon seit etwa 10 Jahren Verdauungsstörungen bestanden, die sich nicht wesentlich von denen der letzten Zeit unterschieden. Es handelt sich hier allem Anscheine nach um eine verhältnismäßig gutartige Form des Karzinoms, die sich frühzeitig mit großen fibrösen Massen umgibt; die Mächtigkeit des Konvolutes soll jedoch gerade hierbei nicht von der Radikaloperation — Pylorektomie — abschrecken. **Christel** (Metz).

32) **Banzhaf.** Über die chirurgische Behandlung von Magenkrankheiten.

(Med. Korrespondenzblatt des würtemb. ärztl. Landesvereins 1904. Mai 28.)

Bericht über die von Steinthal im Stuttgarter Diakonissenhaus in den letzten 5 Jahren ausgeführten Magenoperationen.

Unter 24 Fällen von Magengeschwür wurde 12mal wegen narbiger Pylorusstenose eingegriffen, je 1mal wegen umschriebener Magenperforation, Sanduhrmagen, starker Schmerzhaftigkeit des Geschwürs, 3mal wegen schmerzhafter perigastritischer Verwachsungen. In allen 18 Fällen wurde die hintere Gastroenterostomie mit dem Murphyknopf gemacht; 11 Operierte sind andauernd gesund und arbeitsfähig. In dem Falle von Magenperforation genas die Pat., nachdem der abgegrenzte gasführende Abszeß im Epigastrium unter Infiltrationsanästhesie gespalten und entleert war. Bei Geschwürsblutungen wurde nur operiert, wenn es sich um kleinere, oft wiederholte, chronische Blutungen handelte; in fast allen Fällen hörten die Blutungen nach der Operation, die in erster Linie gegen die Stenose gerichtet war, auf. Verf. empfiehlt daher, auch wenn keine Stenosenerscheinungen da sind, die Gastroenterostomie bei wiederholten Blutungen. In einem Falle von akuter heftiger Blutung wurde von einer Operation abgesehen, wie die Autopsie zeigte, mit Recht: ein vom Pylorus auf das Pankreas übergreifendes, tiefes Geschwür mit starrem Grunde hatte die Arteria pancreatica arrodiert. In einem Falle von perigastritischen Verwachsungen wurden nach Lösung derselben die Wundflächen mit Serosa übernäht; hierauf ging die Magenektasie und die motorische Insuffizienz zurück; bei ausgedehnteren Verwachsungen wurde die Gastroenterostomie ausgeführt (2 Fälle, 1 Heilung). Bei sämtlichen nach der Operation genesenen Kranken konnte man nach dem weiteren Verlauf annehmen, daß die bestehenden Geschwüre nach kurzer Zeit verheilt oder wenigstens latent geworden waren.

Unter 52 Fällen von sicher diagnostiziertem Magenkarzinom wurde 25mal von einem Eingriff überhaupt abgesehen, 22 Fälle eigneten sich zur Gastroenterostomie, nur 5 zur Resektion. Von den 22 Gastroenterostomierten überstanden 20 den Eingriff; dieses günstige Ergebnis führt Verf. auf die Technik (Möglichkeit einer raschen Operation) und die sehr peinliche Nachbehandlung zurück. Trotzdem war der weitere Verlauf bedeutend ungünstiger; 6 Kranke haben sich vom Krankenlager nicht mehr erhoben, 3 von diesen starben an interkurrenten Erkrankungen. 11 Operierte wurden in gutem Zustand entlassen und erreichten vorübergehend Gesundheit und teilweise auch Arbeitsfähigkeit wieder. Bemerkenswert ist unter diesen Pat. ein 18jähriger junger Mann, der äußerst abgemagert war; am Pylorus derbe Geschwulst, Netz und Mesenterien mit miliaren Knötchen besetzt, zahlreiche vergrößerte Lymphdrüsen, Bestätigung der Diagnose durch mikroskopische Untersuchung eines exzidierten Netzstückchens; rasche Erholung und Gewichtszunahme nach der Gastroenterostomie. Die durchschnittliche Lebensdauer nach dieser Operation betrug 6,3 Monate. Von den 5 Resezierten starben 2 im Anschluß an die Operation, 1 nach einem Jahr an Rezidiv, 2 leben $1/2$ bis 1 Jahr nach der Operation anscheinend in voller Gesundheit.

Mohr (Bielefeld).

Digitized by Google

33) **M. v. Čačković. Dehnungsgangrän des Coecums bei Darmverschluß an der Flexura sigmoidea.**

(Liečnički viestnik 1904. Nr. 6. [Kroatisch.])

Der 41jährige Pat. leidet seit einem Jahre an unregelmäßigem, manchmal blutigem Stuhl. Vorigen Herbst durch 2 Tage Darmverschluß. Letzter regelmäßiger Stuhl vor 5 Tagen. Winde gehen dauernd ab. Am 15. Februar mittags Spitalsaufnahme.

Leichter Meteorismus; links vom Nabel Vorwölbung von gedämpftem Schall. Zeitweise Steifung einer Darmschlinge über der Symphyse und Spritzgeräusche. Spontan und auf Klysma Winde, doch ohne Erleichterung, starkes Spannungsgefühl. Bald wächst der Meteorismus rasch an, das Spannungsgefühl wird unerträglich, der Bauch faßförmig, die Bauchhaut livid blaurot. Überall gleicher tympanitischer Schall. Im Unterbauche, rechts vom Nabel, eine etwas zugespitzte, an derselben Stelle links eine mehr flache Vorwölbung. Keine Peristaltik.

Um $^1/_2$10 Uhr abends Laparotomie (Primararzt Dr. T. Wikerhauser). In den Schnitt legt sich eine über kindskopfgroß erweiterte, dunkelgraue Darmschlinge, die im rechten Unterbauch in der Tiefe fixiert ist und wie Dünndarm aussieht. Im linken Unterbauch eine etwas kleinere, kugelförmig erweiterte Kolonschlinge. Daswischen ganz kontrahierte Dünndarmschlingen. Das Colon transversum etwas gebläht. Die rechte Darmschlinge wird in die Wunde gehoben und eröffnet, worauf mit großer Gewalt unter zischendem Geräusch ein Strahl dickflüssigen Kotes hervorquillt, aus dem in der Schüssel fortwährend Gasblasen aufsteigen. Solchen Kotes wurden nun 2 Liter abgelassen, worauf die Spannung nachläßt und die Schlinge als brandiger Dünndarm, die linke als Flexura sigmoidea erkannt werden. Am Übergang in den Mastdarm ein kleinapfelgroßes Karzinom. An demselben wird der erste Akt der Mikulicz'schen zweizeitigen Exstirpation ausgeführt und der Blinddarm außerhalb der Beckenhöhle fixiert.

Es handelte sich im vorliegenden Falle also um ein Obturationshindernis an der Flexura sigmoidea mit stärkster Dehnung und Schädigung an einer entfernten Stelle, dem Blinddarme. Verf. gibt eine Übersicht der bekannten Fälle und der Ansichten über diese Art von Überdehnungsgangrän, die, durch vollkommenen Verschluß der Ileocoecalklappe hervorgerufen, dadurch bedingt sind, daß der Blinddarm vom ganzen Dickdarme die schwächste Wand hat, und weiter dadurch, daß sich an der Flexura lienalis eine Knickung bildet. Es ist also diese Gangrän des Blinddarmes eine wahre Dehnungsgangrän im Kocher'schen Sinne.

An eine solche Dehnung des Blinddarmes muß man denken bei Darmverschluß am untersten Dickdarme, wenn die Spannung im Bauche rasch zunimmt und im rechten Unterbauch eine sehr gespannte und unbewegliche Darmschlinge auftritt.

In solchem Falle soll bei gutem Allgemeinbefinden die Radikaloperation versucht werden; denn dann wird gewöhnlich noch keine Gangrän des Blinddarmes eingetreten sein. Bei schlechtem Allgemeinbefinden mit schwerer Schädigung des Darmes dagegen soll ein Kunstafter, am besten durch Fixation des Blinddarmes außerhalb der Bauchhöhle, angelegt (Coecostomie) und die Radikaloperation für einen späteren Moment reserviert werden. Ist wegen zu stark fortgeschrittener Gangrän eine Exopexie unmöglich, so soll ein neuer Einschnitt in der ileocoecalen Gegend gemacht und dort, event. auch im rechten Hypochondrium der Darm eröffnet oder schließlich neben Versorgung des Blinddarmes durch seitlichen Einschnitt eine mediane Ileostomie angelegt werden. (Selbstbericht.)

34) **M. W. Herman. Eine dreiblättrige Klemme zur Gastroenterostomie.**

(Wiener klin. Wochenschrift 1904. Nr. 8.)

Die von H., einem Assistenten Rydygier's, konstruierte Klemme soll den zur Fixierung von Magen und Darm nötigen Gehilfen ersparen. Sie unterscheidet sich von den übrigen zu diesem Zweck angegebenen Instrumenten dadurch, daß sie sowohl den Magen wie den Darm gleichzeitig berücksichtigt, und besteht aus drei

Digitized by Google

Armen oder Blättern. Das mittlere Blatt wird zwischen den adaptierten Magen und Darm hineingeschoben, ein äußeres Blatt drückt den Magen, das zweite den Darm an dasselbe an. Das mittlere Blatt ist um eine gemeinsame Achse im Schlosse beweglich und wird mittels einer gabelförmigen, federnden Vorrichtung, welche sich an die inneren Ränder der Handhabe beider äußeren Blätter anlehnt, in einem nicht konstanten Verhältnis zu denselben erhalten. Infolgedessen übt die gesperrte Klemme einen gleichmäßigen Druck auf Magen- und Darmwand aus, trotz ihrer verschiedenen Dicke.

Die Blätter sind, um einer Verletzung der eingeklemmten Magen-Darmwunde vorzubeugen, 1 cm breit, auf den gegeneinander gekehrten Flächen längs- und dickgerieft, gegen 20 cm lang. Bei vollkommen abgesperrter Klemme verbleibt noch zwischen den inneren Branchenflächen ein ca. 3 mm betragender Zwischenraum.

Das Instrument wurde in einem Falle von Gastroenterostomie von Rydygier angewendet und erfüllte seinen Zweck durchaus.

Für Fälle, in denen sich der Magen z. B. infolge von perigastritischen Verwachsungen nicht genügend vorziehen läßt und speziell für die Gastroenterostomie nach v. Hacker wurde das Instrument insofern modifiziert, als es längs der Kanten gebogene Ränder erhielt und die Blätter, behufs Überzug mit Drainröhren, glatt und entsprechend dünner gehalten wurden.

Bezüglich der Abbildungen sei auf das Original verwiesen.

Hübener (Dresden).

35) **L. Kuttner.** Die Rekto-Romanoskopie und ihre Technik.
(Zeitschrift für ärztliche Fortbildung 1904. Nr. 9.)

K. hat an dem Spekulum von Otis (s. Wiener klin. Wochenschrift 1897 und Referat in d. Bl. 1898 Nr. 24 p. 635) die Schnäbel der beiden Löffel etwas verlängert, den einen Zapfen gedeckt und die Sperre so eingerichtet, daß die Löffel in beliebiger Stellung voneinander festgestellt werden können, so daß die Einführung des Instrumentes erleichtert wird und dasselbe, wenn Pat. sehr empfindlich ist, nicht ad maximum auseinandergesperrt zu werden braucht. Durch ein kleines, an dem äußeren Ende angebrachtes Ansatzrohr hat er die Zuführung von Luft ermöglicht, um die im Innern befindliche kleine Glühlampe abzukühlen und die Entwicklung von störenden Wasserdämpfen zu vermeiden. In dieser Form gibt es vortreffliche und übersichtliche Bilder über den mittleren Mastdarmabschnitt und die Ampulla recti.

Mit dem Kelly'schen röhrenförmigen Rektoskop, das naturgemäß nur eine kleine, flächenhafte Partie zur Anschauung bringt, kann man höher hinauf, aber nach K.'s Erfahrungen für gewöhnlich nicht weiter als bis in den Anfangsteil der Flexur vordringen, und zwar auch ohne Lufteinblasen, das nach seinen Beobachtungen schmerzhaft ist und das Einführen des Instrumentes und die Untersuchung selbst nicht fördert. Zur Beleuchtung kann der elektrische Stirnspiegel, das Casper'sche Panelektroskop oder eine am inneren Ende der Röhre befindliche, entfernbare, mit dem Spiegel nicht fest verbundene, kleine Glühlampe verwandt werden. (Instrumente dieser Form nach Angabe von Ewald und das von K. modifizierte Otis'sche Rektoskop sind bei P. Hartwig, Berlin, Johannisstraße 22 erhältlich.)

Gutzeit (Neidenburg).

36) **F. Weber.** Zur operativen Behandlung des Mastdarmvorfalles.
(Deutsche Zeitschrift für Chirurgie Bd. LXXII. p. 500.)

W. hat zwei große Mastdarmvorfälle mittels Kolopexie (Einnähung des möglichst hochgezogenen S romanum in eine suprainguinale Bauchwunde) mit gutem Erfolg operiert. Behufs sicherer Vermeidung eines Rezidivs legt er Wert darauf, daß die Darmserosa nicht bloß an das Parietalbauchfell geheftet wird, sondern es soll auch die tiefe Muskelschicht mit in diese Naht hineingenommen werden. Er berichtet außerdem über einen dritten Fall von Mastdarmvorfall, welcher von Butz mittels Resektion nach v. Mikulicz ebenfalls mit gutem Ausgang operiert

Digitized by Google

ist. Doch fordert er im allgemeinen, daß die Operation nach v. Mikulicz möglichst eingeschränkt werde, da sie viel zu gefährlich und in ihren Endresultaten nicht sicher genug sei. Zur Nachbehandlung der operativ Geheilten ist Massage des Beckenbodens nach Thure-Brandt zu empfehlen.

Der Mitteilung der Krankengeschichten ist eine kurze Allgemeinbesprechung über die Behandlungsmethoden für den Mastdarmvorfall voraufgeschickt.

Meinhard Schmidt (Cuxhaven).

37) **L. Küpferle.** Die Erfolge der Radikalbehandlung des Mastdarmkrebses.

(Beiträge zur klin. Chirurgie Bd. XLII. p. 663.)

Der Arbeit liegen 238 Fälle zugrunde, die in dem 25jährigen Zeitraume von 1877—1902 in der Czerny'schen Klinik der Radikaloperation unterzogen wurden. Sie verteilen sich auf 151 Männer und 87 Frauen. Die Mehrzahl gehörte dem 5. und 6. Lebensdezennium an, der jüngste Pat. war 13 Jahre alt.

Bezüglich der Indikationsstellung galt hoher Sitz nicht als Gegenindikation, ebensowenig Verwachsungen mit Prostata und Scheide und nicht allzu feste Verwachsungen mit dem Kreuzbeine, wohl aber Übergreifen auf die Blase und feste Einmauerung im Becken.

Die Vorbereitung zur Operation bestand in 2—3tägiger Entleerung des Darmes durch Abführmittel und besonders durch hohe Eingießungen. Am Abend vor der Operation und 5—6 Tage lang nach derselben bekamen die Pat. 1—2mal täglich einige Tropfen Tinct. opii. Die präliminare Kolostomie wurde nur bei ausgesprochenen Stenoseerscheinungen gemacht und wenn hoher Sitz und Verwachsungen die Möglichkeit der Radikaloperation in Frage stellten.

Von Operationsmethoden wurden angewendet perineale Operationen 85mal, Steißbeinresektionen 45mal, definitive Kreuzbeinresektionen 71mal, temporäre 25mal, Vaginaloperationen 9mal, Parasakraloperationen 3mal. Nach Einführung der Sakralmethode wurden 52% der Fälle nach dieser operiert. Die Gesamtmortalität im Anschluß an die Operation betrug 28 = 11,76%. Von 87 perineal Operierten starben 11 = 12,64%, von 94 sakral Operierten 14 = 14,89%.

Mit der Erweiterung der Indikationsbreite verschlechterte sich die Mortalitätsziffer bedeutend. Von den 28 Todesfällen erfolgten 17 an Sepsis und Peritonitis, 8 an Herzschwäche, 1 an Pneumonie, 1 an Nachblutung, 1 an Metastasen und Kachexie. Auf 166 Karzinome mit erreichbarer oberer Grenze kamen 18 = 11,3% Todesfälle, auf 72 mit nicht erreichbarer Grenze 10 = 13,9%.

Das Bauchfell wurde 158mal eröffnet, 61mal blieb es uneröffnet, 19mal fehlen entsprechende Angaben. Die Fälle mit Eröffnung lieferten eine Mortalität von 25 = 15,8%, die ohne Eröffnung eine solche von 2 = 3,3%. Von 129 Fällen, bei denen das eröffnete Bauchfell durch Naht sogleich wieder geschlossen wurde, starben 17 = 13,1%, von 29 mit tamponiertem Peritoneum 8 = 27,5%. Die Gefahr der Peritonitis ist bei der Tamponade viel größer als bei der Naht. 20mal wurden Teile der Vaginalwand, 14mal Teile der Prostata mitentfernt, 3mal mußte die Blase eröffnet werden. Auf 41 Amputationen des Mastdarmes mit Eröffnung des Bauchfelles kamen 6 Todesfälle = 14,6%, auf 23 Resektionen ebenfalls 6 Todesfälle = 26,0%.

Unter 48 Fällen von Resektion wurde 38mal die zirkuläre Darmnaht ausgeführt. Trotzdem traten meist Kotfisteln auf, wenn auch oft nur vorübergehend. Von diesen 48 starben 8 = 16%. In der überwiegenden Mehrzahl aller Fälle wurde das zentrale Darmende an der Stelle des natürlichen Afters eingenäht.

Die besten funktionellen Resultate wurden durch die zirkuläre Naht nach Resectio recti erzielt. Es kann indes auch bei Erhaltung des Sphinkters und Zirkulärnaht die relative Kontinenz ausbleiben, wenn die Sensibilität der Mastdarmschleimhaut dauernde Schädigungen erfahren hat. Auch bei vielen Kranken ohne Kontinenz bildete sich im Laufe der Zeit ein erträglicher Zustand aus.

Am meisten Interesse erwecken die Dauerresultate, zumal K. in der Lage ist, über die Schicksale fast aller Pat., mit Ausnahme von nur 5, Angaben machen

Digitized by Google

zu können. Nach Abzug von 28 im Anschluß an die Operation Gestorbenen und den 5 Verschollenen bleiben noch 205 Operierte. Von diesen starben an Rezidiv oder Metastasen 139 = 58,1%, an interkurrenten Krankheiten vor Ablauf von 3 Jahren 7; es lebten mit Rezidiv 8; es lebten ohne Rezidiv weniger als 3 Jahre 17, über 3 Jahre 24, und es starben an interkurrenten Krankheiten nach Ablauf von 3 Jahren 10.

Von den 139 an Rezidiv und Metastasen verstorbenen Pat. erlagen 42 im 1., 51 im 2., 23 im 3., 10 im 4. Jahre. 13 waren Spätrezidive im 5. (6), 6. (4), 7., 8. und 11. Jahre (je 1). Als dauernd geheilt mußten 34 = 17,3% von 196 für die Berechnung in Betracht kommenden Fällen betrachtet werden. Bei dem ältesten lebenden Falle liegt die Operation 24 Jahre 7 Monate zurück.

M. v. Brunn (Tübingen).

38) E. Ehrich. Über retroperitoneale Lage der Milz. Zugleich ein Beitrag zur Splenopexie.

(Beiträge zur klin. Chirurgie Bd. XLI. Hft. 2.)

Verf. fügt dem bisher als Unikum betrachteten, von Hildebrand auf dem Chirurgen-Kongreß 1902 beschriebenen Falle von retroperitonealer Lagerung der Milz eine eigene Beobachtung aus der Rostocker chirurg. Klinik hinzu, bei welcher die gleiche Anomalie vorlag. Bei einer 49jährigen Kaufmannsfrau, welche an den Symptomen von Einklemmung einer hydronephrotischen Wanderniere seit langer Zeit krankte, fand sich bei der Operation eine retroperitoneal verlagerte, um einen Winkel von nahezu 90° nach außen und unten gedrehte Milz. Durch Drehung der Milz in normale Lage und Fixierung derselben mit Catgutnähten am Rande des M. sacro-lumbalis wurden die Beschwerden der Pat. behoben.

Die Ursache für den eigentümlichen Befund glaubt Verf. in einer nachträglichen Lageveränderung des an normalem Orte angelegten Organes suchen zu müssen. Entweder ist die Verlagerung der Milz an die ungewöhnliche Stelle durch eine herniöse Ausstülpung des parietalen Bauchfelles erfolgt oder das Organ ist durch einen Spalt des Bauchfelles hinausgeschlüpft und hat sich retroperitoneal weiter entwickelt.

Hinsichtlich der operativen Behandlung der Wandermilz lehrt der Fall, daß selbst ausgesprochene Erscheinungen von Knickung des Stieles nicht unter allen Umständen die Exstirpation der Wandermilz, die von den meisten Autoren gefordert wird, notwendig machen, sondern daß durch Beseitigung der Knickung und Fixierung das Organ erhalten werden kann. **Blauel** (Tübingen).

39) Koch. Über tropische Leberabszesse.

(Mitteilungen a. d. Grenzgebieten d. Medizin u. Chirurgie Bd. XIII. Hft. 1.)

K. hat in Soerabaja 16 Fälle von Leberabszeß operiert. Alle entstanden durch tropische Amöbendiphtherie. 14 wurden geheilt; tödlich endeten 2, deren einer Lungengangrän, der andere allgemeine Peritonitis schon bei der Operation hatte. K. schildert genau die Symptome und Diagnostik des Leberabszesses, sowie die Technik der Operation. Auch bei der perpleuralen Methode empfiehlt er einseitige Eröffnung, wenn es irgend geht. Unter den Geheilten sind hervorzuheben: ein mit doppeltem Leberabszeß behafteter; zwei, bei denen zugleich ein subphrenischer Abszeß bestand; einer, dessen Abszeß retroperitoneal perforiert war; 6 Liter Eiter wurden entleert. **Haeckel** (Stettin).

40) C. G. Cumston (Boston). Quelques remarques sur la syphilis hépatique au point de vue chirurgical.

(Arch. génér. de méd. 1903. Nr. 15.)

Mitteilung dreier Fälle von Lebersyphilis, welche unter dem Bilde bösartiger Geschwülste zur Laparotomie kamen. Das typische Bild, welches die Leberoberfläche bot, sowie die mikroskopische Untersuchung des käsigen Inhaltes der inzidierten Knoten ließen keinen Zweifel an der Natur des Prozesses. Die spezi-

Digitized by Google

fische Behandlung erreichte sehr bald den Zweck. — C. bespricht genauer die den verschiedenen bösartigen Neubildungen täuschend ähnlichen klinischen Erscheinungen dieser Geschwülste und meint, daß eine exakte Differentialdiagnose wohl nie begründet werden könnte. — C. führt schließlich 24 Fälle aus der Literatur an, welche den seinen gleichen.

(Ref. kann hier drei weitere Fälle aus dem Krankenmateriale des Rudolfinerhauses in Wien anführen: Im ersten, Diagnose: Neoplasma malignum hepatis, ergab die Operation einen einzigen Knoten, der exstirpiert wurde; mikroskopischer Befund: Gumma. Im zweiten war die Eventualdiagnose schon auf Gumma gestellt und bestätigt worden. Im dritten wurde eine energische Jodkur der geplanten Explorativinzision vorangeschickt, unter welcher die Geschwulst verschwand.)

J. Sternberg (Wien).

41) **Mauclaire.** Notes et observations chirurgicales.

Paris, 1903.

Unter dem beigebrachten kasuistischen Material dürfte ein gelungener Versuch, einen nach Entleerung einer großen Echinokokkencyste der Leber, vielleicht durch Eröffnung eines größeren Gallenganges entstandenen Gallenfluß durch Netzplastik zur Heilung zu bringen, Interesse beanspruchen. Das Netz wurde in Form eines Tampons in die Höhle gebracht und durch einige Catgutnähte an die bindegewebig verdickte Wand befestigt, die übrige Bauchhöhle durch Tamponade abgeschlossen. **Engelhardt** (Kassel).

42) **Hohenkirch.** Beitrag zur Kasuistik der Fälle von Echinokokkus hepatis unter Anführung zweier Fälle aus der chirurgischen Klinik zu Kiel aus den Jahren 1899 und 1903.

Inaug.-Diss., Kiel, **Schmidt & Klaunig,** 1903. 19 S.

Verf. gibt die Krankengeschichten zweier Fälle von Leberechinokokkus ausführlich wieder. Beidemal wurde einzeitig operiert. Trotzdem empfiehlt Verf. die zweizeitige Operation als das Normalverfahren. In dem zweiten Fall entstand bei der Auslösung des Sackes ein 3 cm langer Riß in der Pfortader, der durch Knopfnähte geschlossen wurde. Beide Fälle gingen in Heilung aus.

Dettmer (Bromberg).

43) **Meistring.** Zur Kasuistik der Exstirpation von Lebertumoren unter besonderer Berücksichtigung der Adrenalinwirkung.

Inaug.-Diss., Kiel, **O. Krohn,** 1904. 15 S.

Verf. bespricht kurz die verschiedenen Methoden zur Stillung parenchymatöser Leberblutungen, um dann ausführlicher auf die Adrenalinwirkung und die von Benno Müller in Hamburg angestellten Untersuchungen über dieselbe einzugehen. Die Angaben dieses Autors werden bestätigt durch die Erfahrung, welche Helferich bei der Entfernung eines primären Leberkarzinoms mit dem Adrenalin als blutungsstillendem Mittel gemacht hat. Verf. glaubt somit das Adrenalin sehr empfehlen zu können, zumal üble Nebenwirkungen nicht hervortreten.

Dettmer (Bromberg).

44) **Mellish.** Chronic empyema of the gallbladder.

(Annals of surgery 1904. Nr. 4.)

Exstirpation einer 10 cm langen, 7 cm breiten, 5 cm dickwandigen, mit Eiter angefüllten Gallenblase, deren Oberfläche mit einem sichelförmigen Leberfortsatz bedeckt und verwachsen war. Der letztere wurde zugleich mit dem Stiele der Gallenblase abgebunden und reseziert. Die Zirkumferenz der Gallenblase betrug 35 cm. Im Eiter fand man Diplokokken. **Herhold** (Altona).

Originalmitteilungen, Monographien und Separatabdrücke wolle man an *Prof. E. Richter* in Breslau (Kaiser Wilhelmstraße 115), oder an die Verlagshandlung *Breitkopf & Härtel,* einsenden.

Druck und Verlag von Breitkopf & Härtel in Leipzig, Nürnbergerstraße 36/38.


Digitized by Google

# Zentralblatt

für

CHIRURGIE

herausgegeben

von

E. von Bergmann, in Berlin, **F. König,** in Berlin, **E. Richter,** in Breslau.

Einunddreifsigster Jahrgang.

Wöchentlich eine Nummer. Preis des Jahrganges 20 Mark, bei halbjähriger Vorauszahlung. Zu beziehen durch alle Buchhandlungen und Postanstalten.

Nr. 33. **Sonnabend, den 20. August.** **1904.**

1) H. de R. Morgan. The presence of bacteria in the organs of healthy animals.

(Lancet 1904. Juli 2.)

Verf. kommt auf Grund seiner im Lister Institut of preventive medicine angestellten zahlreichen Untersuchungen an den verschiedensten Tierarten zu dem Resultat, 1) daß normale Organe keine pathogenen Bakterien enthalten; 2) daß die Anwesenheit von nicht pathogenen Organismen in den Kulturen wahrscheinlich auf zufälligen Verunreinigungen beruht. **H. Ebbinghaus** (Berlin).

Digitized by Google

2) **A. Reich.** Über Leukocytenzählungen und deren Verwertbarkeit bei chirurgischen Affektionen.

(Beiträge zur klin. Chirurgie Bd. XLI. Hft. 2.)

Verf. hat in der Tübinger chirurgischen Klinik in 400 Fällen systematische Leukocytenuntersuchungen angestellt. Die verwerteten Fälle umfassen 1) entzündliche und eitrige Prozesse — des Zellgewebes, des Knochenmarkes und der Knochen, der serösen Häute speziell bei intraabdominalen Erkrankungen, 2) Tuberkulose der verschiedensten Gewebe, 3) Aktinomykose, 4) bösartige Geschwülste, 5) Traumen.

Auf die sehr interessanten Einzelheiten der Arbeit kann hier nicht eingegangen werden. Nur folgende, besonders wichtige Punkte seien hervorgehoben: Bei den durch Eitererreger verursachten Entzündungen ergab sich eine große Konstanz im Auftreten der Hyperleukocytose im progredienten Stadium der eitrigen Entzündung. Diese verleiht der Methode der Leukocytenzählung ihren beschränkten, aber sicheren klinischen Wert, der besonders in solchen Fällen ans Licht tritt, die, wie manche intraabdominellen und auch osteomyelitischen Eiterungen, infolge ihrer Lokalisation oder anderer Umstände der Diagnose und Beurteilung schwerer zugänglich sind. In allen Fällen ist aber zu bedenken, daß die Leukocytose nur ein einzelnes, oft wertvolles, aber nicht ganz konstantes Symptom darstellt und daher für die Beurteilung eines Falles nie allein maßgebend, sondern nur mitbestimmend sein darf. Die praktische Verwertbarkeit der Leukocytenzählung bei chirurgischen Tuberkulosen beruht weniger auf einer event. Steigerung der absoluten Werte, als auf dem Verhältnis der Leukocytenzahl zur Temperatur. Bestehen hohe oder sehr hohe Temperaturen bei normalem Leukocytenbefund, so lassen sich mit ziemlicher Wahrscheinlichkeit akute Entzündungs- und Eiterungsprozesse ausschließen. Dadurch wird die Leukocytenzählung brauchbar zur Kontrolle des postoperativen Heilungsverlaufes chirurgischer Tuberkulosen.

Das Ergebnis der Leukocytenzählungen beim Karzinom und Sarkom läßt sich dahin zusammenfassen, daß das Auftreten von Leukocytose sowohl wie deren Grad inkonstant ist.

Gute Dienste vermag mitunter die Leukocytenzählung zu leisten zur Kontrolle des Heilungsverlaufes nach aseptischen Operationen und verdient dann angewendet zu werden, wenn bei auftretendem Fieber weder die Wunde noch die sonstige Untersuchung einen sicheren Anhaltspunkt für die Temperatursteigerung bietet.

Blauel (Tübingen).

---

3) **A. Vischer.** Über Sarkomübertragungsversuche.

(Beiträge zur klin. Chirurgie Bd. XLII. p. 617.)

Gegenüber den vorschnellen Urteilen, welche gerade auf dem Gebiete der Genese bösartiger Geschwülste so häufig gefällt worden sind und noch gefälllt werden, sticht die vorliegende Arbeit durch

Digitized by Google

die sorgfältige Kritik, die Verf. an seinen eigenen Resultaten sowie an den Ergebnissen anderer übt, äußerst vorteilhaft ab. V. stellte Übertragungsversuche an mit Metastasen eines Melanosarkoms, das sich aus einem Naevus an der Wange entwickelt hatte. Mit einer Aufschwemmung des mit dem Messer abstreifbaren Geschwulstbreies in physiologischer Kochsalzlösung wurden Kaninchen intraperitoneal, intravenös oder subkutan, Meerschweinchen intraperitoneal, intrapleural oder subkutan geimpft, ferner Ratten in die Bauchhöhle, in das Mediastinum, unter die Haut und in die Oberschenkelmuskulatur. Außerdem wurden mit Metastasen eines Rundzellensarkoms ähnliche Versuche angestellt, von diesen auch Geschwulststücke in eine Hauttasche bei einem Kaninchen eingenäht und in die Bauchhöhle bei einem Meerschweinchen eingebracht. Während die Versuche mit Rundzellensarkom unbedingt negativ ausfielen, hatte die Verimpfung des Melanosarkoms einen scheinbaren Erfolg. Es entwickelten sich in der Bauchhöhle mehrerer Kaninchen und Meerschweinchen Knötchen von tiefschwarzer Farbe, ja sogar größere knollige Geschwülste von Haselnußgröße und darüber. Bei Ratten zeigte die Umgebung der Impfstelle in der Muskulatur und im Unterhautzellgewebe schwarze Streifen. In den Organen entfernt von der Impfstelle fanden sich nirgends Geschwülste, auch starb keines der Tiere infolge einer Geschwulstentwicklung, während sich bei der Frau, die das Ausgangsmaterial geliefert hatte, die Neubildung als äußerst bösartig erwies, wiederholt und schnell rezidivierte und schließlich zum Tode führte.

Die genaue histologische Untersuchung ergab denn auch, daß von einer eigentlichen Geschwulstentwicklung bei den Versuchstieren nirgends die Rede war. Die verimpften Geschwulstzellen gingen durchgehends zugrunde, und nur das Pigment blieb übrig. Es gab zur Entwicklung von Granulationsgewebe Anlaß, das sich deutlich von den Geschwulstzellen unterscheiden ließ, und dem Fremdkörperriesenzellen beigemischt waren. Die größeren Geschwülste waren vergrößerte Lymphdrüsen. Ganz ähnliche Bilder wurden durch Injektion von Tusche in die Bauchhöhle und in die Muskulatur von Meerschweinchen hervorgerufen.

Bei der kritischen Sichtung der Literatur gelangt Verf. zu dem Resultat, daß eine sichere Übertragung von Sarkom des Menschen auf Tiere bisher ebensowenig gelungen ist, als die Übertragung von Karzinom. Wo positive Erfolge behauptet werden, liegen entweder ungenügende Untersuchungen, offensichtliche Beobachtungsfehler oder Verwechslungen mit Granulationsgewebe vor. Die Forderungen für eine gelungene Übertragung sind: Es muß eine Geschwulst entstehen, die den gleichen Bau wie die zur Impfung benutzte Geschwulst hat, die unbeschränktes Wachstum zeigt, das umgebende Gewebe destruiert und den Tod des Tieres herbeiführt, entweder durch Störung der Funktion eines lebenswichtigen Organs oder durch Metastasenbildung. Diese Forderungen sind nirgends erfüllt. Nur

Digitized by Google

Transplantationen sarkomähnlicher Neubildungen von Tier auf Tier sind in einer geringen Zahl von Fällen gelungen.

M. v. Brunn (Tübingen).

---

4) **Bonnenfant.** Du rôle étiologique de la tuberculose dans l'asphyxie locale et la gangrène symétrique des éxtrémités.

Thèse de **Paris, G. Steinheil,** 1904.

Die Tuberkulose, allein oder zusammen mit anderen Infektionen, ist imstande, das Syndrom der Raynaud'schen Krankheit hervorzurufen. Unter 23 von B. gesammelten Fällen, wo Tuberkulose und Raynaud'sche Krankheit sich vereinigt hatten, ließen sich 3 Typen unterscheiden: 1) Beide Erkrankungen treten gleichzeitig auf, die fieberhaften Schübe der Tuberkulose rufen jedesmal Schmerzen und vermehrte Cyanose an den erkrankten Extremitäten hervor. 2) Die beiden Erkrankungen gehen nebeneinander einher, ohne sich anscheinend zu beeinflussen. 3) Die Asphyxie oder Gangrän der Extremitäten geht der Tuberkulose voraus, verschlimmert sich jedoch event. unter dem Einflusse der letzteren, indem die Cyanose sich zur Gangrän steigert. Alle Formen der Tuberkulose können das Raynaud'sche Syndrom hervorrufen, am häufigsten die Lungenphthise. Die einmal aufgetretene Gangrän entwickelt sich weiterhin unabhängig von der Tuberkulose. Außer der lokalen Asphyxie der Extremitäten nach dem Raynaud'schen Typus gibt es eine »Akroasphyxie«: Erkältung und Cyanose an den Extremitäten, welche bei Menschen mit Darier'schen Tuberkuliden der Haut sehr häufig ist.

Mohr (Bielefeld).

---

5) **N. N. Petrow.** Störungen der Zirkulation und Ernährung in Zusammenhang mit der Frage von der Lokalisation der Tuberkulose in Knochen und Gelenken.

(Russisches Archiv für Chirurgie 1904. [Russisch.])

P. führte die Störungen dadurch herbei, daß er Kaninchen 1) den Bauchsympathicus, 2) den Ischiadicus resezierte, 3) die Vena femoralis unterband. In diesen drei Gruppen operierte er 20 resp. 12 und 9 Tiere. Unmittelbar nach der Operation wurden in eine Ohrvene 2 ccm einer dicken Emulsion von virulenter Geflügel- (1. Gruppe) oder Rindertuberkulose (2. und 3. Gruppe) injiziert. 10—15 Tage später konnte dann eine beträchtliche Erweiterung der V. saphena an der operierten Seite beobachtet werden. In der zweiten Gruppe wurden einige Tiere unmittelbar nach der Operation, die übrigen erst 10 Tage später infiziert.

Durch keines dieser drei Verfahren konnte eine tuberkulöse Erkrankung der Knochen oder Gelenke der betreffenden Extremität erzwungen werden. Wohl aber führt P. einen Fall an, der ihm für den ätiologischen Zusammenhang von Trauma und Tuberkulose zu sprechen scheint. Ein Kaninchen der ersten Gruppe erlitt am Tage

Digitized by Google

der Operation und Infektion einen Bruch des Oberschenkels der operierten Seite. Im Laufe der nächsten Tage entwickelte sich ein großes Hämatom. Das Tier ging nach 10 Tagen an Miliartuberkulose der Lungen zugrunde. Die Sektion ergab, daß die Wandung des Hämatoms mit grauen Granulationen ausgekleidet war, die massenhaft Tuberkeln und Tuberkelbazillen enthielten. Das Mark des Femur und der Tibia, sowie die Synovialis aller Gelenke war völlig frei.

V. E. Mertens (Breslau).

---

6) **J. Wagenknecht.** Altes und Neues zur Behandlung von Knochenhöhlen seit Einführung der antiseptischen Wundbehandlung.

(Beiträge zur klin. Chirurgie Bd. XLII. p. 756.)

W. gibt eine ausführliche historische und kritische Übersicht über die zahlreichen Methoden, welche im Laufe der Zeit das Problem einer möglichst schnellen und guten Ausheilung großer Knochenhöhlen zu lösen suchten, von denen aber heute kaum noch andere als die Knochenplombierung und die osteoplastischen und myoplastischen Methoden Berücksichtigung verdienen. Auch diesen Methoden sind jedoch recht enge Grenzen für ihre Anwendbarkeit gesteckt. Verf. empfiehlt daher ein Verfahren, das schon 1898 von Schulze-Berge empfohlen und unabhängig davon durch Goldmann geübt worden ist. Es besteht in der Verwendung gestielter Hautlappen zur Auskleidung der Knochenhöhlen, die durch ihre Elasticität geeignet sind, sich allen Unregelmäßigkeiten der Höhlenwände anzuschmiegen. Je ein Fall von einer osteomyelitischen Nekrosehöhle und einer durch Exstirpation eines Rundzellensarkoms im Tibiakopf entstandenen Höhle, beide faustgroß, wurde nach dieser Methode mit ausgezeichnetem Erfolge behandelt. Als Vorteile der Methode rühmt W. das Zustandekommen einer direkten Heilung, die Beschränkung der sekundären Infektion und das Emporsteigen des Hautlappens bis zum Niveau der Nachbarhaut. Die letztgenannte Eigenschaft haben die eingeklappten Hautlappen mit den transplantierten Hautstücken gemein. Hier wie dort ist dabei das Einwuchern der Blutgefäße die treibende Kraft. Durch ihre Einfachheit, weite Anwendbarkeit und Gefahrlosigkeit ist nach Ansicht des Verf. die beschriebene Methode auch den besten bisher üblichen Verfahren zur Ausfüllung von Knochenhöhlen überlegen.

M. v. Brunn (Tübingen).

---

7) **K. Büdinger.** Die Behandlung chronischer Arthritis mit Vaselininjektionen.

(Wiener klin. Wochenschrift 1904. Nr. 17.)

Das von B. hier mitgeteilte einfache Verfahren, welches an 15 zum Teil eingehend beschriebenen und längere Zeit beobachteten Fällen angewandt ist, scheint die mitunter recht ausführliche

Digitized by Google

Therapie der chronischen Arthritis geringeren und stärkeren Grades auf eine etwas günstigere Basis zu stellen. Das Ergebnis berechtigt zu dem Schlusse, daß die Vaselininjektion bei leichten chronischen Arthritiden bisweilen ein vorzügliches, meistens ein gutes Resultat gibt, bei schweren chronischen Arthritiden in manchen Fällen bedeutende Besserung bringt und bei alten Gelenksprozessen, welche mobilisiert werden sollen, eine brauchbare Unterstützung der sonstigen Therapie abgibt.

Natürlich hat der Verdacht auf Tuberkulose als Kontraindikation zu gelten; ebenso dürfte die Vaselininjektion bei akuten Nachschüben entzündlicher Prozesse, insbesondere aber bei gonorrhoischen Erkrankungen noch lange Zeit nach dem akuten Stadium riskiert sein.

B. hat anfangs erwärmtes, steriles weißes, späterhin gelbes Vaselin mit gleichem Erfolge benutzt. Die verwendete Menge war anfangs verschieden groß; jetzt hält B. die Injektion von etwa 4 ccm in das Kniegelenk, 3 ccm in das Schultergelenk, 1—2 ccm in kleinere Gelenke für die richtige Dosis; bei ausgedehnten Veränderungen werden meist größere Mengen am Platze sein.

Nach der Injektion wurden stets ausgiebige Bewegungen mit dem Gelenk vorgenommen, um das Vaselin möglichst mit den Unebenheiten der Oberfläche in Berührung zu bringen. Die Mehrzahl der leichten Pat. wurde ambulatorisch behandelt, konnte also speziell bei Erkrankung des Kniegelenks dasselbe gleich wieder beanspruchen.

In der überwiegenden Mehrzahl der Fälle wurde der Eingriff nicht reaktionslos ertragen; nur wenige Pat. haben keine oder sehr geringe Beschwerden nach der Injektion gehabt. Gewöhnlich begannen sich $^1/_2$—2 Stunden nach der Injektion Schmerzen und Schwellungen (wohl Synovitis) einzustellen, welche bisweilen sogar recht heftig zu sein schienen und, langsam abnehmend, 2—6 Tage anhielten, so daß Umschläge und Ruhigstellung des betr. Gelenkes erforderlich wurden. Erst nach Abklingen dieser Reaktion trat der Erfolg der Injektion, welcher gleich nach derselben ein sehr günstiger zu sein pflegte, wieder in die Erscheinung.

Hübener (Dresden).

---

8) **P. B. Henriksen.** Nervensutur und Nervenregeneration.
(Nord. med. Arkiv Bd. XXXVI. Abt. 1. Nr. 9 u. 16. [Deutsch].)

In der ersten Abteilung der Arbeit liefert Verf. 12 ausführliche Krankengeschichten über traumatische Durchtrennung verschiedener Nervenstämme nebst epikritischen Bemerkungen über die durch den operativen Eingriff gewonnenen Resultate. Sowohl nach primärer wie nach sekundärer Naht ist nach Verlauf verhältnismäßig kurzer Zeit Sensibilität eingetreten. Da man zu der Annahme gezwungen ist, daß die Sensibilität durch Leitung durch den genähten Nerven bedingt sei, stellt Verf. zu weiterer Untersuchung folgende Fragen auf: 1) »Kann nach Nervennaht Anheilung ohne Degeneration eintreten?«, oder 2) »Kann angenommen werden; daß der degenerierte

Digitized by Google

Nerv einigermaßen leitend ist?« Um diese Fragen zu beleuchten, hat er eine Reihe von Tierexperimenten vorgenommen, die im zweiten Teile der Arbeit ausführlich besprochen werden. Auf dieselbe hier näher einzugehen verbietet der Raum, sie müssen im Original durchgelesen werden. Die erste Frage wird verneinend, die zweite bejahend beantwortet.

Die sehr beachtenswerte und sorgfältige Arbeit Verf.s ist durch eine Menge instruktiver, z. T. farbiger Abbildungen erläutert.

Hansson (Cimbrishamn).

---

9) **Bickham.** Arteriovenous aneurisms.

(Annals of surgery 1904. Nr. 5.)

Verf. bespricht die Behandlung der arterio-venösen Aneurysmen. Er selbst heilte ein derartiges Leiden in der Leistengegend durch Unterbindung der Arteria iliaca externa, nachdem er eine Zeitlang vorher das Aneurysma durch einen vorher genommenen und dann ausgepolsterten Gipsabdruck der Leistengegend komprimiert hatte. Wenn ihm die Methode von Matas damals schon bekannt gewesen wäre, so würde er dieselbe vorgezogen haben. Die Operation Matas besteht in Spaltung des aneurysmatischen Sackes und Verschluß der venösen und arteriellen Öffnung durch Lembert'sche Catgutnaht. Ist kein Sack bei arteriell-venöser Kommunikation vorhanden, so kann nach B., wenn die Verhältnisse günstig sind, die Arterie von der Vene getrennt werden, um beide Öffnungen durch die Naht zu verschließen. Diese Methode erfordert eine größere Technik als z. B. die einfache Abbindung der Arterie oberhalb und der Vene unterhalb des Aneurysma arterio-venosum, schafft aber ideale Verhältnisse. Vier gute Abbildungen erläutern die Technik.

Herhold (Altona).

---

10) **Gwyer.** Lymphatic constitution. Care of the lymphatic during and after surgical operations.

(Annals of surgery 1904. Nr. 4.)

Verf. verlor einen Knaben, welcher das typische Bild der lymphatischen Konstitution (nervös-anämische Anlage, Mandelvergrößerung usw.) bot, einen Tag nach der in Chloroformnarkose ausgeführten Achseldrüsenoperation. Der Tod trat ziemlich plötzlich unter Delirien und Temperatursteigerung ein.

Die in der Literatur bekannt gegebenen Todesfälle dieser Art ereigneten sich teils während der Narkose und vor der Operation, teils während der Operation, teils endlich aus reiner Furcht ohne Narkose und ohne Operation. Nach Halstead sind Chloroform, Chok und Furcht starke Herzdepressionsmittel; eins derselben kann genügen, um den Tod herbeizuführen; alle drei zusammen sind namentlich bei Kindern sehr gefährlich.

Nach G. ist die lymphatische Konstitution eine tuberkulöse Anlage von inaktiver Form; sie kann sowohl mit als auch ohne vergrößerte

Digitized by Google

Thymusdrüse vorkommen. Da eine Bakterieninvasion auf dem Wege der Lymphbahnen weiterschreitet, gibt die lymphatische Anlage günstige Bedingungen für dieselbe. Verf. meint daher, man solle bei Operationen auch die Lymphgefäße und die Lymphspalten zu verschließen suchen. Er unterbindet deswegen bei Lymphdrüsenausräumungen das aus der Drüse abgehende Lymphgefäß; die Lymphspalträume sucht er, z. B. in Abszeßhöhlen, durch Eingießen von Salben (Jodoform- oder Wismut-Vaselin) zu verschließen. **Herhold** (Altona).

---

11) **Chapmann.** Postoperative pneumonia, with experiments upon its pathogeny.

(Annals of surgery 1904. Nr. 5.)

Verf. glaubt, daß die Abkühlung während der Operation durch Entblößen des Körpers und Bedecken desselben mit feuchten Tüchern dem Eintreten einer nachträglichen Lungenentzündung Vorschub leisten könne. Den zur Narkose verwandten Äther möchte er nicht allein für die postoperative Pneumonie verantwortlich machen, wohl aber glaubt er, daß dieser die Lungen für etwa durch verstärkte Inspiration während der Narkose eingesogene Bakterien empfindlich durch kleine Schädigungen machen könne.

Um diese Ansichten zu erhärten, machte er Tierversuche. Zunächst fertigte er Sektionsschnitte von normalen Rattenlungen an; dann setzte er die Froschhaut, deren Gewebe dem Lungengewebe ähnlich ist, Ätherdämpfen und flüssigem Äther aus. Er beobachtete, wie sich die Blutzirkulation verlangsamte, die Blutgefäße barsten und Hämorrhagien eintraten. Wurde dieser Versuch länger als 10 Minuten ausgeführt, so starb das Gewebe ab. Drittens injizierte er Ratten Äther ins Lungenparenchym; es wurde hierdurch nicht allein das Lungengewebe an der betreffenden Stelle hochgradig zerstört, sondern auch in der anderen Lunge traten Hämorrhagien ein. Viertens narkotisierte er Ratten mehrere Tage hintereinander mit Äther; an der Oberfläche der herausgenommenen Lungen wurden Ekchymosen angetroffen, die Alveolen waren mit einem zelligen Exsudat angefüllt, ebenso das peribronchiale Gewebe. Fünftens ließ er Ratten, die er mehrfach mit Äther narkotisiert hatte, Kulturen von Diplokokken einatmen. Die herausgenommenen Lungen zeigten das Bild typischer Pneumonie. Sechstens endlich ließ er gesunde, vorher nicht narkotisierte Ratten Diplokokkenkulturen einatmen und fand, daß diese Lungen keinen pathologischen Befund zeigten. Zum Schluß weist er darauf hin, daß man vorsichtig bezüglich der zur Narkose zu verwendenden Äthermenge sein solle, und daß es zu empfehlen sei, eine gründliche Reinigung des Mundes des Pat. vor der Narkose vorzunehmen. **Herhold** (Altona).

Digitized by Google

12) **M. Frenkel.** The medical peroxides hopogan and ectogan.

(Lancet 1904. Juli 9.)

Hopogan ist das Hyperoyxd des Magnesiums und Ektogan das Hyperoxyd des Zinks. Beide für die medizinische Welt neuen chemischen Körper wirken durch Freiwerden des Sauerstoffes, ähnlich wie das Wasserstoffsuperoxyd. Hopogan erwies sich nach Verf. und bislang hauptsächlich französischen Autoren von guter Wirkung als Antifermentativum bei Magen-Darmkatarrhen und wird in Pulvern und Tabletten verordnet. — Chirurgisch wichtig scheint das Ektogan; es wird nach Verf. hauptsächlich als Wundstreupulver angewandt, bei torpiden Geschwüren z. B.; es ist weder toxisch noch kaustisch, dabei völlig geruchlos.

Angaben der Bezugsquelle der Mittel fehlen.

H. Ebbinghaus (Berlin).

---

13) **Th. Landau.** Ein neues, durch Autolyse der Milz gewonnenes Blutstillungsmittel (Stagnin).

(Berliner klin. Wochenschrift 1904. Nr. 22.)

Bei dem vom Apotheker Dr. M. Freund (Concordia-Apotheke, Berlin) hergestellten, unter dem Namen Stagnin in den Handel gebrachten Präparate handelt es sich nicht — wie bei den aus der Nebenniere hergestellten Säften um eine Einwirkung auf den Kontraktionszustand der Gefäße, sondern um ein Mittel, welches direkt oder indirekt chemisch, nicht physikalisch wirkt und daher nur kapillare Blutungen beeinflußt. Bei örtlicher Anwendung des Mittels ist ein sicherer eindeutiger Erfolg nicht gesehen worden. Verf. glaubt, daß dem bisher nur bei gynäkologischen Leiden angewandten Mittel vielleicht bei vielen inneren Leiden ein größerer Spielraum einzuräumen sein wird, und daß es möglicherweise auch eine gewisse Bedeutung in chirurgischer Hinsicht gewinnen kann, als dasselbe prophylaktisch zur Blutersparung dienen mag. Über die Darstellungsweise, die im Original nachgelesen werden mag, und über die Anwendungsweise gibt Hirsch in einem zweiten Abschnitte des Artikels Auskunft. In allen Fällen wurden Injektionen mittels Pravazspritze, meist intramuskulär in die Glutaealgegend, seltener subkutan gemacht. Nachteilige Folgen wurden nie beobachtet. Man soll von der Stagninlösung am 1. Tage eine Injektion einer ganzen Spritze geben, um vorerst die Empfindlichkeit und die besondere Reaktionsfähigkeit des betreffenden Individuums zu prüfen, am folgenden Tage rechts und links in die Glutaeen noch je eine Spritze u. s. f., bis die Blutung steht.

Ein abschließendes Urteil wollen die Verff. sich nicht erlauben, sie können aber bereits jetzt sagen, daß dem Mittel eine stark hämostyptische Wirkung zuzuschreiben ist. **Langemak** (Erfurt).

Digitized by Google

14) **Smith.** Injuries of the axillary vessels occurring during operations for carcinoma of the breast.

(Annals of surgery 1904. Nr. 5.)

Um festzustellen, ob die Durchschneidung und Unterbindung der V. axillaris gelegentlich der wegen Brustkrebs ausgeführten Operationen schädliche Folgen nach sich ziehen könne, fragte S. dieserhalb bei namhaften amerikanischen Chirurgen brieflich an, wie oft sie das Gefäß durchschnitten hätten, und welche schädliche Folgen eingetreten seien. Aus den 71 Antworten stellte er folgende Schlüsse zusammen: Verletzungen der Axillarvene bei Brustkrebsoperationen sind nicht gefährlich; ein leichtes Ödem kann eintreten, es ist aber vorübergehend. Seitliche Unterbindung oder seitliche Naht ist bei leichtem Anschneiden, volle Unterbindung bei größerer Verletzung anzuwenden. Verletzungen der Axillararterie bei Brustkrebsoperationen sind so selten, daß Erfahrungen über schädliche Folgen noch nicht vorliegen.

Herhold (Altona).

---

15) **C. Lindner.** Eine neue Methode der Unterbindung der A. subclavia unter dem Schlüsselbein (und der Ausräumung der Achselhöhle).

Inaug.-Diss., Leipzig, 1904.

Verf. bespricht die von Kölliker-Leipzig angegebene Operationsmethode der Subclaviaunterbindung, deren wesentlichstes Moment die quere Durchtrennung des M. pectoralis major bei abduziertem Arm ist, und erörtert die wohl einleuchtenden Vorteile dieser Methode gegenüber den bisher üblichen. Das Operationsverfahren ist angebracht bei Ausräumung der Achselhöhle, bei Brustkrebs also dem Kocher'schen Verfahren entsprechend. Dann empfiehlt sich das Verfahren als »unblutige« Methode bei der Exartikulation des Armes mit Entfernung des Schulterblattes. Bezüglich der so operierten Fälle sei auf das Referat in diesem Blatte 1900 p. 476 verwiesen.

E. Moser (Zittau).

---

16) **M. Savariaud** (Paris). Les complications nerveuses des fractures de l'extrémité inférieure de l'humérus chez les enfants.

(Arch. génér. de méd. 1903. Nr. 2 u. 3.)

Von den beiden wichtigen Komplikationen der im Kindesalter so häufigen Frakturen des unteren Humerusendes, Beweglichkeitsbeschränkung im Ellbogengelenk und Nervenschädigung am Vorderarm, ist eigentlich nur die erstere Gegenstand regelmäßiger Erwähnung, selbst in ziemlich ausführlichen Lehr- und Handbüchern. Es ist darum recht dankenswert, daß S. die Nervenschädigungen einer eingehenden Untersuchung unterzogen hat. Bei einem verhältnismäßig kleinen Material hat er in kurzer Zeit vier Fälle beobachtet. Bei

Digitized by Google

allen Fall auf den Ellbogen, Querbruch des unteren Humerusendes, einfacher Stützverband (Mitella) ohne Reduktionsversuche (wobei event. eine Verletzung, Quetschung, nachträglich entstanden sein könnte); nach 10—12 Tagen Beginn der Klauenstellung der Finger. Die Lähmung erstreckt sich auf einzelne oder auf alle Nerven; sie ist bezüglich der oberflächlichen Äste partiell, an den tiefen vollständig. Die Vorderarmmuskeln sind anfangs kontrahiert, bald aber bleibend verkürzt. Da der Tastbefund und das Skiagramm den Medianus wie über den Steg einer Geige gespannt erscheinen lassen, ist der Versuch einer operativen Freilegung und Entspannung erklärlich. Dieser Befund wurde zweimal durch einen Eingriff bestätigt. Bei dem einen dieser Pat., 20 Tage nach dem Unfall operiert, rasche und vollständige Heilung, bei dem anderen, 4 Monate nach dem Sturz operiert, keine Besserung. In einem dritten Falle nach einem Jahre spontane Heilung. Im letzten, ebenfalls operiert, erschien der Medianus unverletzt, trotzdem keine Besserung. Der Ulnaris war anscheinend stets normal, so daß S. die kurzdauernde Schädigung beim Unfalle für die Lähmung verantwortlich machen möchte. **J. Sternberg** (Wien).

---

17) **C. Schlatter.** Meniscusluxationen des Kniegelenkes.

(Beiträge zur klin. Chirurgie Bd. XLI. Hft. 2.)

Aus der Züricher chirurgischen Klinik und Poliklinik berichtet Verf. über fünf Fälle von Meniscusluxationen des Kniegelenkes. Vier derselben fallen auf das linke Knie in den inneren Meniscus, eine betrifft das rechte. Dieses stärkere Befallensein des inneren Meniscus stimmt auch mit den Zahlenverhältnissen der Literaturbeobachtungen überein. Es kommen nämlich unter 62 verwertbaren Verrenkungen 45 auf den inneren und 17 auf den äußeren Meniscus. Für die Entstehung der Meniscusluxationen glaubt Verf. neben dem von v. Bruns angenommenen Rotationsmechanismus auch noch eine direkte Quetschung durch Druck des Condylus internus beschuldigen zu müssen. Von ganz besonderem Werte für die Diagnose sind die anamnestischen Daten. Es entsteht nämlich immer im Moment des Unfalles ein plötzlicher Schmerz an der inneren oder äußeren Gelenkspalte. Bei der objektiven Untersuchung muß vor allem der Nachweis eines gewöhnlich flachen Körpers in der inneren oder äußeren Gelenkspalte vorliegen.

Die partielle Exstirpation des Meniscus, nach v. Bruns das Normalverfahren für die große Mehrzahl der Fälle von Meniscusluxationen, wurde in den fünf Fällen ebenfalls angewendet. Die Resultate waren sehr gute, wenngleich eine ganz vollständige Restitutio ad integrum nicht bestand, eine Tatsache, welche für den begutachtenden Arzt von Wert sein muß. **Blauel** (Tübingen).

Digitized by Google

18) **W. Forssell.** Klinische Beiträge zur Kenntnis der akut septischen Eiterungen der Sehnenscheiden der Hohlhand besonders mit Rücksicht auf die Therapie.

(Nord. med. Arkiv Bd. XXXVI. Abt. 1. Nr. 14 u. 19. [Deutsch.])

Die Behandlung der akut septischen Vereiterung der karpalen Sehnenscheiden sollten wohl die meisten Chirurgen als ein seit langer Zeit abgeschlossenes Kapitel ansehen. Doch zeigt Verf. nach einer literarischen Streifung der verschiedenen Hand- und Lehrbücher im betreffenden Punkte, daß dies nicht so der Fall ist oder wenigstens, daß die rationellen Vorschläge, die besonders deutscherseits (von Helferich) veröffentlicht sind, lange noch nicht durchgedrungen sind. Unter solchen Umständen muß man Verf. um so dankbarer sein, daß er in der vorliegenden Arbeit eine sehr erschöpfende Darstellung der Frage geliefert hat, gestützt auf ein reichhaltiges und wohlbeobachtetes Krankenmaterial.

Um einen genauen Einblick in die hierher gehörigen Einzelheiten zu gewinnen, gibt Verf. im ersten Teile seiner Darstellung, an der Hand trefflicher Abbildungen, eine klare und übersichtliche Darstellung der makroskopisch-anatomischen Verhältnisse. Dann bespricht er die Ätiologie, Pathogenese und pathologisch-anatomischen Veränderungen. In einer kleineren Zahl der Fälle seiner Kasuistik ist eine bakteriologische Untersuchung vorgenommen worden. Streptokokken in Reinkultur sind in der Regel angetroffen, vereinzelt untermischt mit Staphylokokken; die letzteren selten in Reinkultur. Vom praktisch-therpeutischen Standpunkt ist die Frage, welche Infektion im Einzelfalle vorliegt, bedeutungslos, einmal weil man aus der morphologischen Diagnose nichts betreffs der Virulenz wissen kann, zweitens weil auch die Fälle mit mildem Verlaufe häufig unerklärliche Sehnenzerstörungen im Gefolge haben. Die folgenden Kapitel behandeln Symptome, Diagnose und Prophylaxis, wobei sich Verf. an die wohlbekannten Tatsachen anlehnt und dieselben übersichtlich ordnet. Der Schwerpunkt seiner Abhandlung liegt im Kapitel über die Behandlung. Hier wirft Verf. zuerst einen geschichtlichen Blick auf die vorliegende Literatur und setzt dann die von ihm angewandte Behandlung auseinander. In derselben ist er von folgenden drei Tatsachen, geleitet:

1) »Bei der akuten eitrigen Bursitis der Hohlhand besteht in dem starken vom Lig. carpi ausgeübten Druck eine nicht zu unterschätzende Gefahr der Sehnennekrose.«

2) »Die Spaltung des Lig. carpi an und für sich führt keine nachteiligen Folgen für die künftige Funktionsfähigkeit der Hand und der Finger herbei.«

3) »Demnach ist eine möglichst vollständige und frühzeitig vorgenommene Bloßlegung der infizierten Gebiete nicht nur statthaft, sondern als die zuverlässigste Behandlungsmethode in diesen Fällen anzusehen.«

Digitized by Google

Um dies zu erreichen, steht einer Spaltung der ulnaren Bursa in ihrer ganzen Ausdehnung nichts im Wege; wollte man einen ebenso ausgiebigen Schnitt an der radialen machen, müßte man den die Bursa kreuzenden motorischen Medianusast opfern. Die Bewegungen des Daumens können aber in einer anderen Weise zum größten Teil gerettet werden, und zwar durch Exzision der langen Beugesehne des Daumens, wobei der Druck der entzündeten Partie gehörig entlastet wird.

Nach ausführlicher Besprechung der Komplikationen und der Prognose des Leidens schließt Verf. seine Arbeit mit einer in zwei Abteilungen eingeteilten Kasuistik von 29 und 60 Fällen aus dem Seraphimerlazarett in Stockholm.

Nicht nur den Chirurgen vom Fache, sondern ebensoviel dem praktischen Arzte kann die fleißige Arbeit dringend empfohlen werden.

Hansson (Cimbrishamn).

---

19) **W. v. Öttingen.** Zur Inzision der Interdigitalphlegmone.

(Zeitschrift für ärztliche Fortbildung 1904. Nr. 8.)

Verf. gibt einer sternförmigen (dreistrahligen) Inzision mit Unterminierung der Schwimmhaut vor der gewönlichen längsverlaufenden deshalb den Vorzug, weil die gespaltene Schwimmhaut bei jedem Verbandwechsel, ja bei jeder Handbewegung sehr gereizt zu werden pflegt und selbst die spätere Narbe oft lebhafte Beschwerden macht. Die drei Lappen werden später zurückgeklappt, worauf in wenigen Tagen eine unempfindliche sternförmige Narbe entsteht (siehe die Abbildungen im Text). **Gutzeit** (Neidenburg).

---

20) **L. Thévenot.** Recherches expérimentales sur les fractures limitées du fond de la cavité cotyloide.

(Revue de chir. XXIV. ann. Nr. 2.)

Diese dem Mechanismus und der Anatomie genannter Frakturen gewidmete Studie wurde in der Weise ausgeführt, daß der Oberschenkelknochen, der bei allen vorausgegangenen Versuchen nur Schenkelhalsfrakturen ergeben hatte, durch ein Femur aus Buxbaum ersetzt wurde. Auf diese Weise gelang es T. etwa 15mal Pfannenbrüche zu erzielen, von denen etwa zwei Typen — die in Extension und in Flexion erzeugten — zu unterscheiden wären. Bei Pfannenbrüchen in Streckstellung des Schenkels kommen strahlige Fissuren zustande, von denen eine meist über das Ileum (Tub. il. pect.) nach der Innenseite herüberzieht, wo sie sich — bei großer Länge — nochmals wieder teilen kann; ein Schenkel zieht dann nach dem For. obtur., ein anderer nach der Incis. isch. maj. Manchmal umschließen die beiden anderen inneren Fissuren von drei Seiten ein größeres Segment des Pfannenbodens.

Einfacher und konstanter gestalten sich die Verhältnisse bei Längsstellung des Oberschenkels: eine tiefe horizontale Bruchlinie

Digitized by Google

durchsetzt das Ileum bis etwa an den Vorderrand des For. obtur., wo sie sich gabelt. Daneben bestehen noch Fissuren im Os ischii.

Auch T. ist der Ansicht, daß Fissuren der Pfanne häufiger seien, als gemeinhin bekannt ist und öfters als Kontusion der Hüfte bezeichnet werden. In den Fällen, wo durch Mastdarmuntersuchung die Hervorragung der gebrochenen Pfanne zu fühlen ist, läßt sie sich auch im Profil auf Röntgenbildern darstellen und erkennen.

Christel (Metz).

---

21) **M. Guibé.** Fractures de la cavité cotyloide par enfoncement.

(Revue de chir. XXIV. ann. Nr. 1.)

Von den drei Walther'schen Typen der Brüche der Hüftgelenkspfanne hat sich G. die durch Eindrückung zum Gegenstand einer kritischen Besprechung gemacht, ohne selbst neues zuzufügen. Immerhin sei aus der zusammenfassenden Arbeit mehreres hervorgehoben, was Mechanismus, Symptome und Diagnose der relativ noch selten genau beobachteten Verletzung betrifft.

Im allgemeinen kommt sie zustande durch heftige Gewalteinwirkung auf den Trochanter, der jedoch bei gestreckter Stellung des Schenkels mit leichter Innenrotation des Fußes — nach den Leichenversuchen, die Virevaux erfolgreich ausführte — getroffen werden muß. Voraussetzung ist ein fester Oberschenkelhals und vielleicht verminderte Resistenz der Pfanne, weil Schenkelhalsbrüche wohl 3—4mal häufiger sind. Doch kann auch Fall auf die — leicht gespreizten — Beine, sowie endlich heftiger Druck auf die Schultern (Auffallen einer Last aus ziemlicher Höhe auf den stehenden Körper) zur Infraktion des Pfannenbodens führen.

Drei Grade der Verletzung lassen sich abgrenzen:

1) Infraktion der Pfanne in Sternfigur — drei, selten vier Fissuren.
2) Ausbrechen des Bodens, der nach dem Innern des Beckens vorspringt.
3) Völlige Durchbrechung desselben mit Verrenkung des Schenkelkopfes in das Beckeninnere.

Gleichzeitig können noch andere Brüche am Becken, sowie komplizierende Weichteilverletzungen bestehen; in direktem Zusammenhange mit der Knochenzertrümmerung stehen Zerreißungen der Art. obturatoria und glutaea, Vena iliaca und Vorstülpung des Nervus obturatorius.

Bezüglich der Symptome der Verletzung sei an folgendes erinnert:

Die Verletzten können nur ausnahmsweise gehen, meist ist die Bewegungsfähigkeit hochgradig beeinträchtigt; der Schmerz ist meist erheblich. Die zentrale Verrenkung ist zu erkennen an der Einsenkung des Trochanter, einer Längsfalte am Außenrande des Glut. maxim. Der Abstand zwischen Trochanter und Spina il. ant. sup. ist verkürzt. Oft besteht neben Außenrotation des Oberschenkels

Digitized by Google

etwas Abduktion. Passive Adduktion und Rotation nach innen sind oft unmöglich; dabei ist mitunter Krepitation hörbar. Von besonderer Wichtigkeit ist die Mastdarmuntersuchung, die, abgesehen von Schmerzpunkten, einen Knochenvorsprung, den Gelenkkopf selbst wird fühlen können.

Die zentrale Luxation des Gelenkkopfes ist eine prognostisch ernste Verletzung. Teils begleitende Verletzungen anderer Körperteile, teils Vereiterung von Beckenhämatomen und sonstige Nachkrankheiten bedingten bisher die hohe Sterblichkeit von 24 unter 40 Fällen. Von den übrigen 16 heilten 7 vorzüglich, die anderen mit Verkürzungen, Ankylose usw.

Die Behandlung wird in erster Linie Reposition und hierzu wohl meist die Narkose verlangen; dann ist Extension, event. mit einem seitlichen Zuge, anzuwenden. Läßt die Einrenkung sich nicht bewerkstelligen, kann die Möglichkeit entstehen, daß man seitlich subperitoneal bis an das Gelenk sich heranarbeitet, um Hindernisse zu beseitigen und zu reponieren. **Christel** (Metz).

---

22) **F. v. Friedländer.** Zur Diagnostik der Koxitis.

(Wiener klin. Wochenschrift 1904. Nr. 17.)

Nach F.'s Ansicht, die er aus Vergleichen zwischen klinischer Beobachtung, Röntgenbildern und Autopsien in der Operation gewonnen hat, bestehen Bedenken gegen die bisherigen Deutungen der pathognomonischen Stellung bei Koxitis. Verf. glaubt vielmehr, daß die Lokalisation der Erkrankung ein wichtiger Faktor für die Nuancierung der pathognomonischen Stellung bei beginnender Erkrankung ist, und daß auch die partielle Beschränkung des Exkursionskegels der erkrankten Extremität durch den Sitz des Krankheitsherdes beeinflußt wird. Ebenso läßt umgekehrt die initiale Beschränkung der Beweglichkeit in bestimmter Richtung auf eine bestimmte Lokalisation schließen.

v. F. behält sich vor, in einer ausführlichen Arbeit die anatomischen und pathologischen Grundlagen dieser Behauptung darzustellen. **Hübener** (Dresden).

---

23) **E. Bovin.** Über traumatische Meniscusstörungen im Kniegelenk.

(Upsala Läkareför. Förhandl. N. F. Bd. VIII. p. 189 u. 327.)

Die Arbeit behandelt in monographischer Darstellung unsere jetzigen Kenntnisse über das betreffende Leiden. In ausführlichen, die ganze Weltliteratur berücksichtigenden Kapiteln behandelt Verf., nach einer einleitenden geschichtlichen Übersicht über die traumatischen Meniscusstörungen zu verschiedenen Zeiten und in verschiedenen Ländern, Anatomie und Mechanismus des Kniegelenkes, die pathologische Anatomie des fraglichen Leidens, die Ätiologie

Digitized by Google

und das Zustandekommen der Störungen, die Symptome, Diagnose, Behandlung und Prognose. Eine kasuistische Beilage von 10 eigenen Fällen aus den Krankenhäusern in Stockholm und Upsala und zwei tabellarische Zusammenstellungen von Meniscusberstungen, bezw. abnorm beweglichen Menisken, welche Verf. bei seiner sorgfältigen Durchmusterung der Literatur operiert beschrieben gefunden hat, schließt die Arbeit ab, deren Wert durch mehrere treffliche Abbildungen in Autotypie erhöht wird.

Ref. muß sich auf dieses Inhaltsverzeichnis beschränken; auf die einzelnen Kapitel näher einzugehen würde zu weit führen. Wünschenswert wäre, daß die erschöpfende Darstellung Verf.s durch Übersetzung in eine der großen Kultursprachen einem weiteren Leserkreise zugängig gemacht würde. **Hansson** (Cimbrishamn).

---

24) **Wilcox.** Skin-grafting infected areas.

(Annals of surgery 1904. Nr. 5.)

Die infektiösen Zonen um die Unterschenkelgeschwüre, welche aus rauher und wunder Haut bestehen, will W. durch folgende Methode vor der Transplantation in aseptische verwandeln: Reinigung mit grüner Seife und 50%iger Wasserstoffsuperoxydlösung, dann Bedecken mit einer in 1%iges Formaldehyd getauchten Kompresse bis zur Operation. **Herhold** (Altona).

---

25) **P. Haglund.** Radiographische Studien über die funktionelle Struktur der Spongiosa im Calcaneus.

(Upsala Läkareför. Förhandl. N. F. Bd. IX. Hft. 1—3. [Schwedisch.])

Nachdem Verf. einleitungsweise das Wolff'sche Transformationsgesetz und die Bedürfnisse neuer beweiskräftiger Beiträge zu dieser Lehre besprochen hat, stellt er im ersten Teile seiner Arbeit die bei Spongiosastudien in Betracht kommenden Methoden dar und unterzieht besonders die Röntgenmethode einer eingehenden Prüfung, als deren Resultat sich die bedeutende Überlegenheit derselben herausstellt. Im zweiten und dritten Teile wird die Spongiosastruktur des Fersenbeines bei normaler und pathologischer Funktion besprochen. Schließlich widmet Verf. den vierten Teil seiner Abhandlung dem Studium des Calcaneus einiger Säugetiere. Auf die Einzelheiten der überaus interessanten Arbeit näher einzugehen, ist hier nicht der Platz; die Schlüsse, zu denen Verf. kommt, scheinen mit aller Deutlichkeit eine neue Stütze zu bilden für die Richtigkeit des Transformationsgesetzes und dadurch auch für die Richtigkeit der Lehre von dem aller lebenden Materie zukommenden und sie charakterisierenden Vermögen funktioneller Anpassung.

Ein 74 Nummern betragendes Literaturverzeichnis schließt das verdienstvolle Werk, das überdies mit drei photographischen Tafeln und zahlreichen im Text eingestreuten Abbildungen bereichert ist.

Hansson (Cimbrishamn).


Digitized by Google

26) **W. v. Öttingen.** Zur Behandlung des Klumpfußes Neugeborener.

(Zeitschrift für ärztliche Fortbildung 1904. Nr. 12.)

Verf. bringt in dieser Mitteilung Abbildungen, welche seine Anlegung der Köperstoff- und Gummibinde bei korrigiertem Klumpfuß erläutern. Das Verfahren selbst ist bereits auf dem Chirurgenkongreß 1903 gezeigt worden (siehe Bericht dieses Blattes).

Gutzeit (Neidenburg).

Kleinere Mitteilungen.

Einiges zu den Gallensteinoperationen.

Von

Priv.-Doz. Dr. med. **W. Serenin** in Moskau,
Marienkrankenhaus.

In letzter Zeit sind die meisten Chirurgen für die Cholecystektomie aus Furcht, es könnten sich in der kranken Gallenblase wiederum neue Steine bilden.

Neulich untersuchte ich bei der Sektion die Gallenblase einer 54jährigen Frau, der vor 5 Jahren Prof. v. Mikulicz acht Gallensteine entfernt hatte, und fand dieselbe leer und nur wenig verändert. Auf Grund ähnlicher Fälle bin ich mehr für die Cholecystotomie, sobald die Gallenblase keine tiefgreifenden Veränderungen aufweist, ganz besonders aber dann, wenn die Gallenblase mit der Nachbarschaft stark verwachsen ist. Einer 44jährigen, sehr heruntergekommenen Frau, bei der die Gallenblase mit dem Dickdarme, Duodenum und benachbarten Organen so verwachsen war, daß sie sich als dünner Strang präsentierte und nicht zu isolieren war, machte ich die Cholecystotomie und entfernte einen Stein. Die Gallenblase wurde danach noch von ihrem Inhalte mit dem scharfen Löffel vorsichtig gereinigt und die Wunde genäht. Glatter Verlauf. Genesung. Diese Frau hatte für mich doppeltes Interesse, weil sie infolge von starken Schmerzen und einer Angiocholitis so schwach und elend war, daß sie wochenlang nichts aß, und infolge kaum fühlbaren Pulses die zweimal angesetzte Operation zweimal aufgeschoben werden mußte. Ich injizierte wiederholt physiologische Kochsalzlösung, ihr Zustand besserte sich nach und nach, der Puls wurde fühlbar und die beschriebene Operation gelang mir dann.

Was aber tun, wenn außer den Verwachsungen noch die Gallenblase stark verändert ist. In solchen Fällen ist meiner Meinung nach die Cholecystopexie am Platze mit darauffolgender Cholecystotomie und Obliteration der Gallenblase.

Eine 32jährige Frau litt einige Jahre an heftigen Gallensteinkoliken. Sie suchte öfter Hilfe im Krankenhause, fand auch da Erleichterung, aber einen operativen Eingriff schlug sie jedesmal aus. Einmal trat bei sehr großer Gallenblase plötzlich Besserung und momentanes Verschwinden der Geschwulst ein, nach Ansicht der behandelnden Ärzte infolge Ergießung des Gallenblaseninhaltes irgend wohin in den Darm. Nach Eröffnung der Bauchwand (20. März 1904) stieß ich auf eine Menge starker Verwachsungen mit den benachbarten Organen, besonders mit dem Dickdarme. Der seröse Überzug sowohl der Gallenblase als auch des Dickdarmes riß leicht ein; an einer Stelle zeigte sich sogar Galle mit weißlichem Gerinnsel. Die Gallenblase war weißlich verfärbt und stark verändert. Aus Angst, den Darm zu durchreißen resp. die Bauchhöhle zu infizieren, nähte ich die Wand der Gallenblase an die Ränder des geöffneten Peritoneums an und führte in die Bauchhöhle zur Rißstelle der Gallenblase einen Gazestreifen. Naht. Tamponade der Wunde. Aseptischer Verband. Glatter Verlauf. Am 4. Tage Entfernung des Gazestreifens aus der Bauchhöhle, am 6. Tage Cholecystotomie,

Digitized by Google

wobei 16 Steine entfernt wurden. Tamponade der Gallenblase, die bei jedem Verbandwechsel wiederholt wurde bis zur vollständigen Obliteration der Blase. Genesung in 5 Wochen mit vollständiger Obliteration der Gallenblase und ohne jegliche herniale Ausstülpung. Letzteres wohl in Verwertung des Bauchdeckenschnittes nach Nikonow: Längsschnitt im Gebiete des Musc. rect. abd. dextr., Eröffnung des vorderen Blattes der Sehnenscheide, Verschiebung des Muskels zur Mittellinie, Eröffnung des hinteren Blattes. Beim Schließen der Bauchwunde schichtenweise Naht der Fascie, während der Muskel seinen alten Ort wieder einnimmt. Bei einem solchen Schnitte der Bauchwand und Befestigung durch Naht der Gallenblase an den Rand des geöffneten Peritoneums erhält man einen schiefen Kanal im Verlaufe der Gallenblase, was ein Verwachsen der Bauchwand in großer Fläche bedingt und somit den Anlaß zur hernialen Ausstülpung beseitigt.

Die Untersuchung der entfernten Gallensteine durch Dr. Danilow ergab folgendes: Der Kern der Steine besteht aus einer großen Anzahl von Blutpigmenten, die mittlere Schicht aus phosphorsaurem Kalzium und Cholestearin, die äußere nur aus Cholestearin und Spuren von Fett.

Das läßt wohl mit einiger Wahrscheinlichkeit schließen, daß Kontusionen, die einen Blutaustritt bedingen, Anlaß zur Bildung von Gallensteinen geben können.

---

27) **G. Macnaughton Jones.** The Downe's electro-thermic angiotribe.

(Lancet 1904. Juli 2.)

Verf. beschreibt eingehend mit sieben Abbildungen den Downe'schen Angiotrib, bei welchem durch einen Strom von 60 Ampère Stärke eine unter der oberflächlichen Stahldruckfläche der Zangenbranchen angebrachte Platineinlage zum Glühen gebracht wird. 80 Hysterektomien, 200 Salpingo-Oophorektomien, 1 Nephrektomie, 200 Appendicektomien, 20 Ovariotomien wegen Cysten wurden erfolgreich mit dem Apparat operiert. Nachblutungen traten nie auf.

H. Ebbinghaus (Berlin).

28) **G. Senni** (Rom). Sull' osteo-tubercolosi a decorso acuto.

(Malpighi 1903. Nr. 14.)

S. macht auf die recht seltene und äußerst schwere Form der rapid verlaufenden Knochentuberkulose aufmerksam. Eigentlich sind noch gar nicht viele Fälle als solche exakter besprochen worden (Gangolphe, Ollier). S. kennt zweierlei Varietäten: eine schmerzhafte und eine progressiv-infiltrierende (König). Die erstere beginnt plötzlich unter lebhaften Schmerzen, angeblich meist nach einem Trauma, befällt vorwiegend kurze Knochen, führt äußerst schnell unter dem Bilde einer Phlegmone zur Abszedierung, ohne die sonst bekannten Zeichen der Tuberkulose. In zwei von vier Fällen (unter vielen hunderten von »gewöhnlicher« Knochentuberkulose) erlagen die Kranken einer vehementen miliaren Verbreitung der Tuberkulose innerhalb 2—4 Wochen; ein dritter konnte durch rasche und ausgiebige chirurgische Eingriffe (Resektion des Handgelenkes) gerettet werden. Die progressiv-infiltrierende Form sah S. nur an langen Knochen, speziell am Oberschenkel, vom Knie ausgehend. So bei zwei 7- und 11jährigen Kindern, an welchen er, 12 und 19 Tage nach dem exakt konstatierten Beginne der Erkrankung, wegen enorm ausgebreiteter Infiltration der Markhöhle die hohe Amputation ausführen mußte. **J. Sternberg** (Wien).

29) **K. G. Lennander.** Exstirpation des rechten Schulterblattes wegen chronischer Osteomyelitis; Fixation des Oberarmes am Schlüsselbeine durch einen Metalldraht und durch Muskelplastik.

(Upsala Läkareför. Förhandl. N. F. Bd. VIII. p. 135. [Schwedisch.])

Die Hauptmomente der Mitteilung gehen aus dem Titel hervor. 22jähriger Artillerist, der im 8. Lebensjahre eine akute Osteomyelitis mit Abstoßung eines

Digitized by Google

Sequesters durchgemacht; völlige Heilung, so daß er im Jahre vor der Aufnahme auch die schwerste Schmiedearbeit verrichten konnte. Ein Unfall beim Turnen weckte die alte Krankheit wieder auf; Eiterung in der Achselhöhle vom Juni bis November; in einem Garnisonlazarett behandelt. Exstirpation des Schulterblattes mit den Schulterblattmuskeln, der Gelenkkapsel und einer schwieligen, makroskopisch an Sarkomgewebe erinnernde Masse der Umgebung des Gelenkes; Heilung nach 4 Monaten mit schlaff herunterhängendem, fast unbrauchbarem Oberarme. Durch erneuerten Eingriff wurde 1) der Oberarm am Schlüsselbeine mit einem groben Aluminiumbronzedraht in Frontalebene fixiert, 2) eine feste Muskelwand sowohl an der vorderen medialen, als an der hinteren lateralen Seite des neuen »Gelenkes« gebildet, 3) Musc. deltoides genau am Periost des Schlüsselbeines am Akromion und Musc. trapezius festgenäht.

Die aktive Beweglichkeit wurde so weit hergestellt, daß Pat. sich mit der Hand der erkrankten (rechten) Seite waschen, aber nicht kämmen kann. Bei gerader Haltung kann er mit den Fingerkuppen die Nasenspitze erreichen; mit den zwei äußersten Fingerphalangen kann er seine linke Schulter berühren.

Einen ähnlichen Fall, jedoch mit wenig ausgedehnter Beweglichkeit des operierten Armes, ist von Ollier in Compt. rend. de l'acad. des sciences Paris 1898 beschrieben worden. **Hansson** (Cimbrishamn).

30) **Oberst.** Das Aneurysma der Subclavia.

(Beiträge zur klin. Chirurgie Bd. XLI. Hft. 2.)

In der Freiburger chirurgischen Klinik wurde bei einem 54jährigen, vorher gesunden Mann ein mannsfaustgroßes Aneurysma der rechten Subclavia beobachtet. Dasselbe bestand seit 3 Jahren und wurde auf ein starkes Trauma der rechten Schulter zurückgeführt. Die Behandlung bestand in zentraler Ligatur der Subclavia und führte zu vollständiger Heilung. Auf Grund dieses und weiterer 31 Fälle der Literatur bespricht Verf. die Therapie des Subclaviaaneurysmas und kommt zu folgenden Schlüssen: Von den unblutigen Verfahren ist in geeigneten Fällen der Versuch einer zentralen Kompression am ehesten angezeigt. Das Normalverfahren der blutigen Behandlung der Subclaviaaneurysmen stellt die zentrale Unterbindung dar. Die Exstirpation der Pulsadergeschwülste der Subclavia ist nur unter besonders günstigen Verhältnissen zu unternehmen. Bei der Ligatur des Anfangsteiles und besonders bei der Exstirpation empfiehlt es sich, von vorn herein die Resektion des Schlüsselbeines ins Auge zu fassen. Die Erfolge der peripheren Unterbindungen sind unsicher. **Blauel** (Tübingen).

31) **Grisson.** Operativ geheilter Fall von Radialislähmung.

(Deutsche med. Wochenschrift 1904. Nr. 24.)

Der Nerv war in Callus eingebettet und verlief in einer Strecke von 3—4 cm wie in einem Tunnel. Abtragung der Knochenteile, Vernähung der Muskeln unter dem emporgehobenen Nerven. Vollkommene Heilung. **Borchard** (Posen).

32) **O. E. Schulz.** Über Myositis ossificans im Gebiete des Ellbogengelenkes.

(Wiener klin. Wochenschrift 1904. Nr. 14.)

Mitteilung dreier einschlägiger Beobachtungen aus der Hochenegg'schen Abteilung, von denen besonders der erste, ausführlicher mitgeteilte Fall Interesse verdient. Röntgenbilder zu jedem einzelnen sind beigefügt. Alle drei sind traumatischen Ursprunges. Im ersten Falle waren es wiederholte Traumen: 1) Fall, 2) brutale passive Bewegungen im Ellbogengelenk durch einen Kurpfuscher, 3) 6 Wochen später erfolgte Fraktur der Ulna, 10 cm vom Gelenk entfernt. Es gelang, durch Abmeißelung der Geschwulst (dem M. brachialis internus entsprechend) das vorher total ankylotische Ellbogengelenk beweglich zu machen (aktiv 45° Beugung und 120° Streckung). Praktisch wird der Schluß zu ziehen sein, bei Myositis ossificans mechano-therapeutisch, mit Massage und Bewegungen

Digitized by Google

nicht früher einzugreifen, als bis radiographisch ein Stillstand des Prozesses sichergestellt erscheint. **Hübener** (Dresden).

33) A. Wittek. Über Verletzungen der Handwurzel (Os lunatum).

(Beiträge zur klin. Chirurgie Bd. XLII. p. 578.)

W. beschreibt eine isolierte Verrenkung des Os lunatum, eine Verrenkung dieses Knochens mit gleichzeitigem Bruch des Os naviculare und eine isolierte Fraktur des Os lunatum.

Die isolierte Verrenknug kam bei einem 38jährigen Manne gelegentlich eines Sturzes vom Rade zustande. Sie machte anfangs so geringe Beschwerden, daß Pat. erst am 2. Tage nach dem Unfalle darauf aufmerksam wurde. Vom Arzte wurde die Verletzung als Radiusbruch angesehen und behandelt. Erst nach einem Jahre wurde die richtige Diagnose gestellt und durch die Röntgenuntersuchung kontrolliert. Die Bewegungen im Handgelenk waren ziemlich stark beschränkt, doch bestanden weder Schmerzen noch Parästhesien, auch konnte Pat. seinen Beruf als Schlossermeister ausüben; nur bemerkte er eine Verminderung der Kraft und eine leichtere Ermüdbarkeit der Hand. Von einer operativen Behandlung wurde daher abgesehen.

Die Verrenkung des Os lunatum mit Bruch des Os naviculare entstand bei einem 37jährigen Manne durch Sturz aus 6 m Höhe auf die dorsalflektierte linke Hand. Die genannte Verletzung wurde nach 6 Monaten diagnostiziert, nachdem gleich anfangs vom Arzte eine Verrenkung der Hand gefunden und reponiert worden war. Beugung und Radialflexion stark behindert, Streckung und Ulnarflexion fast normal. Keine ernsteren subjektiven Beschwerden. Grobe Arbeit kann ausreichend verrichtet werden. Keine Behandlung.

Die isolierte Fraktur des Os lunatum wurde bei einem 21jährigen Tischler dadurch verursacht, daß ein umstürzender, schwerer Schrank mit seiner oberen Kante heftig gegen die Fläche der dorsalflektierten linken Hand schlug. Behandlung mit Umschlägen und Ruhigstellung. Nach einem Jahre wurde durch Skiaskopie eine Kompressionsfraktur des Os lunatum festgestellt. Starke Bewegungsbeschränkung des Handgelenkes nach allen Richtungen.

M. v. Brunn (Tübingen).

34) A. Wittek. Doppelseitige Subluxation des Metacarpus I (nicht traumatischen Ursprunges).

(Beiträge zur klin. Chirurgie Bd. XLII. p. 588.)

Das genannte Leiden hatte sich bei einem 17jährigen Mädchen im Laufe von 4—5 Jahren allmählich entwickelt und schließlich zu einer starken Beeinträchtigung der Arbeitsfähigkeit geführt. Als Ursache sieht Verf. auf Grund des Röntgenbildes »eine mangelhafte Entwicklung der Gelenkkörper, besonders der Basis des 1. Mittelhandknochens, mit abnormem Ansatze der Epiphyse auf der Diaphyse, und ungleiches Wachstum des volaren und dorsalen Anteiles der Epiphyse« an. Der operativen Behandlung wurde zunächst das stärker veränderte 1. Carpo-Metacarpalgelenk der linken Hand unterzogen; und zwar wurde auf seiner Dorsalseite eine Kapselfaltung durch drei das Periost mitfassende Aluminiumbronzedrahtnähte vorgenommen. Zwei dieser Nähte schnitten durch, die dritte hielt. Der Erfolg war eine hinreichend feste Fixierung des Daumens in nicht ganz vollständig reponierter Stellung bei normaler Beweglichkeit. **M. v. Brunn** (Tübingen).

35) H. Küttner. Die Einklemmungsluxation der Patella. (Luxatio patellae cuneata.

(Beiträge zur klin. Chirurgie Bd. XLII. p. 553.)

Dem Selbstbericht in der Beilage zu Nr. 27 d. Bl. p. 168 ist noch hinzuzufügen, daß sich in der Literatur acht Fälle von Einklemmungsluxation befinden. Von dem Gesamtmateriale von neun Fällen sind sechs ohne und drei mit Zer-

Digitized by Google

reißung des Streckapparates entstanden. Von den ersteren waren vier traumatischen Ursprunges, zwei nicht traumatische habituelle Luxationen.

M. v. Brunn (Tübingen).

36) **Böcker. Ein Fall von freien Gelenkkörpern in beiden Kniegelenken mit doppelseitiger habitueller Luxation der Patella nach außen.**

(Deutsche med. Wochenschrift 1904. Nr. 23.)

Da ein Trauma nicht vorhergegangen war, die Loslösung der Knochenknorpelstücke an korrespondierender Stelle am inneren rechten und linken Condylus femoris erfolgte, so glaubt B., daß die Entstehung der freien Körper, die zum Teil in die Schleimbeutel an der Hinterfläche des Knies gewandert waren, auf eine Osteochondritis dissecans zurückzuführen sei. Beide Knie wurden in einer Sitzung operiert, erst die Gelenkkörper entfernt und dann die Kniescheibe mit dem abgelösten Semimembranosus zur Beseitigung der habituellen Luxation vernäht. **Borchard** (Posen).

37) **Prentiss. Multiple loose bodies in the knee joint.**

(Journ. of the amer. med. assoc. 1904. Mai 7.)

Entfernung von zehn freien Körpern aus einem seit 19 Jahren an anfallsweise auftretenden Entzündungen durch Einklemmung leidenden Kniegelenk. Ein Teil der Körper war von außen fühlbar, die wichtigsten saßen hinter den Oberschenkelkondylen. Das ganze Kniegelenk wurde unter Durchsägung der Kniescheibe, Durchtrennung der Seiten- und Kreuzbänder freigelegt, da sonst die Körper z. T. unzugänglich blieben. Einige waren durch Synovialzotten mit der Kapsel verwachsen. Der Knorpel war an einigen Stellen aufgefasert. Glatte Heilung. **Trapp** (Bückeburg).

38) **J. Kisch. Über das Genu recurvatum osteomyeliticum.**

(Beiträge zur klin. Chirurgie Bd. XLI. Hft. 1.)

Verf. berichtet aus der Prager chirurgischen Klinik über zwei Fälle von sehr hochgradigem Genu recurvatum nach Osteomyelitis.

Der erste betraf ein 18jähriges Mädchen, welches vor 5 Jahren eine Osteomyelitis des Oberschenkels durchgemacht hatte. Der Verkrümmungswinkel betrug etwa 1 R.

Im zweiten Falle handelte es sich um einen 18jährigen jungen Mann, welcher 3 Jahre vor seiner Aufnahme an einer Osteomyelitis des Oberschenkels gelitten hatte. Auch hier betrug die Überstreckung fast einen rechten Winkel.

Während im ersten Falle die Geradestellung durch Brisement forcé ausgeführt wurde, kam im zweiten Falle eine Keilresektion zur Anwendung.

Blauel (Tübingen).

39) **M. v. Statzer. Traumatisches Aneurysma der Art. poplitea infolge einer Exostose des Femur.**

(Wiener klin. Wochenschrift 1904. Nr. 3.)

Der seltene Fall betraf einen 26jährigen Arbeiter, der seit frühester Kindheit zwei symmetrische, nußgroße, knollige Exostosen an der Innenseite der Tibien in der Höhe der oberen Epiphysenlinie besaß. Ein 50 kg schwerer Sack fiel ihm auf die Innen- und Hinterseite seines in leichter Beugestellung befindlichen Kniegelenkes. Zunehmende Schmerzen, Bewegungsbeschränkungen im Kniegelenk, Auftreten einer pulsierenden Geschwulst in der Kniekehle. Die etwa 4 Wochen nach der Verletzung vorgenommene Operation deckte eine scharfe, der hinteren Fläche des Femur aufsitzende Knochenspitze auf, die etwa 10 cm distal von der Gelenklinie und etwas medial von der Längsachse des Knochenschaftes sich befand. Korrespondierend mit derselben fand sich am vorderen Umfange der

Digitized by Google

Arterie ein 2 mm langer, quer verlaufender, perforierender Schlitz. Wenn man die Arterie gegen den Femurschaft emporhob, so zeigte es sich, daß die Spitze des Knochenvorsprunges in die Perforationsöffnung hineinragte. Resektion eines 3 cm langen Stückes der Arterie im Bereiche des Schlitzes, Abmeißelung der erwähnten und noch einer weiteren, etwas kleineren Knochenspange, Naht der Hautwunde. Heilung ohne Zirkulationsstörungen.

Es existieren außerdem nur noch fünf analoge Beobachtungen in der Literatur.

Hübener (Dresden).

40) O. Füster. Über einen Fall von Luxatio pedis posterior inveterata und deren Reposition.

(Beiträge zur klin. Chirurgie Bd. XLII. p. 603.)

Die genannte Verrenkung entstand bei einer 59jährigen Frau dadurch, daß sie auf glattem Erdboden ausglitt und nach rückwärts fiel, wobei der rechte Fuß in einem aus festem Materiale bestehenden Kanal eingeklemmt wurde. Die Verletzung wurde zunächst als Unterschenkelfraktur mit Umschlägen und Gipsverband behandelt und die Pat. erst nach 9 Wochen, als keine Besserung eintrat, dem Krankenhaus überwiesen. Hier ließ sich die Diagnose einer hinteren Verrenkung leicht stellen; außerdem zeigte das Röntgenbild einen Abrißbruch des inneren Knöchels. Die Reposition gelang auf unblutigem Weg unter Zuhilfenahme des Lorenz'schen Osteoklast-Redresseurs. Heilung mit normaler Funktion.

Verf. beschreibt dann noch kurz einen ganz ähnlichen frischen Fall (59jährige Frau), bei dem die Verletzung durch Sturz von einer Treppe herab entstanden war. Die Verrenkung nach hinten war durch Abrißfrakturen beider Knöchel kompliziert. Jeder Repositionsversuch wurde von der Pat. abgelehnt.

M. v. Brunn (Tübingen).

41) Furlkröger. Über Angioma cavernosum und Mitteilung eines Falles von Angioma cavernosum der rechten Fußsohle und des Calcaneus.

Inaug.-Diss., Kiel, 1903.

Mitteilung eines Falles von angeborenem kavernösem Angiom der rechten Fußsohle bei einem 23jährigen Pat., der erst nach dreimaliger Operation geheilt wurde. Die Geschwulst hatte einen Teil der kurzen Fußmuskeln, den Talus, und, wie sich später herausstellte, auch den Calcaneus substituiert, so daß als dritte und letzte Operation ein Pirogoff notwendig wurde, der denn auch zur Heilung führte. Bemerkenswert ist, daß die Mutter des Pat. an gleichem, an derselben Stelle lokalisiertem Leiden gelitten hatte. **Engelhardt** (Gießen).

42) Metcalfe. Multiple calculi in the male urethra causing occlusion.

(Journ. of the amer. med. assoc. 1904. Mai 14.)

Bei dem 25jährigen Manne (Philippino) fand sich Fistelöffnung am Damm, ausgebreitete Phlegmone, Harnröhre undurchgängig, selbst für filiforme Bougies; harter, steinartiger Widerstand. Bei Spaltung fand sich die Pars membranacea erweitert; sie enthielt einen größeren Stein, vor und hinter ihr lagen kleinere, im ganzen elf Steine im Gesamtgewicht von 32 g. 8 Jahre vorher war unter scharfem Schmerz eine teilweise Verstopfung der Harnröhre eingetreten, die wenige Tage vor der Operation vollständig geworden war. **Trapp** (Bückeburg).

43) C. Wettergren. Hydrocele funiculi bilocularis extra- et intraabdominalis.

(Nord. med. Arkiv Bd. XXXVI. Abt. 1. Nr. 11. [Deutsch.])

Ausführliche Mitteilung eines im Titel bezeichneten Falles, dessen hauptsächliches Interesse in der riesigen Größe und den damit verbundenen diagnostischen

Digitized by Google

und therapeutischen Schwierigkeiten lagen. Der Hode war mannskopfgroß, die große Skrotalcyste enthielt 4½ Liter Flüssigkeit. Komplikation mit einer freien Hernie. Totalexstirpation. Heilung nach interkurrenter Hämatombildung im Geschwulstbette.

Eine eingehende Darstellung des betreffenden Leidens in monographischer Form schließt die Arbeit. **Hansson** (Cimbrishamn).

44) M. Donati. Sulle cisti del cordone spermatico di origine connettivale.

(Dal volume scritti medici publicato in onore di C. Bozzolo. Turin 1904.)

Die zwei vom Verf. mitgeteilten Fälle, welche er einer von Fiori in der Riforma med. 1901 publizierten Beobachtung an die Seite stellt, haben das Charakteristische, daß sie eine langsam wachsende, ovaläre, einer Hydrocele funiculi spermatici ähnliche Geschwulst darstellen, die sich unschwer stumpf aus dem umgebenden Gewebe herausschälen ließ. Beidemal war es eine Cyste mit einem gelblichen, klaren, eiweißreichen, schon im kalten gerinnenden Inhalt, ohne körperliche Elemente. Die Wandung bestand lediglich aus einem fibrillären, gefäßreichen Bindegewebe, dem jeder epitheliale Belag fehlte. Die Ätiologie dieser, einer diffusen Hydrokele nahestehenden Bindegewebscysten des Samenstranges ist unklar; kleine wiederholte Traumen mit einer folgenden umschriebenen entzündlichen Reizung dürften nach D. die wahrscheinlichste Ursache der Erkrankung sein. — Weitere analoge Fälle fand D. in der Literatur nicht.

A. Most (Breslau).

45) Baisch. Die modernen Bestrebungen zur Bekämpfung des Uteruskarzinoms.

(Med. Korr.-Blatt des württembergischen ärztl. Landesvereins 1904. April 16.)

In der Tübinger gynäkologischen Klinik betrug die Operabilität beim Gebärmutterkrebs, seitdem die abdominelle Methode grundsätzlich angewendet wurde, durchschnittlich 60%. Wenn man annimmt, daß die Dauererfolge sich bei den radikalsten Operationsmethoden auf das Doppelte erhöhen, so würden von den 25000 Uteruskarzinomen Deutschlands immer noch über 22000 innerhalb 2 bis 3 Jahren verloren gewesen sein. Eine Besserung ist nur von einer früher einsetzenden Behandlung zu erwarten, und Verf. kommt, was die Ursachen der Verschleppung des Gebärmutterkrebses angeht, zu ganz ähnlichen Resultaten wie Winter (Die Bekämpfung des Uteruskrebses, Stuttgart 1904). 14,6% der Frauen, welche in die Tübinger Klinik aufgenommen wurden, waren von dem zuerst konsultierten Arzte überhaupt nicht innerlich untersucht worden; bei den operablen Fällen haben nur 57% der Ärzte Württembergs ihre Pat. sofort in die Klinik gewiesen; von den Hebammen haben nur 48% die sie um Rat angehenden Frauen sofort an den Arzt überwiesen. 75% der Frauen zögerten vom Auftreten der ersten prägnanten Symptome ab länger als 4 Wochen, 40% länger als ¼ Jahr, bis sie zum Arzte gingen. Die größte Schuld an der Verschleppung tragen also die Kranken selbst. **Mohr** (Bielefeld).

46) F. Schenk (Prag). Primärer Krukenberg'scher Ovarialtumor.

(Zeitschrift für Geburtshilfe und Gynäkologie Bd. LI. Hft. 2.)

Die gut illustrierte Arbeit bringt den Bericht über ein solides Ovarialkarzinom, welches durch infiltrierendes Wachstum, rasche Verbreitung in den Lymphbahnen und dadurch bedingten rapiden Verlauf eine Sonderstellung verdient. Charakteristisch sind die Zellen der Geschwulst. Sie erscheinen als blasige, epithelioide Körper mit hellem Plasma und randständigem Kerne, welcher die Form eines Siegelringes nachahmt. Krukenberg nannte seine ähnliche Geschwulst Fibrosarcoma mucocellulare. v. Franqué und S. nehmen ihre Geschwülste wegen der

Digitized by Google

histologischen Strukturbilder in den infizierten Lymphgefäßen und -drüsen als Karzinom in Anspruch. Gegenüber den von **Wagner** und **Schlagenhaufer** vertretenen Anschauungen hat der Fall große Wichtigkeit, weil durch Verlauf und Sektion nachgewiesen wird, daß es sich mit Sicherheit um einen primären Eierstockskrebs gehandelt hat bei freiem, normalem Magendarmkanal.

Kroemer (Gießen).

47) **Sjögren.** Ein Fall von extra-uteriner Gravidität, diagnostiziert durch Röntgenographie.

(Fortschritte auf dem Gebiete der Röntgenstrahlen Bd. VII. Hft. 3.)

Bei einer Kranken, bei welcher die Diagnose zwischen extra-uteriner Gravidität, Gravidität bei doppeltem Uterus und Gravidität kompliziert durch ein bewegliches Myom schwankte, hat S. den Fötus in der Mutter durch Röntgenphotographie darstellen können. Zur Diagnose: Extra-uterin-Gravidität führte ihn die Überlegung, daß es bei normaler intra-uteriner Lage des Fötus nicht hätte gelingen können, denselben radiographisch darzustellen, da der blutreiche, massige, gravide Uterus Strahlen von so geringer Penetrationskraft, wie sie zur Darstellung fötaler Knochen nötig sind, ein unüberwindliches Hindernis geboten hätte.

Die Operation bestätigte die Diagnose: Extra-uterin-Gravidität.

Matthias (Königsberg i. Pr.).

V. Internationaler Dermatologen-Kongreß.

Berlin 12. bis 17. September 1904.

Der Besuch des vom 12. bis 17. September a. c. stattfindenden V. internationalen Dermatologen-Kongresses wird voraussichtlich ein sehr reger werden, da bereits zahlreiche Zusagen aus aller Herren Länder eingetroffen sind. Unter den angemeldeten Herren befinden sich die hervorragendsten Vertreter des Faches. Die Eröffnungssitzung wird im Langenbeckhause, die übrigen im Auditorium des pathologisch-anatomischen Instituts der Charité abgehalten werden. Zugleich mit dem Kongreß findet eine wissenschaftliche Ausstellung statt, und in getrennten Räumen eine zweite von pharmazeutischen Produkten und Instrumenten, welche beide nach den bisherigen Anmeldungen sehr reichhaltig zu werden versprechen. Von den vom Organisations-Komitee aufgestellten Themata haben für »die syphilitischen Erkrankungen des Zirkulationsapparates« die Herren v. Düring, v. Hansemann, Jullien, Lang, Renvers, Thomson Walker, für »Hautaffektionen bei Stoffwechselanomalien« die Herren Duncan Bulkley, Radcliffe Crocker, Jadassohn, v. Noorden, Pick, für »Epitheliome und ihre Behandlung« die Herren Darier, Fordyce, Landerer, Mibelli, Riehl, Róna und Unna das Referat übernommen. Das Generalreferat in der Leprafrage wird Geheimrat Neisser erstatten. Es sind außerdem bereits mehr als 80 freie Vorträge und Demonstrationen angemeldet. Besonderer Wert wird auf die Reichhaltigkeit der Krankenvorstellungen gelegt werden, welche an jedem Morgen vor den eigentlichen Sitzungen stattfinden. — Anmeldungen und Anfragen sind an den Generalsekretär Dr. **O. Rosenthal,** *Berlin W., Potsdamerstr. 21 g zu richten.*

Originalmitteilungen, Monographien und Separatabdrücke wolle man an *Prof. E. Richter* in Breslau (Kaiser Wilhelmstraße 115), oder an die Verlagshandlung *Breitkopf & Härtel*, einsenden.

Druck und Verlag von Breitkopf & Härtel in Leipzig, Nürnbergerstraße 36/38.

Digitized by Google

// Zentralblatt
für
CHIRURGIE

herausgegeben
von

E. von Bergmann, in Berlin, **F. König,** in Berlin, **E. Richter,** in Breslau.

Einunddreifsigster Jahrgang.

Wöchentlich eine Nummer. Preis des Jahrganges 20 Mark, bei halbjähriger Vorauszahlung. Zu beziehen durch alle Buchhandlungen und Postanstalten.

Nr. 34. Sonnabend, den 27. August. **1904.**

I.

Zur subkutanen Gestaltung der linearen Osteotomie.

Von

Dr. med. Otto Heine,
Spezialarzt für Orthopädie in Dortmund.

Als man in der vorantiseptischen Zeit sich fürchtete, Muskeln und Sehnen offen zu durchschneiden, wegen der Gefahr einer Ver-

Digitized by Google

eiterung des Wundgebietes, kam man auf den Gedanken, dieselben unter der Haut zu durchtrennen. Es ist das Verdienst von Stromeyer und Dieffenbach, die subkutane Tenotomie so ausgebildet zu haben, wie sie noch heute überall angewandt wird. Die moderne Asepsis hat den Horror vor offenen Weichteildurchtrennungen überwunden. Trotzdem wird jedoch die subkutane Durchtrennung der Sehnen, Fascien usw. stets da angewandt, wo eine offene Tenotomie vermieden werden kann. Sie hat sich auch so zu einer ungefährlichen Methode für den praktischen Arzt, der ohne Krankenhaus und Assistenz arbeitet, eingebürgert. Jedenfalls steht es fest, daß bei den subkutanen Durchtrennungsverfahren die Gefahr einer Infektion um vieles geringer ist, als bei den offenen. Was liegt also näher, diese Methoden, wenn es angeht, auch auf andere Gewebe anzuwenden? Der Unterschied zwischen einem komplizierten und einem einfachen Knochenbruch ist heute fast den meisten Laien bekannt, ebenso aber auch die Tatsache, daß die Durchspießung der Haut durch die Bruchenden dem Arzte mehr Sorge macht, als eine einfache Fraktur. Die mehr oder minder größere Verletzung der Haut, der dadurch bedingte Luftzutritt und die so erleichterte Bakterieninfektion sind also für die Knochenbruchheilung ungünstig. Ist nun die vollendete Osteotomie etwas anderes als ein komplizierter Knochenbruch? Eigentlich doch nicht; freilich die Durchmeißelung geschieht aseptisch, wir haben glatte Wundränder und glatte Knochenschnittflächen, und die Hautwunde wird exakt vernäht. Die Gefahr einer Infektion ist also bei weitem geringer. Und trotzdem kommt es noch öfter zu Eiterungen, besonders ja bei den größeren Keilosteotomien. Es erscheint somit der Gedanke berechtigt, durch möglichste Vereinfachung der Knochendurchtrennung die Osteotomie auch womöglich subkutan vorzunehmen, wie sich diese Methode bei den Sehnen usw. als für den Wundverlauf günstig bewährt hat. Freilich so einfach wie bei einer Tenotomie ist die Sache ja nicht, aber man kann die Methode doch zu einer der subkutanen fast gleichkommenden ausgestalten[1]. Ich möchte daher auf einige Operationsverfahren aufmerksam machen, von denen die beiden ersten Methoden allerdings wohl kaum Nachahmung finden dürften.

1) Vor 2 Jahren bereits wurde auf meinen Vorschlag hin in der orthopädischen Heilanstalt Hüfferstiftung zu Münster i. W. von Herrn Dr. Tenbaum und mir die Osteotomie in mehreren Fällen so ausgeführt, daß — z. B. bei einer rachitischen Unterschenkelverkrümmung — der Meißel direkt auf die Haut gesetzt und mit einem kräftigen Schlage durch das subkutane Fettgewebe und Periost in den Knochen getrieben wurde, bis derselbe (Tibia) nach wiederholtem Hämmern durchtrennt war. Wir ersparten uns also die Durch-

---

[1] Der erste, welcher ein der subkutanen Tenotomie analoges Verfahren der Knochendurchtrennung lehrte, war v. Langenbeck. Von einer kleinen Hautwunde aus vollführte er die Operation mittels Stichsäge.

Digitized by Google

schneidung von Haut und Periost. Unangenehmes ist dabei nicht passiert, der Wundverlauf war ein sehr guter, die Narbe später bedeutend kleiner wie bei der gewöhnlichen Osteotomie, obwohl die Haut nicht wieder vereinigt wurde. Wir haben das Verfahren jedoch nicht öfter wiederholt, weil es zu roh erschien.

2) Eine ähnliche Methode besteht darin, daß man über den Knochen eine Hautfalte erhebt, den allerdings sehr scharfgeschliffenen Meißel hindurchstößt und sich nun bis zu dem unterliegenden Knochen durcharbeitet, worauf in derselben Weise die Durchmeißelung vorgenommen wird.

3) Das am meisten zu empfehlende Verfahren geschieht mittels Verschiebung der Haut. Nehmen wir als Beispiel wieder eine rachitische Verkrümmung des Unterschenkels nach vorn in seinem unteren Drittel. Der Assistent, an der linken Tischseite stehend, umfaßt mit seiner linken Hand das untere Unterschenkelteil ähnlich wie man einen Violingriff umfaßt. Der Handrücken liegt dabei völlig auf der Tischunterlage. Mit dem Daumen umklammert er fest in der Fußgelenksgegend die Extremität, während die übrigen Finger, besonders der zweite und dritte, die Haut straff spannen. Durch stetiges Nachgreifen zieht er nun mit diesen Fingern soviel Haut entweder von der Außenseite des Beines (oder von oben her) nach der Innenseite (bezw. nach unten), als nur eben möglich ist, was sich bei Kindern sehr gut ausführen läßt. Die normal über der Tibia liegende Haut ist also bei Seite gedrängt, und es liegen jetzt die Hautpartien auf ihr, die sonst die Tibialis anticus- und Extensoren-Sehnen bedecken. Die Haut wird in dieser Lage straff gespannt gehalten. Mit der rechten Hand umfaßt der Assistent sodann noch von oben herum die Wade zur Fixation.

Der Operateur, auf der rechten Tischseite stehend, durchtrennt nun mit dem Skalpell mittels eines Längsschnittes von etwa 1 cm die Haut und das Fettgewebe über der Tibia. Ohne das Periost zu durchschneiden, setzt er nun den Meißel in die Wunde quer ein, umgibt seine Schneide sowie die Hautwunde ringsum mit einer Lage Gaze zum Luftabschluß und mit etwa 30—40 kräftigen Hammerschlägen durchtrennt er den Knochen in schräger Richtung von unten vorn nach hinten oben, wobei die Stellung des Meißels ab und zu gewechselt wird. Der Knochen wird jedoch nicht völlig durchtrennt. Glaubt man die Durchmeißelung ausgiebig genug vorgenommen zu haben, so zieht man den Meißel wieder aus dem Knochen heraus, wobei jedoch die Gaze auf der Wunde liegen bleibt, damit letztere mit der Luft überhaupt nicht mehr in Berührung kommt.

Durch kräftigen Druck komprimiert man event. blutende Arterien. Der Assistent läßt die spannenden Finger los, worauf sich die Haut wieder in ihre frühere Lage zurückzieht. Die Hautwunde liegt also jetzt nicht auf dem Knochenspalt, sondern ein oder mehrere Zentimeter außerhalb oder oberhalb desselben. Die Gaze wird mit Binde

Digitized by Google

fixiert, und nimmt man die Osteoklase der noch nicht mit durchmeißelten Tibiastelle vor; gleichzeitig wird die Fibula durchbrochen und die Korrektion der Deformität vollends bewerkstelligt, wobei je nach dem Grade der Verbiegung, Verlängerungen der Extremität um 5—6 cm nichts Seltenes sind. Die Hautwunde wird also nicht vernäht. Es wird sogleich der Gipsverband angelegt, welcher 4 Wochen liegen bleibt. Es ist dann völlige Konsolidation eingetreten, die Wunde ist verheilt und die Narbe sehr klein. Die Kinder können jetzt wieder umherlaufen und tragen event. zur Erhaltung des Resultates noch eine Schiene.

Es geht aus obigen Ausführungen hervor, daß sich die Methode nicht für jeden Fall eignet, in dem eine Osteotomie vorgenommen werden muß. Sie kommt am meisten in Frage bei der kindlichen Rachitis, und hier auch fast nur wieder an den Unterschenkeln, wo die Tibia durchmeißelt werden soll. Für den Orthopäden freilich ist dies ja auch das Hauptkontingent der operativen Eingriffe am Knochen. Dort also, wo sich die leicht verschiebbare Haut bis auf den Tibiaknochen herüberziehen läßt, ist das richtige Feld für diese Operation. Es käme also die Methode bei Erwachsenen wohl kaum in Frage. Wo man sich erst durch subkutanes Fettgewebe und Muskulatur hindurch arbeiten muß, um zum Knochen zu gelangen, ist das Verfahren nicht am Platze. Natürlich muß man mit derselben peinlichen Asepsis vorgehen, wie auch sonst bei der Osteotomie; denn wenn man das Wundgebiet von vornherein infiziert, werden die Vorzüge des subkutanen Verfahrens von selbst illusorisch. Die Vorteile der Methode sehe ich in folgendem:

1) in der Kürze des Eingriffes: die ganze Operation dauert nur einige Minuten,

2) in der Kleinheit des Hautschnittes: derselbe soll nur so groß sein, daß der Meißel in ihm Platz findet,

3) in dem Bestreben, unter möglichstem Luftabschluß zu arbeiten,

4) in der Ähnlichkeit, die das Operationsresultat mit einem unkomplizierten Knochenbruche hat,

5) in dem Auseinanderliegen von Hautwunde und Knochenspalt,

6) in dem subkutanen Charakter der Operation.

II.

Zur Arthrodesenbildung.

Von

O. Hagen-Torn in St. Petersburg.

Zur Bildung einer Arthrodese ist Knochennaht, Annagelung, eine besondere Gestaltung der Sägeflächen der Gelenkenden in Vorschlag gebracht worden.

Digitized by Google

Bei Gelegenheit der Demonstration einer Arthrodesenbildung im Kniegelenk in der St. Petersburger medizinischen Gesellschaft durch Prof. Tiling betonte letzterer, daß er die betreffende Pat. 6 Wochen im Verbande hatte zu Bett liegen lassen, um der Konsolidation sicher zu sein. Meucière (Reims) schlägt vor, zur Herstellung einer Ankylose im Gelenk eine aseptische Eiterung mittels reiner Karbolsäure und nachfolgender Alkoholwaschung nach Abtragen der Knorpel einzuleiten (Phénarthrodèse. Ref. Zentralblatt für Chirurgie vom Congrès français de chirurgie).

Ich erlaube mir, die von mir seit der zweiten Hälfte der 80er Jahre des vorigen Jahrhunderts geübte Methode als eine, die mir mehrfach (Kniegelenk) sichere Resultate gegeben hat, mitzuteilen.

Bei der Behandlung der an chronischen Gelenkerkrankungen leidenden Bauern bekommt man auf die Frage, ob Pat. baldige Genesung bei steifem Knie oder längerdauernde Heilung und wahrscheinlich ein mehr oder weniger bewegliches Gelenk haben wolle, die Antwort, daß Pat. eine baldige Heilung auch mit steifem Knie vorziehe.

In einigen Fällen von Kniegelenkstuberkulose, bei denen die Entfernung von größeren Partien der Gelenkenden erforderlich war, und wo ich darauf ausging, eine Versteifung des Gelenkes zu erzielen, ließ ich die Kranken nach der Gelenksresektion nach dem ersten Verbandwechsel, voraussichtlich daß eine Prima intentio vorlag, nicht später als am 7. Tage ihre Extremität zum Gehen benutzen.

Die planen Sägeflächen wurden weder genäht noch genagelt. Es handelt sich nur darum, ein möglichst gutes Aneinanderpassen derselben zu erhalten. Die Gelenkenden werden so abgesägt, daß die Flächen einen nach hinten offenen Winkel von ein paar Graden bilden, desto größer, je kleinere Teile der Gelenkflächen abgetragen wurden, um nach Anpassung der Sägeflächen eine leichte Beugung im Knie zu erzielen; dieses begünstigt, wie bekannt, die Abwicklung des Fußes beim Gehen.

Die theoretischen Prinzipien, welche mich zu einer solchen Handlungsweise bewogen, sind folgende: erstens habe ich mich davon überzeugen können, daß größere Flächen von spongiöser Knochensubstanz eine richtige Prima intentio geben können, wie reine Weichteilwunden. Zweitens bin ich durch das Studieren der Knochenentwicklung zur Überzeugung gelangt, daß funktionelle Belastung das beste Mittel ist, eine baldigste Ossifikation einzuleiten. Dies sind die Forderungen für Arthrodesenbildung.

Beim Verbande nach der Operation wurde gewöhnlich die McEwen'sche Seitenschiene mit Kniekehlen und leicht geneigter Sohlenstütze — eine der praktischsten Schienen für die untere Extremität — angewandt. Es wurden beim Anlegen des Verbandes die Sägeflächen durch Druck auf die Sohlenstütze in der Längsachse der Extremität möglichst fest aneinander gedrückt und fixiert.

Digitized by Google

Nach dem ersten Verbandwechsel wurde eine Gipshülse, welche je $^2/_3$ des anliegenden Ober- und Unterschenkels bedeckt, angelegt. Der Kranke wurde darauf mit Krücken versehen, und zwar so, daß er sich unbedingt mit der operierten Extremität auf den Boden stützt. Die Krücken sollen nicht die Extremität entlasten, sondern nur als Stütze dienen.

Die Schmerzen sind beim Auftreten ebenso wie bei Druck auf eine Weichteilwunde, welche prima geheilt ist, ganz unbedeutend oder fehlen sogar. Sollten sie beim ersten Gehversuch vorhanden sein, so schwinden sie in 2—3 Tagen.

Eine feste knöcherne Verbindung der Gelenkenden findet viel rascher statt als bei der günstigsten Form der mehr oder weniger reinen Querbrüche fester größerer Röhrenknochen — in 2—3 Wochen.

Juli 1904.

---

1) **L. Luciani.** Physiologie des Menschen. Ins Deutsche übertragen und bearbeitet von Silvestro Baglioni und Hans Winterstein mit einer Einführung von Prof. Verworn. I. Lieferung.

Jena, **Gustav Fischer,** 1904. 160 S. 65 teils farbige Abbildungen.

L.'s Werk ist speziell für den Arzt in der Praxis bestimmt. Verf. hat deshalb absichtlich die physiologischen Untersuchungen von rein naturwissenschaftlichem oder vergleichend biologischem Interesse in den Hintergrund gestellt und jene, welche in engerem Zusammenhange mit der Hygiene und der Medizin im allgemeinen stehen, eingehender berücksichtigt. Wenn auch einer derart praktischen Gestaltung des physiologischen Lehrbuches von rein physiologischer Seite meist als unzweckmäßig widersprochen wird, so ist sie andererseits für den Arzt, der zur Erweiterung seines medizinischen Denkens und zum besseren Verständnis klinischer Erscheinungen sich mit den physiologischen Vorgängen im Organismus beschäftigen will, fraglos ein Bedürfnis.

Von der ersten Lieferung können wir nur sagen, daß die klare, leicht verständliche und anregende Darstellung, welche die Übersetzer durch Zusätze über die Fortschritte der letzten Jahre ergänzt haben, dieses Bedürfnis vollauf befriedigt. Der chirurgische Leser wird insbesondere aus den Kapiteln III—VI sich manche Aufklärung über die Physiologie der Blutbestandteile, die Methodik der Blutuntersuchung, die physiologischen Grundlagen der Entzündungsvorgänge und der Bluttransfusion und die Lehre von der molekularen Konzentration sowie die Bestimmung derselben durch die Kryoskopie und andere Methoden verschaffen können.

Das Werk soll in etwa 12 Lieferungen vollständig sein.

Die buchhändlerische Ausstattung ist tadellos.

Gutzeit (Neidenburg).



2) A. le Dentu. Clinique chirurgicale.

Paris, **Baillière et fils**, 1904. 632 S., 45 Abb. im Text.

In 47 klinischen Vorträgen behandelt der bekannte ausgezeichnete französische Chirurg am Hôtel Dieu in Paris wichtige und interessante Gebiete der Chirurgie und Gynäkologie. Aus dem reichen Schatz seiner langjährigen chirurgischen Tätigkeit schöpfend, zieht er zahlreiche interessante Fälle heran und weiß jedem Thema eine ganz besondere individuelle Seite abzugewinnen. Die Darstellung ist klar und fesselnd bei eleganter fließender Schreibweise. Die Bilder im Texte sind sehr instruktiv, lassen aber bezüglich der Ausführung zu wünschen übrig. Hierdurch wird der Wert des sehr lesenswerten Buches jedoch in keiner Weise beeinträchtigt.

Die zehn ersten Aufsätze beschäftigen sich mit Fragen der allgemeinen Chirurgie — Narkose, Chok, Indikationsstellung und unblutige Behandlung bösartiger Geschwülste. Verf. ist ausgesprochener Anhänger der Äthernarkose, räumt dem Chok eine größere Bedeutung, als es wohl allgemein in Deutschland üblich ist, ein und nimmt den neueren und neuesten nichtoperativen therapeutischen Maßnahmen der bösartigen Neubildungen gegenüber eine sehr zurückhaltende Stellung ein; die zeitige radikale operative Behandlung sei auch jetzt noch immer die bei weitem beste. Aus der Reihe der spezielle Fragen behandelnden Abhandlungen scheinen besonders erwähnenswert die über die Frakturbehandlung, den Gelenkschmerz, die periphere Unterbindung bei Aneurysmen, über traumatische und infektiöse Muskelentzündung — Psoitis, Angina Ludovici —, Tendovaginitis syphilitica, Leukoplakie der Zunge und Entzündung des Netzes nach Bauchoperationen. Aus der gynäkologischen Praxis sind die letzten zehn Themen gewählt.

Müller (Dresden).

---

3) Johnson. Some observations on the effects produced on the skin by the discharge of small-arms loaded with smokelen powder.

(Annals of surgery 1904. Nr. 5.)

Schießversuche auf Leichen vermittels mit rauchschwachem und rauchstarkem schwarzem Pulver geladenen Pistolen (Colt's-, Lüger- und Mauser-Modell). Beim rauchstarken Pulver bleibt nach dem Verbrennen ein größerer Rückstand zurück, so daß einzelne Pulverkörner 10 Fuß weit fortgeschleudert werden. Verbrennung der Haare tritt noch auf 3 Fuß, Verbrennung der Kleider noch auf einige Fuß ein. J. kommt bezüglich des rauchschwachen Pulvers zu folgenden Schlüssen: 1) Pulververfärbungen der Haut und der Kleider sind bei rauchschwachem Pulver weniger ausgesprochen als bei rauchstarkem. 2) In einer Entfernung von über einen Fuß abgefeuerte, mit rauchschwachem Pulver geladenen Pistolen rufen überhaupt auf der Haut keine Färbung hervor. 3) Von 3 Zoll Entfernung und weniger sind Färbungen der Haut nur ganz schwach sichtbar und

Digitized by Google

lassen sich leicht durch Abwischen mit einem Tuch entfernen. 4) Bei Schüssen auf den mit Kleidung versehenen Körper treten überhaupt keine Färbungen auf. 5) Auf wollener Kleidung sind Pulverkörner nur unter dem Mikroskop, auf leinener Kleidung auch makroskopisch, jedoch nur schwach bemerkbar. Verf. glaubt, daß diese Unterschiede zwischen stark rauchendem und rauchschwachem Pulver in gerichtlicher Beziehung von Wichtigkeit sein können.

Herhold (Altona).

---

4) **W. v. Brunn.** Zur Ätiologie der sog. »akuten katarrhalischen Gelenkeiterung«.

(Berliner klin. Wochenschrift 1904. Nr. 27.)

Verf. entwirft an der Hand von zwei interessanten Beobachtungen aus der Marburger Klinik und auf Grund der in der Literatur auffindbaren 53 Fälle das Bild der Pneumokokkeneiterung in Gelenken.

Die Erkrankung tritt meist im Zusammenhange mit Pneumonie auf, bisweilen auch ohne sie. Die Gelenke werden fast alle betroffen, große wie kleine, doch vorwiegend die großen, besonders häufig das Kniegelenk. Meist wird nur ein Gelenk ergriffen, selten zwei oder mehrere. Traumen scheinen begünstigend für die Lokalisation der Krankheitserreger zu wirken. Die Symptome sind denen der Gelenkeiterungen anderer Ätiologie gleich, doch sind sie bei Erwachsenen im allgemeinen weit schwerer als bei Kindern. Dementsprechend sind die anatomischen Veränderungen bei Kindern meist viel geringer als bei Erwachsenen; die Prognose ist bei Kindern ziemlich gut, auch bezüglich der Widerherstellung der Funktion, während sie bei Erwachsenen zweifelhaft ist. Die Reininfektion mit Pneumokokken ist Regel, doch sind Mischinfektionen mit verschiedenen anderen Mikroorganismen beobachtet worden.

In leichteren Fällen genügt die Punktion, Aspiration des Eiters und Injektion von Jodoformglyzerin, in schweren Fällen kann Inzision oder Aufklappung des Gelenkes mit Drainage, bei schwerer Zerstörung auch die Resektion notwendig werden. Ein Literaturverzeichnis von 54 Nummern ist dem Aufsatze beigegeben.

Langemak (Erfurt).

---

5) **Hoffa.** Die Behandlung der Gelenktuberkulosen im kindlichen Lebensalter.

(Referat erstattet in der Sektion für chirurgische Kinderkrankheiten auf dem XIV. internationalen Kongreß zu Madrid im April 1903.)

(Arch. internat. de chir. Vol. I. Fasc. 2 u. 5.)

Die Arbeit stellt einen vorzüglichen Überblick in gedrängter Kürze über das ja auch jetzt die öffentliche Meinung beschäftigende Thema dar.

Wie der folgende Auszug aus den vom Verf. aufgestellten Leit-

Digitized by Google

sätzen zeigt, nimmt dieser in der vorliegenden Frage einen Standpunkt ein, der wohl allseitige Billigung finden wird.

Die Behandlung der Gelenktuberkulose im Kindesalter soll prinzipiell eine konservative sein. Es gelingt mittels konservativer Behandlung etwa $^3/_4$ (bei Vorhandensein von Fisteln ca. $^2/_3$) aller Gelenktuberkulosen im kindlichen Lebensalter zur Ausheilung zu bringen.

In schweren Fällen, in denen von vornherein eine Ausheilung mit beweglichem Gelenk unwahrscheinlich ist, hat die Behandlung eine Heilung in einer für die Funktion des betreffenden Gelenkes günstigen Ankylose zu erstreben. Die vollständige Ausheilung einer Gelenktuberkulose auf konservativem Wege erfordert längere Zeit, mindestens ein Jahr. Im allgemeinen müssen die Pat. 2—3 Jahre unter ärztlicher Aufsicht bleiben.

Die Behandlung hat zunächst auf die Hebung des allgemeinen Ernährungszustandes Rücksicht zu nehmen. Wenn irgendmöglich sollen die Kinder an die See geschickt werden, und zwar nicht nur auf einige Wochen, sondern auf ein ganzes Jahr. Als Ersatz der Seeluft ist auch der Aufenthalt in Binnenhospizen zu empfehlen, die nach Analogie der Lungenheilstätten von den Kommunen für die mit Knochen- und Gelenktuberkulose behafteten Kinder in schöner waldreicher Gegend errichtet werden sollten.

Die beste lokale Behandlung besteht in einer Kombination der Immobilisierung und der permanenten Extension mit der Jodoformbehandlung. Ein vorzügliches Unterstützungsmittel zur Ausheilung ist die Einreibung des Körpers mit Sapo kalinus Duvernoy; von Medikamenten kommen namentlich Lebertran, Arsen und Jodkali in Betracht. Wenn irgendmöglich soll die lokale Behandlung ambulant ausgeführt werden in immobilisierenden, extendierenden und entlastenden Verbänden.

Die tuberkulösen Abszesse sind mit Punktion und Jodoform-Glyzerininjektion zu behandeln.

Für gewisse Formen der Gelenktuberkulosen ist als ein gutes Heilmittel die Stauungshyperämie nach Bier zu bezeichnen.

Bei Versagen der konservativen Behandlung, bei starken Eiterungen oder Sequesterbildung tritt die Operation in ihr Recht. Dieselbe sei jedoch möglichst konservativ.

Die Amputation kommt bei der Gelenktuberkulose im kindlichen Lebensalter nur in Frage bei hochgradigster Zerstörung des ganzen Gelenkes sowie bei gleichzeitig bestehender ausgesprochener tuberkulöser Erkrankung oder amyloider Entartung der inneren Organe.

Engelmann (Dortmund).

---

6) **A. Codivilla.** La mia esperienza nei trapianti tendinei.

(Policlinico 1904. Ser. chir. Fasc. 4.)

Einer erfolgreichen Ausführung von Sehnentransplantationen stellen sich fünferlei Schwierigkeiten entgegen: 1) Bei der Berechnung

Digitized by Google

der zur Verfügung stehenden Kräfte. 2) Bei der Auswahl der Muskeln. 3) In den anatomischen Zuständen der Stelle, auf welche transplantiert werden soll. 4) In den technischen Notwendigkeiten. 5) In der Art, wie das Nervensystem auf die veränderten peripheren Bedingungen antwortet. Die weiteren Schwierigkeiten lassen sich durch Erfahrung und Übung vermeiden, selten, besonders bei schweren anatomischen Veränderungen, sind sie unüberwindbar. C.'s Erfahrung basiert auf 202 Fällen mit 325 Operationen. Die theoretische Grundlage beruht in dem, was C. »das periphere Gleichgewicht« nennt. Sie wird ausführlich dargelegt. Das Problem ist: Durch die Transplantation wird der Muskel zu einer Tätigkeit gebracht, welche der, die er vorher hatte, entgegengesetzt sein soll. Können die Zentren sich dem so adaptieren, daß eine Bewegung entsteht, welche die gewünschte nicht behindert? Die Erfahrung bejaht dies. Die Zentren kennen, wie Hitzig sagt, weder den Biceps noch den Triceps, sondern nur »Flexion und Extension«. Sie regulieren die jeweilig notwendige Anspannung aller Muskelgruppen auf Grund der sensiblen Eindrücke, des Tastgefühles, des Muskelsinns, der Gelenk- und Fasciensensibilität. Ändern sich die peripheren Verhältnisse, so wird nach einer gewissen Übergangszeit der Unsicherheit, der unkoordinierten oder falschen Bewegungen das Zentrum allmählich seine Innervationsimpulse entsprechend einrichten. Diese Übergangszeit ist deutlich zu bemerken. Dies ist der gewöhnliche Verlauf bei der spinalen Kinderlähmung. Die sog. spastische angeborene Lähmung betrachtet C. als eine unvollkommene Ausbildung der normalerweise den Muskeltonus beherrschenden, vom Zentrum ausgehenden Fasern. Daher gewinnen die spinalen Reflexe die Oberhand. Die Sehnenverlängerungen und Transplantationen, welche er ausführt, haben den Erfolg, daß event. die Spitzfußstellung ausgeglichen und dadurch die übermäßige Anstrengung behoben wird, welche sonst zum Gehen notwendig ist und ihrerseits den Spasmus nur steigert. Bei der Little'schen Erkrankung mit inkoordinierter Bewegung, Atetosen usw. wird durch eine Verteilung der Innervation infolge von Muskelverpflanzung der Reizzustand herabgesetzt, mangelhaft ausgebildete und daher Spasmus verursachende Bahnen werden ersetzt.

Die Resultate C.'s sind die, daß von 175 Fällen 98 gut, 59 befriedigend ausgefallen sind, darunter 37 ideal; die besten bei spinaler Lähmung, besonders bei Pes equino-varus; weniger gut am Vorderarm. Die spastischen Lähmungen gaben Verminderung des Spasmus, Verschwinden unfreiwilliger Bewegungen; Besserung der Kontrakturen, z. B. der Pronationskontraktur des Vorderarmes durch Verlagerung der Insertion des Pronator teres. Die Technik im einzelnen wird genau geschildert. Dabei spricht sich C. für ein durchaus individualisierendes Verfahren und gegen die von Lange empfohlene schematische Wahl bestimmter Punkte der Transplantation aus. Ebenso bekämpft er spezielle technische Regeln dieses Autors, so die all-

Digitized by Google

zuhäufige Anwendung künstlicher Sehnen, die periostale Transplantation, die Drainage usw.

Bei Pes equino-varus bevorzugt er die Verpflanzung des Tibialis posticus durch das Spatium interosseum nach vorn und eines Teiles des Quadriceps surae auf die Peronaei; bei Pes valgus die des Extensor hallucis auf den Tibialis ant. oder der Peronaei auf den Tibialis posticus.

Bei schlotterndem Fuße, multiplen Lähmungen, wo nicht genug funktionsfähige Muskulatur vorliegt, werden Arthrodesen oder tendinöse Fixationen gemacht.

C. verwendet lieber totale Verpflanzungen als Muskelteilungen, außer wenn der kraftgebende Muskel unentbehrlich ist.

E. Pagenstecher (Wiesbaden).

---

7) **M. v. Statzer.** Die Behandlung von Erfrierungen mit überhitzter, trockener Luft.

(Wiener klin. Rundschau 1903. Nr. 49.)

Angeregt durch Bier's Arbeiten über den Einfluß der heißen Luft auf die Zirkulation hat Verf. versucht, die Erfrierungen verschiedenster Grade mit heißer Luft zu behandeln, und er bezeichnet die Resultate als überraschend gut. Während die Anfangsstadien dadurch einer schnellen Heilung entgegengeführt werden, leistet auch bei dem dritten, dem nekrotisierenden Stadium diese Therapie vorzügliche Dienste, indem die Abstoßung der brandigen Teile befördert, die Reinigung der torpiden Substanzverluste beschleunigt wird. Die Anwendung erfolgte 3—10 Tage lang in $^1/_2$—1stündiger Sitzung. Schnelle, schmerzlose Heilung ist der Vorzug dieser Behandlung gegenüber der sonst üblichen, die häufig nur langsam zum Ziele führt oder gar im Stiche läßt.

Es darf in diesem Referate nicht unerwähnt bleiben, daß die Beobachtungen des Verf. absolut nicht neu sind. Die entsprechende Therapie ist längst bekannt; seit 1900 werden in der Bier'schen Klinik alle Erfrierungen mit Heißluftkästen mit bestem Erfolge behandelt; — die Anwendung der heißen Luft bei Erfrierungen ist zuerst von Ritter ausgeführt und erprobt worden; er hat seine sehr günstigen Erfahrungen niedergelegt in: Deutsche Zeitschrift für Chirurgie Bd. LVIII p. 172 und im Korrespondenzblatt der Ärzte des Reg.-Bez. Stralsund. Ferner ist ein ausführlicher Bericht gegeben in K. Hanusa, Inaug.-Diss., Greifswald 1903.

Schmieden (Bonn).

---

8) **Jacobi.** Atlas der Hautkrankheiten mit Einschluß der wichtigsten venerischen Erkrankungen. 2. Auflage.

Wien, **Urban & Schwarzenberg,** 1904. 86 Tafeln, 132 S. Text.

Einer besonderen neuen Empfehlung des Werkes bedarf es nicht. Wir verweisen auf die Besprechungen auf p. 1293 (1903) und 348 (1904)

Digitized by Google

und auf das allgemeine Urteil, das sich darin kundgetan, daß 5 Monate nach Abschluß der ersten Auflage das Erscheinen dieser zweiten — fast unveränderten — nötig geworden. **Richter** (Breslau).

---

9) **Janet.** Die Behandlung der Gonorrhöe der männlichen Harnröhre mittels Spülungen ohne Katheter.

(Zentralblatt für die Krankheiten der Harn- und Sexualorgane Bd. XV. Hft. 5.)

Ausführliche Darstellung der Methode J.'s. Die Vorteile derselben sind, daß alle Teile der Harnröhre gründlich ausgespült werden. Das Eindringen von Flüssigkeit in die Blase ist nie von Nachteil. Als Instrumentarium werden ein Irrigator mit 3 m langem Schlauche und ein passender Glasansatz verwendet. Die Spülungen können in aufrechter, sitzender, am besten aber in liegender Stellung vorgenommen werden. Zur Spülung der vorderen Harnröhre wird ein Druck von 60 cm angewandt.

Bei Spülungen der hinteren Harnröhre oder der Blase werden zuerst 5 ccm einer $^1/_4$%igen Kokainlösung in die Harnröhre eingespritzt und eine Minute daringelassen, dann wird die vordere Harnröhre ausgespült, hierauf werden nochmals 5 ccm Kokainlösung injiziert, nun, ohne daß die Kokainlösung ablaufen kann, unter höherem Drucke (70—100 cm) die Spülflüssigkeit einlaufen gelassen, und zwar absatzweise, indem man den Schlauch zeitweise komprimiert und wieder losläßt. Ist die Blase voll, so läßt man den Pat. urinieren. Meist wird nur eine Spülung gemacht. Gelingt es nicht, die Flüssigkeit in die Blase zu bringen, so wird der Druck erhöht (bis 120 cm), nochmals anästhesiert; im zweiten oder dritten Versuche gelingt es fast immer, die Flüssigkeit einzuführen. Nie darf der Spinkter forciert werden, sondern es muß immer gewartet werden, bis er sich spontan öffnet.

Bei der akuten Gonorrhöe werden die Spülungen der vorderen Harnröhre anfangs zweimal täglich, allmählich in größeren Pausen gemacht; tritt Infektion der Pars posterior ein, so muß die ganze Harnröhre gespült werden. Als Spülflüssigkeit wird 2‰ige Kali hypermanganicum-Lösung benutzt, worauf eine Nachspülung mit Borsäurelösung folgt. Bei sehr stark entzündlichen Erscheinungen werden schwächere (0,1—0,25%ige) Lösungen verwendet, bis die Schwellungszustände der Pars ant. abgenommen haben. Die Behandlungsdauer beträgt etwa 12 Tage bis 3 Wochen in Fällen, bei welchen man die Spülungen schon im ersten Anfangsstadium der Krankheit beginnt, 1 Monat bis 6 Wochen in solchen, wo Pat. in einem ausgesprochen akut-entzündlichen Stadium in die Behandlung tritt, und 9—15 Tage bei denjenigen Erkrankungen, welche das akute Stadium überschritten haben. **Fr. Brunner** (Zürich).

Digitized by Google

10) **Gassmann.** Beiträge zur Gonorrhöe des Mannes, insbesondere der Prostatitis und Epididymitis.

(Zentralblatt für die Krankheiten der Harn- und Geschlechtsorgane Bd. XV. Hft. 7. p. 345.)

G. führt aus, daß die von vielen Autoren als ungemein häufig angenommene Prostatitis bei Gonorrhöe selten sei und nicht die ihr zugeschriebene üble Bedeutung für die Heilung der Gonorrhöe habe. Die gegenteiligen Befunde sind zurückzuführen auf mangelhafte Untersuchungsmethoden. Den Samenblaseninhalt fand G. bei Gonorrhöe meist normal. Sechsmal gelang es ihm bei Epididymitis, durch direkte Expression des Nebenhodens Sekret aus der Harnröhre zu bekommen. Dasselbe war in vier Fällen rein eitrig, in einem Falle fanden sich Staphylokokken und in einem anderen Gonokokken. G. warnt vor Prostatamassage und ähnlichen Eingriffen bei Gonorrhöe, da er vermutet, daß dadurch Epididymitis hervorgerufen werden könne. **Fr. Brunner** (Zürich).

---

11) **A. Rothschild.** Über die Frage der ätiologischen Beziehungen zwischen Gonorrhöe und Prostatahypertrophie.

(Zentralblatt für die Krankheiten der Harn- und Sexualorgane Bd. XV. Hft. 4.)

Verf. rechnet nach den Angaben verschiedener Autoren über die Häufigkeit der chronischen Prostatitis nach Gonorrhöe und über die Häufigkeit der letzteren aus, daß (in den Großstädten!) von Männern über 30 Jahre 70—80% an chronischer Prostatitis leiden. Ein ähnliches Verhältnis (90%) fand er bei histologischer Untersuchung von Prostatadrüsen, welche Leichen entnommen waren, die sonst keine Zeichen von Gonorrhöe darboten. Finger hat (nach R.) die gleichen Veränderungen, wie R. sie gefunden hat, als von Gonorrhöe herrührend nachgewiesen; daher beschuldigt R. auch in seinen Fällen die Gonorrhöe als Ursache der Prostatitis. Weiter hat Ciechanowski die gleichen Veränderungen (nach R.) bei der Prostatahypertrophie älterer Individuen gefunden. R. nimmt daher an, daß es sich überall um denselben Prozeß, um eine chronische durch viele Jahre sich hinziehende Entzündung der Prostata handle, als deren Endstadium die Prostatahypertrophie alter Leute anzusehen sei, und daß diese letztere meist als eine Spätfolge der Gonorrhöe (ähnlich wie die Striktur) betrachtet werden müsse. (Eine Ansicht, deren Unrichtigkeit für jeden Arzt, der nicht in einer durchseuchten Großstadt lebt, in die Augen springend ist. Ref.)

Fr. Brunner (Zürich).

---

12) **Heller.** Über Phlebitis gonorrhoica.

(Berliner klin. Wochenschrift 1904. Nr. 23.)

Verf. entwirft an der Hand einer eigenen Beobachtung und der aus der Literatur gesammelten 25 Fälle das klinische Bild der Phlebitis gonorrhoica.

Digitized by Google

Unter den Kranken überwiegen die Männer (70%); das 20. bis 30. Lebensjahr ist am meisten befallen; die mittleren und höheren Altersstufen, trotzdem sie eine erhöhte Neigung zur Varicenbildung mit sich bringen, prädisponieren nicht zur gonorrhoischen Phlebitis, ebenso wie die Varicenbildung an sich. Die Trippervenenentzündung tritt fast immer im Anschluß an die erste Infektion auf, und zwar meist im subakuten Stadium, im Durchschnitt in der 5. Woche nach dem Beginne der Gonorrhöe, oft auch später. Häufig sind gleichzeitig Gelenkaffektionen vorhanden. — Die untere Körperhälfte ist ganz besonders disponiert, vor allem die V. saphena. Meist befällt die Phlebitis nur ein Venensystem.

Das klinische Bild ist im allgemeinen einförmig. Zuweilen eröffnen vage Schmerzen die Szene, meist macht ein plötzlicher Schmerz die Kranken aufmerksam. Schwellungen, Ödeme in großer Entfernung von der erkrankten Stelle, Härte am Sitz der Erkrankung folgen. Zuweilen ist das Ödem so stark, daß die Diagnose anfangs unmöglich ist. Fieber fehlt zuweilen; wenn es vorhanden, kann es hohe Grade erreichen; auch Schüttelfröste wurden beobachtet; Rückfälle traten nicht ganz selten auf. Der Ausgang ist meist Heilung, doch sind auch tödliche Ausgänge, die Notwendigkeit einer Amputation, das Bestehenbleiben der Ödeme u. a. verzeichnet. Die Behandlung besteht, wie bei der Phlebitis überhaupt, in Hochlagerung der Extremität, Ruhigstellung, feuchtwarmen Umschlägen, Watteeinhüllungen mit Kautschukpapierüberdeckung, Resorbentien. Innerlich wurde gelegentlich Chinin und Antipyrin gegeben.

Langemak (Erfurt).

---

13) **H. Nimier.** Blessures du crâne et de l'encéphale par coup de feu.

Paris, **F. Alcan,** 1904. 624 S. 158 Fig.

Der Verf. des vorliegenden Werkes hat sich vor allem das Ziel gesetzt, neben dem Studium der allgemeinen Lehre von den Schußverletzungen des Schädels und Gehirns speziell die Lehre von der Gehirnlokalisation zu festigen und zu erweitern, soweit dies durch die genaue Beobachtung Schußverletzter möglich ist. Zu diesem Zwecke bespricht Verf. kapitelweise die normale Anatomie der einzelnen Gehirngegenden, in die er die Gesamtheit des Gehirns für seinen Zweck einteilt, und erläutert durch schematische Zeichnungen den Faserverlauf in denselben, wie in seinem Zusammenhange mit der Nachbarschaft. Hat er dementsprechend die physiologischen Funktionen der oberflächlichen wie der zentralen Teile des Gehirns, soweit sie uns bekannt sind, erörtert, so geht er nun auf die Verletzungen der einzelnen Gehirnabschnitte ein, gibt deren Symptomatologie, bespricht im einzelnen die Ausfalls- und Reizungserscheinungen im Gebiete der betreffenden Teile, bezw. der von ihnen innervierten Organe und sichert bezw. erweitert damit unsere Kenntnisse von den Funktionen der einzelnen Lokalisationsregionen.

Digitized by Google

Zu dem Zwecke bringt er eine sehr große Anzahl von Krankengeschichten über Gehirnverletzungen — meist durch Schuß — aus der gesamten Literatur herbei, die er einzeln namentlich auf die Symptome der lokalisierten Hirnverletzung hin analysiert. Besonders genau geht er auch auf solche Fälle ein, bei welchen sich erst im weiteren Verlaufe Spätfolgen der Verletzung — z. B. Epilepsie — entwickelten oder umgekehrt das anfangs weit verbreitete Gebiet der Störungen sich allmählich einengte und zu guterletzt durch die Entfernung eines eingeheilt gewesenen Geschosses aus seinem eingeengten Lager noch weiter verringert, ja beseitigt werden konnte.

Die praktischen Fortschritte, die die neueste Zeit in der Lokalisation intrakranieller Störungen durch Einführung besonderer Orientierungsapparate, namentlich aber die Skiaskopie gemacht hat, finden natürlich volle Berücksichtigung. Den Schluß des ganzen Werkes bildet die Therapie der Schädel- und Hirnverletzungen.

Das Buch empfiehlt sich ebenso durch die Fülle des dargebotenen Materials, wie durch dessen geistvolle Behandlung zu genauerem Studium.

Richter (Breslau).

---

14) **Parlavecchio.** Di un metodo di craniotopografia rispondente alle nuove esigenze della chirurgia.

(Policlinico 1904. Ser. chir. Nr. 6.)

P. bedient sich folgender Punkte: vier realer: O Glabella; I protuber. occip. ext.; Z. angul. zygomat. maloris; M Spitze des Proc. mastoid., und zwei konventioneller: R Rolando'scher Punkt und Po parietooccipitaler. Man mißt in der Sagittalen über den Kopf her die Entfernung von O und I. Einen Finger hinter der Hälfte liegt R, einen Finger vor dem hinteren Viertel Po. Zwischen ihnen zieht P. vier Linien: zwei horizontale: OPo und ZI, zwei schräge: RZ und PoM. Durch diese Linien, die zwischen ihnen liegenden Felder und Winkel läßt sich leicht nach einer im Original und der ihm beigegebenen Tafel zu ersehenden Weise die Topographie der Hirnteile, auch der tieferen, der Sinus, der Gefäße und Hirnnerven bestimmen.

E. Pagenstecher (Wiesbaden).

---

15) **A. Stadfeldt.** Über die Kephalokele der Augenhöhle.

(Nord. med. Arkiv Bd. XXXVI. Abt. 1. Nr. 12 u. 20. [Deutsch.])

Veranlaßt durch einen in der Abteilung D des königl. Frederiks Hospital in Kopenhagen (Vorstand: Prof. Wanscher) beobachteten Fall von pulsierendem Exophthalmus, der zuerst nicht unerhebliche diagnostische Schwierigkeiten gemacht zu haben scheint, hat Verf. aus der Literatur ähnliche Fälle zusammengetragen und dabei gefunden, daß die Fälle doch häufiger vorkommen, als man aus den spärlichen Mitteilungen und knappen Darstellungen in den gewöhnlichen Handbüchern glauben sollte.

Zuerst rekapituliert Verf. in seiner monographischen Darstellung die allgemeinen Verhältnisse der Kephalokele der Augenhöhle in bezug

Digitized by Google

auf Definition, Lokalisation, Häufigkeit und anatomische Verhältnisse, bespricht dann eingehend die beiden Gruppen Cephalocele orbitae anterior und Cephalocele orbitae posterior, in welche diese Mißbildungen gelegentlich eingeteilt werden können. Die in der Literatur veöffentlichten Fälle von Cephalocele orbitae sind anhangsweise in zwei übersichtlichen Tabellen zusammengestellt, welche die ganze Weltliteratur berücksichtigen.

Die für den Chirurgen wie für den Ophthalmologen gleich wichtige Arbeit kann den für die betreffenden Fragen sich interessierenden nur bestens empfohlen werden. **Hansson** (Cimbrishamn).

---

16) **Voss.** Neuer Fortschritt in der chirurgischen Behandlung der otogenen Septicopyämie.

(Berliner klin. Wochenschrift 1904. Nr. 28.)

Da die Aufsuchung des Bulbus nach Grunert technisch sehr schwierig ist, und weil der in vielen Fällen nach hinten gelagerte Bulbus venae jugularis einer Inangriffnahme vom Warzenfortsatz aus besonders günstig liegt, hat V. in einem Falle mit günstigem Erfolg ein Verfahren angewendet, welches sich durch Einfachheit auszeichnet:

Zur Auffindung der tiefsten Punkte des Sinus werden die knöchernen Bedeckungen des Sinus nach voraufgegangener Aufmeißelung des Warzfortsatzes in möglichst genauer Ausdehnung nach unten entfernt (schmaler Hohlmeißel). Zur Vermeidung von Facialisverletzungen muß man sich streng an den Verlauf des Sinus halten und darf nur schmale Lamellen abtragen. Ist man auf diese Weise in die Nähe des Bulbus gelangt, wovon man sich eventuell durch Sondierung von der Sinuslichtung aus überzeugen kann, so werden nunmehr schrittweise die Knochenpartien oberhalb der tiefsten Stelle des freigelegten Sinus abgemeißelt. Dadurch gelingt es, den Bulbus von hinten her aufzudecken. Durch Wegkneifen einer etwa noch stehengebliebenen Knochenspange zwischen dem unteren Ende des Sinus sigmoideus und Bulbus wird die direkte Kommunikation der genannten beiden Gebilde leicht vervollständigt und damit die Möglichkeit eröffnet, Sinus und Bulbus in eine zusammenhängende, nach außen offene Hohlrinne zu verwandeln, deren Ausräumung keinerlei Schwierigkeiten macht.

Der einzige Nachteil des Verfahrens scheint eine sehr starke Einziehung der Narbe infolge der Tiefenausräumung zu sein.

Langemak (Erfurt).

---

17) **K. Grunert.** Die operative Ausräumung des Bulbus venae jugularis in Fällen otogener Pyämie.

Leipzig, **C. W. Vogel,** 1904.

Im Vorwort betont G. das Verdienst H. Schwartze's, die operative Therapie der Ohrpyämie eingeführt und ausgebildet zu

Digitized by Google

haben. Im Verlaufe des höchst interessanten, mit vielem Fleiß und größter wissenschaftlicher Gründlichkeit durcharbeiteten Buches bringt Verf. die Kasuistik, die Anatomie, die Pathologie und pathologische Anatomie, die Diagnose und operative Behandlung zur Besprechung. Die Therapie ist mit reichen eigenen Erfahrungen und auf Grund dieser geübten Änderungen der Methoden anderer Autoren erläutert und von besonderem Interesse durch die Epikrisen der eigenen Fälle, in denen stets nach etwa gemachten Versehen gesucht wird. Überhaupt ist die streng kritische Objektivität bei den Mitteilungen der eigenen Fälle und der anderen Autoren besonders hervorzuheben. Die Besprechung des therapeutischen Wertes der Bulbusoperation führt dann zum Schlußwort, in dem G. nochmals betont, daß der Wert der Bulbusoperation unverkennbar selbst für den schärfsten Kritiker sein muß, da auf keine andere Weise die Ausschaltung des Eiterherdes in den dem Schläfenbein anliegenden und benachbarten Venenteilen so ausgiebig und zweckentsprechend geschehen kann. Jeder Otologe und Chirurg wird das Buch als eine treffliche Bereicherung unserer Literatur begrüßen und aus ihm lernen können. **Grosse** (Kassel).

---

18) **Brandt.** Beiträge zur Chirurgie der Mundhöhle.

(Berliner klin. Wochenschrift 1904. Nr. 22.)

B. hat der Berliner med. Gesellschaft eine Reihe von Kranken vorgeführt, die er teils selbst operiert, teils vorbehandelt hat, und die von ihm angelegten Prothesen demonstriert. Die sehr zweckmäßigen Apparate, speziell ein vom Verf. konstruierter Gaumenobturator für den nicht operierten Wolfsrachen, sind beschrieben und abgebildet; da aber ohne Figuren eine Wiedergabe der Konstruktion nicht verständlich wäre, muß auf das Original verwiesen werden. Erwähnt sei hier, daß B. mit gutem kosmotischem und funktionellem Erfolge bei Defekten am Kiefer, die durch Operation gesetzt wurden, wenige Tage nach dem Eingriff eine der Gestalt der Öffnung entsprechende Immediatprothese einlegt, um Entstellungen durch Narbenwirkung zu verhindern und möglichst bald dem Pat. eine genügende Ernährung zukommen zu lassen. Bei Kieferbrüchen wendet er an Stelle der vielfach üblichen Methoden, die Bruchenden durch Ligaturen an vorhandenen Zähnen festzustellen, einen sehr einfachen Verband an:

Aus einem an einer Stelle durchschnittenen Scheidenpessar wird eine Schiene geformt. Ein Gummipessar mit Bleidrahteinlage kann dem Kiefer ohne weiteres angeschmiegt, ein Kautschuck- oder Zelluloidpessar muß zunächst in heißem Wasser erweicht werden. Die Enden dieser Kieferschiene werden mit je einem Bande versehen; beim Oberkiefer erfolgt die Knotung am Hinterkopfe, bei Unterkieferbrüchen im Nacken. Nun werden die Kiefer geschlossen und eine einfache Funda maxillae angelegt, um sie aufeinander zu halten.

Digitized by Google

Bei Cysten exzidiert B. in möglichst großem Umfange die Cystenwand und füllt den Defekt mit einem an Zähnen befestigten, gestielten oder an einer Gebißplatte befestigten Kautschuckkloß aus; von Zeit zu Zeit wird der Umfang des Kloßes verkleinert, während in der Tiefe die Granulation durch die üblichen Methoden befördert wird.

Die Oberkieferhöhle eröffnet Verf. bei Empyemen zumeist breit vom Processus alveolaris aus, zuweilen mit Entfernung der facialen Wand des Oberkieferbeines. Die Drainierung führt er mit den von ihm publizierten breiten gefensterten Metallkanülen durch; diese haben nach der Mundhöhle zu eine Schiebeplatte, um das Eindringen von Speisen zu vermeiden.

Ein sehr interessanter von B. geheilter Fall sei noch kurz referiert:

Seit 6 Jahren bestand neben allen charakteristischen Symptomen einer genuinen Ozaena eine heftige Trigeminusneuralgie im zweiten Aste. Nur eine mäßige Auftreibung des rechten Oberkiefers unterhalb des Jochbogens war vorhanden. Die Durchleuchtung ergab eine Verdunkelung des rechten Oberkiefers. Nach Abtragung der facialen Wand, des Processus alveolaris und eines Teiles des Proc. palatinus beförderte B. einen Zahn zutage, der in eine die Kieferhöhle ausfüllende fibröse Geschwulst dicht unter der Orbita gebettet war. Die Wurzel des Zahnes wies ein radikuläres Odontom auf.

Langemak (Erfurt).

---

19) **R. Bastianelli** (Rom). Tumori della lingua e del pavimento della bocca.

(Trattato italiano di chirurgia Vol. III, 4.)

Mailand, **Vallardi,** 1904. 209 S. 40 Fig.

Diese Abhandlung stellt eine Abteilung eines größeren italienischen Handbuches dar. Drei Hauptkapitel scheiden die Geschwülste der Zunge in Bindegewebsgeschwülste, in solche epithelialen Ursprunges und in Teratome; die einzelnen Formen der Geschwülste sind diesen Kapiteln in Paragraphen untergeordnet. Anhangsweise werden die Cysten besprochen. Der breiteste Platz wird dem Karzinom und dessen Behandlung eingeräumt.

Hier sei das vom Verf. geübte Operationsverfahren erwähnt: Prinzipiell und stets werden alle regionären gleichseitigen Drüsen möglichst im Zusammenhang und mit dem umliegenden Fett exstirpiert und zwar als erster Akt der Operation; dabei wird die Carotis externa vor Abgang der Lingualis unterbunden(!). Schnittführung: großer, nach unten bogenförmiger Schnitt von dem einen zum anderen Ansatze des Biventer, dem noch ein zweiter Schnitt entlang dem M. omo-hyoideus hinzugefügt wird. In derselben oder in einer zweiten Sitzung folgt die Exstirpation der Zungengeschwulst vom Mund aus oder mittels seitlicher Durchsägung des Unterkiefers vom erstgenann-

Digitized by Google

ten durch Kinn und Lippe verlängerten Bogenschnitt aus, nachdem der Weichteillappen vom Kiefer losgelöst worden.

Im allgemeinen ist die Darstellung übersichtlich und erschöpfend; ein reichhaltiges Literaturverzeichnis beschließt jeden Paragraphen.

A. Most (Breslau).

---

20) **P. R. W. de Santi.** The lymphatics of the larynx and their relation to malignant disease of that organ.

(Lancet 1904. Juni 18.)

Die Arbeit Verf.s behandelt die Lymphgefäßbezirke des Kehlkopfes und die Verbreitung der bösartigen Kehlkopfgeschwülste. Zur Injektion der Lymphgefäße wurde die Gerota'sche Methode verwandt. Die Resultate Verf.s stimmen im wesentlichen mit denen früherer Autoren (Poirier, Most, Cuneo) überein. Die Lymphkanäle des Kehlkopfes entleeren sich in die Drüsen unter den Kopfnickern, in die prälaryngealen Drüsen, in die Drüsen an dem Nervus laryngeus recurrens und in die supraklavikulären Drüsen. Die erste Drüsengruppe ist als die wichtigste anzusehen. Verf. will die alte Krishaber'sche Einteilung der Kehlkopfgeschwülste in innere und äußere beibehalten, wobei mit ersteren Geschwülsten die gemeint sind, deren Ursprung in den wahren und falschen Stimmbändern, den Ventrikeln oder den Stellen direkt unter den wahren Stimmbändern liegt; und mit der zweiten Gruppe solche, die in Verbindung mit der Epiglottis, den aryepiglottischen Falten, dem interarythenoidalen Raume usw. entstehen. Von pathologischen sowohl wie klinischen Gesichtspunkten hat sich diese Einteilung gut bewährt. Die auf die wahren und falschen Stimmbänder, besonders auf die vorderen zwei Drittel der ersteren beschränkten Karzinome ergreifen nur selten und dann erst spät die Lymphwege. Eine bei ihnen tastbare Drüseninfiltration pflegt infektiös-septischen Ursprunges zu sein. Von Semon's derartigen Fällen genasen 83,3% nach einfacher Thyreotomie. Bei Sendziak's 298 partiellen oder kompletten Kehlkopfexstirpationen war nur in 8% die Drüsenexstirpation nötig. Cuneo erwähnt Drüsenrezidive nur fünfmal (4,5%) in 110 Fällen von partieller und siebenmal (3,9%) in 188 Fällen von totaler Laryngektomie.

Die Karzinome der Epiglottis und aryepiglottischen Falten (äußere Karzinome) zeichnen sich durch frühe und rapide Drüseninvasion aus. Gestielte Kehlkopfkarzinome beobachtete Verf. im Gegensatze zu Cuneo nur sehr selten.

Verf.s zusammengefaßte Ansicht betr. die Operation derartiger Geschwülste ist, daß die der Invasion ausgesetzten Drüsengruppen in allen Fällen von bösartigen Kehlkopfgeschwülsten exstirpiert werden sollen, ob infiltriert oder nicht. Eine Ausnahme bilden einzig und allein die Fälle von innerem Karzinom, die früh diagnostiziert werden, von geringer Ausdehnung sind, und bei denen Drüseninfiltration nicht nachzuweisen ist.

H. Ebbinghaus (Berlin).

Digitized by Google

Kleinere Mitteilungen.

21) Trendel. Beiträge zur Kenntnis der akuten infektiösen Osteomyelitis und ihrer Folgeerscheinungen. Auf Grund von 1058 Fällen der v. Bruns'schen Klinik.

(Beiträge zur klin. Chirurgie Bd. XLI. Hft. 3.)

Verf. hat in seiner Arbeit eine Reihe von Fragen über die akute Osteomyelitis besprochen, welche zum Teil sich nur an der Hand eines großen und gut beobachteten Materiales beantworten lassen. Es standen ihm aus einem Zeitraume von 50 Jahren 1058 Krankengeschichten mit 1279 einzelnen Knochenerkrankungen zur Verfügung. Aus den interessanten und wichtigen Ergebnissen sei folgendes hervorgehoben: Zusammenstellungen über die Häufigkeit der Erkrankung in den einzelnen Lebensaltern ergab, daß die Jahre 13—17 als am meisten durch die Osteomyelitis gefährdet zu betrachten sind. Dabei zeigt das Krankheitsbild in den einzelnen Lebensaltern insofern Verschiedenheiten, als die Osteomyelitis in der frühesten Lebenszeit sich durch das häufige Befallenwerden mehrerer Knochen und durch einen viel stürmischeren und schwereren Verlauf auszeichnet, als in späteren Jahren. Die einzelnen Knochen des Skelettes zeigten folgende Beteiligung: Unter den Röhrenknochen stand an der Spitze aller Erkrankungen der Oberschenkel mit nahezu der Hälfte aller Fälle, über ein Drittel aller Erkrankungen treffen dann auf das Schienbein. In einem weiten Abstande folgt der Oberarm mit etwa dem 11. Teil aller Erkrankungen, Radius, Fibula und Ulna sind mit je 3—4% nahezu einander gleich. Von den kurzen und platten Knochen waren Becken, Unterkiefer, Schlüsselbein relativ häufig, die kleinen Knochen und der Schädel sehr selten betroffen. Auf die ausführlich behandelten Besonderheiten bei den Affektionen der einzelnen Knochen kann hier nicht eingegangen werden.

Von den Komplikationen der akuten Osteomyelitis werden behandelt die Spontanfrakturen, die spontanen Epiphysenlösungen und die Beteiligung benachbarter Gelenke. Unter den Folgeerscheinungen werden, abgesehen von der Nekrose der befallenen Knochen, die durch Osteomyelitis hervorgerufenen Störungen des Längenwachstums der langen Röhrenknochen besprochen. Den Schluß der Abhandlung bildet ein Kapitel über die rezidivierende Osteomyelitis, für welche mehrere sehr bezeichnende Beispiele angeführt werden. **Blauel** (Tübingen).

22) B. G. Prshewalski. Zur Frage der Pathogenese und Behandlung hartnäckiger Muskelkontrakturen nervösen Ursprunges nach Traumen im Bereiche von Gelenken. (Hypermyotonia reflexa localis.)

(Russ. Archiv für Chirurgie 1904. [Russisch.])

Zum Beweise dafür, daß Gelenke der Ausgangspunkt reflektorischer, nervöser Leiden sein können, führt P. einen Fall an:

Ein 36jähriger Richter, Potator strenuus, hielt sich beim Abspringen von einer schnell fahrenden Equipage mühsam aufrecht, spürte aber Schmerzen in der rechten Weiche und im Kreuz, die in wenigen Tagen von selbst vergingen. Nach 3/4 Jahren begannen die Schmerzen wieder, zugleich mit Muskelzuckungen. Es entwickelten sich nun im Laufe von 6 Jahren hochgradige Kontrakturen im rechten Hüft- und Kniegelenke. Krämpfe und Kontrakturen ließen im Schlaf und in Narkose nach. Nachdem alle Heilversuche fehlgeschlagen, wurden beide Äste des N. obturatorius reseziert und der N. cruralis gedehnt. Aber erst nachdem alle Muskeln an Hüfte und Knie tenotomiert waren, gelang es, die Gelenke zu hyperextendieren und so einzugipsen. Nach Entfernung des Verbandes wurden die Funktionen der Muskeln unter Massage usw. sehr langsam wiedergewonnen. **V. E. Mertens** (Breslau).

Digitized by Google

23) G. Schmidt. Über Schrotschußverletzungen bei Heeresangehörigen. Mit besonderer Berücksichtigung des Hinzutretens von Wundstarrkrampf.

(Beiträge zur klin. Chirurgie Bd. XLIII. p. 219.)

In den preußischen Heeressanitätsberichten fand Verf. in einem Zeitraume von $12^1/_2$ Jahren unter 3686 Schußverletzungen 128 = 3,5% Schrotschüsse. Davon endeten 28 = 22% tödlich. Die hohe Sterblichkeit beruht darauf, daß 20mal sicher, 1mal möglicherweise Selbstmordversuch vorlag. Bei den übrigbleibenden 108 Fällen betrug die Sterblichkeit nur 12 = 11%. Von den Selbstmördern starben 15 = 75%. Diese beiden sehr verschiedenen Prozentzahlen zeigen gleichzeitig den großen Unterschied in der Wirkung der Fern- und Nahschüsse. Kopf und Hals waren 39mal = 30,5% getroffen, Brust und Rücken 16mal = 12,5%, Unterleib 6mal = 4,7%, Gliedmaßen 66mal = 51,6%, in 1 Falle war die Lokalisation unbestimmt. Von den Selbstmördern trafen 13 den Kopf mit 12 Todesfällen = 92%. Von 24 unabsichtlichen Kopfverletzungen, meist aus größerer Entfernung, endeten nur 2 = 8% tödlich. Insgesamt betrug die Sterblichkeit der Kopfschüsse 39%, der Schüsse auf Brust und Rücken 21%, der Unterleibsschüsse 33%, der Schußverletzungen der Gliedmaßen 8%.

Die Waffe war 2mal der Revolver, je 1mal Pistole und Terzerol, im übrigen Zimmer- und Jagdgewehre aller Art. Die große Sprengwirkung der Schrotnahschüsse richtete besonders bei Schüssen der Mund- und Schädelhöhle große Verheerungen an. In der umfangreichen Gewebszertrümmerung beruht die nächste und hauptsächlichste Gefahr der Schrotschüsse. Sehr zerrissene Wunden können durch den starken Blutverlust gefährlich werden. Die Infektion wird durch starke Gewebsschädigungen und durch die Vielheit der Einschüsse begünstigt, auch werden Verunreinigungen durch Kleiderfetzen und Patronenteile bei Schrotschüssen eher stattfinden können als bei einfachen Kugelschüssen. Die Gefahr einer Infektion mit Tetanus ist im ganzen gering und beträgt nur etwa 1%. Liegt der Verdacht einer derartigen Infektion vor, so ist der Wundkanal freizulegen und nach gründlicher Tiefendesinfektion offen zu behandeln. Eventuell kann eine prophylaktische Antitoxineinspritzung vorgenommen werden.

M. v. Brunn (Tübingen).

24) J. Landström. Über Ätherrausch.

(Hygiea Jahrg. 65. Folge II. Jahrg. 3. Abt. 1. p. 220. [Schwedisch.])

Verf. teilt in einem Vortrage in der Gesellschaft schwedischer Ärzte die Erfahrungen mit, welche in der chirurgischen Station des Krankenhauses Sabbathsberg in Stockholm (Vorstand Primärarzt Perman) seit März 1902 in bezug auf Sudeck's Ätherrausch in über 100 Fällen gemacht worden sind. Dabei wurde die sog. schwedische, tütenförmige Äthermaske gebraucht; die Dosis Äther betrug 10—20 ccm für gewöhnliche Zwecke. Bei Trinkern steigt die Dosis auf 30 bis 50 ccm, während gleichzeitig Morphium subkutan verabreicht wird. — Die Gefahrlosigkeit, die Freiheit von unangenehmen Nachwirkungen und die Schnelligkeit der Ausführung werden hervorgehoben, besonders bei kurzen aber schmerzhaften Eingriffen. Die Methode wurde auch mit lokaler Anästhesierung kombiniert. Mehreremal wurde Äther zugegeben, wenn die Operation etwas länger dauern sollte. So führt Verf. als Beispiel eine Amputatio femoris nach Gritti an, die 32 Minuten dauerte — die längste, bei welcher diese Methode angewendet wurde. 30 ccm wurden zuerst gegeben, danach 10 ccm nach je 5, 9, 18 und 24 Minuten. Jedesmal signalisierte der Pat. selber mit einem »jetzt brauche ich mehr«. — In einem Anhange gibt Verf. an, daß die Sudeck'sche Methode seit März 1901 in der Klinik Upsala (Lennander) im Gebrauche sei.

Die allgemeinere Einführung der Methode in die Praxis wird nach der Ansicht Verf.s der umständlicheren, Lokalanästhesie wahrscheinlich bedeutenden Eintrag tun.

Hansson (Cimbrishamn).

Digitized by Google

25) Tsàconas. Une nouvelle suture de la pean, sans fil, après la laparotomie.

(Arch. internat. de chir. Vol. I. Fasc. 5.)

T. will die Hautränder mit Hilfe einer Nadel vereinigen (s. Zeichnung). Die Nadel ist 2 mm dick und hat eine Länge von 12 cm. Die Ränder werden in Zickzackform aufgespießt. Das Instrument bleibt 9 Tage liegen. Wie der Verf.



sich an 100 Fällen überzeugen konnte, wird durch dies Verfahren erstens die Operation verkürzt und zweitens eine lineäre Narbe erzielt.

Bei langer Bauchwunde gelangen zwei Nadeln zur Anwendung.

Engelmann (Dortmund).

26) A. Whitfield. A contributionto wards the etiology of alopecia areata.

(Lancet 1904. März 5.)

Bekanntlich herrscht über die Ätiologie der Alopecia areata noch keineswegs die wünschenswerte Klarheit, und die beiden Theorien, die des parasitären Ursprunges und die der Trophoneurose, haben jede ihre gewissen Stützpunkte. Äußerst beachtenswert erscheint daher die Mitteilung jedes Falles, der hier einige Fortschritte in unserer Erkenntnis zu bringen geeignet wäre. So teilt Verf. unter großer Reserve in der ätiologischen Deutung vier Fälle mit, in denen er nach Korrektion von Refraktionsanomalien der Augen prompt und überraschend schnell Heilung der Alopecia eintreten sah. Wohl mit Recht fordert Verf. daher auf, bei dem so häufigen Vorkommen dieser Krankheit bei der Schuljugend namentlich, in dieser Richtung weitere Untersuchungen anzustellen.

H. Ebbinghaus (Berlin).

27) Rochard. Corne cutanée du tronc.'

(Gaz. des hôpitaux 1904. Nr. 59.)

Die 62jährige Pat. bemerkte in ihrem 15. Lebensjahr an der Seite in der Höhe der falschen Rippen eine kleine verschiebliche Kugel, die bis zum 40. Jahre stationär blieb. Dann wuchs sie sich im Laufe von 10 Jahren zu einem Horne von beträchtlicher Größe aus. Eine Inzision förderte atheromatöse Massen zutage. Im 56. Jahre der Pat. entstand ein zweites Horn, das bald abbrach.

Das linke Horn hatte mittlerweile eine Länge von 8 cm erreicht auf einer Basis von 6—7 cm Umfang. Da entzündete sich plötzlich die Basis und wurde so schmerzhaft, daß das Ganze exstirpiert werden mußte, was mühelos gelang.

V. E. Mertens (Breslau).

28) O. Klauber. Über Schweißdrüsentumoren.

(Beiträge zur klin. Chirurgie Bd. XLI. Hft. 2.)

Einer Zusammenstellung der in der Literatur niedergelegten Beschreibungen von Schweißdrüsengeschwülsten verschiedensten histologischen Charakters schließt Verf. die Darstellung einer solchen aus der Prager chirurgischen Klinik an. Diese fand sich bei einem 36jährigen, gesunden Mann auf der linken Scheitelhöhe und ragte pilzförmig über die behaarte Kopfhaut empor. Das Ergebnis der an der exstirpierten Geschwulst vorgenommenen mikroskopischen Untersuchung wird ausführlich wiedergegeben. Zusammenfassend lassen sich die histologischen Verhältnisse kurz folgendermaßen charakterisieren: Die Neubildung ist anzusehen als ein Adenom der Schweißdrüsen, an welchem sowohl die Drüsenkörper, als auch die Ausführungsgänge beteiligt sind; an ersteren ist es zur Cystenbildung, an letzteren zur Bildung von Papillen gekommen; die Geschwulst kann also als

Digitized by Google

ein Cystadenoma papilliferum der Schweißdrüsen bezeichnet werden. Sie hat in ihrem histologischen Aufbau nirgends den Charakter der Gutartigkeit verlassen.

An der Hand dieser Beobachtung und der in der Literatur niedergelegten entwickelt Verf. ein zusammenfassendes anatomisches und klinisches Bild der Schweißdrüsengeschwülste.

Der Arbeit sind mehrere, zum Verständnis wesentlich beitragende, makroskopische Abbildungen beigegeben. **Blauel** (Tübingen).

29) G. Wennerström. Fall von Skalpierung.

(Hygiea Bd. LXV. Folge II. Bd. III. Abt. 1. p. 352. [Schwedisch.])

Die Haare einer 20jährigen Fabrikarbeiterin wurden von einer Maschine ergriffen, sie an ihnen emporgezogen; sie blieb bewußtlos hängen bis die Maschine angehalten werden konnte. Dicht unterhalb der Augenbrauen und von der Nasenwurzel bis weit in den Nacken hinunter wurde die Kopfhaut abgerissen; an der linken Seite fehlte der obere Teil der Ohrmuschel, an der rechten war der äußere Gehörgang quer durchgerissen, die Ohrmuschel unversehrt. Die weggerissene Kopfhaut war in zwei Teile zerklüftet; der größere stand mittels einer schmalen Brücke noch mit der Halshaut in Zusammenhang; ein kleinerer Lappen an der rechten Seite der Nasenwurzel dicht oberhalb des Ohres bis an den Proc. mastoideus hatte einen breiteren Stiel. Die Zerreißung hatte zwischen Galea und Perikranium stattgefunden, nur hier und da lag der Knochen bloß. Verf. versuchte den Skalp wieder anzunähen; ein großer Teil fiel der Nekrose anheim, so daß später mehr als die halbe Stirn und nahezu der ganze behaarte Teil des Kopfes mit Thiersch'schen Lappen gedeckt werden mußte. — Ein Versuch, nach Hodara's Methode Haare einzusäen, mißlang. **Hansson** (Cimbrishamn).

30) Milner. Über hyperalgetische Zonen am Halse nach Kopfschüssen.

(Berliner klin. Wochenschrift 1904. Nr. 17 u. 19.)

Verf. teilt drei Beobachtungen mit, um das Interesse der Chirurgen auf eine weitere Verfolgung der Head'schen Beobachtungen hinzulenken, da aus weiteren Erfahrungen auch die chirurgische Therapie Nutzen ziehen könnte:

1) Schuß in den Kopf; Einschußöffnung rechte Schläfengegend. Bei jeder Berührung des Hinterkopfes, des Halses und der vorderen oberen Brustpartie äußert Pat. sehr laut heftige Schmerzen, die er als nadelstichartig bezeichnet. Keine meningitischen Symptome. Scharfe Grenzlinie der empfindlichen Zone besonders nach oben hin, die nur auf Ausstrahlung beruhen kann. Keine Symptome gesteigerten Druckes. Trigeminusgebiet auffallend frei vor Empfindlichkeit. Ausschließlicher Sitz der Hyperalgesie sind die obersten Cervicalzonen.

2) Schuß in die rechte Schläfe. Geschoß sitzt in der Gegend der linken Zentralwindung. Schon am Tage der Verletzung am oberen Teile der Brust bis zur Mitte des Brustbeines, am Halse bis zum Unterkieferrand und am behaarten Kopfe, nicht aber im Gesichte, Hyperästhesien, die nach 18 Tagen noch nicht völlig verschwunden sind.

3) Schuß durch beide Stirnhirne; Hyperästhesie der Brust, des Halses und des Kopfes mit Ausnahme des Gesichtes, nach $1^1/_2$ Monaten noch nicht verschwunden, aber gleich nach der Aufnahme schon vorhanden.

Verf. erklärt wie Wilms das Zustandekommen der Zonen am Halse vom Gehirn aus damit, daß die Reizung vom Sympathicus der Hirnbasis auf das erste Cervicalganglion des Sympathicus und von diesem auf die oberen Cervicalsegmente übertragen und in deren peripheres Versorgungsgebiet ausgestrahlt werde.

In einem Nachtrage teilt M. einen vierten Fall mit, der zur Autopsie kam: Schuß in die rechte Schläfe. Große Empfindlichkeit des Pat. gegen Berührung am Hals und Hinterkopf, während die Haut des Gesichtes und des ganzen übrigen Körpers keine Änderung des Gefühls zeigte. Nach oben schien die Hyperalgesie ziemlich genau mit der Spitze der Lambdanaht, unten mit dem

Digitized by Google

Schlüsselbein, vorn oben mit dem Unterkieferrand abzuschließen. Die Steigerung der Empfindlichkeit auf der Brust erstreckte sich nach Angabe des Pat. bis zur Mitte des Brustbeines. Die Hyperalgesie ging rasch zurück, und zwar schneller als die Trübung des Bewußtseins eintrat, und beruhte wohl mit darauf, daß das Geschoß die Schädelhöhle wieder verlassen hatte und nicht eine fortdauernde Reizung unterhielt. Eine Verletzung des sympathischen Geflechtes in der Umgebung des Sinus cavernosus, die Wilms als Regel annimmt, hatte hier vorgelegen.

Langemak (Erfurt).

31) **Roncali.** Intorno agli accidenti terziari consecutivi ai traumi cranici in rapporto singolarmente alla loro terapia colle cranioresezione. Considerazioni sopra 113 casi clinici.

(Policlinico. Ser, chir. 1904. Nr. 6.)

R. hat die Resultate von 113 operierten Fällen schwerer zentraler Funktionsstörung nach Kopftrauma zusammengestellt. Zehn Fälle davon sind von Durante operiert; darunter waren sechs Fälle von Jackson'scher Epilepsie, zwei von solcher kompliziert mit Neuropsychosen, zwei mit schweren sensiblen und sensorischen Störungen. Ort und Heftigkeit der Traumen haben Einfluß auf die Art dieser tertiären Folgen. Die Fälle, wo neben den Knochen auch Meningen und Hirn verändert waren, überwiegen. Allgemeine Krämpfe und Verlust des Bewußtseins traten nur auf, wenn die Substanz der Hemisphären mit verändert sich zeigte, entweder primär infolge der Verletzung oder sekundär nach längerem Bestehen der Krämpfe.

Zweimal war die Jackson'sche Epilepsie kombiniert mit Psychose. Im einen Delirien mit hypochondrischem und hysteroneurasthenischem Insult. Es bestanden narbige Verwachsungen; nach deren Lösung hörten die Anfälle auf. Die psychischen Störungen bestanden weiter, die exstirpierte Hirnsubstanz erwies sich mikroskopisch schwer verändert. Im zweiten bestanden zugleich temporäre Größenideen mit Neigung zu manischer Erregung. Das Trauma wirkte auf die Scheitelgegend. Die Kraniektomie bewirkte, daß die Erregung schwand und Pat. ruhig aber geistig schwach blieb. Es war mit dem Löffel ein haselnußgroßes Stück nekrotischer Corticalis entfernt worden.

Zwei Fälle mit sensorischen Störungen: Im ersten totale Anästhesie mit völligem Verluste der stereognostischen Perzeption im linken Arme nach Trauma auf die linke Scheitelgegend. Nach Entfernung der Knochen und von Verwachsungen war die Sensibilität nach 6 Stunden wieder unversehrt. Die Veränderungen saßen nur vor dem Parietallappen und hinter der sensomotorischen Zone.

Im zweiten bestand Jackson'sche Epilepsie, Hemiparese, Hypästhesie der rechten Seite. Störungen im Zentrum von Auffassung und Wiedergabe der Worte, Abschwächung der geistigen Fähigkeiten 15 Jahre nach einem Trauma auf den linken Schädelhöcker. Es entstand Hirnvorfall nach der ersten Operation; derselbe wurde abgetragen und Pat. völlig geheilt.

Von den 113 Fällen sind vorläufige Heilungen 64, Besserungen 34, 11 ungeheilt, 4 tot. Dauerheilungen sind jedoch nur 9, Besserungen nur 1 festzustellen. Geheilt sind nur solche Fälle, wo die Hirnsubstanz unversehrt geblieben war, ungeheilt solche, wo neben Veränderungen der Häute und des Knochens auch die Rinde oder das Mark verletzt gefunden wurde. Imparable Störungen tertiärer Art wird man bei Kopfverletzungen am besten vermeiden, wenn man möglichst frühzeitig die Möglichkeit ihres Auftretens in Rechnung zieht und, ehe sekundäre Degenerationen auftreten können, eingreift.

E. Pagenstecher (Wiesbaden).

32) **Barnard and Rugby.** Pulsating exophthalmos due to traumatic aneurism of the internal carotid artery.

(Annals of surgery 1904. Nr. 5.)

Selbstmordversuch eines Mannes durch Schuß in den Mund, hiernach Lähmung der linken Körperhälfte, Ausfluß von Zerebrospinalflüssigkeit aus dem Ohre,

Digitized by Google

linksseitiger pulsierender Exophthalmus mit über den Augenlidern hörbaren Geräuschen. Unterbindung der linken Carotis communis, nachdem festgestellt war, daß eine mehrstündige Digitalkompression des Gefäßes keine Hirnerscheinungen hervorrief. Die Pulsation des linken Augapfels verschwand, kehrte nach 2 Tagen wieder, um dann nach 10 Tagen endgültig zu verschwinden.

Nach Ablauf von 2 Monaten Fieber und Krämpfe der rechten Extremitäten. Der Sitz des Geschosses im Schädel war, wie durch Röntgenaufnahme festgestellt wurde, dicht oberhalb des Felsenbeines. Trepanation, Eröffnung eines Hirnabszesses, in welchem das Geschoß lag. 2 Monate nach der Operation Tod unter Gehirndruckerscheinungen.

Bei der Autopsie wurde ein zweiter Hirnabszeß und außerdem eine zweifache aneurysmatische Erweiterung der Carotis interna gefunden, eine gleich hinter der Eintrittsstelle in den Schädel, die zweite an der zweiten Biegungsstelle. Der Sinus cavernosus war unversehrt; es bestand zwischen ihm und der Art. carotis keine Kommunikation.

Verf. sieht das Seltene des Falles mit Recht eben in diesem Fehlen der Kommunikation zwischen Carotis und Sinus, da, wie er statistisch nachweist, in allen übrigen Fällen von pulsierendem Exophthalmus diese Kommunikation gefunden wurde. Was die Therapie bei dem Leiden anbetrifft, so schildert er die Gründe, welche von den verschiedenen Autoren gegen die Unterbindung der Carotis angeführt werden (Sepsis, Embolie der Art. retinae, Gehirnkomplikationen, Wiedereintritt der Pulsation). Er kommt aber zu dem Schluß, daß die Unterbindung der Carotis auszuführen sei bei jungen Leuten und bei traumatischem pulsierendem Exophthalmus. Nach ihm ist eine doppelte Unterbindung, ohne das Gefäß zwischen beiden zu durchschneiden, am zweckmäßigsten, da ihm bei der Durchschneidung die zentrale Ligatur abglitt und er unter großen Gefahren das zentrale Ende von neuem unterbinden mußte. Nach des Ref. Ansicht läßt sich ein derartiges Abgleiten bei Vorsicht doch wohl vermeiden. **Herhold** (Altona).

33) G. Cagnetto. Zur Frage der anatomischen Beziehung zwischen Akromegalie und Hypophysistumor.

(Virchow's Archiv Bd. CLXXVI. p. 115.)

Verf. beschreibt an der Hand des klinischen Bildes und des Sektionsbefundes zwei Hypophysisgeschwülste, die bei einem 9jährigen Mädchen und bei einem 35jährigen Manne zur Beobachtung kamen. Im ersten Falle handelte es sich um ein polymorphes teleangiektatisches Sarkom, das die Tubera cinerea und die Corpora mammillaria zerstört hatte und in den 3. Ventrikel eingedrungen war, im zweiten Falle um eine hyperplastische Struma mit adeno-karzinomatöser Entartung. Der erste Fall verlief ohne Akromegalie; der zweite Fall bot neben den von Marie beschriebenen typischen akromegalischen Veränderungen des Skelettes noch einige Anomalien der Eingeweide — Makromyelie, Kardio- und Hepatomegalie — dar.

Verf. kommt unter ausführlicher kritischer Besprechung der einschlägigen Literatur auf Grund seiner Beobachtungen zu dem Schluß, daß die Akromegalie nicht durch den Ausfall der Hypophysis bedingt wird, daß vielmehr in der Hypophysisgeschwulst der Akromegalischen ein einfaches Krankheitssymptom zu erblicken sei, und daß die Akromegalie durch eine primäre Stoffwechselstörung entsteht, die die Knochen des Schädels und der Glieder und manchmal die Hypophysis zu lebhafter hyperplastischer Neubildung reizt. **Doering** (Göttingen).

34) A. Rivière et L. Thévenot. L'actinomycose de l'oreille.

(Revue de chir. XXIV. ann. Nr. 1.)

Zu den zwei von Majocchi und Zaufal veröffentlichten Fällen bringen Verff. einen dritten, recht günstig verlaufenden bei. Die Erkrankung begann mit einer relativ leichten Entzündung des äußeren Gehörganges. Erst mit der Entstehung des phlegmonösen Prozesses auf dem Proc. mastoid. und dem M. sterno-

Digitized by Google

cleidomastoid. wurde die Natur des Leidens erkennbar. Die Exzision des Herdes, vervollständigt durch Ausschabung kleiner Granulationen, erzielte Heilung. Von besonderem Interesse ist hier die Frage nach der Eingangspforte des Strahlenpilzes. Abgesehen von den Fällen, wo Aktinomykose der Lunge durch sekundäre Infektion Rachen und Ohr in Mitleidenschaft zieht, kann der Pilz die Rachenorgane passieren, ohne deutliche Veränderungen zu erzeugen und sich auf den Lymphbahnen nach dem äußeren Ohre zu bewegen. Außerdem steht ihm der Weg durch die Tube offen. **Christel** (Metz).

35) **Wallenfang.** Beitrag zur Lehre von der symmetrischen Erkrankung der Tränen- und Mundspeicheldrüsen.

(Virchow's Archiv Bd. CLXXVI. p. 90.)

W. untersuchte im Marburger pathologisch-anatomischen Institut einen von Heidenhain-Worms operierten Fall von symmetrischer Erkrankung der Tränen- und Mundspeicheldrüsen. Die Erkrankung betraf einen 77jährigen Mann. Hauptsächlich waren die Tränendrüsen von dem Prozeß ergriffen; die Geschwülste waren allmählich so groß geworden, daß die oberen Lider die Augen fast vollkommen verdeckten. Die großen Speicheldrüsen waren nicht beteiligt. Dagegen waren die kleinen Schleimdrüsen der Mundschleimhaut und die Drüsen der Schleimhaut des Kehlkopfeinganges sehr stark vergrößert. Durch die Vergrößerung der letzteren wurde eine beträchtliche Stenose bedingt.

Auf Grund ausführlicher histologischer Befunde, deren genauer Inhalt im Original nachgelesen werden muß, kommt Verf. zu der schon von v. Mikulicz u. a. geäußerten Ansicht, daß es sich bei der symmetrischen Erkrankung der Tränendrüsen um eine pseudoleukämische Affektion des in den Drüsen gelegenen lymphatischen Gewebes handele.

Die klinische Beschreibung des Falles ist von Baas im 10. Bande der Zeitschrift für Augenheilkunde 1903 niedergelegt. **Doering** (Göttingen).

36) **P. Thaon et R. Leroux.** Tuberculose miliaire linguo-jouale.

(Arch. génér. de méd. 1903. Nr. 9.)

T. und L. beschreiben einen seltenen Fall miliarer Tuberkulose der Zungen- und Wangenschleimhaut ohne Lokalisation an der Rachenwand.

42jähriger Mann, hereditäre Belastung, Otitis media sinistra, Ende der 30er Jahre Beginn einer Lungenaffektion. Seit 3 Monaten Empfindlichkeit der Zungenspitze gegen gewürzte Speisen, Rauch, Alkohol. Die Bewegungen werden schmerzhaft, Kauen erschwert, Salivation. Kleine Knötchen werden daselbst fühlbar, sie liegen unter dichtem, weißem Belag, sind grauweiß, opak, stechen von der lebhaft roten Zunge deutlich ab, stehen einzeln oder bis zu fünf beisammen. Am rechten Rand und links von der Medianlinie kleine, flache Geschwüre. Die Zunge ist nicht verdickt. Gaumen, Rachen frei. Einen Monat später, nachdem unter Milchsäure- und Wasserstoffsuperoxydbehandlung die Geschwüre sich gereinigt hatten, traten zahlreiche Knötchen an der Wangenschleimhaut auf, von der Mundspalte aus nach hinten sich vermehrend. Pat. kommt außer Beobachtung.

J. Sternberg (Wien).

37) **Roberg.** Sialolithiasis.

(Annals of surgery 1904. Nr. 5.)

Nach eingehender Schilderung eines Falles von Steinbildung im Ductus Whartonianus schildert R. die Symptome, Ursachen usw. dieser Krankheit. Was zunächst den Krankheitsfall anbetrifft, so litt der betreffende stark rauchende und Tabak kauende Pat. an zeitweiligen Anschwellungen des Mundbodens und der rechten Submaxillargegend. Der am Mundboden fühlbare erbsengroße Stein wurde durch Einschneiden aus dem Ausführungsgange der Unterkieferspeicheldrüse entfernt, wobei sich Eiter entleerte; es wurde dann die ebengenannte Drüse exstirpiert und in ihrem Drüsengange ebenfalls ein Stein angetroffen. Beide Steine

Digitized by Google

hatten eine maulbeerenartige Oberfläche und lamellenartige Wandungen. Die mikroskopische Untersuchung der Unterkieferspeicheldrüsen ergab Wucherung fibrösen Gewebes, degeneriertes Epithel und Leukocyten im Ausführungsgange, sowie kurze Bakterien.

Aus der Literatur gesammelte Fälle ergeben, daß Steinbildung im Ductus Wharton. 50-, in der Unterkieferspeicheldrüse 28-, im Stenson'schen Gange 6-, in der Ohrspeicheldrüse 2mal beschrieben wurden. Ätiologisch kommt in Betracht, daß in die Ausführungsgänge vom Mund eingedrungene Bakterien das Sekret der Speicheldrüsen zersetzen und die Niederschläge von Kalziumpräzipitaten dadurch begünstigen. Ferner begünstigen die Steinbildung die Verlegungen der Ausführungsgänge durch in dieselben eingedrungene Fremdkörper. Starkes Rauchen und Tabakkauen schafft ebenfalls eine Prädisposition.

Die Steine können eine Zeitlang symptomlos bestehen und erst, wenn Eiterung in ihrer Umgebung eintritt, in die Erscheinung treten. Ein wichtiges klinisches Symptom sind die Speichelkoliken, welche unter Verhalten von Speichel und Anschwellung des Mundes sowie der Unterkiefergegend auftreten. Diagnostisch können Verwechslungen mit Zahnabszeß, Tuberkulose und Syphilis vorkommen. Die Behandlung besteht in Entfernung des Steines aus dem Ausführungsgang und eventueller Exstirpation der Unterkieferspeicheldrüse.

Herhold (Altona).

38) Le Dentu (Paris). Des parotides consécutives aux opérations sur l'appareil génital de la femme.

(Arch. génér. de méd. 1903. Nr. 12.)

Klinische Vorlesung über die selten beobachteten Parotitiden nach Operationen am weiblichen Genitalkanale gelegentlich einer einschlägigen Beobachtung: An einer sonst gesunden, gut genährten, fieberlosen Pat. wird wegen beiderseitiger Hydrosalpinx die Exstirpation der beiden Tubensäcke vorgenommen. Kein Eiter, keine Peritonitis. Am 2. Tage Temperatursteigerung, die am 3. Tage 39° erreicht, während gleichzeitig am linken Kieferwinkel eine empfindliche Schwellung beginnt. Diese letztere verstärkt sich rasch, es tritt schließlich Ödem der ganzen Gesichtshälfte, selbst starke Chemosis auf. Dabei schlechtes Allgemeinbefinden, Puls 120, klein. Am 5. Tage nach der Operation Inzisionen, welche, ohne gleich Eiter zu entleeren, eine wesentliche Erleichterung der Beschwerden herbeiführen. Im Verlaufe der nächsten Tage reichlichere Sekretion, nach 2 Wochen vollständige Heilung. Im Sekrete Staphylokokkus aureus und ein aerober Streptokokkus in langen Ketten, mit spärlicher Gasbildung in Gelatinekulturen. Die Heilung der Bauchwunde erfolgte per primam, so daß eine Infektion vom Operationsfeld auszuschließen ist. L. reflektiert auf die Arbeiten von Benoit, Grisolle, um die Erklärung des Zusammenhanges noch immer als eine hypothetische hinzustellen, jedenfalls aber eine frühzeitige und gründliche Eröffnung zu empfehlen.

J. Sternberg (Wien).

39) R. Werner. Über eine merkwürdige, durch Resektion geheilte Funktionsstörung des Unterkiefergelenkes.

(Beiträge zur klin. Chirurgie Bd. XLI. Hft. 3.)

Verf. berichtet aus der Heidelberger chirurgischen Klinik über einen eigenartigen Fall von Funktionsstörung des Unterkiefergelenkes. Es handelte sich um ein 18jähriges Mädchen. Als dieses hartes Brot kaute, während es gleichzeitig eine schwere Last auf dem Kopfe trug, stellten sich plötzlich unter heftigen Schmerzen die Symptome einer Kieferklemme ein. Nach mehreren Wochen erfolgte spontaner Rückgang der Erscheinungen, doch kehrte der Zustand noch zehnmal in gleicher Weise zurück. Es fand sich bei der Aufnahme die Kombination einer einseitigen, partiellen Kieferklemme mit einer parallelen Verschiebung des Unterkiefers nach der kontralateralen Seite beim Öffnen des Mundes. Verf. sucht das Symptomenbild zu erklären durch die Annahme einer

Digitized by Google

habituellen einseitigen Luxatio submeniscoidea mit abnormer Beweglichkeit infolge von Kapselerschlaffung, kompliziert durch eine Myositis traumatica (event. luetica?) des Musc. pterygoideus externus.

Die Behandlung bestand nach erfolglosen anderen Versuchen in Resektion des Gelenkes und erzielte eine gute Funktion. **Blauel** (Tübingen).

40) **F. Selberg. Beiträge zur Rückenmarkschirurgie.**
(Beiträge zur klin. Chirurgie Bd. XLIII. p. 197).

S. beschreibt folgende vier Fälle:

1) 24jähriges Mädchen. Seit Geburt bestand eine kleinhaselnußgroße Geschwulst an der Lendenwirbelsäule, die langsam mit dem Körper mitwuchs. Seit 3 Jahren Schwäche und Parästhesien im rechten Beine. Die Geschwulst war zweifellos eine Spina bifida. Die neurologische Untersuchung wies auf eine mit der Spina bifida zusammenhängende, wachsende Geschwulst hin, die das Rückenmark komprimierte. Bei der Operation, die in der Eröffnung des Wirbelkanales von der durch die Spina bifida präformierten, den zweiten Lumbalbogen entsprechenden Lücke aus bestand, fand sich ein walnußgroßes Lipom, das wahrscheinlich von dem extraduralen Fett ausgegangen war. Deckung des Defektes durch Muskellappen aus der Lendenmuskulatur. Wundverlauf glatt. Befund bei der Entlassung gegen früher nur wenig verändert.

2) Ein 30jähriger, bisher gesunder Landmann kam mit spastischer Lähmung beider Beine in Behandlung, die sich im Laufe von $2^1/_2$ Monaten gleichzeitig mit Parästhesien entwickelt hatte. Incontinentia urinae. Nach kurzer Zeit ging die spastische in eine schlaffe Lähmung über und auch die anfänglichen sensiblen Reizerscheinungen wichen Lähmungen. Es wurde eine das Rückenmark komprimierende Neubildung unterhalb des 5. Dorsalsegmentes diagnostiziert. Eröffnung des Wirbelkanales vom 3.—6. Wirbelbogen. Es fand sich »eine blaurote, tumorartige, flache Schwellung auf der Pia mit einzelnen hirsekorn- und größeren gelben Knötchen«. Radikaloperation unmöglich. Pat. erlag 15 Tage nach der Operation einer hypostatischen Pneumonie. Die Sektion ergab eine Arachnitis spinalis tuberculosa.

3) Ein 24jähriges Mädchen, das vor 2 Jahren drei Treppenstufen rücklings herabgefallen und mit Rücken und Kreuzbein heftig aufgeschlagen war, kam in Behandlung mit Erscheinungen, die auf eine Geschwulst in der Gegend des 3.—5. Lumbalsegmentes hinwiesen. Eröffnung des Wirbelkanales in Länge von 14 cm, ohne daß es gelang, an das Ende der Geschwulst zu kommen und sie radikal zu entfernen. Tod im Kollaps. Die Sektion ergab: »Angiosarcoma spinale, lumbale et sacrale (Endotheliom der Pia mit hyaliner Entartung)«.

4) Ein 6jähriger Knabe litt an Spondylitis tuberculosa in Höhe des 8. Brustwirbels mit rechtwinkligem Buckel. Im Anschluß an Varicellen verschlimmerte sich das Leiden reißend, es trat eine spastische Lähmung beider Beine und Incontinentia urinae et alvi ein. Als ultimum refugium wurde nach Erschöpfung aller anderen Behandlungsmethoden zur Operation geschritten. Die Körper des 5.—8. Brustwirbels waren durch Karies zerstört, ihre Dornfortsätze mußten abgemeißelt werden, so daß die Kontinuität der Wirbelsäule nur vermittels der Querfortsätze hergestellt wurde. Durch die Knickung und die tuberkulösen Granulationen war es zur Kompression des Markes gekommen. Es gelang, den Druck zu beseitigen, ohne die Dura zu eröffnen. Rechts von der Wirbelsäule lag ein kalter Abszeß, der sich in das Mediastinum posticum fortsetzte. Nach möglichster Entfernung des erkrankten Gewebes Drainage, Tamponade und Naht. Glatter Wundverlauf. Die Lähmungen begannen erst 5 Monate nach der Operation sich zu bessern. Von da ab machte die Besserung sehr gute Fortschritte. Das linke Bein wurde aktiv und passiv völlig beweglich, im rechten blieben noch leichte Störungen zurück. Blasen- und Mastdarmfunktion kehrten vollständig zurück.

M. v. Brunn (Tübingen).

Digitized by Google

41) **G. Basile** (Sassia). **Contributo alla cura del morbo di Pott col metodo del Calot.**
(Malpighi 1903. Nr. 23.)

B., ein Schüler Montenovesi's, vindiziert diesem das »halbforcierte« Redressement des spondylitischen Buckels, welches zuerst 1883 erfolgreich ausgeführt worden ist. Von dieser Behandlung zur Calot'schen ist nur ein Schritt, freilich ein sehr gefährlicher. — M. redressiert an dem narkotisierten, hängenden Pat. Die Extension besorgt die Kopfschlinge, in deren Zügel ein Dynamometer eingeschaltet ist, die Kontraextension Beinzügel. Die Vorteile dieses Vorgehens liegen also in der leicht durchzuführenden Narkose, in der unbehinderten Atmung, in der genauen Dosierung der redressierenden Kraft, in der gleichmäßigen Einwirkung dieser letzteren. M. hat nur an sicher tuberkulösen Kranken gearbeitet, weil nur bei diesen eine Osteoporose sichergestellt ist. — Aus den Krankengeschichten wäre der erste Fall zu erwähnen, bei welchem M. im 4. Lebensjahre die Korrektur vorgenommen hatte, mit so günstigem Erfolge, daß Pat. zum Kriegsdienste tauglich befunden werden konnte. **J. Sternberg** (Wien).

42) **H. Hoffmann. Ein Beitrag zu den angeborenen Sakralgeschwülsten.**
Inaug.-Diss., Leipzig, 1904.

Beschreibung eines einschlägigen Falles bei einem Kinde, das 12 Wochen damit gelebt hatte und im Leipziger pathologischen Institut zur Sektion kam. Da das Kind infolge Darmstörungen vorher starb, mußte von der beabsichtigten Operation abgesehen werden.

Es handelte sich um eine kindskopfgroße Geschwulst der Vorderfläche des Kreuzbeins. Die Blutversorgung geschah aus der erweiterten Art. sacralis media. In der Hauptsache bestand die Geschwulst aus Cysten mit leicht gallertigem Inhalt und enthielt daneben Bindegewebe, Muskelgewebe, Knorpel, Knochen, Nervengewebe, Epithelien, Drüsen. Zu erkennen war ferner eine Darmanlage, die rudimentäre Anlage eines Atmungsweges und eines Auges. Eine genügende Erklärung kann, wie Verf. ausführlich bespricht, nur durch eine zweite Embryonalanlage geboten werden. Bezüglich des Zustandekommens einer solchen Doppelbildung kommt Verf. unter eingehender Begründung zu der Annahme eines befruchteten und isoliert zur Entwicklung gelangten Polkörperchens. **E. Moser** (Zittau).

43) **W. Hagen. Ein Beitrag zur Kenntnis der angeborenen Geschwülste der Kreuz-Steißbeingegend.**
(Beiträge zur klin. Chirurgie Bd. XLII. p. 646.)

Anlaß zu der Publikation gab ein Embryom, das bei einem 29jährigen Mann operativ entfernt wurde. Derselbe kam in Behandlung mit einer Fistel in einer Narbe zwischen After und Steißbeinspitze, die nach einer Operation im 5. Lebensjahre zurückgeblieben war. Diese Fistel führte in einen »vogeleigroßen«, glattwandigen Hohlraum, der ventral vor Steiß- und Kreuzbein lag und rechts unten einen scharfkantigen, knorpelharten, leistenartigen Vorsprung trug. Drainage und Behandlung der Höhle mit Adstringentien blieb erfolglos. Erst durch die Exstirpation der ganzen Cystenwand wurde Heilung erzielt.

Die histologische Untersuchung der im ganzen knabenfaustgroßen Geschwulst ergab, daß die Auskleidung der Cyste teils aus Plattenepithel bestand, zum größeren Teil aber einschichtiges Zylinderepithel mit zahlreichen Krypten nach Art der Dickdarmschleimhaut trug. Daneben fand sich mehrschichtiges Zylinderepithel und Übergangsepithel. In der Wand der Geschwulst fanden sich Abkömmlinge aller drei Keimblätter, besonders waren fast alle Organe, die mit dem Verdauungskanal in Verbindung stehen, in Rudimenten vertreten, so außer den verschiedenen Arten der Schleimhaut schilddrüsenähnliche Bezirke, Pankreasgewebe, Lymphknötchen, Schleim- und Speicheldrüsen.

Digitized by Google

Anschließend erörtert Verf. die Genese und Systematik derartiger kompliziert gebauter Geschwülste. Die der Kreuz-Steißbeingegend gehören mit ähnlich gebauten Geschwülsten der Keimdrüsen, der Bauchhöhle, des Mediastinums und des vorderen Stammesendes in die große Gruppe der Embryome und sind daher bigerminal entstanden zu denken, nicht als geschwulstartige Abkömmlinge abnorm persistierender, abgesprengter Reste der Medullaranlage. Sie können entweder bigerminal im engeren Sinn entstehen durch Entwicklung einer zweiten Keimanlage von einer befruchteten Polzelle aus, oder bigerminal im weiteren Sinne durch die Abstoßung einer überzähligen Furchungskugel aus einem sonst normal entwickelten Ei. Mit diesen beiden Annahmen kommt man für alle Fälle aus.

M. v. Brunn (Tübingen).

44) **Finckh.** Über aktinomykotische fibrinöse Bronchitis, ein neues Symptom der Lungenaktinomykose.

(Beiträge zur klin. Chirurgie Bd. XLI. Hft. 3.)

Verf. beschreibt aus der Tübinger chirurgischen Klinik einen Fall von primärer Aktinomykose der linken Lunge mit Ausbreitung auf die Brustwand und spontanem Durchbruch derselben durch die äußere Haut. Weder die innere Therapie, noch ein ausgedehnter operativer Eingriff (Resektion der Brustwand und Ausschneidung der erkrankten Lungenteile) hatten einen entscheidenden Erfolg. Das Besondere des Falles lag in der Beobachtung einer aktinomykotischen fibrinösen Bronchitis als spezifischen Symptoms. Dieselbe wurde diagnostiziert durch das Auffinden baumförmig verzweigter Bronchialausgüsse. Dieselben waren im zentralen Teile fibrinös, in den feineren Verästelungen schleimig. Spärlicher an den fibrinösen Partien, vorwiegend an den Teilungsstellen der größeren Äste, außerordentlich zahlreich in den Schleimfäden saßen die charakteristischen Körner, deren aktinomykotische Natur das Mikroskop sogleich außer Zweifel stellte. Eine Abbildung veranschaulicht den mit Aktinomycesdrusen wie mit Früchten behängten Bronchialbaum, eine Beobachtung, für welche Verf. in der Literatur kein Analogon fand. An einem engen Zusammenhange zwischen der fibrinösen Bronchitis und der Aktinomykose kann nicht gezweifelt werden.

Zum Schluß gibt Verf. der Vermutung Raum, daß bei sorgfältiger Untersuchung des Auswurfes bei Lungenaktinomykose öfter die aktinomykotische fibrinöse Bronchitis sich wird feststellen lassen. **Blauel** (Tübingen).

45) **Schwyzer.** On bronchoscopie.

(Annals of surgery 1904. Nr. 2.)

Einer 48jährigen Frau war ein Knochenstück in die Luftröhre gefallen. Ein Versuch, das mit einem Handgriffe versehene Bronchoskop durch den Mund in die Luftröhre zu führen, rief stürmische Erstickungsanfälle hervor, da Pat. einen nicht unerheblichen Kropf hatte. Es wurde infolgedessen zunächst die Strumektomie, dann nach 14 Tagen die Tracheotomie ausgeführt. Das tief in die Luftröhre eingeleitete Bronchoskop, zu dessen Beleuchtung Verf. einen Stirnspiegel und eine elektrische Lichtquelle benutzte, ließ tief im rechten Bronchus, 18 cm unterhalb der Trachealöffnung, ein spitzes Knochenstück erkennen. Durch das Bronchoskop wurde eine ganz feine Zange eingeführt, mit dieser der Fremdkörper gefaßt und nun Bronchoskop, Zange und Fremdkörper zu gleicher Zeit herausgezogen. Alle Beschwerden schwanden hiernach. **Herhold** (Altona).

46) **V. Lieblein.** Über Fremdkörper der Speiseröhre und ihre operative Entfernung.

(Beiträge zur klin. Chirurgie Bd. XLI. Hft. 3.)

Verf. berichtet aus der Prager chirurgischen Klinik über drei Fälle von Fremdkörpern in der Speiseröhre, welche durch Ösophagotomie entfernt wurden. Im ersten Falle handelte es sich um einen verschluckten und in der Höhe der Aryknorpel steckengebliebenen Hornknopf. Die 24 Stunden darauf vorgenommene

Digitized by Google

Ösophagotomie entfernte den Knopf, welcher die Wandung bereits auf Seidenpapierdicke verdünnt hatte. Das Kind starb an Pneumonie. Der zweite Fall betraf ein 5jähriges Kind, welchem eine Mundpfeife im Ösophagus in der Höhe der oberen Brustapertur steckengeblieben war. Die Ösophagotomie führte zu vollständiger Heilung. Im dritten Falle wurde einem 17jährigen Dienstmädchen durch die Ösophagotomie links ein verschluckter Knochen mit Erfolg und dauerndem guten Resultate entfernt.

In allen drei Fällen erwies sich dem Verf. die Extraktion mittels Ösophagoskop als nicht angezeigt, im ersten Falle sogar wegen der drohenden Perforation als gefährlich.

Nach Besprechung der Technik der Ösophagotomie, wobei dem Eingehen von links her für gewisse Fälle das Wort geredet wird, behandelt Verf. noch die Entfernung der im Brustteile der Speiseröhre eingekeilten Fremdkörper, besonders die Entfernung derselben auf dem Wege der Gastrotomie. Es werden 16 derartige Fälle aus der Literatur zusammengestellt und denselben ein weiterer aus der Prager chirurgischen Klinik hinzugefügt. **Blauel** (Tübingen).

47) Schmid. Tod eines zweitägigen Kindes an Struma congenita. Intra-uterine Therapie der Struma.

(Med. Korrespondenzblatt des württemb. ärztl. Landesvereins 1904. Juni 4.)

Nach den spärlichen Literaturangaben sterben Kinder mit angeborenem Kropf und Erstickungsnot trotz Tracheotomie gewöhnlich sehr bald. Verf. suchte daher in folgendem Falle, schon während der intra-uterinen Periode auf den Kropf einzuwirken:

Eine junge Frau mit Struma parenchymatosa ohne Atemnot, in einer schwer belasteten Kropfgegend wohnend, gebar bei ihren ersten zwei Geburten jedesmal ein Kind mit Kropf, welches nach einigen Tagen unter Erstickungserscheinungen starb. Die Sektion des zweiten Kindes ergab, daß ein doppelseitiger Kropf die Luft- und Speiseröhre zwingenförmig umfaßte und verengerte. Bei der dritten Schwangerschaft wurde vom 4. Monat ab eine systematische Kur mit Thyreoidintabletten eingeleitet. Das rechtzeitig geborene Kind zeigte nicht die mindeste Vergrößerung der Schilddrüse, und auch bei der Mutter war der Kropf bedeutend verkleinert.

Ohne aus diesem einen Falle bestimmte Schlüsse zu ziehen, empfiehlt Verf., in Kropfgegenden unter ähnlichen Umständen eine intra-uterine Beeinflussung des Kropfes zu versuchen. **Mohr** (Bielefeld).

48) A. Zeri (Sassia). Sopre due cavità bronchiectasiche operate con esito felice.

(Malpighi 1903. Nr. 15.)

Mitteilung zweier von Margarucci erfolgreich operierter Fälle von bronchiektatischen Kavernen: 1) 52jähriger Mann, welcher im Alter von 34 Jahren eine rechtsseitige Pleuritis überstand, die nach wiederholten Punktionen ausheilte, leidet seit einigen Jahren an einem schweren Inhalationskatarrh mit massenhaftem, stinkendem Auswurfe. Erkrankt ist nur die rechte Lunge, und zwar besteht eine große Höhle vorn oben, vom 1. Interkostalraum bis zur 3. Rippe, von der Sternalkante bis zur Parasternallinie projiziert. Operation in Chloroformnarkose. Schnitt 10 cm lang parallel der 2. Rippe, subperiostale Resektion von 7 cm Rippe und 1,5 cm Knorpel. Probepunktion ergibt sofort Eiter; Eröffnung der Pleura mit dem Thermokauter, der sofort ins Lungengewebe eindringt. 2,5 cm tiefer wird eine größere Höhle voll Eiter bloßgelegt, gegen die Achselhöhle eine zweite größere, die nach weiterer Resektion an der 2. Rippe ganz zu beherrschen ist. Sie kommuniziert frei mit dem Bronchus. Tamponade. Heilung nach 15 Wochen ohne Fistel. — 2) 52jähriger Mann, Landstreicher. Seit Jahren Bronchitiden, gelegentlich auch akute Entzündungserscheinungen. Wirft große Massen Sputum aus, worauf sich der Schall an der Basis der rechten Lunge, zwischen

Digitized by Google

vorderer und hinterer Axillarlinie, wesentlich aufhellt. In Chloroformnarkose Eröffnung der verwachsenen Pleura nach Resektion der 5. und 6. Rippe von der Mammillar- zur Axillarlinie. 2 cm tief eine über eigroße Höhle. Tamponade. Nach 8 Wochen geheilt entlassen, Wohlbefinden nach einem Jahre konstatiert.

J. Sternberg (Wien).

49) **J. Orzymowski.** Drei Fälle genähter Herzwunden.

(Medycyna 1904. Nr. 25—30.)

Verf. beschreibt ausführlich drei Fälle von Herzverletzungen, welche in der chirurgischen Klinik des Prof. Kuzniecow in Warschau genäht wurden.

1) Eduard B., 25—30 Jahre alt, erlitt am 23. April 1902 eine $1^1/_2$ cm lange Schnittwunde zwischen dem Schwertfortsatz und linkem Rippenbogen. Die Wunde wurde erweitert, drei Rippenknorpel reseziert. Eine 2 cm lange Wunde an der Spitze des Herzens wurde durch drei tiefe und drei oberflächliche Seidenknopfnähte geschlossen, ebenso der Herzbeutel vernäht. Am 25. April starb der Kranke. Pleuritis sin. et pericarditis purulenta.

2) Boleslaus K., 19 Jahre alt, erlitt am 28. Februar 1903 eine 2 cm lange Wunde an der Ansatzstelle des 5. Rippenknorpels. Am Herzen fand man drei Wunden, welche mit Seide genäht wurden, wobei die Pleura eingerissen und auch mit Seide vernäht wurde. Im weiteren Verlaufe starke Eiterung, Abgang der Seidennähte, Erysipelas, traumatische Psychose. Am 9. September wurde die 3. Rippe wegen Eiterung reseziert. Der Kranke ist genesen.

3) Stanislaus K. erlitt am 25. April 1903 zwei Schnittwunden an der Ansatzstelle des 4. linken Rippenknorpels. Temporäre Resektion der Rippen. Naht der Herzwunde. Am 27. April Tod. Die Autopsie ergab zwei perforierende Wunden auf der Vorderfläche des Herzens. Eine Wunde war genäht, die zweite 2 cm oberhalb der ersteren nicht. Die Wundränder waren jedoch verklebt und bluteten nicht. Pleuritis sin. et pericarditis purulenta.

Verf. beobachtete bei Herzwunden eine vollere Pulswelle der rechten Art. radialis als der linken — selbst bei perforierenden Wunden kann der Puls rhythmisch und voll sein; unter Umständen bluten perforierende Wunden nicht. Bei der Naht ist eine Infektion von Perikardium und Pleura zu vermeiden, der Schnitt soll daher nie durch die versetzte Hautwunde geführt werden; dabei ist die Eröffnung der Pleurahöhle zu vermeiden. Das Perikardium soll schräg der Längsachse des Herzens entlang eröffnet und an die Wunde des Herzmuskels angenäht werden.

Bogdanik (Krakau).

50) **K. Lassahn.** Über eine große einkammerige Cyste des Mediastinum.

Inaug.-Diss., Rostock, 1904.

Eine 56jährige Frau wurde wegen einer Geschwulst im Mediastinum von Müller (Rostock) operiert, nachdem einige Tage vorher infolge Luftmangels die Tracheotomie notwendig geworden war. Bei der Freilegung platzte die Geschwulst, und es entleerte sich klare, hellgelbe Flüssigkeit. Die sehr dünne Cystenwand wurde nach Möglichkeit exstirpiert. Heilung.

Die nicht 1 mm dicke Wand bestand aus einer Schicht fibrillären Bindegewebes, und nur stellenweise fand sich an der Innenfläche eine einfache Lage kubischer bis platter Epithelien mit großen Kernen; nach außen von der bindegewebigen Schicht war atrophisches Fettgewebe. Aus diesem histologischen Befund konnte ein bestimmter Schluß auf die Herkunft der Cyste nicht gezogen werden; am meisten für sich hat es, sie denen des Lymphsystems zuzurechnen.

E. Moser (Zittau).

Originalmitteilungen, Monographien und Separatabdrücke wolle man an *Prof. E. Richter* in Breslau (Kaiser Wilhelmstraße 115), oder an die Verlagshandlung *Breitkopf & Härtel*, einsenden.

Druck und Verlag von Breitkopf & Härtel in Leipzig, Nürnbergerstraße 36/38.

Digitized by Google

Zentralblatt
für
CHIRURGIE

herausgegeben
von
E. von Bergmann, F. König, E. Richter,
in Berlin, in Berlin, in Breslau.

Einunddreifsigster Jahrgang.

Wöchentlich eine Nummer. Preis des Jahrganges 20 Mark, bei halbjähriger Vorauszahlung. Zu beziehen durch alle Buchhandlungen und Postanstalten.

Nr. 35. Sonnabend, den 3. September. 1904.

I.

Zur Technik der Transplantation nach Thiersch.

Von

Oberarzt Dr. C. **Lauenstein** in Hamburg.

In den 30 Jahren, seit Thiersch seine Methode der Transplantation begründete und empfahl, hat sich wohl überall die Technik des Verfahrens zu festen Normen ausgestaltet.

Während Reverdin die Epidermisläppchen relativ klein bildete und sie auf die intakte Granulationsfläche pflanzte, zeigte Thiersch, daß jede frische aseptische Wundfläche zur Transplantation sich eigne, daß es besser sei, granulierende Flächen vor der Transplantation anzufrischen, und daß man beliebig große Epidermisstückchen zur Anheilung bringen könne. Die praktischen Erfolge dieser Umgestaltung der Transplantation, die Thiersch selbst noch erleben durfte, lassen keinen Zweifel, daß sie ein großer Segen für die

Digitized by Google

Kranken geworden ist und zu einer wesentlichen Bereicherung des Gebietes der Plastik für die Chirurgie geführt hat.

Von Mängeln der Technik des Verfahrens ist meines Wissens bisher nichts veröffentlicht. Erst die Mitteilung von Brüning aus der Goldmann'schen Abteilung[1] in Nr. 30 dieses Blattes berichtet von solchen und empfiehlt gegen dieselben die offene Wundbehandlung.

Dem gegenüber kann ich auf Grund persönlicher Erfahrung sagen, daß durch die Technik, wie wir sie seit Jahren geübt haben, sowohl das »Abheben der Läppchen, als auch ihre Verschiebung« durchaus vermieden worden ist, und daß durch diese Störungen — nach dem Eindrucke meiner Erinnerung — unsere Transplantationsergebnisse wohl niemals vereitelt worden sind. Auch die Bildung »der feuchten Kammer« haben wir stets ohne Schwierigkeit vermieden bei Verwendung von Protective Silk, dadurch, daß es nicht in kontinuierlichen großen Stücken, sondern entweder in Streifenform unter Offenlassen feiner Zwischenräumen oder »durchlöchert« verwendet wurde, oder aber, indem wir, was sich uns seit einer ganzen Reihe von Jahren bewährt hat, den Credé'schen Silberverbandstoff, diese mit ganz feinem plattierten Silberstoff belegte Gaze, unmittelbar auf das Transplantationsgebiet legen. Es ist dies ein ganz hervorragend geeigneter Verbandstoff für die Behandlung aller granulierenden, zur Vernarbung neigenden oder bestimmten Wundflächen. Zwei Eigenschaften zeichnen ihn besonders aus: 1) er verklebt nicht mit der Granulationsfläche, und 2) er ist durchlässig für alle Sekrete, ja in gewissem Grade selbst aufsaugend. Über diesen Verbandstoff, der nicht mit der »Silbergaze« desselben Autors zu verwechseln ist, wird für gewöhnlich eine vielfache glatte Schicht steriler Gaze unverschieblich durch Heftpflasterstreifen befestigt. Dann folgt der aseptische Occlusivverband mit steriler Gaze und Watte, über den zur Ruhigstellung des Körperteiles event. Schienen befestigt werden und der in der Regel nicht vor Ablauf von 8 Tagen, wo das Schicksal der transplantierten Läppchen besiegelt zu sein pflegt, entfernt wird.

Welche Momente es sind, abgesehen von der »feuchten Kammer« und den Feinden des »to be let alone« Lister's, der Verschiebung der Läppchen infolge mangelhafter Fixation der Verbandstücke, die das Anheilen der Läppchen vereiteln, darüber ist nicht allzuviel bekannt.

In der Literatur hat man sich darüber nicht ausgelassen.

A priori kommen hier in Frage:

1) Störung der Asepsis,
2) Abheben der Läppchen durch nachträgliche Blutung und
3) mangelhafte Ernährung der Läppchen vom Wunddefekt aus.

[1] Über offene Wundbehandlung nach Transplantationen.


Digitized by Google

Letztere Ursache kann wieder bedingt sein — abgesehen von dem Abheben durch Blut oder Wundsekret — durch Ursachen, die in der Beschaffenheit des angefrischten Wundgrundes oder in der der Läppchen liegen.

So habe ich zuweilen den Eindruck gehabt, als ob die »Heteroplastik« einen nachteiligen Einfluß auf das Anheilen der Läppchen ausübe. Ich habe nicht selten Mißerfolge erlebt, wenn das Transplantationsmaterial von anderen Individuen entnommen worden war.

Ob diese Heterogenität des Materials in der Tat den Mißerfolg verursachte, läßt sich allerdings wohl schwer entscheiden.

Dagegen bin ich geneigt, einem anderen Faktor dabei eine Rolle zuzusprechen, nämlich der Art der Anfrischung des Defektes. Denn in allen Fällen von Mißerfolgen der Heteroplastik, aber auch bei der Autoplastik handelte es sich nicht um frische Wunden, sondern um granulierende Flächen, die erst angefrischt werden mußten.

Diese Anfrischung haben wir — wie ich glaube, in Übereinstimmung mit den meisten Chirurgen — stets durch Fortnahme der Granulationen mit dem scharfen Löffel ausgeführt, nachdem die anfänglichen nach Thiersch' eigenem Vorschlage angestellten Versuche, die oberflächliche Schicht der Granulationsfläche mit dem Rasiermesser abzutragen, als unzweckmäßig verlassen worden waren.

So sicher nun das Moment der Anfrischung der Granulationsfläche durch Thiersch ein Fortschritt war gegenüber dem Reverdin'schen Verfahren, so sicher ist es auch, daß diese Anfrischung ein schwacher Punkt der Thiersch'schen Transplantation war, wenigstens in der Form der Abschabung der Granulationen mit dem scharfen Löffel.

Nach der Entfernung der gesamten gefäßreichen Granulationsschicht blieb — namentlich wo es sich um Hautdefekte handelte — meist nichts übrig als ein narbiger, schwieliger, bindegewebiger Grund, nicht selten nur von einer Fascienlage gebildet, dessen charakteristische Eigenschaft gegenüber dem Blutreichtum der Granulationen eine ausgesprochene Gefäßarmut war, trotzdem der Eingriff als solcher, namentlich bei ausgedehnten Defekten, nichts weniger als unblutig genannt werden kann.

Ich muß gestehen, daß ich oft das Gefühl gehabt habe, daß mit dieser ausgedehnten Fortnahme der Granulationen »des Guten zu viel« geschähe, und ich habe oft gezögert, den scharfen Löffel anzusetzen, wenn ich wieder vor der Transplantation einer ausgedehnten Granulationsfläche stand.

Vor kurzem hatte ich nun wieder eine ausgedehnte Transplantation am Arme eines Seemannes zu machen, der durch eine subkutane Phlegmone von der Mitte des Vorderarmes nach aufwärts über die Schulterhöhe bis an Schlüsselbein und Schulterblatt heran große Hautdefekte hatte. Da der Pat. durch ein schweres Krankenlager herabgekommen war, so verzichtete ich auf die Fortnahme der Gra-

Digitized by Google

nulationen mit dem scharfen Löffel und rieb nur die Oberfläche des zu transplantierenden Defektes mit sterilen Gazetupfern ab, so daß sie ganz leicht blutig wurde, indem ich etwa 5—6 Tupfer im ganzen verwendete und mit jedem einzelnen Tupfer etwa eine hohlhandgroße Fläche abrieb. Das Überpflanzungsmaterial wurde von den Oberschenkeln entnommen und der Verband in oben beschriebener Weise unter Benutzung des Credé'schen »Silberverbandstoffes« angelegt. Beim Verbandwechsel, der nach Ablauf einer Woche vorgenommen wurde, war das gesamte Überpflanzungsmaterial tadellos angeheilt.

In Urlaub von Hamburg abwesend, erfahre ich, daß inzwischen einer meiner Assistenzärzte, Herr Dr. Schubert, gleichfalls auf einen größeren Defekt — innerhalb der Bauchdecken — unter Anwendung derselben harmlosen Anfrischung der Granulationsfläche — des Abreibens mit sterilen Gazetupfern — erfolgreich nach Thiersch' transplantiert hat.

So möchte ich denn den Fachgenossen diese einfache Modifikation der Anfrischung der Granulationsfläche vor der Transplantation empfehlen, und zwar im Sinne Thiersch, der selbst ein so überzeugter Vertreter der Einfachheit war.

5. August 1904.

II.

Einige Bemerkungen zur Frage über die sogenannte angeborene Hüftgelenksverrenkung.

Von

Dr. O. Hagen-Torn in St. Petersburg.

Bis heute wird noch von einer angeborenen Hüftgelenksverrenkung gesprochen und geschrieben. Ist die Bezeichnung eine richtige? Ist es eine Verrenkung? Ist die Theorie von Ammon, Schreyer, wie Hoffa annimmt, die am meisten verbreitete, so ist es kaum richtig, die Erkrankung als Verrenkung zu bezeichnen.

Vor ungefähr 19 Jahren wurde ich von einem Kollegen zu einer Konsultation hinzugezogen, bei einem nahe 2jährigen gesunden und fülligen Mädchen, welches nach Aussage der Mutter träge zu gehen war. Der Kollege vermutete eine sogenannte Luxatio congenita; es war ein solcher Fall; er hatte das Interessante, daß die Körperlänge des auf dem Rücken liegenden Kindes fast um 3 cm stieg, sobald man ihm die Beinchen herunterzog, und so lang blieb, bis das Kind den Versuch machte, die Beinchen zu bewegen; dann wurde es um die entsprechende Länge kürzer. Solche Fälle sind dazu angetan, die Ammon'sche Theorie nicht nur zu bestätigen, sondern insoweit zu verändern, daß es sich bei der sogenannten angeborenen Hüftgelenksverrenkung nicht nur um ein Stehenbleiben

Digitized by Google

auf einer gewissen Entwicklungsstufe handelt, sondern daß das Gelenk von Haus aus sich nicht normal entwickelt. Fälle wie der beschriebene würden wohl sehr viel häufiger beobachtet werden, wenn wir die kleinen Pat. häufiger zu Gesicht bekämen, ehe sie die Statik in Kraft treten lassen. Andererseits ist wohl kaum ein Fall beschrieben worden, welcher als Beispiel einer intra-uterinen Luxation hätte gelten können.

Hätte die Theorie H. Hirsch' von dem an der Cavitas glenoidea »vorbeiwachsenden« intra-uterin luxierten Kopfe einen Schatten von Wahrscheinlichkeit, so hätten die Geburtshelfer uns von solchen Fällen als Geburtshindernissen berichten müssen. Bekanntlich werden die Fälle bei der Geburt meist übersehen. Auch die größte Mannigfaltigkeit der Verunstaltung, bald der Cavitas glenoidalis, bald des Kopfes, besonders die Verkürzung des Schenkelhalses, die mangelhafte Entwickelung des Bandapparates spricht für eine angeborene Entwicklungshemmung (angeborener Defekt) des Hüftgelenkes, Difformité congenitale de la hanche, congenital malformation of the hipjoint. So müßte dann die Abnormität auch bezeichnet werden. Es ist dieselbe das Primäre, alles übrige, wie Abflachung des Kopfes, Verlagerung des oberen Femurendes, Torsion des Femur, Verlängerung und Verdickung der Bänder, weitere Abflachung der Gelenkpfanne, Atrophie der Muskeln, Neubildung einer flacheren, knorpelbedeckten Pfanne, sind sekundäre Erscheinungen, bedingt durch die Statik und die Benutzung der Extremität beim Gehen. Wo kein Gelenk bestanden hat, ist keine Luxation denkbar.

Sowie die allmählich statisch entstehende Verlagerung des defekten Gelenkkopfes in bezug auf Substrat, Entstehungsweise und Stellungsveränderung der Extremität wenig gemeinsames mit den Erscheinungen bei einer Luxation hat, ebenso wenig Berechtigung hat die Bezeichnung Einrenkung. Es handelt sich um eine normale oder seitliche Einstellung (»Reposition«, »Transposition«), wie man ein Brillenglas in die Visierlinie des Auges einstellt. Die ganze Art der weiteren Behandlung ist nicht die einer Luxation, es ist eine orthopädische Gelenkplastik (Formung).

Die zweite Bemerkung bezieht sich auf die Frage nach der Innen- oder Außendrehung des abduzierten Oberschenkels beim Anlegen des Verbandes. Daß die Abduktion notwendig ist, darüber herrscht nur eine Meinung. Was die Außen- oder Innenrotation anbelangt, so sind sie mehrfach besprochen worden, aber meines Wissen ist die Frage nicht erledigt. Die einen wollen in allen Fällen die Außenrotation anwenden, die anderen bevorzugen die Innenrotation. Um auf diese Frage näher einzugehen, muß ich auf die von vielen beobachtete Torsion des Oberschenkelschaftes in den Fällen des angeborenen Hüftgelenksdefektes zurückkommen. Was ist die Ursache dieser Torsion? Ein mit einem angeborenen Hüftgelenksdefekt geborenes Kind hat eine schlaffe Verbindung der anliegenden deformierten Gelenkenden, die Gelenkpfanne mag tiefer oder seichter

Digitized by Google

sein; der verschiedenartig deforme Kopf mit dem meist kurzen und verdickten Halse legt sich je nach seiner Form und Länge an die Außenfläche des Knochenskelettes (Os ilei) an; die ersten (besonders Geh-) Bewegungen des Kindes drücken das obere Femurende an die äußere Beckenoberfläche an, selbstredend mit der größten Fläche, gegeben durch den Winkel, welcher von der Richtung des Femur und des defekten Halses gebildet wird; es entsteht je nach Umständen eine Innen- oder Außenrotation des ganzen Gliedes. Die Muskeln der unteren Extremität sind Bewegungen in der Sagittalebene angepaßt (fürs Knie fast ausschließlich, fürs Fußgelenk in einem hohen Grade). Infolgedessen besteht beim Gehen und Stehen die Notwendigkeit, die Achsen der Füße mehr oder weniger parallel und in der Sagittalebene zu erhalten; diese Muskeltätigkeit neben Belastung und Anpressen des oberen Femurendes durch die Beckenmuskulatur an die äußere Beckenfläche sind die die Rotation bedingenden Faktoren.

Beiläufig gesagt, muß der Vorgang der Schaftrotation nicht im Sinne einer allmählichen Torsion, sondern nach J. Wolff als funktionelle Umlagerung der ganzen Masse des Knochens angesehen werden. Es ist die Torsion nicht in jedem Falle vorhanden. Drei Möglichkeiten sind dabei zu berücksichtigen; ist die Masse des Schenkelhalses und Kopfes dick und kurz, so wird sich der Torsionsvorgang nur in der Abplattung der vorderen oder hinteren Kopffläche äußern; es wird also keine Torsion des Oberschenkelschaftes zu beobachten sein. Ist der Kopf ausgezogen und möglichst dünn, so wird sich der Torsionseffekt durch Verbiegung des Kopfes an den Tag legen. Sind Kopf und Hals lang genug, um einen genügenden Hebel abzugeben und zugleich dick genug, der Biegung Widerstand zu leisten und dem Drucke zu widerstehen, so beobachtet man die stärksten Grade der Torsion des Oberschenkels.

Die Bedeutung der Torsion des Schaftes und der Richtung des Schenkelhalses für die Prognose der Therapie und für die therapeutischen Maßnahmen ist einleuchtend. Will man den, wenn auch meist kurzen Hebel — den Schenkelhals — und die sich um ihn ansetzenden Muskeln am besten ausnutzen — und nur dann können auf funktionellem Wege die besten funktionellen Resultate, unter ihnen auch die Retorsion des Schenkelschaftes, erzielt werden —, so muß beim Versuche einer Einstellung des abgewichenen oberen Femurendes nicht nur der defekte Kopf an die normale Stelle gebracht werden, sondern man muß auch suchen, die Schenkelhalsachse mit der normalen der Gelenkpfanne zusammenfallen zu lassen. Es muß dann die Beziehung der Richtung des Schenkelhalses zum Schaft vor der Einstellung bekannt sein und die Extremität in Abduktion und Innenrotation eingegipst werden, sobald der Schenkelhals nach vorn abgebogen ist, in Außenrotation, wenn er nach hinten sieht. Bei nicht sehr fetten Individuen kann die Richtung des Schenkelhalses durch direkte Palpation erkannt werden; ist diese

Digitized by Google

nicht anwendbar, so kann man sich von derselben überzeugen, wenn man mit der einen Hand die untere Extremität rotiert oder bei größeren Pat. um die Achse drehen läßt. Die auf die Gegend des Trochanter major aufgelegte andere Hand fühlt dann den letzteren sich abheben. Fühlt man es nicht, so ist der Schenkelhals sehr atrophisch; was für die Prognose quoad therapiam natürlich weniger günstig ist.

Kürzlich hatte ich Gelegenheit, ein 4jähriges Mädchen mit doppelseitigem kongenitalem Hüftgelenksdefekt zu beobachten. Es kann bei ausgesprochenen üblichen Erscheinungen (Watscheln, Lordose) gut gehen, ist recht mager. Bei der Untersuchung sind die defekten oberen Femurenden ungewöhnlich gut der Palpation zugänglich. Die Untersuchung ergibt eine Abweichung des rechten Femurendes bei nicht sehr kurzem Schenkelhals unter die Spina ant. sup. und eine deutliche Torsion des oberen Teiles des Femurschaftes nach außen. Linkerseits ist das obere Femurende, bei auch nicht starker Verkürzung des Schenkelhalses, nach innen gedreht und gegen die äußere des Os ilei angedrückt. Die Körperlänge verändert sich beim Liegen sehr wenig oder gar nicht, wenn die unteren Extremitäten heruntergezogen werden. In diesem Falle müßte nach gelungener Einstellung das rechte Bein in Abduktion und Innenrotation, das linke in Außenrotation durch den immobilisierenden Verband fixiert werden. Wie ich von der Mutter des Kindes erfuhr, soll der unter Narkose von sehr geübter Hand ausgeführte Einstellungsversuch mißlungen sein.

Als dritte Bemerkung möchte ich den in der Behandlung erfahrenen Kollegen die Frage stellen, ob nicht in Fällen leichter Palpabilität des oberen Oberschenkelendes, als Ausdruck stärkerer Muskelatrophie, somit als kompensierend stärkerer Entwicklung von strafferem Bindegewebe, die Einstellung nicht häufiger erschwert ist, als in Fällen, wo die Gelenkenden (abgesehen von Fettablagerung) weniger deutlich zu fühlen sind?

Juli 1904.

---

1) **Minnich.** Das Kropfherz und die Beziehungen der Schilddrüsenerkrankungen zu dem Kreislaufapparat.

Wien, **Franz Deuticke,** 1904. 166 S. mit 39 Abbild.

Unter Zugrundelegung eigener und fremder Beobachtungen und unter Aufwand großer Gelehrsamkeit bespricht Verf. die Veränderungen, die das Herz beim endemischen Kropf aufweist. Dieselben entsprechen zwei verschiedenen Typen. Der eine derselben (pneumischer Typus, Rose'sches Kropfherz) wird bedingt durch die Störungen, welche der kleine Kreislauf durch die Trachealstenose erleidet. Je nach der Art der Dyspnoe kommt es bald zur Hypertrophie, bald zur Dilatation des rechten Herzens, während das linke

Digitized by Google

erst auf dem Umwege des großen Kreislaufes affiziert wird. Dieser Typus ist in reiner Form selten. Der zweite Typus dagegen (thyreopathischer Typus) kommt häufiger vor, sowohl für sich allein, als mit dem ersten Typus vergesellschaftet. Er wird ganz unabhängig von der Stenose dadurch hervorgebracht, daß die Herzregulatoren eine funktionelle Einbuße erleiden durch die veränderte Sekretion der in irgendeiner Weise (durch progressive oder regressive Ernährungsstörungen, durch Entzündungen) geschädigten Schilddrüse. Das Herz erleidet dabei eine Hypertrophie vom Charakter der idiopathischen Hypertrophie (hypertrophisches Kropfherz), oder es bildet sich Tachykardie aus vom Charakter des »Basedow fruste« (»frustraner Pseudobasedow«, besser »Herzthyreosis«). **Fr. Brunner** (Zürich).

---

2) **Eastmann.** Treatment by direct dilatation of cicatricial oesophageal stricture.

(Annals of surgery 1904. Nr. 2.)

Verf. glaubt, daß in den Fällen narbiger Speiseröhrenverengerung innerhalb bestimmter Grenzen namentlich bei Kindern an Stelle der Gastrostomie mit nachfolgender retrograder Bougierung die direkte Bougierung und Erweiterung vom Munde aus treten könne. Hierbei ist natürlich große Vorsicht nötig, indem vor Ablauf von 3 Wochen nach der Verätzung überhaupt nicht bougiert wird. Die narbig verdickte Speiseröhrenwand ist leichter perforierbar als die dünnere normale, die Lichtung der verengten Stelle ist meist etwas nach der vorderen Wand der Speiseröhre verzogen.

Um künstliche Durchbohrungen zu vermeiden, bougiert E. nur mit einer schmiegsamen, aus spiraligen Stahldrahtwindungen hergestellten, innen hohlen Sonde; in dieselbe wird ein dünnes bleiernes Führungsrohr eingefügt. An das zentrale Ende ist ein fadenförmiges Bougie angeschraubt, welches sich beim Nachfolgen des eigentlichen Metallbougies im Magen aufrollt. Vor dem Einführen der Sonden wird eine Kokain-Adrenalinlösung in den Ösophagus gespritzt.

Herhold (Altona).

---

3) **Halstead.** Diverticula of the oesophagus.

(Annals of surgery 1904. Nr. 2.)

H. schließt sich der bekannten Einteilung in Traktions- und Pulsations- oder Pressionsdivertikel an. Aus einem Traktionsdivertikel kann ein Pressionsdivertikel werden, wenn sich dauernd in ihm Nahrung anhäuft. Erst dann pflegt das Traktionsdivertikel klinische Erscheinungen zu machen. Pressionsdivertikel können ihren Sitz haben 1) im Rachen, 2) an der Grenze von Rachen und Speiseröhre in der Höhe des unteren Randes des Schildknorpels, 3) in der Mitte und 4) am unteren Ende der Speiseröhre (epibronchiale und epiphrenale). Im Rachen können die Divertikel kon-

Digitized by Google

genital und branchiogenen Ursprungs sein, die übrigen Stellen, an denen sie sich entwickeln, sind Stellen des geringsten Widerstandes. Die Wand der Divertikel besteht meist aus Schleimhaut und Bindegewebe mit einer dünnen Schicht Muskulatur. Für die Diagnose kommt die Rumpel'sche zwei Sondenuntersuchung in Betracht, wenn die vorhandenen retrosternalen Schmerzen, Wiederkäuen usw. eine genaue Diagnose nicht stellen lassen. Als beste Behandlung kommt die Operation in Frage, welche Verf. an einem näher beschriebenen, mit Erfolg operierten Falle in folgender Weise ausführte: Freilegung des Sackes durch Schnitt am vorderen Rande des Kopfnickers, Tabaksbeutelnaht um den Sack, provisorische Umschnürung desselben, Abtragen und Nähen mit Lembert-Catgutnähten. Ein Schlundrohr nachher einzuführen ist unnötig. **Herhold** (Altona).

---

4) **M. v. Brunn.** Beiträge zur Ätiologie der Appendicitis. Bedeutung der Veränderungen der Blut- und Lymphgefäße des Mesenteriolum. Bedeutung der Kotsteine.

(Beiträge zur klin. Chirurgie Bd. XLII. Hft. 1.)

Das der umfangreichen, aus der Tübinger Klinik hervorgegangenen Arbeit, zugrunde liegende Material besteht aus 20 Wurmfortsätzen, von denen 18 durch Operation, 2 bei der Sektion gewonnen wurden. 11 von ihnen entstammen Fällen von Appendicitis acuta, 9 solchen von Appendicitis chronica. Es war von vornherein die Absicht des Verf., die Theorie von Meisel (s. Beiträge zur klin. Chirurgie Bd. XL), nach welcher die Thrombophlebitis der Wurzelvenen mit nachfolgender sekundärer Entzündung der Wandung des Processus in erster Linie bei einem großen Teile gerade der schwersten Fälle für den eigentlichen Anfall verantwortlich gemacht werden muß, einer Nachuntersuchung zu unterziehen, zugleich aber auch eine genaue Registrierung aller vorhandenen Veränderungen an Blut- und Lymphgefäßen vorzunehmen. Die außerordentlich eingehenden mikroskopischen Untersuchungen ergaben bezüglich der ursächlichen Bedeutung der Gefäßveränderungen des Mesenteriolums für die Pathogenese der Appendicitis ein im wesentlichen negatives Resultat, beleuchten aber sehr deutlich die große Wichtigkeit des Gehaltes des Processus an Bakterien. Verf. gibt das Wesentliche seiner Ausführungen in folgenden Schlußsätzen wieder:

Das Mesenteriolum von Wurmfortsätzen, die im Anfall entfernt worden sind, enthält nicht immer, aber doch in der Regel, pathologisch veränderte Blutgefäße. Die Veränderungen sind entweder frisch oder älteren Datums. Das Mesenteriolum von Wurmfortsätzen, die im Intervall entfernt worden sind, zeigt ebenfalls nicht konstant, aber doch häufig Veränderungen der Blutgefäße. Diese sind niemals frisch oder progredient, haben in der Regel nur geringe Ausdehnung und bestehen in Obliteration kleiner und Intimaverdickung größerer

Digitized by Google

Gefäße, Arterien wie Venen. Ein ätiologischer Zusammenhang dieser Blutgefäßveränderungen mit den frischen oder abgelaufenen Entzündungsprozessen der Wurmfortsatzwand in dem Sinne, daß die Gefäßerkrankungen als das Primäre den Anstoß zu den stärkeren Entzündungsvorgängen gegeben hätten, kann für einige Fälle als möglich zugegeben werden, die Notwendigkeit eines solchen Zusammenhanges ist jedoch nirgends ersichtlich. In einer Anzahl von Fällen ist die sekundäre Natur der Gefäßveränderungen sicher, in der Mehrzahl der übrigen ist ihre sekundäre Entstehung die weitaus natürlichere Erklärung, wenn man die Ausdehnung, den Sitz und die Art der Gefäßerkrankungen mit den pathologischen Veränderungen der Wurmfortsatzwand vergleicht. Sicher sekundärer Natur sind die Veränderungen der Lymphgefäße. Das lymphadenoide Gewebe im Innern des Wurmfortsatzes erfährt im Anfall eine starke Verminderung. Nach Ablauf derselben regeneriert es sich und übertrifft dann häufig an Menge die Norm. Als Ursache der Appendicitis sind die Bakterien des Wurmfortsatzlumens anzusehen. Für das Verständnis ihrer krankmachenden Wirkung empfiehlt es sich, neben der Qualität ihre Quantität zu berücksichtigen, und zwar ihre relativ ungeheure Masse im Vergleich zum Querschnitt der Wand, zur Weite des Lumens und zur Flächenausdehnung der Schleimhaut. Unter diesem Gesichtspunkte gewinnen die Kotsteine neue Bedeutung. Sie bilden die konzentriertesten Bakterienanhäufungen im Wurmfortsatz und wirken wahrscheinlich dadurch verderblicher als durch ihre mechanischen Eigenschaften. **Blauel** (Tübingen).

---

5) **A. Rosner.** Appendicitis in der Geburtshilfe und Gynäkologie.

(Przegląd chirurgiczny 1904. Bd. V. Hft. 3.)

Ausführlich bearbeitet Verf. dieses Thema auf Grundlage eigener Erfahrung und der bisher spärlichen Literatur. Er findet, daß die Anzahl an Appendicitis kranker Frauen, welche bei Frauenärzten Hilfe sucht, erheblich ist. Nach seiner Erfahrung 22 Fälle auf 1500 Untersuchungen. Die Appendicitis kann in der Schwangerschaft auftreten oder rezidivieren. Tödlich verlaufende Fälle hat R. vier beobachtet und in der Literatur noch 69 weitere gefunden. Die Anzahl dürfte aber weit größer sein, da die Diagnose Schwierigkeiten bereitet. Am häufigsten kommt diese Erkrankung vom Ende des 3. bis zum Ende des 6. Monates der Schwangerschaft vor (53,8%), seltener in den späteren Monaten (32,3%) und noch seltener in den ersten 3 Monaten (13,8%). Entgegen der Ansicht Fraenkel's behauptet nun Verf., daß die Volumszunahme der Gebärmutter zum Auftreten oder Rezidivieren der Appendicitis beiträgt. Während der Schwangerschaft werden nämlich die Därme nach links und oben gedrängt und einerseits durch die Bewegungen der Frucht, andererseits durch die Kontrakturen des Uterus gereizt, was einen

Digitized by Google

ungünstigen Einfluß auf etwa in der Nähe der Gebärmutter befindliche Herde ausübt. Nicht nur eine Appendicitis perforativa oder gangraenosa aber, selbst Appendicitis simplex ist in diesem Falle Ursache eines tödlich verlaufenden Abortus. Krönig hat in den Lochien, Pinard im Blute der Nabelschnur Bakterium coli commune nachgewiesen. Andererseits übt auch die Schwangerschaft einen ungünstigen Einfluß auf die Appendicitis aus. Unter den 69 gesammelten Fällen endeten 41, also 59% tödlich. Verf. verlangt daher eine frühzeitige Operation selbst in Fällen, wo die Diagnose nicht ganz sicher ist. Es könnte nämlich bei der Operation Pyosalpinx, extra-uterine Schwangerschaft u. dgl. gefunden werden. Bei vorgefundener Appendicitis muß der Wurmfortsatz entfernt werden.

Zum Schlusse bespricht noch Verf., daß mitunter Appendicitis einen septischen puerperalen Prozeß vortäuschen kann.

Bogdanik (Krakau).

---

6) **F. Franke.** Über Pseudoappendicitis (nervosa).

(Arch. internat. de chir. Bd. I. Hft. 2 u. 4.)

In dem heftigen Streite der Meinungen über die richtigste Art der Behandlung der Appendicitis hat man einen wichtigen Punkt häufig aus dem Auge verloren, nämlich die richtige Diagnosenstellung. Verf. will absehen von den Fällen, bei denen andere Organerkrankungen vorgelegen haben, und beschränkt sich auf die Besprechung der Fälle, bei denen auch diese fehlen. Es handelt sich dabei nach Ansicht des Verf. nicht um Beschwerden hysterischer Natur, wie sie von manchen als Ursache der Fehldiagnose angenommen werden, sondern um Neuralgien bezw. Neuritiden des N. ileo-hypogastricus oder der benachbarten Nerven, die zumeist auf dem Boden einer akuten oder »chronischen« Influenza entstehen, worauf der Verf. in einer früheren Arbeit bereits aufmerksam gemacht hat. Entsprechend der familiären Disposition zur Erkrankung von Influenza konnte Verf. mehrfach bei verschiedenen Mitgliedern der gleichen Familie das Auftreten der Pseudoappendicitis konstatieren.

Die Diagnose stellte Verf. in diesen Fällen aus einigen charakteristischen Residuen der überstandenen Influenza (streifenförmige Rötung der vorderen Gaumenbögen usw.), der Druckempfindlichkeit des betroffenen Nerven und dem Erfolge der entsprechenden Behandlung; in einzelnen Fällen konnte durch die Autopsie am Lebenden die Diagnose einer wahren Appendicitis ausgeschlossen werden. Von den mehrfach beschriebenen Reflexhyperästhesien der Bauchhaut, die auch zu diagnostischen Irrtümern führen können, ist die Pseudoappendicitis nervosa unschwer zu unterscheiden.

Zum Schlusse seiner Abhandlung betont Verf. nochmals ausdrücklich, daß seiner Ansicht nach die vorliegende Frage nicht nur

Digitized by Google

ein theoretisches, sondern auch ein erhebliches praktisches Interesse besitze.

Engelmann (Dortmund).

---

7) **Winslow.** The aponeuroses the supporting structur of the abdominal wall; their approximation for the prevention cure of hernia.

(Annals of surgery 1904. Nr. 2.)

Von den Schichten der Bauchwand sind Hauptfaktoren in der Verhütung von Bauchwandbrüchen die Aponeurosen. Verf. beschreibt genau ihre anatomische Ausbreitung, wonach im unteren Viertel der Bauchwand alle drei Fascien über dem Rectus liegen, während in den oberen Dreivierteln die Fascien des Obliquus internus und transversus hinter dem Rectus zu finden sind. W. begünstigt bei der Laparotomie folgendes Verfahren: 1) vertikaler Hautschnitt, 2) vertikale Durchtrennung der Aponeurose des Obliquus externus und Abpräparieren nach links und rechts behufs Lappenbildung, und zwar nach der einen Seite doppelt soweit wie nach der anderen, so daß ein großer und ein kleiner Lappen entsteht. 3) Auseinanderziehen der Mm. recti und senkrechte Durchtrennung des Bauchfells. Die Naht wird folgendermaßen ausgeführt: Bauchfell mit Catgut, Muskeln mit Silkworm; der Rand des kleinen Lappens der Aponeurose wird nun über den Muskel an die Basis des nach außen umgeklappten größeren Lappens mit Silkworm befestigt, dann der größere Lappen herübergeschlagen und ebenfalls festgenäht. Die Vereinigung der Haut erfolgt durch Silberdraht.

Herhold (Altona).

Die Behandlung des eingeklemmten Bruches in der Praxis.

8) **Wenzel.** Taxis oder Herniotomie?

(Zeitschrift für ärztl. Fortbildung 1904. Nr. 7.)

9) **Witzel.** Der Bruchschnitt des praktischen Arztes.

(Ibid. Nr. 8.)

Wenzel teilt 5 Fälle eingeklemmter Brüche mit, bei denen, nach gewaltsamer Taxis von anderer Seite, eingreifende Notoperationen notwendig wurden. Auf Grund seiner Erfahrungen und den ähnlichen anderer Chirurgen verwirft Wenzel die Taxis — d. h. den mehr oder weniger gewaltsamen und längere Zeit fortgesetzten Repositionsversuch — als ein gefährliches und unzeitgemäßes Verfahren. Die Normalbehandlung in der Stadt- und Hospitalpraxis ist die frühzeitige Herniotomie; nur bei großen Brüchen mit weiter Bruchpforte und gutem Allgemeinbefinden des Pat. und in der Landpraxis ist ein einmaliger, schonender Repositionsversuch — etwa wie zur Zurückbringung nicht eingeklemmter Brüche — erlaubt; mißlingt er, so ist unter Vermeidung jeglichen Zeitverlustes durch weitere zwecklose Repositionsmanöver die am schnellsten erreichbare chirurgische Hilfe zur Vornahme der Herniotomie zu beschaffen.

Digitized by Google

Als solchen empfiehlt Witzel das an seiner Abteilung geübte Verfahren der Laparoherniotomie. Es besteht in folgenden, durch schematische Zeichnungen veranschaulichten Abschnitten: 1) Freilegung der Bruchpforte und Isolierung der Bruchgeschwulst. 2) Durchtrennung der Decken des Bruchsackhalses, Eröffnung des Bauchfelles oberhalb der Einschnürung, Einführung eines den Bauchraum schützenden Abschlußtampons. 3) Spaltung des Bruchsackes und seiner Hüllen von oben herab, wobei eine Kompresse bezw. Stieltupfer das Bruchwasser aufnehmen und die Hände, wenn auch nur der Verdacht einer Gangrän vorliegt, durch Gummihandschuhe geschützt werden. 4) Versorgung des Bruchinhaltes, wobei W. drei Aufgaben unterscheidet: a) zweifellos lebensfähiger Darm wird versenkt, die Radikaloperation angeschlossen; b) verdächtiger Darm ist in einem angenähten »Sacktampon« zu versenken, um ihm günstige Bedingungen für seine Erholung zu geben; c) der zweifellos brandige Darm wird vor die sicher tamponierte Bauchwunde gelagert, feucht eingehüllt und sich selbst überlassen, nachdem noch einige Nähte durch Bauchwand, Tampon und Mesenterium gelegt sind. Die primäre Resektion des Darmes bleibt trotz aller Verbesserung der Technik ein gefährliches Unternehmen, welches niemals in der Allgemeinpraxis ausgeführt werden sollte.

Als Vorzüge seines Verfahrens, dessen technische Einzelheiten ausführlich angegeben werden, betont Verf. folgende: Die Ausführung ist einfach, eine Infektion des Bauchraumes durch den Bruchinhalt, sowie unbeabsichtigte Darm- oder Gefäßverletzungen werden mit Sicherheit vermieden. **Gutzeit** (Neidenburg).

---

10) **N. W. Sinjuschin.** Das Lymphgefäßsystem des Magens in seiner Beziehung zur Ausbreitung des Karzinoms.

(Russisches Archiv für Chirurgie 1904. [Russisch].)

S. hat an 22 Leichen neugeborener bezw. wenige Monate alter Kinder die Lymphgefäße und Drüsen nach Injektion mit Preußischblau studiert. Er ist dabei zu denselben Resultaten und praktischen Schlüssen gekommen wie seine Vorgänger. Nur in einem Punkte weicht er von ihnen ab. Es gelang ihm vom Fundus des Magens aus ein Gefäßnetz zu injizieren, das in den Glandulae praecardiacae endete. Jedesmal, wenn die Fundusgefäße sich füllten, wurden diese Drüsen sehr deutlich, sowie Gefäße, die mit den Drüsen der kleinen Kurvatur und der Glandulae suprapancreaticae kommunizierten. Diese von Cunéo nicht als selbständige Gruppe beschriebenen Drüsen möchte S. als solche betrachtet wissen.

V. E. Mertens (Breslau).

Digitized by Google

11) **W. Petersen** u. **F. Colmers.** Anatomische und klinische Untersuchungen über die Magen- und Darmkarzinome.

(Beiträge zur klin. Chirurgie Bd. XLIII. p. 1.)

Diese umfassende, mit 117 Textabbildungen und 16 Tafeln ausgestattete Arbeit enthält eine Fülle interessanter Ergebnisse und geistreicher Gedanken. Manches ist allerdings noch reine Hypothese und bedarf, wie Verff. selbst es aussprechen, noch der Nachprüfung und des weiteren Ausbaues. Vieles darf wohl aber schon jetzt als fester Grund betrachtet werden, worauf künftige Forscher fußen und weiterbauen können.

Das Material, welches der Arbeit zugrunde liegt, besteht aus 66 Magen-, 22 Dickdarm- und 212 Mastdarmkarzinomen. Davon wurden 34 Magen-, 22 Dickdarm- und 46 Mastdarmkrebse aufs genaueste histologisch untersucht, während von den übrigen Fällen nur vereinzelte mikroskopische Präparate und die sorgfältigen Aufzeichnungen des pathologischen Instituts verwertbar waren. Von den genauer untersuchten 102 Fällen werden kurze makroskopische und mikroskopische Befunde mitgeteilt und durch sehr lehrreiche schematische Skizzen erläutert, aus denen neben der Form und den Größenverhältnissen der Geschwülste insbesondere die Art des peripheren Wachstums sowie das Verhältnis der makroskopisch erkennbaren und der mikroskopisch nachweisbaren Ausbreitung ersichtlich ist.

Verf. teilt die Karzinome des Magen-Darmkanals ein in Carcinoma adenomatosum mit den Unterabteilungen simplex, microcysticum, papilliferum und gelatinosum, in Carcinoma solidum mit den Unterabteilungen alveolare, diffusum und gelatinosum und in Mischformen. Diese drei Gruppen beteiligen sich beim Magen mit bezw. 24%, 57% und 19%, beim Dickdarm mit 86,5%, 13,5% und 0%, beim Mastdarm mit 82,5%, 11% und 6,5%. Es überwiegt also beim Magen das Carcinoma solidum, beim Dick- und Mastdarm das Carcinoma adenomatosum.

Als eines der Hauptergebnisse der zum Teil mittels Serienschnitten durchgeführten histologischen Untersuchung muß es angesehen werden, daß die Magen- und Darmkarzinome fast ausschließlich unizentrisch wachsen. Ein multizentrisches Wachstum scheint nur äußerst selten vorzukommen. Die Vergrößerung der Geschwulst erfolgt entweder durch expansives Wachstum, wobei das Krebsparenchym oder das bindegewebige Stroma überwiegend sich beteiligen kann, oder durch infiltrierendes Wachstum. Letzteres kann interglandulär vorwiegend auf dem Wege der Lymphbahnen erfolgen oder intraglandulär durch Einbruch in die Schleimhaut von unten, von der Seite und von oben her. Während sich das expansive und das intraglanduläre Wachstum leicht als unizentrisch erkennen lassen, ergibt das intraglanduläre zahlreiche Täuschungsbilder, die oft nur durch genaues Studium von Schnittserien richtig zu deuten sind. Besonders verwirrend ist dabei häufig die An-

Digitized by Google

passung des Karzinoms an die normale Organstruktur, die »Organ-Mimikry«. Den Beweis für den Übergang sog. vorbereitender Drüsenwucherungen, »Vorstufen« des Karzinoms in wirkliches Karzinom, hält Verf. nicht für erbracht.

Obgleich bei dem überwiegend unizentrischen Wachstum der Magen- und Darmkarzinome die Randpartien nur mit größter Vorsicht zur Entscheidung histogenetischer Fragen herangezogen werden dürfen, fanden sich doch einige Bilder, die für eine primäre Entartung des Epithels ohne wesentliche Beteiligung des Bindegewebes sprachen.

Die Verbreitungswege des Karzinoms erwiesen sich als sehr verschieden im Magen, Dick- und Mastdarm und innerhalb desselben Organs je nach der anatomischen Form des Karzinoms. Im Magen verbreitet es sich hauptsächlich in der Magenwand selbst und geht oft sehr weit über die makroskopisch erkennbaren Grenzen hinaus. Es dehnt sich meist an der kleinen Kurvatur weiter aus als an der großen und überschreitet häufig auch den Pylorus. Das Dickdarmkarzinom bleibt sehr lange auf umschriebene Stellen der Darmwand beschränkt. Ähnlich verhält sich innerhalb der Darmwand das Mastdarmkarzinom, dagegen dringt es ziemlich frühzeitig in das pararektale Gewebe ein. Während das Karzinom innerhalb der Magen- und Darmwand fast ausschließlich kontinuierlich wächst, springt es auf die Lymphdrüsen häufig diskontinuierlich über.

Überraschende Beziehungen ergaben sich zwischen der anatomischen Form der Karzinome und der Bösartigkeit, nach der Häufigkeit der Rezidive berechnet, wenigstens für das Mastdarmkarzinom. Hier blieb das Rezidiv überhaupt nur beim Carcinoma adenomatosum zuweilen aus, in 20% der Fälle am regelmäßigsten beim Carcinoma adenomatosum papilliferum und microcysticum; das Carcinoma solidum und die Mischformen rezidivierten stets. Verf. stellt daher die Forderung auf, bei der Indikation zur Operation eines Mastdarmkarzinoms auf die anatomische Form Rücksicht zu nehmen und dieselbe möglichst durch Probeexzision vorher festzustellen. Beim Magen waren keine ähnlich augenfälligen Unterschiede des klinischen Verlaufes je nach der anatomischen Form vorhanden.

Aus dem unizentrischen Wachstum ergibt sich die praktisch wichtige Folgerung, daß man nur mit direktem Rezidiv, hervorgegangen aus zurückgelassenen Karzinomzellen, nicht mit einer Disposition des Epithels in der Umgebung der Hauptgeschwulst zu neuer Erkrankung, zu rechnen hat. Auch von den zurückgelassenen Krebszellen braucht jedoch nicht in jedem Falle ein Rezidiv auszugehen, vielmehr glaubt Verf. aus klinischen Beobachtungen und histologischen Befunden schließen zu dürfen, daß Heilungsvorgänge beim Karzinom eine größere Rolle spielen, als bisher angenommen wurde. Die Rezidive sind zu unterscheiden in Organ-, Zellgewebs-, Lymphdrüsen- und metastatische Rezidive. Beim Magen steht das Organrezidiv durchaus im Vordergrund und läßt sich durch ausgiebige

Digitized by Google

Resektion wahrscheinlich häufig vermeiden; beim Mastdarmkarzinom überwiegt bei weitem das Rezidiv im Zellgewebe und in den nächstgelegenen regionären Lymphdrüsen.

»Die Rezidivfrage fällt nicht stets zusammen mit der Drüsenfrage«, zumal, wie es scheint, gerade in den Drüsen Krebszellen zugrunde gehen können.

Die Wachstumsverhältnisse der Magen- und Darmkarzinome hält Verf. für einen strikten Beweis gegen die parasitäre Ätiologie.

M. v. Brunn (Tübingen).

---

12) **Summers.** The treatment of posterior perforations of the fixed portions of the duodenum.

(Annals of surgery 1904. Nr. 5.)

Verf. schlägt vor, die von Kocher im Zentralblatt für Chirurgie 1904 Nr. 2 geschilderte »Mobilisierung des Duodenums« anzuwenden, um retroperitoneale Risse des Duodenums freizulegen und eventuell zu nähen. Die durch stumpfe Gewalt hervorgerufenen Rupturen der Hinterfläche des Duodenums sitzen vorwiegend in der Nähe des Pylorus und an der Vereinigungsstelle von Duodenum und Jejunum, da hier ein fixierter Teil an einen losen stößt. Auch Schußwunden des hinteren Teiles des Duodenums können auf diese Weise versorgt werden. Jedenfalls soll bei allen Verletzungen des Unterleibes an diese retroperitonealen Rupturen gedacht und sollen dieselben genäht werden, wenn es der Zustand des Pat. erlaubt.

Herhold (Altona).

---

13) **Masnata.** Nuovo processo di gastroenterostomia.

(Policlinico 1904. Ser. chir. Nr. 5.)

An der Hand von drei Schemata und acht Abbildungen schildert M. folgende Methode, die er bisher experimentell erprobt hat und im wesentlichen die Vorteile einer seitlichen Anastomose und der Ypsilonmethode vereinigen soll. Er legt die beiden Darmschenkel flintenlaufartig aneinander und zerstört den Sporn vollständig, mit anderen Worten fügt zur Gastroenterostomie eine Enteroanastomose, die sich durch die ganze Länge der Schlinge hindurchzieht. Zuerst wird diese Anastomose gemacht, in welcher man eine Öffnung von 4 bis 5 cm übrig läßt, die dann in den Darm gepflanzt wird; die Darmschenkel kommen hinter einander. **E. Pagenstecher** (Wiesbaden).

---

14) **W. Braun.** Zur Pathologie und Therapie des Darmverschlusses.

(Beiträge zur klin. Chirurgie Bd. XLI. Hft. 3.)

Die Ausführungen des Verf. stützen sich auf die in Altona und Berlin unter der Oberleitung Prof. Krause's beobachteten Fälle von Ileus. Verf. teilt zunächst zum Verständnis und zur Beurteilung gewisser ursächlicher Momente und Erscheinungen des Darmver-

Digitized by Google

schlusses die eigenen Beobachtungen mit, bespricht dann die auf Grund differentieller und spezieller Diagnose für Krause und seine Schüler gültigen allgemeinen operativen Indikationen und entwickelt die Gesichtspunkte, welche für die allgemeinen und speziellen therapeutischen Maßnahmen leitend waren. Es werden also in einzelnen Kapiteln, immer unter Einflechtung einschlägiger Kranken- und Operationsgeschichten, die Pathogenese und Symptomatologie, die lokalen Darmsymptome, die operative Indikationsstellung, die Indikationsstellung auf Grund der Differentialdiagnose und die Therapie des Darmverschlusses abgehandelt. Es kann hier auf die Einzelheiten der sehr lehrreichen Besprechungen nicht eingegangen werden. Seinen eigenen Standpunkt über die Therapie des mechanischen Darmverschlusses präzisiert Verf. folgendermaßen:

Eine erfolgreiche Therapie des mechanischen Darmverschlusses und seiner Komplikationen ist nur auf mechanisch-operativer Grundlage denkbar. Chirurgische Technik allein kann aber den Sieg nicht bringen, wenn sie auch die Gefahren der Operation durch vorsichtige Anpassung an die Eigenart des Ileus bis zu einem gewissen Grade verringern kann. Sie kann nur durch nicht operative, gegen die gefährlichen Störungen des Nervensystems, des Zirkulationsapparates und der Darmfunktion direkt gerichtete Maßnahmen, wie sie uns heute erst in ganz bescheidenem Umfange zu Gebote stehen, zur vollen Leistungsfähigkeit gebracht werden.

Blauel (Tübingen).

---

15) **P. J. Bokenham.** The treatment of haemorrhoids and allied conditions by oscillatory currents of high tensions.

(Lancet 1904. Juli 2.)

Verf. empfiehlt die von Doumer (Lille) angegebene Methode der Behandlung von Hämorrhoiden, Analfissuren und ähnlichen Erkrankungen mit hochgespannten Oscillationsströmen von 100 bis 500 Milliampère Stärke. Es wird über 118 Fälle berichtet; je nach der Art der Erkrankung waren mehr oder weniger Sitzungen (5—30) von ca. 15 Minuten Dauer nötig, wobei die Elektrode in innigen Kontakt mit den erkrankten Partien gebracht wurde. Einfache Fissuren, Post partum-Hämorrhoiden mit Mastdarmvorfall, sowie Pruritus ani ergaben besonders glänzende Erfolge.

H. Ebbinghaus (Berlin).

---

16) **Rhoads.** The diagnosis of abscess of the liver.

(Annals of surgery 1904. Nr. 5.)

Nach mehrfachen Statistiken kommt der Leberabszeß bei tropischer Ruhr in 5% der Fälle, bei einheimischer Ruhr in viel geringerem Prozentsatze vor. Da in vielen Fällen die Ruhr nur als leichter Durchfall sich bemerkbar machen kann, und da die Kranken infolgedessen oft gar nicht wissen, daß sie die Ruhr gehabt haben

Digitized by Google

oder noch haben, läßt die Vorgeschichte bei der Diagnose Leberabszeß oft im Stiche. Die wichtigsten Anzeichen für den letzteren sind: stierer matter Blick, braune Hautfarbe ohne eigentlichen Ikterus, remittierendes Fieber, Druckgefühl im rechten Hypochondrium, Lebervergrößerung, Leukocytenvermehrung von 11000—40000, Ausdehnung der Hautvenen im Epigastrium. Außerdem können zuweilen vorhanden sein: Schabegeräusch über der Leber, trockner Husten infolge Pleurareizung, Auswurf bei in die Lungen durchgebrochenem Abszeß, Hautödem über der Leber, nach dem Schulterblatt ausstrahlender Schmerz bei Lage des Abszesses in der Nähe der Gallenblase. Die Durchleuchtung mit Röntgenstrahlen kann das Auffinden des Leberabszesses erleichtern. **Herhold** (Altona).

---

17) **Voronoff.** Traitement chirurgical des abscès du foie en Égypte.

(Arch. internat. de chir. Vol. I. Fasc. 5.)

Aus der ausführlichen historischen Einleitung ist hervorzuheben, daß die Punktion in früheren Zeiten die einzige Therapie der Leberabszesse in Ägypten bildete. Seit Einführung der Antisepsis und Asepsis wurde die breite Eröffnung die maßgebende Methode. Sie wird in der Regel dem Vorgehen von Zancarol entsprechend ausgeführt. Zur Diagnose des Sitzes des Abszesses oder der Abszesse wird ein ausgedehntester Gebrauch von der Ausführung der Probepunktionen gemacht. Auch V. empfiehlt dieses Verfahren und verteidigt es gegen die naheliegenden Einwände, indem er ausführt, daß auch die »chirurgischere« Probelaparotomie nicht immer zum Ziele führe. Immerhin muß Verf. zugeben, daß in einer Reihe von Fällen nach ergebnislosen Probepunktionen erst durch die Inzision Klarheit gebracht wurde. Seit Einführung der breiten Eröffnung der Abszesse ist auch die Mortalität gesunken. Von 1089 Fällen, die in den letzten 20—25 Jahren von 17 Ärzten in Ägypten operiert worden waren, waren 956 mit der breiten Inzision und 95 mit der Punktion behandelt worden. Die Punktion ergab eine Mortalität von 60%, die Inzision eine solche von 40%. Die bessere Diagnosenstellung und der frühzeitigere Eingriff haben die Mortalitätsstatistik einzelner Operateure bis auf 20% Mortalität herabgedrückt.

Je nach dem Sitze des Abszesses muß die Anlage des Schnittes gewählt werden; häufig werden eine oder mehrere Rippen zu resezieren sein. Die Komplikationen des Pyopneumothorax u. ä. erfordern besondere Maßnahmen. Die Anwendung der Curette nach Eröffnung des Abszesses, die in Ägypten nicht geübt wird, ist nach Ansicht des Verf. sehr zu empfehlen. **Engelmann** (Dortmund).

Digitized by Google

Kleinere Mitteilungen.

18) Thompson. Stricture of the oesophagus due to typhoid ulceration.

(Annals of surgery 1904. Nr. 5.)

Nach Typhus entstandene Verengerung der Speiseröhre beobachtete Verf. in drei Fällen, welche durch Bougieren gebessert wurden. Aus der Literatur vermochte er nur neun andere derartige Fälle zu sammeln. **Herhold** (Altona).

19) C. Constantinescu. Einige Bemerkungen über den unmittelbaren Eingriff bei perforierenden Bauchwunden.

(Revista de chir. 1904. Nr. 4.)

Verf. gibt neun, verschiedenen Krankenhausabteilungen entstammende Fälle von penetrierenden Bauchwunden, welche infolge verschiedener Behandluug auch einen verschiedenen Verlauf nahmen. Bei vier Pat. wurde gleich nach der Verletzung durch breite Laparotomie, Naht der perforierten Darmschlingen und Reinigung des Bauchfelles eingegriffen, und alle diese Fälle heilten; in anderen Fällen wurde nach 12, 24 und 30 Stunden eingegriffen, und war das Resultat: zwei Todesfälle, der eine infolge von Darmperforation, der andere durch Infektion seitens des verwundenden Körpers, während der dritte heilte, da keine Eingeweideverletzung vorhanden war. Zwei Fälle, bei welchen keinerlei Eingriff vorgenommen wurde, endeten tödlich. C. ist daher der Ansicht, das der systematische und unmittelbare Eingriff die einzige rationelle Behandlung der Bauchwunde ist, so oft man einen Zweifel über die Penetration derselben hat. Die Eröffnung der Peritonealhöhle in breitem Maße soll immer vorgenommen werden, so oft eine Verletzung der Serosa vorliegt, und anschließend daran diese und die der umgebenden Organe desinfiziert werden. **E. Toff** (Braila).

20) E. W. Goodall. The causation, diagnosis and treatment of perforating ulcer in typhoid fever.

(Lancet 1904. Juli 2.)

Verf. basiert seine Arbeit auf 1921 Typhusfälle mit 96 Perforationen. Es sind dieses die Fälle, die in den letzten 12 Jahren im Eastern Hospital in Homerton in Behandlung waren. Alle Perforationsfälle bis auf 2 verliefen tödlich. Es ereigneten sich Perforationen in 4,9% der Typhusfälle, und 31,5% aller Todesfälle bei Typhus waren auf diese Komplikation zu beziehen. Betroffen waren 62 Männer und 34 Frauen. Das Alter von 10—24 Jahren stellte die größte Zahl. Niemals ereigneten sich die Perforationen in der 1. Woche, am häufigsten in der 3., 4. und 5. Bei 9,3% der Fälle fand die Perforation in einem Typhusrückfalle statt; am häufigsten trat sie in schweren Fällen von Typhus und im akuten Stadium ein. Traumatische Irritationen, z. B. bei der Verlagerung des Pat. oder dem Transport usw., spielten für die Perforation keine wesentliche Rolle.

Unter den Symptomen der Perforation schreibt Verf. dem sie sehr häufig begleitenden Schüttelfrost diagnostisch eine wichtige Rolle zu. Abgesehen von den oft recht bedeutenden Schwierigkeiten der Diagnose ist die Lokalisation der betreffenden Perforation häufig keineswegs leicht. Unter 68 Perforationsfällen Verf.s war 59mal der Dünndarm (einmal ein Meckel'sches Divertikel), 3mal der Dickdarm, 3mal der Wurmfortsatz, 2mal die Gallenblase, 1mal eine eitrige Drüse perforiert. Die Dünndarmperforationen lagen meist innerhalb der ersten 24 Zoll über der Klappe.

Sofortige Laparotomie ist die einzig mögliche Therapie, von der nur bei schon Moribunden abzusehen ist. In außerordentlich seltenen Fällen der Literatur ist

Digitized by Google

nach Perforation noch spontan eine Heilung eingetreten. Die in der Literatur niedergelegten prozentuellen Zahlen von operativen Heilungen sind nach Verf.s Ansicht bei weitem zu günstig', da verhältnismäßig weit mehr günstige als ungünstige beschrieben sind. Die Laparotomie sollte im allgemeinen auf der rechten Seite gemacht, die Perforationsstelle mit Lembert'schen Nähten übernäht oder als Kotfistel eingenäht werden.

Zur Betäubung der Schmerzen sind keine Narkotika zu geben, zur Operation selbst wird Allgemeinanästhesie empfohlen.

Zahlreiche instruktive Krankengeschichten sind in der Arbeit eingeflochten.

H. Ebbinghaus (Berlin).

21) G. Nilson. Kasuistischer Beitrag zur Frage über die Bedeutung der Leukocytose bei Appendicitis.

(Hygiea Bd. LXV. Folge II. Bd. III. Abt. 1. p. 333. [Schwedisch.])

Über 15 Fälle von Appendicitis, die im Herbst 1902 im Marienkrankenhause zu Stockholm (Chefarzt Rissler) behandelt worden sind, liefert die Arbeit detaillierte Krankengeschichten, besonders in bezug auf das Auftreten der Leukocyten. In einer ersten Gruppe sind neun Fälle zusammengestellt, die ohne Operation genasen, die sechs übrigen, welche zum Unterschiede von den vorigen mit Eiterung verliefen, wurden operiert. Nach einer kritischen Besprechung der nicht operierten Fälle kommt Verf. zu dem Schluß, daß »eine initiale, rasch vorübergehende, höhere Leukocytose, eine Steigerung auf nur ein paar Tausend über das Normale, oder eine absolute Abwesenheit einer Vermehrung der Zahl der weißen Blutkörperchen, wenn die Symptome übrigens geringe sind, die Stellung einer guten Prognose im Einzelfalle und die Einleitung einer medizinischen Behandlung rechtfertigt«. Die Durchschnittswerte der Leukocyten bei den sechs eiternden Fällen betrug 23450. Bei allen tritt die Neigung der Leukocytose hervor, entweder auf derselben hohen Stufe zu bleiben oder sich von Tag zu Tag zu vermehren. Verf. bestätigt, daß dieses verschiedene Verhalten der Leukocyten eine wertvolle Bereicherung der Differentialdiagnose zwischen katarrhalischer und eitriger Appendicitis ist. Bei der Entscheidung der Operationsfrage gibt gewissermaßen die Leukocytose den Ausschlag, wenn die übrigen Symptome festgestellt sind. Nächst dem Ergebnis von Eiter bei der Probepunktion deutet kein Zeichen so deutlich als dieses auf Eiterung in der Bauchhöhle hin.

Hansson (Cimbrishamn).

22) R. Morison. Hernia.

(Edinb. med. journ. 1904. März u. April.)

Verf. berichtet über 75 Leistenbrüche, welche sämtlich radikal operiert wurden und glatt ausheilten; das jüngste operierte Individuum war 10 Monate, das älteste 80 Jahre alt. Von 6 Kranken mit eingeklemmten Leistenbrüchen starb einer, die übrigen heilten ohne Störung aus. Alle 10 reponiblen Schenkelbrüche wiesen glatte Heilung auf, während von 2 eingeklemmten einer den Tod herbeiführte, 2 Nabel- und 8 Bauchbrüche wiesen normalen Verlauf auf. — An der Hand dieses Materiales werden Ätiologie, Symptomatologie, Differentialdiagnose, Therapie und Prognose besprochen. Die Operationsmethode für Leistenbrüche ist eine Kombination derjenigen von Halstead, Bassini und Kocher: der Bruchsack wird nach Kocher durch die Muskulatur nach oben durchgezogen und dort vernäht, im übrigen nach Bassini verfahren. Bei Schenkelbrüchen werden zum Verschluß der Bruchpforte Catgutnähte durch das Lig. Pouparti und das Lig. Cooperi gelegt. Die Therapie der Nabel- und Bauchbrüche bietet nichts Besonderes. Verf. warnt bei Besprechung der Behandlungsweise eingeklemmter Brüche vor den wiederholten Versuchen der Taxis, da er zu oft Störungen beobachtet habe, die sicher durch sofortige Herniotomie vermieden wären. Sie soll nur in vereinzelten und frühzeitig in ärztliche Behandlung kommenden Fällen versucht werden.

Digitized by Google

Viermal wurden von M. Rezidive operiert, unter denen sich ein innerer Leistenbruch sowie ein nach Kocher operierter Fall befanden; hier war der Bruch in den nach oben durch die Aponeurose des Musc. obliqu. ext. gezogenen Bruchsack getreten. Ein von M. operierter Littre'scher Bruch war dadurch ausgezeichnet, daß ein Meckel'sches Divertikel auf der Kuppe des Darmes sich befand. **Jenckel** (Göttingen).

23) **E. M. Corner.** Thrombosis and acute gangrene in strangulated herniae.

(Edinburgh med. journ. 1904. Mai.)

Anknüpfend an die in »St. Thomas' hospital reports for 1900« vom Verf. erschienene Arbeit über akute infektiöse Nekrose bei eingeklemmten Brüchen, werden drei neue Fälle publiziert und eingehend besprochen.

Im ersten handelte es sich um eine 42jährige Frau, welche wegen eingeklemmten Schenkelbruches 12 Stunden nach dem Einsetzen der Erscheinungen operiert wurde, und nach der Reposition der völlig unversehrt aussehenden Dünndarmschlinge und Radikaloperation an Gangrän dieses Darmstückes starb. Da der Darm bei der Operation völlig gut aussah, neigt Verf. der Ansicht zu, daß die Thrombose der Mesenterialgefäße sekundär auftrat und hervorgerufen wurde durch Auswanderung von Mikroorganismen aus dem Darme während der Zeit der Inkarzeration.

Fall II handelt von einem 29jährigen Manne, welcher wegen linksseitigen eingeklemmten Leistenbruches 13 Stunden nach den ersten Symptomen operiert wurde und bei welchem auf derselben Seite noch ein unvollkommener Descensus testiculi bestand. Wegen Thrombose der Mesenterialgefäße wurde die Resektion des erkrankten Darmstückes ausgeführt und End-zu-End anastomosiert. Der Hode wurde mitentfernt und die Bruchpforte durch Catgutnähte verschlossen. Heilung per primam.

In Fall III handelt es sich um eine 63jährige Frau mit rechtsseitigem eingeklemmtem Schenkelbruche. Wegen Thrombose der Mesenterialgefäße wurde die Resektion ausgeführt und dadurch völlige Heilung erzielt. Auch hier sah der Darm normal aus und wäre sicher reponiert worden, wenn nicht das Mesenterium gedreht gewesen wäre.

Aus den angeführten Statistiken geht die Frequenz derartiger Beobachtungen hervor. Von eingeklemmten Schenkelbrüchen wurden 8,8% brandig, während bei Leistenbrüchen der Prozentsatz 3,3% betrug. **Jenckel** (Göttingen).

24) **Calinescu** (Bukarest). Einige Bemerkungen über 906 operierte Hernien.

(Spitalul 1904. Nr. 11.)

Das Vorhandensein eines Bruches ist heute in Rumänien kein Befreiungsgrund vom Militärdienste mehr. Die betreffenden Soldaten werden operiert und auf diese Weise nicht nur eine Anzahl junger Leute dem Militärdienste erhalten, sondern dieselben werden von Schäden befreit, welche früher oder später sie zu jeder Arbeit untauglich machen und der Gemeinde und dem Staate zur Last fallen lassen würden. Die ersten Operationen wurden von Demosthen gemacht, späterhin von C., seinen Assistenten und anderen Militärärzten. Die Resultate waren im allgemeinen sehr gute, da von den 906 Operierten nur 15 starben; darunter waren einige mit eingeklemmten Brüchen; in anderen Fällen trat Pleuropneumonie oder Erysipel auf, bei zweien entwickelte sich Peritonitis. Vier Hernien rezidivierten, sonst waren die operativen Resultate sehr gute.

E. Toff (Braila).

25) **L. Vaccari.** Su di una rara disposizione della fascia di Cooper a livello di un' ernia diretta della vescica.

(Gaz. degli ospedali e delle clin. 1904. Nr. 73.)

V. hat bei der Operation eines äußeren Leistenbruches einen Blasenbruch aus der Fascia transversa herauskommen sehen von der Größe eines Mannesfingers.


Digitized by Google

Er hatte einen Stiel, der von einem engen, fibrösen Ring eingeschnürt war. Letzterer lag 3 cm oberhalb des Poupart'schen Bandes und entsprach der Hautöffnung des Leistenkanales.

In der Literatur fand V. eine solche Anordnung der Fascia transversa zu direkten Brüchen nicht verzeichnet. Die Disposition dazu sucht er in einer Hypertrophie der fibrösen Elemente der Cooper'schen Fascie oder in einer lokalen Reizung durch das den Bruchinhalt bildende Organ oder durch ein Bruchband.

Dreyer (Köln).

26) N. Heuström. Fall von Hernia obturatoria.

(Hygiea Bd. LXV. Folge II. Bd. III. Abt. I. p. 201. [Schwedisch.])

Mitteilung eines einschlägigen Falles aus der Universitätsklinik in Lund (Direktor: Prof. Borelius). Es handelte sich um ein 67jähriges Fräulein, das seit 12 Jahren in der rechten Leistenfalte einen reponiblen Bruch getragen hatte. Derselbe war zeitweise mit einem Bruchbande behandelt worden und konnte immer reponiert werden. 2 Tage vor der Aufnahme mißlang das Repositionsmanöver; Winde und Stuhl blieben angehalten, schließlich erfolgte Erbrechen. Bei der Aufnahme fand sich an der vorderen inneren Seite des rechten Schenkels, dicht am Lig. Pouparti, aber medialwärts von der gewöhnlichen Stelle der Schenkelbrüche, eine etwa hühnereigroße Anschwellung, deren unterer Pol wohl abgrenzbar war. Aufwärts verlor sie sich unter dem Schambeine. Vom Mastdarm aus fühlte man rechts und aufwärts eine Resistenz in der Gegend des Foramen obturatorium. Zuerst gemachte Einläufe und Darmausspülungen blieben erfolglos, durch dann gereichtes Rizinusöl wurde der Zustand verschlimmert. Am 2. Tage Herniotomie und Radikaloperation.

Hautschnitt über die Regio pectinea, parallel mit der Längsachse des Beines; Freilegung des M. pectineus, dessen medialer Rand auswärts geführt wird; stumpfe Eröffnung des dahinter gelegenen Bruchsackes, in welchem eine Dünndarmschlinge gesehen und gefühlt wird. Quere Durchtrennung des Muskels, um mehr Raum zu gewinnen; die Schlinge konnte ohne Debridement reponiert werden; ein verwachsenes Netzstück wurde reseziert. Der Bruchkanal war für den Zeigefinger bequem durchgängig; der Sack wurde bis in den Canalis obturatorius isoliert, torquiert und abgebunden; Drainage und Vernähung des M. pectineus. Heilung per primam. — Ein halbes Jahr später kein Rezidiv.

Verf. bespricht in der Epikrise die große Mortalität der betreffenden Brüche. Die hervorragendsten Symptome werden erörtert. Eine tabellarische Zusammenstellung von 37 in der Literatur mitgeteilten Fällen ist der Arbeit beigefügt.

Hansson (Cimbrishamn).

27) D. Maragliano. Klinische und pathologisch-anatomische Erfahrungen auf dem Gebiete der Magenchirurgie.

(Beiträge zur klin. Chirurgie Bd. XLI. Hft. 3.)

Verf. berichtet über die in der chirurgischen Abteilung des Augustahospitals zu Berlin auf dem Gebiete der Magenchirurgie erzielten therapeutischen und physiologischen Ergebnisse. Es werden in einzelnen Kapiteln der Magenkrebs (12 Resektionen, 32 Palliativoperationen), die gutartige Pylorusstenose (10 Gastroenterostomien, 2 Pyloroplastiken), das Magengeschwür, der Sanduhrmagen, die gastrischen Krisen bei Tabes dorsalis, der Pylorospasmus und der Speiseröhrenkrebs besprochen. Von den 12 Krebskranken starben 3 unmittelbar im Anschluß an die Resektion, 4 leben noch als geheilt. Unter den verschiedenen Methoden der Gastroenterostomie wurde weitaus am häufigsten die Gastroenterostomia antecolica anterior mit Enteroanastomose angewandt; stets wurde die Naht ausgeführt, nie der Murphyknopf benutzt.

Blauel (Tübingen).

28) Kopczyński. Entfernung einer Magensonde durch eine Magenfistel.

(Gaz. lekarska 1904. Nr. 27.)

Bei einer 27 Jahre alten Arbeiterin wurde wegen narbiger Verengung der Speiseröhre infolge Laugenverätzung eine Magenfistel angelegt und von da aus

Digitized by Google

die Speiseröhre sondiert. Am 5. Dezember 1903 soll die Spitze der Sonde samt dem Metallverschluß abgebrochen und im Magen stecken geblieben sein. Das Stück wurde im Magen gesehen, konnte aber nicht entfernt werden. Die Ernährung durch die Fistel war hinreichend, und erst am 14. März 1904 traten heftige Schmerzen im Magen mit Galleabsonderung auf. Die Magenfistel wurde stumpf erweitert und darauf ein 18 cm langes Stück Magensonde extrahiert.

Bogdanik (Krakau).

29) **S. Pförringer.** Beitrag zum Wachstum des Magenkarzinoms.

(Beiträge zur klin. Chirurgie Bd. XLI. Hft. 3.)

Aus dem Materiale der chirurgischen Klinik zu Würzburg an durch Resektion gewonnenen Präparaten von Magenkrebsen liefert Verf. einen Beitrag zur Entscheidung der Frage über das Wachstum des Magenkarzinoms. Es wurden neun Fälle genau untersucht und eingehend beschrieben. Bezüglich der Einzelheiten der Befunde muß auf das Original verwiesen werden. Als Hauptergebnis stellt sich heraus, daß in allen Befunden Verf. die Angaben Borrmann's voll und ganz bestätigen, und daß er nur Beweise für die von Ribbert und Borrmann vertretene Anschauung von der Wachstumsweise des Karzinoms finden konnte.

Blauel (Tübingen).

30) **Moynihan.** One hundred cases of gastroenterostomie for simple ulcer of the stomach and duodenum.

(Annals of surgery 1904. Nr. 5.)

Von den 100 in der Überschrift genannten Operationen wurden 85 wegen unverbesserlicher Dyspepsie bei chronischem Magengeschwür, 15 wegen Magenblutung ausgeführt; die Gesamtmortalität betrug 2 (2%). Das jüngste operierte Individuum war 17, das älteste 62 Jahre alt; in 58 Fällen wurde nur ein Geschwür gefunden, in 20 zwei, in 4 Fällen drei und in 7 multiple. Ein Duodenalgeschwür wurde einfach 9mal, in Verbindung mit Magengeschwüren 13mal angetroffen. Die klinischen Symptome der Geschwüre bestanden meistens in anfallsweise auftretenden heftigen Schmerzen; da, wo Blutungen eingetreten waren, kamen die Pat. sehr ausgeblutet mit 18—33% Hämoglobingehalt zur Operation. Verf. machte in den 15 Fällen von Magenblutung nur die Gastroenterostomie ohne Exzision des Geschwürs; die Blutung kehrte hiernach nicht wieder. Er vertritt die Ansicht, daß man bei Blutung eine Exzision des Geschwürs nur dann vornehmen solle, wenn dasselbe schnell zu finden ist. Erbrechen trat nach der Operation in drei Fällen ein; im ersten Falle ließ sich das Erbrechen nach 10 Tagen durch Magenauswaschungen beseitigen; im zweiten Falle dauerte es ein Jahr, im dritten wurde eine Enteroanastomose der angenähten Darmschlingen nötig. Um diesen Circulus zu vermeiden, ist es empfehlenswert, die Schlinge möglichst nahe der großen Kurvatur anzunähen. Verf. bevorzugte die hintere Gastroenterostomie nach Hacker. Um das Eintreten einer postoperativen Lungenentzündung durch Hineingelangen von Bakterien in die Bronchien zu vermeiden, läßt er die Pat. vor der Operation eine gründliche Reinigung der Mundhöhle vornehmen.

Seine Erfolge bezüglich der Besserung der Beschwerden der Operierten waren im allgemeinen gute, nur bei einigen waren sie nicht befriedigend; und zwar waren das die Pat., welche an Hyperchlorie litten. Diese soll nach M. vor der Operation durch Alkalien möglichst eingeschränkt werden.

Herhold (Altona).

31) **J. v. Mikulicz.** Small contributions to the surgery of the intestinal tract.

(Boston med. and surg. journ.)

In dem am 13. Mai 1903 in Washington vor der »American surgical association« gehaltenen Vortrage bespricht v. M. kurz: 1) den Cardiospasmus und seine Behandlung, 2) das Ulcus pepticum des Jejunum, 3) die operative Behandlung

Digitized by Google

schwerer Formen der Darminvagination, 4) die Operation bei bösartigen Geschwülsten des Dickdarmes.

Über das Ulcus pepticum, welches als Folge der Gastroenterostomia antecolica (Wölfler), niemals nach der Gastroenterostomia retrocolica (v. Hacker) beobachtet worden ist, konnte v. M. in der Literatur 15 Fälle zusammenstellen. Er selbst hat fünf derartige Fälle beobachtet, die unter den Erscheinungen des Magengeschwüres mit starken Schmerzen, namentlich nach der Nahrungsaufnahme, einhergingen und hervorgerufen wurden durch Ulzerationen, welche entweder an der Vereinigungsstelle des Magens mit dem Jejunum oder etwas unterhalb davon im Jejunum saßen. Hyperazidität des Magensaftes wurde in den meisten Fällen festgestellt, es genügt jedoch die längere Zeit andauernde Bespülung der Duodenalschleimhaut mit dem unvermischten normalen Magensafte, wie dies v. M. bei einem 3 Monate alten Kinde beobachten konnte, welches wegen angeborener Pylorusstenose 2 Monate vorher operiert worden war und an multiplen Geschwüren des Jejunum zugrunde ging. v. M. verwirft aus diesem Grunde die Wölfler'sche Methode bei gutartigen Affektionen des Magens und will dieselbe nur bei der karzinomatösen Stenose des Pylorus, wo eine schnelle Ausführung der Operation notwendig ist, angewandt wissen.

Bei einer 27jährigen Frau, welche eine totale Invagination des oralen (ileocoecalen) Teiles des Dickdarmes in das aborale Ende bis zum Mastdarme hinab zeigte, ging v. M. folgendermaßen vor: Nach Freilegung des stark dilatierten Kolons und Einnähung in die etwa 20 cm lange, am Rande des linken Rectus verlaufende Bauchwunde wurde die vordere Wand des Darmes durch einen zirka 12 cm langen Längsschnitt gespalten und dadurch das Intussusceptum freigelegt; dasselbe bestand aus zwei Darmschlingen, eine innerhalb der anderen; die äußere war Kolon, die innere Ileum, beide mit den Serosaflächen miteinander in Kontakt. Nach und nach wurden die äußeren und inneren Schichten des Intussusceptum durchtrennt und nach Eröffnung der Peritonealtasche dieselbe durch Catgutnaht zum Verschluß gebracht. Darauf Abtragung des Gekröses und Einführung eines Jodoformgazestreifens in die Mesenterialtasche. 'Das 45 cm lange resezierte Darmstück konnte von der Bauchwunde aus vorsichtig entfernt werden; die Versuche, dies vom Mastdarm aus zu tun, mißlangen, da das Intussusceptum durch diesen und die Flexura sigmoidea zu fest gehalten wurden. Der Verlauf war ein günstiger; durch den breit angelegten künstlichen After entleerte sich der Kot nach außen. 8 Wochen später wurde dieser künstliche After durch Operation geschlossen. Die Pat. verließ geheilt die Klinik. — Auf dieselbe Weise operierte v. M. eine 35jährige Frau mit demselben guten Erfolge.

Jenckel (Göttingen).

32) V. Lieblein. Ein Beitrag zur Kasuistik der Myome des Dünndarmes.

(Beiträge zur klin. Chirurgie Bd. XLI. Hft. 3.)

Verf. berichtet aus der Wölfler'schen Klinik über einen Fall von äußerem Leiomyom des Dünndarmes bei einer 29jährigen Frau. Dasselbe hatte eine Genitalgeschwulst vorgetäuscht und erwies sich bei der Operation als eine kindskopfgroße, dem Dünndarme breitbasig aufsitzende Geschwulst. Es wurde im Zusammenhange mit einem 95 cm langen Darmstück entfernt. Die Pat. konnte geheilt entlassen werden.

Über die Histogenese der Darmmyome brachte der Fall keine neue Aufklärung. Es ließ sich nur feststellen, daß die Längsmuskulatur des Darmes die Matrix für die Geschwulst abgegeben hatte. **Blauel** (Tübingen).

Originalmitteilungen, Monographien und Separatabdrücke wolle man an *Prof. E. Richter* in Breslau (Kaiser Wilhelmstraße 115), oder an die Verlagshandlung *Breitkopf & Härtel*, einsenden.

Druck und Verlag von Breitkopf & Härtel in Leipzig, Nürnbergerstraße 36/38.

Digitized by Google

Zentralblatt
für
CHIRURGIE

herausgegeben
von

E. von Bergmann, in Berlin, **F. König,** in Berlin, **E. Richter,** in Breslau.

Einunddreifsigster Jahrgang.

Wöchentlich eine Nummer. Preis des Jahrganges 20 Mark, bei halbjähriger Vorauszahlung. Zu beziehen durch alle Buchhandlungen und Postanstalten.

Nr. 36. Sonnabend, den 10. September. 1904.

Zur Hofmann'schen Peritonealverschlufsmethode in der Radikaloperation der Leistenhernien.

Von

Dr. **F. Steinmann** in Bern.

Herr Dr. Hofmann hat in Nr. 43 des letzten und Nr. 19 dieses Jahrganges eine neue Methode der Hernienradikaloperation veröffentlicht unter dem Namen der Peritonealverschlußmethode und sagt zusammenfassend von derselben, daß sie allein eine völlige Beseitigung des Bruches sichere, ohne Zurückbleiben eines Peritonealtrichters. Er erweckt damit die Vorstellung, daß seine Methode

Digitized by Google

dieses Vermeiden eines zurückbleibenden Peritonealtrichters am hinteren Leistenring als etwas prinzipiell Neues bringe.

Dem gegenüber sollen diese Zeilen darauf aufmerksam machen, daß dieses Problem schon gelöst ist durch die Kocher'sche Invaginationsverlagerung.

Da diese in der Hofmann'schen Arbeit nicht erwähnt ist, so sei eine kurze Beschreibung nach der Kocher'schen Operationslehre (4. Aufl.) hier beigefügt:

Der isolierte Bruchsack wird mit langer, schlanker, gebogener Zange an der Spitze gefaßt und in sich selbst eingestülpt bis in die Abdominalhöhle hinein durch den Leistenkanal rückwärts. Die Spitze der Zange wird dicht nach außen vom hinteren Leistenring an einer resistenten Stelle der Bauchwand kräftig angedrückt, diese dadurch emporgehoben und darauf von außen mit einem 1/3 cm langen Schnitt durch Fascie und Muskel bis zum Parietalperitoneum durchtrennt. Das letztere wird samt dem umgestülpten Bruchsack von innen durch die Öffnung vorgeschoben, mit der Pinzette gefaßt und gespalten. 2—3 an seine Ränder angelegte Arterienzangen verhindern ein Zurückschlüpfen desselben. Der umgestülpte Bruchsack wird in seiner ganzen Länge kräftig herausgezogen (unter Zurückziehen der leeren Zange durch den Leistenkanal) an der Basis mit einer Preßzange gequetscht, daselbst durchstochen und nach zwei Seiten samt Parietalperitoneum mit einem Seidenfaden umschnürt. Mit demselben Faden wird nach Abschneiden des Bruchsackes dicht über der Ligatur und Zurückschieben des Stumpfes unter die Fascie die Öffnung der Fascia obl. ext. geschlossen.

Diese äußerst einfache, nicht verletzende Methode bringt den Peritonealtrichter am hinteren Leistenring besser zum Verschwinden als jede andere, weil das Peritoneum aus dem hinteren Leistenring direkt herausgezogen und kräftig in entgegengesetzter Richtung zum Verlauf des Samenstranges angespannt gehalten wird. Die Methode leistet also mehr als die Hofmann'sche und ist sicherlich rascher ausgeführt als eine Naht des Peritoneums in der Tiefe des hinteren Leistenringes.

Es sind gegen die Fixation des Brucksackstumpfes in die Bauchwand nach außen vom hinteren Leistenring Bedenken erhoben worden, als bedeute dieselbe eine Disposition zur Entstehung einer neuen Hernie daselbst. Dies ist, da der Bruchsackstumpf innerhalb der an dieser Stelle sehr starken Fascie liegt, schon theoretisch sehr unwahrscheinlich.

Herhold[1] kann die Kocher'sche Operation nicht empfehlen, weil er glaubt, daß durch das Durchziehen des Bruchsackes durch die Aponeurose des Obliquus Verwachsungen entstehen könnten, welche später Klagen der Operierten über Schmerzen an der Operationsstelle eine gewisse anatomische Grundlage geben würden. Der

---

[1] Militärarzt 1903. Nr. 21 u. 22.

Digitized by Google

Vorwurf könnte höchstens an die Adresse der lateralen Verlagerungsmethode gehen, obschon ich auch bei dieser von derartigen Klagen nichts bemerkt habe; die Invaginationsverlagerung trifft er jedenfalls nicht.

Kocher hat bei Autopsien kürzere und längere Zeit nach der Operation festgestellt, daß an der Stelle der Durchziehung des Bruchsackes eine feine zirkuläre Peritonealnarbe sich vorfand als Wulst mit zwei seichten Recessus ober- und unterhalb. Das Parietalperitoneum bildete von der medialen Seite her leichte Falten, 2 bis 3 mm hoch. Von einer Einstülpung in den Leistenkanal war keine Rede mehr.

Ich habe ebenfalls die Sektion eines Falles von Invaginationsverlagerung 1 Jahr nach der Operation gemacht. Das Peritoneum ging vollständig glatt über die Gegend des hinteren Leistenringes hinüber, und die Stelle der Durchziehung des Bruchsackes war ebenfalls nicht zu erkennen. Ich entdeckte dieselbe erst, als der darüberstreichende Finger den Ligaturfaden des Bruchsackstumpfes als feines Körnchen fühlte. Dieser kaum zu entdeckende Ligaturknoten war die einzige Spur der Durchziehungsstelle, gewiß ein Zeichen, daß zu Beschwerden Anlaß gebende Verwachsungen in deren Bereich nicht sehr zu fürchten sind.

Was den Verschluß der Bruchpforte betrifft, begnügt sich bekanntlich Kocher gewöhnlich mit der sog. Kanalnaht, einer Verkürzung und Festigung der vorderen Wand des Leistenkanals. Man hat diesem Vorgehen vorgeworfen, daß es theoretisch nicht richtig sei, weil es die hintere Wand des Leistenkanals vernachlässige und die anatomischen Verhältnisse nicht zur Norm zurückführe. Die Resultate der Kocher'schen Methode sind diesen Bedenken zum Trotz sehr gute gewesen. Immerhin habe ich in der letzten Zeit diesen theoretischen Einwänden dadurch Rechnung getragen, daß ich die Kocher'sche Invaginationsverlagerung mit dem Bassinischen Verschluß der Bruchpforte verband und glaube, daß diese kombinierte Methode puncto Sicherheit des Erfolges das mögliche leistet.

Bern, den 9. August 1904.

---

1) **Albert** et **Henri Malherbe.** Recherches sur le sarcome.
Paris, 1904. 615 S.

Die umfangreiche Arbeit, die 124 in einem Zeitraume von 20 Jahren untersuchte Sarkome (unter im ganzen 2087 untersuchten Geschwülsten) zur Grundlage hat, gliedert sich in drei Abschnitte. Im ersten Teil wird eine Geschichte dieser Geschwülste, ihrer makroskopischen und mikroskopischen Erscheinungsform, ihrer Verbreitungswege, ihrer Beziehungen zu anderen Geschwülsten usw. gegeben, der zweite enthält eine Klassifizierung dieser Geschwülste,

Digitized by Google

im dritten Teile werden die einzelnen Organe bezüglich des Aufbaues und der Häufigkeit der Sarkome in ihnen abgehandelt; dabei wird immer auf eigene Untersuchungen der Verff. Bezug genommen. Wesentlich neues bringt die Arbeit, wie gleich hervorgehoben sein mag, nicht, gibt aber einen guten Überblick über die Lehre vom Sarkom. Es seien deshalb auch nur die von den gewöhnlichen differierenden und zum Widerspruch herausfordernden Anschauungen der Verff. erwähnt. So wird das Rundzellensarkom, das seinen Ursprung von den »Wanderzellen« des Bindegewebes nimmt, ohne weiteres mit dem Lymphsarkom anderer Autoren identifiziert. Die Zugehörigkeit der Zylindrome zu den Endotheliomen wird bestritten, das Deciduom als eine unter Umständen gutartige Geschwulst angesehen. Eigene Erfahrungen über diese Geschwülste stehen den Verff. nicht zu Gebote. In der Frage der Myelome nehmen Verff. einen ähnlichen Standpunkt ein wie die meisten deutschen Autoren, indem sie die Myelome als gutartige Geschwülste betrachten, welche von ausgereiften Myeloplaxen und Markzellen gebildet werden, während das über den ganzen Körper metastasierende myelogene Sarkom einer Wucherung auf embryonaler Stufe stehen gebliebener Formen der Knochenmarkselemente seinen Urprung verdanken soll. Nicht recht klar ist, was Verff. unter dem Myelom der Sehnenscheiden und Aponeurosen verstanden wissen wollen, einer Geschwulst, die sie in 12 Jahren 7mal beobachtet haben. Sie beschreiben als solche langsam wachsende gutartige, zarte Geschwülste von gelblicher Farbe mit Pigmenteinschlüssen, die sich aus Myeloplaxen und spindeligen Zellen zusammensetzen und ohne jeden Zusammenhang mit den tieferen Lagen des Periosts und dem Knochenmark entstehen. Eine Geschwulst der Haut, die Verff. als Tubercule sous-cutanée douloureux bezeichnen und die schon 1884 von dem einen von ihnen beschrieben ist, stellt eine gutartige Geschwulst, ein Myom dar, ausgehend von den Mm. arrectores pilorum. Das dem lockeren Bindegewebe gleichwertige Schleimgewebe kann in der Genese der Geschwülste eine ähnliche Rolle spielen wie dieses. Je nach dem Sitz soll die durch Wucherung des Schleimgewebes bedingte Geschwulstbildung gutartiger Natur sein (Polyp der Nasenschleimhaut) oder den Charakter des Sarkoms tragen (Myxome der Muskeln) oder nur als begleitendes Gewebe fungieren, wie bei einzelnen als Epitheliome aufgefaßten Geschwülsten der Parotis.

Bezüglich der Verbreitung der Sarkome per continuitatem stehen Verff. auf dem Standpunkte, daß bei Einbruch in den Muskel z. B. die einzelnen Muskelzellen sich in Geschwulstzellen umwandeln, bei Einbruch in die Gefäße zuerst die Endothelien, dann die Bindegewebszellen und schließlich die muskulären Elemente der Gefäßwand zu Sarkomzellen werden. Schließlich nehmen Verff. den Ursprung der Sarkomzellen von einer gutartigen Geschwulst (sarkomatöse Entartung der Fibrome der Mamma usw.) als relativ häufig an und halten es für Pflicht des Chirurgen, derartige gutartige Ge-

Digitized by Google

schwülste, besonders wenn sie schnelleres Wachstum zeigen, so schnell als möglich zu entfernen.

Bezüglich einer frühen Diagnose halten Verff. weitere Blutuntersuchungen für sehr erwünscht; sie setzen eine Hyperglobulie als charakteristisch für das Sarkom an; von Untersuchungen über Alteration des Prozentverhältnisses der einzelnen weißen Blutzellen bei Sarkom ist ihnen nichts bekannt, obwohl solche von deutscher Seite mehrfach ausgeführt worden sind. Glykogenreaktion der Geschwulstzellen soll ein prognostisch ungünstiges Zeichen sein.

Bei Schluß der Arbeit stellen Verff. die für ihr größtenteils durch Operation gewonnenes Material beachtenswerte Tatsache fest, daß ganz jugendliche Individuen nur äußerst selten von Sarkom befallen werden; der größte Prozentsatz ihrer Kranken gehört der Altersstufe zwischen 30 und 60 Jahren an.

Die dem Werke beigefügten Abbildungen sind nur teilweise gelungen, zum Teil recht schematisch und wenig instruktiv.

Engelhardt (Kassel).

---

2) **Burkhardt.** Experimentelle Untersuchungen über die aseptische Einheilung direkt erzeugter Gewebsnekrosen.

(v. Langenbeck's Archiv Bd. LXXIV. Hft. 1.)

Die eingehenden und sehr interessanten Untersuchungen des Verf. gingen darauf aus, das Verhalten des unter aseptischen Maßnahmen direkt abgetöteten Gewebes nach Wiedereinführung in den Körper zu prüfen und besonders die feineren histologischen Vorgänge bei der Einheilung bezw. Resorption zu studieren. Daß diese Studien einen großen praktischen Wert haben, wird sofort einleuchten, wenn man bedenkt, daß wir bei aseptischen Operationen häufig genug Gewebsnekrosen sehen, sei es durch Quetschung, Abbindung, Verschorfung usw. B. ist bei seinen Untersuchungen die bei chirurgischen Eingriffen vorkommenden Verhältnisse möglichst nachzuahmen bestrebt gewesen. Bei Zerquetschung von Muskelstückchen mit starker Gewalt konstatierte er im Gegensatze zu Gussenbauer, daß nicht nur die Interzellularsubstanzen auf diese Weise Kontinuitätstrennungen erleidet, sondern daß auch im Innern der Zellen Strukturveränderungen auftreten. Graduell sind diese Veränderungen noch gesteigert, wenn die Nekrose durch Verbrennung veranlaßt wird, und auch bei Zerstörung des Gewebes durch chemische Substanzen zeigen sich analoge Bilder. Bei den Versuchen der Einheilung derartig zerstörten Gewebes benutzte B. nur Muskulatur, die nach der Nekrotisierung sofort in neu gesetzte Wunden eingebracht wurde, oder die er auch in die erste Wunde wieder einfügte, und zwar in Wunden der Muskelfascie oder der Muskeln selbst.

Als Versuchstiere dienten Kaninchen. Die Einheilungsvorgänge spielten sich folgendermaßen ab: Die ersten wahrnehmbaren Veränderungen waren massenhafte Leukocytenanhäufungen, die das

Digitized by Google

nekrotische Gewebe in allen Teilen durchsetzten, meist stärker in den Randpartien als in dem Zentrum der Nekrose. Nach 3 bis 4 Tagen erreicht diese Leukocytose ihren Höhepunkt. Sie wird von dem das Stückchen umgebenden Gewebe geliefert und kann in einzelnen Fällen so hochgradig werden, daß sie makroskopisch als Exsudat sichtbar wird, so daß man eine Eiterung vor sich hat. Neben leukocytärer Infiltration kommt es auch zu Fibrinbildung, und zwar am hochgradigsten bei den durch Verbrennung gestörten Gewebsstücken. Nach 4 Tagen, wenn die entzündliche Exsudation ihren Höhepunkt erreicht resp. überschritten hat, werden die ersten Anfänge der Bindegewebsproliferation wahrnehmbar. In erster Linie wird an den dem nekrotischen Stücke nahe liegenden Gewebe Wucherung und Vermehrung der Zellen sichtbar. Es entsteht ein typisches Granulationsgewebe mit vielgestaltigen protoplasmareichen Zellen, die sowohl Abkömmlinge des fixen Bindegewebes wie der Endothelzellen sind. Nach 6—8 Tagen pflegt ein bohnengroßes nekrotisches Gewebsstück abgekapselt zu sein, und zwar auch in den Fällen, bei denen Eiterung auftrat. Gleichzeitig mit der Abkapselung beginnt das Granulationsgewebe von dieser Kapsel aus feine Ausläufer in Form von Fibroplasten zwischen die nekrotischen Gewebsfasern auszusenden, und damit nimmt der eigentliche Resorptionsprozeß der Nekrose seinen Anfang. Vom 10. Tage ab war nie mehr Querstreifung der Muskeln sichtbar. Hauptsächlich kommt den in immer größerer Menge auftretenden Riesenzellen die Wegschaffung des toten Materiales zu. Je mehr nekrotisches Gewebe resorbiert wird, um so langsamer geht der weitere Auflösungsprozeß vor sich, so daß es je nach dem Umfange der Nekrose mehrere Wochen und Monate dauern kann, bis das Granulationsgewebe gegen das Zentrum der Nekrose vorgerückt ist. Die Dauer der Einheilung bis zur Ausbildung fertigen Narbengewebes ist bis zu einem gewissen Grade, aber doch nicht sehr wesentlich, abhängig von der Art der Nekrotisierung, indem besonders reichliche Schorfbildung einer Auflösung längeren Widerstand leistet als einfache strukturlose nekrotische Muskelfasern. Gegenüber der Einheilung nicht nekrotischen Gewebes ist als wesentlicher Unterschied bei den Versuchen mit abgetötetem Gewebe die enorme Leukocytose hervorzuheben, die mikroskopisch oft den Eindruck kleiner Abszesse hervorruft, und bei der es auch in einzelnen Fällen zu sichtbaren, allerdings harmlosen, nicht durch Bakterienwirkung hervorgerufenen Abszessen kommt. Woher dieser graduelle Unterschied der Entzündungserscheinungen rührt, das zu erklären ist Verf. nicht in der Lage. Auch fehlt nach seiner Ansicht diesen Leukocytenansammlungen irgendwelche ihnen vielfach zugesprochene Zweckmäßigkeit, d. h. sie dienen nicht dazu, den Entzündungsreiz auszuschalten und seine Erreger zu vernichten, sondern sie sind nur der Ausdruck chemotaktischer Vorgänge, von denen oft noch nach 3 Monaten Reste sichtbar waren. Stets aber gingen die Leukocyten an Ort und

Digitized by Google

Stelle zugrunde, und es waren keine Zeichen dafür vorhanden, daß sie wieder in die Blutbahn oder in die Lymphdrüsen gelangten. Aus dem zielbewußten, stets nach dem Orte des Reizes hin erfolgenden Wachstum des Granulationsgewebes schließt Verf., daß die Ursache der Gewebsprolieferation ähnlich wie die der oben beschriebenen leukocytären Exsudation in chemotaktischen Vorgängen zu suchen ist, die von der Nekrose ausgehen. Besondere Aufmerksamkeit wandte B. der Entstehung des jungen Granulationsgewebes zu, das in allen seinen Versuchen von allen zelligen Elementen des Bindegewebes ausging, und zwar sowohl von den Zellen des fibrillären Bindegewebes als auch von den Endothelien der Lymphräume, der Lymph- und Blutgefäße. Zum Schluß beschreibt Verf. noch das Verhalten des die Gewebsnekrose direkt umgebenden quergestreiften Muskelgewebes und konstatiert, daß größere Defekte desselben stets durch Narbenbildung heilen, daß zwar eine Neubildung von Muskelfasern stattfindet, daß dieselbe aber nicht zur Deckung eines derartigen Ausfalles genügen kann. Die Lektüre der interessanten und mit guten mikroskopischen Bildern ausgestatteten Arbeit kann nur dringend empfohlen werden.

E. Siegel (Frankfurt a. M.).

---

3) **Glenny.** Accurate determination of blood pressure as an aid to diagnosis.

(Buffalo med. journ. 1904. Juli.)

G. weist an der Hand mehrerer Fälle auf die diagnostische Bedeutung einer exakten Blutdruckmessung mittels eines modifizierten Riva-Rocci'schen Sphygmomanometers bei Urämie, intrakraniellen Blutungen, sowie Perforation und Blutungen während eines Typhus hin. Bei Hirnblutungen traumatischen Ursprunges findet man nicht nur hohe, sondern auch von Augenblick zu Augenblick in der Höhe stark schwankende Spannungen. Ein plötzlicher starker Abfall der beim Typhus gewöhnlich gleichmäßigen Spannung deutet auf Blutung oder Perforation hin. Für die Perforationsdiagnose ist die Blutdruckmessung wichtiger als die Leukocytenzählung.

Mohr (Bielefeld).

---

4) **Falck.** Darstellung und Anwendung konsistenter Spiritusseifen zur rationellen Reinigung und Desinfektion der Haut, besonders von anklebenden Schimmelpilzsporen.

(v. Langenbeck's Archiv Bd. LXXIII. Hft. 2.)

Nach den Versuchen des Verf. entfaltet der Alkohol denjenigen Pilzsporen gegenüber, deren Membranen er durchdringen kann, ein hohes Desinfektionsvermögen und vermag besonders auch diejenigen Keime in genügend kurzer Zeit abzutöten, die von Luftschichten umgeben und die deshalb gerade für wäßrige Lösungen schwer benetzbar sind. Dagegen sind die mit Gallert- oder Schleimhüllen

Digitized by Google

versehenen Sporen in trockenem Zustande für den Alkohol ganz unzugänglich, weil er diese einhüllenden Substanzen nicht durchdringen kann. Nur in gequollenem Zustande vermag er sie, wenn auch langsam, abzutöten. Hieraus ergibt sich mit Klarheit die Zweckmäßigkeit einer Kombinationswirkung der Alkoholdesinfektion mit einem in Wasser gelösten antiseptischen Mittel, wie sie von **Fürbringer** empfohlen wurde. F. hält von den von ihm untersuchten Mitteln nur die 1‰ige Sublimatlösung und die 2%ige Lysollösung als Händedesinfektionsmittel für brauchbar und für fähig, innerhalb kurzer Zeit die benetzten Sporen der Schimmelpilze abzutöten. Ihre Wirksamkeit kann durch vorherige Einwirkung von Seifenspiritus noch gesteigert werden. Die Brauchbarkeit dieser von v. **Mikulicz** inaugurierten Seifenspiritusdesinfektion ist darin gegeben, daß die Seife in ihrer Verbindung mit Alkohol ebenso mechanisch wirksam sein soll, wie in ihrer wäßrigen Lösung. Dies ist aber nicht der Fall, und man muß auch nach der Methode von v. **Mikulicz** eine Waschung mit Seife und Wasser einschalten, weil die Seife allein in ihrer weingeistigen Lösung nicht ebenso mechanisch wirksam ist, wie in ihrer Vereinigung mit Wasser. Die Bestrebungen des Verf. gingen darauf aus, mit der Einwirkung der weingeistigen Seifenlösung die Schaumbildung zu vereinigen. Das war natürlich nur durch Zuhilfenahme von Wasser möglich. Er konstruierte zu diesem Zwecke eine Spiritusseife, welche ebensowenig wie die gewöhnliche Seife in der Hand schmilzt. Durch Wasserzusatz wird ein Schmelzungsprozeß herbeigeführt, der so schnell vor sich geht, daß die ganze Hand kontinuierlich von der gebildeten Flüssigkeit benetzt wird. Die Flüssigkeit, die bei den Waschbewegungen außerhalb des Wassers auf der Hand entsteht, ist eine etwa 15—20%ige alkoholische Seifenlösung. Da die Waschung in der Luft vor sich geht, verdunstet ein großer Teil des Alkohols, wobei sich die Seife in der Haut konzentriert. Nach wenigen Sekunden ist soviel Seife in die Haut eingedrungen, daß eine ausgiebige Schaumbildung damit erzielt werden kann. Durch das nun folgende Ausschäumen der Haut in Wasser werden die Schmutzteilchen so vollkommen entfernt, daß eine Steigerung der Reinigungswirkung durch mechanische Mittel kaum erreicht werden kann. F. kommt zum Schluß, daß eine Verbindung der Waschung mittels Spiritusseife und Lysol- resp. Sublimatlösung die schönsten Resultate liefert. **E. Siegel** (Frankfurt a. M.).

---

5) **Hinrichsen.** Über Prostataabszesse.

(v. **Langenbeck's** Archiv Bd. LXXIII. Hft. 2.)

Die vorliegende Arbeit enthält einen Bericht über 35 Fälle von Prostataabszessen, welche von **Körte** behandelt worden sind. Die Mehrzahl der Kranken war zwischen 21 und 30 Jahren. Als ätiologisches Moment kam in den meisten Fällen die Gonorrhöe in Betracht, einmal wurde Tuberkulose als Grundursache angesehen.

Digitized by Google

Der Beginn der Erkrankung ist meist ein scharf gekennzeichneter, insofern das Gefühl schwerer Ergriffenheit mit hohem Fieber und Schüttelfrost eintritt. Unter den lokalen subjektiven Smptomen stehen im Vordergrunde lebhafte Schmerzen am After und dann, besonders beim Stuhlgang, unerträgliche Tenesmen. Die Störungen der Harnentleerung können sich bis zu völliger Retentio urinae steigern. Zur Diagnose ist die Digitaluntersuchung des Mastdarmes durchaus erforderlich. Häufig ist der Durchbruch des Eiters nach der Harnröhre. Derselbe kann die Heilung herbeiführen, kann aber auch die unangenehmsten Komplikationen für den Harnapparat veranlassen, nämlich Cystitis, Pyelonephritis oder Urininfiltration. Auch der Durchbruch in den Mastdarm hindert nicht immer das Fortschreiten der Eiterung, ganz abgesehen davon, daß die Überschwemmung des Darmes mit Eiter zur Proktitis führen kann. Die Verbreitung der Eiterherde kann eine vielgestaltige sein und nach dem Damm, Hodensack event. dem Bauchfell hin geschehen; es kann sich ferner eine Thrombophlebitis bilden, oder es kann zu eitrigen Metastasen auf dem Wege der Blutbahn kommen. Der endgültige Ausgang hängt ab von einer rationellen frühzeitigen Therapie. Von den Pat. des Verf. starben zwei. Was die Entleerung der Prostataabszesse betrifft, so sind Öffnungen nach der Blase und dem Mastdarm, wie oben erwähnt, von vielerlei Nachteilen begleitet; ist es doch bei Inzision des Mastdarmes vorgekommen, daß sich bei nachträglicher Nekrose der Harnröhre eine Harnröhren-Mastdarmfistel bildete. Die Eröffnung vom Damm her ist deswegen am ratsamsten, da sie besonders auch unter Leitung des Auges ausführbar ist und den Anforderungen der Asepsis Genüge leistet. Man macht einen bogenförmigen Schnitt, so daß die Enden nach den Tubera ischii zu liegen. Nach Durchtrennung der in Betracht kommenden Gewebe und Ablösung des Mastdarmes wird die Prostata freigelegt, inzidiert und drainiert. Ob nach der Operation bestehende Fisteln heilen oder nicht, hängt wesentlich von der Schädigung der Harnröhrenwand und von dem Vorhandensein von Strikturen usw. ab. Kleinere Fisteln, welche nur während der Harnentleerung durchlässig sind und sonst nicht nässen, machen übrigens kaum Beschwerden. Führen bei größeren Fisteln einfache Methoden, wie Auskratzung, Ätzung, nicht zum Ziele, so sind größere Eingriffe, wie Umschneiden, Anfrischen und Vernähen der Fisteln, notwendig. Der Erfolg ist jedoch nicht immer sicher.

E. Siegel (Frankfurt a. M.).

---

6) **Pousson.** La prostatectomie totale.

(Gaz. des hôpitaux 1904. Nr. 66.)

Nachdem P. die Operation 21mal auf perinealem und 3mal auf vesikalem Wege ausgeführt hat, empfiehlt er ersteren.

Wohlhabenden Pat. und solchen, die über 70 Jahre alt sind, soll man im allgemeinen den Katheter lassen, jüngeren dagegen, namentlich Angehörigen der arbeitenden Klasse, zur Operation raten.

Digitized by Google

Damit ist jedoch nicht gesagt, daß hohes Alter an sich die Operation verbietet. Indiziert ist der Eingriff, wenn zugleich Cystitis oder Calculose besteht, während Pyelonephritis als sehr schwere Komplikation zu betrachten ist.

Über die Resultate seiner 21 Operationen gibt P. nichts an.

V. E. Mertens (Breslau).

---

7) **B. Honsell.** Über die Abszesse des Spatium praevesicale (Retzii).

(Beiträge zur klin. Chirurgie Bd. XLI. Hft. 2.)

Um die prävesikalen Eiterungen des Cavum Retzii einer Revision zu unterziehen, hat Verf. im Anschluß an einen in der Tübinger chirurgischen Klinik beobachteten Fall von tuberkulösem Abszeß des Cavum Retzii die bisher vorliegenden Mitteilungen aus der Literatur zusammengestellt. Einer Besprechung der Anatomie des Spatium praevesicale folgt eine kritische Beleuchtung der bisher als mustergültig angesehenen, nach ätiologischen Gesichtspunkten geordneten Einteilung der Abszesse des Cavum Retzii. Dieselbe ergibt, daß von den vier aufgestellten Gruppen zwei, nämlich die der idiopathischen und die der metastatischen Abszesse, nicht existieren. Von den beiden anderen Gruppen deckt sich diejenige der traumatischen Abszesse ungefähr mit dem Krankheitsbilde der extraperitonealen traumatischen Ruptur der vorderen Blasenwand. Die konsekutiven Entzündungen stellen das Hauptkontingent. Dieselben schließen sich am häufigsten an Erkrankungen der Harnwege an, seltener an infektiöse Prozesse des Darmes, der inneren weiblichen Genitalien, des Schambeines und der benachbarten extraperitonealen Zellgewebslager.

Eine zusammenfassende Besprechung des klinischen Bildes beschließt die Arbeit. **Blauel** (Tübingen).

---

8) **E. Pagenstecher.** Über Entstehung und Behandlung der angeborenen Blasendivertikel und Doppelblasen.

(v. Langenbeck's Archiv Bd. LXXIV. Hft. 1.)

Verf. hält die Ansichten, welche bisher über die Entstehung der Blasendivertikel und Doppelblasen bestehen, für unzureichend und unterwirft die einschlägigen Verhältnisse auf Grund eines eingehenden Literaturstudiums und eines selbst beobachteten Falles einer genaueren Kritik und Besprechung. Er unterscheidet nach Ausschaltung aller ungenau beschriebenen Fälle und aller derjenigen, bei welchen es zweifelhaft ist, ob nicht eine sekundär erworbene Divertikelbildung oder das Resultat von pathologischen Schrumpfungsprozessen usw. vorliegt, mehrere Typen. Der erste Typus ist dadurch ausgezeichnet, daß keine Scheidung in bilaterale Hälften besteht, sondern eine anteroposteriore quere Scheidewand oder Einschnürung, so daß die Blase in einen oberen und unteren Raum

Digitized by Google

geteilt wird. Höhere Grade dieser Anomalie scheinen selten zu sein. Klinische Erscheinungen treten wahrscheinlich bei ihr erst ein, wenn die Einschnürung so stark wird, daß die beiden Kammern nur durch eine enge Öffnung kommunizieren und dadurch die Entleerung der oberen behindert wird. Die Affektion, welche am besten als angeborene Sanduhrform der Blase bezeichnet wird, erklärt sich dadurch, daß sie an einer Stelle sitzt, wo ursprünglich anatomisch oder funktionell differente Abteilungen aneinander grenzen, nämlich das obere eigentliche Urinreservoir, das sich durch faltige Schleimhaut auszeichnet, und der untere glatte Trigonumteil, der nach der Anordnung seiner Muskulatur zur Harnröhre gehört. Die Entstehung der Mißbildung, welche in den eigenartigen Wachstumsverhältnissen der einzelnen Teile ihre Ursache hat, ist in die Zeit von der vierten Woche ab zu verlegen. Beim zweiten Typus handelt es sich um eine wirklich gespaltene oder verdoppelte Blase, also um die Ausbildung zweier Organe, von denen jedes einer Blase gleicht. Die Trennung reicht mindestens bis an die Spitze des Trigonums herab; dann münden beide in eine gemeinsame Harnröhre. In allen Fällen dieses Typus mit Ausnahme eines einzigen fand sich die Mißbildung bei nicht ausgetragenen und nicht lebensfähigen frühgeborenen Kindern, bei denen auch noch andere Mißbildungen vorhanden waren, so daß man eine sehr frühzeitige Entstehung dieser Anomalie annehmen muß. P. nimmt für diese Mißbildungen eine Stufenleiter verschieden weit aufwärts ausgedehnter Spaltungen des primitiven Enddarmabschnittes, resp. des Keimmaterials an, aus welchem sich derselbe bildet, wobei in gewissen Fällen derselben auch das Material der zugehörigen, ektodermalen Partien sich beteiligt. Die zahlreichsten und praktisch wichtigsten Fälle enthalten folgenden vom vorigen verschiedenen Typus. Die Blase ist eine Vesica bilocularis. Sie bildet ein scheinbar einheitliches Organ. Innen wird sie durch eine Scheidewand geteilt, welche aus zwei Schichten besteht, deren jede die Struktur einer völligen Blasenwand zeigt, die an sich in weiter Ausdehnung aneinander liegen, sich aber trennen lassen. Meist liegt die Scheidewand mehr links, die Vorderwand mit der hinteren verbindend. Auch für diese Gruppe von Fällen nimmt Verf. einen Überschuß der Anlage an, der sich allerdings erst später ausbildet, wenn das Organ schon gewisse festere Formen angenommen hat.

In dem klinischen Teile der Arbeit bespricht P. die Ursachen für die Hauptbeschwerden der Blasendivertikel und Doppelblasen. Dieselben entstehen dadurch, daß die Entleerung der Nebenkammer eine erschwerte ist, da sie ihren Inhalt erst in die Hauptkammer entleeren muß, welche nun ihrerseits eine doppelte Arbeit zu leisten hat. Es kommt infolgedessen zu einer Erlahmung, zu unvollkommener Entleerung, zur Ansammlung von Residualharn und Dilatation, so daß die Grundlagen zu einer Harninfektion gegeben sind. Die Diagnose ist nicht leicht; zu den Symptomen, welche auf das Leiden

Digitized by Google

hinweisen, gehören Hochstand der Blase, große Kapazität derselben, Abfluß verschiedenen Urins, d. h. getrübten und klaren, andauernder Harndrang, nachträgliche Entleerung nach Katheterisation. Die Cystoskopie hat auch nicht immer klare Erkenntnis zu geben vermocht. — Was die Heilung der Mißbildung betrifft, so empfiehlt Verf. die Bildung einer breiten Kommunikation zwischen beiden Kammern durch Inzision resp. Resektion der Zwischenwand bei Kindern und als Palliativoperation bei alten Leuten. Die Exstirpation kommt in Betracht bei freien Divertikeln an den oberen Blasenteilen, ferner auch bei tief sitzenden und ausgedehnten Nebenkammern, sofern es sich um widerstandsfähige Individuen handelt, die in kräftigem Lebensalter stehen. Die Möglichkeit, diese Operation auf sakralem Wege mit temporärer Kreuzbeinresektion auszuführen, hat P. selbst durch einen günstig verlaufenen Fall erwiesen.

E. Siegel (Frankfurt a. M.).

---

9) **Stangl.** Über die Entstehung der Bauchblasen-Darmspalten.

(v. Langenbeck's Archiv Bd. LXXIII. Hft. 3.)

S. beschreibt sechs Fälle von Bauchblasen-Darmspaltenpräparaten, die im Museum des Wiener pathologisch-anatomischen Instituts aufbewahrt werden. Es handelt sich in allen Fällen darum, daß zwischen die vollkommen getrennten Blasenhälften der unterste Dünndarm und der Anfangsteil des Dickdarmes mündet. Der Dickdarm endet bald höher oben, bald mehr peripher blind. Bei zwei Fällen war der nicht weiter differenzierte Genitalhöcker, in einem dritten der nicht perforierte Penis verdoppelt. Die Ektopie der beiden Harnblasenhälften glaubt Verf. durch die Annahme erklären zu können, daß es auf jeder Seite zur Anlage einer Kloake kommt, so daß auf beiden Seiten die Vorbedingungen zur Entstehung einer Blasenspalte gegeben sind. Allerdings sind auf diese Weise die Beziehungen des Darmes zu dieser Mißbildung nicht zu erklären, so daß es derzeit unmöglich ist, die Bauchblasen-Darmspalten entwicklungsgeschichtlich zu deuten. Bezüglich der Verschließungen des Mastdarmes glaubt S. mit Reichel und Keibel, daß nur eine kleine Gruppe dieser Mißbildungen als Hemmungsbildungen aufzufassen sind, nämlich nur die Fälle von Atresia recti simplex, bei denen der Verschluß durch Fortbestehen der Aftermembran zustande kam. Jene Fälle von Mastdarmverschluß, bei denen höher oben gelegene Öffnungen des Darmes bestehen, erklärt er folgendermaßen: Soll die Aftermembran auseinander weichen und der Darm so seine normale Ausmündung erhalten, so ist ein gewisser Inhaltsdruck von seiten des Darmes erforderlich. Bekommt nun der Darm aus näher in der Arbeit angeführten Ursachen eine höher oben gelegene Mündung nach außen, so kollabiert das periphere Darmstück, und es tritt eine Obliteration des kollabierten Darmes ein. Daß das möglich ist, beweist die

Digitized by Google

in einem nur wenig früheren Stadium eintretende Obliteration des Schwanzdarmes, der dann vollständig verschwindet.

E. Siegel (Frankfurt a. M.).

10) W. v. Brunn. Experimentelle Beiträge zur Harnblasenplastik.

(Deutsche Zeitschrift für Chirurgie Bd. LXIII. p. 90.)

v. B. hat auf Veranlassung von Enderlen Tierversuche über die Brauchbarkeit der von Baldassari und Finotti angegebenen Methode, Blasendefekte bei Versuchstieren mittels ungestielter Serosa-Muscularislappen von der Bauchwand zu decken, angestellt. Bei drei Versuchstieren ergab sich ein völliger Mißerfolg: wie makro- und mikroskopische Untersuchung des Blasenpräparates zeigte, werden die eingenähten Lappen nach 2 Tagen nekrotisch, nach 4 Tagen morsch und von Urin perforiert, um nach 3 Wochen spurlos zu verschwinden. Fast ebenso unbrauchbar erwies sich die Verwendung gestielter Serosa-Muskellappen aus der Bauchwand zur Deckung von Blasendefekten. Zwar blieb der Lappen hier zunächst ernährt, hinterher tritt aber eine schichtweise Degeneration des Muskelgewebes durch die Einflüsse des Urins auf. Im übrigen zeigten die Präparate Abschluß der Blasenlöcher durch Netzverwachsungen. Schließlich wurden auch gestielte Serosa-Muscularislappen, die einer Dünndarmschlinge entnommen waren, also glattes Muskelgewebe enthielten, zur Blasendeckung versucht, und zwar mit Erfolg. Dieses Verfahren, von Kehr am Menschen zur Deckung von Choledochusdefekten mit Glück benutzt, kann also für geeignete Fälle empfohlen werden.

Meinhard Schmidt (Cuxhaven).

11) Kapsammer. Über Kryoskopie u. reflektorische Polyurie.

(Wiener klin. Wochenschrift 1904. Nr. 4.)

K. hat an einer Reihe ausführlich mitgeteilter Fälle den Nachweis erbracht, daß durch den Harnleiterkatheterismus mitunter eine oft recht beträchtliche Polyurie ausgelöst wird. Daß derselben eine große prinzipielle und praktische Bedeutung zukommt, leuchtet ohne weiteres ein.

Wenn z. B. bei einer, eine Nephrektomie erheischenden einseitigen Nierenerkrankung durch das Sondieren der gesunden Seite eine (reflektorische) Polyurie entsteht und als solche nicht erkannt wird, so könnte leicht auf Grund der geringen molekularen Konzentration des aufgefangenen Sekretes auf die Insuffizienz der betreffenden Nieren geschlossen und demzufolge der lebensrettende Eingriff der Nephrektomie auf der kranken Seite unterlassen werden, umsomehr, wenn event. gleichzeitig eine erhöhte molekulare Konzentration des Blutes besteht.

Auch unter anderen Verhältnissen müssen, worauf K. schon an anderer Stelle (s. Zentralbl. für Chirurgie 1904 Nr. 12) hingewiesen hat, stets beide Harnleiter sondiert werden.

Digitized by Google

Wir müssen mit Rücksicht auf die Tatsache, daß eine normale Niere in 1 Minute durchschnittlich 0,5 ccm sezerniert, genau auf die Mengen achten. Wir müssen demzufolge auch immer bedacht sein zu erfahren, ob etwas und wieviel neben dem Katheter abfließt. Nur unter Berücksichtigung all dieser Momente gewährt uns die Kryoskopie des Harns Vorteile in der Nierenchirurgie.

Hübener (Dresden).

---

12) **M. Hofmann.** Zur Technik der Nephropexie.

(Beiträge zur klin. Chirurgie Bd. XLII. p. 613.)

H. beschreibt eine Operation, die er in einem Falle von Wanderniere mit Erfolg ausführte und die eine Modifikation des Verfahrens von Ruggi darstellt: Lumbaler Längsschnitt von der 11. Rippe entlang dem lateralen Rande des M. sacrolumbalis bis fast zum Darmbeinkamm. Spaltung der Fettkapsel der Niere in der Längsrichtung. Freilegung der Rückseite und des unteren Randes der 12. Rippe. Reposition der Niere in ihre normale Lage. An der Stelle der Nierenhinterfläche, die vor die 12. Rippe zu liegen kommt, wird die fibröse Kapsel durch einen ⊥-förmigen Türflügelschnitt gespalten, die so gebildeten Lappen werden von der Niere abgelöst und seitlich aufgerollt. Fixierung dieser Rollen durch Nähte. Ein durch die Rollen mehrfach durchgeführter starker Seidenfaden wird mit seinem oberen Ende durch den letzten Interkostalraum von vorn nach hinten durchgestochen und mit dem unteren Ende hinter der 12. Rippe geknüpft. Die Aufrollung der fibrösen Knorpel soll ein Ausreißen und Durchschneiden des Fadens verhindern, und die bloßgelegte Fläche der Niere soll eine Verwachsung mit der 12. Rippe begünstigen. Vernähung der Fettkapsel, der Muskulatur und der Haut. Ein Drain in den unteren Wundwinkel, das nach 48 Stunden entfernt wird. Kompressionsverband mit Pelotte auf die vordere Bauchwand. Dreiwöchige Bettruhe. **M. v. Brunn** (Tübingen).

---

13) **M. W. Hermann.** Über Nierenspaltung.

(Deutsche Zeitschrift für Chirurgie Bd. LXXIII. p. 137.)

H. hat in v. Rydygier's Klinik in Lemberg über die Folgen der Nierenspaltung mannigfach modifizierte Versuche an Hunden angestellt, sowohl mittels des allgemein gebräuchlichen Längsschnittes als auch mit querem Schnitte, wobei sich herausgestellt hat, daß letzterer den ungleich weniger organschädlichen und gefährlichen Eingriff darstellt. Versuchstier war ausschließlich der Hund, und wurden die Eingriffe unter Chloroformnarkose mit Vermeidung von Antisepticis vorgenommen. Die erste Versuchsgruppe (Fall I—IX) enthält einseitige, einfache Längsschnitte der Niere. Zwar starben zwei Tiere, eines an Peritonitis, das andere an Nachblutung infolge Nachlassens der Nierennaht; sonst zeigte sich, daß diese Operation keine wesentliche Schädigung oder Lebensgefahr nach sich zieht.

Digitized by Google

Es erfolgt aber, wie die Sektion der 19—172 Tage nach dem Eingriffe getöteten Tiere zeigt, stets eine starke Verkleinerung der operierten Niere wesentlich auf Kosten des dorsalen Organabschnittes. Dem entsprechend erscheint die Narbe gespaltener Nieren stets auf denselben nach hinten gerückt. Mikroskopisch findet sich den Schnitten entlang stets ein Streifen vollkommen nekrotischen Gewebes; an diesen schließt sich eine Zone kleinzelliger Infiltration und weiter eine Schicht degenerierter Nierensubstanz, wo die Harnkanälchen durch qequollene Epithelzellen völlig verstopft sind. In Gruppe II (Versuch X und XI) fand eine einseitige quere Nephrotomie statt. Die Blutung ist hierbei keineswegs bedeutender als beim Längsschnitt. Der Schwund des durchschnittenen Organes fällt erheblich geringer aus als nach dem Längsschnitt; in einem Falle konnte ein Unterschied zwischen seiner Größe und der des nicht operierten Seitenstückes nicht gefunden werden. Gruppe III (Versuch XII—XIX) und Gruppe IV (Versuch XX—XXII) enthalten einzeitig beiderseitige Nephrotomien mittels Längs- bezw. Querschnitt. Dieser Eingriff stellt sich als ungemein gefährlich heraus; denn nur ein Tier, mit Querschnitten behandelt, ist von demselben nach zweiwöchiger schwerer Erkrankung genesen. Die üble Wirkung der Operation scheint wesentlich auf der Verstopfung beider Nierenbecken durch Blutgerinnsel zu beruhen, weshalb H. für Fälle, wo beim Menschen eine doppelseitige Nephrotomie in Frage kommt, behufs Ableitung des Blutes vor der Naht der Niere warnt, vielmehr deren Tamponade empfiehlt. Im übrigen war unverkennbar, daß die quer nephrotomierten Tiere ungleich weniger leidend waren als die längsgeschnittenen. In Gruppe V (Versuch XXIII—XXV) wurde in einer Sitzung einerseits nephrektomiert, auf der anderen Seite die Niere längs gespalten, wonach die Tiere sämtlich eingingen. Auch hier empfiehlt H. für analoge Situation beim Menschen Nachbehandlung des gespaltenen Organes.

Auf Grund seiner Versuche meint H., daß es jetzt »vielleicht am Platze wäre, auch in der Klinik an Stelle der Nephrotomia longitudinalis Querinzision treten zu lassen, im Falle es sich zeigen sollte, daß auch dieser leichtere Eingriff imstande sei, gewissen für die Nephrotomie gestellten Indikationen Genüge zu tun«.

Meinhard Schmidt (Cuxhaven).

---

14) **C. J. Eberth.** Die männlichen Geschlechtsorgane.

Jena, **Gustav Fischer,** 1904. 310 S. 249 z. T. farb. Abbild.

Der Autor hat in dem vorliegenden Werke eine umfassende Monographie geliefert, in der das genannte Gebiet bis in die kleinsten Details mit größter Genauigkeit und Gründlichkeit beschrieben wird.

Der Stoff ist in 14 Kapitel gegliedert; im Anhange wird die Entwicklungsgeschichte kurz geschildert. Das Interesse, das bei rein anatomischen Darstellungen für viele auf die Dauer schwer zu er-

Digitized by Google

halten ist, wird hier immer wieder belebt durch die überaus klare und übersichtliche Darstellungsweise, durch die zahlreichen in den Text eingestreuten physiologischen Bemerkungen und durch die vielen ausgezeichneten Abbildungen, die sowohl die makroskopischen Verhältnisse als auch besonders die mikroskopische Struktur der Organe verdeutlichen. Auch im Text ist der Histologie ein breiter Raum eingeräumt worden, und die sehr komplizierte mikroskopische Struktur des Samens, z. B. hauptsächlich im Anschluß an die Untersuchungen von Ballowitz, sehr übersichtlich dargestellt. Das Werk verdient weit über rein anatomische Kreise hinaus vor allem bei Urologen und Chirurgen die vollste Beachtung.

Willi Hirt (Breslau).

---

15) **A. Bruneau** et **H. Condo de Satriano.** Des fibromes du cordon spermatique.

(Revue de chir. XXIV. ann. Nr. 1.)

Zu sechs veröffentlichten Beobachtungen von Fibrom des Samenstranges fügen Verff. eine siebente und stellen die Charakteristik der Geschwulstform genauer fest. Die Entwicklung gehört im allgemeinen dem reiferen Alter — 45 und darüber — und vielleicht den leicht sklerosierenden Geweben um den Nebenhoden an. Meist handelt es sich um solitäre Geschwülste, die bis zu Kindskopfgröße anwachsen können, außer etwas Ziehen selten Schmerz verursachen, bei der Kohabitation hinderlich werden können; äußerlich dann deutlich sichtbar, sind sie nicht mit der Haut verwachsen, nicht von Drüsenschwellung begleitet; das Venennetz der Umgebung ist erweitert; die Geschwülste sind natürlich undurchscheinend. Beginnt — wie im Falle der Autoren — die Entwicklung im Leistenkanale, so ist die Diagnose erst mit dem Vorwachsen unter dem Lig. Pouparti möglich, und oft wird die Differentialdiagnose gegen andere Geschwulstbildungen der Gegend nicht leicht sein. Die Möglichkeit einer bösartigen Umwandlung — obwohl noch nicht beobachtet — empfiehlt die operative Entfernung der Geschwulst, die meist auch die Kastration nach sich ziehen wird.

Christel (Metz).

---

16) **K. Šantrůček.** Zur Therapie der Hydrokele.

(Časopis lékařů českých 1904. Nr. 19—21.)

Nach den Erfahrungen des Autors an der böhmischen chirurgischen Klinik in Prag verdient die Methode von Jaboulay in jedem geeigneten Falle den Vorzug vor der Volkmann'schen Operation. Zu ihren Vorteilen gehört die leichte Durchführbarkeit, die kurze Heilungsdauer und das bessere Endresultat. Rezidive kommen nur bei fehlerhaftem Vorgehen vor. Zur richtigen Durchführung gehört die vollständige Evagination auch des oberen Recessus der Hydrokele, event. seine Resektion und die richtige Anlegung der Nähte. Bei größeren Hydrokelen wurden auch Teile beider Ränder reseziert. —

Digitized by Google

Die Indikation für die Evagination ist eine weite. Die Größe der Hydrokele, das Alter des Kranken, eine selbst hochgradige Verdickung des Sackes bilden kein Hindernis; nur bei breiten Verwachsungen des Sackes mit den oberflächlicheren Schichten (Perivaginitis chron.) und bei Hämatokele wurde nach Volkmann operiert. — Mit der Evagination konkurriert nur die Exstirpation der Tunica nach v. Bergmann; letztere Methode wird aber von der ersteren durch deren leichtere Ausführbarkeit und Indikationsstellung übertroffen.

Seit 1900 wurden an obiger Klinik 49 Fälle mittels Evagination operiert. 35 Revisionen ergaben 4 Rezidive; letztere führt der Autor auf die mangelhafte Technik in der ersten Zeit und auf die große Anzahl der Operateure zurück. **G. Mühlstein** (Prag).

---

17) **Kossmann.** Die Goldspohn'sche Operation.

(Berliner klin. Wochenschrift 1904. Nr. 25.)

Die von Goldspohn erdachte Modifikation der Alexander-schen Operation besteht darin, daß der Peritonealtrichter, der bei ausgiebigem Vorziehen des runden Mutterbandes aus dem gespaltenen Leistenkanal hervortritt, mit einem Scherenschnitt eröffnet wird, worauf man mit der eingeführten Kornzange den inneren Leistenring soweit dehnt, daß er den Finger durchläßt. Durch Anziehen des Ligaments kann man einen großen Teil der Gebärmutterhinterfläche und die dieser Seite entsprechenden Adnexe abtasten und etwaige Verwachsungen zerreißen. Man kann mit Leichtigkeit Tube und Ovarien soweit heranholen, daß man sie mit einer Kornzange vollends vor die Bauchdecken zu ziehen vermag. Selbst größere Eierstocksgeschwülste kann man in den erweiterten inneren Leistenring drängen, anstechen, vorziehen und abtragen. Ist der Uterus mit seinen Adnexen aus allen Verwachsungen völlig befreit, so wird er durch Anziehen der beiden Bänder in die normale Lage gebracht; mit ein paar feinen Catgutnähten wird der Peritonealschlitz geschlossen. Die Fixierung des runden Mutterbandes, der Schluß des Leistenkanales und die Hautnaht erfolgt in der bei Bruchoperationen oder in der bei der Alexander'schen Operation üblichen Weise.

K. hat die Goldspohn'sche Methode in ca. 20 Fällen erprobt und empfiehlt sie, da sie vor der Vaginifixur und Ventrifixur Vorteile besitzt. **Langemak** (Erfurt).

Kleinere Mitteilungen.

18) **O. Hildebrand** und **Hägler.** Jahresbericht über die chirurgische Abteilung und die chirurgische Poliklinik des Spitals in Basel 1902.

Basel, **Kreis,** 1903.

Auf der stationären Abteilung wurden 1443 Pat. verpflegt, 884 operiert; in der Poliklinik 3212 behandelt, hiervon 1530 operiert.

Aus der interessanten Kasuistik sind hervorzuheben:

Digitized by Google

Ruptur einer Dünndarmschlinge, bei einer 44jährigen Pat. durch Fall auf den gefüllten Bruchsack entstanden. Bei der Herniotomie außer koaguliertem und flüssigem Blute kein Inhalt im Bruchsacke, dagegen findet sich bei der sich anschließenden Laparotomie eine Ruptur einer Dünndarmschlinge. Tod an Peritonitis.

Ein Fall von traumatischer Nierenruptur, durch Exstirpation geheilt. Bei einer 35jährigen Frau wird wegen Gastrektasie mit gutem Erfolge die Gastroenterostomie ausgeführt.

14 Fälle von Magenkarzinom im Alter von 26—79 Jahren; hiervon zwei geheilt durch Resectio pylori, gebessert drei durch Gastroenterostomia antecolica anterior, einer durch Jejunostomie, ein Karzinom der Cardia durch Gastrostomie; inoperabel waren drei Fälle, Operation verweigert in zwei Fällen; in einem Falle Tod nach Gastroenterostomie, sowie in einem anderen, nicht operierten.

Bemerkenswert hiervon ist ein metastatisches (?) Karzinom des Magens bei einem 68jährigen Pat., dem vor Jahresfrist ein Cancroid der Stirn entfernt wurde; in einem anderen, tödlich verlaufenden Falle zeigten sich bei Vornahme einer Herniotomie Karzinommetastasen im Bruchinhalt — Innenfläche des Bruchsackes und Flexura sigmoidea; Heilung eines binnen 3 Wochen zweimal operativ behandelten Leberabszesses; ein Fall von Abschnürung des Pylorusteiles des Magens, durch Netzadhäsionen infolge von Cholelithiasis entstanden; durch Ligieren der Stränge und Entfernung eines 4 cm langen Steines aus der in Verwachsungen eingehüllten Gallenblase Heilung; drei Fälle von Cholecystogastrostomie wegen Verlegung des Choledochus durch Geschwulst, Beschwerden infolge des Einfließens der Galle in den Magen nicht aufgetreten; ein Fall von akuter, hämorrhagischer Entzündung des Pankreas verläuft nach 2 Tagen tödlich.

Bei zwei Resektionen des tuberkulös erkrankten Blinddarmes trat in einem Falle Heilung ein, der andere endete infolge einer an der Anastomose entstandenen Nekrose tödlich. — Sechs Fälle von Wanderniere, davon zwei doppelseitig, durch Fixation erfolgreich behandelt. — Eine Tuberkulose der Blase gelangte durch Sectio alta und Verschorfung mit dem Thermokauter zur völligen Vernarbung. — Ein Pat., der viel Alkohol zu sich genommen hatte, erwachte 8 Stunden nachdem er sich niedergelegt hatte, mit den schwersten Symptomen einer Blasenruptur. Bei der alsbald vorgenommenen Operation wird ein medianer Riß in größter Ausdehnung — die ganze hintere und einen kleinen Teil der vorderen Wand einnehmend — festgestellt, außerdem noch ein seitlicher Einriß und ein solcher des die Blase bedeckenden Bauchfelles; Naht; Heilung durch Komplikationen verzögert. — 53 Jahre alte Frau mit inkarzeriertem, früher schon einmal operiertem, linksseitigem Leistenbruche; bei der Operation findet sich im Bruchsack eine über 1 m lange Dünndarmschlinge durch einen Strang abgeschnürt, der vom Rande der Pforte zum Mesenterium des ausgetretenen Darmes zieht; außerdem ist der Darm an einer zweiten Stelle torquiert und breit mit der Wand des Bruchsackes verwachsen.

Kronacher (München).

19) **Bergeron.** La présence du bacille de Koch dans le sang.

(Revue française de méd. et de chir. 1904. Nr. 29.)

Verf. fand im Blute Tuberkulöser nur ganz ausnahmsweise Tuberkelbazillen und schließt aus seinen Tierversuchen folgendes: Bei peritonealer oder subkutaner Verimpfung von Tuberkelbazillen werden zu keiner Zeit Bazillen ins Blut entleert; direkt intravenös eingeführt, schwinden sie nach längstens 7 Tagen aus dem Blut und werden in den Geweben fixiert. B. spritzte außerdem in 26 Fällen Blut Tuberkulöser in die Bauchhöhle von Kaninchen; nur in einem einzigen Falle, nämlich bei einer Miliartuberkulose, war der Erfolg positiv.

Mohr (Bielefeld).

20) **Dagonnet.** Transmissiblité du cancer.

(Arch. méd. expérim. 1904. Nr. 3.)

D. gibt im Anschluß an einen eigenen gelungenen Fall von Krebsübertragung (d. Bl. 1904 p. 79) einen ausführlichen Literaturüberblick und meint, daß die negativen

Digitized by Google

Erfolge auf technische Fehler zurückzuführen seien. Sein Fall zeigt jedenfalls, daß es bei geeigneter Technik gelingt, beim Tiere durch Verimpfung ein Karzinom von genau gleicher anatomischer Beschaffenheit wie die ursprüngliche Geschwulst beim Menschen hervorzurufen, und daß die so entstandene Geschwulst Metastasen ganz gleichen histologischen Charakters bilden kann.

Mohr (Bielefeld).

21) **M. Matsuoka.** Über Knochenresorption durch maligne Geschwülste.

(Deutsche Zeitschrift für Chirurgie Bd. LXXIII. p. 205.)

M., Assistenzarzt der Universitätsklinik in Tokyo, berichtet über einschlägige histologische Untersuchungen, die er an fünf Fällen von Knochensarkomen (betr. einen Wirbelknochen, ein Femur, einen Humerus, eine Spina Scapulae, eine Tibia) und einem Falle von metastatischem Rippenkarzinom (nach Mastdarmkrebs) angestellt hat. Der ausführlichen Beschreibung im Texte sind gute kolorierte mikroskopische Abbildungen beigegeben. Im wesentlichen konstatiert M., daß die Ränder der in Zerstörung begriffenen Knochenteile dicht an die gegen sie anrückenden Elemente der Neubildung heranreichen; und zwar grenzen bei den Sarkomen die verschiedenformigen Sarkomzellen, bei dem Rippenkarzinom das bindegewebige Geschwulststroma — nicht die krebsigen Zylinderepithelzellen — an die Knochenbalken. M. schreibt daher den genannten Geschwulstelementen die direkte knocheneinschmelzende Kraft zu, während er Riesenzellen überall nur sehr spärlich an den Knochengrenzen fand und deshalb annimmt, daß dieselben nur eine sehr geringe Einwirkung auf die Resorption der Knochen haben. Er fand, daß die Riesenzellen im Gegensatze zu den tuberkulösen Riesenzellen mehr zentral gelegen sind, sowohl aus Geschwulst-, wie aus Bindegewebs-, Knochen- und Markzellen, überhaupt aus allen Arten von Zellen, die den Knochenrändern nahe liegen, sich bilden können. Die Knochenassimilation findet meist ohne Bildung von Lakunen und Kanälen statt. **Meinhard Schmidt** (Cuxhaven).

22) **Haberer.** Sarkom und Karzinom bei demselben Individuum.

(v. Langenbeck's Archiv Bd. LXXIII. Hft. 3.)

Bei einem 54jährigen Schlosser war auf laryngealem Weg eine Geschwulst der Epiglottis entfernt worden, die sich mikroskopisch als großzelliges Spindelzellensarkom mit spärlicher Riesenzelleneinlagerung erwies. Nach $1^{1}/_{2}$ Jahren mußte eine Totalexstirpation der Zunge, der Epiglottis und des Zungenbeines wegen eines progredienten Zungenkarzinoms vorgenommen werden, welch letzteres sich als spärlich verhornendes Plattenepithelkarzinom im mikroskopischen Bilde darstellte. Die Präparate, welche aus den Geschwülsten der Epiglottis jetzt gewonnen wurden, entsprachen ganz den Bildern von Stücken aus der Zungengeschwulst. Es handelt sich also hier um das Auftreten von zwei bösartigen Geschwülsten verschiedener Herkunft an demselben Individuum in rascher Aufeinanderfolge; denn ein Rezidiv der ersten Geschwulst, des Sarkoms, kann nach der mikroskopischen Untersuchung nicht vorliegen. H. stellt aus der Literatur elf Fälle von gleichzeitigem Vorkommen von Sarkom und Karzinom zusammen. Er glaubt nicht, daß diese Fälle zurzeit, wo die widersprechendsten Auffassungen über die Ätiologie der Geschwülste bestehen, nach irgendeiner Richtung für oder gegen die verschiedenen Theorien der Geschwulstentstehung verwertbar sind.

E. Siegel (Frankfurt a. M.).

23) **Wasserthal.** Ein Lufturethroskop.

(Zentralblatt für die Krankheiten der Harn- u. Sexualorgane Bd. XV. Hft. 6.)

Ein Oberländer-Valentin'sches Urethroskop ist am Okularende durch eine Glasplatte luftdicht verschlossen; durch ein seitliches Röhrchen kann Luft in den Tubus geblasen und dadurch die Harnröhre aufgebläht werden. Durch Zusammenpressen des Gliedes mit den Fingern oder Andrücken der Harnröhre an den Schambogen wird der Luft der Weg in die Blase versperrt. Es lassen

Digitized by Google

sich mit dem Instrumente größere Schleimhautpartien auf einmal übersehen, »durch seitliches Anlegen des abgeschrägten Tubusendes an die Schleimhaut kann man einzelne ‚Gesichtsfelder‘ anämisch machen und somit die Schleimhaut partienweise so quasi unter dem ‚Glasdrucke‘ der Dermatologen absuchen«.

Fr. Brunner (Zürich).

24) Voss. Ein Fall von isolierter gonorrhoischer Affektion eines para-urethralen Ganges.

(Zentralblatt für die Krankheiten der Harn- u. Sexualorgane Bd. XV. Hft. 6.)

Gonorrhöe (durch Deckglaspräparat festgestellt) in einem para-urethralen, vom Orificium ext. nur 0,3 cm entfernten Gange. Galvanokaustische Ausbrennung des Ganges. Die Harnröhre blieb frei von Infektion. **Fr. Brunner** (Zürich).

25) E. Key. Ein Fall von pigmentiertem Penissarkom.

(Hygiea Jahrg. LXV. Folge II. Jahrg. III. Abt. 1. p. 589. [Schwedisch.])

Die Arbeit enthält eine kasuistische Mitteilung eines seltenen Falles aus der chirurgischen Klinik des Seraphinerlazaretts (Prof. Berg) in Stockholm, nebst Wiedergabe der sehr ausführlichen mikroskopischen Untersuchungen des gewonnenen Präparates. Dabei liefert Verf. eine kritische Zusammenstellung der Fragen vom Ursprunge der Melanome, von der Pigmentbildung und von der Differentialdiagnose zwischen wirklichen und hämorrhagisch pigmentierten Sarkomen. — Es handelte sich um einen 74jährigen Portier, der 4 Jahre vorher ein kleines »Geschwür« an der Eichel, unterhalb des unteren Winkels der Harnröhrenmündung, bemerkte. Nach ein paar Wochen wurde das jetzt erbsengroße, etwas blutende Geschwür exzidiert. Pat. war ein halbes Jahr rezidivfrei; danach entwickelte sich langsam ein neues Geschwür, das in einem anderen Krankenhause (nach Verlauf von 2 Jahren) unter der Diagnose Tumor vasculosus penis exzidiert wurde. Bald nach dieser Operation entstand in der Narbe ein Knoten, der an Größe zunahm. $1\frac{1}{2}$ Jahre vor der Aufnahme bemerkte Pat. eine Geschwulst in der Eichel; seitdem Blutungen aus der Harnröhre, 2—3mal des Tages; keine Harnbeschwerden. Seit 6 Monaten Durchbruch an der Oberseite der Eichel. Haselnußgroße Geschwulst an der Stelle des Frenulum, von blauschwarzer Farbe; die Schleimhaut in der Fossa navicularis dunkel gefärbt, eingebuchtet; an der dorsalen Fläche der Eichel zwei dunkel gefärbte Geschwülste von ziemlich fester Konsistenz. Keine Inguinaldrüsen. Die Amputatio penis wurde von Primärheilung gefolgt. Rezidivfrei 3 Jahre später, zur Zeit der Publikation. Sarkom von teilweise alveolärem Bau mit recht reichlich Pigment, das größtenteils Eisenreaktion gibt. Die pathologisch-anatomische Diagnose lautete: hämorrhagisches pigmentiertes Sarkom.

Die (wenigen) in der Literatur veröffentlichten ähnlichen Fälle werden vom Verf. in der Epikrise erwähnt. **Hansson** (Cimbrishamn).

26) Melun. Eine Maßnahme, um Instillationen bei Prostatikern vorzunehmen.

(Revista de chir. 1904. Nr. 2.)

Bei bestehender Prostatahypertrophie gelangt man relativ leicht in die Blase mit einer Nélaton'schen oder einer winklig gebogenen Sonde, doch sehr schwer oder gar nicht mit einem Guyon'schen Instillationskatheter; oft werden mit demselben auch Verletzungen der Harnröhrenschleimhaut gemacht. Um diesen Übelständen abzuhelfen, hat M. folgendes Verfahren angewendet. Man führt zuerst einen Nélatonkatheter ein, um mit demselben die vorangehende Waschung der Blase mit schwacher Borsäurelösung vorzunehmen; dann wird der Guyon'sche Katheter durch die Lichtung der liegengelassenen Nélaton'schen Röhre bis in die Blase eingeführt und so die Einträufelung in die Blase und die hintere Harnröhre vorgenommen. Für eine Guyonröhre Nr. 8—10 genügt ein Nélatonkatheter Nr. 14—16. Dieser Vorgang hat auch den Vorteil, daß das Überfließen der Silberlösung auf die vordere Harnröhre verhütet wird. **E. Toff** (Braila).

Digitized by Google

27) **Bakó.** Fünf Fälle von perinealer Prostatektomie.

(Zentralblatt für die Krankheiten der Harn- u. Sexualorgane Bd. XV. Hft. 4.)

B. operierte nach dem von Albarran angegebenen Verfahren: Steinschnittlage, Einführen einer Leitsonde in die Harnröhre, prärektaler Bogenschnitt von einem Sitzknorren zum andern, Freilegen des Bulbus, Abpräparieren des Mastdarmes, Spalten der Harnröhre und der Drüse samt Kapsel, stückweises Abtragen der Drüse, Einlegen eines Nélaton, Vernähen der Harnröhre, Drain in die Dammwunde, die im übrigen durch Etagennähte verschlossen wird.

Drei Pat. von 70, 70 und 63 Jahren wurden in Zeit von 3 Wochen bis 2 Monaten bei fieberfreiem Verlaufe vollständig geheilt. Der vierte Pat. (70 Jahre) trug eine Harnröhren-Mastdarmfistel davon. Bei dem fünften Pat. (56 Jahre) war die Operation durch heftige, kaum stillbare Blutungen erschwert. Er starb am Tage nach der Operation. Alle geheilten Pat. konnten bis auf einen, der 20 bis 25 g Residuum zeigte, die Blase vollständig entleeren, bei allen blieb ein schmerzloser nächtlicher Harndrang. Angezeigt ist die Operation, wenn die Prostatahypertrophie das Leben der Kranken erschwert und gefährdet, und wenn auf andere Weise nicht zu helfen ist. B. glaubt aber, daß die Methode noch Änderungen erfahren wird, und daß ihre Indikationen noch mehr präzisiert werden müssen.

Fr. Brunner (Zürich).

28) **W. Meyer.** Ein Fall von kongenitaler Ectopia vesicae urinariae.

Inaug.-Diss., Kiel, 1903.

Verf. bespricht zuerst ausführlich die verschiedenen Entstehungstheorien, indem er diejenige von Beneke für die richtigste bezw. glaublichste hält. Nach Beneke's Ansicht schiebt sich die ausgedehnte Blase zwischen die noch nicht vereinigten Teile der Bauchwunde, platzt infolge Harnansammlung und wird durch die nachdrängenden Gedärme aus dem Bauche herausgepreßt.

Hierauf gibt Verf. die von Meckel und Winckel aufgestellten Schemata der verschiedenen Grade der Ektopie wieder und schildert kurz die Symptome, die Prognose und die Therapie dieser Erkrankung. Die Arbeit schließt mit der Wiedergabe einer in der Kinderklinik zu München gemachten Beobachtung, die ein 14 Tage altes Kind betrifft, das nach einigen Tagen an allgemeiner Atrophie zugrunde ging, und dessen Sektion keinerlei Anhaltspunkte für die Entstehungsart der Mißbildung (besonders nicht für die vom Verf. vertretene Theorie!) bot.

Engelmann (Dortmund).

29) **Lichtenstern.** Ein Beitrag zur Metaplasie des Harnblasenepithels.

(Wiener klin. Wochenschrift 1904. Nr. 13.)

Mitteilung eines Falles von Leukoplakie der Blase, die daneben die Erscheinungen einer chronisch-ulzerösen Cystitis darbot. Die Diagnose wurde mittels cystoskopischer Untersuchung gestellt. Wegen starker Beschwerden Sectio alta zur Fistelanlegung. Hierbei Exzision mehrerer leukoplakisch erkrankter Partien.

Zwei schöne Abbildungen illustrieren die Mitteilung des histologischen Befundes.

Hübener (Dresden).

30) **Wheelock.** Fibrinous vesical concretions.

(Annals of surgery 1904. Nr. 2.)

Aus der Blase eines 54jährigen Mannes wurde ein hühnereigroßer Fremdkörper entfernt, dessen Konsistenz die von festem Glaserkitt war. Die Schichten des Fremdkörpers waren lamellenartig angeordnet und bestanden aus Fibrin und Schleim mit eingelagerten Harnkonkrementen; im Innern fand sich ein kleiner, aus phosphorsaurem Kalk bestehender Kern.

Herhold (Altona).

Digitized by Google

31) **Wasserthal.** Beitrag zur Kasuistik und Ätiologie der Cystinurie.

(Zentralblatt für die Krankheiten der Harn- u. Sexualorgane Bd. XV. Hft. 3.)

Fall von Cystinurie, in dem sich reine Cystinsteine in der Blase gebildet hatten, die durch Lithotripsie entfernt wurden. Da die ersten Erscheinungen von seiten der Steine im Anschluß an einen akuten Gelenkrheumatismus auftraten, ist Verf. geneigt, demselben eine ätiologische Rolle beizumessen, obschon vor dem Auftreten des Gelenkrheumatismus der Urin nie untersucht worden war.

Fr. Brunner (Zürich).

32) **G. Kapsammer.** Fünf geheilte Fälle von Nieren- und Blasentuberkulose.

(Wiener klin. Wochenschrift 1904. Nr. 16.)

Mitteilung von fünf interessanten Kranken- und Operationsgeschichten, aus deren Lektüre die Zweckmäßigkeit und Notwendigkeit des doppelseitigen Harnleiterkatheterismus und der modernen Untersuchungsmethoden (Gefrierpunktsbestimmung, Phloridzin und Methylenblau) zur Genüge erhellt. Auffallend war in der Mehrzahl der Fälle das Fehlen subjektiver Symptome von seiten der erkrankten Niere.

Einzelheiten sind im Originale zu lesen. **Hübener** (Dresden).

33) **Rosenfeld.** Über Tuberkulineinspritzungen.

(Med. Korrespondenzblatt des württemberg. ärztl. Landesvereins 1904. Juli 9.)

Verf. berichtet, nachdem er seine Technik geschildert hat, u. a. über Erfolge bei schwerer Urogenitaltuberkulose; er erwähnt einen Fall von Tuberkulose der rechten Niere und beider Hoden mit Tuberkelbazillen im Harne. Von der 6. Woche der Behandlung ab (Neutuberkulin) Nachlaß der Temperaturerhöhungen, Aufhellung des Urins, aus dem die Tuberkelbazillen schwanden; gleichzeitig werden die Infiltrate im Nebenhoden und in der Prostata kleiner. Aussetzen der Einspritzungen nach 4monatiger Behandlung. In den nächsten 2 Jahren weitere Ausheilung, so daß zurzeit der Urin klar und an Hoden und Prostata nur noch harte Narbenstränge zu fühlen sind; zugleich Zunahme des Körpergewichtes.

Mohr (Bielefeld).

34) **E. Portner.** Über intermittierende cystische Erweiterung des vesikalen Ureterendes.

(Monatsberichte für Urologie Bd. IX. Hft. 5.)

Mitteilung eines interessanten Falles, bei dem durch wiederholte cystoskopische Untersuchung von Casper eine doppelseitige cystische Dilatation des Harnleiters festgestellt wurde. Die Dilatation bestand zuerst links, verschwand dann und wurde rechts beobachtet, wo sie unter Schwankungen des Volumens von Kirsch- bis Walnußgröße bestehen blieb. Die Harnleiteröffnung war auf der Höhe der Geschwulst als feiner Schlitz sichtbar und konnte mit dem Harnleiterkatheter bis zu 10 cm Tiefe überschritten werden. Durch Erschwerung der Urinentleerung kann es zur konsekutiven Hydronephrose kommen; in solchen Fällen ist eine operative Therapie angezeigt, die in Entfernung des vorgefallenen Harnleiterabschnittes nach Sectio alta, event. intravesikal, besteht. Im vorliegenden Falle war Hydronephrose nicht nachzuweisen. **Willi Hirt** (Breslau).

35) **Dudley.** Ureterocystostomy for accidental wound of the ureter in vaginal hysterectomie.

(Annals of surgery 1904. Nr. 5.)

Den gelegentlich einer Uterusexstirpation durchschnittenen Harnleiter pflanzte D. auf folgende Weise in die Blase. Nach Unterbindung des peripheren Endes

Digitized by Google

spaltete er das zentrale in der bei *x* (Fig. 1) bezeichneten Weise; durchstieß dann mit einer Zange (*y*) die Blase und zog das Harnleiterende in dieselbe. Er befestigte es durch Nähte in der in Fig. 2 wiedergegebenen Weise und glaubt, daß

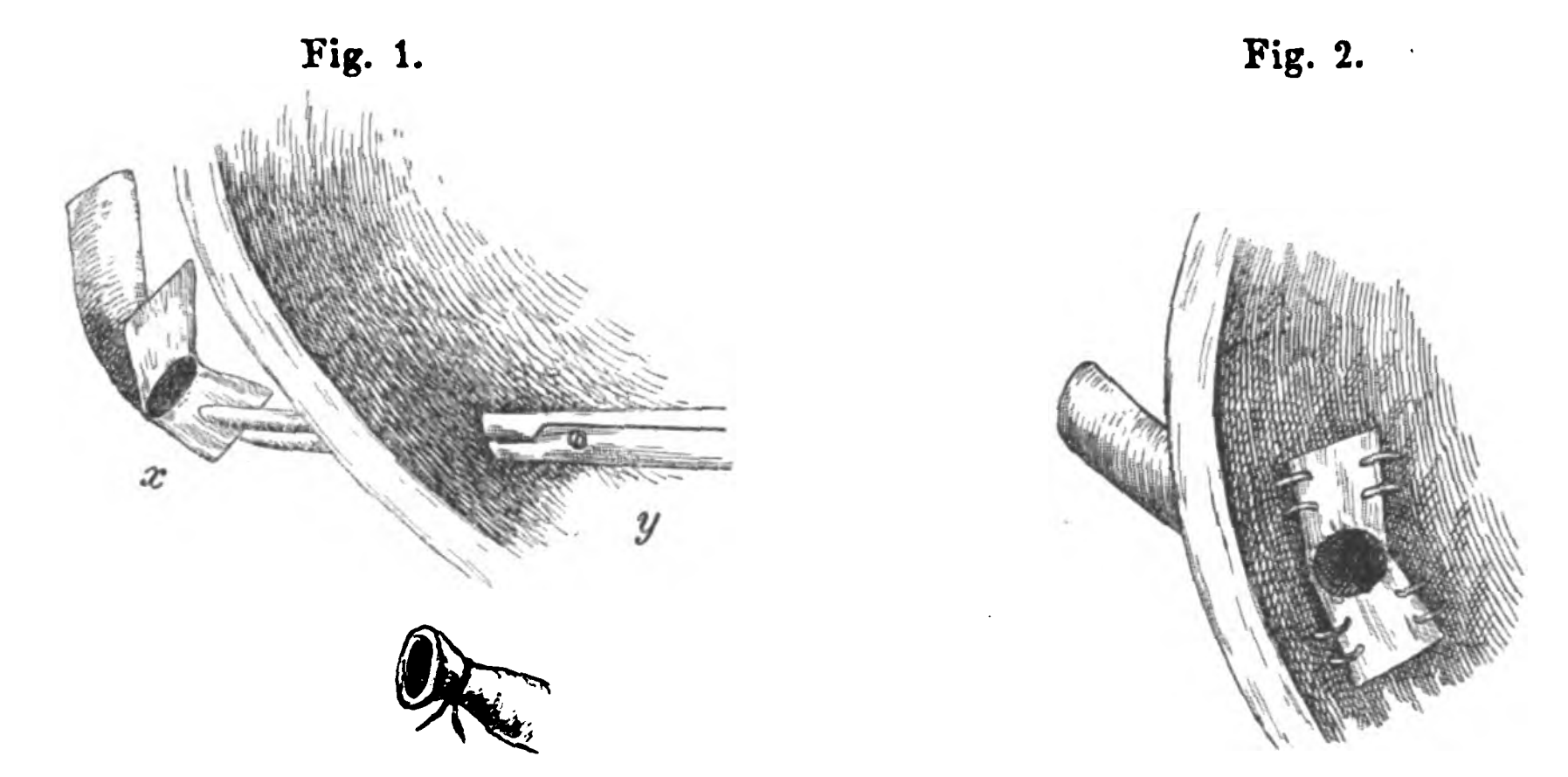


Fig. 1. Fig. 2.

man auf die Art einen völlig wasserdichten Abschluß der Blasenwunde erzielen könne. **Herhold** (Altona).

36) D. Vernescu. Pyelonephritis calculosa mit kongenitalem Fehlen einer Niere. Anurie, Tod, Nekropsie.

(Spitalul 1904. Nr. 8 u. 9.)

Die betreffende 40jährige Pat. bot eine große Kyphoskoliose der Brustwirbelsäule, klagte über bedeutende Schmerzen in der hypogastrischen Gegend, über seit 5 Tagen bestehende vollständige Anurie und intermittierendes Fieber. Über der Symphyse fühlte man eine rundliche Geschwulst mit mattem Perkussionsschalle, die das Aussehen einer gefüllten Harnblase darbot; doch konnte man durch Katheterisieren keinen Tropfen Harn entleeren. Nach einigen Stunden erfolgte unter Konvulsionen der Tod, und wurde bei der Sektion eine einzige, zweifaustgroße Niere mit einem einzigen Harnleiter gefunden, welche sich am Beckeneingange befand und an das Promontorium fixiert war. Die sehr vergrößerte, fettig degenerierte Niere bot zahlreiche kleine Abszesse, ein stark erweitertes Nierenbecken und dilatierte Nierenkelche dar, in welchen neben zahlreichen kleinen auch zwei olivengroße Harnsteine sich befanden, welche den Eingang zum Harnleiter vollständig verstopften. Der ganze Hohlraum war mit eitriger Flüssigkeit erfüllt, auch im übrigen Nierenparenchym waren zahlreiche kleine Abszesse. Leider hat Verf. die bakteriologische Untersuchung derselben unterlassen. Fälle von Bestehen einer einzigen Niere, mit einem einzigen Harnleiter und Nierenbecken sind selten. In der Literatur befinden sich nach Balowitz nur etwa 250 Fälle.

E. Toff (Braila).

37) Reynolds. Papilloma of the renal pelvis with massive hydronephrosis.

(Annals of surgery 1904. Nr. 5.)

Unter Erscheinungen von vermehrtem Harndrange trat bei einem Manne eine Anschwellung des Leibes ein. Bei der ärztlichen Untersuchung war die linke Bauchhälfte von einer vom Rippenrande bis zur Leistenbeuge reichenden fluktuierenden Geschwulst eingenommen; zeitweilig trat Bluthamen ein, die Zahl der roten Blutkörperchen war vermindert, die der weißen etwas vermehrt; Hämoglobingehalt 55%. Die Cyste wurde durch Lendenschnitt entfernt; sie bestand aus einem hydronephrotischen Sacke ohne eine Spur von Nierengewebe. Dicht ober-

Digitized by Google

halb der Eintrittsstelle des Harnleiters saß ein Papillom von der Größe einer kleinen Tomate. Pat. ging am 5. Tage an einer hypostatischen Pneumonie zugrunde. **Herhold** (Altona).

38) **H. Schüller.** Beitrag zur Lehre von den Blutungen aus anscheinend unveränderten Nieren.

(Wiener klin. Wochenschrift 1904. Nr. 17.)

Die fortschreitende Erkenntnis der Nierenaffektionen durch die operative Therapie und mikroskopische Untersuchung exzidierten Nierenparenchyms hat allmählich die Begriffe der essentiellen, angioneurotischen usw. Nierenblutungen auf reelle anatomische Veränderungen zurückgeführt, die durch vorliegenden Fall eine neue Bestätigung erfahren.

49 Jahre alte Frau, seit 10 Monaten renale Hämaturien von wechselnder Dauer und Intensität. Operative Freilegung der cystoskopisch als erkrankt nachgewiesenen rechten Niere. Dieselbe erscheint äußerlich normal. Anatomischer Schnitt bis ins Nierenbecken, ohne daß eine pathologische Veränderung sichtbar wird. Probeexzision eines Stückes Rinde und einer Papille. Die Kapsel wird abgezogen, die Niere mit Catgut genäht. Die Blutung hört 14 Tage p. op. auf, Heilung seit einem Jahre.

Die mikroskopische Untersuchung wies eine chronische Entzündung der betreffenden Niere nach. **Hübener** (Dresden).

39) **C. Dukes.** Suppression of urine for nine days; operation; recovery.

(Lancet 1904. Juli 16.)

Verf. teilt einen Fall von 9tägiger absoluter Harnverhaltung bei einer 43jährigen Frau mit, die, abgesehen von diffusen Bauchschmerzen und (anfänglich nur geringen) Temperatursteigerungen sehr wenig schwere Erscheinungen darbot. Die Blase war stets während der ganzen Zeit völlig leer. Als schließlich die Temperatur auf 108° F heraufging, nach Verf. ein Zeichen beginnender Urämie, wurde sofort zur Operation geschritten. Bei der Orientierungslaparotomie in der Linea alba, unterhalb des Nabels, zeigte sich die rechte Niere gegenüber der ebenfalls ziemlich großen linken etwas mehr vergrößert. Die Nierenbecken waren nicht ausgedehnt, die Harnleiter von normaler Beschaffenheit. Darauf Schluß der Laparotomiewunde und Eröffnung der rechten Niere von einem Lendenschnitt aus. Es fand sich ein den Harnleiter verschließender Stein, dessen Entfernung indessen erst nach 14 Tagen gelang. Die Urinsekretion aus der Nephrotomiewunde setzte nach der Operation sofort ein, die Pat. genas. Das absolute Versiegen der Urinsekretion beruhte nach Verf. auf nervöser reflektorischer Basis.

H. Ebbinghaus (Berlin).

40) **Fournier** (Amiens). Rupture du rein par coup de pied de cheval.

(Gaz. des hôpitaux 1904. Nr. 63.)

Nach 24stündiger Anurie trat 6tägiges Blutharnen ein. F. legte die Niere frei, die bei unversehrter Kapsel vergrößert war. Nach Spaltung und Entleerung einer Menge blutiger Flüssigkeit wurde die Niere tamponiert. Es kam zu Sekundärinfektion und darauf zu Blutung aus der Wunde und der Blase. F. öffnete die Blase, entfernte die Gerinnsel und legte eine Blasenfistel an. Der Kranke genas. **V. E. Mertens** (Breslau).

Originalmitteilungen, Monographien und Separatabdrücke wolle man an *Prof. E. Richter* in Breslau (Kaiser Wilhelmstraße 115), oder an die Verlagshandlung *Breitkopf & Härtel*, einsenden.

Druck und Verlag von Breitkopf & Härtel in Leipzig, Nürnbergerstraße 36/38.


Digitized by Google

Zentralblatt
für
CHIRURGIE

herausgegeben
von

E. von Bergmann, F. König, E. Richter,
in Berlin, in Berlin, in Breslau.

Einunddreifsigster Jahrgang.

Wöchentlich eine Nummer. Preis des Jahrganges 20 Mark, bei halbjähriger Vorauszahlung. Zu beziehen durch alle Buchhandlungen und Postanstalten.

Nr. 37. Sonnabend, den 17. September. 1904.

1) Northrup. Lineae atrophicae associated with rapid growth of long bones.

(Med. and surg. report of the Presbyterian hospital New York Vol. VI. 1904.)

N. sah in mehreren Fällen bei schnellem Wachstum der langen Röhrenknochen entsprechend den Stellen des größten Wachstums an den Epiphysenlinien Hautveränderungen ganz nach der Art der Striae gravidarum; ähnliche Befunde wurden bereits vom Comby als »vergetures de croissance« beschrieben. N. beobachtete diese Streifen z. B. bei einem 14jährigen Mädchen, welches wegen eines Typhoids längere Zeit das Bett hüten mußte und während dieser Zeit auffallend schnell wuchs; die Streifen saßen an der Innenseite des unteren Femurendes an beiden Beinen und verliefen quer zur Längsachse des Gliedes; der Vater des Kindes hatte ganz ähnliche, weißliche Streifen an den gleichen Stellen und dieselben ebenfalls

Digitized by Google

nach einem Typhus im 15. Lebensjahre sich zugezogen (zwei Abbildungen); in einem anderen Falle zeigten sich die Streifen oberhalb des Ellbogens. Es handelt sich bei dieser Erkrankung fast immer um Individuen im Wachstumsalter, welche nach einer akuten Infektionskrankheit längere Zeit zu Bette liegen. Die Ätiologie ist dieselbe wie bei den Striae gravidarum: die Entwicklung der Haut kann mit der raschen Vergrößerung der Knochen nicht Schritt halten.

Mohr (Bielefeld).

---

2) **J. Weir.** Surgical or traumatic rheumatism, with a note on the use of Corrigan's button.

(Glasgow med. journ. 1904. Juli.)

Verf. macht auf eine Form des Rheumatismus aufmerksam, welche sich nach — oft sehr geringen — Traumen in der Umgebung der Gelenke lokalisiert. Besonders häufig werden die Handgelenke bei Ruderern, Schneidern und Klavierspielern, das Fußgelenk bei Handlungsreisenden, Dienstboten und Krankenwärtern betroffen.

Diagnostisch ist von Wichtigkeit, daß die passive Beweglichkeit unbehindert ist, während aktive Bewegungen starke Schmerzen verursachen. Die in ähnlichen Fällen üblichen therapeutischen Maßnahmen, wie Fixation, passive Bewegungen, Bäder usw., erweisen sich meistens als erfolglos, ja als schädlich.

W. hat in solchen Fällen, auch in einem ausführlich mitgeteilten Falle von Affektion beider Handgelenke, mit überraschendem Erfolge den in Rotglut versetzten Thermokauter bis zur Blasenbildung der Haut angewendet und empfiehlt ihn auch für gewisse auf andere Maßnahmen nicht weichende Formen von Lumbago.

W. v. Brunn (Marburg).

---

3) **F. v. Friedländer.** Die tuberkulöse Osteomyelitis der Diaphysen langer Röhrenknochen.

(Deutsche Zeitschrift für Chirurgie Bd. LXXIII. p. 248.)

Bei der überwiegenden Vorliebe, mit welcher sich die Knochentuberkulose in den Epiphysen der Röhrenknochen lokalisiert, hat die Erkrankung der Diaphysen weniger das praktische Interesse an sich gezogen und gilt als ziemlich selten. Daß sie dies indessen nicht ist und auch erhebliche praktische Bedeutung besitzt, ist in Deutschland zuerst von Reichel, dann von Kahn, Schiftan, Scheimpflug, Küttner hervorgehoben. v. F. liefert einen wertvollen Beitrag zur Kenntis der Erkrankung an der Hand des einschlägigen Materiales des Wilhelminenspitales in Wien, in welchem in einem Zeitraume von 18 Monaten 15 hergehörige Fälle zur Beobachtung gelangt sind. Die Mitteilung der Krankengeschichten dieser Fälle, in denen es sich um 25 von einander unabhängige primäre Herderkrankungen in den Diaphysen handelt, ferner die genaue anatomische makro- wie mikroskopische Beschreibung der

Digitized by Google

gewonnenen Präparate, die durch zahlreiche photo- und skiagraphische Abbildungen erläutert wird, bildet den Hauptinhalt der Arbeit. Bezüglich der Einzelheiten auf das Original verweisend berichten wir, daß die 15 Pat., 7 männlichen, 8 weiblichen Geschlechtes, im Alter von 2 bis $8^1/_2$ Jahren standen. Multiple Knochen- und Gelenktuberkulose war bei ihnen die Regel, nur in 2 Fällen handelte es sich um eine Einzelerkrankung der Tibiadiaphyse. Die Ulna (8mal erkrankt) und Tibia (auch 8mal erkrankt) bilden wohl ihrer exponierten Lage wegen den Lieblingssitz für die Krankheit, der Humerus war 4-, der Radius 4-, das Femur 1mal befallen. Die relative Häufigkeit der Krankheit ergibt sich daraus, daß die 15 diaphysenkranken Kinder auf insgesamt 151 Kranke mit Knochen- und Gelenktuberkulose sich verteilen.

Anatomisch klassifiziert v. F. seine Beobachtungen in drei Gruppen: 1) progressive käsige Infiltration im Sinne König's, schwerste Form der Erkrankung, mit offener Eiterung kompliziert, relativ selten, doch in v. F.'s Material an 4 Knochen erkenntlich. Es besteht Atrophie der Corticalis bei intensiver periostaler Knochenwucherung mit großer Hinfälligkeit des neugebildeten Knochens. 2) Käsige Infiltration mit Sequesterbildung, wobei zwei Stadien unterscheidbar: fehlende und eingetretene Fistelbildung. Diese Krankheitsform ist reichlicher vertreten: 7mal an der Ulna, 3mal an der Tibia, je 1mal an Humerus und Radius. 3) Zentrale käsige Infiltration ohne Sequesterbildung, vertreten durch 9 Fälle, 4 die Tibia, 2 den Humerus, je einer Radius, Ulna und Femur betreffend.

Klinisch entwickelt sich und verläuft das Leiden sehr schleichend, dementsprechend die Diagnose, namentlich die Differentialdiagnose gegenüber Lues, recht schwer sein kann. Eine wesentliche Beihilfe zur Diagnose aber bildet die Skiagraphie, mit welcher, wie v. F. ausführt, auch die verschiedenen Erkrankungsspielarten unterscheidbar sind. Die Therapie muß, soweit nicht ein allzuschlechter Allgemeinzustand es verbietet, energisch operativ sein und ähnelt im wesentlichen der Behandlung bei septischer Osteomyelitis. Zur Nachbehandlung der aufgemeißelten Knochenhöhlen hat sich v. F. die Mosetig'sche Jodoformknochenplombe bestens bewährt, doch ist die Giftigkeit des Jodoforms zu berücksichtigen und der Ersatz desselben in der Plombenmasse durch ein anderes Antiseptikum anzustreben. **Meinhard Schmidt** (Cuxhaven).

---

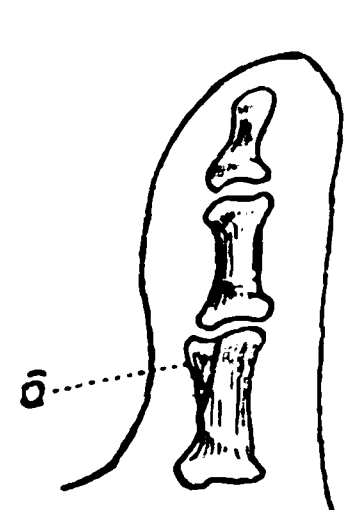
4) **Wagner.** Seltene Entstehungsursachen von Fingerbrüchen.

(Deutsche militärärztliche Zeitschrift 1904. Hft. 5.)

Die fünf näher geschilderten Fingerbrüche waren sämtlich dadurch entstanden, daß durch Hochgehen des Pferdes an den in der geschlossenen Faust gehaltenen Zügeln resp. Ketten plötzlich heftig gezerrt wurde. Die Bruchlinie (*a*) verlief stets in schräger Richtung vom Gelenkköpfchen mehr oder weniger weit in die Diaphyse hinein,

Digitized by Google

so daß diese Brüche stets ein typisches Bild boten. Viermal war die Grundphalanx, einmal das Mittelglied, und zwar stets am Kapitulum, verletzt. Die klinischen Symptome einer Fraktur fehlten, dieselbe konnte nur durch das Röntgenbild nachgewiesen werden. Die Behandlung bestand in kurzdauernder Pappschienung mit nachfolgender Massage und Bewegungsübungen.



Herhold (Altona).

---

5) C. Deutschländer. Zur Beurteilung der unblutigen Reposition der angeborenen Hüftverrenkungen.

(Deutsche Zeitschrift für Chirurgie Bd. LXXIII. p. 1.)

Trotz der guten Erfolge, die die unblutige Reposition der angeborenen Hüftverrenkung nach Lorenz usw. zu geben vermag, ist diese Behandlungsmethode noch keineswegs als vollkommen anzusehen, da sie häufig versagt. D. untersucht, 1235 Operationen verschiedener Operateure zugrunde legend, gründlich die Gesamtresultate der Methode, wobei in verschiedenen Zählungen die Gefahren und Komplikationen des Eingriffes, die Statistik seiner Heilungen sowie die Häufigkeit der Reluxationen und der primären Mißerfolge festgestellt werden. Bezüglich der Einzeltabellen, in denen diese Zählungen für jeden Autor besonders berechnet und dann noch die Mittelzahlen festgestellt werden, sei auf das Original verwiesen. Das Schlußergebnis geht dahin, daß Gefahren und Komplikationen in 8,9%, Reluxationen in 10,5% und Mißlingen der Reposition in 8,4% der Fälle, im ganzen also »Mißerfolge« in 27,8% gefunden sind. Dem gegenüber stehen Heilungen bei einseitiger Verrenkung in 41,5%, beiderseitige Heilungen bei doppelter Verrenkung in 13,1% und einseitige Heilungen bei doppelter Verrenkung in 35,6% der Fälle. Es ist aber zu bemerken, daß richtige Heilungen im anatomischen Sinne höchstens bis zu einem Drittel der Fälle erzielt und bewiesen sind, was überdies nur von einseitigen Verrenkungen gilt. Unter diesen Umständen tritt D. dafür ein, der blutigen Reposition nach Hoffa wieder mehr Beachtung zu schenken, die namentlich hinsichts der Rentention des in die Pfanne gebrachten Kopfes ungleich sicherer als das unblutige Verfahren ist. Dies soll besonders in solchen Fällen geschehen, wo bereits die unblutige Behandlung vergeblich oder doch mit unzulänglichem Resultate versucht ist.

Ein nicht ganz zur Sache gehöriger aber interessanter Abschnitt der Arbeit beschäftigt sich mit der Anatomie und Ätiologie der angeborenen Hüftverrenkung. Während die Mißbildung des Gelenkes gewöhnlich als eine Hemmungsbildung, eine Hypoplasie angesehen ist, führt D. ganz überzeugend aus, daß hier viel mehr eine übermäßig starke Entwicklung, ein das normale Maß überschreitender Wachstumsvorgang vorliegt. Bei richtig in der Pfanne sitzendem

Digitized by Google

Schenkelkopfe höhlt dieser durch seinen Druck die Pfanne aus, bei der Luxationsstellung hingegen fehlt dieser Druck, weshalb die Pfanne durch ungehinderte Gewebsbildung auf ihr sich verflacht. Mehrere Tierversuche an jungen Katzen, denen D. den Schenkelkopf resezierte und den Schenkelstumpf in Luxationsstellung über der Pfanne einstellte, scheinen diese Anschauung zu stützen. Die nach etlichen Monaten getöteten Tiere zeigten in den leer gemachten Pfannen Abflachung derselben mit Gewebswucherungen, ähnlich den Pfannen kongenital verrenkter Hüften beim Menschen.

Meinhard Schmidt (Cuxhaven).

---

6) **Röpke.** Zur Kenntnis der Tuberkulose und Osteomyelitis der Patella.

(v. Langenbeck's Archiv Bd. LXXIII. Hft. 2.)

R. berichtet über acht Fälle von primärer Tuberkulose und zwei Fälle primärer Osteomyelitis der Kniescheibe. Die letztere hat es nach dem vorliegenden Materiale mit den übrigen Skeletteilen gemeinsam, daß sie zur Zeit des stärksten Wachstums von jenen Krankheiten ergriffen wird. Verf. versuchte, durch Lexer's Arbeiten angeregt, die Lokalisation der Herde in der Kniescheibe im Hinblick auf das Auftreten und die Ausbildung des Knochenkernes mit seinen Gefäßverhältnissen in Zusammenhang zu bringen. Zu diesem Zwecke wurden die Gefäße mit einer Terpentinöl-Quecksilberemulsion injiziert und dann durch Skiagramme dargestellt. R. fand auf diese Weise, daß die stärksten Gefäße von hinten her im mittleren Bezirke fast senkrecht in nicht konstanter Zahl, meist in fünf oder sechs Stämmen in beinahe zirkulärer Anordnung in den Knochenkern eintreten, um, sich in demselben verteilend, ihre Hauptrichtung nach der Randzone zu nehmen. Die Auflösung in feinste Gefäßschlingen findet am Rande des Knochenkernes statt. Mit dem Wachsen des Verknöcherungsgebietes schreitet die Ausbreitung der Gefäße in ihrer Hauptrichtung nach der Peripherie fort, so daß man in der ausgewachsenen Kniescheibe die Endschlingen der Gefäße am Rande und unter dem Gelenkknorpel liegend findet. Diese Verhältnisse geben eine Erklärung für das weniger häufige Vorkommen primärer tuberkulöser oder eitriger Herde und ihre Lokalisation in der Kniescheibe und zeigen, daß erst mit dem Auftreten und Wachsen des Knochenskernes, bei Vermehrung und Sprossung der Gefäße günstigere Bedingungen für die Einschleppung der Infektionserreger geschaffen werden. Die osteomyelitischen wie tuberkulösen Herde brechen häufig nach vorn in die vorgelagerten Weichteile event. auch durch die Haut nach außen durch und können unter Ausstoßung eines Sequesters zur Heilung kommen. Infolgedessen kommt es bei der Osteomyelitis nicht immer zur schwereren Miterkrankung des Gelenkes. Oft genug aber befindet sich das Gelenk doch in dieser Gefahr, besonders bei Erwachsenen, wo einmal die den Knochen

Digitized by Google

vom Gelenk trennende Knorpelschicht dünner geworden ist und andererseits die nach dem Gelenkknorpel zu sich vorschiebenden Gefäße die Entstehung von Herden dicht unter dem Knorpelüberzug ermöglichen. Bei der Tuberkulose ist das Gelenk seltener verschont, sei es, daß es gleichzeitig miterkrankt, oder daß es vom Kniescheibenherd ergriffen wird. Auch die präpatellaren Schleimbeutel werden gern von Tuberkulose und Osteomyelitis in Mitleidenschaft gezogen. Von ihnen aus kommt es dann entweder zur Perforation nach vorn oder in der Höhe des Tibiakopfes an seiner Außen- oder Innenseite, seltener seitlich und oberhalb der Kniescheibe. Die Behandlung der genannten Erkrankungen ist eine operative. Sie soll frühzeitig vorgenommen werden zum Schutze des Gelenkes. Wenn möglich soll der Knorpelüberzug der Kniescheibe erhalten bleiben. Bei Mitergriffensein des Gelenkes bei osteomyelitischen Herden ist dasselbe zu punktieren und zu drainieren. Auch totale Entfernung der Kniescheibe gibt oft gute Resultate bezüglich der Funktionsfähigkeit der Extremität. Bei Tuberkulose der Kniescheibe mit gleichzeitiger Erkrankung des Kniegelenkes wird man die Gelenkresektion mit teilweiser oder völliger Entfernung der Kniescheibe verbinden.

E. Siegel (Frankfurt a. M.).

---

7) **M. Mori.** Eine experimentelle Arbeit über die Ätiologie der Perityphlitis.

(Deutsche Zeitschrift für Chirurgie Bd. LXXIII. p. 123.)

Mit Rücksicht darauf, daß beim Menschen die Annahme einer hämatogen, z. B. bei Anginen, entstandenen Appendicitis Anerkennung findet, hat M. im Laboratorium von Kocher's Klinik Kaninchenversuche über Erzeugung von Appendicitis mittels Injektion von eitrig-virulentem Materiale in die Blutbahn angestellt. Die Versuchsmethodik war so, daß teils frischer, verdünnter Eiter, teils Bouillonkultur von Eiter erzeugenden Bakterien (Bakt. coli, Strepto- und Staphylokokken, Proteus) in die zuführenden Arterien eingespritzt wurde. Die Gesamtzahl der Versuche beträgt 66. In der ersten Versuchsgruppe wurde mit feiner Nadel in die Art. appendicularis injiziert, was aber sehr mühsam ist und schlecht gelingt, so daß statt dessen in der zweiten größeren Versuchsreihe die Arteria mesenterica sup. zur Injektion benutzt wurde. In der Mehrzahl der Fälle wurde zwar nicht die geringste schädliche Wirkung erzielt, fünf Fälle — vier davon mittels Injektion in die Mesenterica behandelt — aber zeigten intensive, und zwar meist brandige Appendicitis, was durch mehrere farbige Abbildungen belegt ist. Neun Fälle zeigten außerdem Blutungen, teils am Wurmfortsatz, teils an anderen Darmteilen.

Im ganzen zeigen die Experimente zwar die Möglichkeit der Appendicitisentstehung auf hämatogen-embolischem Wege, doch ist für den Menschen wie für das Tier die intestinale Entstehung der Krankheit als die weitaus häufigere anzusehen.

Meinhard Schmidt (Cuxhaven).

Digitized by Google

8) **Th. Jonnesco.** Appendicitis.

(v. Langenbeck's Archiv Bd. LXXIII. Hft. 2.)

Verf. bespricht die klinischen Erscheinungen bei den einzelnen Formen der akuten und chronischen Appendicitis und ihren Unterarten. Was die pathologisch-anatomische Form bei dem Leiden betrifft, so ist er der Ansicht, daß kein direkter Zusammenhang zwischen der Stärke der Wurmfortsatzveränderungen und den Appendicitisformen besteht; d. h. es gibt schwere Fälle mit septischer Peritonitis und fast unverändertem Wurmfortsatz und ebenso Appendicitiden mit umschriebener eitriger Peritonitis bei perforiertem Wurmfortsatz. Es kommt nach seiner Auffassung mehr auf die Toxine und ihre Virulenz wie auf die Reaktionsfähigkeit des Bauchfelles an. Ein breiter Raum der Arbeit ist der Wiedergabe der Diskussion über das vorliegende Thema in Frankreich gewidmet. Eine große Reihe von Tabellen über operativ und intern behandelte Fälle geben einen Überblick über die Schwierigkeit der Verständigung der einzelnen Vertreter von Früh- und Spätoperation. J. hat unter 25 »schleunigst während des akuten Appendicitisanfalles« vorgenommenen Operationen 44% seiner Pat. verloren. Was »schleunigst operiert« heißen soll, ist nicht in der Arbeit gesagt. (Ref. und wohl mancher andere Chirurg auch hat von dem schleunigst, d. h. am ersten Tage der Erkrankung Operierten nicht einen Fall verloren.) Unter 21 nach längerer interner Therapie operierten Pat. verlor Verf. nur 14,28%. Auf Grund dieser Berechnung, welche mit den Resultaten vieler Autoren nicht im Einklange steht, lauten Nr. 8 und 9 der Schlußsätze des Aufsatzes: Die interne Therapie der Appendicitis ist immer berechtigt. Jede Appendicitis muß zunächst intern behandelt werden. Auch die selbstgestellte Frage, was werden wir tun, wenn wir einer Appendicitis mit beginnender Allgemeininfektion oder allgemeiner Peritonitis begegnen, beantwortet J. dahin, daß es besser sei, dem Organismus in dem Kampfe gegen die Infektion durch eine gutgeführte interne Therapie zu helfen als einen Eingriff zu unternehmen, der den Tod des Pat. nur beschleunigt, eine Ansicht, die, wie viele andere in der Arbeit niedergelegte, wohl selbst bei denjenigen Ärzten Deutschlands wenig Anhänger finden dürfte, die im allgemeinen auf dem Standpunkt exspektativen Verfahrens gegenüber der Appendicitis stehen. Was die operative Technik im akuten Anfalle anlangt, so geht J. nicht direkt in die freie Bauchhöhle ein, sondern löst das Peritoneum parietale von der Beckenwand ab und sucht den Erkrankungsherd von außen zu tasten. Der Wurmfortsatz wird nur reseziert, wenn Verf. ihn leicht findet. Er fürchtet die Lösung von Verklebungen.

Erst vom 3.—4. Tage nach der Operation bekommen seine Kranken flüssige Nahrung. **E. Siegel** (Frankfurt a. M.).

Digitized by Google

7) **McWilliams.** Intestinal obstruction following appendicitis operations.

(Med. and surg. report of the Presbyterian hospital New York 1904. Vol. VI.)

Nach Wiedergabe der Krankengeschichten dreier selbst beobachteter Fälle, von denen 2 durch Operation geheilt wurden, bespricht Verf. ausführlich die Literatur, wobei mehrere bisher nicht veröffentlichte Fälle anderer amerikanischer Chirurgen mitgeteilt werden. Auf Grund von 86 Fällen kommt er zu folgenden Schlüssen: Die Seltenheit des Darmverschlusses im Vergleiche zu der ungeheuren Anzahl Appendicitisoperationen ist bemerkenswert. Ileus kann auf einen Appendicitisanfall, welcher nicht operiert wurde, folgen (9mal), ebenso nach einer Operation im freien Intervall (8mal); in 69 Fällen handelte es sich um Appendicitis mit Abszeßbildung. Ein mechanischer Ileus kann schon kurze Zeit nach der Operation eintreten, und die Differentialdiagnose vom Ileus durch Peritonitis dann große Schwierigkeiten machen. Der Ileus kann noch Jahre nach dem ersten Anfall oder der Operation auftreten (10mal im 2. Jahre), entweder plötzlich bei voller Gesundheit oder nach einer Periode mit den Erscheinungen eines teilweisen chronischen Verschlusses. Von den 57 Pat., welche die erste Operation wegen Ileus überstanden, erkrankten 5 später noch mehrmals an akutem, mechanischem Ileus. Der Sitz des Verschlusses war in allen Fällen, wo er notiert war, der Dünndarm. Unter 53 Fällen handelte es sich 28mal um Konstriktion durch Bänder, 10mal um Volvulus, 11mal um Knickung, 4mal um innere Hernien; bei 5 Pat. war der Darm gangränös. Die Prophylaxe der Erkrankung besteht in der frühzeitigen Operation, ehe ein Abszeß sich gebildet hat, und in der möglichsten Einschränkung der Drainage.

Mohr (Bielefeld).

---

10) **Hawkes.** The treatment of advanced cases of general septic peritonitis from appendicitis.

(Med. and. surg. report of the Presbyterian hospital New York 1904. Vol. VI.)

Verf. glaubt, daß durch Kombination geeigneter Behandlungsmethoden die große Sterblichkeit der allgemeinen septischen Peritonitis infolge von Appendicitis selbst in vorgeschritteneren Fällen bedeutend vermindert werden kann. Von elf meist hoffnungslosen Fällen, deren Krankengeschichten mitgeteilt werden, brachte H. neun durch. Für die frühzeitige Diagnose in solchen Fällen ist zunächst wichtig, daß die im Anfang auf den rechten Rectus beschränkte Muskelrigidität sich auf beide Recti ausdehnt, ferner, wenn bei einem heftigen Appendicitisanfall mit Geschwulstbildung in der rechten Darmbeingrube nach 1—5 Tagen plötzlich ein Nachlassen der Schmerzen eintritt und darauf die zunehmende Rigidität der Bauchmuskeln mit allgemeiner Druckschmerzhaftigkeit des Bauches beginnt. Alle anderen Symptome können täuschen, auch die Leukocytenzählung. Für die operative Behandlung ist die möglichste Ein-

Digitized by Google

schränkung der Dauer der Narkose und eine möglichst rasche Technik wichtig. Die Inzision wird im mittleren rechten Rectus nahe dem Außenrande gemacht, der Wurmfortsatz, um Zeit zu sparen, durch einfache Ligatur und Kauterisation des Stumpfes entfernt. Die Diagnose der allgemeinen septischen Peritionitis wird hierauf gesichert, indem ein Schwamm oder Gazestück nacheinander in die Gegend unterhalb der Leber, ins Epigastrium, in die Milzgegend, die linke Darmbeingrube und das kleine Becken eingeführt wird; war überall Eiter oder eitrig-seröse Flüssigkeit nachweisbar, so wurde der Fall als allgemeine septische Peritonitis angesehen. (Fälle von progredienter eitrig-fibrinöser Peritonitis wurden in der Zusammenstellung nicht berücksichtigt.) Sodann bei elevierter Brust- und oberer Bauchgegend reichliche Durchspülung der Bauchhöhle mit heißer Kochsalzlösung, und zwar zunächst der subhepatischen, epigastrischen und Milzgegend, erst dann der Unterbauchgegend, zuletzt des kleinen Beckens. Erlaubt es der Allgemeinzustand, so wird dieselbe Prozedur in der gleichen Reihenfolge, jedoch in rascherem Tempo wiederholt, sodann in die höchste erreichbare Dünndarmschlinge eine heiße Lösung von Magnesiumsulphat eingespritzt und die Punktionsöffnung übernäht. Hierauf wird ein dickerer Drain nach dem Becken zu, ein dünnerer nach der Gegend des Stumpfes gelegt; zur Drainage benutzt H. zusammengerollte Gaze mit lockerer Guttaperchapapierumhüllung, wobei am inneren Ende die Gaze das Papier kaum überragt, am äußeren dagegen allseitig ausgebreitet wird (Abbildungen); Naht der übrigen Bauchwunde. Nach Autopsiebefunden machen derartige Drains keine Darmverwachsungen. Nach der Operation Erhöhung des Bettendes um 40 cm. Entfernung des Beckendrains und dieser Erhöhung nach 24—36 Stunden. Stuhlgang erfolgt gewöhnlich in den ersten 24 Stunden, sonst Kalomel und Klistier am 2. Tage. Bei keinem der neun durchgekommenen Kranken wurde später Darmobstruktion beobachtet.

Mohr (Bielefeld).

---

11) **Eliot.** The behavior of the costal arch in diseases of the abdominal organs and its importance as a diagnostic symptom.

(Med. and surg. report of the Presbyterian hospital New York 1904. Vol. VI.)

E. macht auf die diagnostische Bedeutung einer Abweichung in der Resistenz und Beweglichkeit der Rippenbögen bei Erkrankung der benachbarten inneren Organe aufmerksam. Auf Grund von 23 Krankengeschichten, in denen die Diagnose stets durch den Operationsbefund bestätigt wurde, kommt E. zu folgenden Schlüssen:

Das Symptom einer vermehrten Resistenz der Rippenbögen auf Druck findet sich immer bei akuten und subakuten entzündlichen Vorgängen in den angrenzenden inneren Organen. Bei chronischen Entzündungen dieser Organe ist es nicht regelmäßig vorhanden, entweder nur bei Vergrößerung derselben oder bei einer akuten Verschlimmerung einer chronischen Entzündung. Bei Geschwülsten und

Digitized by Google

Cysten ist die Kostalresistenz gewöhnlich nur dann vermehrt, wenn die Geschwulst durch ihre Größe rein mechanisch die Beweglichkeit des Rippenbogens einschränkt. Je intensiver der entzündliche Prozeß, um so stärker die Resistenz des Rippenbogens. Diese Resistenzvermehrung ist am ausgesprochensten in dem Teile des Bogens, welcher der Ursprungsstelle der Infektion oder dem hervorspringendsten Punkte der Geschwulst am dichtesten anliegt. Die diagnostische Bedeutung dieses Symptoms ist am größten bei den oberen Bauchorganen: Leber, Gallenblase, Magen, Pankreas, Nieren, Milz, Duodenum, Aorta abdominalis (große Aneurysmen). Bei Pleuraempyem ist es nur ausgeprägt, wenn die Abszeßhöhle auch den untersten Teil des Pleuraraumes einnimmt. Mit Nachlassen des entzündlichen Vorganges geht auch die Resistenz des Rippenbogens zur Norm zurück. Das Symptom hat, da es eine genauere örtliche Diagnose erlaubt, auch Wert für die Wahl des Ortes der Inzision. Es wird folgendermaßen am besten festgestellt: In Rückenlage bei möglichst erschlaffter Bauchmuskulatur wird mit dem 2.—4. Finger beider Hände auf entsprechende Stellen beider Rippenbögen ein schneller, aber leichter Druck während der Ausatmung ausgeübt. Die einzelnen Abschnitte vom Brustbein bis zur Wirbelsäule werden so hintereinander untersucht. (Zwei Abbildungen veranschaulichen die Technik.)

Mohr (Bielefeld).

---

12) v. Burckhardt. Über die Entstehung der Unterleibsbrüche und ihre Beziehungen zu Unfällen.

(Med. Korrespodenzblatt des Württemberg. ärztl. Landesvereins 1904. Nov. 6.)

Es gibt in der ungeheuren Bruchliteratur kaum 5—6 unanfechtbare Beispiele, wo nach direkter Gewalteinwirkung ein Bruch entstand, alles eigenartige Verletzungen, welche gar keine Ähnlichkeit mit den alltäglichen Fällen haben. Bei diesen, bei denen eine indirekte Gewalteinwirkung in Betracht kommt, fragt es sich nur, ob man nicht in bestimmten Fällen annehmen muß, daß die Bruchanlage ohne die betreffende Gewalteinwirkung für immer oder für absehbare Zeit eine solche geblieben wäre, oder ob sie sich auch beim Ausbleiben der betreffenden speziellen Einwirkung bei den gewöhnlichen körperlichen Anstrengungen wahrscheinlich bald doch zu einem Bruch entwickelt hätte. Die Forderung des Reichsversicherungsamtes, daß eine über das Maß des gewöhnlichen hinausgehende Arbeitsleistung nachgewiesen werden muß, läßt sich nicht immer nach dem betreffenden Schema erfüllen, wie v. B. an einem Falle zeigt. Der Nachweis einer Überanstrengung allein genügt nicht, ebensowenig der Nachweis starker Schmerzen, da sie fast immer nicht durch Gewebszerreißung, sondern durch Dehnung und Zerrung des Peritoneums entstehen. Bei einer Inkarzeration ist der Nachweis, daß es sich nur um eine allmähliche Inkarzeration, nicht um eine Strangulation handelt, meist sehr schwierig; herrscht Zweifel, so wird daher der Fall meist als Unfallsfolge entschädigt werden

Digitized by Google

müssen. Aber auch ohne Einklemmung kann eine außergewöhnlich heftige Aktion der Bauchpresse die Entwicklung des Bruches beschleunigen, das Bruchleiden also verschlimmern; jedoch nur, wenn gleichzeitig heftige, langandauernde Schmerzen vorhanden sind, so daß die Arbeit sofort ausgesetzt werden mußte, und wenn große Druckempfindlichkeit im Bereiche der Bruchpforte besteht, erkennt v. B. eine Entschädigungspflicht an; fast immer ist der Bruch in solchen Fällen eingeklemmt. **Mohr** (Bielefeld).

---

13) **J. Jaklin.** Bericht über 48 Radikaloperationen von Hernien.

(Časopis lékařů českých 1904. p. 269.)

Der Autor hat die Kocher'sche Methode der Radikaloperation, um den zur Dislokation des Bruchsackes notwendigen Schnitt in die Bauchwand und die dadurch gegebene Möglichkeit zur Entwicklung eines Bauchbruches zu vermeiden, in folgender Weise modifiziert. Er isoliert den Bruchsack möglichst weit nach oben, zieht ihn dann stark hervor, dreht den Hals einigemal nach rechts, sticht eine Nadel durch, in die ein langer, dicker Seidenfaden eingefädelt ist, und bindet nach beiden Seiten ab; der Bruchsack wird bis auf einen kleinen Stumpf nahe der Ligatur abgeschnitten; die lang gelassenen Fäden fädelt er nun in lange, mäßig gekrümmte Nadeln ein, führt den Zeigefinger in den Leistenkanal und längs des Fingers die Nadeln, die er in der Höhe der inneren Bruchpforte lateral und medial in einer Entfernung von 2 cm voneinander durch die Bauchwand durchsticht; hierauf Ligatur über der Aponeurose des M. obliquus externus und Naht des Kanales mittels Knopfnähten, die möglichst viel Muskulatur fassen und von denen eine nochmals den Stumpf faßt. Mittels dieser Methode wird das Bauchfell so straff gespannt, daß in der Haut über der Ligatur des Stumpfes ein Grübchen entsteht. — Die Methode hat sich dem Autor in 48 Fällen gut bewährt. **G. Mühlstein** (Prag).

---

14) **v. Frisch.** Zur Pathologie der Schußverletzungen des Magens.

(v. Langenbeck's Archiv Bd. LXXIII. Hft. 3.)

Verf. befaßt sich in der vorliegenden Arbeit mit den Wirkungen der bei Unglücksfällen oder Selbstmordversuchen oft in Verwendung stehenden kleinkalibrigen Geschosse, wie sie dem Taschenrevolver und dem Flaubertgewehr eigen sind. Er beschränkt sich dabei hauptsächlich auf den Magen, auf die Veränderungen in den verschiedenen Schichten der Magenwand und auf das Verhältnis zwischen Ein- und Ausschuß. Auffällig war dem Autor, daß in einem Falle, bei welchem vordere und hintere Magenwand nach der Schußrichtung durchbohrt sein mußten, sich nur eine Einschußöffnung vorfand, dagegen trotz genauesten Absuchens der hinteren Magenwand sich keine Ausschußöffnung bemerken ließ. Ähnliche Fälle von mangelnder Ausschußöffnung konnte v. F. auch aus der Literatur zusammen-

Digitized by Google

stellen. Experimente, die an einem dünnwandigen, mit Griesbrei gefüllten Kautschukballon vorgenommen wurden, zeigten, daß ein Geschoß von mäßiger Durchschlagskraft eine elastische Membran erst dehnt und dann perforiert. An gefüllten Mägen frisch geschlachteter Schweine vorgenommene Schießversuche beweisen ferner, daß der Füllungsgrad des Magens deutliche Verschiedenheiten in Form und Größe der Schleimhautverletzungen veranlaßt. Verf. gewann den Eindruck, daß sich bei Einschaltung von Widerständen in die Flugbahn des Geschosses in der Muskelschicht stets die relativ geringste Verletzung und auch bei ausgedehnten Rissen der Schleimhaut und Serosa oft nur ein rundes Loch vorfände. An der Serosa war immer der Ausschuß eine geringere Verletzung als beim Einschuß. Weitere Experimente an stark gefüllten Mägen und bei Einschaltung von solchen Widerständen, daß die Kugel nach Durchdringen derselben die Magenwände noch sicher durchschlagen mußte, ließen erkennen, daß auch bei Anwendung menschlicher Mägen die Größe im umgekehrten Verhältnis zur Durchschlagskraft des Projektils stand. Ebenso sah man hier, wie die matten Geschosse die Serosa zerstörten, und zwar diese wieder am Ausschuß weniger wie die rasanten. Die Größe der Schleimhautwunde hängt wohl von der Dicke des betroffenen Abschnittes ab; je dicker die Schleimhaut, desto leichter legt sie sich über dem Loche zusammen, je dünner sie ist, desto eher klafft sie. Bei sehr dicker Schleimhaut erscheint die Wunde oft nur in Form einer Spalte. Im allgemeinen laufen die Größenschwankungen der Wunden der Schleimhaut derjenigen der Serosa ziemlich parallel. Im übrigen fand Verf. bei Einschüssen häufig einen kreisrunden wie mit einem Locheisen ausgeschlagenem Defekte der Serosa. Der Ausschuß in der letzteren war selten rund. Fehlte hier ein Defekt, so waren die bestehenden Risse kreuz-, stern- oder H-förmig und meist klein und selten klaffend. Die durch die Rißfigur gebildeten Lappen waren meist leicht von der Ebene abgehoben durch einen von Schleimhaut und Mageninhalt gebildeten Pfropf. Mageninhalt trat aus solchen Ausschußöffnungen nie aus, doch konnte wiederholt das Hervorsickern von trüber Flüssigkeit beobachtet werden. Dagegen trat bei Serosadefekten größerer Art, also hauptächlich am Einschuß, der Brei in einem mehr oder weniger starken Strome hervor. Auf Grund seiner Beobachtungen hält v. F. es nicht für merkwürdig, daß die Fälle von Magenschußverletzungen mit ungenäht gebliebenem Ausschuß die gute Statistik der Schußverletzung des Magens nicht wesentlich trüben. Es scheint ihm, daß der Chirurg in Fällen, wo die Einschußöffnung nicht mehr als 7—8 mm im Durchmesser beträgt, gleichviel ob sie Mageninhalt durchtreten ließ oder nicht, nach dem Ausschuß nicht weiter zu suchen braucht, wenn er ihn nicht gleich findet und keinen Grund hat, an demselben die Quelle einer stärkeren Blutung zu vermuten. Er kann im Gegenteil in solchen Fällen ohne Besorgnis die Bauchhöhle schließen.

E. Siegel (Frankfurt a. M.).

Digitized by Google

15) **Jundell.** Über das Vorkommen von Mikroorganismen im Dünndarme des Menschen.

(v. Langenbeck's Archiv Bd. LXXIII. Hft. 3.)

Gestützt auf die Tatsache, daß eine Reihe von Schleimhäuten, nämlich diejenigen der Luftröhre, der Bindehaut, der Harnröhre, sich steril erweisen, obwohl man dies von vornherein kaum erwarten konnte, nahm Verf. an, daß der Dünndarm, wenigstens wenn er leer ist, steril sei. Er beschloß, die Richtigkeit dieser Hypothese zu prüfen bei Gelegenheit von Gastroenterostomien und Enteroanastomosen. Das Ergebnis der Untersuchungen bestätigte die Annahme im wesentlichen. J. bedauert, daß das ihm zur Verfügung stehende Material ein geringes war, und fordert deswegen die Chirurgen zu ergiebigerer Nachprüfung auf. Die Ansicht, daß der Darmsaft bakterizid sei, teilt er nicht; vielmehr ist er der Meinung, daß die Schleimhaut selbst die Vernichtung der Bakterien besorgt (Phagocytose). Die von Leoni behauptete Sterilität des Darmes bei den arktischen Tieren führt er nicht auf Bakterienarmut jener Gegend, sondern auf die Autosterilisation des Darmkanales zurück, zumal Leoni ja in einem Teile der untersuchten Tiere das Bakterium coli vorfand. — J. weist auf die praktische Bedeutung hin, welche das Ergebnis seiner Untersuchungen über die Sterilität des Dünndarmes hat, insofern sie die Wichtigkeit einer sorgsamen Mundpflege vor Operationen am Darm und die Zweckmäßigkeit der Darreichung steriler Nahrung in der Vor- und Nachbehandlungsperiode erhärten. Bei der Operation selbst soll der Dünndarm leer sein, also eine genügende Fastenzeit vorausgehen. Im übrigen zeigen die Experimente auch die verschiedenartige Prognose von Darmoperationen je nach den Verhältnissen, die gerade im Darmkanale vorliegen.

E. Siegel (Frankfurt a. M.).

---

16) **E. Beer.** Intrahepatische Cholelithiasis.

(v. Langenbeck's Archiv Bd. LXXIV. Hft. 1.)

Die Frage der intrahepatischen Cholelithiasis ist zweifellos in unserer Zeit ausgedehnter chirurgischer Behandlung des Gallensteinleidens in praktischer und wissenschaftlicher Hinsicht von hohem Interesse, und darum ist es anerkennenswert, wenn Verf. ein großes Material von 72 Cholelithiasisfällen aus dem pathologisch-anatomischen Institut in Wien auf das Vorkommen intrahepatischer Steinbildung untersucht hat. Er fand fünfmal Steine und einmal Sand in den Lebergallengängen. Er glaubt, daß wohl Steine gelegentlich in den rechten oder linken Ductus hepaticus wandern können und bei Choledochusverschluß in die größeren intrahepatischen Gallengänge zu gelangen vermögen, hält es aber für unerlaubt, diesen Vorgang auf alle Fälle zu übertragen. Steine, die gewandert sind, müssen dieselbe Gestalt und Zusammensetzung wie die in der Gallenblase desselben Falles befindlichen Steine besitzen. Dieser Forderung entsprachen aber die vom Verf. gefundenen Konkremente nicht. In

Digitized by Google

allen Fällen, bei denen intrahepatische Steine gefunden wurden, bestand auch eine extrahepatische Cholelithiasis. Wo letztere nicht vorhanden war, war die Nachforschung in der Leber erfolglos. Ferner zeigten nur diejenigen Cholelithiasisfälle intrahepatbische Steinbildung, welche einen Choledochusverschluß durch Steine aufwiesen, oder wo ein solcher einmal bestanden hatte und eine sekundäre Cholangitis zu finden war. Bei Choledochusverschluß durch Geschwulst ohne gleichzeitige gewöhnliche Cholelithiasis zeigten sich keine intrahepatischen Konkremente. Es scheint also, daß zur intrahepatischen Steinbildung neben Stauung und Cholangitis noch ein bisher unbekannter Faktor nötig ist. Ob derselbe eine Diathese ist, wie es die französischen Autoren meinen, oder eine Disposition, läßt sich für die intrahepatischen Gallensteine ebenso wenig wie für die extrahepatischen einstweilen nachweisen. Das häufigere Auftreten von Konkrementen in der Gallenblase rührt wohl davon her, daß hier Stauungen leichter vorkommen als in der Leber. Der hauptsächlichste Nachteil intrahepatischer Steinbildung ist der, daß die Möglichkeit ihrer Auswanderung in die Gallenblase vorliegt, wo sie dann leicht zu größeren Steinen heranwachsen können. Eine weitere Gefahr besteht darin, daß sie im Ductus communis verbleiben und in ihm sich vergrößern. Übrigens können nach Anschauung der erfahrensten Gallensteinoperateure auch kleine Steine im Choledochus zu den größten Beschwerden Anlaß geben. Das Verweilen der Steine in der Leber kann fernerhin Anlaß zu Entzündungen geben und zur Abszeßbildung führen. Verf. hält für das wahrscheinlichste Resultat der Wanderung intrahepatischer Steine in die Gallenblase oder in den Ductus communis ein Wiederauftreten der Gallensteinsymptome und hofft, daß die Zeit die Bedeutung aufklären wird, welche diesen Tatsachen für die Entstehung von Rezidiven nach Operationen zukommt. Aus einigen Erörterungen über chirurgische Probleme bei Gallensteinoperationen sei hervorgehoben, daß B. die Gefahr intrahepatischer Cholelithiasis für umso geringer erachtet, je frühzeitiger die Operation vorgenommen wird.

E. Siegel (Frankfurt a. M.).

Kleinere Mitteilungen.

Über einen neuen Waschapparat zur Händedesinfektion.

Von


Dr. Felix Hahn,

k. k. Regimentsarzt in Stanislau.

Sämtliche bisher empfohlenen Methoden der Händedesinfektion legen auf die mechanische Händereinigung mit Wasser, Seife und Bürste (bezw. Holzfasern u. dgl.) das Hauptgewicht, doch soll das hierzu verwendete Wasser 1) steril, 2) möglichst heiß, 3) fließend sein.

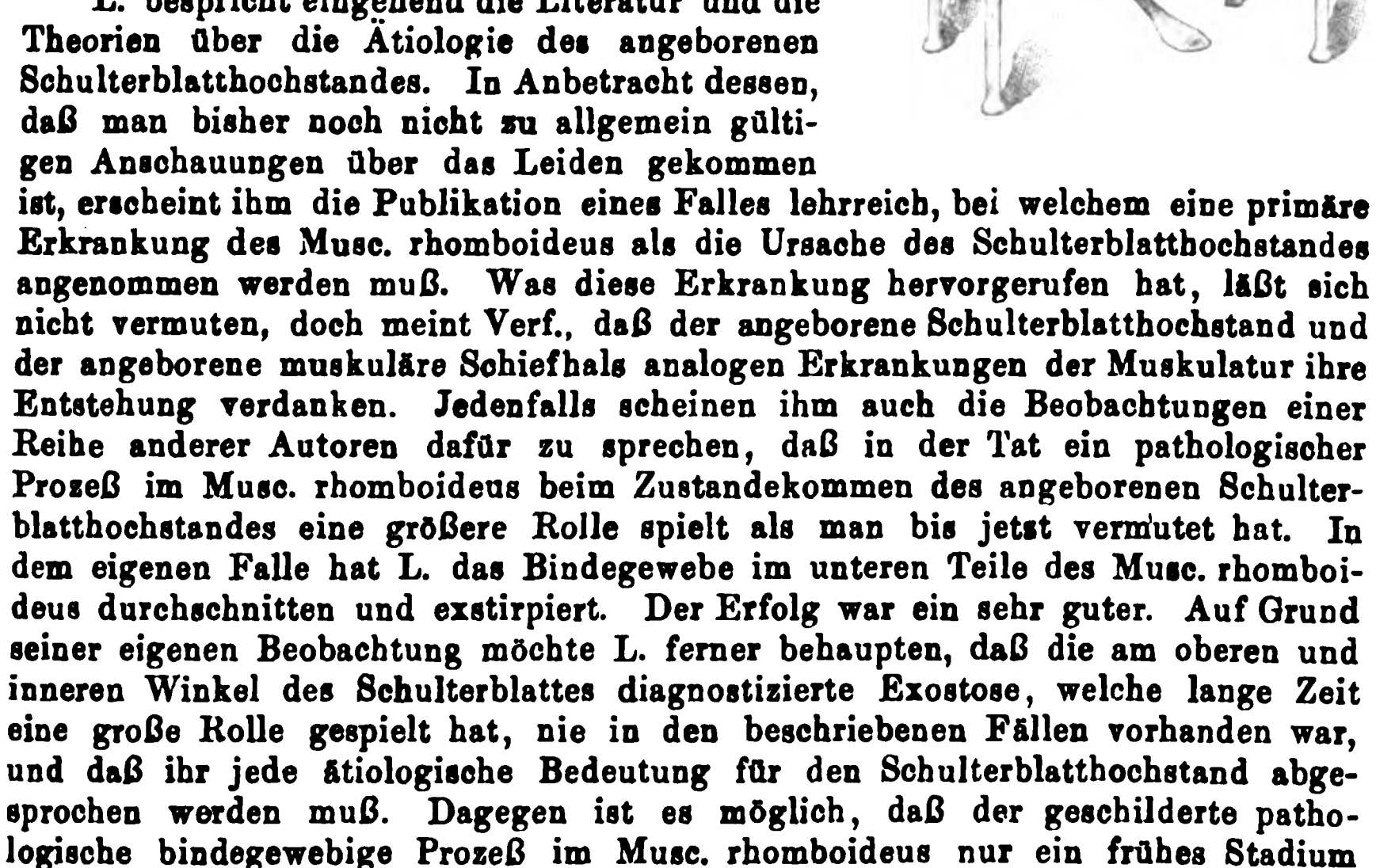
Digitized by Google

In der Privatpraxis aber muß, wegen Mangels zweckdienlicher Vorrichtungen, fast durchwegs stehendes Wasser benutzt, dasselbe daher wiederholt erneuert werden, oder man läßt sich durch einen Gehilfen das Wasser auf die Hände aufgießen.



Dem läßt sich, wie bei dem beistehend abgebildeten, nach unseren Angaben konstruierten, Apparate, dadurch abhelfen, daß man den 12½ Liter fassenden Blechkessel mit trichterförmigem Boden und S-förmig gebogenem, abschraubbarem, metallenem Abflußrohre doppelwandig arbeiten und den Raum zwischen den Wänden mit Holzasche, als schlechtem Wärmeleiter, ausfüllen läßt. Wärmemessungen ergaben, daß beispielsweise Wasser von 36° R (45° C) in diesem Kessel nach 4 Stunden noch eine Temperatur von 32° R (40° C) aufwies.

Der abgebildete Apparat wird von Georgeon & Trepczyński in Lemberg angefertigt.



17) Lameris. Beitrag zur Kenntnis des angeborenen Schulterblatthochstandes.

(v. Langenbeck's Archiv Bd. LXXIII. Hft. 2.)

L. bespricht eingehend die Literatur und die Theorien über die Ätiologie des angeborenen Schulterblatthochstandes. In Anbetracht dessen, daß man bisher noch nicht zu allgemein gültigen Anschauungen über das Leiden gekommen ist, erscheint ihm die Publikation eines Falles lehrreich, bei welchem eine primäre Erkrankung des Musc. rhomboideus als die Ursache des Schulterblatthochstandes angenommen werden muß. Was diese Erkrankung hervorgerufen hat, läßt sich nicht vermuten, doch meint Verf., daß der angeborene Schulterblatthochstand und der angeborene muskuläre Schiefhals analogen Erkrankungen der Muskulatur ihre Entstehung verdanken. Jedenfalls scheinen ihm auch die Beobachtungen einer Reihe anderer Autoren dafür zu sprechen, daß in der Tat ein pathologischer Prozeß im Musc. rhomboideus beim Zustandekommen des angeborenen Schulterblatthochstandes eine größere Rolle spielt als man bis jetzt vermutet hat. In dem eigenen Falle hat L. das Bindegewebe im unteren Teile des Musc. rhomboideus durchschnitten und exstirpiert. Der Erfolg war ein sehr guter. Auf Grund seiner eigenen Beobachtung möchte L. ferner behaupten, daß die am oberen und inneren Winkel des Schulterblattes diagnostizierte Exostose, welche lange Zeit eine große Rolle gespielt hat, nie in den beschriebenen Fällen vorhanden war, und daß ihr jede ätiologische Bedeutung für den Schulterblatthochstand abgesprochen werden muß. Dagegen ist es möglich, daß der geschilderte pathologische bindegewebige Prozeß im Musc. rhomboideus nur ein frühes Stadium späterer Verknöcherung darstellt.

E. Siegel (Frankfurt a. M.).

18) M. M. Klar. Ein Fall von Luxatio claviculae supraspinata.

(Deutsche Zeitschrift für Chirurgie Bd. LXXIII. p. 282.)

Der Heilanstalt von Prof. Vulpius (Heidelberg) ging ein 39jähriger Steinbrecher zu, der vor 4 Monaten zwischen zwei Steinblöcken eingeklemmt worden war, von denen der eine ihm die Schulter von hinten nach vorn gegen den anderen drückte, während der Mann sich in gebückter Körperhaltung befand. Befund: rechte Schulter, im ganzen nach vorn medial gesunken, zeigt einen stark vorspringenden, spitzen Wulst in der Mitte der Fossa supraspinata, medial und ober-

Digitized by Google

halb des Akromion, was am meisten in der Rückenansicht vortritt. An der Stelle des Normalsitzes des akromialen Schlüsselbeinendes eine kleine Vertiefung. Das Schlüsselbein bildet den Vorsprung in der Fossa supraspinata; es hat den M. trapezius völlig durchspießt und ist direkt unter der Haut fühlbar. Jede Bewegung mit der Schulter löst reflektorisch hinderliche Kontraktionen im Trapezius aus. Starke Einschränkung der Armerhebung (nur bis 70°), Muskelatrophien und Kraftverminderung an der Extremität.

Die Verletzung ist recht selten; sind doch nur noch zwei analoge Fälle von Davis und Grossmann bekannt. Die Pat. dieser Autoren wurden durch Reposition geheilt, während K.'s Pat. (Empfänger einer 40%igen Invalidenrente!) jeden Kurversuch abgelehnt hat. **Meinhard Schmidt** (Cuxhaven).

19) **Garavini.** Sopra un caso di lussazione paralitica volontaria dell anca.

(Arch. di orthopaedia Bd. XX. Hft. 6.)

Auf Grund eines genau geschilderten, mit Photographien und Skiagrammen dargestellten Falles von paralytischer Hüftverrenkung bei einem Knaben kommt G. zu folgenden Schlüssen: Infolge spinaler Kinderlähmung kommt es außer zu dauernden auch zu vom Willen abhängigen habituellen Verrenkungen der Hüfte. Erstere entstehen bei Lähmung nur einer Muskelgruppe oder wenigstens vorwiegender Lähmung einer; letztere, wenn zuerst alle Muskeln befallen werden, später ein Teil derselben seine Funktion wieder erlangt. Die Therapie kann durch einen blutigen Eingriff die Verrenkung stabil einrenken. Verschiedene Methoden führen zum Ziele; Codivilla hat darüber im einzelnen gehandelt. Resektion des Lig. rotundum oder seine Fixation am Femurhalse, nachdem man es durch einen in den Kopf und Hals gebohrten Tunnel gezogen hat, Aushöhlung der Pfanne, Verkleinerung und Exzision der Gelenkkapsel und Sehnentransplantationen sind die Wege im einzelnen. **E. Pagenstecher** (Wiesbaden).

20) **R. Werner.** Luxatio intrapelvica durch das Foramen ovale.

(Beiträge zur klin. Chirurgie Bd. XLI. Hft. 3.)

Es sind bisher nur zwei Fälle von Verrenkung durch das Foramen ovale publiziert worden. Ein dritter Fall wurde vor einiger Zeit in der Heidelberger chirurgischen Klinik beobachtet. Es handelte sich um einen 19jährigen Tagelöhner, welchem ein mindestens 200 Zentner schwerer Stein auf den Rücken fiel und ihn gegen einen Sandhaufen drückte. Abgesehen von mehreren Rippenbrüchen fand sich eine Verrenkung des rechten Hüftgelenkes, welche sich durch Untersuchung vom Mastdarm aus, wobei man eine flache, die Bewegungen des Beines mitmachende Vorwölbung sehr deutlich fühlte, als eine Luxatio intrapelvica erkennen ließ. Das Skiagramm bestätigte die Diagnose und stellte außerdem noch einen Bruch des aufsteigenden Sitzbeinastes dicht unterhalb der Vereinigung mit dem absteigenden Schambeinaste fest. Bei dem Repositionsversuch (Extension in rechtwinkliger Beugung, Druck auf den Schenkelkopf vom Mastdarm aus, Adduktion und Einwärtsrotation) entstand eine Luxatio ischiadica, welche nun ihrerseits reponiert wurde. Im Anschluß an die drei Fälle bespricht Verf. die Ätiologie, das klinische Bild und die Therapie der seltenen Verletzung.

Blauel (Tübingen).

21) **Besson.** Plaie de l'abdomen par pénétration d'un busc de corset.

(Ann. méd.-chir. du Centre 1904. Juni 12.)

B. beschreibt eine penetrierende Bauchwunde mit Netzvorfall, welche auf folgende eigenartige Weise entstanden war: das 15jährige Mädchen glitt während des Laufens aus und stürzte mit stark zusammengeknicktem Rumpf vornüber; hierbei drang der untere Korsettvorsprung in die Bauchwand ein, etwas oberhalb des McBurney'schen Punktes. Abtragung der blutenden Netzpartie nach Erweiterung der Wunde, Tod an Peritonitis nach 3 Tagen. **Mohr** (Bielefeld).

Digitized by Google

22) Maylard. Complete penetration of abdominal cavity by conical bullet; haemorrhage from injury to mesenteric vessels; laparotomy; securing of vessels; recovery.

(Glasgow med. journ. 1904. Juli.)

Pat. trat 11 Stunden nach der Verletzung in Behandlung. Im übrigen gibt die Überschrift alles Wissenswerte wieder. **W. v. Brunn** (Marburg).

23) Clinton. A study of the treatment of a general spreading peritonitis.

(Buffalo med. journ. 1904. Juli.)

Verf. berichtet über einen Fall von allgemeiner eitrig-jauchiger Peritonitis, bei welchem von drei Öffnungen in der Mittellinie und beiden Flanken aus Durchspülungen mit sehr reichlichen Mengen heißer Kochsalzlösungen in Zwischenräumen von 12 Stunden vorgenommen wurden; in der Zwischenzeit Drainage mit dicken Röhren. Schon bei der dritten Durchspülung lief die Flüssigkeit klar ab; da bei der zweiten Spülung noch reichliche Mengen von Eiter abgingen, legt C. Wert auf oft wiederholte Spülungen. Heilung nach mehrfachen Zwischenfällen. **Mohr** (Bielefeld).

24) Wörner. Ein neues Bruchband ohne Feder.

(Med. Korrespondenzblatt des Württemb. ärztl. Landesvereins 1904. Juni 18.)

W. beschreibt ein von Sprunz konstruiertes Bruchband, welches einfach und doch vielseitig verwendbar ist. Es besteht aus einem stählernen Bügel, an dem die seitlich verstellbaren Pelotten je nach Bedarf angebracht sind; er verläuft in ein flaches, gepolstertes, winklig abgebogenes Endstück. Die Befestigung am Körper wird lediglich dadurch bewirkt, daß ein weicher, breiter Ledergurt, welcher um den Leib läuft, an die Endpunkte angeknöpft wird. Das Band hält die schwersten Hernien bequem zurück, und der Druck kann durch Verstellen des Gürtels leicht abgestuft werden. (3 Figuren.) **Mohr** (Bielefeld).

25) F. Ehler. Hernia supravesicalis properitonealis (Maydl).

(Časopis lékařů českých 1904. p. 807.)

Bei einem 56jährigen Manne mit Ileus tastete der durch den linken Leistenkanal eingeführte Finger medianwärts und hinter dem straffen M. rectus einen hühnereigroßen, schmerzhaften Widerstand. Bei der Operation fand man links von der Blasenkuppe an der Grenze zwischen Fovea media und interna eine taschenförmige Ausstülpung des Bauchfelles zwischen Peritoneum parietale und der tiefen Fascie, in welcher eine Dünndarmschlinge eingeklemmt war. Der Zugang zu der Tasche lag hoch über dem inneren Leistenringe, die Tasche selbst verlief schräg in der Richtung gegen die Blase. Es handelte sich also nicht um einen beginnenden inneren Leistenbruch, sondern um eine innere Hernie, die am besten von Maydl als Hernia supravesicalis properitonealis bezeichnet wurde. — Die brandige Darmschlinge wurde zirkulär reseziert und der kollabierte Schenkel in den zuführenden seitlich eingepflanzt, der Peritonealsack exstirpiert. Am 12. Tage nach der Operation erfolgte der Tod. Es hatte eine ausgedehnte ulzeröse Kolitis des Querkolon bestanden und ein Geschwür war perforiert.,

G. Mühlstein (Prag).

26) K. Gangele. Über Ovarialhernien mit Stieltorsion.

(Deutsche Zeitschrift für Chirurgie Bd. LXIII. p. 216.)

G. berichtet einen in der Münchener Universitätskinderklinik von Prof. Herzog erfolgreich operierten Fall. 8 Monate altes Mädchen mit einem bald nach der Geburt bemerkten linksseitigen Leistenbruche, der bislang reponibel war. Seit einem Tage Vergrößerung, Irreponibilität, Schmerzhaftigkeit der Bruchgeschwulst ohne wesentliche Befindensstörung und ohne Verstopfung. Die Operation des kleinhühnereigroßen Bruches ergab bei fehlendem Bruchwasser das stark vergrößerte Ovarium nebst dem abdominalen Tuben- und Fimbrienende, und zwar

Digitized by Google

derartig stielgedreht, daß das Ovarium nach oben, das Tubenende nach unten lag. Wegen Irreponibilität und starker Infarzierung der Organe werden dieselben exstirpiert, die Bruchoperation in gewohnter Weise geschlossen. Bei der mikroskopischen Untersuchung fand sich völlige Nekrose bezw. nicht mehr färbbares Gewebe.

G. fand in der Literatur acht dem seinen fast völlig gleichende Parallelfälle, die er referiert. Nur zwei Kinder waren älter als ein Jahr. Alle Operationen, bei denen zum Teil das Ovarium noch konserviert und reponiert werden konnte, führten zu glatter Heilung. Die richtige Diagnose ist bislang noch nie vor der Operation gestellt; doch wird dies bei der typischen Gleichartigkeit im Symptomenbilde der Affektion künftig wohl möglich sein.

Im Eingange der Arbeit bespricht G. die Eierstocksbrüche im allgemeinen, zum Schluß steht ein 65 Nummern zählendes Verzeichnis der Literatur über dieselben. **Meinhard Schmidt** (Cuxhaven).

27) **Gutzeit.** Beitrag zur operativen Behandlung des Nabelschnurbruches.

(Deutsche Zeitschrift für Chirurgie Bd. LXXIII. p. 49.)

Ein von G. mit Glück operierter Fall betrifft einen schwächlichen, mit 2500 g geborenen Knaben, dessen »Nabelschnurbruch« sich als etwas ovaler Hautdefekt in der Oberbauchgegend, näher dem Schwertfortsatz als der Symphyse, von 5 cm Breite und 6 cm Höhe darstellte. Wegen Zögerns der Eltern mit Bewilligung der Operation fand letztere erst am 7. Lebenstage statt, als die Bruchhüllen sich bereits brandig-grünlich zu verfärben begannen und Pat. schon so elend erschien, daß eine Narkose nicht mehr gewagt wurde. Umschneidung der Haut an den Bruchgrenzen, Entfernung des Bruchsackes, welcher oben flächenhaft mit der Leber verwachsen ist. Er wird unter leichter Blutung bis auf das Lig. suspensor. und die Nabelvene abgelöst, letztere abgebunden. Der Schluß des Bauches, aus dem die Därme stark vorquollen, mittels alle Deckenschichten durchgreifender Seidennähte war äußerst mühsam. Operationsdauer $^3/_4$ Stunde. Heilung unter teilweisem Durchschneiden der Nähte und ziemlicher Sekretion. Doch wurde eine gute Narbe erzielt, und trat die gute Wirkung der Operation auf den Allgemeinzustand des Kindes sehr bald deutlich hervor.

An die Mitteilung des eigenen Falles schließt G. eine gut orientierende allgemeine Besprechung über das Leiden, die Indikationen und die Technik seiner Behandlung, sowie die Resultate der verschiedenen therapeutischen Methoden. Von den letzteren verdient die von Lindfors empfohlene, auch von G. ausgeführte Radikalexzision den Vorzug. **Meinhard Schmidt** (Cuxhaven).

28) **W. Mintz.** Operativ geheilte traumatische Zwerchfellhernie.

(Deutsche Zeitschrift für Chirurgie Bd. LXXIII. p. 290.)

Der 40jährige Pat. zeigte im linken 7. Interkostalraum entsprechend der vorderen Axillarlinie eine Stichwunde, aus welcher Netz heraushing. Nach Resektion von 10 cm der 8. Rippe findet man den strotzend gefüllten Magen in der Pleurahöhle, in welche er durch einen 7 cm langen Schlitz im Zwerchfell hineingestiegen war. Da seine Reposition von der Brusthöhle her unmöglich war, übrigens der Bauch auch noch nach anderweitigen Verletzungen revidiert werden sollte, wird letzterer durch Schnitt entlang dem Rippenrande geöffnet, wonach die Magenreposition mittels Zuges von unten her leicht war. Schluß der Bauchwunde, Naht des Zwerchfelles von der Pleurahöhle her, Tamponade der letzteren, welche nach 2 Tagen entfernt wurde. Guter Verlauf, obwohl in der Rekonvaleszenz beiderseits pneumonische Infiltration des Unterlappens interkurrierte. Zwerchfellnähte am 18. Tage von der Brustwunde her entfernt. Am 29. Tage vollendete Heilung sämtlicher Wunden.

Wie M. anführt, ist die von ihm geübte transpleurale Versorgung eines traumatischen Zwerchfellbruches mit Zwerchfellnaht 23mal gemacht, mit nur 3maligem

Digitized by Google

tödlichem Ausgang. Der Pneumothorax macht bei diesem Verfahren erfahrungsgemäß keine sonderlichen Beschwerden. Die Naht des Zwerchfelles ist von der Pleurahöhle aus leichter als von der Bauchhöhle, dagegen ist sowohl die Reposition der vorgefallenen Baucheingeweide als auch die Revision der Bauchhöhle auf weitere Verletzungen von oben her oft problematisch, so daß es sich, wie M. verfuhr, empfiehlt, der Sicherheit halber auch die Bauchhöhle zu öffnen.

Meinhard Schmidt (Cuxhaven).

29) **Perry and Shaw.** Malignant disease of the stomach 1826—1900.

(Guy's hospital reports Vol. LVIII. 1904.)

Die Arbeit beruht auf 306 Fällen von bösartiger Geschwulstbildung am Magen, welche in Guy's Hospital von 1826 bis 1900 zur Obduktion kamen; sämtliche Krankengeschichten im Auszug unter besonderer Berücksichtigung des Autopsiebefundes werden wiedergegeben. Auf 1000 Autopsien des Hospitales kamen 14 an bösartiger Magenerkrankung. Auf 5 Männer kamen 2 Frauen; nur 3 Kranke waren 11—20, nur 7 21—30 Jahre alt. Die durchschnittliche Zeit vom Beginne der Symptome bis zum Tode betrug $8^3/_4$ Monate. In 6 Fällen war die Dauer der Erkrankung ungewöhnlich lang; in 3 von diesen zeigte sich als frühestes Symptom eine profuse Magenblutung 5—2 Jahre vor der Aufnahme (ursprüngliches Magengeschwür?). Spontaner Rückgang der Geschwulst nach Laparotomie mit oder ohne Gastroenterostomie wurde nicht beobachtet. Ätiologisch kamen Alkoholismus und chronische Dyspepsie höchstens in 30 Fällen in Betracht, so daß Verff. diesen Faktoren keine irgendwie entscheidende Rolle zuschreiben. In den zuletzt beobachteten 100 Fällen waren 10mal Beziehungen zum Magengeschwür vorhanden, 9mal einfache Geschwüre zugleich mit der bösartigen Erkrankung. Aus der Besprechung der Symptome interessiert die Latenz des Magenkrebses; 20 Pat. starben ohne gastrische Erscheinungen an einer anderweitigen Erkrankung, und erst die Autopsie zeigte das Karzinom, zum Teil in sehr vorgeschrittenem Zustand. In solchen Fällen ist klinisch oft nur eine ausgesprochene Kachexie vorhanden, oder es herrschen Symptome in anderen Organen vor, besonders in der Leber, den Knochen, dem Gehirne. Das nur 10mal beobachtete Symptom der Dysphagie bei Beginn des Karzinoms an der Cardia, meist durch das Karzinom selbst, selten durch Kompression von seiten erkrankter Drüsen verursacht, wird ausführlich besprochen; es erforderte 4mal die Gastrostomie; 12mal war die Cardia karzinomatös erkrankt, ohne daß es im Leben zur Dysphagie kam. In mehr als $^1/_6$ der Fälle wurde Blutbrechen beobachtet, 6mal direkt tödlich; 5mal wurde nach plötzlichem Tode der Magen voll von Blut gefunden, ohne daß die Pat. früher erbrochen hätten; in 6 Fällen war die Blutung durch Arrosion einer größeren Arterie (Milz, Pankreas) außerhalb der Geschwulstgeschwürsfläche zustande gekommen. Akute Peritonitis durch Magenperforation wurde 13mal beobachtet, während 7mal nur ein abgegrenzter peritonealer Abszeß zustande kam; meist handelte es sich um vorgeschrittene Fälle. Auffallenderweise verursachte die Perforation verhältnismäßig selten deutliche klinische Erscheinungen, im starken Gegensatze zur Perforation beim Geschwür; die Erklärung liegt in dem Umstande, daß der Allgemeinzustand zur Zeit der Perforation meist schon ein sehr schwerer ist; auch die Beschaffenheit des Mageninhaltes ist hier wohl von Bedeutung: fehlende freie Salzsäure, gewöhnlich geringe Menge.

Ein beigefügter Index zu den Krankengeschichten berücksichtigt hauptsächlich die Symptomatologie und pathologische Anatomie der Erkrankung.

Mohr (Bielefeld).

30) **O. Nordmann.** Zur Chirurgie der Magengeschwülste (Karzinom, Sarkom, Tuberkulose).

(v. Langenbeck's Archiv Bd. LXXIII. Hft. 2 u. 4.)

N. legt seiner Arbeit 126 Fälle von Magengeschwülsten zugrunde, welche von Körte operiert worden sind. Nur bei 38 von diesen war noch eine Radikal-

Digitized by Google

operation möglich. In der Anamnese der Pat. konnte nur 5mal mit einiger Sicherheit Magengeschwür konstatiert werden. Ein Einfluß von Erblichkeit und Trauma auf die Entstehung einer Magengeschwulst war nicht zu eruieren. Beim Bestehen von Symptomen, welche auf ein Magenkarzinom verdächtig sind, soll man nicht warten, bis die Geschwulst fühlbar wird, denn es liegt in den anatomischen Verhältnissen, daß sie im vierten Teile der Fälle gar nicht getastet werden kann. Bei der Narkose bemühte man sich, mit geringen Dosen einer Äther-Chloroformmischung auszukommen, indem das Schlafmittel während der Manipulationen am Magen und Darme fortgelassen wurde. Ausgedehnte Verwachsungen des Magens mit Leber, Pankreas und Mesokolon bestimmten dazu, eine Resektion nicht mehr vorzunehmen. Von den metastatischen Drüsen wurden am meisten die des Mesokolon und des großen Netzes gefürchtet und ebenfalls als Hinderungsgrund für eine Resektion angesehen. Oberflächliche Lebermetastasen würden an sich entfernbar sein, allein sie sind meist der Beweis für das Vorhandensein tiefer gelegener Nachschübe. Als Altersgrenze für die Ausführung einer Radikaloperation wurde das Ende der 60er Jahre betrachtet. Die Technik stimmt im allgemeinen mit den auch anderwärts geübten Verfahren überein. Erwähnt sei nur, daß ein ausgedehnter Gebrauch von Klammern zum Abschließen des Magens vor der Durchtrennung gemacht wurde, und daß Körte die Vereinigung der durchtrennten Lichtungen so wieder herstellt, daß ein Loch im unteren Wundwinkel des kardialen Magenteiles bei der Vernähung desselben gelassen und in dieses das Duodenum oder, wenn dies nicht angängig, der oberste Teil des Jejunum eingepflanzt wird. Der Murphyknopf wurde nicht angewendet, da die Zeitersparnis im Verhältnis zu den Gefahren des Instrumentes nicht groß zu bewerten schien. In der Nachbehandlung wird auf frühzeitige Darreichung von Flüssigkeit, wie Tee, gehalten; außerdem werden Kochsalzinfusionen und Magenausspülungen angewendet. Von 38 Pat., an denen eine Resektion ausgeführt wurde, genasen 22, 16 starben. Die Todesursache war in den meisten Fällen Erschöpfung. Im Operationsgebiete waren nur 5mal Störungen zu finden, welche den tödlichen Ausgang bedingten. Die durchschnittliche Lebensdauer der Genesenen beträgt 24 Monate. Mikroskopisch erwiesen sich die exstirpierten Geschwülste fast immer als Karzinom, nur je einmal wurde Sarkom und Tuberkulose gefunden. Was die Gastroenterostomie als Palliativoperation anlangt, so wurde sie 67mal ausgeführt, und zwar wurde die Gastroenterostomia retrocolica nach v. Hacker bevorzugt. Die Nahtstelle der Anastomose wird in dem Mesokolonschlitz mit einigen Nähten befestigt, der Art, daß die Anastomose gerade in die Lücke zu liegen kommt. Diese Modifikation wird angewendet, um zu verhindern, daß der Magen mit den beiden Darmschenkeln in die Mesokolonöffnung hineinschlüpft und eine Beengung des Darmweges dadurch herbeigeführt wird. Auch der Circulus vitiosus scheint bei dieser Methode nahezu ausgeschlossen zu sein. Eine gleichzeitige Enteroanastomose wurde nur bei hochgradig erschlafftem Magen hinzugefügt. 54 Heilungen standen 13 Todesfälle gegenüber. Manche Pat. blieben recht lange am Leben, so daß man an der Diagnose Karzinom zweifeln konnte. Doch bewies der Sektionsbefund in einem Falle, daß es sich in der Tat um Krebs gehandelt hatte. Im ganzen hält N. auf Grund der Körte'schen Statistik die Gastroenterostomie für eine zweckmäßige Operation bei Pylorusengen infolge bösartiger Geschwülste und zieht dieselbe der von Maydl empfohlenen Jejunostomie vor. **E. Siegel** (Frankfurt a. M.).

31) Doumer et Lemoine. Traitement des tumeurs de l'estomac par la radiotherapie.

(Méd. moderne 1904. Nr. 22.)

20 Fälle von Magengeschwülsten, welche mit Röntgenbestrahlung behandelt wurden. In drei Fällen glauben Verff. eine Heilung erzielt zu haben, auf diese ist daher in der Abhandlung näher eingegangen.

Im ersten Falle bestand Abmagerung, Blutbrechen 3 Monate lang, und es war eine hühnereigroße Geschwulst am Magen zu fühlen. Nach sieben Sitzungen war

Digitized by Google

sie verschwunden und ist jetzt nach einem Jahre nicht mehr zu fühlen. Pat. ist beschwerdefrei.

2) Ende 1902 Schmerzen nach der Mahlzeit, Erbrechen und Verminderung des Säuregehaltes. April 1903 starke Abmagerung. Es bestehen zwei harte unbewegliche Geschwülste, die eine wenig nach rechts oberhalb des Nabels, die andere in gleicher Höhe links von der Mittellinie. Die Geschwülste nahmen zu.

Bereits nach der zweiten Sitzung lassen die Beschwerden nach, nach der zwölften sind die Geschwülste nicht mehr zu fühlen.

3) August 1903 Geschwülste an der großen Kurvatur mit Kachexie, Erbrechen und lebhaften Schmerzen. September bis November Sitzungen, deren Zahl nicht angegeben ist, die einmal wegen Magenblutungen unterbrochen werden. Geschwulst jetzt völlig verschwunden.

Leider befinden sich nur diese kurzen Daten über die Krankheitsgeschichte in der Arbeit, aus denen man kein übersichtliches Bild gewinnen kann, auch fehlen naturgemäß histologische Untersuchungen der Geschwülste.

Erster Pat. ist noch in Behandlung, die übrigen starben sämtlich, ohne daß die Behandlung auch nur eine Verlängerung des Lebens bewirkte. Höchstens wurden die Beschwerden günstig beeinflußt.

Verff. sind daher der Ansicht, daß im allgemeinen genau wie bei den sichtbaren Karzinomen der Oberfläche die primäre Neubildung durch Bestrahlungen gelegentlich zum Verschwinden gebracht werden kann, daß aber die Generalisation und der schließliche Ausgang unbeeinflußt bleibt.

In den drei Fällen glauben sie indes eine völlige Heilung sehen zu können, wenn sie auch zugeben, daß der Charakter der Geschwülste mikroskopisch nicht sichergestellt ist.

Auch dürfte die Beobachtungszeit eines Jahres für die Entscheidung der Heilung sehr kurz bemessen sein. (Ref.) **Coste** (Straßburg i. E.).

32) A. Weiss. Über Dehnungsgangrän bei tiefsitzendem Dickdarmverschluß.

(v. Langenbeck's Archiv Bd. LXXIII. Hft. 3.)

W. veröffentlicht die Krankengeschichte eines Pat., bei welchem die subjektiven und objektiven Symptome auf eine primäre Erkrankung der Blinddarmgegend hinwiesen, während sich bei der Operation herausstellte, daß die von einer Perforation des überdehnten Blinddarmes ausgehende, abgegrenzte, eitrige Peritonitis erst sekundär bedingt war durch ein kleines, zirkulär stenosierendes Karzinom des Dickdarmes. Verf. kommt im Anschluß daran auf die Ätiologie und das Wesen jener in der letzten Zeit häufiger zum Gegenstande der Erörterung gewordenen Coecalblähung bei tiefsitzendem Dickdarmverschluß zu sprechen. Nach Anschütz und Kreutter ist die besonders starke Auftreibung des Blinddarmes in einer Reihe von Ursachen zu suchen, vor allem in der geringen Wandstärke des Darmes, in der Weite seiner Lichtung gegenüber den anderen Dickdarmabschnitten und in Knickungen an den Flexuren. Dabei spielt auch die Schlußfähigkeit der Ileocoecalklappe eine Rolle. Unter Würdigung dieser Ansichten stellt W. fest, daß die chronischen Stenosen und unter diesen besonders die Verschlüsse an beiden Flexuren, resp. im Colon transversum für das Zustandekommen der Blinddarmlähmung am geeignetsten sind. Die Gründe dafür sind, daß bei chronischen Darmengen eine Hypertrophie des Darmes hauptsächlich in der Nähe der Stenose auftritt, welche nach oben hin immer mehr abnimmt. Kommt es also plötzlich einmal zu absoluter Undurchgängigkeit, so wird die an sich physiologisch stärkere Darmmuskulatur der tieferen Dickdarmabschnitte, die indessen auch noch hypertrophisch geworden sind, einer Dehnung größeren Widerstand entgegensetzen und den Darminhalt gegen den weniger widerstandsfähigen Blinddarm treiben, so daß es dann an dieser Stelle zu Gasauftreibung und Überdehnung der Wandung mit Geschwürsbildung kommt. Als wichtiges Symptom, welches auf die richtige Diagnose hinweisen kann, wird noch das Auftreten von Darmsteifung im rechten

Digitized by Google

Hypochondrium entsprechend dem Colon ascendens, also rektalwärts vom Blinddarm, angeführt. **E. Siegel** (Frankfurt a. M.).

33) **B. Niederle. Der Processus vermiformis als Ausgangspunkt der ileocoecalen Invagination.**

(Časopis lékařů českých 1904. p. 856.)

Der Autor fand bei einem $3^1/_2$ Jahre alten Knaben, der wegen kolikartiger Schmerzen und tastbarer Geschwulst im rechten Hypochondrium zur Operation kam, eine Invagination folgender Art: Der obliterierte Wurmfortsatz war in den Blinddarm eingestülpt, dieser selbst samt der Bauhinischen Klappe und dem angrenzenden Ileum in das Colon ascendens invaginiert. — Der Knabe genas nach Resektion der invaginierten Darmpartien; günstig für den Ausgang war der chronische Verlauf der Invagination. **G. Mühlstein** (Prag).

34) **Ranzi. Kasuistische Mitteilungen über inneren Darmverschluß.**

(v. Langenbeck's Archiv Bd. LXXIII. Hft. 3.)

Verf. gibt in vorliegender Arbeit die Erfahrungen, welche in der v. Eiselsberg'schen Klinik bei der operativen Behandlung von 38 Fällen von innerem Darmverschluß in den letzten 3 Jahren gemacht worden sind. Er konstatiert von vornherein, daß leider die Pat. noch immer zu spät in chirurgische Hände kommen und infolgedessen die Resultate unbefriedigende sind. Ein weiterer Grund für die Unzulänglichkeit unserer Therapie des Ileus liegt auch darin, daß wir zwar imstande sind, durch eine Enterotomie den Darm von seinem toxischen Inhalte zu befreien, aber nichts gegen die einmal in das Blut aufgenommenen giftigen Substanzen zu tun vermögen. Da größere Statistiken von Ileusfällen immer noch ein allgemeineres Interesse verdienen, wird man die Krankengeschichten und kritischen Bemerkungen sowie die aus denselben hervorgehenden und beherzigenswerten Lehren mit Nutzen lesen, zumal das Material gut geordnet und in eine Reihe von Unterabteilungen zerlegt ist.

Zuerst ist der Obturationsileus durch primäre und sekundäre Karzinome, durch parametritische Verwachsungen und Fremdkörper abgehandelt. Ihm folgen die Fälle von Strangulationsverschluß des Darmkanales infolge von Strängen oder Verwachsungen und nach Bruchrepositionen. Zum Schluß sind die durch Volvulus und Pancreatitis haemorrhagica verursachten Fälle besprochen. Was die allgemeinen und gemeinsameren Gesichtspunkte der Behandlung betrifft, so sei erwähnt, daß für die Narkose sich besonders der Äther bewährt hat, und daß vor jeder Operation der Magen ausgespült wurde. Von großem Werte wurden die subkutanen Kochsalzinfusionen erachtet, die teils während der Laparotomie, teils nach derselben in allen Fällen angewendet wurden. Von großem Vorteile war der große Medianschnitt, der zur Eröffnung des Bauches dient. Seitliche Schnitte sollen nur angewendet werden, wenn der Sitz des Hindernisses vor dem Eingriffe genau festzustellen ist. Als eine besondere Gefahr der Ileusoperationen wird der Umstand angeführt, daß die Darmnähte in dem durch Entzündung oder Stauung veränderten Gewebe angelegt werden müssen, so daß die Möglichkeit des Durchschneidens und Aufgehens der Naht eine größere ist als bei normalem Darme. Trotzdem empfiehlt Verf. für Dünndarmresektion beim Ileus die sofortige Naht, hingegen bei Dickdarmresektion die zweizeitige Operation, d. h. primäre Vorlagerung und sekundäre Exstirpation der Geschwulst. R. ist der Meinung, daß die interne Behandlung des inneren Darmverschlusses nur für eine ganz geringe Anzahl von Fällen statthaft ist und nur so lange, als keine hochgradigen Symptome vorliegen. Jeder Fall von innerem Darmverschluß soll dem Chirurgen übermittelt werden, der in zweifelhaften Fällen die Probelaparotomie ausführen soll. Die Anlegung des Kunstafters ist möglichst zugunsten der Exstirpation der Geschwulst oder der Enteroanastomose bei Darmverschluß, zugunsten der Resektion bei Strangulation einzuschränken. Wenn irgend möglich, soll der Darm durch eine Enterotomie entlastet werden. **E. Siegel** (Frankfurt a. M.).

Digitized by Google

35) **W. W. Maksimow.** Ein Fall von zweimaliger Darmresektion wegen Ileocoecaltuberkulose.

(Sonderabdruck, Warschau, 1904. [Russisch.])

Ein 27jähriges Mädchen erkrankte unter Schmerzen in der Ileocoecalgegend und Stenosenerscheinungen daselbst, wo auch eine hühnereigroße Geschwulst zu fühlen war. Diagnose: Tuberculosis coeci. Im Sommer 1902 wurde die Resektion des Blinddarmes ausgeführt, zugleich eine rechtsseitige Ovarialcyste exstirpiert, die rechtsseitige Wanderniere jedoch unberührt gelassen.

Nach 3 Monaten kehrten die Schmerzen wieder, es traten blutige Diarrhöen auf. Im Februar 1903 war an der alten Stelle eine verschiebliche, schmerzhafte Geschwulst zu fühlen. Bei der zweiten Operation (im April) fand sich ein Rezidiv, von dem aus das Colon ascendens so weit ergriffen war, daß 25 cm davon reseziert werden mußten. End-zu-End-Vereinigung. Primäre Naht der Bauchdecken. Es kam zunächst (»nach einigen Tagen«) zu einer Kotfistel mit Bauchdeckenabszeß, zuletzt zu völliger Heilung. **V. E. Mertens** (Breslau).

36) **A. Weiss.** Weitere Erfahrungen über Kolopexie.

(v. Langenbeck's Archiv Bd. LXXIII. Hft. 3.)

W. publiziert sechs neue Fälle, bei welchen zur Heilung eines Mastdarmvorfalles die zuerst von Jeannel vorgeschlagene Kolopexie vorgenommen wurde. Besonders interessant ist der erste Fall, bei welchen wegen Rezidives sowohl die von v. Mikulicz wie die einfache Kolopexie und die mit der Rotter'schen Modifikation verbundene ausgeführt wurden. Einschließlich früher veröffentlichter Fälle wurden in der v. Eiselsberg'schen Klinik im ganzen 17 Kolopexien an 15 Pat. ausgeführt. In keinem Falle kam es zum Tode, dagegen führten sieben Fälle zum Rezidiv. In vier Fällen trat Dauerheilung ein, während von sechs Pat. keinerlei sichere Nachricht zu erhalten war. Es ergibt sich aus diesen Erfahrungen, daß die Kolopexie jedenfalls auch nicht in allen Fällen eine verläßliche Methode darstellt, da sie bei einer Reihe von Kranken das Rezidiv nicht verhütet. Der Grund des wechselnden Erfolges der Prolapsoperationen ist sicherlich in der anatomisch verschiedenen Ätiologie zu suchen. Vorfälle, die in schlechtem Sphinkterenverschluß ihren Grund haben, sind sicherlich leichter zu beeinflußen als jene, die auf angeborenem Tiefstande des Douglas als embryonaler Hemmungsbildung beruhen. v. Eiselsberg betrachtet beim Mastdarmvorfall die Resektion des Darmstückes als ultimum refugium und nimmt zuerst die Kolopexie vor, da sie die ungefährlichere Operation ist, und weil bei einem Residiv nach Kolopexie die Resektion leichter gelingt als umgekehrt. Ratsam erscheint es dem Verf., in Kombination mit der Kolopexie oder den perinealen Methoden zur Heilung des Vorfalles einen Verschluß des Douglas vom Bauch aus durch Vernähung der Plicae Douglasii nach Bardenheuer vorzunehmen, zumal der operative Eingriff dadurch kaum vergrößert wird. **E. Siegel** (Frankfurt a. M.).

37) **H. Ito und H. Kunika.** Zur kombinierten Exstirpation der hochsitzenden resp. hoch hinaufreichenden Mastdarmkarzinome bei Männern.

(Deutsche Zeitschrift für Chirurgie Bd. LXXIII. p. 229.)

Verff. berichten über drei einschlägige Operationsfälle aus der Klinik in Kyoto. In Fall 1 und 2 wurde in einer präliminaren Operationssitzung je ein definitiver Kunstafter linkerseits im Colon sigmoideum angelegt und von hier aus vorbereitend der untere kranke Darmteil mit Spülungen gereinigt. Bei der Hauptoperation wurden nach Laparotomie die Artt. hypogastricae nach Quénu unterbunden, worauf die Auslösung des Darmes fast blutleer vor sich ging. Sodann Schluß der Bauchhöhle. Totalexzision und Entfernung des kranken Darmes von unten her einschließlich des Afters, welcher für diesen Akt mit Nähten geschlossen und umschnitten war. Ein Pat. genas, der zweite starb bald nach der Operation an putrider Periproktitis. Beim dritten Falle fand weder die vorgängige Kunst-

Digitized by Google

afteranlage noch die Unterbindung der Hypogastricae statt, doch ließ sich die Blutung gut beherrschen. Zum Schluß der Operation wurde der Flexurstumpf des Darmes, nach Gersuny gedreht, in den Afterring genäht. Er wurde aber brandig, und Pat. starb an akuter Sepsis.

Die Verff. referieren ziemlich eingehend über die Literatur zur Sache (Literaturverzeichnis von 80 Nummern am Schluß der Arbeit). In zwei Tabellen stellen sie die Zahlen der bislang veröffentlichten Operationsfälle bei Frauen und Männern zusammen: von 22 operierten Weibern starben 2 (9%), von 25 Männern 16 (64%). Die Verff. halten mit Kraske die kombinierte Operation für die Methode der Zukunft, wünschen ihr größere Verbreitung und hoffen, daß sich ihre Prognose auch für den Mann bessern wird. **Meinhard Schmidt** (Cuxhaven).

38) T. Jonnescu (Bukarest). Das Spätresultat in einem Falle von Talma'scher Operation wegen Lebercirrhose.

(Soc. de chir. in Bukarest 1903. November 5.)

Bei dem vorgestellten, vor 19 Monaten operierten Pat. handelte es sich um eine alkoholische, hypertrophische Lebercirrhose, wegen deren die Talma'sche von J. modifizierte Operation vorgenommen wurde. Dieselbe besteht bekanntlich darin, daß das Netz in zwei Teile zerlegt wird, von welchem der rechte zwischen Zwerchfell und Leber eingeschoben wird, die an ihrer konvexen Seite durch Skarifikationen angefrischt wird. Die andere Netzhälfte wird in eine Tasche hineingelegt, welche durch einen Schnitt zwischen dem rechten Rectus abdominis und der hinteren, aponeurotischen Seite der Scheide gebildet wird. Der früher bedeutende Ascites hatte sich in der ersten Zeit nach der Operation zweimal erneuert, dann aber erfreute sich Pat., der genötigt ist, schwere Arbeit zu verrichten, eines guten Gesundheitszustandes. **E. Toff** (Braila).

39) Ossig. Über einen im Anschluß an einen Leberabszeß entstandenen Fall von Lungenabszeß.

(Beiträge zur klin. Chirurgie Bd. XLIII. p. 247.)

Ein 40jähriger Mann, der 15 Jahre lang in der holländischen Kolonialarmee in Batavia gedient und dort an Typhus, »Morastfieber« und Dysenterie gelitten hatte, erkrankte kurz nach dieser letztgenannten Krankheit an einem mit Ikterus und Fieber einhergehenden »schleppenden Leberleiden«, dessentwegen er nach Europa zurückgeschickt wurde. Auf der Reise stellte sich quälender, trockener Husten ein, und einen Tag nach der Ankunft in Europa entleerte er plötzlich eine große Menge blutig-eitrigen Auswurfes. Reichliche Sputumentleerungen und Fieber dauerten monatelang fort und nahmen den Pat. sehr mit. Schließlich wurde rechts vorn eine dreifingerbreite, in die Leberdämpfung sich fortsetzende Dämpfung über der Lunge gefunden, die sich auch auf dem Röntgenschirme markierte und ausweislich der Probepunktion einem Eiterherd entsprach. Dieser wurde unter Resektion der 5. Rippe drainiert und Pat. geheilt.

M. v. Brunn (Tübingen).

40) Zuhorst. Über Gallendurchbruch des Ductus cysticus unmittelbar vor seiner Einmündung in den Ductus choledochus.

Inaug.-Diss., Kiel, **Schmidt & Klaunig**, 1903. 17 S.

Verf. berichtet über einen von Helferich operierten Fall von Perforation des Ductus cysticus mit beginnender allgemeiner Peritonitis in sehr eingehender Weise. Berechtigt erscheint eine derartig eingehende Behandlung dieses Einzelfalles durch die Seltenheit gegenüber den Perforationen der Gallenblase. Ein Fall der letzteren Art aus Helferich's Klinik wird nebenbei in Kürze mitgeteilt. In allen Fällen Ausgang in Heilung. **Dettmer** (Bromberg).

Originalmitteilungen, Monographien und Separatabdrücke wolle man an *Prof. E. Richter* in Breslau (Kaiser Wilhelmstraße 115), oder an die Verlagshandlung *Breitkopf & Härtel*, einsenden.

Druck und Verlag von Breitkopf & Härtel in Leipzig, Nürnbergerstraße 36/38.


Digitized by Google

Zentralblatt
für
CHIRURGIE

herausgegeben
von

E. von Bergmann, in Berlin, **F. König,** in Berlin, **E. Richter,** in Breslau.

Einunddreifsigster Jahrgang.

Wöchentlich eine Nummer. Preis des Jahrganges 20 Mark, bei halbjähriger Vorauszahlung. Zu beziehen durch alle Buchhandlungen und Postanstalten.

Nr. 38. **Sonnabend, den 24. September.** **1904.**

1) **H. Eichhorst.** Handbuch der speziellen Pathologie und Therapie innerer Krankheiten. Sechste umgearbeitete und vermehrte Auflage. I. Band.

Wien, **Urban & Schwarzenberg,** 1904. 808 S.

Von der sechsten Auflage liegt der erste Band vor, der die Krankheiten des Zirkulations- und Respirationsapparates umfaßt; er ist seit der vorigen Auflage um 140 Seiten vermehrt. Neu berücksichtigt sind die Ergebnisse der Röntgendurchleuchtung, z. B. bei

Digitized by Google

Herzvergrößerung, perikardialen Ergüssen, Dextrokardie, Aneurysma, Lungenabszeß und Mediastinalgeschwülsten; noch nicht erwähnt ist die Brauer'sche Kardiolysis.

Bei der Lektüre des Werkes stößt man auf die Besprechung einer Reihe von Fragen, die inneren Mediziner und Chirurgen gleichmäßig interessieren; wir erwähnen als Beispiele die noch offenstehende Frage vom Zusammenhange fibröser Endokarditis und körperlicher Anstrengung, das Zustandekommen von Herzklappenfehlern nach Zerreißung von Klappen infolge Trauma, die Entstehung von Aortenaneurysmen durch Trauma, die E. nur auf Grund vorher schon bestehender Gefäßwandveränderung anerkennt. Erwähnt zu werden verdient eine Beobachtung von Sartulli, eine bei manchen Pneumonikern auftretende Schmerzhaftigkeit des McBurney'schen Punktes, die eine Perityphlitis vortäuschen kann. — Vom Antipneumokokkenserum hat E., wenigstens bei der fibrinösen Pneumonie, noch keinen sicheren Erfolg gesehen, ebensowenig vom Credé'schen Collargol bei septischer Endokarditis, während Klotz danach einmal Genesung sah.

Eine Empfehlung des weitverbreiteten Werkes dürfte sich erübrigen.

E. Moser (Zittau).

---

2) **Wyss.** Über einen neuen anaeroben pathogenen Bazillus. Beitrag zur Ätiologie der akuten Osteomyelitis.

(Mitteilungen a. d. Grenzgebieten d. Medizin u. Chirurgie Bd. XIII. Hft. 2.)

Man ist längst von der Ansicht zurückgekommen, daß die akute Osteomyelitis einen spezifischen Erreger habe, ist vielmehr fast allgemein der Meinung, daß jeder pyogene Organismus dazu führen könne. W. fügt der großen Zahl der bisher bekannten Erreger der Osteomyelitis einen neuen, bisher überhaupt nicht beschriebenen Bazillus hinzu. Er wurde gewonnen von einem Pat., der nach einem Trauma an einer akuten Osteomyelitis der Tibia erkrankte und unter septischen Erscheinungen starb. Bei der Autopsie fanden sich in der Lunge, der Leber, in einem Schultergelenke Abszesse. Der neue Bazillus ist streng anaerob; wegen eines Hofes, den seine Kulturen um sich haben, nennt W. ihn Bakterium halosepticum. Eine sehr genaue und sorgfältige Schilderung seines kulturellen Verhaltens, von Tierexperimenten mit ihm, seiner Differenzierung gegen ähnliche Organismen wird gegeben.

Haeckel (Stettin).

---

3) **G. Kelling.** Über die Ätiologie der bösartigen Geschwülste.

(Münchener med. Wochenschrift 1904. Nr. 24.)

K. nimmt an, daß die bösartige Geschwulstzelle eine dem Körper fremde Zelle sei und sucht zu zeigen, auf welche Weise fremde lebende Zellen niederer und erwachsener höherer Tiere, wie auch embryonaler Zellen von Wirbeltieren (rohe Eier, Fischrogen usw.) in den Körper des Menschen und der Tiere hineinkämen. Seine

Digitized by Google

mpfungen mit Mazeraten wenige Tage alter Hühnerembryonen in Organe oder Venen von Hunden führten zur Bildung von Geschwülsten in den mesenterialen Lymphdrüsen und der Leber von dem Charakter des malignen Adenoms. Durch die biochemische Methode glaubt K. außerdem in zwei bösartigen Geschwülsten von Menschen selbst neben dem Menscheneiweiß auch Eiweiß vom Huhne nachgewiesen zu haben! Verf. erachtet durch seine Versuche das Problem der Ätiologie der bösartigen Geschwülste als im Prinzipe gelöst! **Kramer** (Glogau).

---

4) **D. Panýrek.** Eine neue Methode zur Wiederbelebung Bewußtloser, namentlich in leichten Fällen.

(Sborník klinický Bd. V. p. 324.)

Die Methode beruht auf der hochgradigen Empfindlichkeit der Haut des Nasenrückens und dem Nervenreichtum der Nase überhaupt und besteht darin, daß man in rhythmischer Weise mit bloßem Finger oder mit einer in Wasser oder Essig eingetauchten Kompresse die Nase vom Philtrum angefangen über die Spitze und den Rücken gegen die Stirn und zurück unter kräftigem Drucke streicht, also die Nasenspitze rhythmisch hebt und nach abwärts drückt. Auf diese Weise gelingt es leicht, Bewußtlose, speziell nach der Narkose, in 1—2 Minuten wieder zu beleben; jugendliche Personen, Frauen und sonst gesunde Menschen reagieren schneller als alte Leute, Männer und Kranke. Die heftige Reizung der sensiblen Nerven der Nase geht auf die Vasomotoren der Gehirnrinde und auf die lebenswichtigen Zentren über. Nicht anwendbar ist die Methode bei Verletzungen der Nase und bei agonaler Bewußtlosigkeit (Coma diabeticum und uraemicum, Schußwunden des Gehirns, Frakturen der Gehirnbasis u. ä.). Die Methode ist einfach und vollkommen ungefährlich, selbst wenn sie von einem Laien ausgeführt wird. **G. Mühlstein** (Prag).

---

5) **H. Fuchs.** Über Jodcatgut. (Aus der kgl. Frauenklinik zu Kiel.)

(Münchener med. Wochenschrift 1904. Nr. 27.)

An Stelle des Cumolcatgut, das sich zwar als zuverlässig keimfrei, aber nicht als zugfest, als sehr leicht zerreißbar erwiesen hatte, ist in letzter Zeit in der Kieler Frauenklinik und auch von F. in seiner Privatpraxis das Jodcatgut mit vorzüglichen Erfolgen als Unterbindungsmaterial verwandt worden. Seine Herstellung ist einfach und wohlfeil; es wird entweder direkt aus der 1%igen Jodjodkalilösung heraus oder trocken benutzt, ist außerordentlich zugfest, dabei geschmeidig und wird, ohne auf tiefere Wundgebiete reizend einzuwirken, in diesen weder zu spät noch zu früh resorbiert. Der Wundverlauf war in den zahlreichen Fällen stets völlig reaktionslos. Nur zu äußeren Hautnähten ist das Jodcatgut nicht empfehlens-

Digitized by Google

wert, weil es Sekretion der Stichkanäle und seichte Schnürfurchen setzt und zu langsam resorbiert wird. **Kramer** (Glogau).

---

6) **O. Simon.** Erfahrungen mit Lokalanästhesie durch Eukain und Eukain-Adrenalin. (Aus der chir. Klinik zu Heidelberg.)

(Münchener med. Wochenschrift 1904. Nr. 29.)

S. berichtet, bei welchen Fällen die verschiedenen Methoden der Lokalanästhesie sich als empfehlenswert erwiesen haben, und welche Vor- und Nachteile derselben in der Heidelberger Klinik beobachtet worden sind, und kommt dadurch zu dem Schlusse, daß das Eukain in erwärmter 0,6—0,9 %iger Kochsalzlösung im Vergleiche mit Kokain bei gleicher Konzentration der Lösungen (0,5—1,0) als fast ganz ungefährlich, aber ebenso wirksam und, wo anwendbar, am besten nach der Oberst'schen Methode zu gebrauchen sei. Die Anästhesie mit Eukain wird verstärkt durch Adrenalin und ist frei von unangenehmen Nebenwirkungen (Herzpalpitationen, Beklemmungen, Hautnekrosen) bei subkutaner Injektion und in Konzentrationen der Adrenalinlösung von 1 : 20 000. **Kramer** (Glogau).

---

7) **Prscoet** (Breton). Personal experiences with the administration of nitrous oxide and oxygen for prolonged anaesthesia.

(New York and Philadelphia med. journ. 1904. Nr. 7.)

P. empfiehlt auch für längere Operationen — bis zu einer Stunde und darüber — Narkosen mit einem Gemisch von Lachgas und Sauerstoff auf Grund seiner — freilich nur 18 Fälle umfassenden — Erfahrung. Als Vorteile werden gerühmt: Gefahrlosigkeit, große Annehmlichkeit für den Pat., sehr rasches Erwachen, Fehlen von Chok und Nachwirkungen. Ausgedehnter Verwendung stehen im Wege: Die beträchtlichen Kosten der Gase, der Preis und die Größe des Apparates, die Schwierigkeit der Handhabung, so daß ein besonders eingeübter Narkotiseur nötig ist. Diese Narkose kommt also nur in Frage für Narkosenspezialisten in größeren Städten, und auch hier nur für reiche Pat. und Fälle, in denen Kontraindikationen gegen andere Arten von Narkose bestehen. **Lengemann** (Bremen).

---

8) **Mally** et **Richon.** Contribution à l'étude du traitement des affections articulaires traumatiques. — Rapport par M. Henry Hartmann.

(Bull. et mém. de la soc. de chir. de Paris T. XXIX. p. 822.)

Verff. machen darauf aufmerksam, daß in gewissen Fällen traumatischer Gelenkerkrankung die reflektorisch sich einstellende Amyotrophie durch die meist geübte Behandlung mit Massage und Elektrizität nicht gebessert, sondern verschlimmert werde. Diese Fälle

Digitized by Google

lassen sich von vornherein diagnostizieren. Sie sind klinisch charakterisiert durch die vorzeitige und schnelle Entwicklung der Muskelatrophie, eine Parese wechselnden Grades, Verminderung der elektrischen Erregbarkeit für beide Stromesarten ohne Entartungsreaktion, durch Muskelkrämpfe. Gerade das letzte Symptom ist, weil ohne schwierige elektrische Untersuchung leicht erkennbar, praktisch von besonderer Wichtigkeit. — Nach M. und R. soll man daher von der Massage und der Anwedung des faradischen Stromes absehen in allen Fällen, in denen die Kranken über schmerzhafte, nachts oder bei der geringsten Bewegung auftretende Muskelzuckungen klagen, in denen das Beklopfen des Muskels oder seiner Sehne eine auffallend heftige Kontraktion oder sogar mehrfache stoßweise Zuckungen oder Muskelzittern auslöst. Alle diese Fälle verlangen vielmehr eine beruhigende Behandlung mit dem konstanten Strome, namentlich in Form des elektrischen Bades. Erst nach Schwinden der Muskelkrämpfe solle man zur Vornahme vorsichtiger passiver Bewegungen übergehen.

Lucas-Championnière hat schlimme Folgen von der Massage und Vornahme passiver Bewegungen nur gesehen, wenn beide unvorsichtig, gewaltsam ausgeführt wurden; bei schonender zarter Anwendung sieht er vielmehr in ihnen das beste Mittel zur Beseitigung jener schmerzhaften Muskelzuckungen bei übergroßer Reizbarkeit empfindlicher Personen. **Reichel** (Chemnitz).

---

9) **J. Koch.** Die Bedeutung der pathologischen Anatomie des spinal gelähmten Muskels für die Sehnenplastik. (Aus der Klinik für orthop. Chirurgie des Herrn Geh.-Rat Prof. Dr. Hoffa in Berlin.)

(Münchener med. Wochenschrift 1904. Nr. 20.)

Die mikroskopische Untersuchung spinal gelähmter Muskeln ergab dem Verf., daß überall dort, wo eine herdweise fettige Degeneration von Muskelfasern eingetreten, gleichzeitig eine reichliche Regeneration von neuen im Zusammenhang oder ohne solchen mit der alten Faser stattfindet. Dem entspricht auch die klinische Erfahrung über den Verlauf der spinalen Kinderlähmung, daß eine Lähmung sich in den ersten Monaten noch bessern, resp. ganz zurückgehen kann; wo dies nach einem 7—9monatigen Bestehen nicht geschieht, muß angenommen werden, daß nicht eine herdweise, sondern eine totale Degeneration von Muskeln vorgelegen hat. Makroskopisch läßt sich der Grad der De- und Regeneration aus der Färbung der Muskeln erkennen, an denen zwischen normal roter bis rosaroter oder gelbweißer Farbe alle Übergänge sichtbar sein können. Diese verschieden gefärbten Muskeln haben die elastische Spannung und den Muskeltonus eingebüßt, sie sind überdehnt, nicht kontraktionsfähig, obwohl sich noch genugsam kontraktile Substanz regeneriert hat. Aber sie können ihre Funktion wieder aufnehmen, wenn ihnen

Digitized by Google

die elastische Spannung durch Verkürzung ihrer Sehnen zurückgegeben wird. Wo an Stelle der Muskulatur Fettgewebe getreten, nichts mehr vorhanden ist, was sich kontrahieren könnte, nutzt natürlich auch die Sehnenverkürzung nichts mehr, und bei den nur teilweise degeneriert gewesenen ist die Kraft ihrer Kontraktionen nach solcher von der Zahl der übrig gebliebenen Muskelfasern und -reste, sowie der Menge der neugebildeten abhängig. Im Notfalle lassen also auch sie sich zur Plastik heranziehen. **Kramer** (Glogau).

---

10) **Foramitti.** Zur Technik der Nervennaht.

(v. Langenbeck's Archiv Bd. LXXIII. Hft. 3.)

Seitdem Vanlair auf experimentellem Wege die Zweckmäßigkeit der Tubulärnaht für den durchtrennten Nerven dargetan hat, kam eine Reihe von Verfahren in Gebrauch, deren Grundprinzip war, dem durchtrennten Nerven ein Spalier zu bilden, an dem der neue Zellfortsatz vom zentralen in den peripheren Stumpf gelangt, ferner die Nahtstelle vor Einbettung in Narbengewebe zu schützen und den Nervenfasern den Weg aus dem zentralen Stumpf in den peripheren möglichst lange offen zu halten. F. hat nun experimentell ein Verfahren der Tubulisation untersucht, bei welchem als Röhrchen teils frische, teils gehärtete Arterien verwendet wurden. Die frischen Arterien wurden unter aseptischen Maßnahmen dem Tierkörper entnommen, in steriler Kochsalzlösung abgespült und dann über die Naht des Nerven gezogen. Ferner wurden ebenso gewonnene Blutgefäße über Glasröhren gezogen, in Formalinlösung gehärtet, ausgewässert und gekocht. Diese Röhrchen wurden ähnlich dem Catgut vorrätig gehalten. Sie haben den Vorteil, daß sie auch bei ziemlich großem Druck der Umgebung nicht zusammenfallen. Durch das Tierexperiment wurde ermittelt, daß noch nach Wochen der Nerv in solchen Röhrchen eingescheidet liegt, und daß diese nicht mit der Umgebung verwachsen war. Bei der mikroskopischen Untersuchung der in frischem Zustande verwendeten Arterie fand sich die letztere in allen Bestandteilen völlig erhalten und die Nervenscheide mit der Intima der Arterie nur stellenweise durch zarte Bindegewebsstränge verwachsen. Zeichen von Entzündung waren nicht vorhanden. Die gehärteten Arterien verhielten sich ähnlich. Verf. hält auf Grund dieser Erfahrungen die Methode auch für den verletzten Nerven des Menschen für brauchbar und empfiehlt zu diesem Zwecke, sich Arterien und Venen von frisch geschlachteten Kälbern in der oben beschriebenen Weise gehärtet aufzubewahren und vorrätig zu halten. **E. Siegel** (Frankfurt a. M.).

Digitized by Google

11) **J. Vanverts** (Lille). Des voies d'accès sur la rate. Utilité de la résection extrapleurale du rebord costal pour faciliter, dans certains cas, la découverte de cet organe. — Rapport par M. Ch. Monod.

(Bull. et mém. de la soc. de chir. de Paris T. XXIX. p. 787.)

V. empfiehlt, in allen Fällen, in denen durch die gewöhnlichen Weichteilschnitte kein genügend freier Zugang zu den oberen Abschnitten der Milz geschaffen wird, bei Operationen an ihr den Rippenrand zu resezieren. Weniger nötig ist dies im allgemeinen bei hypertrophischer, beweglicher Milz, als gerade bei normal großem und normal gelagertem Organe, falls Zerreißungen oder Wunden seine Entfernung erheischen. — Bisher stützt V. seine Empfehlungen nur auf Untersuchungen an der Leiche, an der die Operation stets leicht ohne Nebenverletzungen ausführbar war.

Reichel (Chemnitz).

---

12) **Quénu.** Kystes hydatiques du foie. Technique opératoire contre l'échinococcose secondaire.

(Bull. et mém. de la soc. de chir. de Paris T. XXIX. p. 719.)

Anerkanntermaßen besteht bei Echinokokkusoperationen die Gefahr, daß durch Ausfließen des Inhaltes eine Aussaat entwicklungsfähiger Skolices eine Autoinfektion erfolgen kann. Das einzige Mittel, eine sekundäre postoperative Echinokokkose zu verhüten, besteht darin, wie Devé 1902 schilderte, die Echinokokkenkeime in der Cyste durch Einspritzung einer Flüssigkeit vor breiter Eröffnung des Sackes abzutöten. Experimente ergaben Devé, daß ein 2 bis 3 Minuten dauernder Kontakt mit geringer Menge 1‰iger Sublimat- oder ½%iger Formollösung die Keime nicht mit Sicherheit tötet; vielmehr müsse man eine fast gleich große Menge parasitizider Flüssigkeit injizieren, als man Hydatidenflüssigkeit durch Punktion entleert hat.

Auf Grund dieser Experimentalergebnisse Devé's injizierte Q. in drei näher mitgeteilten Fällen nach Punktion der Cyste je 300 bis 350 ccm 1%iger Formollösung und ließ sie 5 Minuten mit der Innenwand in Berührung. Nach Wiederentleerung der Cyste spaltete er den Bindegewebssack, extrahierte den keimhaltigen Cystensack, vernähte die Leberwunde mit Catgut und schloß die Bauchwunde ohne Drainage. In allen drei Fällen erzielte er Heilung.

Die Mutterblase des ersten Falles benutzte er zu folgenden Experimenten: Er schwenkte sie nach Spaltung mit steriler Pinzette in der durch Punktion gewonnenen sterilen Hydatidenflüssigkeit, um so die ihrer Innenwand anhaftenden spezifischen Elemente loszulösen, und injizierte dann von dem gewonnenen, Skolices haltenden Niederschlage mehreren Kaninchen je einige Kubikzentimeter unter die Haut. In keinem der acht Versuche kam es zur Entwicklung von Blasen, während man an den Stellen der Injektion abgestorbene

Digitized by Google

Skolices nachweisen konnte. Alle in der Muttercyste vorhandenen Skolices waren also durch die Formollösung getötet worden.

In den beiden ersten Fällen enthielt die Mutterblase keine Tochterblasen, wohl aber im dritten Falle. Daß auch auf diese die Injektionsflüssigkeit einwirkt, bewies die chemische Untersuchung des Inhaltes zweier Tochterblasen, die in ihnen Formol mit Sicherheit nachwies. Demnach hält Q. das Devé'sche Verfahren für wirksam, gefahrlos und um so mehr für empfehlenswert, als es auch die Radikalheilung ohne Drainage nicht stört. **Reichel** (Chemnitz).

---

13) **C. A. Ewald.** Erkrankungen der Gallenblase und Gallengänge mit besonderer Berücksichtigung ihrer Beziehungen zu den Erkrankungen des Magens und der Därme.

(Moderne ärztliche Bibliothek von Dr. F. Karewski.)
Berlin, **Leonhard Simion Nachf.**, 1904. 36 S.

E. bespricht in diesem Schriftchen, das seiner Bestimmung nach etwas Neues ja nicht bringen kann, die einschlägige Pathologie und besonders die Diagnostik. Es dürfte viele Chirurgen interessieren, seine Ansicht über diese Erkrankungen kurz präzisiert nachzulesen.

Als Ursache von Koliken erkennt E. die entzündliche Dehnung der Gallengänge nicht an; er erachtet im Gegenteil zum Zustandekommen von Koliken ein Hindernis im Verlaufe der Gallenwege für notwendig, »gegen welches die Muskulatur durch erfolgreiche oder erfolglose Kontraktionen anzukämpfen sucht«. Leider sagt er nicht, ob er diesen Standpunkt auch für die Appendicitis einnimmt, bei der er ausdrücklich Koliken anerkennt. Hinsichtlich der Magenfunktionen hat E. gefunden, daß während des Gallensteinanfalles Hyperchlorhydrie bestehen kann, die mit Abklingen des Abfalles verschwindet. Nach kurzer Besprechung der inneren Therapie, bei der er auch das »Chologen« und die Oleinpräparate erwähnt, teilt er seinen Standpunkt betreffs der chirurgischen Behandlung mit, der den Vor- und Nachteilen der Operation in sachlichster Weise Rechnung trägt. **E. Moser** (Zittau).

---

14) **Quénu.** De la cholédocotomie; cholédocotomie sans suture et cholédocotomie intraduodénale.

(Bull. et mém. de la soc. de chir. de Paris T. XXIX. p. 599, 669, 703, 741.)

Daß die Diagnose eines Choledochussteines klinisch Schwierigkeiten bieten kann, gibt Q. zu und empfiehlt deshalb selbst seit 1895 in allen Fällen von Gallenretention, die ohne Besserung länger als 3 Monate währen, den Probeschnitt zu machen und den Choledochus abzusuchen. Daß diagnostische Schwierigkeiten nach breiter Eröffnung der Bauchhöhle bestehen bleiben sollen, will er nur für jene Fälle gelten lassen, in denen eine diffuse Peritonitis mit festen, alten Verwachsungen die Lithiasis kompliziert oder in denen Kon-

Digitized by Google

kremente sich in dem Teile des Choledochus innerhalb des Pankreaskopfes festgesetzt haben; in diesem Falle bevorzugt er vor dem direkten Einschnitte die Eröffnung des Duodenum, das Aufsuchen der Vater'schen Ampulle und die Inzision dieser vom Darm aus. Im allgemeinen hält er die Sicherstellung der Diagnose eines Choledochussteines nach Eröffnung der Bauchhöhle für leicht.

Auf die Naht der Inzisionswunde des Choledochus verzichtet Q. jetzt prinzipiell in allen Fällen, selbst wenn sie leicht ausführbar wäre. Beweggründe für sein Handeln sind ihm: 1) die Leichtigkeit und Schnelligkeit, mit der erfahrungsgemäß sich Choledochusfisteln spontan schließen im Gegensatz zu Gallenblasenfisteln; 2) der Umstand, daß die Drainage der Gallenblase den Abfluß der Galle oft nur unvollständig sichert. Als Beleg hierfür erzählt er folgende eigene Beobachtung: Er extrahierte in einem Falle durch Choledochotomie eine Anzahl Steine und nähte die Choledochuswunde, öffnete dann die Gallenblase, die auch noch Steine enthielt, und drainierte sie. Einige Tage lang entleerte sich die Galle reichlich durch die Gallenblasenfistel; dann stockte ihr Abfluß, und Zeichen einer vollständigen Gallenstauung zwangen ihn am 13. Tage nach der Operation zu einer zweiten Choledochotomie. Als Ursache der Retention fand sich aber nicht, wie vermutet, ein übersehener Stein, sondern lediglich eingedickte Galle und Schwellung der Wand der Gallengänge. Sofort nach Eröffnung des Choledochus gingen alle Zeichen der Gallenretention zurück, und die Choledochusfistel schloß sich binnen 9 Tagen. 10 von Q. ohne Naht ausgeführte Choledochotomien endeten sämtlich in Genesung.

Potherat teilt zwei Fälle mit, in denen Steine der Gallenblase und des Ductus cysticus durch direkten Druck auf das Duodenum das typische Symptomenbild der Pylorusstenose hervorriefen und die Pat. dem Tode nahe brachten. Ihre Entfernung beseitigte sofort die bestandene absolute Anorexie und brachte völlige Genesung.

Legueu und Schwartz berichten auch Beispiele von Verwechslungen von Steinen im Pankreasteil des Ductus choledochus mit Karzinom. Die Naht der Choledochuswunde halten sie zwar nicht für unerläßlich, aber in Fällen, in denen der Zugang leicht und der Gallenabfluß durch Cholecystostomie und Drainage gesichert ist, für vorteilhaft.

Hartmann stimmt Q. darin bei, daß das Courvoisier'sche Symptom: Atrophie der Gallenblase bei Lithiasis, Ausdehnung der Blase bei Karzinom des Pankreaskopfes, unzuverlässig sei. In der Mehrzahl der Fälle läßt sich die Differentialdiagnose gleichwohl schon vor der Operation stellen. Vorausgehen von Koliken, namentlich von Kolikanfällen ohne Ikterus, Wechsel im Grade der Gallenretention, eine Kontraktur der Bauchdecken am oberen Abschnitte des rechten geraden Bauchmuskels, lange Dauer der Gallenstauung ohne hochgradige Beeinträchtigung des Allgemeinbefindens, zuweilen das Auftreten von Fieberanfällen lassen an einen Verschluß des

Digitized by Google

Choledochus durch Steine denken. Umgekehrt machen rasch fortschreitende Zunahme des Ikterus, absolute Gallenstauung, Fehlen vorausgegangener Koliken, rapide Abmagerung ein Karzinom des Pankreaskopfes wahrscheinlich. In Fällen von Krebs mit zunehmendem Ikterus und Ascites widerrät H. jeden operativen Eingriff; bei einfacher Verstopfung des Choledochus durch Karzinom oder Pankreatitis empfiehlt er die Cholecystenterostomie. Bei Choledochusverschluß durch Steine verhält er sich indes zunächst lange Zeit abwartend und läßt mehrere Tage hindurch je ein großes Glas Olivenöl, dann Ricinusöl trinken, wonach er wiederholt noch einen spontanen Abgang von Steinen beobachtete, bei zehn Kranken dreimal; bei seinen übrigen sieben Kranken machte er schließlich die Choledochotomie; sechs heilten, einer starb. Die Naht des Choledochus verwirft auch er.

Tuffier hält die Diagnose der Art des Choledochusverschlusses in vielen Fällen für schwer, nicht nur vor, sondern auch während, ja selbst noch nach der Operation. Er zitiert eine größere Reihe eigener Beobachtungen, die im Original nachgelesen werden müssen. Die oft zu findende Verdickung des Pankreaskopfes bei Cholelithiasis glaubt er durch eine fortgeleitete Entzündung des Ductus Wirsungianus bedingt.

Bei Fällen von Krebs oder unbestimmbarer Verdickung des Pankreaskopfes rät Tuffier zur Cholecystenterostomie mit dem Dünndarm; ist dieser zu schwer zu erreichen, mit dem Kolon, bei gleichzeitiger Obliteration des Choledochus und Cysticus zur Hepaticogastrostomie. Steine im Choledochus will er zunächst immer versuchen in die Gallenblase zurückzustoßen; gelingt dies nicht, so macht er die Choledochotomie; ob die Wunde im Choledochus wieder genäht werden soll, macht er ganz von den im Einzelfalle angetroffenen anatomischen Verhältnissen abhängig; ist der Kanal gut zugängig, weich und nur ein Stein vorhanden, so pflegt er die Wunde durch Naht zu verschließen. Bei gleichzeitigem Vorhandensein von Steinen in der Gallenblase und im Choledochus inzidiert und drainiert er beide. **Reichel** (Chemnitz).

---

15) **Routier.** Calculs du cholédoque, indurations de la tête du pancréas.

(Bull. et mém. de la soc. de chir. de Paris T. XXIX. p. 607.)

R. verzichtet, wie Quénu, nach der Choledochotomie auf die Naht des Choledochus, freilich, wie er selbst sagt, weniger aus freiem Willen, als wegen der Schwierigkeit ihrer Ausführung; gegen die Gefahr des Gallenausflusses in die Bauchhöhle schützt er sich durch Einlegen dicker Drainröhren bis zur Choledochuswunde zwischen Kompressen. Die richtige Deutung harter Verdickungen des Pankreaskopfes bei Cholelithiasis hält er oft für schwer; es kann sich um Steine, um Karzinom des Pankreas oder der Vater'schen Ampulle oder um einfache Lymphdrüsenschwellung handeln. Das Vor-

Digitized by Google

handensein nur eines einzigen großen Steines in den Gallenwegen spricht seiner Erfahrung nach dafür, daß es sich bei der fraglichen Verdickung um Krebs des Pankreas oder des Choledochus handle. Durch Anführung einiger eigenen Beobachtungen sucht er seine Ansicht zu stützen. **Reichel** (Chemnitz).

---

16) **E. Zunz** et **L. Mayer.** Recherches sur la digestion de la viande chez le chien après ligature des canaux pancréatiques.

Brüssel 1904.

Die aus dem therapeutischen Universitätsinstitut in Brüssel hervorgegangene Arbeit gibt zunächst, auf Grund eingehender Untersuchungen an 8 normalen und 23 operierten Hunden, eine durch zwei Zeichnungen verdeutlichte Darstellung der Anatomie des Pankreas bei diesem Tier. Als wenigst eingreifenden und doch sichersten Weg, ihren Zweck, die Fernhaltung des pankreatischen Saftes vom Darme, zu erreichen, wählten die Verff. die Durchschneidung der pankreatischen Endausführungsgänge nach doppelter Unterbindung mit Seide. Ihr Verfahren, das sich sehr bewährte, wird genau beschrieben; 6—32 Tage nach der Operation ließen sie die Hunde gründlich abführen und 24 Stunden fasten und gaben ihnen dann 500 g mageren, feingehakten, gekochten Rindfleisches zu fressen. 4—10 Stunden später wurden die Tiere getötet und seziert. Nach allseitiger sorgfältiger Abbindung wurde der Magen, sowie der oberste Darmabschnitt für sich herausgenommen und ihr Inhalt chemisch untersucht. Die Ergebnisse, auch das Verhalten des Gewichtes der Versuchstiere, erläutern mehrere Tabellen. Als wichtigste Befunde seien hervorgehoben: Das Fehlen des pankreatischen Saftes wird im Hundedarme mehr oder weniger durch ein größeres Hervortreten des Magensaftes einerseits, des Erepsins und der anderen Eiweiß spaltenden Darmfermente andererseits ausgeglichen. Die Durchschneidung der pankreatischen Ausführungsgänge ruft Atrophie und Sklerose der Drüse, bei zwei Hunden auch Fettgewebsnekrose (mit negativem bakteriologischem Ergebnis), aber keine Glykosurie hervor. Nach der Operation geht das Gewicht des Tieres gewöhnlich mehr oder weniger schnell herab, um meist bald wieder bis nahe ans Anfangsgewicht anzusteigen. Im ganzen hat die Unterdrückung der Pankreasabsonderung nur sehr geringen Einfluß auf den Allgemeinzustand der operierten Tiere, dank dem bald eintretenden funktionellen Ausgleich vonseiten anderer Organe. Abbildungen mikroskopischer Schnitte des normalen sowie des sklerosierten Pankreas des operierten Hundes sind beigefügt.

G. Schmidt (Breslau).


Digitized by Google

17) **P. Lazarus.** Beitrag zur Pathologie und Therapie der Pankreaserkrankungen mit besonderer Berücksichtigung der Cysten und Steine.

(Erweiterter Sonder-Abdruck aus der Zeitschrift für klin. Medizin Bd. LI u. LII.) Berlin 1904.

Die Monographie stellt das Ergebnis fünfjähriger Arbeit dar. Der experimentelle Teil stützt sich auf 20 an Hunden ausgeführte Versuche (tierphysiologisches Institut Berlin und II. chir. Klinik Wien). Dem anatomischen Teile liegen 16 Präparate zugrunde (Berliner und Wiener pathologisch-anatomisches Institut). Im klinischen Teile sind 12 Beobachtungen aus der Billroth-Gussenbauer'schen und aus der v. Leyden'schen Klinik verwertet. Im ersten Teile werden nach eingehender Schilderung der Anatomie und Topographie der Pankreascysten ihre Ätiologie, Symptomatologie, der Verletzungsmechanismus und Bau der traumatischen Cysten, die klinischen Befunde und anatomischen Präparate, Diagnose, Prognose und Therapie besprochen. Besondere Beachtung verdient die auf Klarstellung des ursächlichen Zusammenhanges zwischen Trauma und Cystenbildung gerichtete experimentelle, anatomische und klinische Auseinandersetzung. Es gelang zum erstenmal experimentell, durch mechanische subkapsuläre Quetschung des Parenchyms und Jodeinspritzungen, beim Hunde eine traumatische, etwa gänseeigroße Cyste der Pars gastrosplenica des Pankreas zu erzeugen. Bei Besprechung der Diagnose wird der Wert der Probepunktion sehr eingeschränkt. Nur die Anwesenheit aller drei Fermente oder mindestens des tryptischen und fettemulgierenden Fermentes in der Punktionsflüssigkeit ist von Bedeutung, da das fibrinverdauende Ferment allein vom Verf. auch im Inhalt einer Ovarialcyste gefunden wurde. Der zweite Abschnitt behandelt die Pathogenese der Steinbildung, pathologische Anatomie, Ätiologie, klinische Befunde und anatomische Präparate, Symptomatologie, Diagnose, Prognose und Therapie. Der experimentellen Steinbildung an Hunden dienten Versuche mit reiner Sekretstauung, mit Infektion des Gangsystemes und mit Kombination von Stauung und Infektion. Zahlreiche Abbildungen makro- und mikroskopischer Präparate, Krankengeschichten, Operationstabellen und Literaturübersichten vervollständigen die für den Chirurgen sehr wichtige Arbeit.

G. Schmidt (Breslau).

---

18) **Watson.** The operative treatment of the hypertrophied prostate.

(Annals of surgery 1904. Nr. 6.)

Verf. gibt in der ausführlichen Arbeit zunächst einen Überblick über die historische Entwicklung der an der Prostata ausgeführten Operationen. Als letztere kommen in Betracht: die Prostatotomie, die perinealen und suprapubischen totalen Entfernungen des Organes,

Digitized by Google

die Bottini'sche Operation, die indirekten Operationen (Kastration Vasektomie usw.). Die erste Prostatotomie wurde nach W. im Jahre 1832 durch Leroy d'Etiolles, die erste totale Exstirpation im Jahre 1867 durch Billroth ausgeführt. Außer den eigentlichen Operationen kommen noch bei Vorsteherdrüsenvergrößerung die palliativen Operationen in Betracht, welche in der perinealen oder suprapubischen Drainage bestehen und nur ausgeführt werden, wenn sich wegen Schwäche des Pat. usw. der eigentlich helfende chirurgische Eingriff nicht durchführen läßt.

Nach von W. zusammengestellten Statistiken beträgt die Sterblichkeit beim Bottini 6,3, bei der perinealen Radikaloperation 6,2, bei der suprapubischen 11,3%. Die Todesursache beim Bottini ist meistens Sepsis, bei den radikalen Operationen meistens Chok und Lungenkomplikationen. Die Heilung betrug, statistisch festgestellt, beim Bottini 30%, bei der perinealen totalen Exstirpation 60%, bei der suprapubischen 66%. Die Grenzen für den Bottini sind a. Unmöglichkeit, die Blase vorher zu cystoskopieren; b. Kleinheit der Blase; c. Unmöglichkeit, den mittleren Lappen bei gleichzeitiger Vergrößerung der seitlichen Lappen zu erreichen; d. enge Striktur der hinteren Harnröhre. Für die perineale Operation bilden die Grenze solche Fälle, in welchen der mittlere vergrößerte Lappen hoch in die Blase reicht. Für die suprapubische und die kombinierte Methode (perineal und suprapubisch) gibt es keine Grenzen.

W. bedient sich zur Operation folgender Technik: 1) Horizontaler bogenförmiger Schnitt von einem Tuber ischii zum andern, 2) Freimachen des Mastdarmes von der Prostata und hinteren Harnröhre, 3) Herunterdrücken der Prostata. Hierzu sind die verschiedenartigsten Instrumente angegeben, welche aber bei nicht sehr vorsichtiger Handhabung gefährlich für die Blase werden können. Nach W. genügt hierzu das Einführen eines Fingers in den Mastdarm oder in die Harnröhre. 4) Eröffnung der prostatischen Harnröhre in der Mitte und dann in kleiner Ausdehnung an den Seiten (Schleimhaut), 5) Stumpfes Herausschälen der Drüsenlappen durch diese seitlichen Harnröhrenöffnungen mit dem Finger. Von dieser Methode unterscheiden sich die von Pyle und Vicoll angegebenen, durch welche eine Eröffnung und Verletzung der Harnröhre gänzlich vermieden werden soll. Die genannten Autoren machen ebenso wie Rydygier nach Freilegen der Prostata zwei von der Mittellinie seitlich gelegene Schnitte durch die Kapsel und entfernen dann vermittels kleiner Zangen die Hälfte der Vorsteherdrüsen. Nach W. ist übrigens die Verletzung der Harnröhre belanglos; er hält eine Naht derselben und der entleerten Kapselteile nicht für notwendig. Die Operation von der Harnröhre aus ist jedenfalls schneller auszuführen als die durch seitliche Schnitte, und das ist ein Vorteil, da es sich meistens um alte Leute handelt. W. kommt zu dem Schluß, daß der perinealen Radikaloperation der Vorzug zu geben, und daß sie anzuwenden sei, sobald es der allgemeine Zu-

Digitized by Google

stand des Pat. gestattet. Die Operation ist möglichst frühzeitig, noch ehe sich schlechte Blasenverhältnisse und kachektische Zustände entwickelt haben, auszuführen. Ist die perineale Radikaloperation nicht möglich, so kommt die suprapubische und nach dieser erst der Bottini in Frage. Recht gute Abbildungen sind der ausführlichen Arbeit W.'s beigefügt. **Herhold** (Altona).

---

19) **Frank.** Revival of suprapubic prostatectomy.

(Annals of surgery 1904. Nr. 6.)

Verf. unterzieht die Freyer'sche suprapubische Enukleation der Vorsteherdrüse einer Besprechung. Dieselbe beruht darauf, daß sich die breiten adenomatösen Prostatageschwülste leicht aus ihrer äußeren Scheide aushülsen lassen, während die fibroiden Formen besser durch Dammschnitt entfernt werden, da sie sich nur stückweise ausschälen lassen. Soll daher die suprapubische Operation gute Erfolge haben, so müssen für sie nur bestimmte Fälle ausgesucht werden. Während Moynihan bei der suprapubischen Operation die ganze prostatische Geschwulst mit entfernt, läßt Freyer dieselbe gewöhnlich unverletzt, und nur ausnahmsweise entfernt er den Boden der Harnröhre mit, niemals jedoch deren Dach. Von 46 in der erwähnten Weise operierten Fällen verlor Freyer nur 3; von diesen konnte jedoch nur einer der Operation zur Last gelegt werden. Bei den 43 Geheilten funktionierte die Blase tadellos. **Herhold** (Altona).

---

20) **Hawley.** Primary carcinoma of the prostate.

(Annals of surgery 1904. Nr. 6.)

Nach H. wird das Karzinom der Vorsteherdrüse am Lebenden häufig nicht diagnostiziert, da es sich unter der Erscheinung der Hypertrophie verbirgt. Ganz so selten, wie es hiernach den Anschein hat, ist das Karzinom der Prostata nicht. Seine Ursachen sind noch nicht geklärt, prädisponierend wirkt die Gonorrhöe, wie jede Harnröhrenentzündung; ein wichtiger Faktor ist das Alter, vor dem 50. Lebensjahr entwickelt sich der Krebs der Prostata sehr selten.

H. unterscheidet die sehr kleine Form, die kleine, die große und die sehr große; bei der ersten ist die Prostata atrophisch, bei der zweiten normal groß, bei der dritten hypertrophisch und bei der vierten voluminös. Histologisch wird eingeteilt in das Adenokarzinom, das medullare und das Carcinoma solidum; der eigentliche Scirrhus ist selten.

Das Prostatakarzinom ulzeriert selten, es macht weniger Metastasen in den Lymphdrüsen als vielmehr in den Knochen; und zwar sind meistens mehrere Knochen, in erster Linie die Wirbel, dann Becken und Oberschenkel befallen.

Digitized by Google

Die Symptome der Krankheit bestehen in Schmerzen, Harnstörungen, Blutungen (26%). Vom Mastdarm her fühlt man eine harte und druckempfindliche Anschwellung mit höckriger Oberfläche; Verwachsungen mit dem Mastdarm sind zuweilen vorhanden. Cystoskopisch sieht man gelegentlich höckrige Erhabenheiten am Blasenboden. Bei Knochenmetastasen, die sich unter Umständen an den Rippen finden, sind die Myelocyten im Blute vermehrt. Die Prognose ist bei frühzeitiger Operation besser wie die Prognose der Krebserkrankungen anderer Organe. Sind bereits Knochenmetastasen vorhanden, so ist sie schlecht.

Die Behandlung besteht in der perinealen resp. suprapubischen Radikalexstirpation. Die Behandlung mit Röntgenstrahlen ist zurzeit noch ungewiß. Sind ausgedehnte Verwachsungen oder Knochenmetastasen vorhanden, so kommt die symptomatische auf Drainage der Blase hinzielende Behandlung in Betracht.

Herhold (Altona).

---

21) **G. Kapsammer** (Wien). Über den Wert der Indigokarminprobe für die funktionelle Nierendiagnostik.

(Wiener klin. Rundschau 1904. Nr. 6.)

Verf. unterzieht die im Titel genannte Methode von Voelcker und Joseph und die von den Autoren daran geknüpften diagnostischen Erwartungen einer scharfen Kritik. Er erkennt die großen Vorteile an, die das Verfahren für das Markieren der Harnleitermündung und damit für die Schule des Harnleiterkatheterismus hat. Schon weniger stichhaltige Schlüsse gestattet das genaue Beobachten des Typus der Harnleiterentleerungen; insbesondere markiert sich nach den zahlreichen eigenen Beobachtungen des Verf. die vikariierende Hypertrophie einer Niere nach Exstirpation der anderen keineswegs stets durch eine Beschleunigung der Harnleiterentleerungen, wie Voelcker und Joseph annnehmen zu können glaubten. K. hatte auch in solchen Fällen Pausen bis 180 Sekunden (!), wenn auch sonst häufig genug tatsächlich deutliche Beschleunigung vorhanden war. Wichtig ist ferner, daß K. auch bei ganz normalem Harnapparat lange, bis 8 Minuten dauernde Pausen beobachtet hat.

Dringend warnt Verf. vor übereilten Schlüssen auf die funktionelle Nierendiagnostik. Das Einzelne dieser Ausführungen muß im Originale nachgelesen werden; nur soviel sei hier erwähnt, daß sich K. auf den Standpunkt stellt, daß die wertvolle Voelcker-Josephsche Methode den Harnleiterkatherismus nicht überflüssig mache, sondern ihm gewaltig Vorschub leiste. **Schmieden** (Bonn).

Digitized by Google

22) **F. Kreissl.** The conservative treatment of some surgical diseases of the renal pelvis and the ureter by the uretercystoscope.

(New York and Philadelphia med. journ. 1904. Nr. 7.)

K. meint, der Nutzen des Harnleiterkatheterismus zu therapeutischen Zwecken sei wesentlich überschätzt worden; in beschränktem Umfange leiste er Gutes. Eine häufigere Wiederholung des Verfahrens in kurzen Zwischenräumen sei kein gleichgültiger Eingriff, dagegen empfehle es sich bei verschiedenen Gelegenheiten, den Katheter längere Zeit, bis zu mehreren Wochen, im Harnleiter liegen zu lassen.

Unter den entzündlichen Prozessen im Nierenbecken hält K. die unkomplizierte chronische aszendierende Pyelitis und Ureteritis für gelegentlich günstige Objekte für die Nierenbeckenspülung, wenn die Kapazität des Nierenbeckens nicht über 50 ccm hinausgeht; bei Harnstauung durch Harnleiterknickung erwartet er guten, aber vorübergehenden Erfolg durch längeres Liegenlassen des Katheters bei Fällen, in denen operative Eingriffe kontraindiziert sind; keine Dauererfolge bei Harnleiterstrikturen, hingegen gelegentlich bei Harnleitersteinen; hierbei empfiehlt K., der Operation einen Versuch mit Sondierung und Ölinjektion vorauszuschicken, wenn nicht das Röntgenbild einen relativ großen Stein zeigt. Bei Nierenkoliken durch Gerinnsel im Harnleiter sei momentaner Erfolg zu erwarten.

K. empfiehlt, bei der Behandlung und zur Verhütung des Entstehens von Nieren- und Harnleiterfisteln den Harnleiterkatheter nicht zu vergessen, auch hier ihn mehrere Tage, wenn nötig bis zu mehreren Wochen liegen zu lassen. **Lengemann** (Bremen).

---

23) **Gérand.** Pyelonephrite calculeuse suppurée chez un malarien. Nephrectomie. Guérison.

(Arch. de méd. et de pharm. militaires 1904. Nr. 7.)

Der geschilderte Fall von Pyelonephritis bei einem an Malaria leidenden Unteroffizier bietet insofern Interesse, als die Niereneiterung in der linken Seite nach außen durchbrach und zwei Fisteln hinterließ. Aus einer dieser Fisteln entleerte sich spontan ein Nierenstein, ein zweiter Nierenstein lag noch in einem der Fistelgänge. Gelegentlich der linksseitigen Nephrektomie wurde auch dieser Stein entfernt. Die linke Niere war fast völlig zerstört, im sehr erweiterten Nierenbecken lag noch ein dritter Stein. Alle drei Steine bestanden aus oxalsaurem Kalk. Der Operierte wurde gesund.

Herhold (Altona).

Digitized by Google

24) **Ehrhardt.** Experimentelle Beiträge zur Nierendekapsulation.

(Mitteilungen aus den Grenzgebieten der Medizin und Chirurgie Bd. XIII. Hft. 2.)

E. hat bei sechs Katzen Dekapsulation der Niere vorgenommen, aber nie eine Gefäßneubildung nachweisen können, die zu wirklich nennenswerten Anastomosen zwischen Nierenrinde und Capsula adiposa geführt hätte. Er fand um die Niere eine Bindegewebsneubildung, welche den Eindruck hervorrief, als hätte sich die Capsula propria einfach regeneriert. Die theoretischen Ansichten Edebohls' über seine Dekapsulation werden also durch E.'s Experimente nicht gestützt. **Haeckel** (Stettin).

---

25) **L. G. Richelot.** De la dégénérescence maligne du moignon cervical après l'hystérectomie subtotale pour fibrome.

(Bull. et mém. de la soc. de chir. de Paris T. XXIX. p. 940.)

R. meint, daß die Gefahr einer bösartigen Degeneration des nach der Myomektomie oder der subtotalen Uterusexstirpation wegen Fibromyom zurückbleibenden Cervixstumpfes größer ist, als man im allgemeinen annimmt, größer als die Gefahr der gleichen Erkrankung bei sonst normalen Verhältnissen. Bei den Fibromen, ja schon bei der einfachen chronischen Metritis finde man stets eine gleichzeitige Hyperplasie der Schleimhaut, eine Vermehrung und Zellwucherung der Drüsen; insofern schüfen die Fibrome eine Prädisposition zur Entstehung von Karzinomen der Schleimhaut. R. selbst beobachtete dreimal die nachträgliche karzinomatöse Degeneration des nach der genannten Operation zurückgelassenen Cervixstumpfes; andere Autoren sahen auch sarkomatöse Entartung. In der Literatur fand er außer seinen vier eigenen Fällen im ganzen zehn Beobachtungen bösartiger Degeneration beschrieben; doch berichten mehrere Autoren, daß sie je mehrere Fälle beobachtet haben. Aus diesen Gründen bevorzugt R. die totale Uterusexstirpation vor der subtotalen in allen Fällen, in denen nicht operativ technische Gründe eine Kontraindikation abgeben, und die Totalexstirpation vor der einfachen Myomektomie bei allen Kranken, die nicht mehr jung sind, und bei allen Uteri, die keinen Wert haben, erhalten zu werden. Die Gefahr der Totalexstirpation des Uterus ist seiner Erfahrung nach nicht größer, wie die der subtotalen.

(Die sich anschließende sehr lange Diskussion hat mehr Interesse für den Gynäkologen als Chirurgen, soll daher hier unberücksichtigt bleiben. Ref.) **Reichel** (Chemnitz).

Digitized by Google

Kleinere Mitteilungen.

Die Angiotripsie in der operativen Chirurgie.

Von

Dr. E. S. Perman in Stockholm.

Nachdem Doyen im Jahre 1896 seinen Angiotriptor beschrieben und damit die Angiotripsie in der Gynäkologie eingeführt, sind Versuche gemacht worden, diese Methode der Hämostase auch in der allgemeinen operativen Chirurgie einzuführen (von M. W. af Schultén, W. M. Sykow, P. Zweifel, O. J. Mayer u. a. m.). Diese Versuche haben indes zu keiner allgemeinen Anwendung derselben geführt, meiner Ansicht nach, weil die vorgeschlagenen Instrumente teils zu kompliziert eingerichtet, teils nicht hinreichend leistungsfähig und haltbar waren. Und doch würde sicher eine größere Anwendbarkeit der Angiotripsie in der Chirurgie sehr vorteilhaft sein. Die aseptische Ligatur hat zwar nicht dieselben Ungelegenheiten, wie die Ligatur in der vorantiseptischen Zeit; die ihr aber noch anhaften sind groß genug, ihre möglichste Einschränkung als einen bedeutenden Gewinn erscheinen zu lassen.

Die großen Vorzüge der Angiotripsie vor der Ligaturmethode bestehen darin, daß keine Fremdkörper in der Wunde zurückgelassen werden, wodurch der Heilungsverlauf reaktions- und schmerzfreier und das Risiko einer primären oder sekundären Infektion der Wunde geringer wird. Auch wird bei der Operation Zeit gewonnen, wodurch das Risiko für den Pat. geringer und die Arbeit für den Operateur leichter wird.

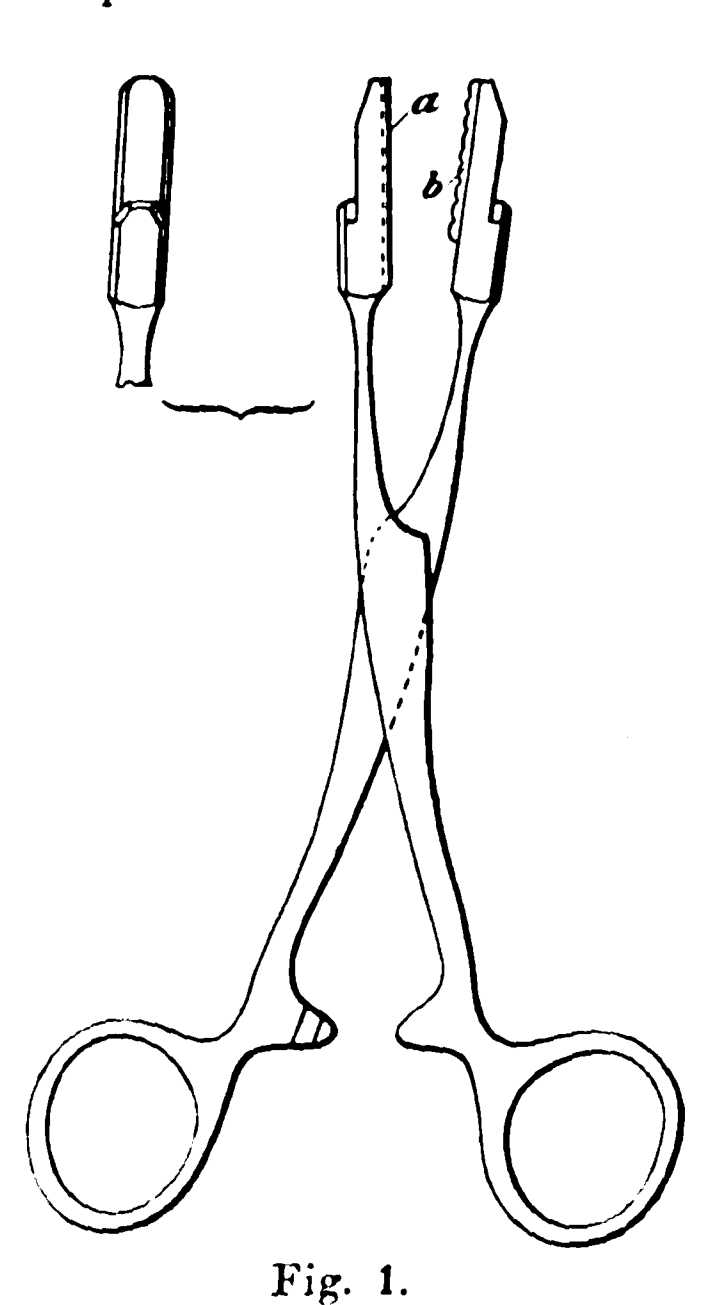


Fig. 1.

Seit März d. J. habe ich die nachstehend beschriebenen, von mir konstruierten Instrumente für Angiotripsie angewendet, wobei die kräftige Zuklemmung, der Supplementärdruck, mit einer eigens für diesen Zweck konstruierten Klemmzange ausgeführt wird. Dieselben haben sich in der Erfüllung ihres Zweckes, Blutung aus kleineren und mittelgroßen Gefäßen zu stillen, so gut bewährt, daß ich sie beschreiben und zur Nachprüfung empfehlen will.

Die Angiotriptoren haben nach einigen Veränderungen folgendes Aussehen erhalten. Die größten sind etwas größer als eine gewöhnliche Péan'sche Pinzette (s. Fig. 1, $^2/_3$ nat. Größe), die kleinsten etwa von gleicher Größe wie eine solche. Die Griffbranchen sind mit zweihakigem Verschluß versehen; ihre Ringe sind stärker als an einem gewöhnlichen Péan und abgerundet, um nicht beim Zuklemmen Schmerzen in der Hand des Operateurs zu verursachen. Die Gebißbranchen sind etwas länger als an den gewöhnlichen Péans, um federn zu können, damit die klemmenden Flächen bei dem Anlegen der Klemmzange völlig parallel zusammenschließen sollen. Bei einer Klemme mit kurzem Abstand zwischen Scharnier und Gebiß ist dies natürlich nicht möglich.

Das Gebiß der Klemme ist folgendermaßen konstruiert. Die klemmende Fläche der einen Branche hat eine längslaufende Rinne, in welche eine an der

Digitized by Google

anderen Branche vorhandene Erhöhung hineinpaßt (s. Fig. 2 u. 3). Diese letztere ist mit einer Reihe abgerundeter Einschnitte versehen, wodurch sie gezahnt und wodurch das Abgleiten der Klemme verhindert wird. Die Rinne und die entsprechende Erhöhung verhindern die Verschiebung der Gebißbranchen gegeneinander nach den Seiten. Die außerhalb der Rinne und der Erhöhung befindlichen Teile der klemmenden Flächen, welche eben und mit einer feinen sog. Gradierung versehen sind, werden völlig ausgenutzt für die Zuklemmung der Blutgefäße. Die Rinne und die entsprechende Erhöhung sind auf drei verschiedene Arten angeordnet, nämlich: 1) längs der Mitte der klemmenden Fläche bis hinaus an die Spitze (Fig. 2); 2) längs der Mitte, aber nicht ganz bis zur Spitze hinaus, sondern hier einen Teil der klemmenden Fläche übriglassend (Fig. 4); und 3) längs dem einen Rande (Fig. 5).

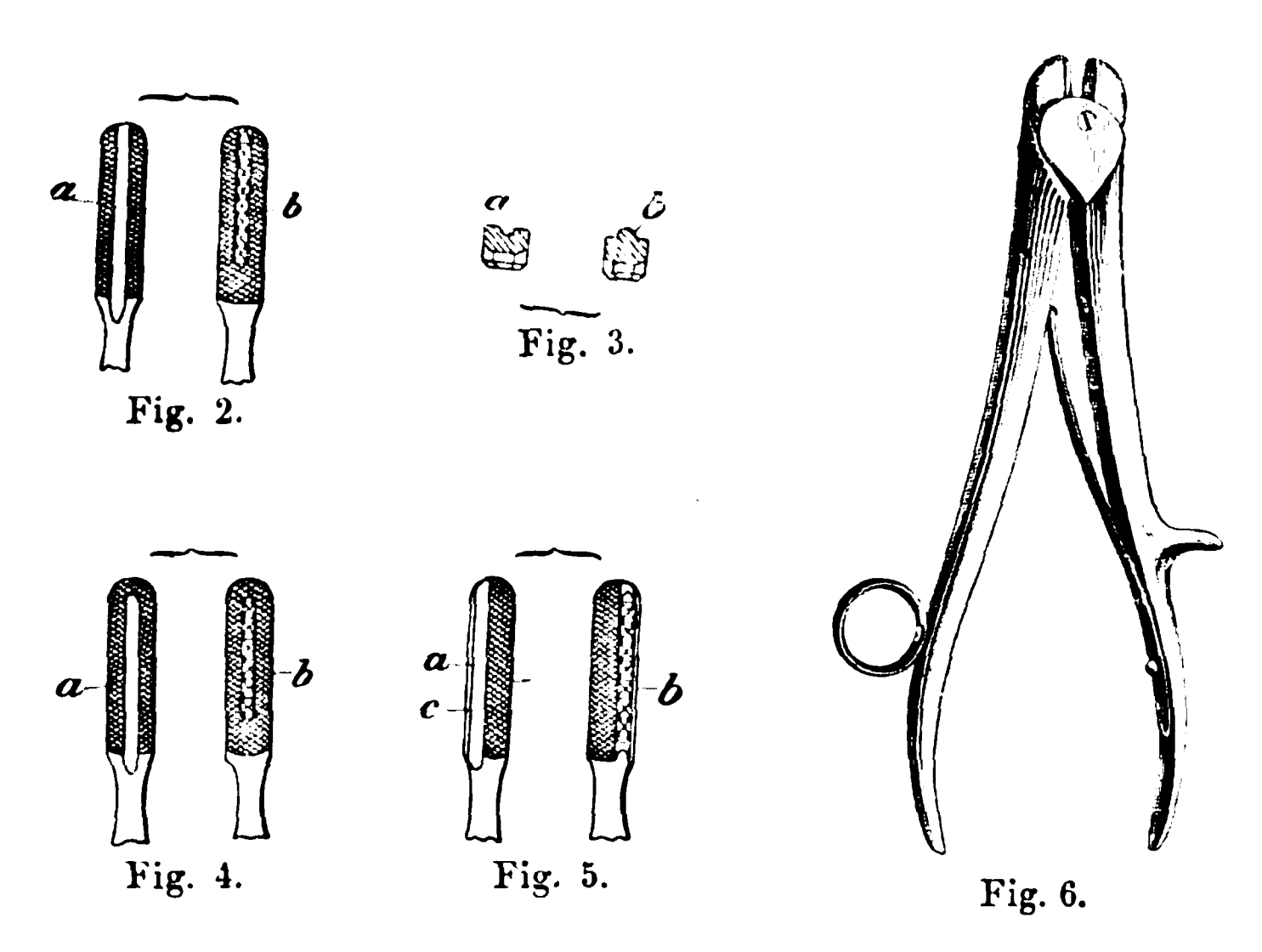


Fig. 2. Fig. 3. Fig. 4. Fig. 5. Fig. 6.

Die Klemme Nr. 1 hat ein etwas längeres Gebiß als die anderen und eignet sich besonders gut zum Erfassen »en masse«, wie z. B. bei Strumaoperationen. Nr. 2 ist für solche Fälle bestimmt, wo man, wie z. B. in tiefen Wunden, mit der Spitze fassen muß und die Klemme nicht rechtwinklig zu dem blutenden Gefäß anbringen kann. Nr. 3 hat eine größere zusammenhängende Klemmfläche, was ihre Wirkung kräftiger macht. Die Seiten des Gebisses sind eben, in der Weise, daß die Rückseiten mit den klemmenden Flächen parallel sind und miteinander, wenn das Gebiß zusammengeklemmt ist. Man erhält dadurch einen sicheren Griff mit der Klemmzange, und der Druck derselben wirkt rechtwinklig zu den Klemmflächen. Die Rückseiten sind mit einem Absatze (s. Fig. 1) versehen, der eine Stütze für die Klemmzange bildet und die Anbringung derselben an der richtigen Stelle erleichtert. Dieser Absatz hat eine etwas verschiedene Lage und Aussehen bei den verschiedenen Anordnungen der Lage der Rinne und der entsprechenden Erhöhung, so daß er bei Nr. 1 an der Spitze abgehauen ist, bei Nr. 2 zugespitzt, mit der Spitze in der Mitte, und bei Nr. 3 zugespitzt, mit der Spitze näher der einen Kante. — Das verschiedene Aussehen bewirkt, daß man ohne die Klemme zu öffnen wissen kann, wie die Rinne und die Erhöhung gelegen sind und demzufolge ohne Mühe die anzuwendende Klemme wählen, dies auch der Operationsschwester durch die Bezeichnungen »Mitte«, »Spitze« und »Kante« angeben kann.

Die Klemmzange (Fig. 6), die für den Supplementärdruck angewendet wird, ist stark, $26^1/_4$ cm lang; die Länge der Branchen bis zum Scharnier beträgt 24 cm, die des Gebisses $2^1/_4$ cm. Die Klemmflächen stehen voneinander in einer Ent-

Digitized by Google

fernung, die nach der Dicke des Gebisses des Angiotriptor abgepaßt ist. Damit der Druck dessen Rückseiten, nicht die Kanten treffe, um rechtwinklig zur Klemmfläche des Angiotriptors zu wirken, sind die Klemmflächen der Zange schwach konvex. Um die Klemmzange leicht anwenden zu können, ist die eine Branche mit einem Ringe, die andere mit einem Haken zur Stütze der Finger versehen.

Diese Zange ist hinreichend stark, um den kräftigsten Druck zu vertragen, den man mit der Hand zuwegebringen kann; auf Grund des Unterschiedes zwischen der Länge der Branchen und des Gebisses kann man die Steigerung der Kraft auf das 12- bis 15fache berechnen. Man kann natürlich eine Klemmzange mit noch größerer Kraftsteigerung konstruieren, z. B. nach demselben Prinzip wie Zweifel's Angiotriptor (Kniehebelklemme). Ich beabsichtige, auch eine solche zu versuchen.

Damit die Instrumente in befriedigender Weise ihrem Zweck entsprechen können, müssen sie sehr gut und genau verfertigt sein. Für die genaue Arbeit bürgt die Firma Alb. Stille in Stockholm.

Ihre Anwendung ist leicht. Man faßt mit dem Angiotriptor das blutende Gefäß wie mit einem gewöhnlichen Péan und schließt ihn auf dem ersten Haken. Nachdem man einige blutende Gefäße erfaßt hat, erfolgt die Zuklemmung in der Weise, daß man mit der Klemmzange in der rechten Hand das Gebiß des Angiotriptors und gleichzeitig mit der linken Hand die Griffbranchen desselben zusammenklemmt, so daß er auf dem zweiten Haken geschlossen wird. Dann muß derselbe 3 Minuten, besser noch etwas länger, liegen bleiben, wozu es ja bei den meisten Operationen gute Gelegenheit gibt. Ist Esmarch's Binde angewendet worden, so müssen die Klemmen liegen bleiben, bis die Blutzirkulation wieder in Gang gekommen ist. Nachdem sie abgenommen sind, darf man die Wunde nicht abwaschen, weil sonst leicht Blutung entsteht, sondern sie nur mit direktem Drucke trocknen.

Ich habe meine Instrumente bei einer großen Anzahl Operationen, wie Brustamputation, Kropf-, Lymphdrüsen- und Geschwulstexstirpation, freien Brüchen, Operation wegen Varicen, Nierenexstirpation usw., angewendet. Bei intraperitonealen Operationen, z. B. zur Stillung von Blutung aus Mesenterialgefäßen bei Darmresektion, Operation von Appendicitis im freien Intervall usw., habe ich niemals Angiotripsie angewendet und warne davor, weil eine Nachblutung in solchem Falle das Leben des Pat. in Gefahr bringen könnte, obwohl Tierversuche von Mayer u. a. m. gezeigt haben, daß Angiotripsie an Mesenterialgefäßen genügt hat und Nachblutung bei den Versuchstieren nicht eingetreten ist. Bei gynäkologischen Operationen sind unglücklich verlaufende intraperitoneale Nachblutungen vorgekommen (Winternitz). Auch an Gefäßästen, die unmittelbar von großen Gefäßen, z. B. von A. und V. axillaris bei Räumung der Achselhöhle, abgehen, habe ich aus Vorsichtsgründen die Ligatur angewendet, wovon bei einer solchen Operation gewöhnlich nicht mehr als eine oder zwei gebraucht werden. Der Wert der Angiotripsie wird dadurch nicht verringert.

Ein ausführlicherer Aufsatz in dieser Sache wird im Nord. med. Arkiv bald erscheinen.

Eine seltsame Luxatio testis.

Von

Primarius Dr. **Jurinka** in Graz.

Daß durch gewaltsame Verschiebung der Hode in den Leistenkanal und in die Bauchhöhle oder unter die Haut des Dammes und Schamberges, des Penisschaftes und Oberschenkels luxiert werden kann, ist durch mehrfache Veröffentlichungen (Paul Bruns u. a.) bekannt geworden. Ganz vereinzelt jedoch steht der folgende Fall da, bei welchem der luxierte Hode in der Hüftgelenkshöhle gefunden wurde.

Digitized by Google

Der 40jährige Fuhrknecht W. J. war am 6. August d. J. durch den Rettungswagen meiner Abteilung zugeführt worden. Er war dadurch verunglückt, daß er beim Aufsteigen auf seinen Lastwagen ausglitt und mit der Unterbauchgegend auf die Wage des Wagens aufschlug. Da der Wagen weiter fuhr, ging ihm ein Vorderrad über den linken Unterschenkel. Trotz des heftigen Schmerzes in der Leistengegend vermochte er sich zu erheben, auf den Wagen zu steigen und fuhr darauf noch etwa 20 m weit in den Hof, wo man ihn ohnmächtig vom Wagen hob.

Herr Kollege Dr. Johannsen in Feldbach legte ihm den ersten Verband an und ließ ihn in das Spital schaffen.

Der Pat. zeigte bei der Aufnahme einen geringen Kollaps und klagte über ziemlich heftige Schmerzen in der Gegend des linken Hüftgelenkes. Puls und Temperatur waren normal. Die Betrachtung ergab folgendes: Der mittelgroße, kräftige Mann weist in der linken Kniekehle Abschürfungen, in der linken Unterbauch- und Hüftgegend und an der Wade ausgedehnte blaue Blutextravasate, die in der Hüftbeuge einen flachen, ziemlich schmerzhaften Tumor bilden. Penis und rechte Hodensackhälfte sind normal, die linke ist trichterförmig tief eingezogen, und sind Hode und Samenstrang nirgends, auch nicht im Grunde des Einziehungstrichters, zu tasten. Beide Beine liegen in normaler Streckstellung und lassen sich in allen Gelenken aktiv und passiv anstandslos bewegen; nur wird die Beugung des linken Hüftgelenkes als etwas schmerzhaft bezeichnet, indem dabei leichtes Stechen auftritt.

Nach diesem Befunde konnte ich annehmen, daß der Hode unter der Bauchhaut fixiert liege, infolge der reichlichen Blutextravasate aber nicht fühlbar sei und beschloß, die Reposition durch Schnitt zu versuchen.

In Witzel'scher Äthernarkose führte ich die Operation mittels des bei Radikaloperation der Leistenhernie gebräuchlichen Schnittes aus und fand nach Ausräumung der reichlichen Blutkoagula im Unterhautzellgewebe, daß der Samenstrang nach Austritt aus dem normal weiten Leistenring im Bogen nach außen und hinten verlief und mit seinem den Hoden tragenden Ende gegen die Lacuna musculorum verschwand. Von hier aus zog auch ein kurzer Bindegewebsstrang zum Hodensack und bewirkte dessen trichterförmige Einziehung. Der Versuch, den Hoden aus seinem Verstecke herauszuziehen, mißlang. Erst durch Beugung und Auswärtsrotation des Oberschenkels gelang es, nach Auseinanderziehen der deckenden Muskelfasern, einen etwa 4 cm langen Radiärspalt im vorderen oberen Anteile der Hüftgelenkskapsel ansichtig zu machen, aus welchem der periphere Samenstranganteil herauskam; derselbe gab dann endlich, nach extremer Beugung und Rotation des Beines, einem kräftigen Zuge nach und kam samt dem plattgedrückten Hoden, welcher teilweise zwischen den Gelenkflächen gelegen hatte, zum Vorscheine. Nach Reinigung der Gelenkhöhle von reichlichen Blutgerinnseln und Streckstellung des Gelenkes legten sich die Ränder des Kapselrisses glatt aneinander. Der Hode war in ganzer Ausdehnung gequetscht und wie durch eine Presse breitgedrückt, so daß seine Dicke etwa 2—3 mm betrug; sein Gewebe war vollkommen blaß und anämisch, die Albuginea unverletzt und glatt; der Nebenhode war weniger gequetscht, der Samenstrang unverletzt. Es wurde demnach die Kastration ausgeführt und die Wunde wegen der großen Extravasatmengen nach abwärts drainiert.

Der Pat. genas ohne Zwischenfälle, konnte am 14. Tage aufstehen und vermag sein krankes Hüftgelenk gut zu bewegen und ungestört zu gehen.

Die Verlagerung des Hodens in die Höhle des Hüftgelenkes ist nur durch das gleichzeitige Entstehen einer Luxatio femoris praecotyloidea zu erklären und dürfte in folgender Weise vor sich gegangen sein. Durch den Sturz auf die linke Skrotalgegend wurde eine Luxation des Hoden bis in die Gegend des Schambeines hin erzeugt. Gleichzeitig damit entstand durch das Überfahren des Unterschenkels bei auswärtsrotiertem, abduziertem und überstrecktem Hüftgelenk eine Luxatio suprapubica. Bei der nun gleich darauf erfolgten spontanen Reposition nahm der zurückkehrende Schenkelkopf den

Digitized by Google

in seinem Wege liegenden Hoden mit sich in das Gelenk und preßte ihn zwischen sich und die Gelenkpfanne fest ein. Neben der Seltenheit der Verletzung war die gute Beweglichkeit und geringe Schmerzhaftigkeit des den gequetschten Hoden enthaltenden Hüftgelenkes bei Bewegungen bemerkenswert.

---

26) **Tuttle.** A case of general streptothrix infection.

(Med. and surg. report of the Presbyterian hospital, New York Vol. VI. 1904.)

T. teilt einen Fall von allgemeiner Streptothrixinfektion bei einer 33jährigen Frau mit, welche mit den Erscheinungen einer akuten Lobärpneumonie begann; im weiteren Verlaufe septiko-pyämische Symptome, Tod am 15. Tage der Erkrankung. Nach dem makroskopischen Autopsiebefunde wurde folgendes angenommen: alte Lungentuberkulose, akute Miliartuberkulose derselben Lunge und des Bauchfelles, septische Infarkte und pyämische Abszesse beider Lungen, der inneren Organe der Bauchhöhle, der Muskeln und des subkutanen Bindegewebes. Die miliaren Knötchen hatten genau das Aussehen eines typischen Tuberkels. Trotzdem ergaben die ausführlich mitgeteilten mikroskopischen, kulturellen und Tierversuche, daß eine Reininfektion mit einer Streptothrixart vorlag. Nach den Tierversuchen hat diese Art gewöhnlich nur geringe Virulenz, gerät sie aber in die Blutzirkulation, so kann eine Erkrankung ganz unter dem Bild (auch mikroskopischen) einer akuten Miliartuberkulose auftreten; die Eingangspforte ist anscheinend meist die Lunge, die Infektion erfolgt, wie es scheint, durch die Sporen, nicht die Fäden.

Die klinischen Symptome und pathologischen Veränderungen, auch die Beschreibungen der gefundenen Arten gehen in den spärlichen Literaturfällen weit auseinander. Alle Fälle (12) verliefen tödlich, und nur einmal wurde der Ursprung der Erkrankung schon während des Lebens erkannt. Häufig glichen die Erscheinungen der akuten Miliartuberkulose; es fanden sich mehrfach ältere Herde, von welchen aus die Verallgemeinerung der Infektion anscheinend ausgegangen war.

Mohr (Bielefeld).

27) **Van Ingen.** Report of a case of glanders.

(Med. and surg. report of the Presbyterian hospital, New York Vol. VI. 1904.)

Verf. berichtet über einen Fall von Rotz bei einem 28jährigen Manne, welcher mit einem rotzkranken Pferde zu tun gehabt hatte. Die Erkrankung begann als Bronchopneumonie, dann traten rotzverdächtige Geschwüre an Zunge und Mundwinkeln auf. 2 Wochen nach Beginn starke schmerzhafte Schwellung des rechten Kniegelenkes in Streckstellung, Druckschmerz über der unteren Hälfte des rechten Oberschenkels, typhoider Allgemeinzustand. 6 Tage später Rötung und Schwellung des linken Handgelenkes, Inzision und reichliche Eiterentleerung aus beiden Gelenken, einige Tage später Entleerung von intramuskulären Abszessen oberhalb der rechten Knöchel und am Unterarme. Bildung zahlreicher geröteter indurierter Zonen am ganzen Körper, welche sich allmählich zu typischen Rotzpusteln umbildeten; Tod unter dem Bild einer ausgesprochenen Sepsis. Aus den entnommenen Blut- und Gelenkeiterproben, sowie aus den Pusteln ließen sich Rotzbazillen züchten.

Mohr (Bielefeld).

28) **Miyake.** Beiträge zur Kenntnis des Bothriocephalus liguloides.

(Mitteilungen aus den Grenzgebieten der Medizin u. Chirurgie Bd. XIII. Hft. 2.)

Dieser sehr seltene Parasit ist beim Menschen bisher nur in China und Japan beobachtet worden, und zwar nur 9mal. M. gibt zwei neue Fälle aus Japan. In dem einen wurde ein Abszeß der Oberschenkelmuskulatur gespalten. Man fand dabei in einer Muskelspalte, ohne daß eine besondere Cystenbildung bestand, einen 35 cm langen, weißlichen Wurm, der sich als Bothriocephalus liguloides herausstellte. Im anderen Falle saß der Wurm unter der Conjunctiva und wurde durch Schnitt entfernt. Beide Fälle heilten ohne Störung. — Die Umgebung des

Digitized by Google

Auges und des Urogenitalkanales scheinen vom Wurme bevorzugt zu werden; er entwickelt sich im Gewebe und bricht von da aus in freie Körperhöhlen durch, wird dann öfters mit dem Urin entleert. Bei oberflächlichem Sitz im Unterhautzellgewebe bildet der Wurm eine entzündungslose Geschwulst mit der Neigung zum Wandern. Die Prognose ist gut; wenn der Parasit einmal entfernt ist, so heilt die Wunde ebenso gut wie eine andere frische; bei längerem Bestande kommt der Wurm entweder unter Durchbruch des Gewebes zum Vorschein, oder es tritt nicht selten dort, wo er sitzt, Eiterung ein. **Haeckel** (Stettin).

29) **O. Kren.** Über das Verhalten des Erysipels zu gelähmter Haut.

(v. Langenbeck's Archiv Bd. LXXIII. Hft. 3.)

Verf. veröffentlicht die Krankengeschichte eines Pat., der durch eine Schußverletzung des Rückenmarkes ausgedehnte Sensibilitätsstörungen erlitten hatte, und zwar vom 10. Dorsalsegmente nach abwärts, während nach oben hin die Sensibilität völlig normal geblieben war. Ein knapp an der Sensibilitätsgrenze aufgeschossenes Erysipel nahm nun in 3 Tagen den Weg über fast die halbe Körperoberfläche im gelähmten Bezirke, während in derselben Zeit in der gesunden Haut die Sensibilitätsgrenze kaum überschritten wurde. Auffallend war ferner noch der Verlauf der Erysipeleruption genau nach den Spaltrichtungen der Haut, während bemerkenswerterweise die Punkte frei blieben, an welchen stärkere Befestigung der Haut gegen den darunterliegenden Knochen statthatte, oder an denen Pat. fester auf seiner Unterlage aufgelegen war. Diesem Aufhalten würde theoretisch die Heftpflasterkompression nach Wölfler entsprechen.

E. Siegel (Frankfurt a. M.).

30) **Miyake.** Beiträge zur Kenntnis der sog. Myositis infectiosa.

(Mitteilungen aus den Grenzgebieten der Medizin u. Chirurgie Bd. XIII. Hft. 2.)

Von dieser in Europa so seltenen Erkrankung hat M. in Japan in der kurzen Zeit von $1^3/_4$ Jahren nicht weniger als 33 Fälle gesehen und legt seine sehr genauen und gründlichen Beobachtungen darüber nieder. Mit Ausnahme eines Falles konnte er stets die bakteriologische Untersuchung vornehmen; nur zweimal war das Resultat negativ, doch war hier Blut benutzt worden, welches noch im Indurationsstadium durch Inzision gewonnen wurde; vielleicht handelte es sich also nicht um das richtige Material, sondern um gesundes Blut. In den 30 positiven Fällen fand sich: 27mal Staphylokokkus aureus in Reinkultur, 2mal mit einer kleinen Menge albus vermischt und nur 1mal Streptokokken in Reinkultur. Es stimmt das mit den Erfahrungen anderer Autoren überein. Die Krankheit ist den septikopyämischen Prozessen hinzuzurechnen. Aus kleinen Wunden, Aknepusteln, Furunkeln oder durch die Schleimhäute gelangen die Staphylokokken in die Blutbahn; daß sie sich nun gerade in den Muskeln ansiedeln, ist bedingt durch Überanstrengung oder Schädigung der Muskeln. M. hat zahlreiche Experimente an Kaninchen angestellt, welche das zweifellos beweisen. Einen spezifischen Erreger der Myositis gibt es nicht; mit Staphylokokken aus Panaritien und Lymphangitiden bekam Verf. dieselben Resultate. Daß in Japan gerade die Krankheit so häufig vorkommt, erklärt er aus Rassendisposition, wie offenbar die gelbe Rasse auf pathogene Organismen anders reagiert, als die weiße. M. erinnert daran, daß in Japan der Typhus meist ohne Diarrhöe verläuft, die Syphilis im Sekundärstadium mit ganz unbedeutenden oder gar keinen Hautausschlägen, daß der Lupus außerordentlich selten vorkommt. Vielleicht trägt auch die Nahrung dazu bei, wie es bei anderen Krankheiten sicher nachgewiesen ist; Beri-Beri z. B. bekommen fast nur die reisessenden Eingeborenen, die fleischessenden Europäer dagegen gar nicht oder äußerst selten.

M. schildert sodann die Symptome, den Verlauf — entweder wird nur ein Muskel befallen: 18 Fälle, oder mehrere: zwei Muskeln 12mal, drei Muskeln 2mal, fünf Muskeln 1mal — und die pathologische Anatomie. Nur selten geht die derbe Infiltration in Resolution über, die Regel ist Vereiterung; aber auch nach aus-

Digitized by Google

gedehnter Zerstörung der Muskelfasern findet in ganz überraschender Weise Regeneration derselben statt. Die Prognose ist gut, sobald rechtzeitig inzidiert wird. Unter M.'s 33 Pat. starb nur einer, bei dem zu einer multiplen Myositis Pneumonie hinzukam. **Haeckel** (Stettin).

31) **R. Lücke.** **Sklerodermie mit Muskelatrophien und Symptomen der Raynaud'schen Krankheit.**

(Deutsche Zeitschrift für Chirurgie Bd. LXXIII. p. 198.)

Kasuistische Mitteilung über einen im Berlin-Moabiter Krankenhause beobachteten Fall. Die 50jährige Pat. litt mehrere Jahre lang an vasomotorischen Störungen an beiden Händen, bestehend in anfallsweise, besonders bei kalter, nasser Witterung auftretender Cyanose mit Kältegefühl. Dann plötzlich trockene Gangrän der Endphalanx des rechten Ringfingers und Abstoßung der Nagelpartie des linken Ringfingers unter starken Parästhesien. Gleichzeitig traten die ersten Symptome diffuser Sklerodermie auf. Im Spitale, wo Pat. wegen Beingeschwür zuging, fanden sich außer letzterer auch starke Atrophie der Schulter- und Oberarmmuskulatur. In der kurzen epikritischen Durchsprechung des Falles wird auf analoge Beobachtungen hingewiesen. **Meinhard Schmidt** (Cuxhaven).

32) **Walther.** **Rate hypertrophiée adhérente à l'utérus, simulant un fibrome utérin.**

(Bull. et mém. de la soc. de chir. de Paris T. XXIX. p. 861.)

Die von W. operierte Pat., eine 30jährige Frau, litt seit mehreren Monaten an starken Blutverlusten und hatte eine bis zum Nabel hinaufreichende, derbe, mit dem Uterus zusammenhängende Geschwulst. In der Annahme eines Uterusfibroms schritt W. zur Laparotomie; zu seinem nicht geringen Erstaunen entpuppte sich nun das vermeintliche Fibrom als verlagerte, stark vergrößerte, mit dem Uterus fest verwachsene Milz, die er nun exstirpierte. Pat. hatte lange Zeit vorher an zahlreichen Anfällen von Intermittens gelitten.

Reichel (Chemnitz).

33) **Pozzi.** **Ectopie de la rate avec élongation excessive ou torsion ancienne et rupture du pédicule, à la suite d'une mégalosplénie paludique. Splénectomie; guérison.**

(Bull. et mém. de la soc. de chir. de Paris T. XXIX. p. 867.)

Die Kranke P.'s, 20 Jahre alt, war früher wegen Malaria und enormer Milzhypertrophie behandelt worden, war vor einem Monat mit Fieber und den Zeichen einer Pelveoperitonitis erkrankt und bot nun eine kleine Geschwulst dar, die dem Uterus anzugehören oder eine intraligamentäre Cyste zu sein schien. Bei der Laparotomie fand P. eine ihrer Art nach zunächst unbestimmbare Geschwulst von Nierengröße, welche mit dem Uterus und der Harnblase verwachsen und von Netz umhüllt war, das eine Art Stiel bildete. Die spätere Untersuchung der exstirpierten Geschwulst ergab, daß es sich um eine veränderte, 12 cm lange, $8^1/_2$ cm breite, 7 cm dicke Milz handelte, die einen alten Infarkt erkennen ließ. — Die Operierte beging kurz nach ihrer Entlassung Selbstmord. Die Obduktion stellte das Fehlen der Milz fest. **Reichel** (Chemnitz).

34) **Lejars.** **Plaie du foie, trans-diaphragmatique, par arme à feu. Thoracotomie et laparotomie combinées. Suture du foie. Guérison.**

(Bull. et mém. de la soc. de chir. de Paris T. XXIX. p. 875.)

Der Schuß war bei dem 19jährigen Pat. L.'s vorn im 8. Interkostalraume, drei Fingerbreiten vom Brustbein entfernt, schräg nach unten innen eingedrungen. Bei der Aufnahme ins Krankenhaus einige Stunden nachher bot der Verletzte keine schweren Erscheinungen, am nächsten Morgen aber war sein Zustand beängstigend, der Puls beschleunigt, der Schmerz groß, die Bauchwand im Epi-

Digitized by Google

gastrium gespannt, hart. L. schnitt in der Einschußöffnung ein, verfolgte den Schußkanal, resezierte die benachbarten Rippenknorpel, entleerte aus der Pleurahöhle reichlich Blut, fand aber in der Konvexität des Zwerchfelles zunächst nicht die Schußöffnung. Daher eröffnete er die Bauchhöhle entlang des Außenrandes des rechten Rectus abdom., konnte aber auch jetzt nicht die Quelle des reichlich zwischen Zwerchfell und Leber vorquellenden Blutes entdecken, verlängerte deshalb den Bauchschnitt bis in die Brustwunde, spaltete den noch erhaltenen Knorpel des Rippenbogens und das Zwerchfell von vorn nach hinten in einer Länge von 5—6 cm und konnte nun die ganze Konvexität der mit einer Hand nach unten zurückgehaltenen Leber bis zu ihrem hinteren Rande bequem übersehen. Mit drei Catgutnähten schloß er die jetzt entdeckte, stark blutende Leberwunde, sowie die ihr gegenüberliegende Schußwunde im Zwerchfelle, legte einen Gazestreifen zwischen Leber und Zwerchfell, vereinigte die durchtrennten Rippenknorpel und den Zwerchfellschnitt und legte in die Pleurahöhle ein Drainrohr ein. — Er erzielte glatte Heilung. **Reichel** (Chemnitz).

35) **Wendel.** Über tropische Leberabszesse.

(Deutsche Zeitschrift für Chirurgie Bd. LXXIII. p. 186.)

W. hat als Stabsarzt im deutschen ostasiatischen Expeditionskorps Erfahrungen über den tropischen Leberabszeß gesammelt. Im Winter 1900/01 bereiteten die Sektionsbefunde undiagnostizierter Leberabszesse manche Überraschung; — nachdem die Diagnose geläufig geworden, wurden durch Operation gute Erfolge erzielt.

Im deutschen Militärlazarett zu Shanghai kamen sechs Pat. zur Operation, von denen zwei mit mehrfachem Abszeß starben, die übrigen mit nur je einem Abszeß genasen. Als Krankheitsursache ist fünfmal Ruhr festgestellt, auch im sechsten ist sie nicht ausschließbar. Alkoholismus schien als Mitursache annehmbar. Die Krankheit verläuft bald akut, bald mehr schleichend-chronisch, auch nimmt ein bislang chronischer Fall gelegentlich einen weiterhin akuten Verlauf. Als erstes Symptom kommen rechtsseitige Leber- und Schulterschmerzen in Betracht, der Urin zeigt stets Gallenfarbstoff, ohne daß aber Hautikterus vorhanden ist. In allen sechs Fällen saß der Abszeß im rechten Leberlappen, und zwar meist in dessen oberem Teile. Deshalb pflegt die obere Lebergrenze in die Höhe zu rücken, und die entzündliche Mitbeteiligung der Pleura führt zu Reibegeräuschen und Exsudat. Nachdem die Abszeßgegend sodann meist ausgesprochen druckempfindlich geworden, ist die Diagnose durch Probepunktion zu sichern, welche erfahrungsgemäß gefahrlos ist. W. führte die Probepunktion mit ca. 10 cm langen, unter Umständen (bei konsistentem Eiter) dickeren Kanülen aus, wobei bis zu zehn Einstiche gemacht wurden, um zum positiven Resultate zu gelangen. An die erfolgreiche Probepunktion wurde stets die sofortige, einzeitige, breite Abszeßeröffnung angeschlossen, und zwar fünfmal perpleural und perdiaphragmatisch mittels Resektion von 6—7 cm Rippe. Die Pleura costalis wird mit dem Zwerchfelle, das seines Hochstandes wegen gut zugänglich ist, — das letztere wieder mit der Leberkonvexität vernäht, dann in den Abszeß gedrungen. Enthält letzterer viel nekrotische Fetzen, so wird gespült — sonst einfach mit Gummirohr und Gaze drainiert. Nur in einem Fall, wo der Abszeß zwischen Mittellinie und Mammillarlinie saß, mußte er durch Bauchschnitt von vorn angegangen werden. Über Fälle, wo die Diagnose trotz resultatloser Probepunktionen sicher erscheint, berichtet W., daß die Shanghaier Ärzte laparotomieren und mit der eingeführten Hand die ganze Leber nach dem Sitze des Abszesses absuchen. Er sah mehrere Fälle, wo so der Abszeß gefunden und erfolgreich versorgt wurde.

Die Prognose der Einzelabszesse ist bei rechtzeitigem Eingriffe gut, bei mehrfachem Abszeß viel ungünstiger, schon deshalb, weil dann die Diagnose schwer ist. Kleine Abszesse in nächster Umgebung des Hauptabszesses scheinen spontaner Heilung fähig zu sein. **Meinhard Schmidt** (Cuxhaven).

Digitized by Google

36) **Tuffier.** Epithelioma d'un lobe aberrant, pédiculé, du foie, pris pour un rein mobile; ablation; guérison.

(Bull. et mém. de la soc. de chir. de Paris T. XXIX. p. 852.)

Zu der irrtümlichen Annahme einer Wanderniere wurde T. in dem mitgeteilten Falle verleitet durch die etwa einer Orange entsprechende Größe der Geschwulst, den rechtsseitigen Sitz, die ausgesprochene Beweglichkeit, das Vorhandensein von Störungen der Urinentleerung ähnlich leichten Anfällen intermittierender Hydronephrose. Auffallend war nur der seitliche Sitz der Geschwulst, während bewegliche Nieren sich doch stets nach vorn innen lagern. Erst nach Freilegung der Geschwulst von einem Lendenschnitt aus mit Eröffnung der Bauchhöhle wurde es klar, daß es sich um eine mit 10 cm langem, 4 cm breitem Stiele vom vorderen Leberrand ausgehende Neubildung handelte. T. umstach den Leberrand etwa zwei Querfingerbreit jenseits der Basis des Stieles der Geschwulst, knüpfte die Fäden und konnte nun den Stiel fast ohne Blutung durchtrennen. — Heilung. — Die mikroskopische Untersuchung ergab, daß es sich um ein primäres Epitheliom der Leber in der anatomischen Form eines Adenoms handelte.

Reichel (Chemnitz).

37) **C. A. Elsberg.** Some clinical features of diseases of the gallbladder and bile ducts due to gallstones, and the indications for their surgical treatment.

(New York and Philadelphia med. journ. 1904. Nr. 13.)

An der Hand seines Materiales (24 Cholecystektomien ohne Todesfall in 18 Monaten) gibt E. eine Übersicht über die Indikationen bei den verschiedenen Formen der Cholelithiasis. Seine Ansichten decken sich im wesentlichen mit dem, was Kehr im Handbuche der praktischen Chirurgie darüber sagt.

Lengemann (Bremen).

38) **L. Arnsperger.** Über die mit Gallensteinsymptomen verlaufende chronische Pankreatitis.

(Beiträge zur klin. Chirurgie Bd. XLIII. p. 235.)

Von den mitgeteilten sechs Fällen betrafen vier Frauen im mittleren Alter, bei denen sämtlich Schmerzanfälle in der rechten Oberbauchgegend den Verdacht auf Gallensteinkoliken erweckten. Unter dieser Diagnose wurden die Pat. auch laparotomiert. In allen Fällen handelte es sich um Gallenstauung infolge einer Vergrößerung des Pankreaskopfes, dreimal durch chronische Pankreatitis, einmal wahrscheinlich durch Karzinom. Die Behandlung bestand zweimal in Cholecystostomie, einmal in Cholecystenterostomie und einmal in Drainage des Choledochus. Der karzinomverdächtige Fall ging $1/2$ Jahr nach der Cholecystenterostomie kachektisch zugrunde, eine Sektion wurde nicht gemacht. Die übrigen Fälle wurden geheilt; eine Cholecystostomie erforderte zum Schluß der Fistel die Cholecystenterostomie.

Im fünften Falle fehlten Schmerzanfälle, doch indizierte der chronische Ikterus die Laparotomie. Auch hier hatte, bei einem 58jährigen Manne, chronische Pankreatitis zu Gallenstauung geführt, die durch Cholecystenterostomie behoben wurde. Diese Fistel funktionierte gut bis zu dem nach 14 Monaten erfolgten Tode. Die Sektion ergab cirrhotische Prozesse in Leber und Pankreas, kein Karzinom.

In allen diesen fünf Fällen war das einzige Symptom, welches für die Differentialdiagnose einen Fingerzeig geben kann, vorhanden, nämlich das Courvoisier'sche Symptom, wonach bei Steinverschluß des Ductus choledochus die Gallenblase in der Regel geschrumpft ist, während bei Gallenstauung infolge Kompression des Ductus choledochus die Gallenwege stark ausgedehnt sind.

Im sechsten Falle nimmt Verf. wegen dieses Symptoms trotz eines dem vorigen ähnlichen Befundes einen Verschluß durch einen eingekeilten Stein an. Es han-

Digitized by Google

delte sich um eine 35jährige Frau, die seit 4 Jahren an Schmerzanfällen in der Gallenblasengegend litt. Seit 1/2 Jahr Ikterus. Vor 14 Tagen soll ein walnußgroßer Stein mit dem Stuhlgang abgegangen sein, ohne daß sich der Ikterus verminderte. Bei der Operation fand sich eine geschrumpfte und verdickte Gallenblase, aber kein Stein, auch im Choledochus nicht. Pankreaskopf kleinapfelgroß, derb, keine Geschwulst. Nach Drainage des Choledochus und der Gallenblase erfolgte Heilung. Verf. nimmt an, daß ein Stein, der die Gallenstauung und die chronische Pankreatitis bedingte, kurz vor der Operation abgegangen sei.

Aufgabe der Therapie ist in Fällen, wie die beschriebenen, die Beseitigung der Gallenstauung. Die Prognose ist günstig. **M. v. Brunn** (Tübingen).

39) **Mouisset et Bonnamour.** Cancer primitif de la tête du pancréas avec obstruction intermittente du cholédoque.

(Lyon méd. 1904. Nr. 16.)

Das Interesse des Falles liegt darin, daß das primäre Karzinom des Pankreaskopfes nur einen intermittierenden Choledochusverschluß hervorrief. Es handelte sich um eine 50jährige Frau, bei welcher vorhergegangene Koliken der Lebergegend, andauernder Ikterus, Kachexie, Ascites, Fettstühle auf ein Karzinom des Pankreaskopfes hinwiesen. Die Laparotomie bestätigte diese Diagnose; Anastomosenbildung zwischen Gallenblase und Magen, Tod nach 6 Tagen. Auffallend während des Lebens blieb es, daß ganz entfärbte und gut gefärbte Stühle miteinander abwechselten, der Choledochus also nur zeitweilig verlegt war. Die Autopsie gab keine sichere Aufklärung über dieses Verhalten; Steine fehlten völlig; nach dem makroskopischen Befunde war der Choledochus verlegt, obwohl noch Gallenabsonderung in den Darm stattgefunden hatte; mikroskopisch handelte es sich um eine atypische Krebsform: sehr reichliches hyalines Stroma ohne Spuren einer übermäßigen Vaskularisation oder Kongestion. Am wahrscheinlichsten blieb, daß der stark verengte Choledochus sich unter dem Drucke der Galle zeitweilig öffnete. **Mohr** (Bielefeld).

40) **Launay.** Sur une observation de kyste dermoïde du mésocôlon transverse. — Rapport de M. E. Potherat.

(Bull. et mém. de la soc. de chir. de Paris T. XXIX. p. 923.)

Der 36jährige Pat. fühlte seit Juni 1902 zeitweise bei Anstrengungen auftretende Schmerzen in der linken Bauchseite und bemerkte seit Juli eine bewegliche Geschwulst in der rechten Bauchhälfte, die unter Zunahme der Schmerzen rasch wuchs, während ihre Beweglichkeit sich verringerte. Bei der Aufnahme im August 1902 fand L. eine ca. zweifaustgroße, kuglige, etwas von rechts nach links verschiebliche, derbe, auf Druck empfindliche Geschwulst oberhalb des Nabels rechts von der Mittellinie, sie nur wenig nach links hin überragend, und diagnostizierte einen Leberechinokokkus. Bei der Laparotomie fand sich die Geschwulst auch mit der unteren Leberfläche verwachsen, doch entleerte die Punktion keine Flüssigkeit. Eine Inzision ließ eingedickte, talgartige Massen austreten, wie sie in Darmcysten gefunden werden. Die Geschwulst war im Mesokolon des Querdarmes entwickelt und ließ sich, wenn auch schwierig, vollständig ausschälen, war ganz ungestielt. Sie wurde begrenzt nach oben von der Leber, nach rechts von Gallenblase und großem Netz, nach unten vom Colon transversum und seinen Mesenterialgefäßen, nach links vom Magen, nach hinten vom Kopfe des Pankreas, nach vorn vom großen Netz und vorderem abgehobenen Blatte des Colon transversum. — Nach 3 Wochen konnte Pat. geheilt entlassen werden.

Potherat erkennt die diagnostischen Schwierigkeiten des Falles und die leichte Verwechslung mit einem Leberechinokokkus an, glaubt aber, daß letztere Diagnose hätte ausgeschlossen werden können, wenn L. zwei Punkte beachtet hätte, einmal die Beweglichkeit der Geschwulst, die bei Leberechinokokken nur ganz ausnahmsweise vorkäme, sodann das völlige Fehlen von Gallenbestandteilen im Urin, welche er wenigstens in allen Fällen von Leberechinokokken habe nachweisen können. **Reichel** (Chemnitz).

Digitized by Google

41) **T. J. Tschistowitsch** und **K. J. Akimow-Peretz.** Amyloider Tumor der Retroperitonealdrüsen.

(Virchow's Archiv Bd. CLXXVI. p. 313.)

Verff. beschreiben das Krankheitsbild und den Sektionsbefund eines Pat., bei dem sich im zentralen Teile des Bauches eine harte, höckrige, ovale, nicht verschiebliche und mit den Organen der Nachbarschaft nicht verwachsene, allmählich an Größe zunehmende Geschwulst gebildet hatte. Bei der bestehenden Kachexie und dem ständigen Wachstum der Geschwulst wurde im Leben die Diagnose auf eine bösartige Neubildung des Netzes gestellt.

Die Sektion zeigte, daß es sich um eine ausgedehnte, zwischen den Blättern des Mesenteriums liegende Geschwulst handelte, die durch hochgradige entzündliche Hypertrophie der retroperitonealen Lymphdrüsen mit gleichzeitiger, fast totaler amyloider Entartung derselben entstanden war. Sämtliche andere Organe waren frei von Amyloid. Die Details des Befundes, für den die Autoren in der hnen zugänglichen Literatur ein Analogon nicht finden konnten, müssen im Original eingesehen werden. **Doering** (Göttingen).

42) **E. Bayer.** Zur Kasuistik und operativen Behandlung der Bauchhöhlenteratome.

(Beiträge zur klin. Chirurgie Bd. XLI. Hft. 2.)

Verf. teilt aus der Prager chirurgischen Klinik einen Fall von teratoider Mischgeschwulst mit, welcher wegen der mit Erfolg ausgeführten Exstirpation besonders bemerkenswert ist. Die Neubildung fand sich bei einem 26jährigen Manne im Epigastrium und den unterhalb des linken Rippenbogens gelegenen Partien als ungefähr kindskopfgroße, schmerzlose, kugelige Geschwulst mit glatter Oberfläche. Die Wahrscheinlichkeitsdiagnose wurde zunächst auf Echinokokkus des linken Leberlappens gestellt. Ungefähr 4 Wochen nach der zweizeitig ausgeführten Inzision der Geschwulst wurde die Exstirpation vorgenommen. Die Auslösung der zwischen Magen und Colon transversum gelegenen Cyste erwies sich ziemlich schwierig. Das Präparat stellt eine aus mehreren verschieden großen Kammern zusammengesetzte Cyste dar. Nach der mikroskopischen Untersuchung handelte es sich um eine Geschwulst, die neben einem ektodermalen und einem mesodermalen Anteil auch Gewebe enthielt, für die mit größter Wahrscheinlichkeit die Abstammung vom inneren Keimblatt anzunehmen war.

Blauel (Tübingen).

43) **J. P. zum Busch** (London). Die Entfernung der vergrößerten Prostata vom hohen Blasenschnitt aus.

(Münchener med. Wochenschrift 1904. Nr. 25.)

Die zuerst von McGill empfohlene suprapubische Methode der Entfernung der Prostata ist von Freyer laut seinem neuesten Berichte bereits in 73 Fällen (8 †) ausgeführt worden. Auch von vielen anderen englischen Chirurgen liegen Mitteilungen über Operationen nach dieser Methode vor, die durch 4 (1 †) neue Fälle des Verf.s ergänzt werden. Nach den Erfahrungen des letzteren gelingt es in vielen Fällen der adenomatösen Form der Hypertrophie, bei allerdings zuweilen heftiger Blutung, überraschend leicht, die Drüse völlig oder fast ganz auszuschälen, während bei denen, wo neben jener noch eine sklerosierende Form besteht, dies unmöglich ist. Allerdings kann bei der Ausschälung die Harnröhre meist nicht ganz geschont werden; doch ist dies nicht gefährlich, da Harnröhrenstumpf und Blasenhals wieder mit einander verwachsen und einer Striktur vorgebeugt werden kann. In jedem Falle stellt sich die Kontraktilität der Blase wieder her, so daß die Kranken den Urin genügend lange zurückhalten und auch im Strahl entleeren konnten; eine erneute Störung der Durchlässigkeit von etwa zurückgelassenen Drüsenresten ist kaum zu befürchten. Trotz der auffallend geringen Sterblichkeitsziffer in Freyer's Fällen empfiehlt Verf., die Operation nur dann zu ver-

Digitized by Google

suchen, wenn ein sauberer Katheterismus unmöglich erscheint, wenn die Blase Steine enthält oder es sich noch um jüngere Männer handelt.

Kramer (Glogau).

44) **P. Wulff** (Hamburg). **Ein durch Operation geheilter Fall von kongenitalem Blasendivertikel.**

(Münchener med. Wochenschrift 1904. Nr. 24.)

Die Beschwerden waren bei dem 34jährigen Mann erst einige Monate vor der Operation aufgetreten; derselbe entleerte spontan einen trübeitrigen Urin und hatte danach einen Rückstand von ca. 1 Liter, der in einem kindskopfgroßen Divertikel der rechten Blasenseite verblieb und immer stärkere Zersetzungserscheinungen zeigte. Der Divertikelsack war in der rechten Unterbauchgegend bis zum Nabel hinaufreichend und von Birnform zu fühlen; die cystoskopische Untersuchung brachte kein sicheres Resultat. Bei der Operation begnügte sich W. zunächst damit, den Sack freizulegen, zu entleeren und zu tamponieren; da der mikroskopische Befund von einem ausgeschnittenen Wandstückchen neben dichten Muskelschichten Blasenepithel, die Cystoskopie Unversehrtheit der Blase und Vorhandensein beider Harnleitermündungen in letzterer ergab, nahm W. später die Exstirpation des Sackes und schließlich auch die Naht des Blasenloches vor. Pat. wurde geheilt, hat aber immer noch einen Residualharn von 150—200 ccm.

Kramer (Glogau).

45) **Lafourcade** (Bayonne). **Double fracture verticale du bassin. Rupture intrapéritonéale de la vessie. Laparotomie cinquante-six heures après l'accident. Guérison.**

(Bull. et mém. de la soc. de chir. de Paris T. XXIX. p. 903.)

Heftige Leibschmerzen, Blasentenesmus, Leere der Blase, aus der der Katheter nur etwas Blut entleerte, anhaltende Anurie hatten bei dem 32jährigen Pat. bei dem Vorhandensein eines Beckenbruches die Diagnose auf Blasenruptur stellen lassen. Die sofort vorgeschlagene Laparotomie wurde zunächst abgelehnt und erst nach 48 Stunden vom Pat. genehmigt; auch dann bedurfte es noch eines 75 km weiten Transportes, so daß Pat. völlig im Chok im Krankenhaus eintraf. Die Laparotomie stellte einen 6 cm langen, intraperitonealen Riß der Blase vom Scheitel nach hinten unten fest, außerdem peritonitische Veränderungen. Naht der Blase, Drainage der Beckenhöhle, Verweilkatheter brachten bald eine Wendung zum Bessern und völlige Genesung. **Reichel** (Chemnitz).

46) **Albarran.** **Calcul vésical développé autour d'une épingle à cheveux chez une fillette de quatre ans et demi.**

(Bull. et mém. de la soc. de chir. de Paris T. XXIX. p. 935.)

Das Interesse des Falles liegt lediglich in dem jugendlichen Alter der kleinen Pat., welche nach den anamnestischen Erhebungen noch nicht 4 Jahre alt gewesen sein konnte, als die Haarnadel — aller Wahrscheinlichkeit nach von ihr selbst; sie onanierte — in die Harnblase eingeführt wurde. Der Stein wurde durch Sectio alta entfernt. **Reichel** (Chemnitz).

47) **E. Hartung.** **Ein Fall von geheilter Urachusfistel.** (Aus der chir. Univ.-Kinderklinik München.)

(Münchener med. Wochenschrift 1904. Nr. 23.)

Die Fistel bestand bei dem 3 Jahre alten, auch an Kryptorchismus leidenden Knaben seit dem Abfalle der Nabelschnur und entleerte anfangs ununterbrochen, später nur bei der Miktion fast allen Harn. Bei der Operation wurde der Fistelgang bis gegen die Blase hin gespalten, seine Schleimhaut herauspräpariert, die Blasenöffnung und darüber die Haut vernäht. Heilung.

Digitized by Google

Wie die im späteren Alter plötzlich entstehenden, führt H. auch die angeborenen Urachusfisteln auf Harnstauung zurück, für deren Eintreten beim männlichen Geschlechte besonders günstige Bedingungen (komplizierte Entwicklungsvorgänge der äußeren Genitalien und Prostata usw.) vorhanden sind.

Kramer (Glogau).

48) A. Goldschmidt. Über eine eigenartige Ursache doppelseitiger Hydronephrose: Ventilklappenverschluß beider Harnleitermündungen durch eine Falte der Blasenmucosa.

(Münchener med. Wochenschrift 1904. Nr. 21.)

Die Falte lag oberhalb der Harnleitermündungen und wurde mit zunehmender Füllung der Blase ventilartig heruntergeklappt; sie war Folge einer Cystitis chron. ulcerosa adhaesiva. **Kramer** (Glogau).

49) C. P. Noble. Some of the more unusual results of movable kidney.

(New York and Philadelphia med. journ. 1904. Nr. 28.)

Kasuistische Mitteilung. Acht Fälle von Wanderniere; in einem war sie tuberkulös (Nephrektomie), in den anderen kam es zur Dittel'schen (von N. »Dietl« genannt) Einklemmung, Hämaturie, Hydronephrose oder zum Auftreten von Eiweiß und Zylindern. Nephrorrhaphie oder (ein Fall) Nephrektomie brachte Heilung. Wandernierenkranke sollen von Zeit zu Zeit auf Albuminurie untersucht werden, damit Parenchymdegenerationen rechtzeitig erkannt werden.

Lengemann (Bremen).

50) Bazy. Diagnostic de la tuberculose du rein. Du danger de baser sur l'examen bactériologique seul les indications opératoires.

(Bull. et mém. de la soc. de chir. de Paris T. XXIX. p. 735.)

B. hält den Nachweis von Tuberkelbazillen im Urin für sich allein für ungenügend zur Diagnose einer Tuberkulose der Harnwege und insbesondere einer Nierentuberkulose, falls die Bazillen in einem durch Harnleiterkatheterismus gewonnenen Urin sich finden, weil die Differentialdiagnose gegenüber anderen säureresistenten Bazillen zu schwierig, ja fast unmöglich sei. Er warnt vor den Frühoperationen, für welche die Indikation sich wesentlich nur auf den Nachweis von Tuberkelbazillen stütze. — Für die Richtigkeit seiner Anschauungen teilt er die Krankengeschichte eines Mannes mit, welchem Albarran 2 Jahre zuvor wegen des Nachweises von Tuberkelbazillen in dem durch Harnleiterkatheterismus gewonnenen Urin der linken Niere die linksseitige Nephrektomie vorgeschlagen hatte, die er aber ablehnte. Der Urin ist zwar auch jetzt noch trüb, enthält aber keine Tuberkelbazillen mehr, sondern nur andere Bakterien, und erzeugte auch bei einem Kaninchen keine Impftuberkulose. **Reichel** (Chemnitz).

51) M. Hofmann. Ein Beitrag zur Nephrektomie und Diagnostik der Nierentuberkulose.

(Wiener klin. Wochenschrift 1904. Nr. 13.)

Im ersten der beiden aus der v. Hacker'schen Klinik mitgeteilten Fälle handelte es sich um eine weit vorgeschrittene Erkrankung der rechten Hälfte einer Hufeisenniere. Die Exstirpation dieser Hälfte führte zu völliger Heilung.

Der zweite Fall beweist den hohen diagnostischen Wert der Cystoskopie, da ohne dieselbe die Diagnose kaum zu stellen gewesen wäre und eine Indikation zu chirurgischem Eingreifen kaum vorgelegen hätte.

Die Krankengeschichte ist kurz folgende:

47jährige Pat. mit abnorm beweglicher rechter Niere. Seit 3/4 Jahren Erscheinungen, die auf eitrige Cystitis hindeuten. Nur ein einziges Mal Kolikanfall in der rechten Niere mit Erbrechen. Die cystoskopische Untersuchung weist bei ge-

Digitized by Google

sunder linker Harnleitermündung kraterförmiges, belegtes Geschwür um die der rechten Seite herum nach. Bei Druck auf die rechte Niere entleert sich aus dem Harnleiter Eiter. Die bloßgelegte Niere ist nur etwas vergrößert, zeigt aber an der Oberfläche normales Aussehen. Erst nach Spaltung erweist sich das Nierenbecken mit käsigem Eiter gefüllt. Harnleiter bis dicht an die Einmündungsstelle wegen gleichfalls tuberkulöser Erkrankung mitsamt der Niere entfernt. Heilung.

Hübener (Dresden).

52) **P. Héresco** (Bucarest). **Sur un cas de diabète insipide guéri par une intervention chirurgicale (néphropexie).**

(Bull. et mém. de la soc. de chir. de Paris T. XXIX. p. 693.)

So unklar der ganze von H. mitgeteilte Fall nach wie vor der Operation bezüglich der Pathogenie des Diabetes insipidus bleibt, verdient die Tatsache seiner Heilung durch Operation gleichwohl hervorgehoben zu werden.

Der 15jährige Knabe hatte als Kind typhöses Fieber und Variola durchgemacht, war seit seinem 10. Jahre stets gesund gewesen. Sein Leiden begann erst plötzlich vor 2 Monaten. Beim Versuch, ein Gewicht von zwei Zentnern zu heben, fühlte er einen lebhaften Schmerz im linken Hypochondrium, der seitdem dauernd bestehen blieb und nach dem linken Oberschenkel zu ausstrahlte. Vom gleichen Tag an beobachtete er einen häufigen Urindrang, der ihn zwang, zehn- bis zwölfmal am Tage, ein- bis zweimal nachts Urin zu lassen und sich allmählich noch steigerte, lebhaftes Durstgefühl, so daß er sehr viel Wasser trinken mußte, und eine Polyurie von 12—15 Liter Urin pro Tag. Während 5 Tagen wurden geringe Blutmengen im Urin bemerkt. Zur Zeit der Beobachtung im Krankenhause bestand keine Hämaturie mehr. Die Untersuchung ergab nur einen mäßigen Tiefstand und Druckempfindlichkeit der linken Niere. Die Polyurie wurde während zehntägiger Beobachtungszeit täglich sicher festgestellt. — H. entschloß sich, die linke Niere bloßzulegen, fand sie etwas herabgesunken bei geringer Vergrößerung der linken Nebenniere, und fixierte sie, nachdem er vorher den Plexus renalis mäßig gequetscht hatte, durch einige Nähte an der 12. Rippe. — Vom Tage der Operation an schwanden bei reaktionslosem Wundverlaufe sofort sämtliche Zeichen des Diabetes insipidus; Pat. trank nur noch $^1/_2$—2 Liter pro Tag; die tägliche Urinmenge schwankte zwischen 800—1000 g.

Bei einer Nachuntersuchung 5 Wochen nach seiner Entlassung war der Knabe vollständig gesund.

Reichel (Chemnitz).

53) **Souligoux. Tumeur de la loge du rein gauche. — Rapport par M. Hartmann.**

(Bull. et mém. de la soc. de chir. de Paris T. XXIX. p. 783.)

Der bisher stets gesunde, 56jährige Pat. bemerkte seit $^3/_4$ Jahr ohne weitere Beschwerden eine allmähliche stetige Zunahme seines Leibesumfanges. Bei seinem Eintritt ins Krankenhaus war er stark abgemagert und geschwächt. Eine enorme Geschwulst füllte die linke Bauchhälfte aus, reichte vom Lig. Pouparti bis hinauf unter die linken Rippen, die sie nach außen verdrängte, nach rechts bis drei Querfinger rechts von der Mittellinie, wölbte die linke Lendengegend mäßig vor; ihre Konsistenz war überall derb, ihre Oberfläche glatt, der Perkussionsschall über ihr gedämpft, außer einer Zone nach rechts von der Mittellinie, woselbst das nach rechts vorn gedrängte Colon descendens Darmschall hören ließ. Da von seiten der Harnwege keinerlei Störungen bestanden, der Urin völlig normal war, stellte S. die Diagnose auf eine pararenale Geschwulst und riet zu der von mehreren Chirurgen bereits als unausführbar abgelehnten Operation. — Durch einen Längsschnitt am Außenrande des linken Rectus, dem er später einen Querschnitt durch den Muskel zufügen mußte, legte S. die Geschwulst frei, spaltete die sie umhüllende, von enormen Venen durchzogene Bindegewebskapsel und konnte sie nun ohne großen Blutverlust verhältnismäßig leicht ausschälen; in das Mesokolon hineinragende Fettmassen enukleierte er noch nachträglich. — Der Verlauf war

Digitized by Google

nahezu ungestört. Pat. genas. Die Geschwulst, welche über 9 kg wog, erwies sich bei der mikroskopischen Untersuchung als Myxoliposarkom.

Reichel (Chemnitz).

54) **L.-G. Richelot.** Kyste de l'épididyme à pédicule tordu.

(Bull. et mém. de la soc. de chir. de Paris T. XXIX. p. 930.)

Bei der ersten Untersuchung des 13jährigen Pat. fand R. eine kleine kugelförmige Cyste, welche sehr beweglich war, sich leicht in den Leistenkanal hineinschieben und wieder aus ihm herausdrücken ließ. Er hielt sie für eine Cyste des Samenstranges und verschob die Operation aus äußeren Gründen. Als er den Knaben nach einigen Wochen wiedersah, war die rechte Hodensackhälfte geschwollen, gerötet, gespannt, schmerzhaft, wie bei einer akuten Hoden- und Nebenhodenentzündung; eine Cyste war nicht mehr zu finden. Binnen weiteren 14 Tagen gingen die entzündlichen Erscheinungen zurück, und man fühlte jetzt dem Kopfe des Nebenhodens unbeweglich eine kleine Geschwulst aufsitzen. Bei der Operation erwies sich diese als die früher gefühlte Cyste, deren schmaler Stiel vom Kopfe des Nebenhodens ausging und dreimal um seine Achse gedreht war. Dieser seltene Befund erklärte vollständig das ungewöhnliche klinische Bild. — R. betont die diagnostischen Schwierigkeiten und die leichte Möglichkeit einer vielleicht verhängnisvollen Verwechslung mit einer tuberkulösen Nebenhodenentzündung, falls er den Knaben nicht schon vor Auftreten der entzündlichen Veränderungen zufällig hätte zu beobachten Gelegenheit gehabt.

Reichel (Chemnitz).

55) **Weissenborn.** Radikaloperation der Retentio testis.

Inaug.-Diss., Kiel, 1903.

In der Kieler Klinik wird das folgende Operationsverfahren eingeschlagen: Freilegung des äußeren Leistenringes, Spaltung der vorderen Leistenkanalswand und Isolierung des Samenstranges. Befestigung des letzteren durch Catgutnähte, die die Fascia funiculi spermatici fassen, am Periost des Schambeines. Lose Befestigung des Hodens im Scrotum, Schluß des Processus vaginalis und des Leistenringes.

Von 19 retinierten Hoden wurden auf diese Weise 16 behandelt. 7 von diesen Fällen wurden nachuntersucht; 5 waren geheilt. 4 atrophische Hoden jenseits der Pubertät stehender Individuen wurden exstirpiert. Mit Hernien kompliziert waren nicht weniger als 16 Fälle, mit Hydrokele und cystischer Geschwulst je 1. Vor der Pubertätszeit wurden operiert 3, zur Zeit der Pubertät 1, nach dieser Zeit (16.—37. Jahr) 12.

Engelmann (Dortmund).

56) **F. Legueu.** La voie vagino-périnéale pour la cure des fistules recto-vaginales supérieures.

(Bull. et mém. de la soc. de chir. de Paris T. XXIX. p. 793.)

Zum operativen Verschluß einer hoch, unmittelbar hinter der hinteren Muttermundslippe mündenden Rekto-Vaginalfistel bei einer Frau mit ziemlich enger Scheide ging L. in der Weise vor, daß er zunächst von einem quer über den Damm geführten Schnitt aus die Scheide bis hinauf zur Fistel vom Mastdarm ablöste, dann durch einen medianen Längsschnitt die hintere Scheidenwand von der Fistel abwärts spaltete und von dem so geschaffenen breiten Zugang aus nun sehr leicht die weitere Ablösung im Bereiche der Fistelränder und darüber hinaus bis zum hinteren Scheidengewölbe vornehmen konnte. Darauf vernähte er erst die Fistel im Mastdarme für sich in zwei Etagen mit Catgut, dann den Scheidenschnitt in seiner ganzen Länge und schließlich den queren Dammschnitt. — Er erzielte vollständige Heilung.

Reichel (Chemnitz).

Originalmitteilungen, Monographien und Separatabdrücke wolle man an *Prof. E. Richter* in Breslau (Kaiser Wilhelmstraße 115), oder an die Verlagshandlung *Breitkopf & Härtel*, einsenden.

Druck und Verlag von Breitkopf & Härtel in Leipzig, Nürnbergerstraße 36/38.

Digitized by Google

Zentralblatt
für
CHIRURGIE

herausgegeben
von
E. von Bergmann, in Berlin, **F. König,** in Berlin, **E. Richter,** in Breslau.

Einunddreifsigster Jahrgang.

Wöchentlich eine Nummer. Preis des Jahrganges 20 Mark, bei halbjähriger Vorauszahlung. Zu beziehen durch alle Buchhandlungen und Postanstalten.

Nr. 39. Sonnabend, den 1. Oktober. 1904.

Digitized by Google

(Aus dem städtischen Krankenhause zu Hildesheim.)

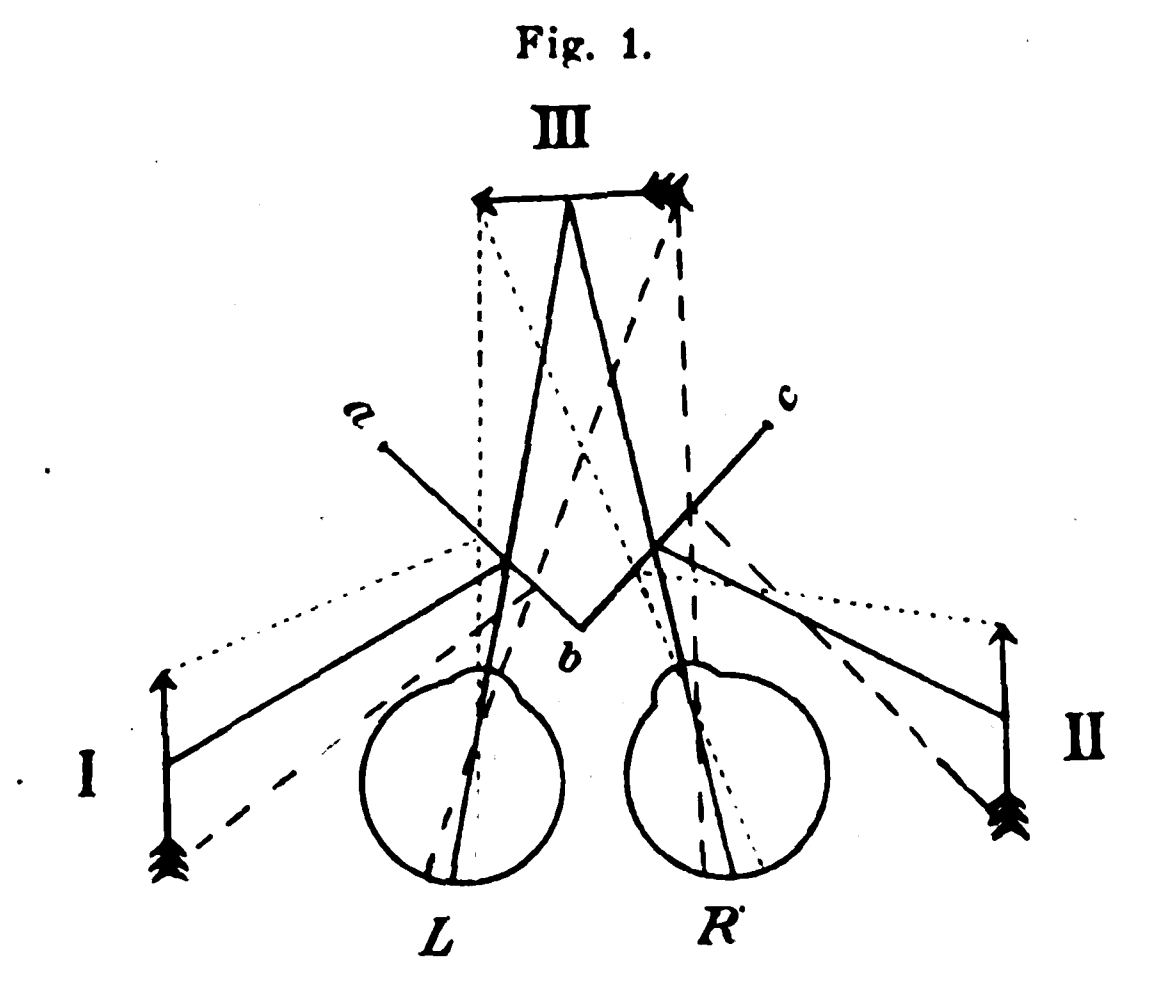
Über Röntgenstereoskopie.

Von
Dr. med. Ernst Becker,
Oberarzt.

Im Jahre 1833 verfiel Weatstone[1] auf den glücklichen Gedanken, von einem körperlichen Objekte zwei verschiedene Abbildungen herstellen zu lassen, genau so, wie sie der Ansicht entsprechen, die jedes der beiden Augen von dem Objekte erhält. Diese beiden Bilder wurden im Spiegelstereoskop zur Deckung gebracht und erschienen dann körperlich.

Schaut man (Fig. 1) mit dem linken Auge (*L*) in einen Planspiegel (*a b*) und mit dem rechten (*R*) in einen zweiten (*b c*), mit ihm rechtwinklig verbundenen und bringt man seitlich von den beiden Spiegeln die beiden Bilder (I und II) an, welche der Ansicht eines Körpers, von je einem Auge aus gesehen, entsprechen, so werden die

Fig. 1.



von den Bildern ausgehenden Lichtstrahlen von den Spiegeln reflektiert ins Auge des Beobachters geworfen und in der Richtung der ins Auge reflektierten Strahlen hinter die Spiegel (nach III) projiziert. Beide Bilder werden also auf einen Ort verlegt, auf den die Augenachsen in Konvergenzstellung gerichtet sind.

Es leuchtet ohne weiteres ein, daß diese Versuchsanordnung Wheatstone's etwas umständlich und nicht handlich genug für den praktischen Gebrauch war. Diesen Mangel beseitigte Brewster im Jahre 1843, indem er die Planspiegel durch zwei Prismen er-

[1] Munk, Lehrbuch der Physiologie. 5. Auflage. Berlin 1899.
Hermann, Lehrbuch der Physiologie. 7. Auflage. Berlin 1882.

Digitized by Google

setzte, welche wiederum später durch v. Helmholtz durch zentrierte Konvexlinsen von 12 resp. 18 cm Brennweite ersetzt wurden. So entstand das heute allgemein verwandte Stereoskop, während das Wheatstone'sche Spiegelstereoskop wieder in Vergessenheit geriet.

Auch die Röntgentechniker, welche von Anfang an über die große Bedeutung der stereoskopischen Aufnahmen für Diagnose und Therapie sich einig waren, haben zunächst nur Prismen- bezw. Linsenstereoskope verwandt. Levy-Dohrn zeigte auf dem Chirurgenkongresse im Jahre 1899 zuerst solche Aufnahmen, Hildebrand[2] verbesserte die Technik der stereoskopischen Aufnahmen durch Einführung seiner Kassette, welche in absolut zuverlässiger Weise die Aufnahme zweier Bilder auf einer Platte ermöglicht, so daß nach entsprechender Verkleinerung die Betrachtung der Bilder mit dem gewöhnlichen Prismenstereoskop keine Schwierigkeiten mehr machte. Bartholdy[3] hob (1902) indessen mit Recht hervor, daß jedes photographische Bild, welches verkleinert wird, an Detailzeichnung verliert. Das durch das Stereoskop gesehene Bild ist also stets eine bei weitem weniger deutliche Wiedergabe der Originalaufnahme, und das Auge muß zugleich mehr angestrengt werden, um aus dem verkleinerten Bilde die Feinheiten herauszufinden. Vor allem aber gestattet ein verkleinertes Bild niemals ein Urteil über die wirkliche Lage, insbesondere die Tiefe eines zu suchenden Fremdkörpers. Und das war wohl der größte Mangel des bisherigen Verfahrens. Bartholdy benutzte deshalb eine große für die Betrachtung der Originalröntgenplatten bestimmte Kamera, in welcher man in natürlicher Größe das Bild mit allen Feinheiten der Zeichnung und Schattierung in wunderbarer Plastik sehen konnte.

Walter[4] hat in Verbindung mit der optischen Anstalt von A. Krüss[5] in Hamburg drei verschiedene Röntgenstereoskope konstruiert: ein Spiegelstereoskop, ein Prismenstereoskop und ein Linsenstereoskop. Das Spiegelstereoskop beruht, wie Fig. 2 zeigt, auf der Anwendung zweier symmetrisch angeordneter Spiegelpaare $S_1 - s_1$ und $S_2 - s_2$, von denen das erstere die von B_1 und das letztere die von B_2 ausgehenden Strahlen in der Weise reflektiert, wie es in der Figur durch punktierte Linien angegeben ist. Walter hebt als Nachteil seines Apparates bei der im übrigen sehr einfachen Betrachtungsweise hervor, daß die darin gesehenen Bilder einerseits ziemlich lichtschwach und andererseits auch vor allem nicht rein seien, da sie durch eine Reihe von Nebenbildern nicht unerheblich gestört würden. Ein gewöhnlicher Spiegel zeigt

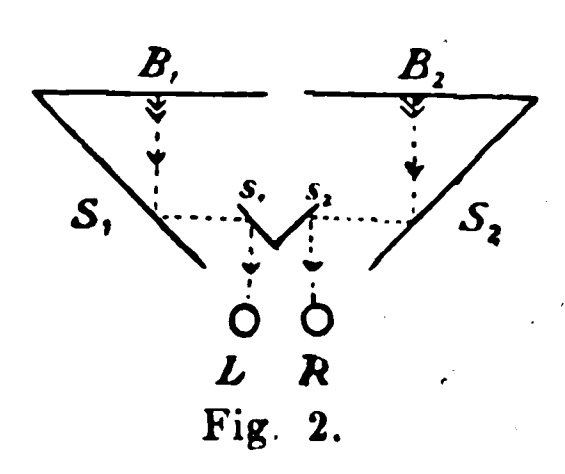


Fig. 2.

2 Zentralblatt für Chirurgie 1900. p. 609 ff.

3 Bartholdy, Zentralblatt für Chirurgie 1902. p. 1225 ff.

4 Walter, Fortschritte auf dem Gebiete der Röntgenstrahlen Bd. VI. p. 18 ff.

5 Krüss, Physikalische Zeitschrift III. Jahrg. p. 361 ff.

Digitized by Google

bekanntlich schon den Übelstand, daß außer seiner amalgamierten Hinterseite, an welcher die Reflexion stattfindet, auch seine nicht belegte Vorderseite reflektiert, ein Mangel, der in Walter's Apparaten um so unangenehmer hervortrat, als man es hier beiderseits mit einer zweimaligen, und noch dazu nicht senkrechten, sondern schrägen Spiegelung zu tun hatte. Er bevorzugte daher seine beiden anderen Systeme, auf deren nähere Beschreibung hier verzichtet werden kann.

Nun ist es eine alte Erfahrung, daß Apparate durch Präzision der Mechaniker zwar vervollkommnet, aber dadurch nicht billiger werden. Die Firma Krüss in Hamburg liefert die Walter'schen Spiegelstereoskope mit Doppelspiegelpaar für 100—164 Mark, die Prismenstereoskope für 170—200 Mark und das Linsenstereoskop mit allem Zubehör für 385 Mark. Reiniger, Gebbert & Schall kündigen Prismen- und Linsenstereoskope zu den gleichen Preisen an, verfertigen Spiegelstereoskope aber nicht. Nur wenige Krankenhäuser sind aber in der glücklichen Lage, für derartige Spezialzwecke große Mittel bereit halten zu können, und mancher wird mit mir den Wunsch gehabt haben, auf billige Weise in den Besitz eines Röntgenstereoskops zu gelangen. Wie das möglich ist, soll in den folgenden Zeilen beschrieben werden, zu denen uns eine im Juli d. J. in der Kocher'schen Klinik in Bern gesehene improvisierte Demonstration und Besprechung mit Herrn Dr. Haughton aus Dublin die Anregung gegeben hat.

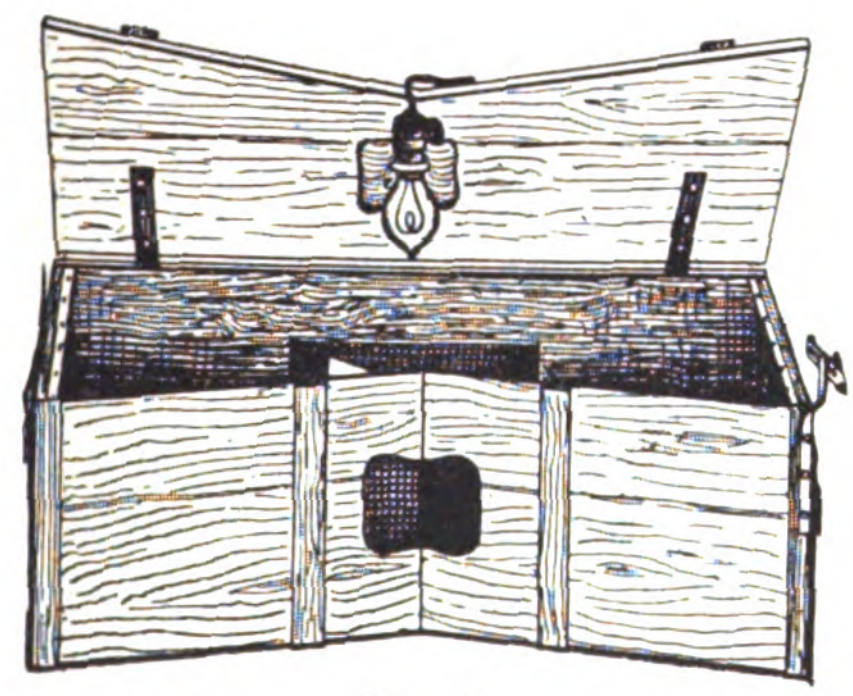
Bekanntlich vermögen einige Menschen es durch Übung dahin zu bringen, ohne jedes Stereoskop durch geeignete Stellung der Augenachsen zwei nebeneinander befindliche Bilder zur Deckung zu bringen, wie z. B. Küttner[6], der auf dem chinesischen Kriegsschauplatze dieses Verfahren übte. Wie das zustande kommt, braucht hier nicht untersucht zu werden[7]. Sicher ist, daß man bereits mit Hilfe sehr einfacher Mittel körperlich zu sehen vermag. Braucht man doch nur auf das ursprüngliche Wheatstone'sche Instrument zurückzugreifen und also die zwei stereoskopischen Aufnahmen seitwärts, etwa in einer Entfernung von je 40 cm, von einem in der Mitte befindlichen sogenannten »Spion« (d. h. einen senkrecht aufgestellten und miteinander rechtwinklig verbundenem Spiegelpaare) anzubringen. Legt man nun den Nasenrücken gegen die Spiegelkante, so erblickt das rechte Auge im rechts befindlichen Spiegel das rechterhand aufgestellte Bild, das linke Auge im anderen Spiegel das links befindliche. Anfangs sieht man natürlich Doppelbilder. Man muß deshalb das eine der beiden Photogramme solange durch Heben, Senken und Drehen verschieben, bis sich beide Gesichtseindrücke zu einem einfachen vereinigen. Im selben Augenblicke sieht man körperlich. Die richtige Einstellung kann man sich dadurch erleichtern, daß man quer über beide Photographien an sym-

[6] Küttner, Beiträge zur klin. Chirurgie Bd. XXX. Hft. 2.
[7] Vgl. die Lehrbücher von Munk, Hermann u. a., auch Walter a. a. O.

Digitized by Google

metrischen Stellen mit Bleistift ein Kreuz liniiert, das den späteren Totaleindruck nicht stört.

Während man nun gewöhnliche, wie Röntgenphotographien bei auffallendem Tageslichte mit Hilfe dieser Vorrichtung betrachten kann, bedarf es bei der Besichtigung von Platten natürlich des durchfallenden Lichtes und, da die beiden Platten einander gegenüber aufgestellt werden, zweier gleich starker Lichtquellen. Ich stellte deshalb das Spiegelpaar in der Mitte einer 80 cm langen, 30 cm hohen und 45 cm tiefen Holzkiste[8] (Fig. 3) auf, in deren vorderer nach innen stumpfwinklig eingeknickter Längswand[9] mit der Laubsäge ein Guckloch angebracht wurde, während die beiden Seitenwände ausgesägt und mit Vorrichtungen zum Einschieben der Röntgenplatten versehen wurden. Die Platte zur Linken steht unbeweglich, diejenige zur Rechten wird mit Hilfe eines einfachen






Fig. 3.

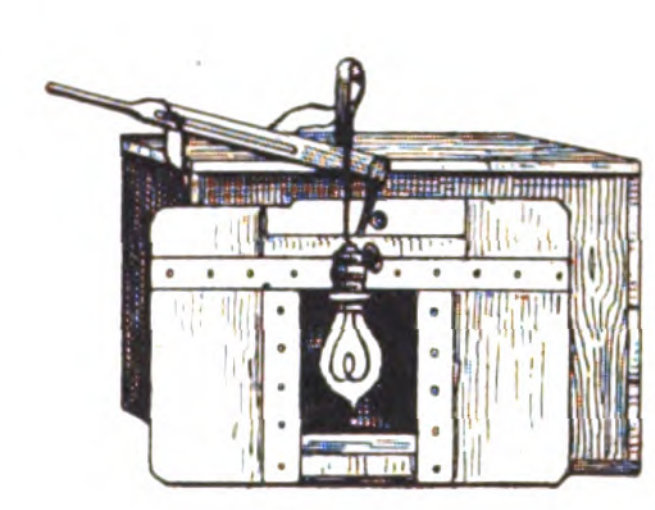


Fig. 4.

Hebelarmes (Fig. 4) solange verschoben, bis der Beschauer keine Doppelbilder mehr empfindet, und dann mit Hilfe einer Flügelschraube festgestellt. Die Wahl der künstlichen Lichtquelle ist natürlich gleichgültig; ich benutze 16 kerzige Glühlampen und habe die Kiste im Röntgenzimmer aufgestellt, welches zur Erleichterung der Betrachtung verdunkelt werden kann. Da die Glühschlinge der Birne bei der Betrachtung stört, so schaltet man einen Bogen Papier[10] zwischen Lichtquelle und Platte ein. Will man photographische Abzüge betrachten, so öffnet man den Kistendeckel und läßt das Tageslicht von oben einfallen oder benutzt eine in der Mitte über dem Spiegel befindliche, also von beiden Photogrammen gleich weit entfernte künstliche Lichtquelle.

Der oben erwähnte Kunstgriff, die Einstellung mit Hilfe eines Visierkreuzes zu erleichtern, legte den — beiläufig schon von

[8] Für größere Röntgenplatten würde man natürlich auch eine höhere und tiefere Kiste wählen müssen; die Länge bleibt dieselbe.

[9] Weshalb die Vorderwand diese Winkelstellung haben muß, ergibt sich aus der Betrachtung von Fig. 1.

[10] In der Fig. 4 fortgelassen.

Digitized by Google

Mackenzie-Davidson[11] verwerteten — Gedanken nahe, sich auch zur Ortsbestimmung von Fremdkörpern dieser Methode zu bedienen. Ich ließ deshalb auf ein Brett zwei starke Holzleisten parallel zueinander und in solcher Entfernung aufschrauben, daß meine Hirschmann'sche Kassette für die am meisten verwandte Plattengröße 18 × 24 cm zwischen ihnen gleiten konnte. Auf die Leisten wurde eine mittelstarke Pappe und über deren Mitte ein Kreuz von dünnem chirurgischen Draht genagelt (Fig. 5). Bei der Aufnahme wird so verfahren, daß die mit der Platte beschickte Kassette in diese Außenkassette wie in eine Schieblade hineingeschoben wird[12]. Das oben befindliche Drahtkreuz dient zugleich als Merkmal dafür, ob der Pat. den zu photographierenden Körperteil nicht etwa willkürlich verschoben hat. Auch empfiehlt es sich, letzteren so zu lagern, daß der vermutliche Sitz eines Fremdkörpers möglichst in die Nähe des Kreuzungspunktes zu liegen kommt. Da nun das Drahtkreuz mit photographiert wird, so dient das Kreuz auf der photographischen Platte einmal zur Erleichterung der Einstellung im Stereoskop und andererseits zum direkten Ablesen der Lage des Fremdkörpers. Bestreicht man die Drähte noch mit irgendeinem Farbstoffe, so hinterlassen sie überdies auf der Haut des Pat. einen Abdruck, der bei der nachfolgenden Operation als Wegweiser dienen kann. Daß diese Kassette billiger herzustellen ist, als eine Hildebrand'sche, liegt auf der Hand. Sie genügt in Verbindung mit dem nach dem Wheatstone'schen Prinzipe hergestellten Spiegelstereoskope vollkommen für die Zwecke der Praxis.

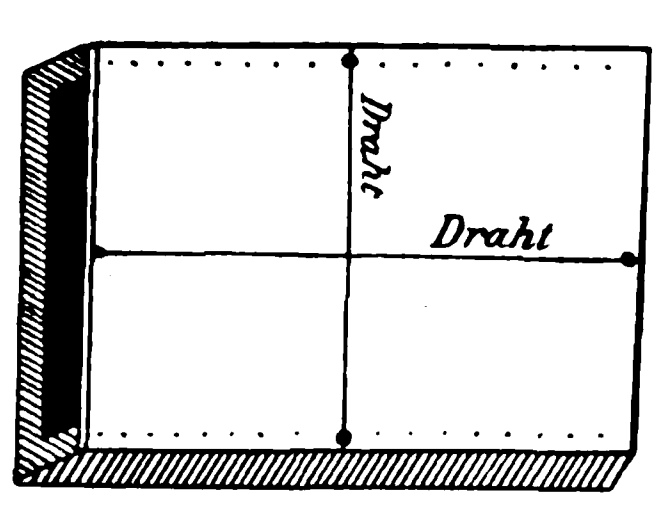


Fig. 5.

Wir sind mit dieser Einrichtung sehr zufrieden und haben gefunden, daß Kollegen und selbst Laien, welche sie zum ersten Male benutzten, ohne jegliche Schwierigkeiten einen stereoskopischen Eindruck gewannen[13].

Die Technik der Aufnahmen ist die bekannte. Man legt den zu photographierenden Körperteil auf die durch das Drahtkreuz gekennzeichnete Mitte der Außenkassette, beschwert ihn mit Sandsäcken, so daß er sich absolut nicht bewegen kann, und macht die erste Aufnahme. Nach Entfernung der Innenkassette wird sodann die Röntgenröhre in der Regel um 7 cm verschoben[14], eine neue Kassette eingeführt und die zweite Aufnahme gemacht.

---

[11] Mackenzie-Davidson, Lancet 1897. Oktober 10 und Brit. med. journ. 1898. Januar 1.

[12] Bei kleineren Platten wird ein entsprechender Einlegerahmen benutzt.

[13] Der Maschinenmeister des städtischen Krankenhauses, Herr Voigt, ist bereit, Steroskop und Kassette in einfacher Ausführung anzufertigen.

[14] Albers-Schönberg (Die Röntgentechnik, Hamburg 1903, p. 252) macht

Digitized by Google

Beide Platten können gleichzeitig entwickelt und sofort noch im nassen Zustande im Stereoskopkasten betrachtet werden. Die Ausführung der Operation erleidet also kaum einen Aufschub. Zum Schluß will ich noch erwähnen, daß nicht zu dichte, recht kontrastreiche Platten für das plastische Sehen besonders geeignet sind.

---

1) **F. König.** Lehrbuch der speziellen Chirurgie. VIII. Aufl. Bd. I u. II.

Berlin, **August Hirschwald,** 1904.

Das Erscheinen der neuen Auflage des K.'schen Lehrbuches fällt in die Zeit des Scheidens des Verf. aus seiner $3^1/_2$ Dezennien umfassenden, mit glänzenden wissenschaftlichen und praktischen Erfolgen ausgefüllten klinischen Tätigkeit. Die in ihr gesammelten großen Erfahrungen, in ihr gemachten bedeutenden Forschungen und Leistungen K.'s sind von ihm in obigem Werk und in seiner gleichfalls einer neuen Auflage entgegengehenden allgemeinen Chirurgie niedergelegt worden und haben, sich auf fast alle Gebiete der Pathologie und Therapie chirurgischer Erkrankungen erstreckend und stets ehrlich, ohne Vertuschungen und Schönfärberei wiedergegeben, den Werken ein individuelleres Gepräge gegeben, als dieses die meisten anderen medizinischen Lehrbücher zu eigen haben. Daraus erklärt sich der große Erfolg dieser Werke, insbesondere der der speziellen Chirurgie K.'s, die alle 4—5 Jahre immer wieder neu aufgelegt werden mußte und sich gegenüber allen anderen Lehrbüchern der speziellen Chirurgie ihren hervorragenden Platz in der Literatur zu erhalten gewußt hat. Mit lebhaftestem Bedauern werden K.'s Fachgenossen, viele praktische Ärzte, die seinen Rat und seine Hilfe für ihre Pat. nachgesucht haben und nicht zum wenigsten seine Schüler den hochverdienten Meister und Lehrer der Chirurgie aus seiner Tätigkeit scheiden sehen, die ihnen allen in dankbarer Erinnerung an seine eigenartige Persönlichkeit und Lehrmethode, an seinen großen Anteil an den Fortschritten der Chirurgie in den letzten Jahrzehnten unvergeßlich bleiben wird.

Die zusammen erschienenen ersten zwei Bände des Werkes, deren zweiten K.'s Sohn Fritz König mitbearbeitet hat, bieten wieder eine Fülle von Ergänzungen und Erweiterungen, bezw. Umarbeitungen und sind dadurch naturgemäß in ihrem Umfange abermals nicht unbeträchtlich vermehrt. Wir nennen von den wichtigeren aus dem ersten Bande nur die, welche sich beziehen auf die Verletzungen der knöchernen Schädelkapsel, die Prognose der Schädelbasisbrüche, die Behandlung der Fremdkörper im Schädel,

---

darauf aufmerksam, daß im allgemeinen die der Distanz der menschlichen Augen entsprechende Verschiebung genügt, nach Marie und Ribaut indessen um so bedeutender sein muß, je kleiner der Durchmesser des zu untersuchenden Körperteiles ist, und um so geringer, je größer der letztere ist. Geringe Abweichungen bedingen übrigens noch keine nennenswerten Fehler des Bildes.

Digitized by Google

die Aktinomykose des Gehirns, die Pyämie nach Schädelverletzungen, die Epilepsie nach solchen und ihre Behandlung, den Verschluß von Schädeldefekten, die Technik der Schädelresektion, die Operation von Gehirngeschwülsten, bei Facialislähmung, die Paraffininjektionen bei Sattelnase, die Operation der Nasen-Rachengeschwülste, des Empyems der Stirnhöhle, die Geschwülste der Parotis, den Krampf des Kopfnickers, die Reclus'sche Halsphlegmone, die Ösophagoskopie, die Behandlung impermeabler Strikturen, die Resektion bei Krebs der Speiseröhre, die Divertikel derselben, die Fremdkörper in ihr, die Bronchoskopie bei solchen in den Luftwegen usw. Im zweiten Bande betreffen die Ergänzungen und Änderungen besonders die Kapitel über Freilegung des Herzbeutels und Herzens bei Verletzungen, über Operationen an der Lunge, über Indikationen der Gastrostomie bei Karzinom der Kardia, über das Magengeschwür, über Anastomosenileus, Leberresektion, Appendicitis, Diagnostik der Nierenkrankheiten, Operationen an den Nieren, bei Prostatahypertrophie, bei Blasenektopie usw. — Wir müssen uns mit diesen kurzen Angaben begnügen, so verlockend es auch erscheint, K.'s Standpunkt in einzelnen der heut besonders lebhaft besprochenen Fragen hier hervorzuheben; sie werden dem Leser zeigen, daß K.'s Werk in seinen ersten zwei Bänden wieder die neuesten Fortschritte der chirurgischen Wissenschaft sorgfältig berücksichtigt hat; das wird auch von dem noch im Laufe dieses Jahres erscheinenden dritten zu erwarten sein. **Kramer** (Glogau).

---

2) **F. Moritz.** Über Tiefenbestimmungen mittels des Orthodiagraphen und deren Verwendung, um etwaige Verkürzungen bei der Orthodiagraphie des Herzens zu ermitteln.

(Fortschritte auf dem Gebiete der Röntgenstrahlen Bd. VII. Hft. 4.)

M. teilt eine einfache Methode zur Bestimmung der absoluten Tiefenlage von Fremdkörpern mittels seines Orthodiagraphen mit. Dieselbe ist bei durchaus genügender Genauigkeit in wenigen Minuten ausführbar und besonders wertvoll bei Objekten, welche aus irgendwelchen Gründen die sonst verwendete Photographie in zwei zueinander senkrechten Richtungen nicht zulassen.

Gemessen wird die Größe der Röhrenverschiebung, welche nötig ist, um den Objektschatten eine gegebene Strecke, z. B. $^1/_{10}$ des Abstandes der Röhre von der Projektionsfläche auf letzterer zurücklegen zu lassen; nach einer äußerst einfachen Gleichung wird alsdann die Entfernung des Fremdkörpers vom Schirm berechnet. Um die Entfernung des Fremdkörpers von der Körperoberfläche festzustellen, wird die Lothmarke des Orthodiagraphen auf den Fremdkörper eingestellt und eine Bleimarke auf der Haut des Untersuchten da angebracht, wo dieselbe vom normalen Strahle getroffen wird; nunmehr wird die Schirmdistanz dieser Bleimarke ebenfalls

Digitized by Google

bestimmt; die Differenz zwischen ihr und der Schirmdistanz des Fremdkörpers ist die gesuchte Größe. **Matthias** (Königsberg i. Pr.).

---

3) R. Grashey. Das Operieren bei abwechselndem Röntgen- und Tageslicht. (Aus der Münchener chir. Univ.-Klinik.)

(Münchener med. Wochenschrift 1904. Nr. 24.)

Um die Röntgenstrahlen während der operativen Entfernung metallischer Fremdkörper rasch und bequem als Wegweiser zu Rate zu ziehen, bedient man sich in der Münchener Klinik eines Verfahrens, durch das ermöglicht wird, beim Aufsuchen des Fremdkörpers mit dem einen Auge das Röntgenbild zu betrachten, mit dem anderen im Tageslichte jederzeit nach dem Operationsfelde hinzusehen. Die Röntgenröhre befindet sich in einem Stativ-Blendenkästchen senkrecht über der Fremdkörperzone im Operationsfelde, der Leuchtschirm in der Ebene des letzteren unter dem Körperteile; das Leuchtbild wird mittels eines Planspiegels in eine Röhre schräg nach oben zu dem Auge des Operateurs geleitet, der Weg der Strahlen des Leuchtbildes vom Schirme bis zum betrachtenden Auge in einer kleinen Dunkelkammer zurückgelegt. Das Auge ist durch ein das Blendenkästchen abschließendes Bleiglas gegen die Strahlen geschützt (s. Abbildung in der Originalarbeit). Bei der Aufsuchung wird außerdem der Angerer-Rosenthal'sche Punktograph zu Hilfe genommen. **Kramer** (Glogau).

---

4) G. Baermann und P. Linser. Beiträge zur chirurgischen Behandlung und Histologie der Röntgenulcera. (Aus der kgl. Klinik für Hautkrankheiten zu Breslau.)

(Münchener med. Wochenschrift 1904. Nr. 21.)

5) Dieselben. Über die lokale und allgemeine Wirkung der Röntgenstrahlen.

(Ibid. Nr. 23.)

Unter Bericht über acht, durch Transplantation gestielter Hautlappen — die Thiersch'sche Methode führte nicht zum Ziele — in kurzer Zeit geheilte Fälle von schweren, ausgedehnten Röntgengeschwüren teilen Verff. in der ersten Arbeit die Ergebnisse ihrer histologischen Untersuchungen dieser Geschwüre mit. Hierbei fanden sie, daß in letzteren die Gefäße großenteils zugrunde gegangen, die größeren der tiefen Schichten stärkere endarteriitische Wucherungen mit Verengerungen der Lichtung zeigten, das Bindegewebe ein gequollenes, zerfasertes, schlecht färbbares Aussehen hatte. Ganz anders waren die Bilder der mit Transplantationen gedeckten Geschwüre, welche in verschiedenen Stadien untersucht werden konnten. Schon kurze Zeit nach der Transplantation ließen sich zahlreiche junge Gefäße in dem vorher so schlecht vaskularisierten Gewebe nachweisen, und zeigte auch das Bindegewebe nach und

Digitized by Google

nach wieder normale Färbung und Anordnung; in älteren, nach 4—6 Wochen exzidierten Stücken fanden sich nur noch die gewöhnlichen histologischen Bilder von Narbengewebe. Wahrscheinlich entstammten die neugebildeten Gefäße in erster Linie den Gefäßbahnen der Transplantationslappen. — Für die Pathogenese der Röntgengeschwüre ergibt sich aus vorstehendem, daß vor allem die Blutgefäße durch die Röntgenstrahlen geschädigt und zerstört werden; dadurch erklärt sich die Schwerheilbarkeit dieser Geschwürsbildungen, die nicht durch eine mangelhafte Epithelisierung bedingt ist. Die Proliferation des Epithels der Geschwürswunden ist im Gegenteile meist eine recht gute, nur kann das neugebildete Epithel auf dem toten Geschwürsgrunde nicht Boden fassen.

Die zweite Abhandlung bringt die experimentelle Bestätigung der obigen Ansicht, daß durch die Röntgenstrahlen eine primäre Schädigung der Blutgefäße, nicht des Epithels hervorgerufen werde, außerdem das Ergebnis einer Reihe von Versuchen über etwaige Einwirkungen der Strahlen auf das Blut selbst oder einen seiner Bestandteile. Es ließ sich nachweisen, daß eine chemisch-biologische Schädigung des Blutes, wie auch der Lymphe nicht eintrete, und ferner noch feststellen, daß nach Röntgenbestrahlung stets die Stickstoffausscheidung im Harn vermehrt ist. Das nach ersterer sich häufig einstellende Fieber erklären Verff. durch die Annahme eines toxischen Stoffes, der durch den reichlichen Zerfall von Gewebe gebildet und resobiert werde.

Kramer (Glogau).

---

6) **L. Prat.** Sur la résection du ganglion de Gasser.

Thèse de Paris, **G. Steinheil,** 1903.

Es handelt sich um eine hübsche, ausführliche Monographie über die Resektion des Ganglion Gasseri mit historischer Einleitung und mit anatomischen Vorbemerkungen. Ein breiter Raum ist der operativen Technik gewidmet. Die Arbeit des Verf. ging aus von zwei eigenen Beobachtungen, die er als Assistent von M. Ricard gemacht hat. Den Schluß der Arbeit bildet eine sorgfältige Zusammenstellung aller bisher in der Literatur bekannt gegebenen Fälle.

Schmieden (Bonn).

---

7) **H. M. Fish.** Frontal sinusitis and ophthalmoplegia interna partialis.

(New York and Philadelphia med. journ. 1904. Nr. 9.)

F. lenkt die Aufmerksamkeit auf das Vorkommen von innerer Ophthalmoplegie — Akkommodationslähmung, Hinausrücken des Nahepunktes — bei Entzündungen der Stirnhöhle, sowohl beim Empyem, wie bei katarrhalischen Prozessen, bei akuten wie bei chronischen und remittierenden Fällen. Besonders bei ganz leichten Stirnhöhlenkatarrhen würden diese nicht selten als Ursache der Augenaffektion übersehen und dadurch die rationelle Behandlung versäumt.

Lengemann (Bermen).

Digitized by Google

8) **O. Kutvirt.** Das Airol als diagnostisches Hilfsmittel bei kariösen Entzündungen des Ohres.

(Časopis lékařů českých 1904. p. 661.)

Legt man bei chronischen Otitiden mit stinkendem Ausfluß nach der Reinigung einen Airoltampon in den äußeren Gehörgang ein, so wird derselbe manchmal schwarz, besonders bei großen Defekten des Trommelfells mit Verlust des Annulus cartilagineus und bei Ergriffensein des Cavum epitympanicum. Diese Schwarzfärbung ist, wie aus den eingehenden Experimenten des Autors hervorgeht, durch Schwefelwasserstoff bedingt, der durch die Tätigkeit gewisser, noch nicht genau bestimmter Mikroorganismen bei Anwesenheit von Knochen und Eiweiß produziert wird. Bei Anwendung von Dermatol ist die Dunkelfärbung eine viel weniger intensive. Der Autor meint, man könne aus der Schwarzfärbung des Airoltampons auf eine Affektion des Knochens schon zu einer Zeit schließen, wo die Öffnung im Trommelfell noch so klein ist, daß sie eine Sonde nicht passieren läßt. Seit 8 Jahren wird in der Klinik Kaufmann diesem Symptom Aufmerksamkeit geschenkt; der spätere Verlauf und die event. vorgenommene Operation haben die Diagnose immer bestätigt.

G. Mühlstein (Prag).

---

9) **Weygandt.** Weitere Beiträge zur Lehre vom Kretinismus.

(Verhandl. der phys.-med. Gesellschaft zu Würzburg N. F. Bd. XXXVII. Nr. 2.)

W. berichtet zunächst über Erfolge, die er mit Schilddrüsenbehandlung bei endemischem Kretinismus erzielt hat und demonstriert dies besonders auch an der Hand von Skiagrammen, welche die Fortschritte in der Verknöcherung zeigen. Auch ein Fall von Cachexia strumipriva wurde wesentlich gebessert; ein Unterschenkelbruch bei diesem Pat. heilte sehr schnell, als mit Schilddrüsenbehandlung begonnen wurde, nachdem er anfangs nur geringe Neigung zur Heilung gezeigt hatte.

W. berichtet dann über zahlreiche Fälle von Kretinismus, welche er auf Studienreisen zu untersuchen Gelegenheit hatte, und weist endlich nach, daß die Virchow'sche Theorie nicht zu Recht besteht, d. h. daß die Tribasilarsynostose mit Kretinismus nichts zu tun hat. Von Rachitis kann in diesen Fällen auch nicht die Rede sein, Verf. ist mit Kaufmann der Ansicht, daß es sich bei diesen Knochenveränderungen um Chondrodystrophie handelt. Die Hirnveränderungen bei Kretinen sind nicht Folge einer Verkümmerung der Schädelknochen.

Verf. hat auch Kretinenhirne und Gehirne thyriektomierter Tiere untersucht. Seine bisherigen Resultate sind vor allem dadurch bemerkenswert, daß sich der Spitzenfortsatz der Nervenzellen in der Rindensubstanz auffallend weithin gefärbt erwies.

2 Tafeln und 16 Abbildungen veranschaulichen den Vortrag.

W. v. Brunn (Marburg).

Digitized by Google

10) **Cushing.** Intradural tumor of the cervical meninges.

(Annals of surgery 1904. Nr. 6.)

Schleichend hatten sich bei einem Manne folgende Erscheinungen eingestellt: Verengerung der linken Pupille, ziehende Schmerzen im linken Arme, Schwäche im linken Arm und Bein, Gefühls- und Temperaturstörungen an der rechten Rumpfseite vom zweiten Zwischenrippenraume nach abwärts und an den rechtsseitigen Extremitäten. Sehnenreflexe beiderseits erhöht, Fußklonus beiderseits vorhanden. Es wurden durch Laminektomie die Bögen der drei untersten Hals- und des ersten Brustwirbels entfernt, wodurch eine Geschwulst der Pia, und zwar linksseitig im Wirbelkanale sichtbar, freigelegt wurde. Dieselbe ließ sich leicht entfernen und stellte sich als ein Fibrosarkom heraus. Bereits wenige Tage nach der Operation gingen die motorischen und sensiblen Störungen zurück, so daß völlige Genesung und Gebrauchsfähigkeit des linken Armes und Beines eintrat; nur die Sehnenreflexe blieben etwas gesteigert.

Herhold (Altona).

---

11) **C. Souligoux.** Du traitement des pleurésies purulentes chroniques invétérées. Rapport par M. Lejars.

(Bull. et mém. de la soc. de chir. de Paris T. XXIX. p. 761.)

S. berichtet über vier von ihm mit ausgedehnten Rippenresektionen behandelte Fälle chronischen Empyems: eine schon sehr kachektische Frau starb 2 Tage nach der Operation; ein zweiter Pat. behielt eine Fistel zurück, wurde aber wesentlich gebessert; die beiden anderen Kranken wurden vollständig geheilt. Gewöhnlich fügt S. der Rippenresektion die Aushülsung der Lunge aus den sie fest umschließenden Schwarten soweit möglich hinzu; doch betont er selbst, daß diese Hülse sich meist ohne Lungenzerreißung nur schwer durchtrennen läßt, daß man ferner meist nur eine Art herniöser Vorwölbung des Lungenparenchyms durch die Risse ihrer Scheide erhält, nicht wirklich die Ausdehnungsfähigkeit der ganzen Lunge wieder herstellt. Er rät daher, sich beim Einschneiden der umhüllenden Schwarte vorzugsweise an die Peripherie der Lunge zu halten und sie dann von ihrer Umrandung her abzulösen zu suchen. — Auch hält er es für richtiger, die definitive Heilung durch mehrfache Operationen zu erstreben, als sie durch eine sehr eingreifende einzige erzwingen zu wollen. — Hierin stimmen ihm Lejars, Tuffier, Championnière, Peyrot vollständig bei.

Reichel (Chemnitz).

---

12) **H. Morestin.** De l'ablation esthétique des tumeurs du sein. Rapport de M. Demoulin.

(Bull. et mém. de la soc. de chir. de Paris T. XXIX. p. 561.)

Manch junges Mädchen fürchtet die operative Entfernung einer Geschwulst der Brust lediglich wegen der zurückbleibenden Narbe.

Digitized by Google

Um diese nicht sichtbar zu machen und jede Entstellung zu vermeiden, empfiehlt M., den Schnitt in der Achselhöhle an den vorderen Rand der Haargrenze zu legen, von hier aus das subkutane Fett nach der Geschwulst zu zu durchtunneln, die Kapsel der Geschwulst mit der Schere zu öffnen, dann die Geschwulst mit einer Zange zu fassen, zu enukleieren und herauszuziehen; der Kanal wird drainiert, die Wunde genäht. — Viermal operierte M. in dieser Weise mit bestem Erfolg. Aseptisch und geschickt ausgeführt ist das Verfahren ohne Gefahr; doch will M. selbst es nur in Ausnahmefällen angewendet wissen, nur dann, wenn die Jugend und Schönheit der Formen eine besondere Rücksichtnahme erfordern und es sich um unzweifelhaft gutartige, scharf umschriebene und gut bewegliche, solide Geschwülste handelt.

In sämtlichen Fällen M.'s saß die Geschwulst in der oberen Hälfte der Brustdrüse und ganz oder fast ganz im äußeren oberen Quadranten. Demoulin bezweifelt, ob ihre Entfernung auf dem geschilderten Wege auch ausführbar wäre bei Sitz der Geschwulst im inneren unteren Quadranten.

Guinard will das Verfahren M.'s nur auf die Exstirpation kleiner Adenome beschränkt wissen, empfiehlt für größere Geschwülste den halbkreisförmigen Schnitt in der submammären Furche.

Reichel (Chemnitz).

---

13) **H. A. Kelly** (Baltimore). Les débuts de l'histoire de l'appendicite en France.

(Bull. et mém. de la soc. de chir. de Paris T. XXIX. p. 632.)

K. gibt einen ausführlichen geschichtlichen Überblick über die Entwicklung der Appendicitisfrage in Frankreich und mißt Frankreich das Verdienst zu, die Appendicitis zuerst als eine individuelle Erkrankung erkannt zu haben. **Reichel** (Chemnitz).

---

14) **Federmann.** Über Perityphlitis, mit besonderer Berücksichtigung der Leukocytose. Zweite Mitteilung.

(Mitteilungen a. d. Grenzgebieten d. Medizin u. Chirurgie Bd. XIII. Hft. 2.)

Hatte F. in seiner ersten Mitteilung (referiert Zentralblatt 1904 p. 623) über seine Untersuchungen der Leukocytose bei freier, fortschreitender Peritonitis im Anschluß an Appendicitis berichtet, so gibt er jetzt seine Beobachtungen bei begrenzter, eitriger Wurmfortsatzperitonitis, d. h. beim völlig abgekapselten Abszeß und bei der Peritonitis mit teilweiser mehrfacher Abkapselung (progredient eitrig-fibrinöser Peritonitis). Aus praktischen Gründen betrachtet er aber aus den beiden genannten Gruppen diejenigen Fälle für sich, welche zu sog. Frühoperationen Anlaß gaben, d. h., welche in den ersten $2^1/_2$ Tagen der Erkrankung operiert wurden.

Was zuerst die Leukocytose in diesen Frühstadien betrifft, so zeigt jede Perityphlitis, bei der, sei es durch Gangrän oder durch

Digitized by Google

Perforation, eine intensive resp. eitrige Infektion des Bauchfelles stattfindet, eine hohe Leukocytose, 20 000 und darüber, in den ersten Tagen. Fehlt diese Leukocytose bei schweren klinischen Erscheinungen, so ist sofortige Operation indiziert: Der Wert der Leukocytenzählung in diesen Frühstadien ist ein geringer; nur unter Berücksichtigung der gesamten klinischen Erscheinungen ist die Indikation zur Operation zu stellen, die Schwere des Gesamtkrankheitsbildes gibt den Ausschlag.

Bei der zirkumskripten eitrigen Peritonitis mit völliger Abkapselung, dem perityphlitischen Abszeß, unterscheidet F. einen auf- und einen absteigenden Typus der Leukocytenkurve. Die Berücksichtigung einer solchen auf mehrfacher Zählung beruhenden Kurve ist naturgemäß viel wertvoller, als einmalige Zählung. Eine Leukocytenzahl von 20 000 und darüber am Ende der ersten Woche oder in einem noch späteren Stadium ist stets ein Zeichen eines abgegrenzten Abszesses.

Bei der progredient eitrig-fibrinösen Peritonitis ist die Leukocytenzählung prognostisch wichtig. Alle bei niedriger oder fehlender Leukocytose und schweren klinischen Symptomen operierten Pat. sind zugrunde gegangen, während alle bei hoher Leukocytose wenn auch schwersten klinischen Erscheinungen Operierten genesen sind.

F. folgert somit, daß die Hauptbedeutung der Leukocytenuntersuchung auf diagnostisch-prognostischem Gebiete liegt, und daß ihr Wert hinsichtlich der Indikationsstellung ein geringes ist.

Haeckel (Stettin).

---

15) **Gebele.** Der Standpunkt der Münchener chir. Klinik in der Frage der Appendicitis- und Perityphlitistherapie.

(Münchener med. Wochenschrift 1904. Nr. 26.)

Seitdem man in der Münchener chir. Klinik die Indikationen für operatives Eingreifen bei Appendicitis- und Perityphlitis erweitert hat, sind daselbst die operativen Resultate — früher 24,7% Sterblichkeit — wesentlich besser geworden (12% †). Seit September 1902 beschränkt man sich dort nicht mehr bloß auf Operationen im freien Intervall und auf die Entleerung deutlich abgesackter eitriger Exsudate, sondern es werden auch die undeutlich abgrenzbaren kleinen und die progredienten Eiterungen mit und ohne Verwachsungen operiert. Bei diesen letzteren wird außer der großen Schräginzision auf der rechten Bauchseite stets noch eine pararektale Gegenöffnung links ausgeführt, der Darm eventriert, der Wurmfortsatz, wenn irgend möglich — bei den abgesackten Formen nur bei leichter Zugänglichkeit — entfernt, die Bauchhöhle mit großen Mengen von Kochsalzlösung gespült, mit Gummidrains — durch die Bauchhöhle hindurch, ferner ins kleine Becken und nach dem subphrenischen Raume hin — drainiert, die Wunden zum großen Teile wieder geschlossen und danach konsequent reichliche Kochsalzinfusionen gemacht. Wo Verwachsungen bestehen, kommt natürlicherweise dieses radikale Ver-

Digitized by Google

fahren nicht in Betracht; so günstig die Resultate bei den diffus fibrinösen Formen mit solchen sind, so wenig wird bei den progredient-eitrigen Formen mit Verwachsungen durch den operativen Eingriff erreicht, weil immer abgesackte Eiterherde zurückbleiben. — Auch die Münchener chirurgische Klinik bekennt sich jetzt rückhaltlos zu der Forderung der Frühoperation innerhalb 48 Stunden.

Kramer (Glogau).

---

16) **E. Wormser** (Basel). Über puerperale Gangrän der Extremitäten.

(Wiener klin. Rundschau 1904. Nr. 5 u 6.)

W. gibt ein zusammenhängendes Bild der puerperalen Gangrän auf Grund eigener Beobachtungen und auf Grund eines sorgfältig studierten Literaturmateriales von 80 Fällen. Er unterscheidet drei Formen: 1) Die echte, durch Gefäßveränderungen hervorgerufene Gangrän im Anschluß an die Entbindung. 2) Die schon in der Gravidität vorkommenden Fälle. 3) Die Raynaud'sche, symmetrische Gangrän. Die beiden letzteren Formen zieht er nicht mit in den Kreis der Betrachtungen, da nur bei den unter Nr. 1 zusammengefaßten Fällen die Entbindung sicher eine ätiologische Rolle spielt. Von den hierher gehörigen 66 Fällen verteilen sich 58 auf die unteren Extremitäten, die übrigen 8 auf die Arme, die Brustwarzen, die Geschlechtsteile, die Fersen, Nase, Lippe, Wangen usw. Diese letzteren schlossen sich stets an allgemeine Sepsis an; 5 von ihnen endeten mit dem Tode.

Die Ursache der Unterextremitätengangrän ist Verstopfung im arteriellen oder im venösen Blutgefäßsystem oder in beiden; es kann sich um Embolie, Arteriitis, Phlebitis oder Thrombose handeln. Verf. bespricht das pathologisch-anatomische Bild und die klinischen Symptome. Meist handelt es sich um primäre, septische Endometritis mit Übergreifen auf die Gefäße. Die Prädilektionszeit ist die zweite Woche nach der Entbindung. Der Verlauf ist derselbe, wie bei sonstigen Gangränfällen; hervorzuheben sind die lebhaften Schmerzen im Beginne.

Von 54 genau beschriebenen Fällen der Literatur führten 24 zur Amputation (davon 6 Todesfälle); 30 wurden nicht amputiert (davon 30 Todesfälle). Die Gesamtsterblichkeit beträgt 66,6%, seit Einführung der Asepsis nur noch 46,8%.

Schmieden (Bonn).

---

17) **Calot.** Technique du traitement de la coxalgie.

Paris, **Masson & Co.,** 1904. 220 S. 178 Abbildungen.

C. hat sich in dem vorliegenden Werke die Aufgabe gestellt, die Koxitisbehandlung so darzustellen, daß sie von jedem Arzt auch unter den einfachsten Verhältnissen zur Ausführung gebracht werden kann. Demgemäß sind kompliziertere Methoden, bezw. Methoden, die ein größeres Instrumentarium erfordern, und selbst solche, die

Digitized by Google

C. in Berck sur mer persönlich in seinen gut eingerichteten Krankenhäusern ausübt, überhaupt nicht erwähnt oder nur flüchtig gestreift. Es werden nur rein praktische Dinge, und zwar diese bis in die kleinsten Einzelheiten, beschrieben; theoretisch wissenschaftliche Erörterungen sind völlig ausgeschieden. Das Werk liefert einen interessanten Einblick in die Art des Vorgehens des bekannten Bercker Chirurgen und legt von dem außerordentlich konservativem Standpunkte Zeugnis ab, den C. in der Frage der Hüfttuberkulose einnimmt. Indikationen und Gegenindikationen der verschiedenen therapeutischen Faktoren finden eine klare, leicht faßliche Darstellung; die Technik selbst ist durch zahlreiche, gut gelungene Abbildungen, die großenteils nach Photographien hergestellt sind, in außerordentlich verständlicher Weise erläutert.

Nach zwei kurzen, etwas summarisch abgefaßten Kapiteln über Diagnose und Prognose der Koxitis, in denen merkwürdigerweise die praktisch wichtigen Beziehungen zwischen Koxitis und Coxa vara, Schenkelhalsbrüchen usw. nicht berücksichtigt sind, und in denen der optimistische Standpunkt C.'s: »jede richtig konservativ behandelte Koxitis ist ausheilbar«, hervorgehoben zu werden verdient, wendet sich Verf. der Technik der therapeutischen Hilfsmittel zu, die den ersten Teil des Buches bildet. Einige Bemerkungen über die allgemeine Therapie, Seeklima, Überernährung, Lebertran usw. leiten diesen Teil ein.

Beginnende Koxitiden behandelt C. mit lange innegehaltener horizontaler Rückenlage; die ambulante Behandlung in Gehverbänden und Schienenapparaten verwirft er. In den Fällen, wo keine Deformität besteht, empfiehlt er die Lagerung auf einem einfachen, leicht transportablen, mit Matratzen belegten Holzrahmen, auf den Rumpf und Beine des Pat. festgeschnallt werden. Streckverbände wendet C. nur dann an, wenn eine außerordentlich sorgsame Kontrolle möglich ist; im allgemeinen zieht er einen richtig angelegten Gipsverband dem Streckverbande vor. Die Technik des Gipsverbandes, in der C. in einzelnen Punkten von der allgemein üblichen abweicht, erfährt eine außerordentlich eingehende Schilderung; fast der achte Teil des Buches (29 Seiten) ist derselben gewidmet. Den Hauptwert legt C. auf dünne Unterpolsterung und auf exaktes Modellieren der Beckenknochen und der Oberschenkelkondylen. Die nächsten Kapitel beschäftigen sich mit der Beseitigung der Stellungsanomalien der Hüfte; in diesen wird die Technik der Tenotomie, der Osteotomie und der Osteoklasie beschrieben. Letztere wendet C. nur in den Fällen von Ankylose an, wo ein blutiger Eingriff verweigert wird. Bei der Osteotomie führt C. die Trennung des Knochens an der Grenze zwischen Schenkelhals und Trochanter, event. auch intertrochanter aus; die subtrochantere Osteotomie verwirft er. Beachtenswert ist der Nachdruck, den der Schöpfer des C.'schen Verfahrens auf möglichst schonende und sanfte Beseitigung der Stellungsanomalien legt.

Digitized by Google

Abszesse, auch selbst wenn sie unmittelbar vor dem Durchbruche stehen, sollen nur konservativ mit Punktionen und Injektionen behandelt werden; C. verwendet eine Mischung von Naphtholkampfer, Jodoformäther und Kreosotöl. Die Eröffnung eines geschlossenen tuberkulösen Abszesses, der gewissermaßen ein Divertikel des tuberkulösen Herdes bildet, hält C. für das gefährlichste, was man tun kann; »einen geschlossenen Abszeß öffnen, heißt den tuberkulösen Herd freilegen und diesen der Infektion preisgeben«. Nicht infizierte Fisteln werden gleichfalls mit Einspritzungen behandelt; infizierte Fisteln sollen ausgiebig drainiert werden. Als Indikation zur Hüftresektion kennt C. nur eine einzige, nämlich wenn bei infizierter fistulöser Koxitis das Leben des Pat. auf dem Spiele steht. Bei koxitischen Verrenkungen empfiehlt C., den Trochanter major, aber nicht den Schenkelhalsstumpf auf unblutigem Wege in die Pfanne einzustellen. Den Schluß des technischen Teiles bildet die Beschreibung des Gipsabdruckes der Hüfte und die Herstellung von abnehmbaren Zelluloidhülsen.

In dem zweiten — klinischen — Teile wird an verschiedenen Typen von Koxitisfällen gezeigt, wie die Behandlung durchgeführt werden soll. Als solche Typen führt C. an: 1) Koxitis ohne Formveränderung, (erreichbares Ziel der Therapie soll hierbei völlige Wiederherstellung mit voll beweglichem Gelenk sein), 2) Koxitis mit Verlängerung des kranken Beines, 3) Koxitis mit geschlossenem Abszeß, 4) fistulöse Koxitis, 5) Koxitis mit verkürztem Beine, 6) Koxitis mit anderen Komplikationen (doppelseitige Koxitis, Spondylitis usw.). Das Schlußkapitel beschäftigt sich mit der Rekonvaleszenz. Anhangsweise werden noch mehrere Abbildungen von einem leichten und einem schweren Koxitisfall vor und nach der Behandlung wiedergegeben.

Das außerordentlich anregend geschriebene Werk enthält eine Fülle hochinteressanter Ausführungen, die sich im Rahmen eines Referats leider nicht wiedergeben lassen, und bezüglich deren auf das Original verwiesen werden muß, dessen Studium nur auf das angelegentlichste empfohlen werden kann. Vermißt wird höchstens eine kurze Übersicht über die von C. selbst nach den angegebenen Prinzipien behandelten Koxitisfällen, die bei der so subjektiv gehaltenen Darstellung sicher ein allgemeineres Interesse gefunden hätte.

Deutschländer (Hamburg).

---

18) **P. Delbet.** Appareil de marche pour les fractures du fémur.

(Bull. et mém de la soc. de chir. de Paris T. XXIX. p. 870.)

D. empfiehlt die ambulante Behandlung der Oberschenkelknochen in Gipsverbänden. Notwendig ist freilich vorher der möglichst vollständige Ausgleich der Dislokation durch starken Zug (bis 30 kg beim Erwachsenen) und exakte Anlegung des Verbandes, welcher sich namentlich den Kondylen des Femur und dem Becken

Digitized by Google

ganz genau anschmiegen muß. Selbstverständlich wirkt der Verband nicht extendierend, sondern nur als Kontentivverband, soll aber, wie D. durch Skiagramme zu beweisen sucht, sorgfältig angelegt, auch beim Umhergehen des Pat. jede Verschiebung der Bruchstücke mit Sicherheit verhindern.

Reichel (Chemnitz).

19) **J. Brault.** Contribution au traitement chirurgical des ulcères variqueux de la jambe.

(Bull. et mém. de la soc. de chir. de Paris T. XXIX. p. 581.)

B. empfiehlt, bei der Behandlung chronischer Unterschenkelgeschwüre mittels Umschneidung des Unterschenkels den Schnitt nicht zirkulär, sondern nur um die hinteren inneren $^3/_4$ der Wade laufen zu lassen und ihn sogleich wieder durch Naht zu vereinen. Die von Moreschi empfohlene ringförmige Umschneidung mit folgender Heilung per secundam ergab ihm zwar in zwei Fällen gut funktionelle Ergebnisse; doch währte die Vernarbung sehr lange und hinterließ eine ringförmige Einschnürung. Durch seine Schnittführung, welche das vordere äußere Viertel freiläßt, glaubt B., da in diesem ja wichtige Venen- und Nervenstämme nicht verlaufen, den durch die Umschneidung beabsichtigten Zweck zu erreichen und doch nur eine wenig sichtbare, nicht einschnürende Narbe zu hinterlassen. Um sicher alle kutanen Nerven und die hintere Gruppe der Venen zu treffen, rät B. aber, den Schnitt nicht oberhalb, sondern in der Mitte der Wade zu führen und nicht nur Haut und Subcutis, sondern auch die Aponeurose zu durchtrennen. Die augenblicklichen Erfolge der Operation waren in seinen Fällen günstig; die Geschwüre heilten in 12—20 Tagen. Über Dauererfolge zu berichten ist indes die Zeit seit der Operation zu kurz.

Reichel (Chemnitz).

Kleinere Mitteilungen.

20) **Wurmb.** Ein Fall von multiplen Exostosen.

Inaug.-Diss., Kiel, 1903.

Bei einem 18jährigen jungen Manne, der sich wegen Lymphomata colli in die Behandlung der Kieler chirurgischen Universitätsklinik begeben hatte, wurden als Nebenbefunde zahlreiche kartilaginäre Exostosen festgestellt, die ihren Sitz am rechten Akromion, dem linken Schlüsselbeine, rechten Humerus, an der rechten Ulna, am zweiten Metacarpus der rechten Hand, an der fünften rechten Rippe, an der Crista ilei, an beiden Femora und an beiden Tibien hatten; besonders gehäuft traten sie in der Kniegelenksgegend auf. Gleichzeitig bestand doppelseitiges Genu valgum und doppelseitiger Plattfuß. Verf. bringt diese Deformitäten in ursächlichen Zusammenhang mit der Exostosenbildung. Ferner ließen sich bemerkenswerte Störungen im Längenwachstum verschiedener Röhrenknochen nachweisen; das gesamte Längenwachstum war erheblich beeinträchtigt, und der 18jährige Pat. machte den Eindruck eines 12jährigen Knaben. Interessant ist, daß auch die Mutter des Pat. an einer Exostosenbildung in der Kniegelenksgegend leidet. Eine operative Beseitigung der Exostosen wurde nicht vorgenommen, weil sie keine nennenswerten Beschwerden verursachten.

Deutschländer (Hamburg).

Digitized by Google

21) Büchler. An unusual case of fungating bromide of potassium eruption.

(Med. and surg. report of the Presbyterian hospital, New York Vol. VI. 1904.)

B. beobachtete bei einem 11jährigen epileptischen Mädchen nach längerem Bromkaligebrauch einen Hautausschlag, welcher außer Papeln, Pusteln und Blasen auch eigenartige fungoide Massen am Unterschenkel zeigte; sie ragten etwa $1^1/_4$ cm über das Niveau der Haut empor und waren von weicher Konsistenz. Oberfläche unregelmäßig, zum Teil papillomatös, zum Teil mit fest anhaftendem, schwarzgrünem Belag bedeckt; anscheinend entstanden diese Veränderungen durch Verschmelzung von Gruppen von Pusteln.

Die fungoide Hauteruption durch Brom ist seht selten; B. beobachtete noch drei andere Fälle, in denen ebenfalls der Unterschenkel hauptsächlich befallen war. Die Erkrankung wurde mehrfach mit tuberkulöser Lues, auch mit bösartiger Geschwulstbildung verwechselt. **Mohr** (Bielefeld).

22) W. J. Morton. Artificial fluorescence of living tissue in relation to disease.

(New York and Philadelphia med. journ. 1904. Nr. 7 u. 8.)

M. berichtet über Versuche, tiefer liegende Gewebe den Wirkungen der Röntgen- und Radiumstrahlen zugänglich zu machen durch Fluoreszenz, erzeugt durch interne Verabreichung von Chininum bisulfuricum (0,3—0,6 g pro die) oder Asculin (0,06). In der letzten Zeit hat er das Radium nicht nur von außen wirken lassen, sondern auch radioaktivierte Flüssigkeiten innerlich gegeben. Die Mehrzahl der Fälle wurden mit Chinin und Röntgenbestrahlungen (3mal wöchentlich $^1/_2$ bis über 1 Stunde) monatelang behandelt.

An Erfolgen wird berichtet über fünf Heilungen unter sieben Fällen von Hodgkin'scher Krankheit (in den zwei ungünstigen Fällen sei die künstliche Fluoreszenz nicht ordentlich durchgeführt worden); von diesen fünf Fällen wird nur einer ausführlich mitgeteilt: Drüsenschwellungen am Hals und Nacken und eine 2 Zoll große Geschwulst am Manubrium sterni. Ferner ein Fall von Paget's disease, einer von Rezidiv eines Carcinoma mammae mit gleichzeitigem neuen Karzinom der anderen Brust mit deutlichen Achselmetastasen, ein weiteres Mammakarzinom, ein Ulcus rodens, endlich ein Fall von multipler Papillomatose des Bauchfelles, ausgehend von Eierstocksgeschwülsten (zwei Operationen, die erste — vor der Röntgenbehandlung — als aussichtslos abgebrochen, in der zweiten, bei besserem Allgemeinzustande, die Ovarien und ein Teil der noch vorhandenen Geschwulstmassen aus der Bauchhöhle entfernt). In allen diesen Fällen schließlich völlige Heilung. Die Aufzählung weiterer Fälle versagt sich M. wegen Raummangels. Von Mißerfolgen berichtet er nicht. **Lengemann** (Bremen).

23) A. Exner. Bericht über die bisher gemachten Erfahrungen bei der Behandlung von Karzinomen und Sarkomen mit Radiumstrahlen.

(Sitzungsberichte der kaiserl. Akademie der Wissenschaften in Wien. Mathem.-naturw. Klasse. Bd. CXII. Abt. 3. Oktober 1903.)

E. hat in einer Reihe der in der Überschrift genannten Fälle eine systematische Radiumbehandlung angewandt, und zwar ausschließlich in solchen, die aus verschiedenen Gründen nicht operiert werden konnten. Er verwandte Radiumbromid, teils in der von der Fabrik gelieferten Form, teils nach Herstellung von Hartgummipelotten, die Radium enthielten und bequemer als in Form der Originalkapsel für größere Flächen verwandt werden konnten; jedoch mußte hierbei das Mittel zwei- bis dreimal so lange einwirken. In den zur Kritik herangezogenen Fällen wurde außer der Radiumbestrahlung keine andere Behandlung eingeleitet. Verf. beobachtete dabei deutlichen Schwund der Neubildungen und Nachlassen der damit verbundenen Beschwerden und Belästigungen. Er schätzt die Tiefenwirkung auf 1 cm.

Digitized by Google

Verf. zweifelt nicht, daß den Radiumstrahlen eine für therapeutische Zwecke verwendbare spezifische Wirkung auf Geschwulstzellen innewohnt und empfiehlt die Nachprüfung bei inoperablen Fällen. Gelegentlich empfiehlt es sich auch, die Hauptmasse einer solchen Geschwulst mit Messer oder Schere zu entfernen und den Rest durch Bestrahlung zu beseitigen.

Die Krankengeschichten müssen im Originale nachgelesen werden.

Schmieden (Bonn).

24) **Ahrens** (Ulm). **Über einen Fall von Heilung einer schweren lienalen Leukämie mit großem Milztumor durch Röntgenstrahlen.**

(Münchener med. Wochenschrift 1904. Nr. 24.)

Die doppelt mannskopfgroße leukämische Milz und der stark schmerzende rechte Oberarm des 27jährigen Pat. wurden täglich 5—10, resp. 1—2 Minuten mit sehr harten Röhren bei starkem Strome bestrahlt. Nach 50 Sitzungen war die Milz durch Tastung nicht mehr nachzuweisen; die Knochenschmerzen waren sofort nach der Bestrahlung geschwunden, das Verhältnis der weißen zu den roten Blutkörperchen nach der 40. Sitzung ein normales geworden, Pat. in blühendster Gesundheit und größter körperlicher Leistungsfähigkeit. Leider dauerte dieses günstige Resultat nur 2 Monate lang; nach einer schweren körperlichen Anstrengung und Erkältung entwickelte sich ein Rezidiv, dem der Kranke in kurzer Zeit erlag. A. glaubt, daß durch die Bestrahlung die Ursache der pathologischen Veränderung der Milz und des Knochenmarkes nur vorübergehend unschädlich gemacht worden sei. **Kramer** (Glogau).

25) **H. Vörner. Über Haltbarmachung von Liquor aluminis acetici.**

(Münchener med. Wochenschrift 1904. Nr. 23.)

Zur Verhütung der auf Zersetzung der Lösungen des Aluminium aceticum beruhenden Niederschläge in diesen, die die Wirkung der letzteren herabsetzen, andererseits aber auch örtlich reizen, setzt V. dem Liquor al. ac. Borsäure in Mengen von $^1/_4$—$3^1/_2$% zu. Die Mischungen sind und bleiben klar, durchsichtig und werden von den Pat. örtlich gut vertragen; die stärkere Mischung mit Borsäure erhöht sogar die therapeutische Wirkung des Liquor.

Kramer (Glogau).

26) **Walther. Tétanos traumatique traité par des injections lombaires intra-arachnoïdiennes de sérum antitétanique. Guérison.**

(Bull. et mém. de la soc. de chir. de Paris T. XXIX. p. 883.)

Der Verlauf des von W. mitgeteilten Falles macht einen günstigen Einfluß des Antitetanusserums wahrscheinlich, ohne indes beweiskräftig zu sein, um so weniger als nebenher Chloralhydrat in großen Dosen gereicht wurde. W. nahm die Injektion stets in Chloroformnarkose vor, entleerte durch Lumbalpunktion je ca. 10 ccm Arachnoidealflüssigkeit und ersetzte sie durch Tetanusserum.

Reichel (Chemnitz).

27) **Sträter. Hirnabszeß im Röntgenbilde.**

(Fortschritte auf dem Gebiete der Röntgenstrahlen Bd. VII. Hft. 5.)

In dem von S. beschriebenen Falle war ein scharf zugespitzter Griffel einem 7jährigen Knaben oberhalb des rechten Auges in die Orbita gedrungen; die äußere Wunde heilte. Ob ein Teil des Griffels in der Wunde zurückgeblieben, war nicht bekannt. Nach 6 Wochen begannen heftige Kopfschmerzen und sich langsam steigernde zerebrale Erscheinungen und Temperaturerhebungen. 17 Wochen nach der Verletzung Röntgenphotographie des Schädels; dabei wird ein 7 cm langes Stück des Griffels, dessen Spitze in der mittleren Schädelgrube (auf der Verbindungslinie der Gehörgänge etwa) liegt, gefunden. Das Ende des Griffels liegt in der rechten Orbita, welche derselbe durch die Fissura orbitalis superior verlassen zu haben scheint. Der Krankheitsverlauf nach Extraktion des Fremdkörpers führt

Digitized by Google

zur Annahme eines Abszesses im rechten Stirn- resp. Schläfenlappen. Nach osteoplastischer Trepanation wird ein tiefliegender Abszeß im rechten Schläfen- und Hinterlappen von Gänseeigröße eröffnet, dem sich ein zweiter walnußgroßer, durch eine fingerdicke Kommunikation mit ihm verbundener nach unten innen und hinten anschließt.

Nach der zweiten Operation nochmalige genaue Revision des Skiagramms, auf welchem sich nun zwischen beiden Abszeßhöhlen nach Lage und Größe entsprechende Schatten fanden, besonders deutlich nach der jetzt vorgenommenen Verstärkung der Platte. Dieselben waren vor der Operation, solange keine deutlichen Symptome eines Hirnabszesses bestanden und die Aufmerksamkeit durch das Bild des Fremdkörpers gefesselt war, nicht beachtet worden. Die beigefügte Reproduktion des Skiagramms zeigt die fraglichen Schatten so scharf, daß man unter Berücksichtigung des bei jedem Reproduktionsverfahren unvermeidlichen Verlustes an Güte der Bilder auf eine gute Qualität des ursprünglichen Skiagramms schließen muß; um so bedauerlicher ist es, daß hier dasselbe nicht zur Stellung der Diagnose verwertet wurde. Die Möglichkeit der skiagraphischen Darstellung größerer Hirnabszesse wird immerhin durch die vorliegende Mitteilung bewiesen. **Matthias** (Königsberg i. P.).

28) **Picqué et Toubert** (Val-de-Grâce). A propos d'un cas de suppuration de la loge parotidienne d'origine otique.

(Bull. et mém. de la soc. de chir. de Paris T. XXIX. p. 709.)

Durchbruch eines Parotisabszesses in den äußeren Gehörgang ist nichts Seltenes. Verff. teilen einen Fall mit, in welchem umgekehrt eine Mittelohreiterung zu einer eitrigen Parotitis geführt hat. — Detail im Originale.

Reichel (Chemnitz).

29) **W. Downie.** Case of atresia nasi.

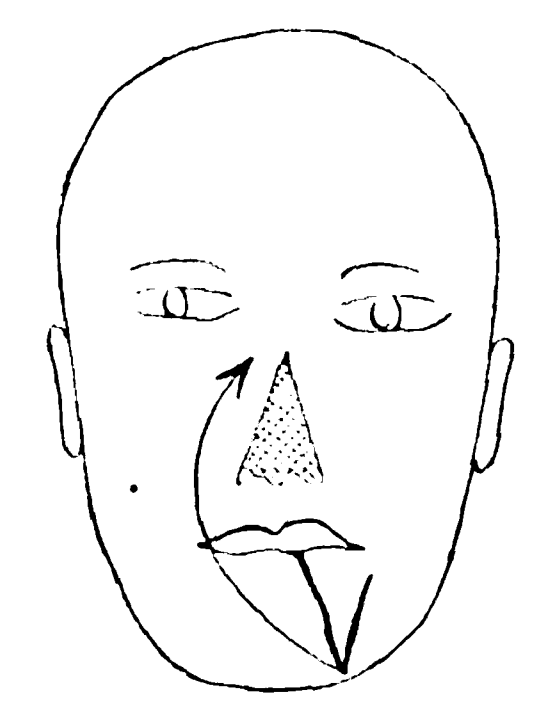
(Glasgow med. journ. 1904. Juli.)

Bei der Belagerung von Ladysmith war dem Pat. am 6. Januar 1900 durch ein Mausergeschoß, welches in querer Richtung beide Wangen und die Nase durchschlagen hatte, ein Teil des linken Oberkiefers fortgerissen worden. Es blieb eine vollständige Atresie beider Nasenhöhlen zurück, welche vom Verf. am 14. Januar 1904 mit Erfolg operativ beseitigt wurde. **W. v. Brunn** (Marburg).

30) **C. Beck.** Über ein neues rhinoplastisches Verfahren.

(Deutsche Zeitschrift für Chirurgie Bd. LXXIII. p. 287.)

B. deckte einen Nasendefekt, entstanden durch Exzision eines rezidivierten Epithelioms, da andere — narbige — Gesichtspartien nicht mehr verwendbar waren, durch Benutzung eines Teiles der Unterlippe und des Kinnes. Die Schnittführung für den Lappen ergibt beistehende Skizze. Um 180° gedreht, kommt die untere Kinnspitze des Lappens in die Gegend der Nasenwurzel. Nach Verlauf von 1 und $1^1/_2$ Woche wurde der Stiel in zwei Sitzungen durchtrennt. Der Lappen heilte mit gutem kosmetischem Resultate an. Das Unterlippenfragment bildete den linken Nasenflügel (der rechte war noch vorhanden gewesen).



Das Verfahren bietet den Vorteil, daß die Schleimhaut des Unterlippenlappens den neuen Nasenteil mit einem Epithelbezug auf der Innenfläche versieht. Die breiten Wundflächen des Lappens eignen sich zu guter Anheilung.

Meinhard Schmidt (Cuxhaven).

Digitized by Google

31) **M'Gregor.** Notes of a case of paralysis of the facial nerve of three years duration; operation; recovery.

(Glasgow med. journ. 1904. Juli.)

Bei einem 14jährigen Mädchen bestand seit $3^1/_2$ Jahren eine rechtsseitige eitrige Mittelohrentzündung, seit 3 Jahren vollständige Lähmung des rechten Facialis. Es wurde die Radikaloperation des Mittelohres ausgeführt und Pat. einen Monat aufs Land geschickt. In dieser Zeit war die Facialislähmung völlig verschwunden. **W. v. Brunn** (Marburg).

32) **P. Reclus.** Huit épithéliomes de la même langue opérées en vingt-et-un ans.

(Bull. et mém. de la soc. de chir. de Paris T. XXIX. p. 880.)

Die mikroskopische Untersuchung der beim achten Rezidiv entfernten Geschwulst ergab wesentlich eine starke Verdickung und Verhornung der Schleimhaut, stellenweise einfache Leukoplasie, nirgends ein Eindringen der Neubildung in die Muskelschicht. **Reichel** (Chemnitz).

33) **P. Sebileau.** Tumeur mixte du voile du palais.

(Bull. et mém. de la soc. de chir. de Paris T. XXIX. p. 890.)

S. entfernte die zirka mandarinengroße Geschwulst bei seiner 15jährigen Pat. nach Inzision des Gaumensegels ohne große Blutung wesentlich durch Enukleation und konnte die Form des Gaumens durch sofortige Naht fast vollständig herstellen. Zur Vorsicht hatte er eine Tracheotomie vorausgeschickt; sie erwies sich als unnötig. S. schloß die Tracheotomiewunde nach Entfernung der Geschwulst alsbald wieder vollständig durch Naht. **Reichel** (Chemnitz).

34) **W. Voltz.** Klinischer Beitrag zur Versteifung der Wirbelsäule nach Trauma.

(Archiv für Orthopädie, Mechanotherapie und Unfallchirurgie Bd. II. Hft. 2.)

V. beschreibt zwei Fälle von Wirbelsäulenversteifung, die sich beidemal im Anschluß an einen Sturz, einmal aus recht beträchtlicher Höhe, entwickelt haben.

In dem ersten Falle handelt es sich neben einigen hier nebensächlichen Befunden (einer ausgeheilten Fraktur des 6. und 7. Halswirbels und einem Bluterguß in das Lendenmark) um eine Versteifung der ganzen Wirbelsäule, die weder beim Bücken, noch bei Seitwärts- und Rotationsbewegungen ihre Gestalt verändert. Vom 4. Lendenwirbel bis hinauf zum 4. Halswirbel bildet sie eine bogenförmige Kyphose, deren Scheitel im Bereiche der obersten Brustwirbel gelegen ist. Die Lendenlordose dagegen ist herabgedrückt, sie wird nur durch das Kreuzbein und den 5. Lendenwirbel gebildet.

Beim zweiten Pat. besteht eine hochgradige Kyphose der oberen Wirbelsäule, die jedoch in keinem Abschnitte der Wirbelsäule mit einer kompensatorischen Lordose einhergeht. Die Halswirbelsäule bildet ungefähr die Fortsetzung der Brustwirbelkyphose, so daß das Kinn in eigentümlicher Weise der Brust genähert wird. Die Wirbelsäule ist auch hier absolut starr, ihre Gestalt bei den verschiedensten Bewegungen nicht zu verändern.

Während der erste Fall klinisch dem Bechterew'schen Typus von Wirbelsäulenkrankheiten (Kyphose heredo-traumatique) eingereiht werden muß, rechnet Verf. den zweiten Fall zu der Kategorie, die Strümpell und Marie als Spondylosis rhizomelica bezeichnet haben, und nimmt dabei an, daß das Trauma eine schon bestehende Disposition zu arthritischer Erkrankung ausgelöst hat. Doch sind, wie auch schon Anschütz hervorhebt, diese beiden Krankheitsbilder nicht gegeneinander abzugrenzen, vielmehr gehen die Typen klinisch wie pathologisch-anatomisch ineinander über. Eine Abgrenzung dieser Krankheitsbilder gegen Spondylitis deformans erscheint zurzeit auch nicht möglich, und da ist es auch entschieden angebracht, alle diese chronischen Versteifungen der Wirbelsäule mit

Digitized by Google

dem anatomisch vollkommen gerechtfertigten Namen Spondylitis deformans zu bezeichnen. **Hartmann** (Kassel).

35) G. Perthes. Radiographischer Nachweis und operative Entfernung einer Messerklinge nach 27jährigem Verweilen im Wirbelkanale, nebst Mitteilung einer radiographischen Methode zur Beurteilung der relativen Lage eines Fremdkörpers.

(Fortschritte auf dem Gebiete der Röntgenstrahlen Bd. VII. Hft. 4.)

Ein Kranker, bei welchem die klinische Untersuchung das Bild einer Querschnittsschädigung des Rückenmarkes in der Höhe des siebenten Dorsalsegmentes (sechster Brustwirbel) ergeben hatte und die Diagnose »das Rückenmark an der linken Seite komprimierender Tumor« gestellt war, wurde Verf. zur Entscheidung der Frage einer operativen Behandlung zugeführt. Krankheitserscheinungen bestanden seit $2^1/_2$ bis 3 Jahren. Die Skiagraphie ergab den überraschenden Befund eines Fremdkörpers am Orte der vermuteten Geschwulst. Jetzt erst stellte sich bei dem wiederholten Krankenexamen heraus, daß der Kranke vor 27 Jahren am Rücken eine Stichverletzung erlitten hatte, die eine vorübergehende Lähmung des linken Armes im Gefolge gehabt hatte. Letztere war nach 3 Monaten geschwunden; von einem Zurückbleiben eines Teiles des verletzenden Messers war dem Kranken nichts bekannt.

Die Operation förderte den als Teil einer Messerklinge angesprochenen Fremdkörper zutage. 2 Monate nach der Operation langsam fortschreitende Rückbildung der Lähmungserscheinungen.

Im Anhange macht P. Mitteilung über eine skiagraphische Methode zur Beurteilung der relativen Lage eines Fremdkörpers. Dieselbe beruht auf demselben Prinzip wie fast alle bisher angegebenen Verfahren zur Bestimmung der Tiefenlage von Fremdkörpern, nämlich den Beziehungen zwischen Röhren- und Schattenverschiebung bei gleichbleibender Distanz zwischen Röhre und Projektionsfläche. Holzknecht bringt in seinem Buche: Die röntgenologische Diagnostik der Erkrankungen der Brusteingeweide (Fortschritte auf dem Gebiete der Röntgenstrahlen, Ergänzungsheft 6, p. 72f.) bei der Besprechung der Lokalisation der Lungenherde eine ausführliche Besprechung der dem Lokalisationsverfahren zugrunde liegenden Überlegung. **Matthias** (Königsberg i. P.).

36) Woolsey. A case of tumor of the spinal cord.

(Med. and surg. report of the Presbyterian hospital, New York Vol. VI. 1904.)

Die 34jährige Pat. erkrankte $1^1/_2$ Jahre vor der Operation mit Schmerzen in der linken Schulter; 4 Wochen später Schwäche im linken Arme, Gürtelgefühl am oberen Bauche, bald darauf Schwäche im linken Beine, Sensibilität in der linken Körperhälfte herabgesetzt, in letzter Zeit Sphinkterschwäche. Zurzeit Parästhesien der Hände, besonders links, teilweise Lähmung des linken Armes, spastische Lähmung des linken Beines, Steigerung der Reflexe am Beine. Herabsetzung der Sensibilität in der rechten Körperhälfte aufwärts bis zum 5. Brustwirbel. Hierüber eine schmale hyperästhetische Zone.

Diagnose: Geschwulst in Höhe des 6. Cervicalsegmentes des Rückenmarkes. Laminektomie des 4.—7. Cervicalwirbels; nach Inzision der nicht veränderten Dura starker Abfluß von Liquor, Mark in Höhe des 6. Cervicalsegmentes stark nach hinten vorgewölbt; links und vorn von ihm eine dunkelblaue, härtere Hervorragung, von einer in die Pia übergehenden Kapsel bedeckt; nach Durchtrennung derselben und zweier bedeckender hinterer Nervenwurzeln stumpfe Ausschälung der Geschwulst, welche 2 : $1^3/_4$ cm mißt. Naht der Dura. Mikroskopische Diagnose: Endotheliom. Zunächst Zunahme der Lähmung, besonders links. Nach 14 Tagen fingen die Lähmungen an langsam zurückzugehen, später auch die Sensibilitätsstörungen; 7 Monate nach der Operation war bedeutende Besserung eingetreten.

Der Sitz einer Markgeschwulst in der Cervicalregion ist der seltenste von allen. Nur vier ähnliche Fälle sind beschrieben worden. Die Diagnose des Sitzes und die Behandlung werden kurz besprochen. **Mohr** (Bielefeld).

Digitized by Google

37) **P. Reclus.** Sur trois observations de branchiomes.

(Bull. et mém. de la soc. de chir. de Paris T. XXIX. p. 825.)

R. vermehrt die Zahl der bisher veröffentlichten Fälle von Branchiomen um drei neue Beobachtungen: In seinem ersten Falle handelte es sich um ein Karzinom bei einem 29jährigen Manne, dessen Exstirpation die Durchschneidung der Carotis communis, Carotis ext. und interna, Jugularis interna, des N. vagus, N. sympathicus und N. hypoglossus nötig machte und von einem apoplektischen Insult gefolgt war; die Lähmungserscheinungen gingen zum größten Teile zurück; doch schon nach einem halben Jahre erforderte ein Rezidiv eine zweite Operation. Im zweiten und dritten Falle waren die Geschwülste beweglicher, die Operationen einfacher. — Bezüglich der Ätiologie dieser Geschwülste stimmt R. der Annahme v. Volkmann's zu, daß sie von embryonalen Resten der Kiemenspalten abstammen, glaubt aber mit Vean, Cunéo, Chevassu in der Einteilung dieser Geschwülste noch weiter gehen zu dürfen, je nachdem die verschiedenen Bestandteile der Kiemenbögen, das bindegewebige Skelett oder die epitheliale Auskleidung, das Epithel der inneren oder der äußeren Abschnitte der Kiemenspalten die Grundlage für die Geschwulstbildung abgaben. Die Geschwülste mit gemischtem Typus haben im allgemeinen eine bessere Prognose, entwickeln sich sehr langsam und sind gut der radikalen Heilung durch Exstirpation zugängig, während die rein epithelialen Geschwülste meist bösartige Karzinome darstellen.

Reichel (Chemnitz).

38) **J. L. Faure.** La cure chirurgicale de la paralysie faciale.

(Bull. et mém. de la soc. de chir. de Paris T. XXIX. p. 830.)

War Ballance der erste, der überhaupt zur Heilung der Facialislähmung eine Nervenanastomose des N. facialis mit dem N. accessorius Willisii ausgeführt hat, so hat F. die gleiche Operation, ohne das Vorgehen Ballance's zu kennen, 1898 zuerst in Frankreich ausgeführt und veröffentlicht. Er stellt jetzt alle seitdem in der Literatur bekannt gewordenen Fälle gleichartiger Operationen, im ganzen 14, zusammen und bespricht ihre Resultate; zwei Fälle Ballance's scheiden wegen noch zu kurzer Beobachtungszeit aus. In keinem der übrig bleibenden 12 Fälle ist ein vollständiger Mißerfolg zu verzeichnen, wenn auch die Nervenregeneration eine mehr oder minder vollständige war. Die besten Resultate ergaben die möglichst frühzeitig vorgenommenen Operationen; doch selbst nach mehrjährigem Bestehen der Lähmung ist der Erfolg nicht ausgeschlossen. Blieb bei einigen Operationen auch eine deutliche Parese zurück, so war bei anderen während der Ruhe schließlich nicht der mindeste Unterschied zwischen rechter und linker Gesichtshälfte zu sehen; der Muskeltonus hatte sich also ganz wieder hergestellt. Freilich blieb die willkürliche Motilität der Muskeln der kranken Gesichtshälfte erloschen, insofern als kein Operierter willkürlich diese Muskeln für sich allein, sondern immer nur bei gleichzeitiger Erhebung der Schulter (Wirkung des M. trapezius) kontrahieren konnte. Auch erfolgte bei letzterer Bewegung stets unwillkürlich eine Mitbewegung der kranken Gesichtshälfte. Nur ein von Martin operierter Pat. erlernte vollständig die willkürliche Bewegung wieder. F. beschreibt kurz die verschiedenen Möglichkeiten der Anastomosenbildung, hält die Anastomosierung des Facialis mit dem Accessorius Willisi für empfehlenswerter als die mit dem Hypoglossus. **Reichel** (Chemnitz).

39) **S. D. Hopkins.** Preliminary report of bilateral excision of the superior and middle cervical sympathetic ganglia in five cases of epilepsy.

(New York and Philadelphia med. journ. 1904. Nr. 10.)

Einer dieser fünf Fälle war nach einer Kopfverletzung entstanden; hier wurden die Anfälle nach der Resektion der Cervicalganglien etwas seltener als zuvor. In den übrigen vier Fällen (gemeine Epilepsie) kam es zu einem völligen Aufhören der Krämpfe. Die Heilung besteht in einem Falle seit 2 Jahren und

Digitized by Google

1 Monat; hier hatte die Epilepsie 9 Jahre gedauert; bei den anderen drei Kranken seit 1/2—1 Jahr. **Lengemann** (Bremen).

40) **Poirier.** Tic douloureux de la face. Resection du ganglion cervical supérieur du grand sympathique. Amélioration très sensible.

(Bull. et mém. de la soc. de chir. de Paris T. XXIX. p. 769.)

Den wesentlichen Inhalt der Mitteilung P.'s enthält die Überschrift. Um das Resultat der Operation richtig zu beurteilen, ist die Zeit zwischen Operation und Publikation viel zu kurz, umsomehr, als der Pat. P.'s auch vor der Operation mehrfach monatelange schmerzfreie Intervalle hatte. **Reichel** (Chemnitz).

41) **B. Huguenin.** Kasuistisches und Kritisches zur Lehre des Karzinoms der Schilddrüse.

(Deutsche Zeitschrift für Chirurgie Bd. LXXIII. p. 104.)

Im pathologischen Institute zu Genf gelangte die Leiche eines 58jährigen Mannes zur Sektion, welcher über 1 Jahr lang paraplegisch gewesen war und einen Buckel der Brustwirbelsäule, verbunden mit weicher Geschwulst, also eine neoplastische Spondylitis gehabt hatte. Die Wirbelsäulengeschwulst zeigte die Textur von Schilddrüsengewebe und konnte als Metastase von einem Schilddrüsenkarzinom bestimmt werden, da es gelang, in der kropfig vergrößerten, sonst übrigens einfach kolloid veränderten Schilddrüse nach vielem Suchen einen runden, weißen, nur 4—5 mm Durchmesser besitzenden Karzinomherd nachzuweisen. Da im Herzen das Foramen ovale offen geblieben gefunden wurde, ist es möglich, daß der zur Metastase Anlaß gebende Embolus mit Umgehung des kleinen Kreislaufes vom rechten in den linken Vorhof gewandert und in die Aortenbahn gerückt ist.

Verf. vergleicht seinen Fall mit ähnlichen, in der Literatur veröffentlichten, wobei er bezweifelt, daß einfache Kolloidkröpfe jemals zu bösartigen Metastasen führen können. Hierzu hält er nur primäre Karzinomherde der Schilddrüse für fähig, die aber in anderen Fällen von den Untersuchern übersehen worden sein mögen, was bei der Kleinheit, die sie besitzen können, leicht möglich ist. Übrigens lehrt die Statistik der pathologischen Anstalten in Bern und Genf, daß bösartige Schilddrüsengeschwülste sich meist in kropfig veränderten Drüsen entwickeln, und daß diese Erkrankungen in Genf seltener sind als in Bern.

Meinhard Schmidt (Cuxhaven).

42) **Nettel.** Über einen Fall von Thymustod bei Lokalanästhesie, nebst Bemerkungen über die Wahl des allgemeinen Anästhetikums.

(v. Langenbeck's Archiv Bd. LXXIII. Hft. 3.)

Bei einer 31jährigen Pat. wurde unter Schleich'scher Infiltrationsanästhesie eine Kropfexstirpation ausgeführt. 15 Minuten nach dem Eingriffe trat der Tod ein. Bei der Obduktion fand sich der sog. Status thymicus mit enormer Hyperplasie des ganzen lymphatischen Apparates, namentlich der Lymphfollikel am Zungengrund, in der Milz und dem Darmkanale, ferner Vorhandensein der vergrößerten Thymusdrüse. Die Todesursache ist also allein in dieser von A. Paltauf beschriebenen anormalen Körperkonstitution zu suchen, während in einem anderen, nach Lokalanästhesie von v. Mikulicz berichteten Falle vermutlich die Größe der Kokainmenge an dem tödlichen Ausgange Schuld war. Wahrscheinlich ist der operative Eingriff selbst und die damit für den Pat. verbundene psychische Erregung das auslösende Moment für den Tod im vorliegenden Falle gewesen, wie es ja bekannt ist, daß Individuen mit dem Status lymphaticus schon gelegentlich eines äußeren Reizes, wie z. B. beim Baden, eines plötzlichen Todes sterben können.

Was die Wahl der verschiedenen Narkotika betrifft, so wird in der v. Eiselsberg'schen Klinik das Chloroform rein angewendet bei allen Operationen an den Luftwegen oder in deren Nähe. Als Kontraindikationen gegen Chloroform gelten allgemeine Schwäche, schwere Anämie, Herzmuskeldegeneration, Fettherz, Arteriosklerose, schlecht kompensierte Herzfehler und Nierenerkrankungen. Bei Trinkern,

Digitized by Google

bei denen die Äthernarkose relativ schwer eintritt und nicht tief wird, findet Benutzung der Billroth'schen Mischung statt, oder es wird Äther in Form des Ätherrausches dargereicht. Kleinere Eingriffe werden entweder mit der letztgenannten Methode oder bei jungen Leuten mit gesundem Herzen in Bromäthylnarkose gemacht. **E. Siegel** (Frankfurt a. M.).

43) **Coenen.** Über ein Lymphosarkom der Thymus bei einem 6jährigen Knaben.

(v. Langenbeck's Archiv Bd. LXXIII. Hft. 2.)

Krankengeschichte eines 6jährigen Knaben mit einer Mediastinalgeschwulst, die nach Lage, Form und Ursprung auf die Thymusdrüse als Entstehungsort hinwies, wenn auch Hassal'sche Körperchen nicht nachgewiesen wurden. Der Verlauf war ein sehr rascher, führte in wenigen Wochen zum Tode. Der Fall gehört, wie viele andere Lymphosarkome, in ein Gebiet, in dem sich die bösartigen Geschwülste der Bindegewebsreihe, die Sarkome, mit gewissen leukämischen Blutkrankheiten berühren. Die in der Niere und der Leber nachgewiesenen Knötchen sind als proliferierende, echte Lymphocytenmetastasen aufzufassen. Sie sind durch das lymphämische Blut in diese Organe gebracht, haben sich daselbst festgesetzt, vermehrt und haben, wie in der Niere, Geschwulstcharakter angenommen.

E. Siegel (Frankfurt a. M.).

44) **Löhrer.** Ein Fall von vollkommener Ausstopfung der Trachea durch verkäste und gelöste Bronchiallymphknoten nach Perforation in den Anfangsteil des rechten Bronchus. (Aus dem pathologischen Institut der Universität Gießen.)

(Münchener med. Wochenschrift 1904. Nr. 27.)

Der Fall war klinisch außerordentlich kurz und stürmisch verlaufen. Der vorher scheinbar ganz gesunde 4jährige Knabe bekam plötzlich einen Erstickungsanfall, der bald vorüber ging, mehrere Stunden später aber sich in noch schwererem Grade wiederholte und rasch den Tod herbeiführte, nachdem die Tracheotomie und Einleitung künstlicher Atmung gar keinen Nutzen gebracht hatte. Die Aufklärung gab die Sektion durch den im Titel enthaltenen Befund. — In der Literatur finden sich noch 20 ähnliche Fälle, von denen nur drei durch die Tracheotomie hatten gerettet werden können. **Kramer** (Glogau).

45) **W. Downie.** Tooth-plate lodged in the trachea for three months: removed by operation.

(Glasgow med. journ. 1904. Juli.)

Pat. war bei dem Zusammenbruch einer Tribüne verunglückt, hatte eine große Kopfwunde davongetragen und war 14 Tage bewußtlos. In der Folgezeit hatte er viel mit Atembeschwerden zu tun und wurde von verschiedenen Ärzten an Laryngitis, Bronchitis usw. behandelt.

Verf. bemerkte bei der Laryngoskopie den Fremdkörper, und erst jetzt erklärte der Pat., daß er seit jenem Unfalle sein Gebiß vermisse. Die ziemlich große Platte mit einem Schneidezahne wurde durch Tracheotomie entfernt und Pat. geheilt.

W. v. Brunn (Marburg).

46) **McCosh.** A case of extraction of an intubation tube from the right bronchus.

(Med. and surg. report of the Presbyterian hospital, New York Vol. VI. 1904.)

Bei dem 14jährigen Knaben wurde 1895 eine Kehlkopfspaltung wegen multipler Papillome vorgenommen, gleichzeitig eine Tracheotomie in Höhe des 3. bis 4. Trachealringes; die Kanüle wurde bis 1900 beständig getragen. Eine jetzt vorgenommene Untersuchung ergab, daß die Kehlkopflichtung $1\frac{1}{2}$ cm oberhalb der Tracheotomieöffnung ganz obliteriert, die Epiglottis durch Narbenzüge fest über

Digitized by Google

den Eingang verzogen war. Durch Spaltung nach oben zeigte sich, daß die Kehlkopfknorpel ein festes, narbiges Rohr ohne Andeutung von Schleimhaut oder Lichtung umschlossen. In zwei Sitzungen wurde nach Spaltung des Zungenbeines, ausgiebiger Narbenexzision und Streckung der Epiglottis wieder ein Kanal nach der Mundhöhle zu hergestellt und ein Gummirohr durchgeführt. Nach einigen Wochen wurde nach nochmaliger Erweiterung der Kanalrinne dieselbe mit Thiersch'schen Transplantationen vom 1. Trachealringe bis 1 cm unterhalb des Kehldeckels ausgekleidet, und in einer weiteren Sitzung die vordere Kanalwand durch Anfrischung und Vereinigung der Hautränder geschlossen. Das Gummirohr wurde nach einigen Monaten durch eine Intubationskanüle ersetzt, durch welche der Kranke bei verschlossener Trachealöffnung frei atmete. Dieselbe wurde 2 Jahre lang (gegen Verf.s Absicht) ohne Störung getragen und geriet dann plötzlich bei einer starken Inspiration in den rechten Bronchus. Das Röntgenbild zeigte sie 5 cm rechts vom Brustbein; starke Cyanose, blutige Expektoration. Nach vergeblichen Extraktionsversuchen von der erweiterten Trachealfistel aus wurde die Luftröhre zirka 60 Stunden nach dem Vorfalle bis unterhalb des oberen Brustbeinrandes gespalten; bei nochmaligem Extraktionsversuch erfolgte eine profuse venöse Blutung infolge Verletzung einer Vene aus der Trachea, und der Zustand wurde verzweifelt; doch gelang ein nochmaliger Versuch, und die Blutung stand sofort nach Entfernung der großen, sehr rauhen Tube. Hierauf Naht der Luftröhre bis auf eine schmale Öffnung für eine Tracheotomiekanüle, welche nach 14 Tagen entfernt wurde. Seither atmet Pat. frei durch den neugebildeten Kehlkopf bei vernarbter Trachealöffnung und kann sich in einem großen Zimmer gut verständlich machen.

Mohr (Bielefeld).

47) **Voswinkel.** Weitere Erfahrungen über die Behandlung veralteter Empyeme durch ausgedehnte Rippenresektion.

(v. Langenbeck's Archiv Bd. LXXIII. Hft. 2.)

V. berichtet über 13 Fälle, bei denen wegen veralteten Empyems eine ausgedehnte Rippenresektion vorgenommen wurde. In fast allen diesen Fällen wurde eine so ausgedehnte Operation nötig, weil es sich um lange bestehende Exsudate handelte, oder weil im Anfange der Erkrankung durch ungeeignete Maßnahmen — Punktion, Aspiration oder Inzision — die Heilung der Empyeme nicht erzielt werden konnte und so starke Veränderungen der Pleura und des Brustkorbes auftraten, daß auch die später ausgeführte einfache Rippenresektion nicht mehr zum Ziele führte. Deshalb ist dringend anzuraten, bei Empyemen der Pleura von vornherein zeitig die Rippenresektion vorzunehmen. Ausgeschlossen wurden von der Thorakoplastik nur Pat. mit fortgeschrittener Tuberkulose beider Lungen und anderer Organe und Kranke mit sehr schlechtem Allgemeinzustand. Der Eingriff selbst wurde meist nach Schede ausgeführt, d. h. erst wurden die Rippen in großen Zügen freigelegt und reseziert, dann die Pleura costalis abgetragen. In einem Falle wurden mit einer starken Rippenschere die dicken Pleuraschwarten mitsamt den Rippen und Interkostalweichteilen sternal- und dorsalwärts ohne vorherige Umstechung der Interkostalgefäße durchgekniffen; die Blutung war dabei sehr gering.

Die Dekortikation der Lungenpleura wurde in einer Reihe von Fällen vorgenommen und erledigte sich in einfacher Weise. In anderen Fällen war sie aber der blutigste Teil des Eingriffes, so daß man sich häufig mit der Herstellung tiefer Furchen mittels Thermokauters bis auf das Lungengewebe begnügte. Dieser Eingriff genügte auch vollkommen.

Nach den Erfahrungen des Verf. ist die Schnittführung Schede's bei der Operation die zweckmäßigste, da sie am besten die in Betracht kommende Muskulatur schont und die Möglichkeit gibt, selbst die größte Empyemhöhle in voller Ausdehnung freizulegen und in eine flache Mulde zu verwandeln, die durch den gebildeten Haut-Muskellappen gut gedeckt wird. Außerdem tritt nach der Operation eine ausgezeichnete Wiederausdehnung der kollabierten Lunge ein.

Digitized by Google

Von den 13 Pat., über die Verf. referiert, starben vier, die neun überlebenden wurden völlig geheilt und wieder erwerbsfähig. Verkrümmungen der Rückenwirbelsäule wurden nicht beobachtet. Die Gebrauchsfähigkeit der oberen Extremität war bei allen Operierten herabgesetzt, insofern sie nicht mehr so schwere Arbeiten mit derselben verrichten konnten, wie vor der Operation.

Am Schluß der Arbeit sind die Krankengeschichten ausführlich mitgeteilt und mit Illustrationen versehen. **E. Siegel** (Frankfurt a. M.).

48) **Walther.** Kyste hydatique du poumon.

(Bull. et mém. de la soc. de chir. de Paris T. XXIX. p. 857.)

Die Diagnose »Lungenechinokokkus« war in W.'s Falle von Béclère wesentlich auf Grund der Skiaskopie gestellt worden, welche zeigte, daß die Geschwulst fast die ganze linke Lunge einnahm und sich gegenüber dem gesunden untersten Lungenabschnitte durch eine gekrümmte Linie im Schattenbilde scharf absetzte. Da die Dämpfung des Perkussionsschalles vorn im Niveau der 3. und 4. Rippe am ausgesprochensten war, glaubte W. hier am ehesten auf das Vorhandensein von Verwachsungen beider Pleurablätter rechnen zu dürfen, legte deshalb die 4. Rippe durch einen Lappenschnitt bloß, resezierte ein 5 cm langes Stück aus ihr und punktierte von hier aus die Cyste mit einem Trokar. Nachdem 500 g wasserklarer Flüssigkeit ausgelaufen waren, zeigte ein hörbares, schlürfendes Geräusch an, daß doch neben der Kanüle Luft in die Pleurahöhle eintrat, Verwachsungen also nicht bestanden. Deshalb inzidierte W. nun zu beiden Seiten des Trokars rasch die Pleura und zog sofort den Cystensack mit Hakenzangen derart vor, daß seine Wand sich fest an den Wundrand anlegte und Luft nicht weiter in die Brusthöhle einströmen konnte. Als nach Entfernung von 1200 g Flüssigkeit der weitere Abfluß aufhörte, injizierte er nach dem Vorgange von Devé und Quénu in den Cystensack 500 g 1%iges Formalin, ließ es 5 Minuten darin, spaltete nach seinem Wiederabfluß den Sack, entfernte vollständig die ihn auskleidende Membran, trocknete die Höhle aus und verschloß den Sack dann wieder durch Catgutnähte. Über die Wunde klappte er den Weichteillappen zurück, nachdem er vorher bis zur Nahtstelle des Sackes ein Drainrohr eingelegt hatte. — W. übertrug demnach als erster die Delbet'sche Methode der Behandlung der Leberechinokokken auf die des Lungenechinokokkus. — Der Verlauf bis zu der freilich schon wenige Tage nach der Operation erfolgenden Publikation war günstig.

Bezüglich des weiteren Verlaufes erhebt Tuffier Bedenken, ob sich die Wände des entleerten Cystensackes auch vollständig aneinander legen würden, da er selbst in einem Falle von Lungenechinokokkus den Sack außerordentlich starrwandig antraf; allerdings handelte es sich in seinem Falle um eine vereiterte Cyste. **Reichel** (Chemnitz).

49) **Potherat.** Sur les kystes hydatiques du poumon.

(Bull. et mém. de la soc. de chir. de Paris T. XXIX. p. 865.)

P. beobachtete drei Fälle von Lungenechinokokkus, von denen er zwei operierte. Beide Male war der Cystensack vereitert und wurde durch Inzision und Drainage Heilung erzielt. Im dritten Falle erfolgte spontaner Durchbruch des Echinokokkus in einen Bronchus und schließlich nach Aushusten zahlreicher Membranfetzen auch Genesung, ohne daß es zur Eiterung gekommen war; die massenhaft in Intervallen ausgehustete Flüssigkeit war stets wasserklar.

Reichel (Chemnitz).

50) **Tuffier.** Extraction d'une balle implantée dans la paroi de l'oreillette gauche du coeur.

(Bull. et mém. de la soc. de chir. de Paris T. XXIX. p. 957.)

Pat. hatte im März 1903 einen Revolverschuß in die Brust erhalten. Die anfänglichen Erscheinungen waren gering, so daß der Kranke, ein Unteroffizier, seinen Dienst nach kurzer Zeit wieder aufnehmen wollte. Dann stellten sich aber bald schwerere Störungen, Herzklopfen, Erstickungsanfälle ein, die jeder inneren

Digitized by Google

Behandlung trotzten. T., in dessen Behandlung der Pat. im Oktober 1903 trat, stellte zusammen mit Contremoulins durch Skiaskopie fest, daß das Geschoß aller Wahrscheinlichkeit nach in der Wand des linken Herzohres festhaftete, mit zwei Dritteln den Herzschatten nach außen überragend, und entschloß sich zur operativen Entfernung. Die Narbe der Einschußöffnung saß im zweiten linken Interkostalraum, einen Querfinger breit nach außen vom linken Sternalrande. Mit einem 7 cm langen, nach innen etwas konkavem Schnitte durchtrennte T. die Weichteile etwas nach außen von dieser Narbe, resezierte 3 cm der zweiten Rippe, drängte den linken Pleurasack vorsichtig stumpf zurück, gelangte unter mehrfacher Kontrolle mit dem Contremoulins'schen Kompaß auf das Geschoß, lockerte es mit der Hohlsonde und konnte es ohne jede Blutung extrahieren. — Pat. genas. **Reichel** (Chemnitz).

51) **Routier.** Hypertrophie mammaire unilatérale et grossesse.

(Société d'obstétrique, de gynécologie et de paediatrie de Paris 1903. November.)

Die 22jährige Frau bemerkte an der linken Brustwarze eine langsam größer werdende, schmerzlose, kleine Geschwulst. Als sie schwanger wurde, vergrößerte sich die Geschwulst rapid, gleichzeitig trat eine schwere Anämie auf.

Im 4. Monate der Gravidität wurde die 6750 g schwere rechte Brustdrüse entfernt und bald danach verschwand auch die Anämie. Histologisch wurde ein Adenofibrom der Brustdrüse festgestellt. Das Kind wurde ausgetragen.

Neck (Chemnitz).

52) **Engländer.** Noch einige Worte über diffuse Brustdrüsenhypertrophie.

(v. Langenbeck's Archiv Bd. LXXIII. Hft. 3.)

E. berichtet über den weiteren Verlauf eines schon früher publizierten Falles von diffuser Brustdrüsenhypertrophie. Er bestätigt, daß alle interne Therapie, wie Darreichung von Jodkali, Tabletten aus Extr. mammae usw. vergeblich war. Indessen ist er durch die neuerdings vorgenommene Brustamputation in den Stand gesetzt, die Diagnose auch durch mikroskopische Präparate zu bekräftigen. Auf Grund der eigenen Untersuchung und der Angaben anderer Autoren kann Verf. bestimmt sagen, daß dem Leiden kein einheitlicher mikroskopischer Bau zukommt, daß aber jeder bösartige Charakter auszuschließen ist. Aus dem Verlaufe des Leidens glaubt er ferner den Schluß ziehen zu dürfen, daß entgegen den Ansichten Billroth's u. a. die diffuse Hypertrophie der Brustdrüse nicht im Zusammenhange mit der Menstruation steht, noch daß sie irgendeinen schädigenden Einfluß auf die Funktionen der weiblichen Genitalien ausübt.

E. Siegel (Frankfurt a. M.).

53) **Ali Krogius.** Beitrag zur Kenntnis von »Paget's disease of the nipple«.

(Deutsche Zeitschrift für Chirurgie Bd. LXXIII. p. 165.)

K. hat einen einschlägigen Fall bei einer 74jährigen Arbeiterswitwe behandelt, welche ihrer wahrscheinlich unrichtigen Angabe nach erst vor 5 Monaten erkrankt war, deren Brust übrigens bereits sicher krebsig entartet war und deshalb unter gleichzeitiger Ausräumung der axillaren und supraclavicularen Drüsen entfernt werden mußte. Bei Sektion der ca. 3 Monate später von der Operation genesenen, aber der Kachexie verfallenden Pat. fanden sich zahlreiche innere Krebsmetastasen. K. hat die Mamma gründlichst histologisch untersucht, und die Berichterstattung über seine Befunde, die durch sechs schöne Figuren veranschaulicht wird, bildet das hauptsächlichste Interesse der Abhandlung.

Wie seine Vorarbeiter fand K. die charakteristischen Veränderungen an den Epidermiszellen, große blasige Aufquellung, Abrundung, Verlust ihres Fasersystems und des Stachelbesatzes, Großwerden der Kerne, vielfache Mitosen. Ebenso fand er unterhalb der Zone der veränderten Epidermis einen breiten In-

Digitized by Google

filtrationswall, vorzugsweise aus Plasmazellen bestehend (»Plasmom« nach Unna). In den tieferen Hautschichten sodann zeigen die Schweißdrüsenschläuche ähnlich aufgequollene Zellen wie das oberflächliche Epidermislager, außerdem erfahren dieselben aber Verdickung und hochgradige Ausdehnung durch epitheliale Zellwucherung. K. ist der Ansicht, daß die Karzinombildung von dieser tiefer gelegenen Schweißdrüsenerkrankung ausgegangen ist. Er nimmt an, daß dem Proliferationsprozeß im Deckepithel durch die Plasmomschicht ein wirksames Hindernis gegen ihr Tieferdringen in das Corium entgegentritt, daß aber durch Vermittlung der Schweißdrüsengänge dieser schützende Wall dennoch von der Erkrankung durchbrochen oder umgangen wird. Jedenfalls weist die Beobachtung darauf hin, daß dem Verhalten der Schweißdrüsen bei der Paget'schen Erkrankung mehr Aufmerksamkeit zu widmen ist, als bisher geschehen.

Meinhard Schmidt (Cuxhaven).

54) **A. Martin.** Appendicite par présence d'anneaux de taenia saginata dans l'appendice.

(Bull. et mém. de la soc. de chir. de Paris T. XXIX. p. 807.)

Bei Resektion eines Wurmfortsatzes im freien Intervall traten im Moment des Durchschneidens zwei lebende Tänienglieder aus; in dem aufgeschnittenen Wurmfortsatze fanden sich drei Oxyuren und zwei kleine Kotsteine. War wirklich die Tänie die Ursache der vorausgegangenen Appendicitisanfälle? Ref.

Reichel (Chemnitz).

55) **L. Picqué.** Appendicite gangrèneuse d'emblée. Péritonite généralisée. Intervention précoce à la 30. heure. Guérison.

(Bull. et mém. de la soc. de chir. de Paris T. XXIX. p. 911.)

Der 23jährige Pat., ein Arzt, litt seit seinem 12. Lebensjahre an Darmkoliken, welche in Zwischenräumen von ca. 3 Wochen auftraten und je ca. 8 Tage anhielten. Er hielt daher seine jetzige Erkrankung, welche plötzlich mit heftigem Schmerz in der Nabelgegend einsetzte, für einen neuen Kolikanfall. Heftiges Erbrechen folgte, die Temperatur stieg auf 38,5°, am Abend des nächsten Tages auf 40°; doch der Leib blieb weich, *nicht meteoristisch*. Der Puls machte 130 Schläge pro Minute, der Gesichtsausdruck verfiel. P., der erst jetzt zugezogen wurde, diagnostizierte allgemeine Peritonitis und riet zur *sofortigen* Laparotomie. Aus der Bauchhöhle entleerte sich stinkender Eiter und Darminhalt. Der Wurmfortsatz war brandig und mehrfach perforiert. Der ersten Inzision in der Medianlinie fügte P. zwei weitere in beiden Leistengegenden hinzu, resezierte den Wurmfortsatz und drainierte ausgiebig mit Drainröhren und Gaze. Temperatur und Puls gingen sofort zurück. Pat. genas, nachdem im weiteren Verlaufe noch ein subcoecaler Abszeß geöffnet worden war. **Reichel** (Chemnitz).

56) **P. Reynier.** Diagnostic de l'appendicite gangrèneuse primitive.

(Bull. et mém. de la soc. de chir. de Paris T. XXIX. p. 917.)

R. glaubt als ein wichtiges Symptom der primären gangränösen Appendicitis auf den häufig zu beobachtenden Gegensatz der Schwere der Allgemeinerscheinungen gegenüber dem geringfügigen oder völlig fehlenden örtlichen Befunde hinweisen zu müssen. Dieser Gegensatz trat deutlich zutage sowohl in dem oben mitgeteilten Falle Picqué's, wie in einer eigenen Beobachtung R.'s. In seinem Falle fand sich der Wurmfortsatz frei in der Bauchhöhle ohne jede Verwachsung, weinhefenfarbig; am aufgeschnittenen Präparate war die Schleimhaut jedoch fast in ganzer Ausdehnung schwärzlich, brandig. Es fand also von der Höhle des Wurmfortsatzes aus eine Resorption septischer Massen statt, während außen entzündliche Veränderungen noch fast vollständig fehlten.

Quénu beobachtete gleichfalls diesen Gegensatz zwischen allgemeinen und örtlichen Befunden, legt besonderen Wert für das Erkennen der gangränösen Form der Appendicitis auf das frühzeitig verfallene Aussehen der Pat., namentlich aber

Digitized by Google

auch auf den bei anscheinend völliger Gesundheit ganz plötzlich auftretenden wütenden und sich sehr rasch über den Bauch verbreitenden, namentlich oft in Nabelgegend und im Epigastrium geklagten Schmerz, der spontan und auf Druck gerade in der Ileocoecalgegend oft viel geringer ist, ja fehlen kann. Derartige Symptome verlangen früheste Operation. **Reichel** (Chemnitz).

57) **Behr.** Ein Fall von Tuberkulose des Wurmfortsatzes.

(Mitteilungen aus den Grenzgebieten der Medizin u. Chirurgie Bd. XIII. Hft. 2.)

B. fand bei der Sektion eines Phthisikers eine ausgedehnte Tuberkulose des Wurmfortsatzes; derselbe war 16 cm lang, mit einer dickflüssigen gelben Masse erfüllt, seine Schleimhaut hatte zahlreiche Geschwüre. Auch im Jejunum und Ileum ausgedehnte tuberkulöse Geschwüre. Bemerkenswert an dem Falle sind zwei Punkte: 1) Klinisch hatte diese Dünndarm- und Wurmfortsatztuberkulose nie die geringsten Erscheinungen gemacht. Nie hatte Durchfall, nie Schmerz bestanden. 2) Der Blinddarm selbst war frei von der tuberkulösen Erkrankung, die sonst bei Tuberkulose des Wurmfortsatzes nicht zu fehlen pflegt.

Haeckel (Stettin).

58) **Delanglade.** Substitution de la clavicule à la moitié supérieure de l'humérus supprimée par résection extra-periostique pour ostéosarcome.

(Bull. et mém. de la soc. de chir. de Paris T. XXIX. p. 620.)

D. brachte das Bardenheuer'sche Verfahren des Ersatzes des oberen Endes des Oberarmknochens durch Einpflanzung des gleichseitigen Schlüsselbeines bei einem 7jährigen Knaben zur Ausführung, anscheinend ohne das Vorgehen Bardenheuer's zu kennen. Es handelte sich um eine seiner Meinung nach durch Osteosarkom bedingte Verdickung des oberen Humerusendes, welche nach dem Röntgenbilde 63 mm lang, 35 mm breit war. Um die Exartikulation des Armes zu umgehen, resezierte D. die obere Hälfte des Oberarmes extraperiostal in folgender Weise: Winkelschnitt parallel dem vorderen Rande des Schlüsselbeines und des Deltoideus, dessen Ansätze am Schlüsselbeine durchschnitten werden. Extraperiostale Resektion der ganzen oberen Hälfte der Oberarmdiaphyse. Quere Durchschneidung des Schlüsselbeines am Ansatze des Kopfnickers; Ablösung der sich an ihm inserierenden Muskeln und Durchtrennung des Lig. conoides und trapezoides. Jetzt wird der Knochen um seine Gelenkverbindung mit dem Akromion nach unten herumgedreht, wobei sein laterales, noch knorpliges Ende ein wenig eingeknickt wird, und durch eine Silbernaht an der unteren Humerushälfte befestigt. Naht der Wunde. Drainage. — Der Wundverlauf blieb ungestört, doch blieb an der Stelle der Drainage eine Fistel bestehen. Nach $1/2$ Jahre, zur Zeit der Veröffentlichung, erhob D. folgenden Befund: Straffe Pseudarthrose an der Vereinigungsstelle von Schlüsselbein und Oberarm; Verkürzung des Oberarmes um $7 1/2$ cm; Abduktion des Oberarmes bis ca. 30°, normale Auswärtsdrehung; Vor- und Rückwärtsbewegung fast aufgehoben; doch kann der Knabe sich allein an- und auskleiden und allein essen; kein Rezidiv. — Die mikroskopische Untersuchung ließ die Diagnose: Osteosarkom mit Riesen- und Spindelzellen stellen. Gleichwohl glaubt Pierre Delbet auf Grund ähnlicher, von ihm beobachteter Fälle, daß es sich mehr um eine fehlerhafte Kallusbildung einer Fraktur, als eine bösartige Neubildung gehandelt habe. **Reichel** (Chemnitz).

59) **Schwartz.** Luxation sus-acromiale complète de l'extrémité externe de la clavicule. — Suture acromio-claviculaire par l'agrafe de Jacoël.

(Bull. et mém. de la soc. de chir. de Paris T. XXIX. p. 850.)

Die Überschrift enthält das Wesentliche. Die Klammer heilte ein und hielt beide Knochen sicher in normalem Kontakte. **Reichel** (Chemnitz).

Digitized by Google

60) E. Ranzi. Ein Fall von doppelseitiger (kongenitaler) Schulterluxation nach rückwärts.

(Fortschritte auf dem Gebiete der Röntgenstrahlen Bd. VII. Hft. 4.)

R. hat einen Fall von doppelseitiger Schulterverrenkung beobachtet und skiagraphisch untersucht. Trauma und Syringomyelie als Entstehungsursachen konnten ausgeschlossen werden, dagegen sprach das Skiagramm für den kongenitalen Ursprung der Abnormität. Beiderseits Fehlen des Collum scapulae, rudimentär entwickelte Fossa glenoidalis, Abplattung der Gelenkfläche des Oberarmkopfes. Funktionsstörungen waren in nur geringem Grade vorhanden, der Oberarmkopf ließ sich durch eine Schulterkappe an der normalen Stelle fixieren.

Die Arbeit enthält eine Zusammenstellung der bisher beobachteten einschlägigen Fälle und wird durch Reproduktion zweier schöner Skiagramme illustriert.

Matthias (Königsberg i. Pr.).

61) Potherat. Myxome du membre supérieur et radiographie.

(Bull. et mém. de la soc. de chir. de Paris T. XXIX. p. 691.)

P. macht darauf aufmerksam, daß eine Geschwust mit weichem, homogenem Gewebe die Röntgenstrahlen unterbrechen und so das Skiagramm zu diagnostischen Irrtümern Anlaß geben kann. Bei einem 76jährigen Manne mit einer mannskopfgroßen Geschwulst am Arm erweckte der auf der Röntgenphotographie deutliche Schatten die Vorstellung, daß die Geschwulst den Ellbogen rings umgriffen hatte und, da das Skelett unversehrt erschien, periostalen Ursprunges sei, weshalb mehrere Ärzte die Diagnose auf periostales Sarkom stellten und die Amputation empfahlen. Die genaue Abtastung ergab, daß die Geschwulst nur an der Außenseite des Armes entwickelt, weich, scharf umgrenzt war. P. konnte sie *völlig* aus einer Kapsel ausschälen; es handelte sich um ein Myom. — (P. erwähnt nicht, ob Röntgenphotographien von mehreren Seiten aufgenommen wurden oder nicht, was doch, wie man längst weiß, zur Klarstellung des Sitzes einer Geschwulst oder die Art der Dislokation von Fragmenten unerläßlich ist. Ref.)

Reichel (Chemnitz).

62) Wendt. Die Reposition des luxierten Os lunatum. (Aus dem Krankenhause »Bergmannstrost« in Halle a. S.)

(Münchener med. Wochenschrift 1904. Nr. 24.)

In dem Krankenhause Bergmannstrost sind in den letzten Jahren acht Fälle von Verrenkung des Mondbeines durch das Röntgenverfahren sicher nachgewiesen worden; drei derselben waren frisch, die übrigen veraltet; in allen war das Mondbein an der volaren Seite mit dem Radius ganz oder teilweise in Verbindung geblieben, das volare Band nicht zerrissen. Die Reposition gelang in den drei frischen Fällen durch Zug in der Längsrichtung der Hand, Dorsalflexion und darauffolgende Volarflexion bei gleichzeitigem direkten Druck auf den verrenkten Knochen; in dem einen Falle bestand noch ein Querbruch des Kahnbeines. Die Fälle von nicht reponierter Verrenkung gingen mit bedeutenden funktionellen Störungen (gänzliche oder fast völlige Unbeweglichkeit des Handgelenkes, Auftreten von Schwellung und Schmerzen bei jedem energischen Gebrauche der Extremität) einher; in zwei von ihnen wurde, da die blutige Reposition keinen Erfolg hatte, die Exstirpation vorgenommen und in dem einen dadurch Verringerung der Beschwerden, in dem anderen auch fast normale Beweglichkeit des Handgelenkes erreicht.

Kramer (Glogau).

Originalmitteilungen, Monographien und Separatabdrücke wolle man an *Prof. E. Richter* in Breslau (Kaiser Wilhelmstraße 115), oder an die Verlagshandlung *Breitkopf & Härtel*, einsenden.

Druck und Verlag von Breitkopf & Härtel in Leipzig, Nürnbergerstraße 36/38.

Digitized by Google

Zentralblatt
für
CHIRURGIE

herausgegeben
von

E. von Bergmann, in Berlin, **F. König,** in Berlin, **E. Richter,** in Breslau.

Einunddreifsigster Jahrgang.

Wöchentlich eine Nummer. Preis des Jahrganges 20 Mark, bei halbjähriger Vorauszahlung. Zu beziehen durch alle Buchhandlungen und Postanstalten.

Nr. 40. Sonnabend, den 8. Oktober. 1904.

(Aus der chirurg. Abteilung des Lazarus-Spitales in Lemberg.)

Ein Vorschlag zur Operation des Kryptorchismus.

Von
Dr. S. Ruff,
Primararzt.

Ich hatte vor einigen Monaten Gelegenheit, in der Rydygier-schen Klinik einen Fall von Kryptorchismus zu sehen, welcher nach

Digitized by Google

der von Katzenstein angegebenen Methode operiert wurde. Das Resultat hat mich, abgesehen von der ziemlich komplizierten Operationstechnik, durchaus nicht befriedigt, und ich denke, daß auch andere Kollegen dieselbe Erfahrung gemacht haben, trotzdem die Methode geistreich ersonnen ist und scheinbar viele Vorzüge bietet Ohne auf Details einzugehen, will ich nur auf die große Infektionsgefahr und die Unmöglichkeit — bei einer nicht unbedeutenden Wundfläche —, einen streng aseptischen Okklusivverband anzulegen, hinweisen. — Überdies ist das — excusez le mot — kosmetische Resultat durchaus kein schönes.

Diese Umstände veranlaßten mich, in einem sich mir kurz darauf darbietenden Falle von Kryptorchismus in folgender Weise vorzugehen:

Schräger Schnitt, entsprechend dem Verlaufe des Leistenkanales, Spaltung des Leistenkanales, Freilegung des Samenstranges. Darauf vorsichtige Mobilisierung des Hodens und des Samenstranges, wobei stärkere Bindegewebszüge mit der Schere durchtrennt werden, unter strenger Schonung der Blutgefäße. Sobald der Samenstrang genügend mobilisiert ist, wird im Hodensack stumpf eine Aushöhlung gemacht, der Hoden in dieselbe gelagert, und zur Naht des Leistenkanales geschritten. Dies letztere ist der wichtigste Akt der Operation.

Ich nähe den Leistenkanal fast vollständig zu, so, daß der Samenstrang komprimiert wird. Ich verfolge damit den Zweck, eine venöse Stauung im Hoden zu erreichen. Dadurch wird der Hoden größer und schwerer, er kann also einerseits nicht in den Leistenkanal zurückschlüpfen, andererseits zieht er durch das größere Gewicht den Samenstrang aus und verlängert ihn langsam und sachte.

Um einem etwaigen Vorwurfe zu begegnen, daß dabei eine Nekrose oder Atrophie des Hodens entstehen kann, will ich gleich bemerken, daß jedermann, der Übung hat in Operationen von Leistenbrüchen nach Bassini oder Kocher, sehr leicht beurteilen kann, wie weit man den Samenstrang einschnüren darf, ohne eine vollständige Stase oder gar Blutleere hervorzurufen. —

Das Annähen des Hodens an den Grund des Hodensackes habe ich verworfen, da es a priori zwecklos erscheint, einen mobilen Gegenstand an einen nicht fixen Punkt fixieren zu wollen. —

Ich hatte bisher nur einmal Gelegenheit, nach der oben beschriebenen Modifikation zu operieren, und war mit dem Resultat überaus zufrieden, bin es auch heute, nach Verlauf von 4 Monaten post operationem. Der Hoden liegt tief im Hodensack, und alle subjektiven Beschwerden sind dauernd behoben.

Ich erlaube mir deshalb, diese Modifikation einer ziemlich schwierigen und dankbaren Operation den geehrten Fachgenossen zu empfehlen.

Digitized by Google

1) **P. Paterson.** The nucleus in malignant neoplasms.

(Practitioner 1904. Mai.)

Verf. berichtet auf Grund der mikroskopischen Untersuchung gefärbter Schnitte über das Verhalten der Zellkerne bei bösartigen Geschwülsten (Karzinomen und Sarkomen). Danach zeigten Schnitte aus diesen Geschwülsten eine Anzahl von Kernen, welche Fortsätze, wie Pseudopodien, aussendeten. In einigen Fällen bezeichnen diese Bilder das erste Stadium der Bildung von Tochterzellen durch Sprossung, in anderen jedoch stellen sie den Anfang der Auswanderung des Kernes aus dem Zelleib dar. Der Kern erreicht allmählich die Zellwand, bohrt sich hindurch und liegt dann außerhalb des Zelleibes, entweder in einer benachbarten Zelle oder aber zwischen den Bindegewebszügen der Neubildung, produziert hier Tochterkerne und wird das Zentrum einer neuen Zellbildung; er kann sich aber auch mit einem anderen ähnlichen Kerne vereinigen. Diese Vereinigung findet entweder direkt statt oder erst auf Grund eines lange dauernden Prozesses. Beide bilden dann einen tief färbbaren Kern. Gewöhnlich verschmelzen mehrere Kerne miteinander, und man sieht dann eine große Masse von Kernsubstanz, von der Tochterkerne durch Sprossung oder Teilung sich abspalten. Gleichzeitig proliferieren andere Kerne durch Mitose. Eine große Anzahl vermehrt sich auf letztere Weise, während andere von dem normalen Typus abweichen. Beim Beginne der Teilung wird ein kleiner Teil Chromatin abgestoßen, der anfangs in unmittelbarer Nähe des Kernes bleibt, später sich aber von letzterem trennt und außerhalb der Zelle deutlich erkennbar ist. Solch' ein Stückchen Chromatin, welches sich von der Zelle getrennt hat, kann die Größe eines Lymphocyten erreichen; darüber hinaus konnte Verf. kein Stadium beobachten. Der andere Teil des Kernes kann sich durch Mitose weiter teilen, aber mit einer verminderten Anzahl von Chromatinfäden. Ob diese Kerne, welche einen Teil ihres Chromatins verloren haben, in einer gewissen Phase der Entwicklung in dieser unregelmäßigen Weise weiter knospen oder ob sie die Wanderkörperchen ersetzen, die zuletzt mit anderen Kernen verschmelzen, konnte Verf. nicht entscheiden. Am wahrscheinlichsten ist ihm das letztere. Das oben beschriebene Phänomen kann überall in der Geschwulst beobachtet werden, jedoch sieht man am Rande der Neubildung fast nur Vermehrung der Kerne durch Knospung, während Mitosen gewöhnlich fehlen.

Verf. glaubt, daß ein einfacher entzündlicher Vorgang sich abspielt, daß bei Aufhören der Entzündung die Kerne ihre normale Beschaffenheit wieder erlangen, während bei Fortdauer des entzündlichen Prozesses die oben beschriebenen Veränderungen wahrnehmbar sind, die dem Gewebe den Charakter der Bösartigkeit verleihen. Durch 9 Mikrophotogramme werden die einzelnen Phasen erläutert.

Jenckel (Göttingen).

Digitized by Google

2) **Bergey.** Studies upon immunity against streptococci.

(Univ. of Pennsylvania med. bulletin Vol. XVII. Nr. 5. u. 6.)

Verf. schließt aus seinen Tierversuchen über Immunisierung gegen Streptokokken folgendes: Das Serum von Tieren, welche mit Streptokokkuskulturen immunisiert wurden, erwirbt eine agglutinierende Kraft für sämtliche Streptokokkenvarietäten, am ausgesprochensten für homologe Kulturen. Ein derartiges Serum zeigt keine ausgesprochene bakterizide Kraft gegen Streptokokken, besitzt jedoch einige antitoxische Wirkung gegen den toxischen Einfluß von Streptokokkenkultur-Filtraten. Die vorbeugenden und heilenden Fähigkeiten der gegenwärtig hergestellten Antistreptokokkensera sind nach den Tierexperimenten von sehr geringem Werte. Den Feststellungen über die Wirksamkeit der Antistreptokokkensera bei der Behandlung derartiger Infektionen kann solange kein großer Wert beigelegt werden, als bis das Tierexperiment uns größere Einsicht in den Mechanismus der Streptokokkeninfektion und in die Art und Weise, wie der Organismus dieselbe überwindet, gewährt hat.

Mohr (Bielefeld).

---

3) **H. Duret.** Sur les manifestations des tumeurs de la région Rolandique ou motrice.

(Revue de chir. Année XXIV. Nr. 3.)

Die exakte Diagnose in der motorischen Zone lokalisierter Erkrankungen beansprucht das größte Interesse: Von ca. 344 am Gehirn wegen Neubildungen ausgeführten Operationen betreffen nicht weniger als 63,5% — 214 — die Gegend der Zentralwindung. Eine lediglich für chirurgische Diagnostik gefertigte Zusammenstellung der wesentlichen Symptome wird daher jedermann gern lesen, wenngleich Neues nicht darin gebracht wird. Im allgemeinen halten die einzelnen Äußerungen der Geschwulstentwicklung eine typische Reihenfolge ein; als erste tritt das »signal-symptôme — klonische Zuckungen in einzelnen Muskelgebieten — in Erscheinung. Ihnen gebührt besondere Würdigung wegen ihrer streng lokalen Beziehungen zum Sitze der Geschwulst.

Später folgen stärkere, noch immer auf Muskelgruppen beschränkte, mit erhaltenem Bewußtsein auftretende Krämpfe, die in Lähmungen und später Kontrakturen übergehen. Den Krampfanfällen geht entweder die oben erwähnte motorische oder eine sensitive Aura voraus. Mittlerweile haben sich dann die Hauptgeschwulstsymptome, der »Syndrome« entwickelt: Kopfweh, Schwindel, Erbrechen, Stauungspapille und halbseitige epileptiforme Anfälle — die Jakson'sche Epilepsie. Je nachdem nun das Wachstum einer Hirngeschwulst in andere Zentren übergreift, sich z. B. vom Facialiszentrum nach aufwärts oder vorwärts entwickelt, werden sensorische Zonen oder das Sprachgebiet in Mitleidenschaft gezogen, werden sich Reizungen, Lähmungen und Kontrakturen auf Arm- und Beinmuskulatur der

Digitized by Google

gleichen Seite ausdehnen und — falls eine Vergrößerung bis in die Nähe der anderen Hemisphäre stattfindet — sich sogar Reizerscheinungen der dem Sitze der Geschwulst entgegengesetzten Seite einstellen können. Den Störungen der Sensibilität ist besondere Aufmerksamkeit zu schenken; sie sind fast in der Hälfte der Fälle beobachtet, und kommen besonders Geschwülsten der Zentren für obere und untere Gliedmaßen zu. Die Einzelheiten, die natürlich je nach dem angrenzenden Zentrum für jede Gegend Verschiedenheiten aufweisen, sind hier nicht wiederzugeben. Für die Sensiblitätsstörungen hat Verf. sie in einer Tabelle zusammengestellt. Für Geschwülste, welche sich über mehrere Zentren erstrecken, ist es von größter Wichtigkeit, nicht nur die lokalen Symptome, sondern vor allem die Reihenfolge ihres Auftretens zu beachten. Die Frühdiagnose ist die Hauptbedingung für operative Erfolge. Wir müßten somit alles daran setzen, die Erkrankung zu lokalisieren noch ehe ausgedehnte Ausfallserscheinungen, Stauungspapille und Epilepsie aufgetreten sind.

Christel (Metz).

---

4) **L. Wullstein.** Die Behandlung der tuberkulösen Spondylitis.

(Zeitschrift für orthopäd. Chirurgie Bd. XII. Hft. 4.)

Wie für die Skoliose, so hat Verf. nunmehr auch für die tuberkulöse Spondylitis das Verfahren beim Gebrauche seines bekannten Redressionsapparates zu einer vollständig abgeschlossenen Behandlungsmethode ausgearbeitet. Um diese Methode kennen zu lernen, ist das Studium der vorliegenden Arbeit unerläßlich. Denn die Indikation der Behandlung, die Wirkung der Extension oder Redression im Apparat und die Technik des Verbandes sind eingehend und klar geschildert. Zur Anwendung gelangen hauptsächlich drei Arten des Verbandes, nämlich 1) der einfache Extensionsverband, der nur zu einer gewissen allmählichen Aufrichtung der Wirbelsäule bestimmt ist, 2) der Pelottenverband, der außer Extension noch weiterhin eine Abflachung des Buckels, resp. eine in der Hauptsache paragibbäre Lordosierung durch Pelottendruck bewirkt, und 3) der Reklinationsverband, bei welchem die totale Lordosierung des Rückens beabsichtigt ist. In dieser Reihenfolge werden bei hochgradigem Gibbus auch die Verbände angelegt. Ist aber der Buckel schon durch Extensionsverbände größtenteils ausgeglichen, so folgt auf die Extensionsverbände gleich ein Reklinationsverband. Prinzip ist es, nur einen solchen Verband anzulegen, der die Wirbelsäule zwischen Hinterhaupt und Becken in gleichmäßiger Extension hält. Nur bei der Tuberkulose im Atlantooccipitalgelenke pflegt W. einen kleineren Verband anzulegen. In der späteren Behandlungszeit können die Verbände auch mit abnehmbaren Apparaten vertauscht werden.

Kontraindiziert sind portative Verbände und Apparate 1) bei Kindern in den ersten vier Lebensjahren, 2) bei Pat., die an Senkungsabszessen oder an sonstigen floriden Erscheinungen leiden und

Digitized by Google

3) bei Pat., bei denen schon eine geringe, probeweise angewandte Extension floride Erscheinungen auslöst. In diesen Fällen wendet W. das Lorenz'sche Reklinationsbett an, derart modifiziert, daß die Reklination in bequemer Weise allmählich gesteigert werden kann. Das forcierte Redressement kommt nur als äußerstes Hilfsmittel bei Spondylitis mit hartnäckiger Lähmung in Betracht.

Die Vorteile des W.'schen Verfahrens bestehen in der leichten und völligen Kontrollierbarkeit der Extension jeder der beiden Wirbelsäulenhälften, ferner in der Möglichkeit, die Kompression des Buckels, die paragibbäre Lordosierung, die Reklinationsstellung des Kopfes, die Korrektion einer event. gleichzeitig vorhandenen Seitenabweichung der Wirbelsäule oder einer Kontraktur im Hüftgelenke, kurz die vollständig detaillierte und dem betreffenden Fall entsprechende Korrektion des Rumpfes allmählich, sowie in schonender und in absolut dosierbarer Weise auszuführen. **J. Riedinger** (Würzburg).

---

5) **J. Finck** (Charkow). Das Problem der absoluten Ausgleichbarkeit des spondylitischen Buckels.

(Zeitschrift für orthopäd. Chirurgie Bd. XII. Hft. 4.)

Verf. bevorzugt bei der Behandlung des spondylitischen Buckels in der unteren Hälfte der Wirbelsäule bei Kindern die horizontale Reklinationslage im Gipsbette. Die Ausgleichung erfolgt dadurch, daß von Zeit zu Zeit und Schicht auf Schicht ein Polster unter den Buckel geschoben wird, um diesen allmählich von der Unterlage abzudrängen. Die Arbeit, welche sich auf den Vortrag des Verf. auf dem II. Orthopäden-Kongreß bezieht (s. d. Zentralblatt 1903 p. 874), erläutert in reicher Illustration das ganze Verfahren, das zunächst nur bei kleineren Buckeln anwendbar ist. Bei größeren Buckeln muß eine präparatorische Behandlung vorausgehen. Dieselbe besteht in der Regel darin, daß der Kranke, während er auf dem Rücken liegt, an seinem Buckel hochgehoben wird. Der Kranke hält dabei die Hände über den Kopf. Nur bei absoluter Unnachgiebigkeit schreitet F. auch zur Extension, aber ohne nachfolgenden Gipsverband. Das Kind wird gleich nachher wieder in sein Gipsbettchen zurückgelegt und dort gut befestigt. Die lange Zeit durchgeführte Liegekur hat für die betreffenden Kranken keine nachteiligen Folgen. Nach einigen Monaten dürfen die Kinder während des Tages kurze Zeit in einem Reklinationskorsett herumgehen. Nachts muß das Gipsbett jahrelang das natürliche Lager bilden.

J. Riedinger (Würzburg).

---

6) **K. Hasebroek.** Die Vorwärtslagerung des Schultergürtels als Haltungsanomalie und in Beziehung zum »runden Rücken«.

(Zeitschrift für orthopäd. Chirurgie Bd. XII. Hft. 4.)

Verf. macht darauf aufmerksam, daß der sog. runde Rücken der Kinder in manchen Fällen in nichts anderem besteht, als in

Digitized by Google

einer abnormen Lage des Schultergürtels. Bei näherem Zusehen ergibt sich eine primäre Vorwärtslagerung des Schultergürtels mit nach vorn und abwärts geschobenen Schulterblattgelenkfortsätzen und abgehobenen Schulterblattwinkeln. Das Leiden kommt einseitig und doppelseitig vor. In ätiologischer Hinsicht unterscheidet H. zwei Typen. Bei dem ersten Typus, dem der muskulären Rigidität, handelt es sich entweder um eine reflektorische Kontraktur oder um ein angeborenes Überwiegen des Tonus der vorwärtsziehenden Brustmuskeln. Der zweite Typus beruht auf einer Gleichgewichtsstörung infolge von Schwäche oder von Ermüdung der rückwärtsziehenden Muskeln. Bei letzterem Typus kommt als auslösendes Moment die Schwere der Arme in Betracht mit der Neigung, den Gelenkfortsatz der Scapula nach vorn und abwärts zu ziehen.

J. Riedinger (Würzburg).

---

7) **K. M. Schwarz.** Über einige, meiner Behandlungsart der seitlichen Rückgratsverkrümmungen eigentümliche, orthopädische Übungsapparate und deren Verwendung.

(Zeitschrift für orthopäd. Chirurgie Bd. XII. Hft. 4.)

Das Bestreben, die skoliotische Wirbelsäule mit möglichster Energie aufzurichten und im Gipsverbande festzuhalten, hat nach S. seine Berechtigung nur bei den schwersten Formen der Skoliose. Durch die Streckung des Rumpfes wird für die inneren Organe mehr Raum geschaffen und wird die Totalstellung des Rumpfes in seinem Verhältnis zum Becken korrigiert, indem man hauptsächlich das Überhängen beseitigt und die sich kreuzenden Querachsen des Rumpfes und des Beckens zueinander parallel stellt. Berechtigt ist ferner dieses Verfahren bei Skoliosen der oberen Brust- und unteren Halswirbelsäule, weil diese Gegend anderen Arten mechanischer Einwirkung schlecht zugänglich ist. Als beste Methode wird die Wullstein'sche anerkannt.

Verf. hält es aber für gut, vor allgemeiner Anwendung dieser Methode zu warnen. Bei minder hochgradigen Skoliosen könne sie nichts nützen. Die Streckung werde in vielen Fällen nicht erreicht. Andererseits werden die Bänder so stark gedehnt, daß Schlottergelenke entstehen. Dazu trete Atrophie der Muskulatur, und nach Abnahme des Verbandes komme es zu einem noch stärkeren Zusammensinken des halt- nnd kraftlosen Rumpfes. Das Ende einer solchen Behandlung lasse sich gar nicht absehen.

Verf. legt großen Wert auf einen guten Ernährungs- und Kräftezustand der skoliotischen Kinder. Geregelte Lebensweise, kräftige Ernährung, Bewegung in freier Luft, regelmäßige Turnübungen, Abhärtung, reichlicher Schlaf sollen den Kräftezustand der Pat. heben. Ferner soll die Wirbelsäule durch kräftige, aber möglichst genau auf die abgewichene Partie lokalisierte Redressionsübungen ohne besonders intensive Längsdehnungen mobilisiert werden. Zur

Digitized by Google

Nachhilfe bedient sich S. auch abnehmbarer orthopädischer Korsetts. Die Behandlung, die in vielen Fällen nur eine ambulatorische sein kann, muß möglichst lange fortgesetzt werden.

Unter Benutzung alter und neuer Ideen hat sich S. seit 24 Jahren eine Reihe von Redressionsapparaten kombinatorisch für seine orthopädische Anstalt in Prag zusammengestellt. Dieselben werden näher beschrieben. Es finden sich darunter Apparate und Vorrichtungen nach Schildbach, Seeger, Lorenz, Busch, Barwell, Zander, Beely, Hoffa u. a., außerdem 3 Schulthess'sche Übungsapparate.

J. Riedinger (Würzburg).

8) **C. Dambrin.** Étiologie et mécanisme des lésions de l'intestin dans les contusions intestinales.

(Revue de chir. XXIV. ann. Nr. 3.)

Unter diesem Titel bringt D. einige Ergänzungen zu seiner Inauguraldissertation von 1903: Er führt zunächst aus, daß durch ihre Beschäftigung als Knechte, Fuhrleute, Reiter die Männer Verletzungen der Eingeweide durch Stoß oder Schlag weit mehr ausgesetzt sind als Frauen (46 zu 3). Vorwiegend wird der Dünndarm betroffen bei entspannten Bauchdecken und Füllung mit flüssigen Massen. Verhinderung am Ausweichen durch Mauern, abnorme Fixation der Eingeweide durch Verwachsungen, brüchige Konsistenz wegen Anwesenheit von Geschwüren sind mitbestimmend.

Für den Mechanismus der Verletzung wurden bislang Zerquetschung zwischen dem einwirkenden Gegenstande — der mit relativ geringer Fläche und ziemlicher Heftigkeit auftreffen müsse — und der Wirbelsäule bezw. den Beckenschaufeln, ferner Berstung und schließlich Abreißung in Anspruch genommen.

Die Quetschwunde des Darmes ist die häufigste und kennzeichnet sich durch trichterförmige Erweiterung von der Serosa nach der Mucosa zu, welche zuerst nachgibt. Für den Dünndarm liegt die »gefährliche Zone« Moty's oberhalb des Nabels. Der Dickdarm wird eher bei Stoßrichtung von innen nach außen im Bereich der Beckenschaufeln verletzt. Platzwunden des Darmes setzen ziemliche Füllung voraus, heftige Einwirkung großer Oberflächen, so daß aus einer abgeklemmten Schlinge der Inhalt nicht entweichen kann. Meist sind sie von Quetschwunden begleitet, die regelmäßig gesucht werden müssen. Da hierbei die Serosa zuerst einreißt, zeigt sie die größere Ausdehnung der Wunde mit trichterförmiger Verengung nach innen zu. Die Bestätigung dieser klinischen Erfahrungen durch Experimente an Hunden und freien Darmschlingen wird am Schlusse der interessanten Zusammenstellung gebracht.

Christel (Metz).

Digitized by Google

9) **Marvel.** Has influenca been a causative factor in the increase of appendicitis?

(Vortrag auf der 55. Jahresversammlung der Amer. med. assoc.)
(Journ. of the amer. med. assoc. 1904. Juli 30.)

Nach seinen Beobachtungen und Mitteilungen aus der Literatur bejaht M. die Frage. Wie es eine chronische Influenza des Atmungssystems gibt, so auch eine solche des Verdauungskanales. Der Wurmfortsatz ist durch seine Lage, seinen Bau, das Vorherrschen von Lymphgewebe und durch seine Blutversorgung besonders starken Infektionen und mechanischen Schädigungen, namentlich Abdrosselung der Blutzufuhr bei Schwellungen ausgesetzt. Körperteile derart sind aber besonders der Influenzainfektion zugänglich; wenn sie schon vorher krank waren, wird die Erkrankung durch Influenza sehr leicht verschlimmert.

Diskussion: De Lancey (Rochester), Walsh (Neuyork) warnen vor zu häufiger Diagnose Influenza. Russell (Philadelphia), Morris (Neuyork): Die Influenza erzeugt Appendicitis; häufig durch einfache Schleimhautschwellung einfache katarrhalische Formen, die dann meist im Anfang auftreten; schwerere Formen kommen später zur Beobachtung. **Trapp** (Bückeburg).

---

10) **Lycklema à Nyeholt.** Radicaloperatie voor hernia inguinalis.

(Nederl. Tijdschrift voor Geneeskunde 1903. Nr. 23.)

Um die unangenehmen Folgen von Infektionen bei Radikaloperationen von Leistenbrüchen zu umgehen, gibt Verf. folgende Methode an:

Hautschnitt, Eröffnung des Leistenkanales, Abtragen vom Bruchsack. Jetzt legt man 4 oder 5 Nähte an mit einem dicken seidenen Faden, welcher an beiden Enden mit einer Nadel armiert ist. Man näht von der Wunde aus soweit wie möglich die Muskeln und Fascie von der Oberseite bis durch das Ligamentum Pouparti an der unteren Seite, dann an der Oberseite durch die Haut, die nicht so breit gefaßt wird, und an der unteren Seite erst oben, um den Funiculus herum, dann durch die Haut. Bei Infektionen kann man die Nähte direkt fortnehmen, ohne einen Faden in der Wunde zu lassen.

Man soll auf diese Art weniger Infektionen haben.

E. H. van Lier (Amsterdam).

---

11) **R. C. Kemp.** Fluorescin in transillumination of the stomach.

(New York and Philadelphia med. journ. 1904. Nr. 7.)

K. empfiehlt, zur Feststellung der Magengrenzen und zur Darstellung von Geschwülsten in der vorderen Magenwand vor Einführung einer elektrischen Lampe den Magen mit Fluorescinlösung

Digitized by Google

zu füllen. Die Bilder sollen außerordentlich deutlich sein, selbst bei starken Bauchdecken.

Lengemann (Bremen).

---

12) **Renner.** Die Lymphdrüsenmetastasen beim Magenkrebs.

(Mitteilungen a. d. Grenzgebieten d. Medizin u. Chirurgie Bd. XIII. Hft. 2.)

R. hat am Breslauer pathologischen Institut bei 15 Autopsien von Leichen mit Magenkarzinom, bei denen entweder die Resektion der erkrankten Magenpartie oder auch nur die Gastroenterostomie oder überhaupt keine Operation gemacht worden war, sehr genau die Lymphdrüsen der Magengegend nicht allein, sondern auch in entfernteren Gegenden untersucht. Er fand, daß aus der Größe und Konsistenz der Drüsen ein unbedingter Schluß auf Vorhandensein oder Fehlen karzinomatöser Infektion nicht ohne weiteres zulässig ist; es können sehr große Drüsen vollkommen frei von Karzinom, ja sogar manchmal frei von entzündlichen Prozessen sein. Andererseits können auch kleinste Drüsen, ohne sonst äußerlich irgendwie die Karzinose zu verraten, schon intensiv karzinös erkrankt sein. Ferner: in 73% der Fälle waren die zu einem Geschwulstgebiete gehörenden regionären Lymphdrüsen erkrankt. Selbstverständlich können auch daneben noch andere Drüsen erkrankt sein. Was die Frage betrifft, ob die Drüsen embolisch oder durch kontinuierliches Wachstum erkranken, so hält R. ersteres für die Regel. Von sechs operierten Fällen fand sich dreimal keine infizierte Drüse bei der Autopsie mehr vor, in den anderen waren noch regionäre Drüsen erster oder zweiter Etappe infiziert; diese Infektion betraf vor allem die suprapankreatischen Drüsen, deren Entfernung wegen ihrer anatomischen Lage und der zu fürchtenden Verletzung des Pankreas meist unvollkommen bleiben wird, so daß ihr Vorhandensein auch künftighin die Prognose der Magenresektion sehr trüben wird. — Aus allem ergibt sich, daß wir allen Grund haben, alle irgend erreichbaren Drüsen bei der Magenresektion mit fortzunehmen.

Haeckel (Stettin).

---

13) **G. Gayet.** Le traitement de cancer de l'estomac par la gastro-entéro-anastomose au bouton de Jaboulay-Lumière.

(Revue de chir. Année XXIV. Nr. 3.)

Bei kachektischen Krebskranken ist schnelle und sichere Operation Haupterfordernis für die erfolgreiche Ausführung der Gastroenterostomie. Während diese bei Herstellung der Fistel durch Naht 40—70 Minuten, bei Anwendung des Murphyknopfes immer noch 25—30 Minuten Zeit verlangt, hat J. mit seinem Knopf die Dauer auf 7—10 Minuten herabgedrückt; selten beansprucht sie 17 bezw. 25 Minuten. Der Knopf soll jede Naht entbehrlich machen; er ist nach der Art von Manschettenknöpfen zum Eindrehen konstruiert, wobei die Schleimhaut zwischen dem aufgebogenen Rande des äußeren Wulstes und einer feinen horizontal aufgelöteten Zunge der beiden Teile ein-

Digitized by Google

geklemmt wird. Die Öffnung im Magen und Jejunum wird je 1 cm groß angelegt.

Bislang ist der Knopf Jaboulay-Lumière in etwa 100 Fällen angewandt worden, und die Erfolge können sich — auch was die Dauerwirkung anbetrifft — mit denen des Murphyknopfes zum wenigsten messen.

Verf. bespricht dann etwas allgemeiner die Indikationen und Gegenanzeigen für die Verwendung des Knopfes: die Hauptvorteile sind Schnelligkeit der Ausführung, geringe Schädigung der Eingeweide während des Eingriffes, Möglichkeit sofortiger Ernährung. Schwierigkeiten können entstehen bei ausgedehnter Infiltration des Magens durch die Neubildung, einfach ödematöser Schwellung, außergewöhnlicher brüchiger Struktur der Organe, wie denn auch G. zugibt, daß den Operationen wegen gutartiger Stenose und Geschwür die Gastroenterostomie durch Naht zukomme.

Auf einen recht optimistischen Standpunkt stellt sich Verf. bei der Beantwortung der Fragen, ob der Anwendung des Knopfes als solchem Vorwürfe zu machen seien. Daß die Entstehung des Circulus vitiosus nichts mit der Anlegung der Fistel mit Hilfe des Knopfes zu tun habe, wird man G. gern zugeben. Über die durch den Knopf als Fremdkörper erzeugten Unfälle jedoch sollte man nicht hinweggehen mit der Phrase, »dieser Vorwurf verdiene nicht, daß man sich dabei aufhalte!«

Die spontane Verheilung der Magen-Darmfisteln wiederum ist kein Ereignis, das von der Knopfanwendung mehr begünstigt wird als von der Nahtmethode — sie dürfte auch nach dieser häufiger sich einstellen als man glaubt. Als unbestrittenes Verdienst aber ist anzuerkennen, daß J. die Mortalität der Gastroenterostomie bei Magenkrebs mit seinem Knopf auf 18% — seit 1902 sogar auf etwa 7% herabgedrückt hat. **Christel** (Metz).

---

14) **J. Decker** (München). Zur Diagnose der Pylorusstenose.

(Münchener med. Wochenschrift 1904. Nr. 28.)

Während die meisten Autoren der Ansicht sind, daß sich die Diagnose der Pylorusstenose fast nie über eine Wahrscheinlichkeitsdiagnose erhebe, glaubt D. auf Grund seiner Erfahrungen einigen Symptomen einen besonderen Wert für die Stellung einer sicheren Diagnose zusprechen zu dürfen. Sichtbare peristaltische oder antiperistaltische Bewegungen des Magens (sog. »Magensteifung«) in Verbindung mit reichlichem Erbrechen weisen nach ihm auf eine akut sich entwickelnde Stenose hin; sie fehlen aber bei den sich langsam ausbildenden und länger bestehenden, weil die Muskelkraft allmählich nachgelassen, ein atonischer Zustand eingetreten ist. Für ein untrügliches Zeichen hält D. den im nüchternen Magen geführten Nachweis von Speiseretentionen in einer bestimmten Form der Verarbeitung, im Zustande eines feines musartigen Breies, dessen Fortbeförderung durch den Pylorus wegen dessen Verengerung unmöglich war. Doch

Digitized by Google

gibt Verf. zu, daß bei länger bestehender Stenose infolge von Schwinden der motorischen Kraft der Magenmuskulatur und von veränderter Saftsekretion der Mageninhalt morgens nüchtern von ziemlich grober Konsistenz angetroffen werden könne. Mit Recht weist er darauf hin, daß die Ansicht, die Diagnose sei nur dann mit Sicherheit zu stellen, wenn eine die Pylorusgegend einnehmende Geschwulst getastet werden könne, eine ganz falsche sei, weil der Pylorus oft (Perigastritis) unter die Leber verlagert und dadurch, selbst bei faustgroßer Geschwulst, der Tastung unzugänglich ist. Schließlich ist noch die Hypersekretion des Magens mit oder ohne begleitende Hyperazidität, verbunden mit täglichem reichlichem Erbrechen, als ein verdächtiges Symptom anzusehen; durch die sich am Pylorus stauenden Nahrungsmittel werden die den Magensaft absondernden Drüsen vorstehenden Nerven reflektorisch gereizt und zur fortwährenden Sekretion angeregt.

Kramer (Glogau).

---

15) **H. M. Hepperlen.** A simple method of intestinal anastomosis.

(New York and Philedelphia med. journ. 1904. Nr. 11.)

H. empfiehlt, die Darmnaht bei Enteroanastomosen auszuführen über einem Gelatinezylinder, der durch Formalinbehandlung so widerstandsfähig gemacht ist, daß er wenigstens $^1/_4$ Stunde lang im Darme seine Form behält. H. adaptiert die auf den Zylinder geschobenen Darmenden durch einige durchgreifende Nähte. Dann folgt die eigentliche Naht: ein langer Doppelfaden von feiner Seide ist in zwei gerade Nadeln eingefädelt, so daß der Knoten von beiden Nadeln gleich weit entfernt ist; nun werden, nahe am Gekrösansatze, beide Nadeln parallel zueinander, jederseits 3 mm von der Schnittlinie entfernt, 2—3 mm weit durch Serosa und Muscularis geführt; dann werden die zwei Doppelfäden geknüpft, so daß die dazwischenliegenden Teile eingestülpt werden. In derselben Weise wird die Naht, immer wieder durch einen Knoten unterbrochen, herumgeführt und schließlich zum Schluß des Gekrösschlitzes verwendet. Die Naht erscheint einfach; sie soll in 5—10 Minuten zu machen sein und sehr fest schließen. Über Erfahrungen am Lebenden wird nicht berichtet.

Lengemann (Bremen).

---

16) **G. Fraenkel.** Hetralin, ein wirksames Mittel gegen Cystitis und Pyelitis.

(Monatsschrift f. Harnkrankheiten und sexuelle Hygiene Jahrgang 1. Hft. 9.)

Hetralin, ein Derivat des Urotropins, wurde bei etwa 40 Pat. in Dr. Müllerheim's Klinik in Berlin verwendet und bewährte sich gut (schnelle Klärung des Urins von Bakterien und Leukocyten und Beseitigung des Harndranges ohne gleichzeitige lokale Therapie) bei Cystitis, Pyelitis acuta und chronica, gleichgültig, aus welcher Ursache die Krankheit herrührte. Dosis 0,5 3—6mal täglich in Tabletten.

Willi Hirt (Breslau).

Digitized by Google

17) **C. Mariani.** Proposta di nefropessi col passaggio attraverso al rene del periostio della 12. costa resecata.

(Gazz. degli ospedali e delle clin. 1904. Nr. 91.)

Verf. hat an der Leiche und an vier großen Hunden experimentiert. Nach einem Schnitte längs der 12. Rippe wird letztere subperiostal etwa 4 cm vom Gelenk entfernt reseziert. Der Pol der Niere, mit dem das Periost verbunden werden soll, wird mit einem mittleren Trokar durchbohrt, und zwar in der Richtung der Rippe. Ein durch den Hohlkanal des Trokars geführter Faden zieht das Periost von der anderen Seite des Trokars durch diesen. Das so durch die Niere geführte Periost wird an die Muskulatur des 11. Interkostalraumes festgenäht. Zwei feine Catgutnähte befestigen außerdem noch das Periost beim Eintritt und Austritt aus der Niere an die Nierenkapsel. Sämtliche Hunde überstanden die Operation sehr gut. 1—2½ Monate nach derselben wurden sie getötet. Bei keinem Tiere hatte das Periost Knochen gebildet. Die Nieren waren vollkommen reizlos. Um das Periost herum hatte eine Bindegewebsneubildung stattgefunden. Der Urin der Tiere enthielt nur in der ersten Zeit etwas Blut, war aber später völlig normal.

Dreyer (Köln).

Kleinere Mitteilungen.

Ein neuer aseptischer Magazinnadelhalter und aseptische Magazinunterbindungsnadel[1].

Von

Dr. **Dobbertin,**
Spezialarzt für Chirurgie in Berlin.

Die Konstruktion des nachfolgend beschriebenen aseptischen Magazinnadelhalters und der aseptischen Magazinunterbindungsnadel erfolgte aus dem Wunsche heraus, die Fadenschlinge nach König's aseptischer Regel in die Wunde zu bringen, d. h. zu nähen und unterbinden, ohne das Nahtmaterial vorher mit den Fingern berührt zu haben. Im einzelnen sollte demnach vermieden werden: das Abrollen und Abschneiden des gekochten Fadens, das Einfädeln desselben, das Einsetzen der Nadeln nach dem Auskochen und schließlich das Schleifen des Fadens über das Operationsfeld und dessen Umgebung, mit anderen Worten, es sollte der ausgekochte Faden direkt aus dem Kochtopf in die Verletzungs- oder Operationswunde gebracht werden, ohne die Nadel oder den Faden mit den Fingern berührt zu haben. Dies Prinzip wurde durch Anbringung dreier Punkte erfüllt: 1) Die Anfügung eines Magazins zur Aufnahme und Hergabe des Nähmaterials, 2) durch verdeckte Fortleitung des Fadens bis zum Einfädeln in der Nadel und 3) durch Verlegung des Nadelöhrs an die Spitze der Nadel nach Art des Deschamps. Diese Momente sind nicht neu und wurden in einzelnen Teilen in ähnlicher Form bereits an früher konstruierten Modellen (Stille, Windler u. a.) in Anwendung gebracht; indessen haben alle durch Verwendung von flachen, im Durchmesser sehr hohen Rollen, in deren tiefen Einschnitt

---

[1] Demonstriert in der freien Vereinigung der Chirurgen Berlins am 8. Februar 1904.

Digitized by Google

für das Fadenmaterial selbst nach längerem Kochen das Wasser nicht genügend eindringt und somit dessen Sterilität nicht sicher verbürgt, sowie durch Fortleitung des Fadens aus dem Magazin bis zur Nadel in ungeschlossenem Kanal oder überhaupt ganz unverdeckt unseres Erachtens erhebliche Nachteile. Um diese zu vermeiden, haben wir zur Aufnahme des Nahtmaterials nach mehrfachen Versuchen eine auf einer Achse (Fig. 2, *F* und Fig. 3, *C*) gleitende, lange, im Durchmesser flache Spule (Fig. 2, *E* und Fig. 3, *B*) angewendet, die ein spielend leichtes Abrollen des Fadens gewährt, und letzteren absolut verdeckt in der Branche (Fig. 2, *b—b*), resp. im Stiel (Fig. 3, *b—b*) bis zur Nadel fortgeleitet, so daß ein nachträgliches Berühren des Fadens während des Haltens der Instrumente ausgeschlossen ist. Schließlich lag uns daran, die Modelle in Form, Größe und Handlichkeit möglichst den in Benutzung befindlichen und bewährten Nähinstrumenten anzupassen, so daß der neue Magazinnadelhalter (Fig. 1a) jedem gewöhnlichen Nadelhalter und die Magazinunterbindungsnadeln (Fig. 1b) dem Deschamps resp. der Roser-König'schen Unterbindungsnadel in ihrer äußeren Form gleicht. Ebenso können beide auch ohne Benutzung des Magazins, da die Nadeln, die den gewöhnlichen in Form und Größe entsprechen, außer dem vorderen auch ein hinteres Öhr haben, wie die gewöhnlichen, bisher gebräuchlichen, nach Wunsch und Umständen angewendet werden, so daß in dieser Hinsicht ein doppeltes Instrumentarium erspart bleibt.

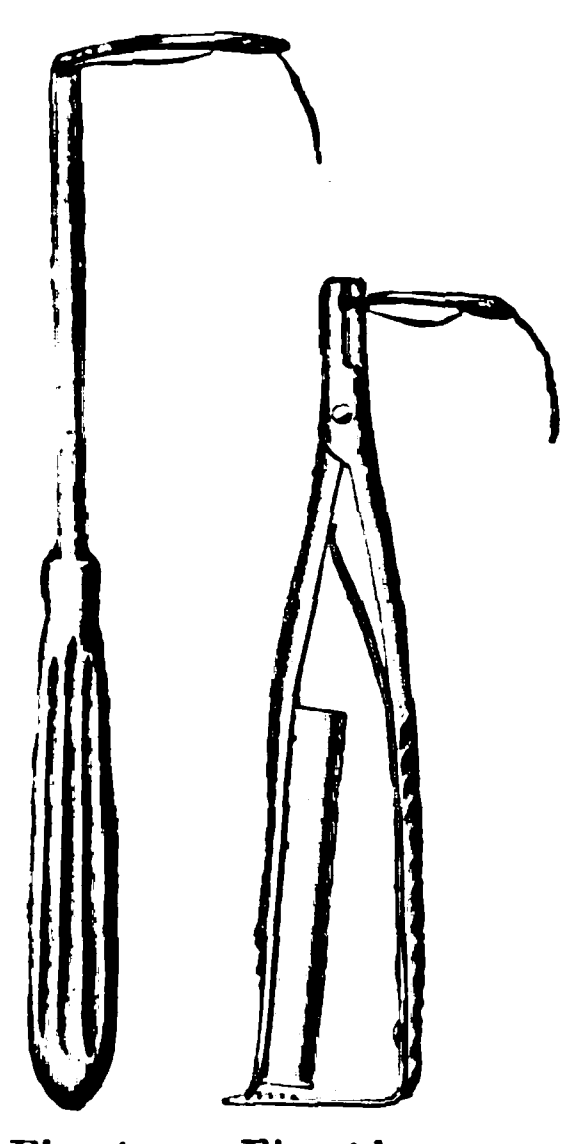


Fig. 1a. Fig. 1b.

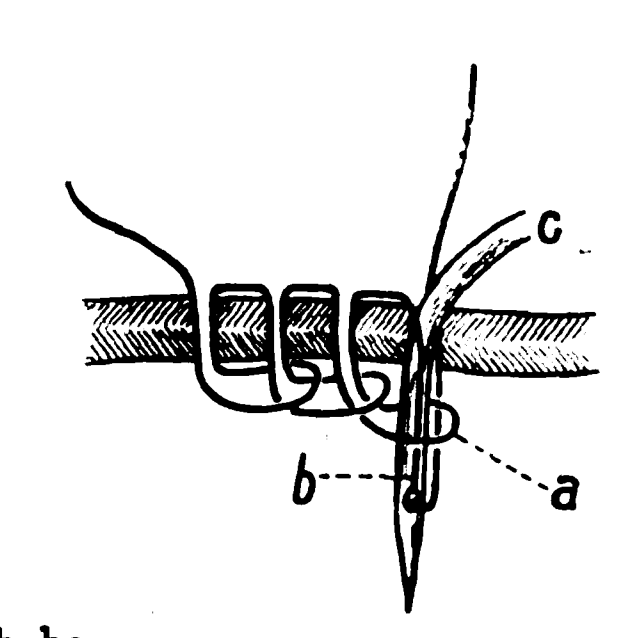
Das Nähen geschieht also so, daß der direkt aus dem Kochtopfe genommene, vorher beschickte Nadelhalter mit der Nadel durch beide Wundränder gestochen, die Fadenschlinge mit einer Pinzette gefangen und gehalten wird, während man den Nadelhalter mit der Nadel zurückzieht, und dabei soviel Nahtmaterial aus dem Magazin durch den in der Branche (bei der Unterbindungsnadel im Stiele) verlaufenden Kanal abrollt, wie zum Knoten benötigt wird, und den Faden vor dem Nadelöhr abschneidet. Das Ausfädeln wird also vermieden und es können in der gleichen Weise hintereinander eine beliebige Anzahl Nähte gelegt und gleichzeitig von einem Assistenten oder nachher vom Operateur alle auf einmal geknotet werden. Die mit den Fingern zwecks Knotens in Berührung gewesenen Enden werden abgeschnitten; die in der Wunde liegende Fadenschlinge blieb unberührt. Es wird so neben der absolut gewahrten Asepsis ein Verfahren geübt, das durch seine Bequemlichkeit, beliebig viel Nähte ohne Fortlegen und Wiederergreifen des Nadelhalters vorzunehmen, ferner durch seine Schnelligkeit in seiner Ausführung und schließlich durch das Ersparen einer Hilfe für das fortwährende Einfädeln und Einsetzen neuer Nähte auch technisch das bisherige Nahtverfahren übertrifft. Auch für den praktischen Arzt hat der Nadelhalter einen großen Vorzug, weil er dadurch in den Stand gesetzt wird, das einmal ausgekochte Instrument durch seine gleichzeitige Vereinigung mit dem Nahtmaterial in denkbar kleiner Verpackung leicht überallhin mitnehmen und am Orte beliebige Nähte garantiert aseptisch legen zu können, ohne Anspruch auf besondere Hilfe oder gründliche, eigene Desinfektion der Hände machen zu brauchen.

Um auch möglichst dicke Wundränder, wie bei durchgreifenden Bauchnähten, bei der Dammnaht, bei Fixation der Wanderniere usw., beide zugleich auf die Nadel bringen zu können, sind für diesen Zweck ganz besonders große Nadeln angefertigt. Im übrigen entsteht kein Nachteil gegen früher, wenn wegen zu großer Diastase der Wundränder jeder einzeln durchstochen werden muß; die

Digitized by Google

Methode bleibt dieselbe. Sobald die eine Seite durchstochen, wird der Nadelhalter geöffnet, zurückgezogen, dadurch der Faden, während er mit der Pinzette festgehalten wird, abgerollt, abgeschnitten, dann die Nadel durchgezogen und nach erneutem Fassen auch durch den zweiten Wundrand durchgestochen und ausgefädelt. Dabei wird der Faden keineswegs berührt, bleibt also absolut aseptisch. Die Nadel muß dann, event. mit der Pinzette, neu eingefädelt werden.

Schließlich kann nach Art des Kettenstiches bei Nähmaschinen sehr schnell und bequem fortlaufend genäht werden, ohne den Nadelhalter zu öffnen und auszufädeln, wie das ja auch schon von dem Stille'schen Instrumente bekannt ist. Die beifolgende kleine Skizze diene event. zur Orientierung: Die erste Schlinge wird ohne auszufädeln geknotet, dann die jeweils vorletzte, etwa *a*, mit der Pinzette weit gehalten, bis die durch einen weiteren Stich geführte Nadel *c* gleichzeitig durch sie hindurchgestochen ist. Nun erfaßt man den Faden bei *b* mit der Pinzette, zieht die Nadel *c* zurück, durchsticht aufs neue, durch die Schlinge, die durch *b* gebildet wurde usw. Am Schluß wird die ganze Stichkette straff gezogen und die Endschlinge wieder geknotet. Das gibt eine sehr dicht schließende Naht, die bei einiger Übung erheblich schneller anzulegen ist, als die bisherige fortlaufende mit dem jedesmaligen Wiedereinsetzen der Nadel, ohne den Faden oder die Nadel berührt zu haben.



Die Beschickung erfolgt:

1) beim Nadelhalter (Fig. 2). Die Spule *E*, die auf der Achse *F* frei gleitet und ebenso wie *F* von der Branche *B* zum Bewickeln leicht abnehmbar ist, wird abgenommen, mit dem Fadenmaterial bewickelt — dabei ist keine Regelmäßigkeit notwendig —, darauf wieder auf die Achse *F* aufgeschoben und diese in ihr Lager an der Branche *B* eingesetzt. Um nun das unnötige Abrollen der Spule beim weiteren Beschicken zu verhindern, trägt die Achse *F* bei *e* eine leichte konische Anschwellung, auf welche die Spule *E* mit einem leichten Drucke heraufgeschoben und dadurch fest arretiert wird. Das Fadenende leitet man durch den Einschnitt *i* in eine auf der Außenseite der Branche *B* bis zur Spitze verlaufende, flache Rille *b—b* nach oben und mit demselben Griff um den kleinen Vorsprung *g* nach außen. Um die Rille *b—b* in einen geschlossenen Kanal umzuwandeln, wird ein entsprechend geschnittener und gebogener Blechstreifen *C*, der an seinem oberen Ende einen Schlitz *c* für den Durchtritt des Fadens trägt, daraufgesetzt. Dadurch ist die völlig verdeckte Fortleitung des Fadens gewährleistet. Zum Schluß des Magazins schiebt man endlich den Deckel *D*, der beiderseits übergreifende Ränder hat, von unten her auf die Branche *B* über dasselbe, wodurch sich der Einschnitt *i* gleichzeitig in ein Loch verwandelt, das bereits von dem Streifen *C* bedeckt wurde. Kurz vor dem völligen Schluß wird dabei die auf der konischen Anschwellung der Achse *F* bei *e* festsitzende Spule *E* durch das Zäpfchen *d* (in der Figur fälschlich oben statt unten gezeichnet) abgeschoben, so daß nunmehr die Spule *E* auf *F* frei gleiten kann, und dadurch die Arretierung automatisch im rechten Augenblick gelöst. Nun verbindet man in der üblichen Weise die Branchen *A* und *B*, setzt die Nadel und fädelt den Faden durch das vordere Öhr ein (cf. Fig. 1a). Der Mechanismus arbeitet dann so, daß beim Abziehen des Fadens derselbe von der Spule *E*

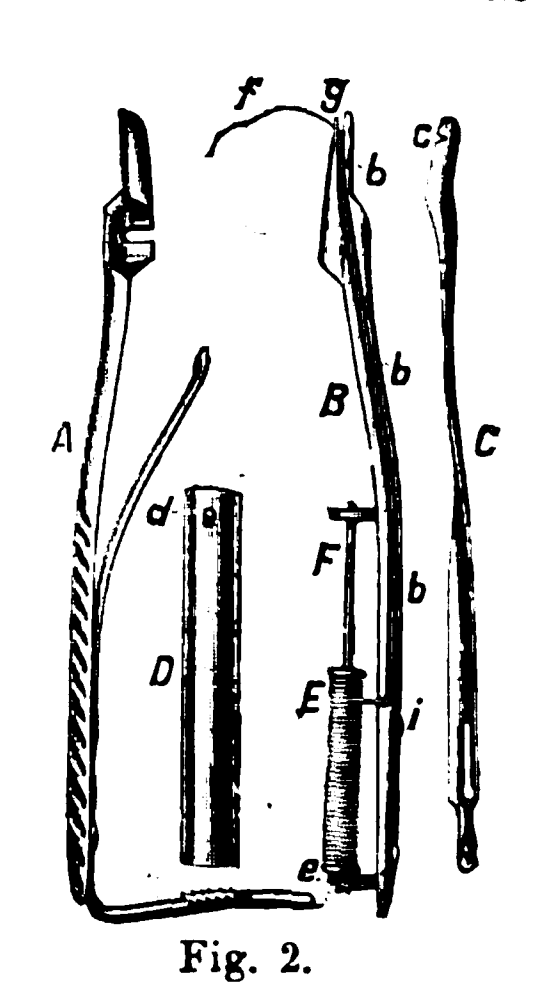


Fig. 2.

Digitized by Google

durch die Öffnung *i* und den Kanal *b—b* spielend leicht abrollt, wobei sich die Spule *E* durch Hin- und Hergleiten auf der Achse *F* so einstellt, daß die gerade abrollende Fadentour jeweils gegenüber der Öffnung *i* liegt. Gerade durch das Prinzip der beweglichen Spule ist die Funktion so ausgezeichnet geworden, daß die die Asepsis am besten sichernde Spule ohne erhebliche Veränderung des Instrumentes in seinem äußeren Ansehen in Anwendung kommen konnte. Man tut gut, vor dem Kochen die Branchen getrennt, den Magazindeckel *D* nur zur Hälfte aufgeschoben und den Kanal *b—b* unbedeckt zu lassen, damit das kochende Wasser alle Instrumententeile und die Seide ungehindert umspülen kann. Die schließliche, völlige Instandsetzung geschieht dann nach dem Kochen event. mit einer sterilen Pinzette.

2) Unterbindungsnadel (Fig. 3): Das Magazin ruht im hohlen Griffe. Die Spule *B* und die Achse *C* sind leicht heraushebbar. Bewicklung und Einsetzung wie beim Nadelhalter. Die konische Verdickung an der Achse *C* zur vorläufigen Arretierung der Spule *B* liegt hier am oberen Ende. Der Faden *f* wird dann um die nach unten offene Spiralschlinge *a* gelegt und durch die im Stiel befindliche Rille *b—b* nach oben zum Öhr geleitet (in der Abbildung fälschlich nicht um *a*, sondern direkt nach oben geleitet). Nach dem Kochen schließt man Magazin und Fortleitungsrille durch Heraufschieben des Deckels *D*, der sich durch übergreifende Ränder unten über dem Griff und oben über dem Stiel hält. Dabei wird wieder kurz vor dem völligen Schluß die Spule *B* von der konischen Anschwellung an der Achse *C* durch den Stift *d* herabgeschoben und die Spulenarretierung automatisch gelöst. Auch hier stellt sich die Spule *B* beim Abrollen durch Hin- und Hergleiten auf der Achse *C* mit der jeweils sich abwickelnden Fadentour gegenüber der Spirale *a*. Man hat darauf zu achten, daß die Gleitachsen (Fig. 2, *F* und Fig. 3, *C*) nicht Rostflecken ansetzen und tut gut, ein Tröpfchen gekochten Öls vor der Ingebrauchnahme darauf zu wischen. Die Funktion der Instrumente ist dann eine sehr zuverlässige.

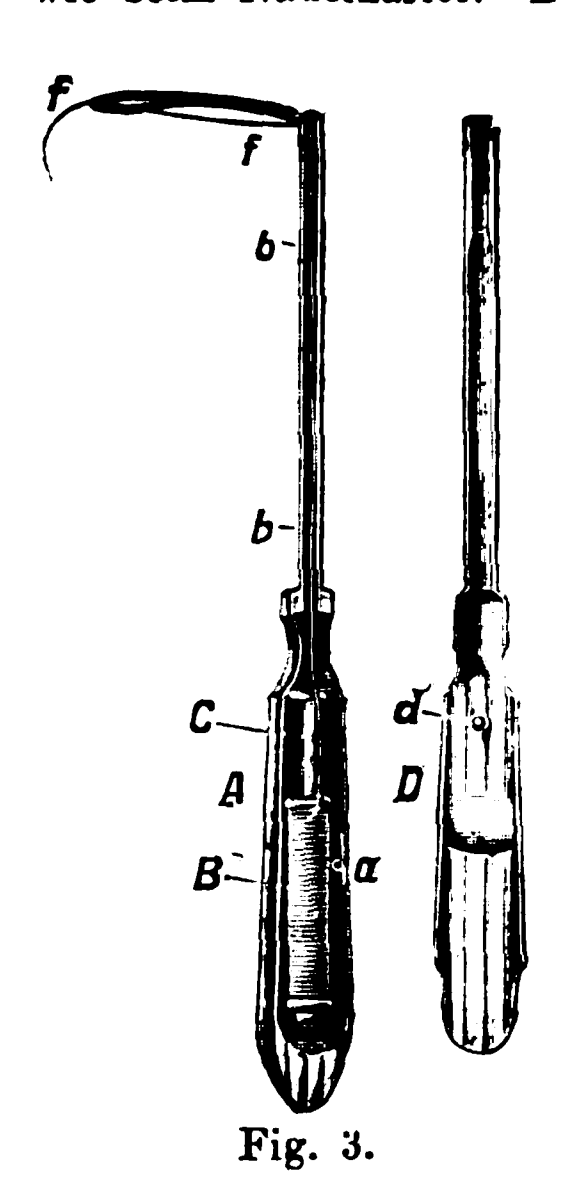


Fig. 3.

Der Einfachheit beim Beschicken halber sind alle Öhre zum Durchfädeln außer in der Nadel vermieden und statt dessen Einschnitte (Fig. 2 *i*), kleine Vorsprünge (Fig. 2, *g*) — an der Unterbindungsnadel eine nach unten offene Spiralschlinge (Fig. 3, *a*), um die sich die Fäden einfacher und schneller herumlegen lassen, verwendet worden. Zur Ausführung einer leichten und übersichtlichen Reinigung sind alle Teile auseinandernehmbar, gleichzeitig zur Beförderung guten Fadengleitens scharfe Kanten und tiefe Winkel vermieden und nirgends geschlossene, kürzere oder längere Kanäle angebracht, so daß sämtliche Teile für die Reinigung mit Bürste bequem zugänglich sind. Von der dünnen Seide lassen sich über 10 m, von der dickeren etwa 8 m auf eine Spule aufwickeln. Bei geringer Vergrößerung der Instrumente sind die Spulen erheblich zu verlängern. Um mehrere Spulen von Seide verschiedener Dicke steril vorrätig halten zu können, werden kleine Kästen nach Art der Schimmelbusch'schen angefertigt werden. Außer Seide kann natürlich auch Celluloidzwirn und anderes Fadenmaterial benutzt werden. Catgut rollt im feuchten Zustand ebenso gut wie Seide ab; getrocknet nimmt es einen gekräuselten Verlauf und rollt deshalb schwerer; es müßte also das Instrument aus Alcohol. abs. genommen werden. Da aber die Seide absolut steril in die Wunde gebracht wird, also eine nachträgliche Infektion und Eiterung nahezu ausgeschlossen ist, können auch alle versenkten Nähte zweckmäßig mit Seide angelegt werden, wie das bei manchen Chirurgen bisher schon geschehen und bei Darmnähten fast überall geübt wird.

Digitized by Google

Um die Instrumente nach dem Auskochen in der Landpraxis vor Rost zu schützen, empfiehlt es sich, dieselben einen kurzen Augenblick in absoluten Alkohol zu tauchen und dann in sterile Gaze einzuhüllen.

Nadelhalter und Unterbindungsnadel sind durch D. R. M. S. geschützt und werden vom Medizinischen Warenhaus, Berlin N., Friedrichstr. 108, angefertigt.

---

18) Freie Vereinigung der Chirurgen Berlins.

141. Sitzung am 11. Juli 1904.

Vorsitzender: Herr Rinne.

Herr Kroner: Demonstration eines Präparates von intraabdomineller Torsion des in einem Leistenbruche gelegenen Netzes, das bei der Operation des Einklemmungserscheinungen zeigenden Bruches im Krankenhause am Urban gewonnen wurde. Resektion des Netzes; Radikaloperation nach Bassini; Heilung.

Herr Sonnenburg erwähnt anschließend einen vor einiger Zeit von ihm operierten Fall, der dadurch interessant war, daß das Netz nach Spaltung des Bruchsackes und Leistenkanales sich von selbst zurückdrehte.

Herr Schröder: a. Demonstration einer Reihe von Fremdkörpern im und am menschlichen Körper, die im Laufe der letzten Jahre im Lazaruskrankenhause zur Beobachtung kamen.

Demonstration eines bei der Operation einer inneren Einklemmung durch Resektion gewonnenen 97 cm langen Dünndarmstückes, an dem die Abknickung durch einen zum Mesenterium verlaufenden peritonealen Strange gut zu sehen ist.

Demonstration der durch Kastration gewonnenen Präparate eines Chorioepithelioms des Hodens und der bei der Sektion gefundenen metastatischen Geschwülste in Leber, Lunge, Rippen, Wirbeln, die sich sehr schnell nach der Operation entwickelten und zum Tode führten.

b. Vorstellung eines Pat., bei dem eine nach Ohroperation entstandene Facialislähmung durch eine Neuroplastik von N. accessorius wesentlich gebessert worden ist.

c. Vorstellung eines Pat., der wegen Sinuszerreißung trepaniert worden ist. Der Betreffende war auf den Hinterkopf gefallen, es entwickelten sich bedrohliche Hirndruckerscheinungen; in der Gegend des linken Sinus transversus bestand eine lokale Schwellung, auf die man einging; es zeigte sich die äußere Wand des Sinus transversus zerrissen. Ausräumung des Hämatoms, Tamponade. Nach der Operation war der Kranke noch 4 Tage bewußtlos; am 5. Tage wurde das Sensorium klar; glatte Heilung.

Herr Bröse: a. Über die künstliche Eiterung nach der Methode Fochier's bei septischen und pyämischen Prozessen.

B. stellt eine Pat. vor, die wegen puerperaler Pyämie nach der Methode Fochier's mittels künstlicher Eitererregung durch Terpentininjektion behandelt wurde. Es bestand bereits 4 Wochen hohes Fieber, Puls 130—140. Injektion von 5 ccm Ol. Tereb. in die Muskulatur der Wade. Es entwickelte sich ein Abszeß, der bei der Inzision 5 Tage später sterilen Eiter enthielt. Die Eiterung wurde sehr reichlich; dabei erholte sich Pat., zugleich sank die Temperatur binnen 10 Tagen zur Norm. Während in sonstigen Fällen die Eiterung lokal blieb, schritt sie hier fort (vielleicht infolge der großen Dosis Ol. Tereb.), so daß am 14. Tage nach der Injektion noch eine Inzision unterhalb des Knies und neben der Achillessehne nötig wurde. Die Kranke ist dann vollkommen genesen. B. empfiehlt das Verfahren zu weiterer Prüfung.

b. Schützt der Chlorzinkschorf aseptische Wunden gegen eine Infektion mit virulenten Bakterien?

Menge hat sich gegen das Chlorzink als Ätzmittel gewandt, weil es als starkes Ätzmittel, aber schwaches Desinfektionsmittel den Körper gegen pathogene Organismen nicht schütze, und weil sein Schorf als ein Nährboden für Bakterien diesen das Eindringen in die Gewebe erleichtere.

Digitized by Google

Durch seine Untersuchungen konnte B. bestätigen, daß das Chlorzink selbst in 50%iger Lösung gar kein Desinfektionsmittel ist: denn nicht nur Milzbrandsporen, sondern sogar der Bacillus prodigiosus wurden, selbst wenn man sie 24 Stunden in 50%iger Chlorzinklösung liegen ließ, in ihrem Wachstum nicht beeinträchtigt. Die Experimente an Kaninchen und Tauben mit dem Basillus der Hühnercholera und an Kaninchen mit Milzbrand ergaben:

1) daß der Chlorzinkschorf aseptische Wunden mit absoluter Sicherheit gegen die Infektion mit pathogenen Organismen schützt;

2) daß die Tiere auch noch gesund bleiben, wenn man unmittelbar bis zu einer Minute nach der Infektion die Wunde mit 50%iger Chlorzinklösung ausätzt. Es erklärt sich diese im Gegensatz zu den Resultaten Schimmelbusch's stehende Wirkung des Ätzmittels durch seine außerordentliche Tiefenwirkung.

3) Der Chlorzinkeiweißschorf ist kein Nährboden für die Bakterien.

Herr Rinne: Ein Fall von Talma'scher Operation bei Lebercirrhose.

R. hat dreimal bei Lebercirrhose nach Talma operiert, zweimal in sehr vorgeschrittenen Fällen ohne jeden Erfolg, das dritte Mal bei einer 21jährigen Frau mit einer wahrscheinlich auf angeborener Lues basierenden, im Anschluß an eine Frühgeburt entstandenen Cirrhose mit dem Erfolge, daß der Ascites, nachdem er sich zuerst schnell wieder entwickelt hatte, nach 2 Monaten schwand und bis jetzt, ca. 3/4 Jahr nach der Operation, nicht wiedergekehrt ist. Bei der Operation wurde das klumpig verdickte große Netz zwischen Peritoneum und Muskulatur versenkt, sowie eine Fixation zwischen der sehr großen fibrös verdickten Milz und dem ebenfalls verdickten Peritoneum parietale hergestellt. Der Wundverlauf war durch eine Eiterung der Bauchwunde gestört. Eine antisyphilitische Kur wurde bisher nicht gemacht, um den Effekt der Operation reiner zu erkennen. Das Allgemeinbefinden hat sich in den letzten Monaten gebessert. Das vorher gelbe Hautkolorit ist geschwunden; es besteht nur noch Mattigkeit und Schwellung der Füße; Ascites ist bei der vorgestellten Pat. nicht mit Sicherheit nachzuweisen.

Diskussion. Herr Borchardt hat bei syphilitischer Lebercirrhose zweimal mit vollständigem Mißerfolge operiert.

Herr Rinne: Zur Frage der traumatischen Entstehung der Appendicitis.

Eine traumatische Appendicitis ist in Übereinstimmung mit Sonnenburg in der Regel nur in dem Sinne anzuerkennen, daß das Trauma die Gelegenheitsursache bildete, welche den Anfall an dem schon vorher kranken Wurmfortsatz auslöste oder einen Abszeß zum Platzen brachte. Wirklich auf traumatischer Basis entwickelte Erkrankungen des Wurmfortsatzes sind sehr selten. Einen solchen Fall hat R. beobachtet bei einem 16jährigen Menschen, der wegen einer Bauchquetschung durch Überfahren (Bluterguß im Bauch) ins Krankenhaus kam. 7 Wochen nach dem Trauma heftige Leibschmerzen, die sich am 2. Tage in der Blinddarmgegend lokalisierten. Bei der alsbald vorgenommenen Laparotomie entleerte sich serös stinkende Flüssigkeit mit Blutgerinnseln aus einer Höhle, in deren Wand der Proc. vermiformis eingebettet lag in fibrinoplastischen, in Organisation begriffenen Massen, die das kolbig angeschwollene, in der Höhle flottierende Ende abgeschnürt hatten; in diesem Teile fand sich grünlich-schmutziger Brei, während der basale Teil normal war. Die durch das Trauma gesetzte lokale Peritonitis hatte mit zunehmender Organisation des fibrinösen Exsudates den Proc. vermiformis eingeschnürt und mit der Sekretstauung im Endteile die Entwicklung der Entzündung bis zum Auftreten des Anfalles herbeigeführt. Vorstellung des geheilten Pat.

Herr Sonnenburg stellt ebenfalls einen Fall traumatischer, aber chronischer Appendicitis vor. Es hatte sich bei dem Manne nach einer Fraktur der rechten Darmbeinschaufel und Quetschung der rechten Bauchseite allmählich ein chronisches Darmleiden entwickelt, das durch die Schmerzhaftigkeit des

Digitized by Google

McBurney'schen Punktes, durch die Fixation der Darmschlingen um den Wurmfortsatz als chronische Appendicitis charakterisiert ist.

Herr Rinne: Ein unglücklicher Zufall bei der Douglasdrainage.

Der unglückliche Zufall bestand darin, daß sich um das Drain eine in der Tiefe des Douglas liegende Ileumschlinge herumgeschlungen hatte und mit ihren beiden Schenkeln auf der anderen Seite fest verklebt war; dadurch war eine Aufhebung der Passage im Ileum entstanden. Intra vitam war wegen der aufgetretenen Tympanie ein Anus praeternat. coecalis angelegt worden. Das Drain hatte man nicht entfernen wollen, weil es sehr fest lag und man in ausgedehnter Weise zu seiner Entfernung die Verklebungen der Darmschlingen hätte lösen müssen.

Herr Martens: Beiträge zur Nierenchirurgie.

a. M. berichtet über eine Juni 1902 vorgestellte Pat. mit chronischer Nephritis, welche mit periodischen einseitigen Nierenblutungen, -koliken und Fieberanfällen einherging; die Nierenspaltung ergab makroskopisch und mikroskopisch chronische Nephritis ohne Steine oder dergl. Eine wesentliche Besserung ist nicht eingetreten; die Schmerzen, die Nephritis bestehen fort, die Anfälle sind seltener geworden.

b. M. bespricht sodann einen Fall schmerzhafter Schrumpfniere nach Nierensteinen bei einem jungen Mädchen. Die Schmerzen waren nach einem Stoße gegen die linke Seite aufgetreten, Abgang von Gries, dann eines kleinen Steines. Röntgenbilder negativ, beträchtliche Funktionsstörung der schmerzhaften Seite. Wegen andauernder Schmerzen und nach erfolgloser sonstiger Behandlung Freilegung der stark geschrumpften, mit der Kapsel fest verwachsenen Niere, Spaltung; keine Steine, auch nicht im Ureter. Die mikroskopische Untersuchung eines exzidierten Stückes ergab chronische interstitielle Nephritis. Naht der Niere, die zum Teil abgelöste Kapsel blieb unvereinigt. Glatte Heilung. Seit der Operation bisher — 1/2 Jahr lang — keine Schmerzen, und bis auf einen zwischendurch überstandenen Scharlach dauerndes Wohlbefinden. Ob der Erfolg eine Folge der teilweisen Entkapselung ist, läßt M. dahingestellt.

Ähnliche Verhältnisse vermutet M. bei einem in seiner Beobachtung stehenden Herrn, bei dem öfters kleine Nierensteine abgegangen und durch Lithotripsie drei größere Steine aus der Blase entfernt sind. Wegen Fortdauer der Schmerzen in der linken Seite ohne Blutungen und bei negativem Ergebnis der Röntgendurchleuchtung muß man an eine schmerzhafte Schrumpfniere denken. Aus Rücksicht auf das Alter und sonstige Leiden (Aortenaneurysma, Ösophagusdivertikel) soll mit einer Operation noch gewartet und eine Badetrinkkur versucht werden.

c. Sodann berichtet M. über eine im Verlauf einer puerperalen Pyämie (nach manueller Placentarlösung) aufgetretene Nierenentzündung. Es entwickelte sich 5 Monate nach der Entbindung eine schmerzhafte Resistenz der linken Nierengegend; im Urin Eiweiß, Zylinder, reichliche Eiterkörperchen; Schüttelfröste, andauernd remittierendes Fieber (bis über 40°). Da sonst keine Ursache für das Fieber nachweisbar war, stand die Freilegung, Spaltung, event. Exstirpation der linken Niere in Frage. Die funktionelle Prüfung des mittels Harnleiterkatheterismus gewonnenen Urins ergab aber, daß die rechte Niere noch schwerer als die linke erkrankt war. Milzschwellung und Endokarditis, die sich alsbald noch entwickelten, verboten operatives Eingreifen. Schließlich gingen nach einigen Monaten alle Erscheinungen spontan zurück. Jetzt besteht seit mehreren Monaten völlige Heilung. Ein operativer Eingriff würde wahrscheinlich mehr geschadet als genützt haben.

d. Demonstration einer mehrere Liter Eiter enthaltenden linksseitigen tuberkulösen Pyonephrose, die bei einem jungen Mädchen in toto mittels König'schen Schnittes entfernt worden war. Der Urin der rechten Niere war vor der Operation normal befunden; er ist auch nach derselben so geblieben. Sehr schnelle Erholung und Kräftigung der außerordentlich elenden Kranken. Wie wohl allgemein anerkannt, wird man so große Pyonephrosen möglichst in toto entfernen.

Digitized by Google

Herr **Borchert**: Über Steineinklemmung im Ureter.

B. berichtet über einen Fall kalkulöser Anurie, bei dem sich der Harnleiterkatheterismus als diagnostisch und therapeutisch wertvoll erwies. Durch Anamnese und äußere Untersuchung konnte bei der korpulenten herzleidenden Dame ein Anhalt für den Sitz der Steineinklemmung nicht gewonnen werden, dagegen stieß der Harnleiterkatheter rechts auf einen festen Widerstand, während er links bis ins Nierenbecken vorgeschoben werden konnte, worauf sich hier 80 ccm blutigen trüben Harns entleerten. Der Katheter blieb 8 Stunden liegen, entleerte 200 ccm Harn; nach seiner Entfernung spontane reichlichere Entleerung. Die Diagnose, daß es sich um einen Steinverschluß in beiden Harnleitern gehandelt habe, von denen der im linken durch den Katheterismus aufgehoben wurde, wurde durch die Sektion bestätigt. Dieselbe wies den im rechten Harnleiter eingeklemmten Stein nach, während der linke frei war, aber in seinem dilatierten Nierenbecken reichlich Gries und einige kirschkerngroße Steine lagen, so daß zweifellos durch den Katheter ein locker im Orificium pelvicum vorgelagerter Stein beiseite geschoben wurde.

Im Anschluß daran legt B. ein zweites Nierenpräparat vor, das den Endeffekt eines dauernden Steinverschlusses eines Harnleiters zeigt, nämlich vollkommene Atrophie der entsprechenden linken Niere und kompensatorische Hypertrophie der anderen fast auf das Doppelte; der Stein war im Anfangsteil des linken Harnleiters fest verwachsen, und im peripheren Teile des linken Harnleiters war es zu einem vollkommenen organischen Verschluß desselben gekommen.

Richard Wolff (Berlin).

---

19) **Stewart.** Pyaemic glanders in the human subject.

(Annals of surgery 1904. Juli.)

6 Tage, nachdem sie im Laboratorium mit rotzinfizierten Hühnern gearbeitet hatte, erkrankte eine Assistentin unter Fieber und Kopfschmerzen an multiplen Abszessen der Extremitäten. S. inzidierte die Abszesse und goß, bevor er den Eiter abfließen ließ, 95%ige Karbolsäure in die Abszeßhöhle. Eine geschwollene, in der Unterkiefergegend gelegene Drüse wurde exstirpiert. Nach diesen Operationen traten Schüttelfröste und ein purpuraartiger Ausschlag auf, dann erfolgte völlige Genesung. In dem Abszeßeiter wurden Rotzbazillen gefunden. Die Hühner, an denen sich Pat. infizierte, waren mit Material von zwei an Rotz gestorbenen Menschen geimpft.

Verf. weist auf die Seltenheit hin, daß im Laboratorium nach 6tägiger Inkubation, und ohne daß nachweisbare Verletzungen der Haut und der Schleimhäute vorher gegangen waren, ein derartiger Ausbruch von typischem Rotz eintrat.

Herhold (Altona).

20) **Morquio.** Tétanos en un recién nacido, tratado por el suero antitetanico. Curación.

(Rev. med. del Uruguay 1903. November.)

Tetanus infolge Infektion der Nabelschnur. Beginn am 15. Tage nach der Geburt. 4—5 Tage lang Temperaturen bis 41°. Kritischer Abfall am 6. Tage. Es wurden jeden 2. Tag 5 ccm Tetanusserum, also im ganzen 15 ccm, injiziert.

Stein (Wiesbaden).

21) **Curschmann.** Über posttraumatische Meningitis.

(Deutsche med. Wochenschrift 1904. Nr. 29.)

Die Pat. hatte sich eine Commotio cerebri et medullae spinalis durch Sturz zugezogen. Zeichen für einen Schädelbruch waren nicht vorhanden. Etwa 2 Tage nach dem Trauma tritt eine typische Influenza auf. In weiteren 5—8 Tagen entwickelt sich das Bild einer Meningitis mit vorwiegend spinalen Symptomen. Erscheinungen der Konvexitätsbeteiligung sind angedeutet, die der Basis fehlen. Lumbalpunktion zeigte reichliche Leukocyten und Influenzabazillen. Verf. glaubt,

Digitized by Google

daß eine Infektion vom Blut aus nach dem durch das Trauma bedingten Locus minoris resistentiae stattgefunden hat. Der Verlauf war ein gutartiger, aber sehr langsamer. Noch 3 Monate nach der Entlassung aus der Klinik hatte Pat. an den Folgen der Krankheit zu leiden. **Borchard** (Posen).

22) **S. L. Blanco.** Tolerancia del cerebro en los traumatismos.

(Rev. de med. y cir. pract. de Madrid 1904. August 7.)

Die Arbeit behandelt jene interessanten Fälle, bei denen ausgedehnte Traumen des Gehirnes mit Verlust einer verhältnismäßig bedeutenden Masse Hirnsubstanz scheinbar ohne alle Dauerfolgen ausheilen. Es werden drei entsprechende Krankengeschichten genau beschrieben: 1) 9jähriges Mädchen wird bei der Nußbaumernte von einer mächtigen, am Ende kolbig verdickten Stange, die zum Schütteln der Bäume diente und umfiel, auf die rechte Scheitelbeingegend getroffen. Nach 2 Stunden gelangte Pat. ins Krankenhaus; das Os parietale war in großer Ausdehnung zertrümmert; die Splitter mußten aus dem Gehirn entfernt werden; dabei kamen etwa 20 g Hirnmasse in Verlust. Die Kranke lag 47 Stunden in tiefem Koma, um hierauf ohne jede Komplikation zu glatter Heilung zu gelangen. Auch in den folgenden Jahren traten keinerlei pathologische Erscheinungen zutage.

2) Von zwei in einer gemeinsamen Zelle sitzenden Gefangenen schlägt der eine dem anderen mit einer eisernen Kohlenschaufel auf den Kopf. Es resultiert eine 10 cm lange Wunde; die Lamina externa des Scheitelbeines war glatt durchschlagen, während die Lamina interna, in zahlreiche Splitter zersprengt, in das Gehirn eindrang. Mit Ausnahme eines bald vorübergehenden Erregungszustandes und einer bei dem betreffenden Individuum auffallenden Redesucht traten keinerlei besondere Erscheinungen im Verlaufe der sonst glatten Heilung auf.

3) 42jähriger Arbeiter wurde bei Sprengarbeiten in einem Steinbruche von einem 4 kg schweren Stein auf den Kopf getroffen. Er hatte bei der Aufnahme in das Krankenhaus eine 12 cm lange, das ganze Schädeldach durchsetzende Wunde, welche, zwischen Nasenwurzel und rechter Augenbraue beginnend, auf der Scheitelhöhe endigte. Die ganze Oberfläche der ausgedehnten Wunde war mit herausgequollener Hirnmasse bedeckt. Eine zweite Wunde, die ebenfalls alle Weich- und Knochenteile umfaßte, bestand zwischen Nasenwurzel und linker Augenbraue. Aus dieser Wunde floß reichlich blutig gefärbter Liquor cerebrospinalis ab. Aus der großen Wunde konnten sechs mächtige Knochensplitter entfernt werden. Der Verlust an Hirnmasse betrug dabei ca. 30 g. Pat. lag 19 Stunden in tiefem Koma und gelangte dann allmählich wieder zur Besinnung; 3 Tage lang bestand abendliche leichte Temperatursteigerung. Nach der Heilung, die 2 Monate beanspruchte, war das einzige restierende Krankheitszeichen ein leichter Exophthalmus, der eine Amblyopie dieser Seite zur Folge hatte. Außerdem war noch eine mäßige Ptosis derselben Seite zu konstatieren. **Stein** (Wiesbaden).

23) **Kiliani.** Some remarks on tumours of the chiasm, with a proposal how to reach the same by operation.

(Annals of surgery 1904. Juli.)

Folgende Symptome veranlaßten K. in dem geschilderten Falle die Diagnose auf Geschwulst des Chiasma zu stellen: beiderseitige bitemporale Hemianopsie, leichte Opticusatrophie, Exophthalmus, Lähmung der Extremitäten. Durch einen im Schläfenbeine der rechten Kopfseite angelegten Wagner'schen Haut-Knochenlappen vermochte Verf. die Geschwulst nicht zu erreichen. Sie wurde bei der Autopsie als ein pflaumengroßes Adenom der Hypophysis gefunden. Um Geschwülste an der Stelle des Chiasmas zu erreichen, schlägt Verf. folgendes Verfahren vor: Osteoplastischer Wagner'scher Haut-Knochenlappen im Stirnbeine; die Basis desselben liegt 1/2 Zoll hinter der Kranznaht, der horizontale, gegenüberliegende Bogen 1/2 Zoll oberhalb des Nasendaches. Nach Zurückklappen des Lappens und Durchtrennung der Dura wird der Stirnlappen des Gehirns mit breiten Spateln nach oben gehoben. So gelangt man zum Chiasma. Da der Sinus longitudinalis an der Stirn eng ist, bleibt die Blutung unbedeutend.

Herhold (Altona).


Digitized by Google

24) **Koebel.** Durch Operation geheilter Fall von otitischem Schläfenlappenabszeß.

(Med. Korrespondenzblatt des württemberg. ärztl. Landesvereins 1904. Juli 30.)

Der Fall betraf ein 8jähriges Mädchen mit Ohreiterung, bei dem zunächst ein extraduraler Abszeß der mittleren Schädelgrube und 8 Tage später ein großer Schläfenlappenabszeß eröffnet wurde.

Die Krankengeschichte ist nach drei Richtungen von Interesse: 1) weil bei völligem Koma, also anscheinend im Terminalstadium des Gehirnabszesses, operiert wurde; 2) wegen der Größe und Tiefe des Abszesses, der bis hart an die Seitenwand des Seitenventrikels gereicht haben muß; drang doch die Sonde schräg nach vorn oben 9 cm tief ein, bis sie auf Widerstand kam; der Durchbruch in den Ventrikel stand demnach drohend bevor; 3) wegen der völligen Heilung ohne jegliche Funktionsstörung. Der Fall zeigt, daß die Operation auch im Terminalstadium des otitischen Hirnabszesses noch aussichtsvoll sein kann.

Mohr (Bielefeld).

25) **Hölscher.** Über die Verwendung von Paraffin in der Otochirurgie.

(Med. Korrespondenzblatt des württemberg. ärztl. Landesvereins 1904. August 13.)

Mehrere Fälle von Defektausfüllung mit Paraffin nach Aufmeißelungen.

Bei einem 9jährigen Mädchen wurde die nach der Radikaloperation zurückgebliebene, große, trichterförmige Öffnung hinter dem Ohr in zwei Sitzungen völlig ausgefüllt.

In zwei weiteren Fällen wurde nach Politzer's Vorgang die granulierende Wundhöhle nach Aufmeißelung des Warzenfortsatzes mit Paraffin gefüllt und die Hautwunde darüber vernäht, bezw. verkleinert; im ersten Falle heilte das Paraffin vollkommen reaktionslos ein; auch bei dem zweiten Pat. erfolgte die Heilung reaktionslos, doch bildete sich später eine kleine Öffnung, aus welcher sich eine geringe Menge Paraffin ohne sonstige Beimengung entleerte, worauf die Öffnung wieder verklebte; derselbe Vorgang spielte sich im weiteren Verlaufe nochmals ab.

Bei einem weiteren Kranken wurde die große, völlig gereinigte, mit fast trockenen, zarten Granulationen überzogene Wundhöhle nach Paraffinfüllung ebenfalls völlig vernäht; auch hier zunächst reaktionslose Heilung, dann Bildung einer kleinen Öffnung in der Mitte der Wunde, aus der zeitweilig etwas Paraffin floß; diese Fistel schloß sich später von selbst.

Die Heilungsdauer wird durch dieses Verfahren wesentlich abgekürzt, und das häufige Verbinden fällt weg. Ein sofortiger völliger Verschluß der Hautwunde ist nicht empfehlenswert, vielmehr soll man zunächst noch eine Öffnung als Sicherheitsventil lassen, und diese erst nach Einheilung des Paraffins schließen. Für die Ausfüllung eignet sich am besten Weichparaffin.

Mohr (Bielefeld).

26) **Boyanes.** Un nuevo caso de osteoma de la orbita.

(Rev. med. y cir. pract. de Madrid 1904. Nr. 841.)

Ein 17jähriger Bauer bemerkt seit einem Jahre eine langsam wachsende Geschwulst im inneren Augenwinkel, seit 4 Monaten Exophthalmus, seit 3 Monaten Doppeltsehen. Die Untersuchung ergibt eine nußgroße, runde, harte Geschwulst im rechten inneren Augenwinkel. Sehschärfe ist etwas unter normal, die Beweglichkeit des Bulbus unbehindert. Die Differentialdiagnose mußte bei dem Sitze des Tumors an dieser Stelle zwischen Osteom der Orbita oder des Sinus frontalis schwanken. Die Operation ergab die erstere Diagnose. Das Osteom hatte ein Gewicht von 21 g, war 4½ cm lang, 3,3 cm breit, 2,2 cm dick, war kompakt an der Oberfläche, spongiös im Zentrum. Folgende Schlüsse werden aus der sehr ausführlichen Arbeit gezogen: 1) Die Osteome der Orbita treten vorzugsweise bei jugendlichen Individuen (2. und 3. Dezennium) auf; 2) sie wachsen sehr langsam;

Digitized by Google

3) sie entwickeln sich aus bisher nicht bekannter Ursache; 4) sie können an jedem beliebigen Punkte der Oberfläche der Orbita lokalisiert sein; wenn sie sich an der oberen und inneren Fläche derselben entwickeln, so ist die Differentialdiagnose mit Osteomen des Sinus frontalis schwierig, da sie, wie jene, den Bulbus nach unten, vorn und außen verdrängen; 5) sie machen keine großen Beschwerden, aber sie verdrängen und deformieren das Auge. **Stein** (Wiesbaden).

27) **P. Brouardel.** Arrachement total de la langue par la personne elle-même. Guérison. Conservation de la parole.

(Annales d'hygiène publique et de méd. légale Paris 1904. Nr. 8.)

Eine hysterische Frau riß sich in einem Anfalle von Respirationskrampf die Zunge mit der Hand heraus, so daß nur noch ein etwa 2 cm langer Stumpf übrig blieb. Trotzdem war die Blutung sehr gering; denn Pat. wurde mehrere Stunden nachher mit häuslicher Arbeit beschäftigt von ihrem Manne vorgefunden. Desgleichen war die Sprache so weit erhalten, daß sich Pat. verständigen konnte. Welche objektiven Zeichen von Hysterie vorhanden waren, ist nur sehr kurz dahin angegeben, daß Anästhesie bestand und der Rachenreflex fehlte. Der Heilverlauf war günstig.

Verf. erklärt die Möglichkeit der Verletzung durch die vorhandene Anästhesie und die geringe Blutung durch die starke, krampfartige Kontraktion der Zunge im Augenblicke der Verletzung.

Im Anschluß an diesen, nach dem Verf. seinem Zustandekommen der Verletzung nach in der Literatur einzig dastehenden Falle werden zehn weitere totale Abreißungen der Zunge kurz zusammengestellt: vier durch Schüsse, sechs durch Bisse auf die Zunge, und zwar vier bei Sturz, zwei in Krampfanfällen. Ihnen allen ist gemeinsam der gute Verlauf und das günstige Endresultat.

Coste (Straßburg i. E.).

28) **A. Buschi.** Sopra un caso di perdita di liquido cefalo-rachidiano per ferita della dura madre spinale.

(Arch. di ortopedia 1904. Nr. 2.)

Ein 6jähriges Kind erhält einen Stich mit einer Gabel über dem Dornfortsatze des 6. Halswirbels. Kleine Wunde, aus der dauernd Zerebrospinalflüssigkeit fließt. Unfähigkeit, zu stehen. Kopfschmerz. Subfebrile Temperatur. Kernig-sches und Babinski'sches Symptom. Pupillenreaktion unverändert. Abschwächung der tiefen Reflexe (Achillessehne); lebhafte Hautreflexe. Puls ohne Veränderung. Die Quantität der abfließenden Flüssigkeit wird auf 70—80 ccm täglich geschätzt.

In Narkose wird dem Fistelgang in der Tiefe nachgegangen. Nach Abtragen der Dornfortsätze des 6. und 7. Wirbels findet sich, daß zwischen den unverletzten Wirbelbögen hindurch eine feine Öffnung der Dura entstanden ist. Dieselbe wird mit Catgut vernäht, die Wunde in Etagen geschlossen. Die Symptome verschwinden allmählich in den nächsten Tagen. Sie beruhten nicht auf einer Meningitis spinalis, sondern nur auf dem Verluste der Zerebrospinalflüssigkeit.

E. Pagenstecher (Wiesbaden).

29) **O. Brohm** (Riga). Die komplizierten Bauchkontusionen.

(Sammlung klin. Vorträge N. F. Nr. 376.)

Während die penetrierenden Bauchverletzungen in dem A. v. Bergmann-schen Stadtkrankenhause zu Riga recht günstige Operationsresultate ergeben, ist das Bild ein sehr trauriges, welches die Betrachtung der Erfolge bei den komplizierten Kontusionen des Bauches zeigt. Es liegt dies teils daran, daß diese Fälle bei Magen-Darmverletzung ganz besonders schnell von einer sehr bösartigen Peritonitis gefolgt waren, teils daran, daß sie nicht früh genug, meist viel später, als die penetrierenden Stich- und Schußverletzungen in die Hände der Chirurgen

Digitized by Google

kamen. Die frühzeitige Operation allein kann die Resultate bessern, sie gibt auch die Gewißheit, ob eine Darm- oder Magenperforation vorliegt, da die klinischen Symptome derselben, so wertvoll auch einige für die Diagnose sind, dies nicht frühzeitig genug vermögen.

In den von B. aus dem Rigaer Krankenhause berichteten Fällen aus den letzten 5 Jahren handelte es sich 3mal um Leberrisse (1 ohne Operation, 1 durch solche geheilt), 2mal um Magenzerreißung (1 operiert, beide †), 4mal um Milszerreißung (1 operiert und geheilt, 1 ohne Operation geheilt), 1mal um Zwerchfellriß (†), 14mal um Darmverletzungen (7 nicht operiert, †; 7 operiert, 1 geheilt), 2mal um Blasenzerreißung (1 ohne Operation †; 1mal Laparotomie, geheilt) und 9mal um Nierenverletzungen (sämtlich ohne Operation geheilt). Von den Fällen sind somit 20 (13 nicht operiert) zugrunde gegangen; diese waren im Durchschnitt erst 30 Stunden nach der Verletzung und 3 schon 4—$5^1/_2$ Stunden, z. T. moribund dem Krankenhause zugebracht worden. Von den 15 geheilten waren 11 nicht operiert, darunter die 9 Fälle von Nierenruptur, bei welcher auch B. eine zunächst abwartende Behandlung empfiehlt. **Kramer** (Glogau).

30) **Clinton. Corrected report of an abdominal aneurysm.**
(Buffalo med. journ. 1904. August.)

Verf. gibt den weiteren Verlauf eines bereits früher (Buffalo med. journ. 1901) berichteten Falles von operiertem anscheinendem Abdominalaneurysma.

Der 57jährige, sonst gesunde Pat. spürte vor etwa 4 Jahren beim Heben einer schweren Last plötzlich heftige Schmerzen im Bauche; 6 oder 8 Wochen später bemerkte er eine Anschwellung in der rechten Bauchseite, die jedoch zeitweilig wieder verschwand. Vor einem Jahre schwere Schmerzanfälle im Bauche, besonders nach schwerer Arbeit, während sie bei Bettruhe verschwanden. Bei dem leicht ikterischen Pat. wurde nach dem objektiven Befund eine Vergrößerung der Gallenblase durch Cysticusverschluß angenommen. Bei der Operation wurde eine fast vollkommen schwarze, cystische Geschwulst, welche mit dem Bauchfelle verwachsen war, freigelegt; bei der Punktion entleerte sich im Strahle hellrotes Blut aus der Nadel, ebenso an einer zweiten Stelle. Nach Lösung der Verwachsungen am unteren Rande trat Pulsation auf. Die Abtastung entlang der unteren Fläche des Sackes führte in die Richtung der Bauchaorta. Es wurde sofort und auch in mehreren späteren Sitzungen vergebens versucht, Silberdraht auf größere Längen in den Sack einzuführen und einen konstanten Strom durchzuleiten; nur kleine Drahtmengen ließen sich einschieben. Schmerzen und Pulsation ließen jedoch nach, und der Umfang des Sackes wurde nicht größer. Tod $1^1/_2$ Jahre später an Urämie. Die Autopsie ergab folgendes: Die Geschwulst wuchs zwischen Aorta und Vena cava, welche scharf geknickt war, und trennte beide Gefäße. Der äußere Anblick der Geschwulst war ganz der eines Aneurysmas der Aorta, jedoch ergab ein Durchschnitt, daß es sich um eine solide Geschwulst mit zentralem, cystischem Zerfalle handelte; nach dem mikroskopischen Befunde war es ein Peritheliom, welches wohl von einer Lymphdrüse ausging.

Mohr (Bielefeld).

31) **H. J. Lycklema à Nyeholt. Watertoevver by toxische toestanden.**
(Nederl. Tijdschrift voor Geneeskunde 1902. II. Nr. 8.)

Nach Anleitung der von J. Wernitz im Zentralblatt für Gynäkologie vom 8. Februar 1902 publizierten Methode, durch andauernde Irrigation des Mastdarmes mit schwacher Kochsalzlösung dem septischen Körper Flüssigkeit zuzuführen, teilt Verf. einen Fall mit von Sepsis bei Appendicitis apostematosa, kombiniert mit Ileus durch Verwachsung einer Dünndarmschlinge mit der Abszeßwand. Nach einigen operativen Eingriffen war der Zustand des Pat. hoffnungslos. Trinken, Hypodermoklysen, Clysmata halfen nicht. Verf. hat dann mit Mastdarmspülungen angefangen und sah den Allgemeinzustand sich in kürzester Zeit bedeutend bessern.

Digitized by Google

Die Methode besteht in Einführung eines Mastdarmrohres, das mit einem mit schwacher Kochsalzlösung gefüllten Irrigator verbunden ist. Sobald Drang eintritt wird der Irrigator gesenkt, wodurch ein Teil der Flüssigkeit zurückfließt. Dann wird der Irrigator wieder gehoben und diese abwechselnde Bewegung immer und immer wiederholt. Verf. stellt die Frage, ob nicht vielleicht auch bei verschiedenen Infektionskrankheiten durch diese Spülungen bisweilen das sonst verlorene Leben gerettet werden könnte. **J. H. Zaaijer** (Amsterdam).

32) **Jopson.** Hernia of the uterus through the inguinal canal.

(Annals of surgery 1904. Juli.)

Bei einer Frau, die bereits mehrere Jahre an einem rechtsseitigen Leistenbruche litt, trat plötzlich eine Vergrößerung desselben während des Waschens ein. Da Einklemmungserscheinungen eintraten, wurde operiert und im Bruchsack ein Eierstock mit der Fallopi'schen Tube und dem Gebärmutterkörper angetroffen. Letzterer war nekrotisch; er wurde deswegen supravaginal amputiert und der Stumpf im unteren Wundwinkel der Operationswunde eingenäht. Verf. zählt die wenigen aus der Literatur bekannten Fälle von Gebärmutterbrüchen auf; in einer verhältnismäßig großen Anzahl waren mit ihnen kongenitale Anomalien (Uterus bicornis, rudimentärer Uterus usw.) verbunden. **Herhold** (Altona).

33) **F. Fränkel.** Über die Erfolge der Leistenbruchoperation nach der Bassini'schen Methode. (Aus der chirurgischen Abteilung des allgemeinen städtischen Krankenhauses zu Nürnberg.)

(Münchener med. Wochenschrift 1904. Nr. 22.)

Dem Berichte sind 250 nach Bassini operierte Fälle von Leistenbruch zugrunde gelegt. Die Mortalität war 0%, obwohl unter ihnen 31 Fälle von eingeklemmtem Bruche waren, bei denen die Radikaloperation der Herniotomie angeschlossen werden konnte. Von diesen letzteren kamen 24, von den übrigen 219 Fällen 202 zu primärer Heilung, im ganzen trat nur in 24 eine Infektion ein, die bei 22 ganz leichter Art war. Über die Späterfolge ließ sich in 185 Fällen Näheres feststellen; unter diesen gab es 7 Rezidive, während in 136 vollständige Bruchheilung seit 1—5 Jahren, in 42 seit $^1/_2$—1 Jahre besteht. Abgesehen von leichten Neuralgien vorübergehender Natur hat keiner dieser Operierten irgendeine Störung dargeboten.

Was das Alter betrifft, so waren 169 Pat. zwischen 18 und 40 Jahren; der jüngste war 15, der älteste 62 Jahre alt. 41 hatten doppelseitige Brüche, die bei 37 in einer Sitzung operiert wurden, mehrere bis mannskopfgroße Hernien.

Kramer (Glogau).

34) **A. v. Bergmann.** Die Resultate der Bassini-Operation.

(St. Petersburger med. Wochenschrift 1904. Nr. 11.)

v. B. hatte am Rigaschen Stadtkrankenhause unter 284 Operationen 10mal = 3,8% Rezidive. Unter diesen Fällen ist nur einer mit leichter Störung im Heilungsverlauf einhergegangen, die anderen waren alle tadellos p. pr. geheilt. Verf. nimmt jetzt zur tiefen, die Muskeln mit dem Poupart'schen Bande vereinigenden Naht Silberdraht. Von üblen Zufällen sind zu erwähnen: einmal Durchschneidung des Vas deferens (Erstlingsoperation eines Assistenten), einmal beim Legen der tiefen Naht Verletzung der Art. femoralis; Naht der Arterienwunde mit feiner Seide, Heilung. Ein Todesfall ist zu verzeichnen: Sepsis mit Eiterung in der Tiefe und Darmperforation. Prima intentione heilten 252 Fälle mit einer durchschnittlichen Heilungsdauer von 7 Tagen; 22 = 7,7% heilten mit leichter Störung, 10 = 3,5% mit Eiterung. **Haeckel** (Stettin).

35) **Quénu.** Hernie crurale de l'appendice étranglée. Examen histologique.

(Bull. et mém. de la soc. de chir. de Paris T. XXIX. p. 801.)

Die mikroskopische Untersuchung des von Q. in einem Schenkelbruch eingeklemmt gefundenen Wurmfortsatzes ergab, daß es sich tatsächlich um eine

Digitized by Google

primäre Einklemmung gehandelt hat. Im Bereiche der Schnürfurche war die Schleimhaut vollständig zerstört; entzündliche Veränderungen fanden sich nur in der Nähe der Einschnürung; von ihr aus nach dem Körper des Wurmfortsatzes zu rasch abnehmend; im großen ganzen war diese gesund.

Reichel (Chemnitz).

36) **É. Martin** (Köln). **Ein Fall von inkarzerierter Zwerchfellhernie. Beitrag zur chirurgischen Therapie der Hernia diaphragmatica.**

(Münchener med. Wochenschrift 1904. Nr. 29.)

Der Fall betraf einen 15jährigen Knaben, der sich wahrscheinlich 2 Jahre vorher durch einen Sturz in den Keller den Zwerchfellriß links seitlich an der Kuppe, etwa 10 cm vom Foramen oesophageum entfernt, zugezogen hatte, durch den neuerdings wiederum bei einem Sturz eine Dickdarmschlinge mit dem Netze hindurchgetreten und eingeklemmt worden war; ein Bruchsack fehlte, es handelte sich also um einen sog. »falschen« Zwerchfellbruch. Klinisch bestand das typische Bild eines tiefsitzenden Darmverschlusses ohne für eine Hernia diaphragmatica charakteristische Zeichen; allerdings hatte Pat. zu Beginn der Erkrankung über Schmerzen links hinten unter den Rippen geklagt. Die Diagnose wurde erst während der Operation gestellt, bei der zunächst das große Netz im Bauche nicht gefunden, das Colon transversum stark gebläht, sein distales Ende mit dem allergrößten Teile des großen Netzes durch die Zwerchfellücke in den Brustraum hindurchgetreten nachgewiesen wurde, aber nicht reponiert werden konnte. Da Pat. kollabierte, mußte sich M. mit der vorläufigen Anlegung einer Darmfistel begnügen, in der Absicht, in einer zweiten Sitzung von oben her gegen den Zwerchfellbruch vorzugehen; doch starb der Knabe nach wenigen Stunden an Darmlähmung.

Der Fall lehrt, daß man einen eingeklemmten Zwerchfellbruch mit in den Kreis der diagnostischen Erwägungen ziehen soll, wenn bei einem Menschen, der vor kurz oder lang eine schwere Quetschung, einen Stich oder Schuß der unteren Brustgegend erlitten hat, ein Ileus auftritt, für den keine sonstige erkennbare Ursache vorliegt. — M. empfiehlt auf Grund des Falles und der in der Literatur enthaltenen Beobachtungen bei Zwerchfellbrüchen vom Pleuraraum aus vorzugehen und hierzu eine einfache Inzision eines Interkostalraumes zu machen, da die Operation vom Bauch aus zu große Schnitte und die Eventration erfordert. — Von zehn Fällen ähnlicher Art sind bisher drei durch die Operation gerettet worden.

Kramer (Glogau).

37) **Appel** (Brandenburg). **Zur Frage nach dem Schicksal verschluckter Fremdkörper.**

(Münchener med. Wochenschrift 1904. Nr. 29.)

In dem von A. berichteten Falle hatte ein Knochenstück von Streichholzdicke und $2^1/_2$ cm Länge die Wand einer sich in die Anlage eines linksseitigen Leistenbruches hineindrängenden Darmschlinge durchbohrt und wurde bei der Operation in dem präperitonealen Lipom der Bauchfellausstülpung gefunden, das sich im Zustande chronischer Entzündung befand; die Darmschlinge war in die Bauchhöhle zurückgeglitten, ohne daß aus der Perforationsöffnung Infektionskeime in den Peritonealraum hineingelangt waren. In der Bauchfellausstülpung war ein Schlitz sichtbar, durch den die Sonde in die Bauchhöhle eingeführt werden konnte, hierbei nicht auf Widerstand stoßend. Ungestörte Wundheilung.

Kramer (Glogau).

38) **Tuffier.** **Gastrorragies de nature indéterminée arrêtées par la gastrostomie large suivie du nettoyage de l'estomac.**

(Bull. et mém. de la soc. de chir. de Paris T. XXIX. p. 877.)

Mehrfache enorme Magenblutungen, die einen raschen Tod als wahrscheinlich befürchten ließen, bewogen T., bei seinem Pat. die Operation zu wagen. Er ent-

Digitized by Google

schloß sich dazu nur auf dringendes Zureden seines Kollegen, da die Gastrotomie unter ähnlichen Verhältnissen ihm schlechte Resultate ergeben hatte. T. eröffnete den stark durch Blutgerinnsel ausgedehnten Magen ausgiebig durch Querschnitt, versuchte indes vergebens die Magenschleimhaut durch Vordrängen dem Auge zugängig zu machen, konnte auch ein Magengeschwür nicht fühlen, sah sich daher nach Entleerung des teilweise zersetzten Mageninhaltes genötigt, den Magen wieder zuzunähen. Zu seiner eigenen größten Überraschung wurde der Eingriff nicht nur vom Pat. gut überstanden, sondern auch das Bluterbrechen hörte vollständig auf. **Reichel** (Chemnitz).

39) **J. Rotgans** (Amsterdam). **Gastroenterostomia ypsiliformis antecolica anterior.**

(Wiener klin. Rundschau 1904. Nr. 2 u. 3.)

Verf. erörtert den Circulus vitiosus nach Gastroenterostomie und seine Vermeidung und weist ganz besonders darauf hin, wie wichtig es ist, daß man für die wegen gutartiger Stenose zu operierenden Kranken eine absolut sichere Methode hat. Für die beste hält er die Roux'sche ypsilonförmige. Er hat sie dahin modifiziert, daß er das abführende Ende vor dem Querkolon vorbeiführt und dort in die Magenwand einsetzt.

Er hat 25 gutartige Magenerkrankungen nach dieser Methode mit bestem Erfolg operiert und 25 inoperable Karzinome; bei letzteren erlebte er 5 Todesfälle. **Schmieden** (Bonn).

40) **Monprofit** (Angers). **De la transformation d'une gastro-entérostomie par anastomose latérale en gastro-entérostomie en Y.**

(Bull. et mém. de la soc. de chir. de Paris T. XXIX. p. 715.)

In zwei Fällen, in denen er wegen gutartiger Pylorusstenose, in einem vor 5 Jahren, im anderen vor mehreren Monaten, eine Gastrojejunostomie nach v. Hacker ausgeführt hatte, wandelte M. wegen erneut auftretender Beschwerden diese in eine Y-förmige um, indem er die zuführende Schlinge dicht oberhalb der Einmündung in den Magen durchschnitt, das obere Ende in die abführende Schlinge einpflanzte, den unteren Stumpf durch Naht verschloß.

Mit Recht fragt Tuffier, warum M. nicht statt dieser komplizierten Operation einfach eine Enteroanastomose zwischen zu- und abführender Schlinge angelegt habe? **Reichel** (Chemnitz).

41) **Zeri.** **Aneurisma dell' arteria mesenterica superiore.**

(Policlinico. Ser. med. 1904. Nr. 7.)

Wiedergabe einer klinischen Vorstellung G. Baccelli's. Aneurysma der Mesenterica superior bei einem 34jährigen Manne dicht unterhalb ihres Abganges, der Aorta aufgelagert. Aus den Symptomen, pulsierende Geschwulst, Schmerzen im Epigastrium, die zu Anfällen von großer Heftigkeit sich steigern, Fehlen von Gefäßgeräuschen usw. an den großen Gefäßen und dem Herzen, wird die richtige Diagnose gestellt. Probelaparotomie durch Montenovesi bestätigt dies und zugleich, daß das Aneurysma inoperabel ist.

E. Pagenstecher (Wiesbaden).

42) **Brehm.** **Zur Kasuistik der Darmokklusionen durch den Wurmfortsatz und das Meckel'sche Divertikel.**

(St. Petersburger med. Wochenschrift 1904. Nr. 24.)

Drei Fälle aus dem Rigaer Stadtkrankenhause:

1) Ileus durch den Wurmfortsatz, der sich 30 cm von der Bauhinischen Klappe entfernt quer um das Ileum herumgeschlagen und dasselbe abgeschnürt hat; der Wurmfortsatz, durch Schwarten und Verwachsungen an den Darm angelötet, ist nicht erweitert, hat unveränderte Schleimhaut. Heilung nach Operation.

Digitized by Google

2) **Meckel**'sches Divertikel, total gangränös und perforiert, hatte den Darm in ein Konvolut verbackener Därme hineingezogen und so unwegsam gemacht. Heilung durch Operation, Resektion von 15 cm Darm.

3) **Meckel**'sches Divertikel um eine Dünndarmschlinge geschlagen, dieselbe strangulierend, namentlich durch ein scharfes, fibröses Band, das von seiner Kuppe ausging. Darm und Divertikel gangränös; 1 m Darm reseziert. Tod nach 14 Tagen an Pneumonie. **Haeckel** (Stettin).

43) **Schwarz.** Über Ileus hystericus.

(St. Petersburger med. Wochenschrift 1904. Nr. 21.)

Ein 21jähriges Mädchen, das charakteristisch hysterisch war, bekam die Erscheinungen von Ileus mit Koterbrechen. Bei der Laparotomie fand man keine Veränderungen, welche den Zustand hätten erklären können. Nach anfänglicher Besserung hält das Koterbrechen und die Stuhlverhaltung — einmal 22 Tage lang kein Stuhlgang — noch 2 Monate lang an. Auf psychische Behandlung schwinden alle Symptome, Pat. nimmt 28 Pfund zu und kann tüchtig arbeiten. — S. ist nicht geneigt, den Fall als hysterische Simulation abzutun. Da es feststeht, daß Koterbrechen durch antiperistaltische Bewegung des Darmes möglich ist, da die Mutter und eine Schwester der Pat. an Darmverschlingung gestorben sind und Pat. selbst bei der Pflege dieser Kranken das Bild des Ileus stets vor Augen gehabt hat, so ist eine suggestive Wirkung auf die hysterische Pat. denkbar, welche zur Antiperistaltik und Ileus geführt hat. **Haeckel** (Stettin).

44) **H. S. Clogg.** Some observations on carcinoma of the colon.

(Practitioner 1904. April.)

An der Hand von 25 Fällen von Carcinoma coli, von denen acht in der Blinddarmgegend, drei in der Flexura hepatica, sechs in der Flexura lienalis und acht in der Flexura sigmoidea ihren Sitz hatten, werden Symptomatologie, Differentialdiagnose usw. besprochen. Da regelmäßig Metastasen in den regionären Lymphdrüsen gefunden wurden, schlägt Verf. vor, womöglich in allen Fällen neben ausgedehnten Resektionen des Darmes auch das Mesokolon oder Mesosigmoideum sehr weit mit zu entfernen, um lokalen Rezidiven vorzubeugen, die nach der Ansicht des Verf. meistens durch die nicht entfernten karzinomatösen Drüsen hervorgerufen werden. Die Vereinigung erfolgte End-zu-End, wenn beide Darmenden eine gleich große Lichtung zeigten und überall von Bauchfell umgeben waren; in solchen Fällen wurde auch der Murphyknopf verwandt. Doch ist Verf. nicht allzusehr von der Methode erbaut, da zu oft der Knopf nicht hielt und Eiterungen beobachtet wurden. Auch bei der am häufigsten ausgeführten seitlichen Vereinigung der Darmenden zieht er die Naht bei weitem dem Murphyknopfe vor, da er bei der Anwendung der Naht niemals irgendwelche Störungen erlebte. Unverschiebliche, fest mit der Umgebung verwachsene Karzinome ließ er stets unberührt und führte nur die Kolotomie aus, falls Schmerzen sowie Darmstenosen bestanden. Bei tiefsitzenden Geschwülsten der Regio recto-sigmoidea will Verf. nur dann die Kolostomie ausgeführt wissen, wenn die eben erwähnten Symptome vorhanden sind; und zwar führte er dann stets die einzeitige Anlegung eines künstlichen Afters aus, um möglichst schnell den stark gefüllten Darm zu entleeren und die Schmerzen zu beseitigen. Über die Enderfolge der Operationen wird nicht berichtet. **Jenckel** (Göttingen).

45) **J. Vanverts (Lille).** Exclusion de la plus grande partie de l'intestin pour un anus contre-nature. — Rapport par M. **Legueu.**

(Bull. et mém. de la soc. de chir. de Paris T. XXIX. p. 610.)

Das besondere Interesse, das der Fall V.'s bietet, liegt in der Länge des ausgeschalteten Darmstückes.

Bei einer 45jährigen Frau machte V. wegen eines großen Uterusfibroms die Laparotomie. Ausgedehnte, nach einer früheren Operation zurückgebliebene Ver-

Digitized by Google

wachsungen, die das ganze Gebiet unterhalb des Nabels betreffen, machen die geplante Myomotomie unmöglich. Beim Versuche der Lösung der Verwachsungen reißt eine Darmschlinge ein. Da aus äußeren Gründen die Darmnaht nur notdürftig gemacht werden kann, kommt es zur Bildung eines widernatürlichen Afters. — Rapide Abmagerung. Die gewöhnlichen Methoden zur Beseitigung desselben in seinem Falle für unausführbar haltend, entschloß sich V., die fistulöse Darmschlinge dicht oberhalb der Fistel zu durchschneiden und das zuführende Ende in der Mitte des Colon transversum einzupflanzen. Bei dieser zweiten Operation zeigt sich, daß die Fistel weniger als 1 m von dem Anfange des Jejunum entfernt war. — Pat. erholt sich und nimmt trotz mehrfacher Metrorrhagien in den folgenden Monaten um 10 Pfund an Körpergewicht zu. An der Stelle des früheren widernatürlichen Afters blieb eine Darmfistel mit Schleimhautvorfall bestehen, aus der dauernd eine mäßige schleimige Absonderung statthatte.

Über die Richtigkeit des Vorgehens V.'s läßt sich streiten, und in der Diskussion erfuhr er starke Angriffe; interessant bleibt gleichwohl die Tatsache, daß das Leben möglich ist bei einer Länge des Dünndarmes von nur 80—90 cm.

Reichel (Chemnitz).

46) **Routier.** De l'entéroanastomose et de l'exclusion intestinale dans la cure de l'anus contre-nature.

(Bull. et mém. de la soc. de chir. de Paris T. XXIX. p. 654.)

47) **J. L. Faure.** A propos du traitement de l'anus contre-nature.

(Ibid. p. 698.)

48) **A. Pousson** (Bordeaux). Deux observations de fistules intestinales guéries l'une par l'entérorrhaphie circulaire et l'autre par l'entéro-anastomose latérale.

(Ibid. p. 775.)

R. wendet sich gegen die allzu vorzeitige Anwendung der Darmausschaltung zur Beseitigung eines künstlichen Afters. Wenn irgend möglich, müsse man immer erst versuchen, ihn direkt zu schließen; ist das aussichtslos, so käme Enteroanastomose in Betracht, nur ganz in Ausnahmefällen die Ausschaltung der fistulösen Darmschlinge. Als Beweis, in wie verzweifelten Fällen bei vorsichtigem Vorgehen noch der direkte Nahtverschluß Erfolg haben kann, gibt er das Detail einer eigenen Beobachtung, die im Originale nachgelesen werden muß.

F. beschreibt einen interessanten Fall eines nach einer abdominalen Hysterektomie entstandenen widernatürlichen Afters. Vier Darmlichtungen öffneten sich nebeneinander; der Darminhalt floß aus der rechten oberen Mündung aus; spritzte man Wasser in die linke obere Öffnung, so trat es alsbald zur linken unteren zutage, und injizierte man es in die rechte untere Darmlichtung, so floß es zum normalen After ab. Dadurch war die Art der Schädigung deutlich gekennzeichnet als eine doppelte quere Durchtrennung des Darmes und der Operationsplan gegeben. F. exstirpierte die zwischen den beiden linken Öffnungen liegende, ca. 60—80 cm lange Dünndarmschlinge, nähte das rechte obere zuführende Ende in das Colon ascendens und verschloß durch Naht das untere rechte, bis zur Ileocoecalklappe ca. 50 cm messende, abführende Ende. Eine direkte Nahtvereinigung der beiden rechten Lichtungen war wegen Atrophie des abführenden Darmschenkels unmöglich.

Das Wesentliche der Mitteilung P.'s gibt die Überschrift wieder; das Detail beider Beobachtungen ist im Originale nachzusehen. **Reichel** (Chemnitz).

49) **Chaput.** Des perforations du rectum survenant au cours de l'hystérectomie abdominale et non justiciables de la suture simple. Leur traitement par le cloisonnement du bassin.

(Bull. et mém. de la soc. de chir. de Paris T. XXIX. p. 658.)

In zwei Fällen schwerer abdominaler Gebärmutterexstirpation hatte C. das Unglück, den Mastdarm hoch oben zu verletzen. Die Durchbohrung direkt durch

Digitized by Google

Naht zu verschließen, schien wegen der tiefen Lage (bei fetten Frauen), der schlechten Beschaffenheit der Gewebe, der Größe der Perforation unmöglich. C. half sich in der Weise, daß er den von der vorderen Uteruswand abgelösten, der Blase anhaftenden Bauchfellappen über die breit klaffende Scheide und das Loch im Mastdarme hinwegzog und oberhalb dieser Öffnung durch kleine Metallklammern an der Vorderwand sowie beiden Seiten des Mastdarmes, dann an der hinteren und seitlichen Beckenwand befestigte und dadurch die große Bauchhöhle von der Beckenhöhle abschloß. Naht der Bauchwunde ohne Drainage. Opium. — Der Verlauf gestaltete sich sehr günstig. Der Kot entleerte sich durch die Mastdarmperforation zunächst in die Scheide, ohne die Bauchhöhle zu gefährden; später schloß sich die Darmfistel spontan.

In der Diskussion betonen Faure, Reynier, Quénu u. a., daß es sich bei dem Verfahren C.'s nur um eine Anwendung der allgemein als »Peritonisation« bekannten Methode der Ausschaltung septischer Räume durch Übernähung mit Bauchfell auf einen besonderen Fall handelt, und Quénu gibt einen geschichtlichen Überblick über die Entwicklung dieser Methode. — Pozzi und Terrier empfehlen bei Verletzungen des Mastdarmes bei Laparotomien, insbesondere Uterusexstirpationen, die Naht der Perforation auch unter schwierigen Umständen stets zu versuchen. Bei gesunden Geweben glückt oft der sofortige definitive Verschluß, bei krankem, morschem, entzündetem Gewebe kommt es zwar trotz der Naht meist zu einer Kotfistel, doch ist es inzwischen in der Nachbarschaft zu Verklebungen gekommen, und die Fistel schließt sich später spontan freilich soll der Naht stets Tamponade oder Drainage zugefügt werden.

Reichel (Chemnitz).

50) Lyot. Occlusion intestinale déterminée par un cancer du rectum. Rupture spontanée de l'intestin grêle constatée par la laparotomie. Mort. — Rapport par M. Rochard.

(Bull. et mém. de la soc. de chir. de Paris T. XXIX. p. 706.)

Die seltene Beobachtung läßt sich kurz skizzieren: 64jähriger Mann von gesundem Aussehen; seit 2 Monaten abwechselnd Durchfälle und Verstopfung. Letztere nimmt zu, Koliken treten auf. Untersuchung ergibt inoperablen Mastdarmkrebs. Kolostomie wird abgelehnt. Nach mehrfachen heftigen Anfällen von Darmkolik, die spontan mit Abgang von Gasen und Stuhl enden, tritt eines Tages während eines neuen Anfalles ein intensiver Schmerz im Bauch auf, wie er vorher nie gefühlt war. 16 Stunden später linksseitige Kolostomie; bei Eröffnung der Bauchhöhle strömen reichlich Gase und etwas gelbliche seröse Flüssigkeit aus; die Darmschlingen sind nur wenig gerötet; aus der eröffneten Flexur tritt kein Kot aus. In der Annahme, daß ein Mastdarmriß oberhalb der Neubildung erfolgt sei, will L. wenigstens das Becken drainieren, inzidiert daher sofort auch rechts; hier entleert sich sogleich mit Kot gemischte Flüssigkeit; die Darmschlingen sind stark gerötet; eine Dünndarmschlinge zeigt einen queren, mehr als ein Drittel des Umfanges einnehmenden Riß. Darmnaht. Drainage. Tod nach 9 Tagen.

Spontanrupturen des Mastdarmes oberhalb einer Stenose sind verhältnismäßig häufig, solche des Kolon schon seltener; eine Spontanruptur des Dünndarmes bei Mastdarmstenose gehört zu den größten Seltenheiten. **Reichel** (Chemnitz).

51) Jan Stopczański. Über die Unterbindung der Hämorrhoidalknoten nach Riedel's Methode.

(Przegląd lekarski 1904. Nr. 35.)

Verf. beschreibt fünf Fälle von Hämorrhoidalknoten, welche in der Klinik des Prof. Rydygier in Lemberg nach der im Jahre 1902 von Riedel auf dem Kongresse deutscher Chirurgen in Berlin angegebenen Methode operiert wurden. Die Ausführung der Operation ist leicht, die Heilungsdauer kurz (10—15 Tage), es bestanden aber stets heftige Schmerzen, welche mindestens 24 Stunden anhielten, und Harnverhaltung.

Bogdanik (Krakau).

Digitized by Google

52) **J. R. Pennington.** Röntgen rays in the treatment of pruritus ani.
(New York and Philadelphia med. journ. 1904. Nr. 8.)

13 Fälle von Pruritus ani wurden durch Röntgenbestrahlungen innerhalb 4 Wochen geheilt, bezw. einige gebessert, die zurzeit noch in Behandlung gewesen sind; kein Mißerfolg. P. ist zu dieser Therapie durch die Beobachtung gekommen, daß in allen seinen Fällen von Pruritus ani eine mehr oder minder starke Infiltration der Haut um den After bestand; zugleich mit dieser Infiltration schwand denn auch der Juckreiz unter dem Einfluß der Bestrahlungen.

Lengemann (Bremen).

53) **F. Terrier** et **P. Lecène.** Un nouveau cas de kyste juxta intestinal.
(Revue de chir. XXIV. ann. Nr. 2.)

Die Beobachtung, von welcher ausgehend vorliegende Arbeit entstand, ist schon klinisch insofern interessant, als die Cyste zur Entwicklung eines beträchtlichen Ascites Veranlassung gegeben hatte; nach dessen Entleerung erst ließ sich eine Geschwulst rechts im Unterleib erkennen und wurde als Ovarialkystom beurteilt. Bei der Operation erwies sie sich als eine mit dem Bauchfellüberzug des Blinddarmes überkleidete, leicht ausschälbare Cyste von schleimigem Inhalte, mit polypenähnlichen Zotten ausgekleidet; sie war mit einschichtigem Zylinderepithel versehen, zwischen welches kelchförmige Zellen mit Schleimpfröpfen eingestreut sind. Hierdurch wird die Zugehörigkeit dieser Cyste zu den Eingeweidecysten sichergestellt; differentialdiagnostisch hätten noch Hämatome, Echinokokkus, Lymphangiome und Gekröscysten in Frage kommen können.

Charakteristisch für den vorliegenden enteroiden Typus ist die Struktur der Cystenwand, die glatte Muskelfasern, eine Art Submucosa, drüsenartige Einsenkungen und Zotten, sowie Zylinderepithel aufweist. Für die Beziehung zum Darmkanale spricht ferner der Sitz am Ileum bezw. Coecum, der fadenziehende, klebrige Inhalt, und daß die Cyste einkammrig ist.

Weiterhin besprechen Verff. noch die engeren Beziehungen zum Darme — subseröse, submuköse, mesenteriale Entwicklung —, Theorie der Entstehung, event. hervorgerufene Störungen — Invagination, Volvulus — und die Behandlung der Affektion, die bisher — 18 Fälle sind veröffentlicht — noch nie vor der Operation diagnostiziert wurde.

Die Therapie wird nach den Beziehungen der Cysten zur Darmwand verschieden sein müssen und in Enukleation bezw. Resektion der zugehörigen Darmschlinge bestehen. **Christel** (Metz).

54) **Krause.** Primäre Diphtherie eines Nierenbeckens durch Operation geheilt.
(Deutsche med. Wochenschrift 1904. Nr. 29.)

$24^1/_2$jähriges Mädchen hatte während der Schwangerschaft ruckweise auftretende Schmerzen in der rechten Seite gehabt. Nach der Geburt am 1. Juli 1903 relatives Wohlbefinden. Am 13. September Schüttelfrost, hohes Fieber. Am 16. September Überführung auf die innere Abteilung im desolaten Zustande. Objektiv wenig nachweisbar. Beim Harnleiterkatheterismus dagegen sah man, daß sich aus dem rechten Harnleiter kein Tropfen Urin entleerte. Die bis in das Nierenbecken vorgeschobene Spitze des Katheters zeigte sich nach dem Herausziehen mit schmieriger nekrotischer Masse vollgestopft. Diagnose Pyelitis. Sofort nach Überführung auf die chirurgische Abteilung Flankenschnitt auf die rechte Niere. Auslösung derselben aus der Fettkapsel nur teilweise möglich. Die Niere erschien dunkelblaurot, nur wenig vergrößert, von ziemlich weicher Konsistenz. Spaltung bis in das nur wenig erweiterte Nierenbecken. Letzteres war vollkommen von einer schmierig-grauen Masse ausgestopft, die mit dem Löffel herausgehoben werden mußte. Die Masse bestand aus nekrotischen Gewebsfetzen, die mit kleinsten bis sandkorngroßen Partikelchen durchsetzt waren. Die völlig aufgeklappte Niere wurde ringsum tamponiert und auch ein Streifen zwischen die Nierenschnittflächen gelegt. Völlige Heilung.

Digitized by Google

Am 30. November zeigte der Harnleiterkatheterismus die Funktion der rechten Niere noch sehr verlangsamt, im März 1904 war die Funktion völlig normal. Es bestand noch eine leichte Blasenreizung wie vor der Operation.

Die mikroskopische Untersuchung der Nierensubstanz ergab zahlreiche herdförmige Leukocytenanhäufungen im interstitiellen Gewebe. Das Nierenbecken zeigte eine pseudomembranöse Entzündung.

Aufsteigender Natur kann diese diphtherische Entzündung nicht gewesen sein; dieselbe ist vielmehr als primäre Diphtherie des Nierenbeckens, deren Ätiologie dahingestellt bleibt, anzusprechen. **Borchard** (Posen).

55) **Bierring and Albert.** Secondary manifestations of hypernephromata.

(Vortrag a. d. 55. Jahresvers. der Amer. med. assoc.)
(Journ. of the amer. med. assoc. 1904. Juli 23.)

Mitteilung von fünf Fällen: 1) 58jähriger Mann, seit 3 Jahren krank, Schmerzen im Rücken, Hämaturie, häufiger Urindrang. Kindskopfgroße, retroperitoneale Geschwulst nebst linker Niere entfernt. In ihr hämorrhagische und nekrotische Stellen. Mikroskopisch-chemisch erwies sie sich als aus Markzellen der Nebenniere zusammengesetzt. 2) Durch Autopsie eines 44jährigen Mannes gewonnene Geschwulst von 14 cm Durchmesser. Sitz vor der linken Niere. Die Oberfläche war höckrig mit Vordringen in den Bauchfellraum. Sekundäre Geschwülste in Lunge, Leber und Darm, letztere gestielt, teils von Bauchfell überzogen, andere ihm aufliegend. Sie bestanden, wie die Hauptgeschwulst, alle aus Rindenzellen. 3) 40jährige Frau, der ein Jahr vorher eine Ovarialgeschwulst entfernt war. Gallensteinkolikartige Schmerzen führten zu erneuter Laparotomie, bei der eine Nierengeschwulst entdeckt und mit der Niere entfernt wurde. Sie war weich, leicht höckrig, 11 cm im Durchmesser und saß dem oberen Nierenpol auf, schickte Ausläufer in die Niere. Bestand aus Rindenzellen. 4) 25jährige Frau, die etwa ein Jahr krank war unter Zeichen hochgradiger Zirkulationsstörungen: Ascites, Hydropsien, Eiweiß und Zylinder im Urin. Geschwulst der Lebergegend in den letzten 6 Lebensmonaten. Bei der Sektion fand sich eine Geschwulst vor der linken Niere, nicht in direktem Zusammenhange mit ihr. Maße: $29 \times 19 \times 17$ cm. Die V. renalis war 10 cm lang, von Geschwulstmaße erfüllt. Metastasen in Lunge und Leber. Die Geschwulst zeigte deutliche Kapsel, zahlreiche nekrotische Stellen, war sehr fest, bestand aus Rindenzellen. 5) 5jähriger Knabe erkrankte 8 Monate vor dem Tod unter Auftreten starker Leberschwellung. Bei der Sektion fand sich die rechte Niere durch eine Geschwulst von $19 \times 12 \times 9^1/_2$ cm Größe ersetzt. Sie war sehr weich, mit nur wenigen festeren Stellen, lachsfarbig. Metastasen in der Leber und an zahlreichen Stellen des Darmes. Markzellengeschwulst. — Verschleppung auf dem Blutweg ist die häufigste Art, auf dem Lymphwege die seltenste der Ausbreitung auf andere Organe. Die Ansteckung durch direkte Berührung mit der Geschwulst findet statt beim Bauchfell. Ansiedlung losgelöster Geschwulstkeime in den unterhalb der Hauptgeschwulst liegenden Teilen der Harnorgane ist beobachtet.

Diskussion. McCallum (Baltimore): Manche Metastasen entstehen nach Durchgehen der Geschwulstkeime durch die Lungenkapillaren, ohne daß die Lunge selbst befallen zu werden braucht. Wynn (Indianopolis): Beim Rinde kommen sehr häufig akzessorische Nebennieren vor, die manchmal weit von der Hauptdrüse entfernt und durch lange fibröse Bänder mit ihr verbunden sind. Auch Geschwulstbildung der Drüse findet sich beim Rindvieh häufig. Wahrscheinlich würden sich auch beim Menschen häufiger akzessorische Nebennieren bei genauerer Sektion finden. McFarland (Philadelphia) bezweifelt dies, ebenso Coplin (Philadelphia), die die Metastasen auf Verschleppung von Zellen aus der Nebenniere zurückführen, nicht auf Geschwulstbildung aus abgelegenen überzähligen Nebennieren. **Trapp** (Bückeburg).

Originalmitteilungen, Monographien, Separatabdrücke und Büchersendungen wolle man an *Prof. Dr. Heinrich Fritsch* in Bonn oder an die Verlagshandlung *Breitkopf & Härtel* einsenden.

Druck und Verlag von Breitkopf & Härtel in Leipzig, Nürnbergerstraße 36/38.

Digitized by Google

Zentralblatt
für
CHIRURGIE

herausgegeben
von

E. von Bergmann, in Berlin, **F. König,** in Berlin, **E. Richter,** in Breslau.

Einunddreifsigster Jahrgang.

Wöchentlich eine Nummer. Preis des Jahrganges 20 Mark, bei halbjähriger Vorauszahlung. Zu beziehen durch alle Buchhandlungen und Postanstalten.

Nr. 42. Sonnabend, den 22. Oktober. 1904.

I.

(Aus dem Elisabeth-Krankenhaus in Kassel.)

Die Überdrucknarkose mittels peroraler Intubation.

Von

Dr. Franz Kuhn.

Bekanntlich hat v. Mikulicz(1) in seiner ersten Arbeit »Über Operationen in der Brusthöhle mit Hilfe der Sauerbruch'schen(3) Kammer« die Möglichkeiten und Verfahren, mittels welcher die Überdruckmethode ausführbar ist, in folgender Weise festgelegt:

1) Anstatt der Kammer (Sauerbruch'sche Kammer, in welche hier im Gegensatze zur Unterdruckmethode der Kopf des Tieres bei Überdruck zu liegen käme), wird eine Art Taucherhelm konstruiert. der am Hals ebenso dicht abschließt, wie bei der Kammer. In der-

Digitized by Google

selben Weise wie bei der letzteren würde unter einem entsprechenden Überdrucke Luft zu- und abgeführt werden; der zugeführten Luft müßte aber gleichzeitig das narkotisierende Gas beigemengt werden.

2) Viel einfacher wäre eine Narkotisierungsmaske, welche, wie die Ansatzstücke bei der Lachgasnarkose, Mund und Nase luftdicht abschließt. Diese müßte auch, wie bei der Lachgasnarkose mit einem Luftreservoir in Verbindung stehen, durch das die einzuatmende Luft mit dem narkotisierende Gas gemischt und unter Überdruck den Luftwegen zugeführt würde. Das Ausatmen müßte natürlich auch unter Überdruck geschehen, und zwar durch einen eigenen Abzugsschlauch; der zu- und abführende Schlauch müßte durch Ventile automatisch sich öffnen und schließen.

3) Im wesentlichen dieselbe Anordnung wie bei 2. Nur wird die einzuatmende Luft samt dem narkotisierenden Gas nicht durch eine Maske der Mund- und Nasenöffnung zugeführt, sondern durch eine luftdicht schließende Kanüle direkt in die Trachea.

Diesen drei von v. Mikulicz in Aussicht genommenen Wegen sehe ich mich auf Grund meiner Beobachtungen berechtigt, einen **vierten** hinzuzufügen, ich meine den Weg der **peroralen Intubation.** Wie aus der Literatur der letzten Jahre zu ersehen, habe ich in einer Reihe von Arbeiten das Verfahren einer peroralen Intubation(2) und einer pernasalen Intubation(2) und daran anschließend einer pulmonalen(2) Narkose dargelegt und auf verschiedenen Kongressen demonstriert. Da die Ausbildung solch eines neuen Verfahrens viel Detailarbeit erfordert, ist es mir erst jetzt möglich geworden, mit ganz fertigen Instrumenten vor die Öffentlichkeit zu treten. Viele Einzelheiten habe ich auf dem letzten Naturforschertage in Kassel gebracht, mehr werde ich alsbald in einer größeren Monographie bringen.

Privatim habe ich inzwischen mein Verfahren einer Reihe von Klinikern und chirurgischen Kollegen zu ausgesprochener Zufriedenheit vorgeführt resp. denselben bei großen Operationen (Carcinoma maxillae, Carcinoma linguae) die Narkose auf dem Tubagewege geleitet.

Das Verfahren hält durchaus, was ich in den ersten Arbeiten von ihm behauptete.

Soviel über die perorale Tubage: ich muß sie erwähnen, weil diese Tubage die Voraussetzung und Unterlage für die pulmonale Narkose ist und diese hinwiederum und die Beobachtungen bei ihrer Anwendung die Voraussetzung für die Überdrucknarkose mittels Tubage, welche hier in Frage steht und welcher diese folgenden Zeilen gelten sollen.

Gewiß wird es überraschen, wenn ich behaupte, daß es mittels der Tubage ohne weiteres gelingt, die Narkose mit Überdruck zu machen, und daß es dazu eines relativ bescheidenen Aufwandes von Apparaten bedarf.

Digitized by Google

Meine Versuchsanordnung schließt sich der von Brauer und Petersen(4) an; am wesentlichsten erschien mir für die vorliegenden Zwecke die Art der Abdichtung der Luftwege, und habe ich dieser Frage die meiste Zeit und die meisten Versuchsmodelle gewidmet. Ich probierte tracheale [nach Trendelenburg und nach Wilms(7)] Ballons, pharyngeale und solche, die in die Mundhöhle zu liegen kommen (vgl. meine ausführliche Arbeit), alle mit ungenügendem Erfolge. Das Einfachste versuchte ich zuletzt: die einfache Abdichtung der Lippen durch eine breite Gummibinde, welche von dem Tubagerohr durchbohrt wird. Am besten bekommt die Binde die ungefähre Form einer sehr breiten Bartbinde, nur mit der Bedingung, daß sie ganz aus Gummi und luftdicht ist. Auf ihr halten einige Klemmen die Lippen geschlossen.

Meine Methode ist dann folgende:

Pat. wird von mir in der geläufigen Art (vgl. Literatur) mit oder ohne Narkose intubiert. Das Tubagerohr durchbricht mit seinem Mundstück eine breite Gummibinde, welche den Nacken und Kopf umspannt und gleichzeitig das Rohr festhält. Die Nase wird abgeklemmt; die Lippen schließen durch die Gummibinde luftdicht, verstärkt nötigenfalls durch Klemmen.

Auf diese einfache Weise ist Lungensystem und Bronchialbaum luftdicht in das Tubagerohr, das in seinem Verlaufe nicht luftdicht zu sein braucht, eingefügt.

Die Narkose kann durch die pulmonale Applikation des Chloroforms in jede Tiefe leicht und sicher gebracht werden. Dann erfolgt die Applikation des Röhrensystems, das den Überdruck vermittelt. Es kommt von einer Sauerstoffbombe resp. einem Roth-Dräger'schen Apparat[1] und kann Sauerstoff allein oder für Narkosezwecke mit Chloroform gemischt führen.

In dieses Röhrensystem sind, um den Druck in demselben auch bei Atmungsschwankungen annähernd konstant zu erhalten, große Gummiballons eingefügt, deren Elastizität die Druckschwankungen kompensieren.

Der Austritt der verbrauchten Gase erfolgt durch das Brauer'sche Wasserventil unter einem beliebig zu regulierenden Drucke. [Zu den Einzelheiten vgl.: Brauer(5).]

Dies ist in Kürze mein Apparat für die Überdruckmethode. Weitere ausführliche Mitteilungen werden in Kürze erfolgen. Daselbst sind auch eine Anzahl von Versuchsmodellen und die Versuche am Menschen angeführt und beschrieben. An dieser Stelle übergehe ich absichtlich die genauere Literatur und die Details und die Begründungen meiner Methode.

---

[1] Anmerkung bei der Korrektur: Wie mir Herr Prof. Brauer freundlichst mitteilte, hat die Firma Dräger bereits einen einschlägigen Spezialapparat gebaut, nach den Angaben von Brauer.

Digitized by Google

Auch auf die Frage, ob die Überdruckmethode oder die Unterdruckmethode die bessere, dürfte es nicht hier der Ort sein, sich näher einzulassen [Sauerbruch, Brauer, Kelling(6)]. Mir genügt es, ein Verfahren ausgearbeitet zu haben, welches bequem an dem Menschen die Überdruckmethode anzuwenden erlaubt, ohne blutige Vorbereitungsoperationen, ohne kostspielige Kammern und großes Hilfspersonal.

Literatur.

1) v. Mikulicz, Über Operationen in der Brusthöhle mit Hilfe der Sauerbruch'schen Kammer. Deutsche med. Wochenschrift 1904. Nr. 15.

2) Kuhn, Die perorale Intubation. Zentralblatt für Chirurgie 1901. Nr. 52.

—— Technik der peroralen Tubage. Deutsche med. Wochenschrift 1902.

—— Geschichte der peroralen Intubation. Fortschr. d. Medizin 1902. Nr. 4.

—— Pulmonale Narkose. Therapeutische Monatshefte 1903. Hft. IX. Sept.

—— Pernasale Tubage. Münchener med. Wochenschrift 1902. Nr. 35.

—— Kein Pressen und Würgen bei Narkosen. Berliner klin. Wochenschrift 1903. Nr. 17.

3) Sauerbruch, Zur Pathologie des offenen Pneumothorax und die Grundlagen meines Verfahrens zu seiner Ausschaltung. Mitteilungen aus den Grenzgebieten Bd. XIII. Hft. 3. 1904.

—— Zentralblatt für Chirurgie 1904. Nr. 6.

4) Brauer und Petersen, Wesentliche Vereinfachung der künstlichen Atmung nach Sauerbruch. Zeitschrift für physiologische Chemie Bd. XLI. Hft. 4. 1904.

5) Brauer, Mitteilungen aus den Grenzgebieten Bd. XIII. Hft. 3.

6) Kelling, Zur Frage der intrathorakalen Operation der Speiseröhre. Zentralblatt für Chirurgie 1904. Nr. 20.

7) Wilms, Zentralblatt für Chirurgie 1904. Nr. 18.

II.

Zur unblutigen Behandlung angeborener Hüftverrenkung.

Von

Dr. A. Schanz in Dresden.

Die Literatur hat in letzter Zeit wieder eine so große Anzahl von Mitteilungen über die Behandlung der angeborenen Hüftverrenkung gebracht, daß man um Entschuldigung bitten muß, wenn man weitere Veröffentlichungen dazu bringt. Meine Mitteilung soll sich wenigstens durch Kürze auszeichnen.

Sie soll in erster Linie einen Handgriff empfehlen, der sich mir zur Einrenkung in einer beträchtlichen Reihe von Fällen bewährt hat und der mir Vorteile vor den bisher angegebenen Handgriffen zu bieten scheint.

Ich lasse das Becken des Pat. durch einen auf der kranken Seite stehenden Assistenten fest auf der Tischplatte fixieren, trete auf die gesunde Seite und lege den einzurenkenden Oberschenkel so über den Bauch des Pat., daß die Femurachse über den Nabel

Digitized by Google

verläuft. Das Hüftgelenk kommt also in Flexion und Adduktion. Ich fasse nun in das gebeugte Knie und übe einen Zug in der Richtung der Oberschenkelachse.

Damit ist in manchen Fällen schon die Reposition erreicht; meist muß man noch eine Drehung des Oberschenkels im Sinne einer Innenrotation hinzufügen. Zuweilen muß man auch ein paarmal zwischen Innen- und Außenrotation wechseln.

Bei jüngeren Kindern erreicht man mit diesem Handgriff überraschend schnell die Reposition. Man braucht die Kinder nicht in tiefe Narkose zu bringen. Man kann die Reposition in vielen Fällen ohne Narkose, sonst in Halbnarkose ausführen. Ich bin zufällig auf den Handgriff gekommen, als ich bei der Untersuchung eines Luxationskindes ganz unvermutet und ungewollt eine Reposition erhielt, wie ich das Bein in die geschilderte Stellung gebracht hatte.

In schwierigen Fällen, besonders bei älteren Kindern kann man den Handgriff noch unterstützen durch einen Druck, den man in der Richtung der Femurachse auf den Trochanter ausüben läßt.

Ich bin auf diese Weise bei einem 11jährigen Kinde, welches im 6. Lebensjahre schon von anderer Seite erfolglos einem Behandlungsversuch unterzogen worden war, in der ersten Sitzung zur Einrenkung gekommen.

Zwei Nachteile hat mein Handgriff: erstens vollzieht sich die Reposition nicht mit Donnergepolter, nicht einmal mit einem dumpfen Trommelschlag. Man fühlt meist nur einen leichten Ruck, wenn der König aus dem Exil zurückkehrt; daß er tatsächlich zurückgekommen ist, kann man deutlich meistens nur durch Erzeugung des Ausrenkungsphänomens demonstrieren. Der zweite Nachteil ist, daß die Einrenkungsstellung nicht zugleich als Retensionsstellung dienen kann, wie bei den Lorenz'schen, Hoffa'schen und Schede-schen Handgriffen. Bei meinem Handgriffe kommt der Kopf nur lose auf die Pfanne; festgehalten wird er darauf erst, wenn man das Bein in die Retensionsstellung, das ist dieselbe Stellung wie bei den Lorenz'schen und Hoffa'schen Manövern, bringt: also in starke Abduktionsstellung.

Die Tatsache, daß bei dem beschriebenen Handgriffe die Reposition leichter gelingt als bei den üblichen Methoden, scheint sich mir aus den anatomischen Verhältnissen zu erklären. Wenn man aus der Abduktionsstellung über den hinteren unteren Pfannenrand einrenkt, so muß man, bevor der Kopf über den Pfannenwall springen kann, eine Dehnung der verkürzten vorderen Kapselpartie ausführen. Der Zug, welcher an diesem Kapselteil ausgeübt wird, preßt den Kapselschlauch zusammen. Bei meinem Manöver entspannt sich die vordere Kapselpartie; der Kapselschlauch öffnet sich. Die Dehnung der vorderen Kapselpartie, welche erfolgen muß, um den Kopf in der Pfanne zu erhalten, findet statt, wenn das Bein in die Retensionsstellung gebracht wird; dabei natürlich nur soweit, als eben notwendig ist.

Digitized by Google

Um das noch zu erwähnen, pflege ich bei dem Übergange von der Repositions- in die Retensionsstellung einen Gegenhalt mit der Hand gegen den Trochanter zu geben.

Diese Positionsveränderung ist wegen der Dehnung der Kapsel natürlich für den Pat. schmerzhaft; für diesen Moment muß man deshalb auch die Pat. in etwas tiefere Narkose bringen.

Nach der Einrenkung lege ich den üblichen Gipsverband an; diesen erhalte ich 3—6 Wochen (bei älteren Pat. die kürzere, bei jüngeren die längere Zeit), ohne daß eine Stellungsänderung des Beines angenommen wird. Nach dieser Zeit nehme ich den Verband ab, lege die Pat. ins Bett und überlasse ihnen, die Nachbehandlung in der Hauptsache selbst auszuführen. Ich lasse Bein und Gesäß ganz vorsichtig massieren. Im übrigen lasse ich das Kind mit seinem Bein tun, was es will. Das ist zuerst sehr wenig. Die Kinder bleiben mit abduziertem Bein ruhig liegen und vermeiden ängstlich, selbst das Bein zu bewegen oder es bewegen zu lassen. Allmählich kommen aber aktive Bewegungen, die in bald kürzerer, bald längerer Zeit an Ausschlag gewinnen. Fangen die Kinder an, sich im Bett aufzurichten, so werden sie in den Heusner'schen Laufstuhl gesetzt, und so geht es weiter, bis sie frei laufen.

Diese kurze Verbandzeit hat die Vorteile, welche schon besonders von Joachimsthal hervorgehoben worden sind. Das Bedenken, welches derselben entgegengestellt wird, daß sehr leicht Reluxationen eintreten können, ist nach meinen Erfahrungen unbegründet. Nachdem sich die Weichteile an und um das Gelenk an die differente Stellung gewöhnt haben, ist die Gefahr der Reluxation beseitigt, wenn nicht Arzt oder Pfleger durch ihre Manipulationen dieselbe heraufführen. Dem Kinde würde die Reluxation unangenehme Empfindungen machen; es vermeidet darum instinktiv die Bewegungen, welche den Stand des Gelenkes gefährden.

Meine Resultate haben sich, seitdem ich die Behandlung der angeborenen Hüftverrenkung in der hier skizzierten Weise treibe, so wesentlich gebessert, daß ich das Verfahren mit guten Gewissen empfehlen kann.

---

1) **Henke.** Mikroskopische Geschwulstdiagnostik. Praktische Anleitung zur Untersuchung und Beurteilung der in Tumorform auftretenden Gewebswucherungen. Erste Abteilung.

Jena, **Gustav Fischer,** 1904. 176 S.

Das klar und anschaulich geschriebene Buch, dem noch ein zweiter spezieller Teil folgen soll, ist vorwiegend für den Praktiker und Spezialarzt bestimmt. In der Einleitung betont Verf. die oft einer exakten pathologisch-anatomischen Geschwulstdiagnose entgegenstehenden Schwierigkeiten und hebt die Wichtigkeit der makroskopischen Betrachtung der Geschwülste und der Verwertung der

Digitized by Google

klinischen Daten neben der mikroskopischen Untersuchung hervor. Bei der Einteilung der Geschwülste hält er die Aufrechterhaltung des histiogenen Einteilungsprinzipes im Gegensatze zu den rein morphologischen nach wie vor für berechtigt. Bei Besprechung der allgemeinen Eigenschaften der Geschwülste vertritt H. den Standpunkt, daß der Übergang einer gutartigen Geschwulst in eine bösartige recht selten sei und häufiger von klinischer Seite angenommen würde als vom Pathologen. Die bösartig entartenden »gutartigen« Geschwülste sind eben häufig solche, die schon von Haus aus an irgend einer Stelle die Beschaffenheit der bösartigen Geschwulst in sich tragen. Es folgt daraus die bekannte wichtige Regel, jede derartige Geschwulst an verschiedenen Stellen zu untersuchen. Auch bei Besprechung der einzelnen Geschwulstformen tritt der vorwiegend praktische Zweck des Buches hervor, indem gerade die Deutung der einzelnen mikroskopischen Bilder in den Vordergrund gerückt wird und die zu Fehldiagnosen führenden Möglichkeiten an der Hand von vortrefflichen Abbildungen besprochen werden. Überall werden dem Praktiker differentialdiagnostische Direktiven gegeben. So wird z. B. der Abgrenzung des Sarkoms von dem Granulationsgewebe eine ausführliche Besprechung gewidmet, während die selten vorkommenden Geschwülste eine entsprechend kürzere Behandlung erfahren. Auf Einzelheiten, insbesondere die Ansicht des Verf. über die Stellung der nach ihm viel zu häufig diagnostizierten Endotheliome, deren Abgrenzung von den tubulär gebauten Karzinomen usw., über die Bedeutung der als sehr selten angesprochenen bösartigen Adenome usw. kann hier nicht eingegangen werden. Es sei in dieser Hinsicht auf das Original verwiesen. **Engelhardt** (Kassel).

---

2) **F. Jamin.** Experimentelle Untersuchungen zur Lehre von der Atrophie gelähmter Muskeln. (Aus der medizinischen Klinik zu Erlangen.)

Jena, **Gustav Fischer,** 1904. 181 S., 13 Kurven.

Bei der durch Lähmungen verursachten Muskelatrophie kommen, wie bekannt, hinsichtlich des Grades und der Schnelligkeit des Verlaufes, sowie der elektrischen Erregbarkeit bemerkenswerte Unterschiede vor, je nachdem die Schädigung im Nervensystem die zerebralen motorischen Zentren und die von da zum Rückenmarke verlaufenden motorischen Bahnen — oder die spinalen motorischen Zentren in den grauen Vordersäulen und die peripherischen motorischen Nerven betroffen hat. Auch eine Verschiedenartigkeit der mikroskopischen Struktur je nach der Art der Lähmung glaubte man bisher allgemein annehmen zu müssen und unterschied deshalb eine einfache und eine degenerative Muskelatrophie. Diese Lehre, sowie die Lehre von einem besonderen trophischen Einfluß der nervösen Zentren auf die Muskeln sind durch die vorliegende Arbeit stark in Erschütterung geraten.

Digitized by Google

Auf Strümpell's Veranlassung hat sich Verf. die Aufgabe gestellt, auf experimentellem Wege und mit Hilfe mikroskopischer Untersuchungen das Verhalten der Muskulatur bei verschiedenen Lähmungsformen an ein und demselben Versuchsobjekt zu prüfen. Die Versuchsanordnung war der Art, daß bei Hunden das Rückenmark zwischen den cervikalen und lumbosakralen spinalen Zentren für die Extremitätenmuskeln vollkommen durchschnitten und der Ischiadicus auf der einen Seite reseziert wurde. Dadurch wurde erreicht, daß zwei Arten des neurogenen Muskelschwundes an demselben Tiere sich mit der normalen Muskulatur unter Ausschließung traumatischer und toxischer Schädlichkeiten vergleichen ließen. Die Muskeln der Vorderbeine unterstanden nämlich nach wie vor dem normalen Einfluß der motorischen Nervenzentren und Bahnen. Die Muskeln des unversehrt gebliebenen Hinterbeines standen zwar noch in nervöser Verbindung mit den spinalen motorischen Zentren, diese aber hatten keine Verbindung mehr mit dem zerebralen motorischen System, während die zu dem resezierten Ischiadicus gehörigen Muskelgruppen von jedem nervösen Einfluß vollkommen ausgeschaltet waren.

Die experimentellen und mikroskopischen Untersuchungen sind mit großer Genauigkeit durchgeführt und werden ausgiebig beschrieben. Besonders genau werden auch die nur scheinbar pathologischen Veränderungen gekennzeichnet, was auf eine vollkommene Beherrschung der mikroskopischen Technik schließen läßt. Zu den scheinbar degenerativen Veränderungen gehören die »sogenannten erstarrten Kontraktionen«, ferner Veränderungen, die als wachsartige oder hyaline Degeneration, als Hypertrophie der Muskelfasern, als Fettinfiltration der Muskelfasern usw. gedeutet werden könnten.

Die gelähmten Muskeln der Versuchstiere stachen meist von den gesunden in der Farbe ab. Sie waren gelblichbraun gefärbt.

Die hochgradig atrophischen Muskeln waren in ihrem makroskopischen Aussehen von Fettgewebe nicht zu unterscheiden. Daraus darf aber der Schluß auf eine degenerative Erkrankung der Muskeln nicht gezogen werden, da die mikroskopische Untersuchung lehrte, daß die gelbliche Färbung immer nur von dem interstitiell eingelagerten Fettgewebe herrührte. Frisch isolierte Muskelfasern aus solchen Präparaten zeigten dieselbe bräunliche Tönung wie die normalen Muskelfasern. Als direkte Folge einer Störung der nervösen Vorgänge ist nur die Abnahme der Faserbreite zu betrachten, und diese Abnahme ist nur ein Ausdruck einer einfachen Verminderung der kontraktilen Substanz ohne degenerative Veränderungen. Dieser Satz gilt für jede Art des experimentell nach Schädigungen des motorischen Nervensystems hervorgerufenen Muskelschwundes beim Hunde, und zwar für die relativ geringere Atrophie bei der spastischen Lähmung und die relativ stets stärkere Atrophie bei der schlaffen Lähmung auf der Seite der Neurektomie. Selbst in den Fällen, in denen der lumbosakrale Abschnitt des

Digitized by Google

Rückenmarkes ganz entfernt war, fand sich nur Schwund und nirgends Entartung der kontraktilen Substanz. Qualitativ bestehen demnach keine Unterschiede. Eine Muskelfaser, die sich durch Tätigkeit nicht erhält, wird allmählich vom Organismus aufgebraucht. Der Vorgang ihrer Lösung ist noch unbekannt. Zur Erklärung der quantitativen Unterschiede im Rückgange der kontraktilen Substanz bei der Atrophie durch mechanische Ruhigstellung des Muskels, durch Lähmung nach Ausschaltung der zerebralen oder der spinalen motorischen Zentren ist andererseits die Annahme einer speziellen nutritiven Wirkung dieser Zentren entbehrlich. Es kommt nur darauf an, wie viel an reflektorischer Erregbarkeit dem Muskel noch verblieben ist, um »innere Arbeit« verrichten zu können. Der Muskel, der durch die unaufhörlich auf ihn einwirkenden nervösen Erregungen im Tonus erhalten wird, bewahrt seinen Bestand besser als der schlaff gelähmte Muskel. Auch den vasomotorischen Verhältnissen in den gelähmten Muskeln kann ein wesentlicher Einfluß auf deren Ernährungszustand nicht zugeschrieben werden. Die Neubildung der Kerne und die Vermehrung des interstitiellen Gewebes lassen sich durch die Änderungen im Materialverbrauche des Muskelparenchyms bei nicht erheblich verringerter Nahrungszufuhr erklären.

Man ist berechtigt, die Atrophie jedes gelähmten Muskels als eine einfache Inaktivitätsatrophie zu bezeichnen. Eine degenerative Muskelatrophie mit Veränderungen in den Fasern entsteht nur durch Hinzutritt traumatischer oder toxischer Schädigungen. Diese anatomischen Begriffe decken sich aber nicht mit der Funktionsfähigkeit und der elektrischen Erregbarkeit der Muskeln. Entartungsreaktion ist nur ein Zeichen für den Ausfall der peripherischen Nervenerregung. Die Kontraktilität der Muskelfasern ist bis zu einem gewissen Grade unabhängig von den anatomischen Veränderungen, wird aber mit steigender Abnahme der kontraktilen Substanz bis zum Verschwinden allmählich herabgesetzt.

Über die sogenannte arthritische Muskelatrophie hat sich Verf. nur nebenbei geäußert. Er glaubt, daß bei vielen Fällen von arthritischer Atrophie die Gebrauchsverminderung der Muskeln allein nicht die Ursache des Muskelschwundes ist. Die bisher für die Vulpian-Charcot'sche Reflextheorie erbrachte experimentelle Begründung scheint ihm aber auch noch nicht hinreichend beweiskräftig zu sein. Man hat die arthritische Muskelatrophie immer als eine einfache Atrophie bezeichnet, da sie in der Regel nicht mit Entartungsreaktion verbunden ist. Doch wird sie gerade häufig und in besonders hochgradiger Ausbildung dort getroffen, wo infektiöstoxische Prozesse lokal oder im Gesamtorganismus wirksam sind.

J. Riedinger (Würzburg).

Digitized by Google

3) **A. Hamilton.** Surgical scarlatina.

(Amer. journ. of the med. sciences 1904. Juli.)

In der Literatur sind etwa 174 Fälle beschrieben, wo sich an Operationen oder Wunden Scharlacherkrankung anschloß. Auf Grund eines eingehenden Literaturstudiums kommt Verf. zu dem Schlusse, daß sich diese Scharlachform von der gewöhnlichen Skarlatina in fünf Punkten unterscheidet. 1) Es erkranken mehr erwachsene Personen. 2) Die Inkubation ist beim chirurgischen Scharlach kürzer. 3) Die Angina tritt milder auf oder fehlt. 4) Das Exanthem tritt zuerst in der Nähe der Wunde oder in irgendeiner anderen ungewöhnlichen Region auf. 5) Die Abschuppung setzt etwas früher ein. Verf. schließt sich der Ansicht derjenigen Autoren an, die die dem sogenannten chirurgischen Scharlach eigentümlichen Erscheinungsformen nicht auf Rechnung des ungewöhnlichen Infektionsmodus, sondern auf die eines anderen Infektionserregers setzen. Bei Fällen, wo noch Operationen oder Verletzungen echte Scharlachsymptome auftraten, handelte es sich um die Koexistenz zweier ätiologisch nicht zusammenhängender Krankheiten. **Läwen** (Leipzig).

---

4) **R. C. Kemp** and **A. W. Gardner.** Experimental researches on resuscitation after death from chloroform.

(New York and Philadelphia med. journ. 1904. Nr. 19 u. 20.)

Von 23 Wiederbelebungsversuchen an totchloroformierten Hunden gelangen 11, obgleich nichts geschah, bevor die Herzaktion völlig erloschen war. Es wurde dann das Herz bloßgelegt und komprimiert.

Die besten Resultate gab folgendes Verfahren: Lagerung nach Nélaton (Rücken oben); Inzision, event. mit Resektion kleiner Stücke der 5. und 6. Rippe; der 2. und 3. Finger werden hinter das Herz geführt und drücken es rhythmisch gegen die Brustwand oder gegen den noch außerdem eingeführten Daumen; für jede Systole werden zwei rasch sich folgende Kompressionen ausgeführt — das gab bessere Erfolge, als das übliche Verfahren und ließ den Puls auf der Kymographenkurve dikrot erscheinen. Daneben künstliche Atmung durch Intubationskanüle und Luftpumpe; nach der Naht der Brustwunde Infusion von 49° (120° Fahrenheit). Nur so heiße Lösungen sollen noch warm genug ins Herz kommen, um hier anregend zu wirken; Gerinnungen sollen sie nicht machen. Die Hunde gingen innerhalb 24 Stunden an Pneumothorax oder Nachblutungen ein, nachdem sie meistens die Wunde aufgerissen hatten.

Die Wiederbelebung gelang einmal 11 Minuten, einmal sogar noch 16 Minuten nach völligem Aufhören der Herztätigkeit; hier wurde 40 Minuten gearbeitet.

Für das Verfahren am Menschen empfehlen K. und G. ebenfalls Umlegen des Pat. auf den Bauch (Kopf tief); künstliche Atmung mittels einer näher beschriebenen einfachen Intubationskanüle und

Digitized by Google

Luftpumpe; langsame Infusion von reichlichen Mengen heißer (49°) Kochsalzlösung (die Autoren gingen in einem Falle bis zu $2^1/_2$ Liter intravenös und 1 Liter in den Mastdarm); endlich Massage des bloßgelegten Herzens.

Lengemann (Bremen).

5) **B. Korff.** Weitere Erfahrungen zur Skopolamin-Morphiumnarkose.

(**Berliner klin. Wochenschrift 1904. Nr. 33.**)

Verf. hat seine Erfahrungen über im ganzen etwas mehr als 200 Skopolamin-Morphiumnarkosen in der vorliegenden Arbeit dahin zusammengefaßt:

1) Die Skopolamin-Morphiumnarkose ist wohl geeignet, in ihrer Dosierung von Skopolamin 0,001, Morphium 0,025 pro Einzelfall in geteilten Dosen und Zeiten: $^1/_3$ der Dosis $2^1/_2$ Stunden, $^1/_3$ der Dosis $1^1/_2$ Stunden und $^1/_3$ der Dosis $^1/_2$ Stunde vor der Operation, andere bisher übliche Narkosen zu ersetzen.

2) Sie läßt in dieser Dosis keine Gefahr, namentlich für Herz- oder Lungentätigkeit erkennen. Auch andere Organerkrankungen, Nieren-, Leber-, Magen- und Darmstörungen usw., sind nicht beobachtet worden.

3) Die Narkose ist deshalb für den Praktiker zu empfehlen, namentlich auch, weil sie den Narkotiseur entbehrlich macht.

4) Die Wirkung der Narkose ist bei verschiedenen Individuen eine verschiedene; es gibt einzelne Individuen, die auf die Mischnarkose merkwürdig schwach reagieren; bei diesen müßte die Narkose in obiger Form entweder durch eine weitere Dosis von Skopolamin 0,002—3 und Morphin 0,005 bis 0,01 verstärkt werden oder durch Chloroform- resp. Äthertropfnarkose.

Höhere Skopolamindosen halte ich nach bisherigen Erfahrungen nicht für erlaubt.

5) Die Hauptannehmlichkeiten der Narkose bestehen in Wegfall der quälenden Brechneigung während und nach der Operation und der dadurch bedingten Gefahren. Ferner besteht die Möglichkeit, kurz vor der Narkose sowie bald nach dem Erwachen aus der Narkose nährende Flüssigkeiten zu geben.

6) Höhere Dosen als die von mir angegebenen anzuwenden, würde ich wenigstens zunächst widerraten.

7) Bei dem während der Narkose vor, während und nach der Operation eintretenden oft sehr tiefen Schlaf ist darauf zu achten, namentlich bei zahnlosen älteren Leuten, daß die Zunge, zurücksinkend, durch Druck auf den Kehlkopfdeckel die Atmung nicht sistiere. Verschieben des Unterkiefers nach vorn beseitigt die Störung.

Langemak (Erfurt).


Digitized by Google

6) **Kaposi.** Hat die Gelatine einen Einfluß auf die Blutgerinnung?

(Mitteilungen a. d. Grenzgebieten d. Medizin u. Chirurgie Bd. XIII. Hft. 3.)

Während nach den klinischen Erfahrungen kaum noch bezweifelt werden kann, daß wir in der Gelatine ein gutes Mittel zur Blutgerinnung besitzen, lauten die Angaben der Forscher, welche durch Tierexperimente diese Frage bearbeiteten, außerordentlich verschieden. K. hat es sich zur Aufgabe gesetzt, diesen Widerspruch zu klären.

Zunächst konstatiert er, daß fast alle bisherigen experimentellen Untersuchungen dieser Frage einen großen Fehler haben. Sie bestimmen nämlich die Wirksamkeit der Gelatine durch die Zeit, welche bis zur Gerinnung des Blutes eines mit Gelatine behandelten Tieres vergeht. Nun schwankt aber die Zeit vom Beginn bis zur Vollendung der Gerinnung schon beim normalen Blut in beträchtlichen Grenzen, so daß wir an diesem Maßstab nur ein sehr willkürliches Kriterium haben.

K. geht deshalb von dem sehr richtigen Gedanken aus, erst dem Blut künstlich die Gerinnungsmöglichkeit zu nehmen, um nun zu sehen, ob die Gelatine imstande ist, dieses Blut zur Gerinnung zu bringen. Als wirksamstes Mittel, die Gerinnungsfähigkeit des Blutes beim lebenden Versuchstier aufzuheben, erwies sich der wirksame Bestandteil des medizinischen Blutegels, das Hirudin. Bei so behandelten Tieren bekam K. nun das zweifellose Resultat, daß die Gelatine blutgerinnend wirkt. Indessen war das Resultat wesentlich verschieden, je nach dem angewandten Gelatinepräparat. Schlecht ist die Wirksamkeit der Gelatina sterilisata Merck; es rührt das daher, daß beim Sterilisieren dieser Gelatine im Autoklaven Gelatosen abgespalten werden, und diese Gelatosen bewirken gerade eine Verlangsamung der Blutgerinnung. Man muß also eine Methode zur Sterilisierung anwenden, welche einerseits die Tetanusbazillen sicher tötet, andererseits die Gelatine nicht wesentlich verändert; das leistet die Methode von P. Krause: die Gelatine wird an fünf aufeinander folgenden Tagen bei 100° C im Dampftopf je $1/2$ Stunde lang behandelt. Jedenfalls empfiehlt sich zur subkutanen Anwendung diese Gelatine, während bei lokaler Applikation auch die Gelatina sterilisata Merck wirksam zu sein scheint.

Haeckel (Stettin).

---

7) **Vanicky.** Über Wundbehandlung mit Euguform.

(v. Langenbeck's Archiv Bd. LXXIV. Hft. 2.)

Euguform wird aus Guajakol und Formaldehyd hergestellt. Es ist ein feines hellgelb-braunes Pulver, das in Wasser, verdünnten Säuren und kohlensauren Alkalien unlöslich, in Azeton leicht, in Alkohol schwer löslich ist. Seine Wirkung beruht auf seiner Zerlegung in seine Bestandteile, die dann allmählich der Resorption

anheimfallen. Verwendet wurde es als Pulver, ferner als 5- oder 10%ige Salbe und als ebenso starke Emulsion mit Öl und Glyzerin, schließlich als Jodoformgaze. Die damit vorgenommenen Versuche ergaben sehr zufriedenstellende Resultate. Sie beweisen, daß Euguform gute antiseptische Wirkung hat und die Wundheilung fördert, ferner daß es schmerzstillenden Einfluß hat. Es ist weniger giftig wie das Jodoform. In kalte Abszesse empfiehlt es sich, nur ca. 50 bis höchstens 75 g einer 5%igen Emulsion zu injizieren. Im einzelnen ist aus der Arbeit ersichtlich, wie Euguform bei Unterschenkelgeschwüren, Verbrennungen, Erfrierungen, Karbunkeln, jauchenden Wunden und tuberkulösen Abszessen angewendet wurde. Von allen diesen Erkrankungen sind einzelne Krankengeschichten angeführt. Verf. sieht Euguform als ein sehr brauchbares neues Mittel an.

E. Siegel (Frankfurt a. M.).

---

8) **Sir W. Macewen.** On the cerebral invasion of pathogenic and pyogenic organisms and on the choise of ligatures.

(Lancet 1904. August 6.)

Dieser anläßlich des Jahreskongresses der British medical association in Oxford von dem bekannten Glasgower Chirurgen gehaltene Vortrag behandelt getrennt zwei Gebiete, die zu den aktuellsten der Praxis gehören: Die Eiterungen im Schädelinneren und die Frage des Nahtmateriales. Die frühere Ansicht, daß ein Hirnabszeß stets pyämisch-embolischen Ursprungs sei, ist schon längst verlassen; in den weitaus meisten Fällen entsteht er erwiesenermaßen durch direkte Fortleitung von eitrigen Prozessen des knöchernen Schädels. Die Abszesse finden sich daher auch fast immer in unmittelbarer Nähe solcher ursprünglichen Herde. Aus Erfahrung wissen wir, daß die septischen Organismen, die längs des Meatus acusticus internus in das Gehirn gelangen, basale Meningitis und nur sehr selten einen Abszeß hervorrufen; denselben Entstehungsweg kann auch ätiologisch die tuberkulöse Basilarmeningitis nehmen. Durch Invasion des benachbarten Sinus sigmoideus kann eine Otitis media tuberculosa zu allgemeiner Miliartuberkulose führen.

Eine Besprechung des verschiedenen, chirurgisch verwendeten Nahtmateriales bildet den zweiten Teil des Vortrages. Seide, Metalldraht, Känguruhsehne, Silkworm, Leinen- und Baumwollfäden und Catgut werden nach ihrer Brauchbarkeit kritisiert. An das chirurgische Nahtmaterial müssen außer absolut sicherer Sterilisierfähigkeit nach Verf. noch zwei weitere Anforderungen gestellt werden: es muß die Gewebe unbedingt so lange wie erforderlich in innigem Kontakt zusammenhalten und es muß nach dieser getanen Arbeit schnell und vollständig aus dem Organismus eliminierbar sein. Die bloße Anwesenheit eines aseptisch eingeheilten Fremdkörpers inmitten lebendigen Gewebes verursacht oft Absorption der umliegenden Gewebe und schädigt so die Widerstandsfähigkeit dieser Partien. Hautwunden sind nach Verf. in Kontakt zu halten 7—14 Tage,

Digitized by Google

Muskel- und Sehnenwunden wenigstens 3 Wochen, Knochennähte 4 Wochen. Nur das Catgut vermag als Nahtmaterial die Bedürfnisse des Chirurgen zu befriedigen. Eine Mischung von Glyzerin und einer wäßrigen Chromsäurelösung dient Verf. zum Härten des Catguts, zum Aufbewahren verwendet er karbolisierte Glyzerinlösung. Das so vorbereitete Catgut wird beim Aufbewahren im Laufe der Zeit resistenter. Die Resorptionsdauer ist verschieden. Je älter Pat., je geringer die Blutversorgung der betreffenden Partien, je geringer die Asepsis und je fester die Schnürung des Fadens, desto langsamer die Absorption des Catguts. Der Vorteil, mit Hilfe absorbierbaren Nahtmaterials in dem ersten und einzigen Verbande den operierten Pat. der Heilung entgegenführen zu können, ist zu klar, um nicht von je das erstrebenswerteste Ziel des Chirurgen gewesen zu sein.

H. Ebbinghaus (Dortmund).

---

9) **Bogrow** (Moskau). Das Rhinophyma und seine Behandlung.

(Berliner klin. Wochenschrift 1904. Nr. 32.)

Die Pfundnase wird von einigen Autoren als Gastroadenofibrom, von anderen als eigenartige Elephantiasis angesehen, wieder andere wollen in der Pfundnase ein Endstadium der Acne rosacea finden.

Bisher wurde die keilförmige Exzision, die Exstirpation der hyperplastischen Gewebe mit nachfolgender Transplantation nach Thiersch und die sog. Dekortikation angewandt zur Beseitigung oder Verbesserung. Die letztgenannte Methode ist nach Verf. die beste; sie besteht darin, daß man mit dem Messer die Höcker der Nasenhaut glatt abrasiert, indem der linke Zeigefinger in das Nasenloch eingeführt wird zur Orientierung der Hautschichtdicke. Dabei muß die Hautschicht eine Dicke von 1,5—2 mm behalten, weil im Gegenfall keine Überreste von den Talgdrüsenschläuchen bleiben werden und somit die Epidermis nur von den Rändern und nicht von den Drüsenresten hervorgehen kann.

B. teilt einen mit gutem kosmetischen Erfolg (Photogramme) operierten Fall mit.

Langemak (Erfurt).

---

10) **G. Loose.** Über Retropharyngealabszesse.

Inaug.-Diss., Straßburg, 1904.

Nach einer kurzen historischen Einleitung verbreitet sich Verf. ausführlicher über die anatomischen Verhältnisse der in Frage kommenden Gegend und berücksichtigt hier besonders die Untersuchungen von Most (Archiv für klin. Chirurgie Bd. LXI). Er unterscheidet die seitlichen Rachendrüsen, die inkonstanten, mit zunehmendem Wachstum atrophierenden kleinen Lymphapparate direkt hinter dem Rachen und die tiefen cervikalen Drüsen, welche lateral von der V. jugul. auf den Mm. scaleni liegen, als wesentlich für die Pathologie der Retropharyngealabszesse; sodann erörtert er das Quellgebiet, aus

Digitized by Google

dem der Lymphstrom zu den erwähnten Drüsen geht, und zwar das Cavum laryngo-pharyngeum, die Gebiete von Gaumenbögen und Mandeln und die hintere Rachenwand mit Epipharynx mit den entsprechenden Durchtrittsstellen am Sinus pyriformis, den seitlichen Gaumenpartien und der medialen Partie der Rachenmuskulatur. L. teilt ein in:

I. Primäre (idiopathische), entstanden aus einer primären Lymphadenitis.

II. Sekundäre:

1) nach Erkrankung von Organen, die zum Lymphquellgebiet der Gland. retropharyng. gehören.

2) Nach Eitersenkung:

a. aus vereiterten Halsdrüsen,

b. infolge Spondylitis cervicalis,

c. aus dem inneren (?) Ohr.

III. Metastatische.

Nach einer Schilderung der Symptome erörtert Verf. die Therapie und rät energisch zur Eröffnung von außen; unseres Erachtens schlägt er den Wert der Inzision vom Rachen etwas gering an. Denn so vollkommen dürfte die Methode von außen auch nicht sein, wie ein vom Verf. beobachteter Fall zeigt, der an Verblutung zugrunde ging. Die von L. beschriebenen 13 Fälle weisen verschiedene Ätiologien auf, Vertreter aus allen Gruppen seiner Einteilung; Einzelheiten sind im Original nachzulesen. Nur einige Worte über den p. 20 erwähnten Fall, der leider noch immer beweist, wie wenig das Ohr beachtet wird; erst bei der Autopsie zeigte sich, daß eine ausgedehnte Eiterung der Paukenhöhle und des Warzenfortsatzes bestand und dies der primäre Herd war, von dem die letalen Hirnerscheinungen ihren Ausgang nahmen; Verf. verwechselt hier wie auf p. 13 anscheinend mittleres und inneres Ohr.

F. Alexander (Frankfurt a. M.).

---

11) **E. J. Moure.** Considérations sur la thyrotomie.

(Revue hebdom. de laryngol., d'otol. et de rhinol. 1904. Nr. 23.)

Je nach der Ursache hat man die Wahl der Methode vorzunehmen. A. Bei Fremdkörpern, die nur infolge Einkeilung nicht auf natürlichem Wege zu entfernen sind, empfiehlt M. die mediane Thyrotomie ohne vorhergehende Tracheotomie. Event. muß man letztere aber anschließen können. Auf diese Weise hat er einen U-förmigen Korsetthaken bei einem 5jährigen Kinde entfernt, sowie einen zackigen Kaninchenknochen; man müsse rasch operieren, die Schleimhaut schonen und mit Catgut nähen. B. Bei bösartigen Geschwülsten ist dagegen der Schnitt bis zum Brustbeine herab zu führen und die Tracheotomie der Thyrotomie vorauszuschicken; dann folgt die Exstirpation der Geschwulst, die Kauterisierung der Insertionsstelle, die Naht des ganzen Atemrohres mit Catgut, der Haut

Digitized by Google

mit Seide; zweckmäßig sei es, unten die Haut offen zu lassen, um Emphysem zu verhüten. Eine genaue Überwachung des Pat. in den ersten 2 Tagen ist nötig. Man macht besser von vornherein die Tracheotomie, weil ein nach der Operation notwendig werdender Luftröhrenschnitt in dem sukkulenten Gewebe ungemein schwierig sei; außerdem ist die Kanülenatmung bei der Operation sehr angenehm. — C. Bei gutartigen, aber leicht rezidivierenden Geschwülsten (Papillomen usw.); hier aber ist keine totale Vereinigung, wie bei B., sondern für Monate eine Kanüle zur Ruhestellung des Kehlkopfes erforderlich. So könne man durch strikte Indikationsstellung die Anwendbarkeit der Thyrotomie beträchtlich steigern.

F. Alexander (Frankfurt a. M.).

---

12) **J. A. Scott** and **R. G. Le Conte.** Medical and surgical considerations in pyopericarditis, with report of cases.

(Amer. journ. of the med. sciences 1904. September.)

S. gibt eine kuze Übersicht über das Krankheitsbild und über die Entstehung der eitrigen Perikarditis. Hieran schließt er den Bericht über vier operierte Fälle. Einer derselben endete 8 Tage nach der Operation tödlich, die übrigen wurden geheilt bezw. gebessert. In einem Falle war die Perikarditis ein Jahr nach der Operation ohne physikalische Zeichen von Verwachsungen ausgeheilt.

Le C. diskutiert über die Stelle der Probepunktion, über die Anästhesierung und über das zu wählende Operationsverfahren. Bei Benutzung einer dünnen Nadel schadet die Verletzung der Herzwand, die immer möglich ist, nicht viel. Bei der Wahl des Ortes für die Probepunktion muß die Vermeidung einer Verletzung und damit Infektion der Pleurahöhle ausschlaggebend bleiben. Verf. empfiehlt, die Punktion im vierten oder fünften Interkostalraume möglichst nahe am Sternalrande vorzunehmen. An dieser Stelle hat man am meisten Aussicht, eine Pleuraverletzung zu vermeiden. Die Art. mamm. int. bleibt nach außen von der Hohlnadel liegen. Bei Anwesenheit einer größeren Eitermenge und bei schwachen Herztönen warnt Verf. vor der Narkose. In solchen Fällen ist die Infiltrationsanästhesie vorzuziehen. Verf. gibt in der Mehrzahl der Fälle der interkostalen Inzision im vierten linken Interkostalraume den Vorzug vor der Exzision der Rippenknorpel. Sie soll 1 Zoll links vom Sternalrande beginnen und bis zu einem Punkte 1 Zoll nach innen von der Mammillarlinie reichen. Bei sehr ausgedehntem Herzbeutel ist die darüberliegende Pleurahöhle in der Regel obliteriert und kann ruhig durchschnitten werden. Der Eiter soll langsam abfließen. Der Herzbeutel wird drainiert. Ist es zu keiner Verwachsung der Pleurablätter gekommen, so wird dies an dem Eintreten von Luft durch die Operationswunde in den Pleuralraum erkannt, bevor der Herzbeutel eröffnet ist. Die Inzision beseitigt die momentane Gefahr und gestattet noch eine event. spätere Resektion der Rippenknorpel.

Digitized by Google

Diese Resektion rät Verf. nach der Methode von **Roberts** vorzunehmen. Es wird ein Lappen gebildet, dessen Basis die über dem dritten Interkostalraume liegenden Weichteile darstellen, und der die resezierten Knorpel der vierten und fünften Rippe enthält. Der Lappen wird nach oben umgeschlagen. **Läwen** (Leipzig).

---

13) **Sauerbruch.** Zur Pathologie des offenen Pneumothorax und die Grundlagen meines Verfahrens zu seiner Ausschaltung.

(Mitteilungen aus den Grenzgebieten der Medizin u. Chirurgie Bd. XIII. Hft. 3.)

S. gibt hier in ausführlicher Darstellung die physiologischen Grundlagen für sein Verfahren, den Pneumothorax bei Operationen in der Brusthöhle auszuschalten (s. dieses Zentralblatt 1904 Nr. 6). Nach Schilderung der bisherigen Untersuchungen über den Pneumothorax gibt er seine eigenen Untersuchungsergebnisse. Danach spielt eine Hauptrolle für Entstehung der Dyspnoe bei einseitigem Pneumothorax, daß durch die kollabierte Lunge mehr Blut fließt, als durch dieselbe Lunge vor Erzeugung des Pneumothorax. Die gesunde Lunge bekommt also zu wenig Blut; daher der Sauerstoffmangel. S. schildert dann die Nachteile der künstlichen Atmung, die jedenfalls für den Menschen nicht anwendbar ist, und geht zu seinem neuen Verfahren über, den Kollaps der Lunge beim Pneumothorax zu verhindern. Das kann geschehen einmal durch Druckherabsetzung der Umgebung des eröffneten Thorax, der in einen Kasten eingeschlossen wird mit vermindertem Luftdruck: Unterdruckmethode. Der Kasten kann so groß sein, daß ein Operateur und Assistent darin mit Platz nehmen kann, ohne daß sie unter dem verminderten Luftdrucke leiden. Eine Abbildung gibt die für die Breslauer Klinik angefertigte Kammer. Man kann aber auch das Verfahren umdrehen, indem man Luft unter erhöhtem Druck einatmen läßt und dadurch die Lungen vor Kollaps schützt: Überdruckverfahren. Die Nachteile desselben, Schwierigkeit der Narkose werden geschildert.

Haeckel (Stettin).

---

14) **Brauer.** Die Ausschaltung der Pneumothoraxfolgen mit Hilfe des Überdruckverfahrens.

(Mitteilungen aus den Grenzgebieten der Medizin u. Chirurgie Bd. XIII. Hft. 3.)

B. schildert das Überdruckverfahren zur Vermeidung des Pneumothorax, auf das er gekommen ist, um das **Sauerbruch**'sche Verfahren zu vereinfachen (s. auch Beilage zu Nr. 14 d. Zentralblattes 1904). Er verwendet eine Sauerstoffbombe und vermischt den unter einem genau zu regulierenden Druck ausströmenden Sauerstoff mit Ätherdämpfen, um so zugleich die Narkose zu erzeugen. Man hat dazu die Tracheotomie nicht nötig, sondern kann mit geeigneten Maskenapparaten einen Menschen ein- und ausatmen lassen. B. ist der Ansicht, daß ein irgendwie nennenswerter Unterschied zwischen

Digitized by Google

dem Unter- und Überdruckverfahren nicht besteht, und schließt mit einem Ausblick auf Anwendung des Verfahrens zur Ausdehnung der Lunge nach Empyemoperationen. Erfahrungen mit dem Überdruckverfahren beim Menschen werden nicht mitgeteilt.

Haeckel (Stettin).

---

15) **A. Strauss.** Sondenbehandlung der Prostatahypertrophie.

(Monatsschrift f. Harnkrankheiten und sexuelle Hygiene Jahrgang 1. Hft. 4.)

Verf. empfiehlt die Verwendung seiner Spülsonden, die eine mechanische resp. dynamische Behandlung der infiltrierten Harnröhre durch Druck unter gleichzeitiger chemischer durch nachfolgende Spülungen ermöglichen. Zweimal wöchentliche Anwendung nach vorheriger Eukaininjektion, 10 Minuten Liegenlassen.

Willi Hirt (Breslau).

---

16) **W. Fürstenheim.** Frühdiagnose und chirurgische Behandlung des Prostatakarzinoms.

Inaug.-Diss., Berlin, **E. Grosser,** 1904.

Verf. entwirft in einer sehr fleißigen Arbeit das klinische Bild des Prostatakarzinoms, namentlich in seinen Frühstadien.

Als besonders charakteristisch werden hervorgehoben: rasch einsetzende hochgradige Miktionsbeschwerden, auffallend große, harte, schmerzhafte Prostatageschwulst, irradiierende Schmerzen im Becken, Kreuzbein und den Oberschenkeln. Aus dem Frühstadium, dem Carcinoma prostatae intracapsulare, entwickelt sich das Carcinoma prostatae pelvicum, bei dem besonders das Beckenbindegewebe, die Mastdarmschleimhaut, die Blase und die vorderen Teile der Harnröhre ergriffen werden. Als Operation im Frühstadium kommt vor allem die perineale Prostatektomie in Betracht; zur Erleichterung der Miktionsbeschwerden im Stadium der Inoperabilität empfiehlt Verf., gestützt auf 6 Fälle Freudenberg's und zwei anderer Autoren, die Bottini'sche Operation, die unter Umständen imstande ist, auf Monate hinaus ein leidliches Wohlbefinden des Pat. herbeizuführen. Nach Ansicht des Verf. ist die Bottini'sche Operation hierin der sonst noch in Frage kommenden suprapubischen Punktion mindestens gleichwertig, infolge ihres günstigeren psychischen Einflusses dieser sogar vorzuziehen.

Willi Hirt (Breslau).

---

17) **Marchetti.** Citologia dell' idrocele volgare.

(Gazz. degli ospedali e delle clin. 1904. Nr. 94.)

Verf. ersah aus der Untersuchung der Hydrokelenflüssigkeit in 30 Fällen, daß außer den durch die Operation in die Flüssigkeit gelangten frischen roten Blutzellen in derselben sich Zellen mit Epithelcharakter, mit vakuolenreichem Protoplasma und exzentrischem Kerne, welche meist in Gruppen von 4—5 zusammenliegen, und Lymphocyten finden, die bei allen Formen der Hydrokele allein oder zusammen mit Leukocyten auftreten. Seltener als die Lympho-

Digitized by Google

cyten sind die Leukocyten, unter denen wiederum die mehrkernigen überwiegen. Am seltensten sind die eosinophilen Leukocyten. Die Leukocyten fehlen gewöhnlich bei sehr alter Hydrokele. In zwei Fällen von tuberkulöser Hydrokele waren fast nur Lymphocyten, und zwar in großer Menge, vorhanden. Bei einer akuten traumatischen Hydrokele fanden sich sehr viele Epithelien und polynukleäre Zellen, dagegen sehr wenige Lymphocyten. Niemals fanden sich Spermatozoen, auch nicht in einem Falle, in dem eine Samencyste im Schwanze des Nebenhodens vorhanden war. Die Samencysten sind also wohl, entgegen der Meinung Aubert's, nicht die Ursache der Hydrokele, sondern eher vielleicht eine Folge derselben.

Dreyer (Köln).

---

18) **M. Marcuse.** Darf der Arzt zum außerehelichen Geschlechtsverkehr raten?

(Monatsschrift für Harnkrankheiten und sexuelle Hygiene Jahrgang 1. Hft. 7.)

Am Schluß seiner Ausführungen kommt Verf. zu dem Ergebnis, daß dem Arzte das prinzipielle Recht zustehe, den außerehelichen Geschlechtsverkehr anzuraten, sowohl männlichen, wie weiblichen Pat. gegenüber. Zugleich hat er die absolute Pflicht der Aufklärung über die Gefahren dieses Verkehrs und der Angabe der Mittel, durch die diese Gefahren vermindert werden können.

Willi Hirt (Breslau).

Kleinere Mitteilungen.

Über einen neuen »Knopf ohne Naht« zur lateralen Anastomose, besonders zur Gastroenterostomie bei Karzinom.

Von

M. Jaboulay,

Professor der chirurg. Klinik an der Universität zu Lyon.

Schon 1900 ließ ich durch Herrn Lumière in Lyon einen Knopf verfertigen, der bei den lateralen Anastomosen jede Naht ausschließt und von selbst hält, und der sich grundsätzlich von den Knöpfen Bonnier's (1869) und Destot's (1894) unterscheidet.

Das Prinzip besteht darin, daß die beiden Knopfstücke bloß schraubenartig durch ein ganz kleines, in die Magen- resp. Darmwände gemachtes Loch eingeführt werden; die konzentrische Rückelastizität der momentan auseinander getriebenen Wände, wie deren Eindringen in die dazu bestimmte Spalte des Instrumentes halten dann seine Stücke fest zusammen.

Seit Juni 1900 habe ich über 200 Operationen — Gallenblasenanastomosen, Enteroanastomosen, zumal Gastroenterostomien (die ich hier ausschließlich im Auge habe) — derart ausgeführt, und zwar mit vortrefflichen Erfolgen.

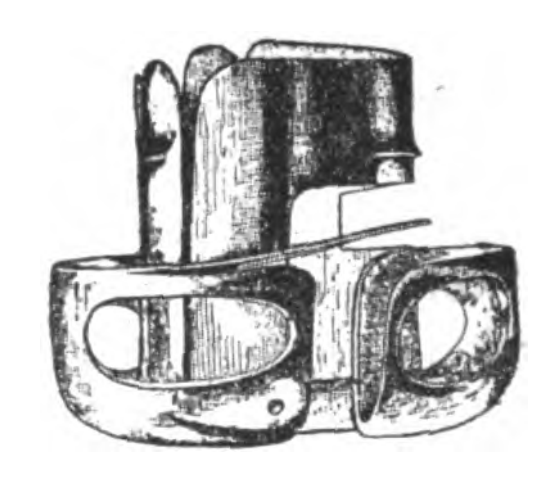
I. Beschreibung. Der Knopf besteht aus zwei Stücken: einem männlichen und einem weiblichen.

a. Männliches Stück. Es wird durch zwei konzentrische Walzen gebildet. Die äußere ist 22 mm breit und 8 mm hoch; die innere 12 mm breit und 15 mm

Digitized by Google

hoch. Da die beiden Walzen sich an einem Grundrande vereinigen, so ist der freie Rand der inneren Walze um 7 mm höher als der der äußeren. Die äußere Walze ist von vier eirunden Löchern durchbohrt; die innere (auf $^3/_4$ ihrer Fläche) in drei spannkraftfähige, am Ende mit Klauen versehene Züngelchen geteilt zum Zurückhalten des weiblichen Stückes.





Figur aus der Revue de chir. 1904. Nr. 1. p. 17.

Das Stück bietet eine ganz besondere, 4 mm breite Spalte dar. Diese fängt am Grundrande der beiden Walzen an und läuft zuerst fast senkrecht *11 mm* lang (sie beträgt also die ganze Höhe der nur 8 mm hohen äußeren Walze und schneidet bloß teilweise die innere durch); dann biegt sie rechtwinklig ab, um horizontal um $^1/_3$ des Umkreises der inneren Walze, parallel unter dem freien Rande der äußeren, fort zu laufen. Ein elastisches, an diesem letzteren Rande befestigtes Blatt wird beim Ineinandergreifen der Stücke auf die Spalte der äußeren Walze umgeklappt und schließt diese.

b. Weibliches Stück. Die äußere Walze ist ganz ähnlich der des männlichen Stückes, auch was die Spalte betrifft. Doch ist die innere Walze des weiblichen Stückes nur 13 mm hoch und am freien Rand ausgebaucht; statt der nach außen klauenartigen Züngelchen hat sie nach innen einen Schraubengang.

Ein Blick auf die Abbildung und den Knopf selbst zeigt dessen Ziel und Zweck besser und schneller als eine langwierige Beschreibung.

II. Gebrauchsanweisung. Die zu anastomosierenden Organe werden aufgesucht und aneinander gelegt. Zum Kotabschluß genügen die Finger eines Assistenten. Der Chirurg selbst ergreift den ausgestreiften Abschnitt zwischen dem linken Daumen und Zeigefinger und zieht ihn hervor, wobei unter dem Fingerdruck aus den Magen-Darmwänden eine Art Bausch entsteht. Dann werden diese hier inzidiert, was am Darme sehr leicht geschieht, während die Magenschleimhaut eher vor dem Messer flieht, falls man dessen Spitze nicht senkrecht einstößt, um die Schleimhaut wesentlich von innen nach außen zu durchtrennen. Stets muß man sorgfältig feststellen, daß alle Wände richtig durchschnitten sind und jede Möglichkeit einer interstitiellen Loslösung derselben ausschließen. Das erkennt man aus dem Hervorstehen der Schleimhaut, die man dann mit einer Pinzette ergreifen soll, damit der Knopf bei seinem Hineinschrauben sie nicht zurückschiebe. Kleine Blutungen aus den Schnitträndern bedürfen keiner besonderen Blutstillung. Dagegen ist sorgfältig auf die Größe der angebrachten Öffnung zu achten, die etwa 1 cm groß sein muß. Ist sie zu klein, so reißen ihre Ränder beim Hineinschrauben des Kopfes ein; ist sie zu groß, so wird der Knopf nicht fest genug gehalten; in beiden Fällen sind Nähte notwendig.

Die männliche und die weibliche Hälfte des Knopfes werden an ihrer inneren Walze, längs dem freien Rande der vertikalen Spalte, mit einer Pinzette fest gefaßt. Diese wird zuerst horizontal gehalten, derart, daß der vertikale Schenkel der Spalte, senkrecht am Magen-Darmloch angelegt, leicht von selbst in dasselbe eindringen kann, bis man einen Widerstand erfährt, einen Beweis, daß ein Schnittrand die Biegung der Spalte erreicht hat. Jetzt wird der Zangenhandgriff gehoben und um einen ganzen Kreis gedreht, somit der horizontal eingedrungene Knopf allmählich hineingeschraubt. Nach einer völligen Stieldrehung der Pinzette

Digitized by Google

ist dann gewöhnlich der Knopf vollständig beweglich im Innern des Organes; man fühlt keinen Widerstand mehr bei weiteren Verschiebungs- oder Drehungsversuchen; versucht man im Gegenteil, den Knopf wieder heraus zu ziehen, sieht man ihn durch die Magen-Darmwände ohne Naht fest am Hals eingeschnürt. Nur die innere Walze bleibt draußen liegen und wird dann mit der des ebenso eingeführten weiblichen Stückes, nach Murphy, ineinandergedrückt, und damit die Anastomose beendigt.

Zur Ausführung der Operation bedarf es viel weniger Zeit, als zu ihrer Beschreibung; in 2 Minuten ist sie bei günstigen Fällen fertig.

III. Vorteile. Der Hauptvorteil besteht in der Sicherheit und Schnelligkeit der Operation. Die Eingeweidewände sind durch einen richtig angefertigten und angelegten Knopf absolut fest und genau aneinandergedrückt, ohne daß das Wohl des Kranken, wie bei Murphy's Knopf oder bei der Naht, an einem Faden, ja an der Festigkeit und Haltbarkeit eines jeden Nahtstiches hinge. Dazu, wieviel einfacher und schneller ist das Resultat zu erzielen? Statt der 40 Minuten, die Roux selbst zu seiner Y-Anastomose bedarf, statt der von den geschicktesten »Nähern« verlangten 20—25 Minuten zur v. Hacker'schen Gastroenterostomie, statt der zur Anlegung des Murphyknopfes notwendigen 15 Minuten wird mein Knopf ohne Naht bei den günstigsten Fällen binnen 2 Minuten angelegt, so daß die ganze Operation nicht über 7—8 Minuten durchschnittlich erfordert. Demgemäß ist sie wohl vor allem bei den infolge eines Karzinoms schwer heruntergekommenen Pat. anzuwenden. Bei solchen sterbenden Kranken heißt es schnell operieren oder gar nicht, und meinem Knopfe verdanke ich es, daß ich fast keinem die Operation verweigern mußte und fast alle wenigstens vom Erbrechen heilen und vor dem Hungertode schützen konnte.

Diesem Vorteile reihe ich den der ebenso dringend erforderlichen sofortigen Ernährung der Pat. an. Immerhin ist dieser Vorteil jedem Knopf eigentümlich; selbst einige »Näher« ernähren ihre schweren Kranken vom ersten Abend an. Ich betone nur, daß das am sichersten möglich ist bei einem Knopfe, der niemals fester hält als kurz nach seiner Anlegung.

IV. Einwürfe. Man hat meinem Knopfe (wie allen Knöpfen) vorgeworfen 1) den Circulus vitiosus; 2) die Möglichkeit eines unregelmäßigen Ineinandergreifens sowie eines späteren Auseinanderweichens; 3) das Zurücklassen eines Fremdkörpers im Magen oder Darme; 4) die spätere Stenose der Anastomosenöffnung.

a. Der erste Einwurf ist vollständig ungerechtfertigt — ein einziger meiner Pat. wäre, der Meinung seines Arztes nach, 10 Tage nach der Operation daran zugrunde gegangen (keine Sektion). Ich halte diesen Unfall für viel seltener, als man zuerst angenommen hat; manche ähnliche Fälle sind wahrscheinlich auf Peritonitis zurückzuführen; jedenfalls gibt es keinen Grund, sie der Knopfanwendung vorzuwerfen, und ich bin davon so überzeugt, daß ich es unterlasse, die Kranken durch neben dem Knopf angebrachte Aufhängenahtstiche vor einer so zweifelhaften Gefahr zu schützen.

b. Den zweiten Einwurf soll man dem Fabrikanten oder dem Chirurgen, aber nicht dem Operationsverfahren machen. Es ist und bleibt selbstverständlich nötig, 1) vor der Operation sich der Leistungsfähigkeit des Knopfes zu versichern; 2) ihn nicht durch ein zu kräftiges Eindrängen zu verbiegen oder zu verdrehen; 3) die beiden Stücke zum Ineinandergreifen gründlich und vollständig aneinander zu drücken; 4) natürlich in einem unglücklichen Falle den ungenügend befestigten Knopf zu umnähen. Unter diesen Bedingungen greifen die Ringhälften sicher ineinander, und Todesfälle an Peritonitis sind in meiner Statistik am geringsten.

c. In der Tat bleibt der Knopf in mehr als $^1/_3$ der Fälle im Magen (in einem Fall auf der Anastomosenstelle) liegen; aber das schadet nicht, besonders beim Karzinom, und keiner meiner Pat. hat daran gelitten; unendlich selten sind weiter die veröffentlichten Fälle von Darmverschluß durch einen Knopf.

d. Viel bedeutender scheint der vierte Einwurf zu sein, wenn auch mein Verfahren besonders bei dem unentfernbaren Karzinom angezeigt ist, wobei die

Digitized by Google

Möglichkeit einer späteren Stenosierung nicht besonders wichtig ist. Aber auch bei anderen Fällen habe ich eine solche nie beobachtet, mußte nur wegen karzinomatöser Verschlüsse des künstlichen Pylorus zweimal wieder operieren; manchmal konnte ich bei der Sektion mehrere Monate später die normal fortdauernde Breite der Anastomose konstatieren; einer meiner wegen Karzinom und mehrere wegen Geschwüren Operierte sind jetzt seit Jahren frei von Erbrechen. Übrigens sind narbige Stenosierungen auch nach der Naht beobachtet worden; und schließlich haben die Brunner'schen Versuche die Behauptung bestätigt, daß dabei (d. h. zur Fortdauer der Durchgängigkeit des künstlichen Pylorus) das Operationsverfahren nicht so wichtig ist wie der spätere Zustand des normalen Pylorus; würde dieser bei benigner Krankheit wieder durchgängig werden, so würde die Magen-Darmfistel sich schnell von selbst schließen.

Zum Schluß bitte ich zu bemerken: 1) daß die gesamten oben widerlegten Einwürfe alle Knöpfe betreffen, während die Vorteile bloß dem meinigen eigentümlich sind; und 2) daß er, wenn er auch seine besonderen Vorteile nur bei den lateralen Anastomosen darbietet, für terminale Anastomosen ebenso geeignet ist wie irgendein anderer Knopf.

V. Statistik. Als statistische Angabe beschränke ich mich auf die von mir und meinen Vertretern, Herren Prof. Bérard und Gayet, operierten und von dem letzteren veröffentlichten 100 Fälle von Karzinom.

Die Sterblichkeit beträgt im ganzen 18%, einer der niedrigsten veröffentlichten Prozentsätze in einer langen Reihe von bösartigen Fällen. Auch nimmt die Sterblichkeit meiner Operierten (die der ersten 20 Tage wird als solche gerechnet) von Jahr zu Jahr immer etwas ab, d. h.:

1900 (Juni bis Dezember)	6 Gastroenterostomien	2 Todesfälle,	
1901	53	»	14 »
1902	24	»	2 »
1903 (Januar bis Juni)	15	»	1 Todesfall,
1903 (Juni) bis 1904 (März)	13	»	1 »

(nach der Gayet'schen Mitteilung).

Was die Todesursache anbetrifft, so wird diese zugeschrieben

einer Hirnembolie	1mal,
» Bronchopneumonie	2 »
» Blutung	1 »
einem Kollaps	3 »
» Circulus vitiosus (?)	1 »
einer Peritonitis	6 »
keiner bestimmten Diagnose	4 »

Während nun die primären Resultate so verhältnismäßig gut sind, geben die sekundären immer dasselbe durchschnittliche Überleben von etwa 7 Monaten.

Mit folgenden Worten fasse ich meinen Schluß zusammen: Die Endresultate der Anwendung meines Knopfes ohne Naht bei Gastroenterostomie wegen Karzinom sind den gewöhnlichen gleich und viel mehr durch das Krankheitswesen als durch das Operationsverfahren bedingt. Die sofortigen Resultate sind ganz besonders günstig, zumal im Verhältnis zu den schweren dabei eingerechneten Fällen, da ich, Dank der Schnelligkeit der Operation mit meinem Knopfe, manche Pat. operiert habe, die sonst gar nicht hätten operiert werden können.

Literaturverzeichnis.

Jaboulay, Un bouton anastomotique tenant en place sans sutures. Arch. prov. de chir. octobre 1900, 2 fig., p. 609—610.

—— Idem. Chirurgie des centres nerveux, des viscères et des membres. Clin. 1902, II, p. 349.

—— Gastroentéroanastomose. Leçons de clin. chir. H. D. 1902/03, p. 136.

Fouilhoux, Des appareils d'approximation, etc. Thèse de Lyon 1901.

Perrin, De la cholécystogastrostomie. Thèse de Lyon 1902.

Digitized by Google

G. Gayet, Valeur du bouton de Jaboulay dans le traitement du cancer de l'estomac. Soc. de chir. de Lyon, avril 1903.
—— Traitement du cancer de l'estomac par la gastroentérostomie au bouton de Jaboulay. Rev. de chir. 1904, I, p. 9 et 472.

---

19) **V. Putti.** Le deformità nella siringomielia e nella tabe.
(Arch. di ortopedia 1904. Nr. 2.)

20) **Derselbe.** Contributo clinico alle deformità nella siringomielia e nella tabe.
(Policlinico. Ser. med. 1904. Fasc. 8.)

Da die Gestaltveränderungen der Knochen und Gelenke, welche bei Tabes und Syringomyelie vorkommen, in Italien wenig bearbeitet sind, gibt P. eine Übersicht über den Gegenstand und fügt je ein Beispiel der beiden Krankheiten an.

1) Syringomyelie und Skoliose bei einem 46jährigen Manne. Die Wirbelverkrümmung besteht seit dem 20. Jahre; es handelt sich um eine schwere linksseitige Dorsalskoliose mit geringerer lumbaler Rechtskrümmung.

2) Arthropathie des Fußes als erstes Zeichen einer beginnenden Tabes. Verdickung am stärksten im Bereiche des Chopart'schen Gelenkes, Beweglichkeitsbeschränkung. Der Fuß ist 2 cm kürzer als der gesunde. Das Skiagramm zeigt die Metatarsen rotiert, das erste Keilbein unversehrt, die anderen zu einer Masse verschmolzen, vom Kahnbeine nur noch Reste vorhanden und den Talus subluxiert, in die Planta vorspringend. **Pagenstecher** (Wiesbaden).

21) **A. Blencke.** Ein Beitrag zur Arthropathie bei Tabikern.
(Zeitschrift für orthopäd. Chirurgie Bd. XII. Hft. 4.)

Die Arbeit enthält die ausführliche Krankengeschichte eines Falles von Gelenkleiden des linken Knies bei Tabes. Da bei dem 50 Jahre alten Manne wegen hochgradiger Veränderungen im Gelenke die Amputation am Oberschenkel vorgenommen werden mußte, so war B. auch in der Lage, die pathologisch-anatomische Untersuchung vorzunehmen. Am Femur fand sich die atrophische, an der Tibia die hypertrophische Form der Osteoarthritis. Die Nerven erschienen nach der von Buttenberg an dem gleichen Präparate vorgenommenen mikroskopischen Untersuchung auffallend verdickt. Auf dem Durchschnitte waren die einzelnen Nervenbündel stärker auseinander gedrängt; das sie umgebende Bindegewebe war nur ödematös verändert. Wahrscheinlich handelt es sich um sekundäre, interstitielle Veränderungen.

Weiterhin verbreitet sich Verf. nach gründlichem Studium der Literatur über die noch ziemlich voneinander abweichenden Anschauungen über die Natur des Leidens. Seine Meinung geht dahin, daß wir als erstes und wichtigstes Moment bei der Genese desselben trophoneurotische Ursachen anzusehen haben. Aber es spielen auch mechanische und traumatische Momente für den Beginn, den Verlauf, den Grad und die Ausdehnung des Leidens eine entscheidende Rolle. Begünstigend wirken außerdem Ataxie und Analgesie des Gelenkes.

Die Behandlung besteht am besten während des akuten Stadiums in Ruhigstellung des Gelenkes. Später sind Schienenhülsenapparate mit Aussicht auf Erfolg anzuwenden, event. abnehmbare Verbände. Vor operativen Eingriffen wird gewarnt.

Am Schlusse folgt ein ausführliches Literaturverzeichnis (395 Arbeiten).
J. Riedinger (Würzburg).

22) **Norris.** Tuberculous pericarditis.
(Univ. of Pennsylvania med. bulletin Vol. XVII. Nr. 5 u. 6.)

N. fand unter 1780 Autopsien Tuberkulöser 82 Fälle von tuberkulöser Perikarditis. Aus der Darstellung des Leidens ist hervorzuheben, daß eine chirurgische Behandlung in der Mehrzahl der Fälle nicht in Frage kommt, da der perikardiale Erguß gewöhnlich gering ist. Jedoch kann bei akuten Fällen die

Digitized by Google

Punktion des Ergusses und bei eitrigem Exsudate die Rippenresektion und Drainage notwendig werden. In einem solchen Falle wurden von Le Conte drei Pinten rahmigen Eiters aus dem Perikard entleert, und der bei Beginn der Operation fast moribunde Pat. wurde wieder hergestellt. **Mohr** (Bielefeld).

23) **P. Malapert et Morichau-Beauchant.** Des angiomes du sein.
(Revue de chir. XXIX. ann. Nr. 2.)

Die relative Seltenheit angiomatöser Bildungen in der Brustdrüse rechtfertigt die Mitteilung eines genau untersuchten Falles, in dem Haut und Drüse in großer Ausdehnung ergriffen waren.

Bisher sind 13 Fälle veröffentlicht, von denen drei eigentlich den Rankenangiomen zugehören. Die Diagnose stößt im allgemeinen nicht auf Schwierigkeiten; die Entstehung weist auf kongenitale Herkunft hin; seither ist die Geschwulst gleichmäßig gewachsen; sie ist weich, pulsiert, verkleinert sich auf Druck. Nur gleichzeitiges Vorkommen von Cysten oder regressive Vorgänge im Innern des Angioms, wobei die Pulsation verschwindet, intrathorakaler Druck (Schreien bei Kindern) nicht von Vergrößerung des Volumens begleitet ist, können falsche Deutungen veranlassen. Das Heilverfahren richtet sich nach dem Sitze des Angioms und erfordert bei Entwicklung im Drüseninnern die Amputation der Mamma.

Christel (Metz).

24) **Witzel.** Über die Behandlung der chronischen Nephritis durch die Edebohls'sche Operation.
(Deutsche med. Wochenschrift 1904. Nr. 30.)

Die Operation wurde bei einem 60jährigen Manne mit schwerer Urämie ausgeführt. Die Nieren waren beiderseits auf das Doppelte vergrößert, weiß.

Nach der Operation schwand die Urämie. Der Eiweißgehalt ging zurück. Pat. erholte sich gut, obwohl er zur Zeit der Vornahme der Operation nach Erschöpfung aller internen Mittel aufgegeben war. **Borchard** (Posen).

Die Anwendung der elastischen Binde beim Wechsel des Verbandes von Gliederwunden.

Von

Prof. J. Tansini.
Direktor der chirurgischen Universitätsklinik zu Pavia.

Unter obenstehendem Titel publiziert Prof. J. Isnardi in Nr. 24 des Zentralblattes für Chirurgie dieses Jahres eine Arbeit, in welcher er die Vorteile des von ihm ersonnenen oben erwähnten Verfahrens nachweist.

Das Verfahren ist in der Tat ein sehr bequemes und nützliches, und ich erlaube mir hinzuzufügen, daß ich dasselbe bereits 1883 angewandt habe; im Jahre 1884 habe ich es in einer Arbeit[1] mitgeteilt, in welcher ich auf Grund zweier einschlägiger Krankengeschichten die Vorzüge des Verfahrens hervorhob.

Die Krankengeschichten betreffen zwei Fälle von verschiedenem Typus; bei dem einen handelte es sich um eine aus traumatischer Ursache hervorgegangene, mit Blutungen komplizierte Phlegmone des Vorderarmes, bei dem anderen um eine Schnittwunde an der Hand. Beide Pat. genasen sehr rasch; und zwar heilte die Wunde des zweiten per primam.

In der Folge hatte ich Gelegenheit, das Verfahren weiter anzuwenden, und immer habe ich die Bequemlichkeit und Nützlichkeit desselben anerkannt.

[1] *Contribuzione di chirurgia pratica. Rendiconto clinica. Lochi, tipogr. Cima e Moroni, 1884.*

Originalmitteilungen, Monographien und Separatabdrücke wolle man an *Prof. E. Richter* in Breslau (Kaiser Wilhelmstraße 115), oder an die Verlagshandlung *Breitkopf & Härtel*, einsenden.

Druck und Verlag von Breitkopf & Härtel in Leipzig, Nürnbergerstraße 36/38.

Digitized by Google

Zentralblatt
für
CHIRURGIE

herausgegeben
von

E. von Bergmann, in Berlin, **F. König,** in Berlin, **E. Richter,** in Breslau.

Einunddreifsigster Jahrgang.

Wöchentlich eine Nummer. Preis des Jahrganges 20 Mark, bei halbjähriger Vorauszahlung. Zu beziehen durch alle Buchhandlungen und Postanstalten.

Nr. 42. Sonnabend, den 22. Oktober. 1904.

1) **W. Kolle** und **A. Wassermann.** Handbuch der pathogenen Mikroorganismen. Liefg. 20.

Jena, Gustav Fischer, 1904.

Das Heft enthält nach Beendigung der Darstellung der Lehre von den Phagocyten (Metschnikoff) im wesentlichen eine Dar-

Digitized by Google

stellung der Immunitätslehre, wie sie von Ehrlich und seinen Mitarbeitern begründet worden ist: Kolle, Über aktive Hyperämie mit besonderer Berücksichtigung der Schutzimpfung; Ehrlich und Morgenroth, Wirkung und Entstehung der aktiven Stoffe im Serum nach der Seitenkettentheorie; Wassermann, Über antitoxische Sera; Friedberger, Über bakterizide Sera. Für eine Erörterung der einzelnen Gegenstände ist hier wohl nicht der Platz. Wir dürfen es jedoch mit Freuden begrüßen, daß wir durch diese Darstellungen im Verein mit dem jüngst von Ehrlich erschienenen Werke »Gesammelte Arbeiten zur Immunitätsforschung« (Hirschwald, Berlin 1904) nunmehr im Zusammenhange Gelegenheit zum ausführlichen Studium der Immunitätslehre haben.

Silberberg (Breslau).

2) **Klopstock** und **Kowarsky.** Praktikum der klinischen chemisch-mikroskopischen und bakteriologischen Untersuchungsmethoden.

Wien, **Urban & Schwarzenberg,** 1904.

Das kleine, in seinem Format äußerst handliche Buch unterscheidet sich von analogen Büchern der medizinisch-klinischen Diagnostik dadurch, daß es sich lediglich auf Darstellung spezieller Untersuchungsmethoden beschränkt, ohne allgememeine Themata näher zu berühren. Es erscheint somit geeignet, wenn man sich während des praktischen Arbeitens über die eine oder andere Untersuchungsmethode rasch informieren will. Die Anordnung des Stoffes ist eine durchaus übersichtliche. Es werden zunächst die Untersuchungsmethoden der Sekrete äußerer Schleimhäute besprochen, daran schließt sich die Besprechung der Untersuchungsmethoden der Se- und Exkrete der Respirations- und Digestionswege, daran die Untersuchungsmethoden der Körperflüssigkeiten. Nach Darstellung der bakteriologischen Untersuchung bei Erkrankungen der Haut schließt das Buch mit einer Wiedergabe der gebräuchlichsten bakteriologischen Untersuchungsmethoden, Farbrezepte und Nährböden.

Besonders hingewiesen sei auf die Erörterung der Untersuchung von Harn und Blut. Die Anschaffung des Buches ist dem Praktiker wie auch dem Studenten aufs wärmste zu empfehlen.

Silberberg (Breslau).

3) **Borrmann.** Die Entstehung und das Wachstum des Hautkarzinoms, nebst Bemerkungen über die Entstehung der Geschwülste im allgemeinen.

(Zeitschrift für Krebsforschung Bd. II. Hft. 1 u. 2.)

Jena, **Gustav Fischer,** 1904.

In einer früheren Arbeit hatte B. an Karzinomen der Magenschleimhaut den Nachweis zu führen gesucht, daß die Ribbert'sche

Digitized by Google

Anschauung zu Recht besteht, nach welcher das Karzinom aus sich heraus wächst, das benachbarte Gewebe verdrängend, komprimierend, daß dagegen letzteres sich nie in Geschwulstgewebe umwandelt. In dieser Arbeit soll der gleiche Nachweis für den Hautkrebs geführt, dann aber auch die Frage der Histogenese dieser Geschwülste ihrer Lösung näher gebracht werden. Seine Untersuchungen wurden an einem überaus großen, durch Unterstützung zahlreicher Chirurgen gewonnenen Materiale gemacht (265 Geschwülste); und zwar wurde für das Studium der Histogenese der größte Wert darauf gelegt, gerade die kleinsten Neubildungen zur Untersuchung zu bekommen. Bei den Hautkarzinomen unterscheidet Verf. das verhornende und nicht verhornende (vielfach auch als Endotheliom aufgefaßte und bezeichnete) Karzinom. Die Bezeichnung bezw. Deutung dieser letzteren Geschwülste als Basalzellenkrebs (Krompecher) und Matrixkarzinom (Petersen) wird verworfen und dafür der Name Coriumkarzinom vorgeschlagen. An der Hand von zahlreichen, teils schematischen, teils naturgetreu, größtenteils von dem Verf. selbst gezeichneten Präparaten wird der Nachweis zu führen gesucht, daß diese Geschwülste von versprengten Zellkomplexen ihren Ausgang nehmen und höchstens sekundär mit der Oberfläche in Verbindung treten. Hierbei wurde prinzipiell daran festgehalten, daß eine unter der Epidermis gelegene Geschwulstmasse, die sich nach oben verjüngt und durch schmale Züge mit dem Oberflächenepithel zusammenhängt, immer von unten nach oben gewachsen sein muß. Die an die Oberfläche durchgebrochenen Karzinomzellen haben nun weit weniger wie beim verhornenden Plattenepithelkrebs die Neigung, flächenhaft über das Granulationsgewebe hinweg oder unter dem Epithel entlang vorzudringen. Mikroskopisch erscheinen diese »Coriumkarzinome« teils als einfache Krebse ohne Verhornung, teils als Karzinome, die einen völlig drüsigen Bau zeigen und als Schleimdrüsenkarzinome bezeichnet werden müssen. Das Coriumkarzinom tritt nun häufig multipel, nicht »multizentrisch« (Petersen) auf, da jedes einzelne seine Entstehung einem selbständigen Zellkomplex verdankt. Sie entstehen aus mehrfachen kleinsten Zelldystopien, (oft mehrere kleinste Karzinome in einem sehr kleinen nach Millimetern messenden Hohlbezirk, die kleinste überhaupt untersuchte Geschwulst war 0,05 : 0,2 mm groß), welche beim Gesichtsspaltenschluß oder bei Entwicklung der Hautdrüsen zustande kommen. Daß derartige Entwicklungsstörungen eine Rolle spielen müssen, schließt Verf. aus dem ungewöhnlich hohen Prozentsatz (75 von 80), in dem diese Karzinome im Gesichte vorkamen. Auch alle »Basalzellengeschwülste« mit oder ohne adenoiden Typus werden als aus verlagerten Oberflächenepithelien hervorgegangen angesehen und angenommen, daß die verschiedene Morphologie dieser Geschwülste lediglich bedingt ist durch das fötale Differenzierungsstadium, das die Zellen gerade erreicht hatten zu der Zeit, als sie isoliert wurden. Die nicht mit der Epidermis zusammenhängenden, bisweilen verhornenden Karzinome mit Haaranlagen oder

Digitized by Google

adenoidem Typus werden ebenfalls aus abgeschnürtem Oberflächenepithel abgeleitet, nur daß die Absprengung in einer späteren Fötalperiode erfolgte. Das anstoßende Epithel, auch der Haarbälge mit Talgdrüsen, die einfach umwachsen werden, spielt nach B. bei dem Wachstum der Krebse eine durchaus passive Rolle, es wird verdrängt und geht durch Kompression zugrunde; irgendwelche morphologischen Änderungen der Zellen, die der »karzinomatösen Umwandlung« vorausgehen sollten, konnten auch bei diesen Geschwülsten niemals konstatiert werden. Den gleichen Wachstumsmodus hatten die aus dem Oberflächenepithel selbst entstehenden Plattenepithelkrebse; auch hier zeigt das Nachbarepithel nur regressive Erscheinungen, keine erhöhte Wachstumsneigung. Auch die größte Zahl der innerhalb der Epidermis entstehenden Plattenepithelkrebse geht wahrscheinlich aus kleinsten Zelldystopien hervor, die beim Schluß der fötalen Spalten bezw. Entwicklung der bleibenden Öffnungen zustande kommen. Die gegenteiligen Ansichten Hauser's, Lohmer's, Liebert's u. a. vom Wachstum der Karzinome werden als irrig erklärt. Eine von Hauser gelieferte Arbeit, in der bei einem rezidivierenden Vulvakarzinom ein aktives Tiefenwachstum des Epithels bewiesen wurde, wird von B. mit der Begründung abgelehnt, daß nur primäre Tumoren zur Erledigung dieser Fragen geeignet seien. Die Fälle von Lohmer und Liebert werden teils im Sinne des Verf. gedeutet, teils wird, besonders bei letztgenanntem Autor, eine Annäherung an die Ansichten Ribbert's bezw. B.'s konstatiert. Unter den Bedingungen, die nun ein Tiefenwachstum derartiger Zellkomplexe ermöglichen, nennt Verf. mit Ribbert in erster Linie die Veränderung des bindegewebigen Bodens, die einmal in kollagener Degeneration der Cutis und mehr oder weniger hochgradiger Entzündung des subepithelialen Bindegewebes besteht. An der Hand der Abbildungen wird bewiesen, daß immer da, wo das Karzinom entsteht, die Oberfläche gehoben ist (Messung der Entfernung der Schweißdrüsen von der Oberfläche und des Abstandes des subepithelialen elastischen Fasernetzes von der oberflächlichen Epithellage). Die betreffende entzündliche Infiltrationszone schiebt sich zwischen untere Epithelgrenze und elastische Faserlage ein. Diese Veränderung wurde, was Verf. für besonders wichtig hält, nie vermißt. Entzündungserregend und so den Geschwulstzellen den Boden weiter vorbereitend, wirken die Toxine des Karzinoms. Als Norm des Wachstumsmodus muß nach den Untersuchungen des Verf. ein aktives Tiefenwachstum des Epithels in das veränderte Bindegewebe angesehen werden. Während die Suche nach Parasiten in Karzinomen auch nach diesen Untersuchungen mehr oder weniger aussichtslos erscheint, findet die Frage der Erblichkeit des Krebses eine leichtere Erklärung auf Grund vorhandener Zelldystopien. Vor allem sind aber nach Ansicht des Verf. seine Befunde geeignet, der Cohnheim'schen Theorie eine neue Stütze zu geben. Überhaupt verdanken nach ihm bei weitem die meisten Geschwülste einer Keim-

Digitized by Google

versprengung ihre Entstehung. Bezüglich der Rezidivfrage ist der Standpunkt des Verf. der, daß »es regionäre Rezidive« nicht geben kann, da es eine von der primären Geschwulst abhängige Veränderung der Nachbarschaft nicht gibt. Der größte Teil der Rezidive wird von dem sog. direkten kontinuierlichen Rezidiv gebildet, indem Geschwulstreste bei der Exstirpation zurückbleiben, die später weiter wachsen. Das souveräne Mittel bildet nach wie vor die operative Entfernung, die auch bei dem kleinsten Karzinom möglichst weit im gesunden geschehen sollte. **Engelhardt** (Kassel).

---

4) **Neuberg.** Chemisches zur Karzinomfrage. I. Über die Wirkungsweise des Radiums bei Karzinom.

(Zeitschrift für Krebsforschung Bd. II. Hft. 1 u. 2.)
Jena, **Gustav Fischer,** 1904.

N. zeigt durch exakte Versuche, daß unter dem Einfluß der Radiumwirkung eine Steigerung des Eiweißzerfalles zustande kommt, die aber nur im überlebenden, nicht im gekochten Gewebe stattfindet. Auch normales Gewebe erleidet eine Beschleunigung seines Zerfalles, allerdings in geringem Grade. Die Differenz ist auf die Wirkung des gegen das Radium sehr widerstandsfähigen autolytischen Fermentes zu beziehen, an dem das Karzinomgewebe besonders reich ist. Da alle übrigen zerlegenden und synthetisierenden Zellfermente durch das Radium abgetötet werden, kann das autolytische Ferment seine volle Tätigkeit entfalten. Die Radiumwirkung ist mithin nicht als eine direkt eiweißlösende zu betrachten.

Engelhardt (Kassel).

---

5) **K. G. Lennander.** Weitere Beobachtungen über Sensibilität in Organ und Gewebe und über lokale Anästhesie.

(Deutsche Zeitschrift für Chirurgie Bd. LXXIII. p. 297.)

Die Arbeit ist bereits in schwedischer Sprache erschienen und danach in unserem Blatte p. 930 des laufenden Jahrganges referiert, worauf verwiesen wird. Die jetzt vorgelegte deutsche Ausgabe ist bei dem interessanten und wertvollen Inhalte des Werkes freudig zu begrüßen. **Meinhard Schmidt** (Cuxhaven).

---

6) **Broca.** Quelques mots sur le mécanisme des décollements epiphysaires.

(Revue française de méd et de chir. 1904. Nr. 33.)

B. legt bei dem Entstehungsmechanismus der Epiphysenlösung das Hauptgewicht auf die Art des Ansatzes des Bandapparates an der Epiphysengegend, auf die Beziehungen der Bänder zum Epiphysenknorpel. Es kommt dabei hauptsächlich darauf an, ob die Bänder sich an die Diaphyse oder Epiphyse ansetzen, wenigstens wenn es sich um indirekte Gewalteinwirkung handelt. Denn bei einer solchen kann eine Epiphysenlösung durch Hebelwirkung und

Digitized by Google

Bandzug nur bei extraligamentöser Lage der Epiphysenlinie entstehen. B. erörtert die betreffenden Verhältnisse an den verschiedenen großen Gelenken und den daraus sich ergebenden Entstehungsmechanismus der verschiedenen Epiphysenlösungen. Er ist bei indirekter Gewalt im allgemeinen genau der gleiche wie bei den Verrenkungen. Die Gewalteinwirkung, direkte oder indirekte, muß immer sehr stark sein; daher sind Epiphysenlösungen gewöhnlich Frakturen mit starker Verschiebung und schwieriger Reduktion.

Mohr (Bielefeld).

---

7) **Freund.** Grundriß der gesamten Radiotherapie. Für praktische Ärzte.

Wien, 1903. Mit 110 Abbildungen u. 1 Tafel.

In dem vorliegenden Werke ist in außerordentlich klarer und übersichtlicher Weise alles das enthalten, was bisher über Radiotherapie bekannt ist.

Im ersten Kapitel behandelt Verf. die Elemente der Elektrizitätslehre und gibt eine kurze physikalische Übersicht über die in Betracht kommenden Fragen. Das zweite Kapitel ist der Behandlung mit Hochfrequenzströmen gewidmet; hier sind ebenfalls physikalische, technische und physiologische Auseinandersetzungen der Besprechung der therapeutischen Anwendung vorausgeschickt. Im dritten Kapitel wird die Behandlung mit X-Strahlen abgehandelt; dieser Abschnitt ist besonders interessant, weil dem Verf. gerade darüber eine sehr reiche Erfahrung zur Verfügung steht. Auch hier sind eine Reihe von praktischen Winken gegeben, sowohl für die Installation und den Betrieb von Röntgenapparaten, als auch für die therapeutische Anwendung. Im vierten Kapitel bespricht Verf. die Becquerelstrahlen. Das fünfte Kapitel enthält die Behandlung mit Wärme- und Lichtstrahlen. Die Elemente der Photophysik sind ebenso ausführlich besprochen wie die physiologische Wirkung. Bei der therapeutischen Anwendung des Lichtes werden einzeln besprochen die Behandlung mit Sonnenlicht, mit künstlichen und anderen Lichtstrahlen. Man sieht aus dem Angeführten, wie reichhaltig der Inhalt des Buches ist. Neben diesem Vorzuge kommt noch die klare und übersichtliche Darstellungsweise in Betracht; aus allen diesen Gründen kann das Buch auf das wärmste empfohlen werden.

Klingmüller (Breslau).

---

8) **Braunstein.** Über die Wirkung der Radiumemanation auf bösartige Tumoren.

(Therapie der Gegenwart 1904. Nr. 9.)

Nach einigen allgemeinen Bemerkungen über die Radiumemanation beschreibt Verf. seine Darstellung der radioaktiven Substanzen:

1) Darstellung eines Destillates von Radiumchloridlösung (Aqua ϱ).
2) Darstellung von radioaktivem Bismut. subnitr., indem Bismut 3 bis

Digitized by Google

5 Tage lang in einem Gefäß zusammen mit einer Radiumbromidinsubstanz oder -Lösung enthaltenden Kapsel zusammengebracht wurde (Bismut ϱ).

Das erstbeschriebene Präparat wurde zu Einspritzungen, das zweitbeschriebene zu innerlichem Gebrauche benutzt. Im ganzen wurden acht Fälle von Karzinom (drei mit Einspritzungen, fünf mit Bismut) behandelt, deren Verlauf den Verf. zu folgenden Schlußsätzen veranlassen:

Die Radiumemanation schädigt die normalen Gewebe nicht und führt nicht zu Ulzerationen wie die Bestrahlung. Die Anwendbarkeit ist leicht. Das Radium ist wieder verwendbar, da es nach Verdampfung der Lösung die Fähigkeit wieder bekommt, Emanation zu liefern. Ösophaguskarzinome sind allmählich zu zerstören, da das Bismut ϱ haften bleibt und weiterwirkt. Durch Einspritzung von Aqua ϱ kann die Geschwulst zum sterilen Zerfall gebracht werden ohne Schädigung der gesunden Gewebe und ohne Geschwürsbildung.

Die mit der Behandlung gewonnenen Resultate waren ermutigend.

Silberberg (Breslau).

---

9) **F. Dorn.** Beitrag zur Phosphorbehandlung mit besonderer Berücksichtigung der Wirkung des Protylin-Roche bei Rachitis und Skrofulose.

(Deutsche Ärzte-Zeitung 1904. Nr. 12.)

Die unzweifelhafte Wirksamkeit der Phosphortherapie bei gewissen Erkrankungen der Knochen erleidet starke Beschränkungen durch die schwere Assimilierbarkeit, unsichere Dosierung und Giftigkeit des anorganischen Phosphors. Im Protylin wurde eine zu den Paranukleinen gehörige Phosphorverbindung synthetisch dargestellt welche, der Magenverdauung unzugänglich, erst vom Pankreassaf gespalten wird.

Zur Unterstützung dieser Angaben sind Tierversuche von Th. und A. Kocher aus der Berner Klinik mitgeteilt, welche eine stete und auffallende Hebung des Ernährungszustandes der Tiere, eine bedeutende Steigerung der Phosphoranhydridausscheidung und die Ungiftigkeit des Präparates erkennen lassen. Eine Reihe von Krankengeschichten rachitischer und skrofulöser Kinder, welche eine rasche Heilung durch die Protylin- bezw. Eisen-Protylinbehandlung erfuhren, schließt die Arbeit.

Neugebauer (Mährisch-Ostrau).

---

10) **J. Thiriar.** La technique opératoire et les indications générales de la méthode oxygénée.

(Bull. de l'acad. roy. de méd. de Belgique 1904. Nr. 5. Mai.)

T. hat in obiger Arbeit alles Wichtige über seine »Méthode oxygénée« niedergelegt, über welche er schon öfters und zuletzt in der Sitzung der Akademie vom 27. Juni 1903 berichtet hat. Sein

Digitized by Google

Assistent Dr. Joris, bekannt durch seine Publikation: »Des propriétés antiseptiques de l'oxygène«, hat ihm dabei hilfreiche Dienste geleistet. Der Sauerstoff tötet die aeroben Bakterien nicht, setzt jedoch ihre Virulenz herab und oxydiert ihre Toxine. Er vermehrt die protoplasmatischen Bewegungen der Leukocyten und befördert die Diapedesis. Er begünstigt die Phagocytose. Der Sauerstoff wird in Metallballons unter 120 Atmosphären Druck aufbewahrt. Die kleinsten derselben sind 25 cm lang, leicht tragbar, so daß die Kranken in ihren Häusern behandelt werden können. Die größten sind etwa 2 m hoch und fassen 4000 Liter. Zutaten sind Hähne, Gummischlauch, Pravaz'sche Spritze; für Blase, Bauch- und Brustfell usw. sind doppelläufige Katheter vorhanden. Die Methode kommt bei infizierten Wunden aller Art in Anwendung, Phlegmone, Septhämie mit Gaszersetzung, Erysipel, Tetanus, Karbunkel, Furunkel, komplizierten Frakturen, Fisteln aller Art, gynäkologischen Infektionen, Tuberkulosen, Erkrankungen der Harnwege, der Serosa usw. Verf. schildert die Art der Anwendung für alle genannten Fälle und erläutert sie durch Krankengeschichten. Wegen der Einzelheiten muß auf das Original verwiesen werden. Man sieht aus der ausführlichen Beschreibung, wie einfach die ganze Methode ist, deren allgemeine Einführung in die Praxis auch der nicht speziell chirurgisch ausgebildeten Ärzte wohl nur eine Frage der Zeit ist. Dabei spielt allerdings auch der Kostenpunkt eine wesentliche Rolle. T. macht hierüber keine bestimmten Angaben, nennt aber sein System »billig«. Es stellt sich dar als eine Fortsetzung und weitere Ausbildung der aseptischen Methode, und dies genügt, ihm die höchste Beachtung zu schenken.

E. Fischer (Straßburg i. E.).

---

11) **A. S. Taylor.** The treatment of chronic internal hydrocephalus by autodrainage.

(Amer. journ. of the med. sciences 1904. August.)

Der Grundgedanke der von T. ausgearbeiteten und an 6 Fällen durchgeführten Operation ist der, zwischen den Ventrikeln und dem Subduralraum eine permanente Fistel zu schaffen und so durch Ermöglichung eines dauernden Abflusses der Zerebralflüssigkeit aus den Ventrikeln normale Verhältnisse herzustellen. Die Fistel darf in keinem Zusammenhange mit der Außenwelt stehen; durch den völligen Schluß der Operationswunde wird die Möglichkeit einer Infektion der Ventrikelflüssigkeit ausgeschaltet. Das Operationsverfahren gestaltet sich folgendermaßen:

Bildung eines osteoplastischen Lappens, dessen 2 Zoll breite Basis in der Höhe des Sinus lateralis am Ursprunge des rechten Warzenfortsatzes liegt. Nachdem dieser Lappen nach unten umgeschlagen worden, wird aus der Dura ein ebenso gestalteter Lappen gebildet, dessen Basis aber nur etwa 1 Zoll breit ist. Mehrere unter der Dura hier liegende Venen müssen geschont werden, weil ihre

Digitized by Google

Wand so zerreißlich ist, daß die äußerst störende Blutung durch Ligaturen nicht zu stillen ist. Das Gehirn (die 2. Schläfenwindung) drängt sich sofort in die Wunde. Nun wird leicht nach aufwärts in die Gehirnsubstanz eine dünne Hohlnadel bis in den Ventrikel eingeführt. Daß der Ventrikel erreicht ist, erkennt man an der austropfenden Zerebralflüssigkeit. Es muß unter allen Umständen vermieden werden, daß von dieser Flüssigkeit zu viel austropft. Die Dicke der Gehirnwand wird an der Länge der Hohlnadel gemessen. Das zur Verwendung kommende Drain wird aus drei aneinander gelegten Schlingen von Chromcatgut hergestellt, die $1^3/_4$ Zoll länger sein sollen als die Gehirnwand dick ist. Das Bündel wird durch einen von dem einen Ende spiralig gewickelten Catgutfaden, der das Schlingenende freiläßt, zusammengehalten. Schließlich werden um den Schaft des Bündels drei Lagen einer »cargile« Membran gewickelt. Die beiden Enden des Bündels sollen frei bleiben. Dies so zubereitete Drain wird dann mit einem Zängchen unter Leitung des durch die Hohlnadel vorgebildeten Kanals in den Ventrikel geschoben. Die Spitze des Drains soll $^1/_2$ Zoll in den Ventrikel vorragen. Die drei freien Catgutschlingen werden nach drei Richtungen, vorzugsweise aber nach unten in die Gegend der großen basalen Lymphräume unter die Dura geschoben. Zur Verhinderung von Verklebungen kommt zwischen die Dura und die Catgutschlingen noch eine Lage der »cargile« Membran. Die Dura wird mit Catgut genäht, der Haut-Knochenlappen zurückgeklappt und die Hautwunde mit Seide verschlossen.

Verf. hat nach dieser Methode 6 Fälle operiert. Drei Kinder überstanden die Operation. Eins von ihnen ging nachträglich an Gastroenteritis zugrunde. Im ersten glücklich verlaufenen Falle ($5^1/_2$jähriger Knabe) fehlen noch 20 Monate nach der Operation Hirndrucksymptome. Der Kopfumfang hat dagegen zugenommen. Psychisch ist eine deutliche Besserung eingetreten. Im zweiten erfolgreichen Falle (13 Monate alter Knabe) hatte der Kopfumfang nach der Operation in 11 Monaten nur $2^1/_2$ cm zugenommen.

Läwen (Leipzig).

---

12) **Dubreuilh.** L'acne hypertrophique du nez et son traitement chirurgical.

(Annal. de dermatol. et de syphil. 1903. p. 785.)

Die hypertrophische Akne entsteht aus der pustulösen Akne und beschränkt sich meistens auf die Nase. Man unterscheidet zwei Formen. Bei der einen ist eine große mit walnußgroßen Warzen und einem Netz von dilatierten Adern bedeckte Geschwulst über die ganze Nase verbreitet, so daß diese bis zur Größe einer Faust anwächst. Die erweiterten Talgdrüsen entleeren auf Druck eine fettige, zuweilen mit Eiter vermengte Masse. Die zweite Form besteht aus einzelnen, warzigen Geschwülsten, die bisweilen bis zum Kinn herunterhängen. Nase und Gesicht haben bei beiden Formen

Digitized by Google

eine rot-violette Färbung. Die zusammengedrückten Nasenlöcher erschweren die Atmung; Knochen und Knorpel bleiben immer unversehrt. Die hypertrophische Akne wird im allgemeinen auf zu starken Alkoholgenuß oder zu intensive Witterungseinflüsse zurückgeführt, tritt aber häufig auch ohne ersichtliche Ursachen auf; man findet sie fast ausschließlich bei Männern in reifem Alter. Der Verlauf der Akne ist immer ein gutartiger, ohne Einfluß auf das Allgemeinbefinden.

Das histologische Bild der hypertrophischen Akne schildert Verf. sehr ausführlich. Erwähnt sei nur die starke Hypertrophie des interstitiellen Bindegewebes und der Talgdrüsen. Die reichlich vorhandenen Cysten enthalten große Mengen von Bakterien.

Therapeutisch empfiehlt Verf. Antiseptika und Schwefelpräparate, als einziges, radikales Mittel aber die Paquelinisierung. Nach Narkotisierung mit Chloroform erfolgt Inzision in die Mitte der Geschwulst, sodann Entfernung der hypertrophischen Massen, bis die Nase die gewünschte Form hat; feuchter Borwasserverband, später Transplantation nach Thiersch. Abheilung erfolgt nach 4 Wochen ohne Rezidive. Die Nase bekommt fast immer ein normales Aussehen. Den Schluß der Arbeit bildet eine Reihe von Fällen, welche das oben gesagte bestätigen. **Klingmüller** (Breslau).

---

13) **Liaras.** De la conduite à tenir dans les cas de corps étrangers animés du larynx chez l'homme.

(Revue hebdom. de laryngol., d'otol. et de rhinol. 1904. Nr. 11.)

Insekten, kleine Fische, Austern, Regenwürmer repräsentieren hauptsächlich die lebenden Fremdkörper der oberen Luftwege; hier speziell sollen die Pferdeblutegel erwähnt werden. Öfter finden sich dieselben in Mund, Nase, Rachen bei Mensch und Tieren, seltener im Kehlkopf. Etwa 20 Fälle sind publiziert worden und werden vom Verf. aufgezählt. Er selbst beobachtete drei Fälle: einmal saß der Pferdeblutegel subglottisch zwischen den Stimmbändern und wurde bei einer Gurgelung ausgehustet, im zweiten Falle reichte er von der vorderen Kommissur in den Ventrikel, veränderte jedoch öfter seine Lage; die Entfernung gelang auf natürlichem Wege mittels Zange; im dritten Falle, wo auffallenderweise jede Atem- und Stimmstörung fehlte, sah man nur zwei Blutspuren an der Epiglottis und Regio interarytaenoidea (von Bissen herrührend). Der Blutegel saß im Cavum retronasale und konnte bei einer abwärts gerichteten Bewegung gefaßt werden. Verf. gibt eine genaue zoologische Charakteristik und verbreitet sich dann über die Symptomatologie: 12—15, ja 46 Tage kann der Pferdeblutegel im menschlichen Kehlkopf verweilen; Husten, Stimm-, Atemstörungen, blutiger Auswurf, Schmerzen sind die wesentlichsten Symptome; die Art und Kombination der einzelnen Zeichen macht eine Diagnose oft möglich. Er pflegt subglottisch zu sitzen bei besonderen exspiratorischen Stö-

Digitized by Google

rungen. Therapeutisch ist zu beachten, daß der Blutegel oft spontan ausgehustet wird. Blutungen und Dyspnoe indizieren ein energisches Eingreifen; ist doch ein tödlich verlaufener Erstickungsanfall beim Wassertrinken beobachtet worden. Die von den Arabern zum Gurgeln und Inhalieren angewandten Mittel wirken hauptsächlich auf mechanischem, weniger auf chemischem Wege. Nach Erwähnung zahlreicher mehr oder minder brauchbarer therapeutischer Vorschläge gibt Verf. eine allgemeine Direktive. Schwierig für die Entfernung sind die Beweglichkeit und das Festhaften in der Schleimhaut; dem kann man vorbeugen durch Zangen mit gezähnten Branchen. Wegen der Gefahr, daß der Fremdkörper bei einem mißlungenen Extraktionsversuch tiefer gleitet, muß man stets zur Tracheotomie gerüstet sein. Auch aus dem subglottischen Raum ist eine Entfernung auf natürlichem Wege möglich. L. empfiehlt die Cricotracheotomie und rät nach Einlegen der Kanüle, durch Pulvereinblasungen, Einspritzungen usw. den Blutegel zunächst zum Abzuge zu reizen. Nach 5 bis 6 erfolglosen Tagen müßte man zur Vermeidung der Anämiegefahr als äußerstes zur Thyreotomie schreiten. (Die modernen tracheoskopischen Methoden Kilian's dürften auch hier am Platze sein. Ref.)

F. Alexander (Frankfurt a. M.).

---

14) **E. Weisz.** Ein einfaches System zur ambulanten Behandlung von Gelenkkontrakturen.

(Zeitschrift für orthopäd. Chirurgie Bd. XII. Hft. 4.)

Verf. zeigt, wie bei geeigneter Stellung der Pat. mit Hilfe einer einfachen Gewicht-Zugvorrichtung an einem Gestelle sich Kontrakturen der größeren Gelenke der Extremitäten durch aktive und passive Bewegungen behandeln lassen. Die leicht zu beschaffenden Apparate werden hauptsächlich für die häusliche Behandlung empfohlen.

J. Riedinger (Würzburg).

---

15) **M. Salaghi.** Cura meccanica preventiva del bacino piatto rachitico.

(Arch. di ortopedia 1904. Nr. 3 u. 4.)

Um das spätere Auftreten eines platten Beckens zu verhüten, empfiehlt S., bei Rachitis methodische redressierende Manipulationen schon frühzeitig anzuwenden. Die 2—4jährigen Kinder werden in Seitenlage gebracht auf einer harten Unterlage, das Becken auf ein hartes nicht zu hohes Kissen gelagert, und nunmehr methodisch mit der Hand auf die Beckenschaufeln gedrückt. Der gerade Durchmesser soll dadurch verlängert werden. In drei Fällen wurden meßbare Veränderungen der Beckenmaße erzielt. Der Druck wirkt einmal direkt in mechanischem Sinne, sodann aber indirekt durch Vermittlung der um diese Zeit noch korpligen Verbindungen der einzelnen Beckenteile (Symphysen, Y-Knorpel) auf das Wachstum des Skeletts.

E. Pagenstecher (Wiesbaden).

Digitized by Google

16) **M. Horváth** (Budapest). Meine bei der angeborenen Luxation des Hüftgelenkes gemachten Erfahrungen.

(Zeitschrift für orthopäd. Chirurgie Bd. XII. Hft. 4.)

Das Verfahren bei der Reposition entspricht den von Lorenz gegebenen Vorschriften. Verf. behandelte 57 Fälle, 34 einseitige und 23 doppelseitige Verrenkungen, zusammen 80 Gelenke. In 14 Fällen wurde anatomische Heilung erziehlt, in 21 Fällen Transposition. In 9 Fällen erfolgte Reluxation, 10 Fälle waren nicht reponierbar, und 11 Pat. blieben während der Behandlung weg. 52 Gelenke zeigten Luxatio iliaca et supracotyloidea (Lange), 21 Luxatio iliaca und 6 Luxatio supracotyloidea. Die pathologische Torsion des proximalen Femurendes fand H. hauptsächlich bei älteren Kindern. Doch war die Anteversion nie so hochgradig, daß sie die Reposition erschwert hätte. Wenn durch die Anteversion auch die Gefahr einer vorderen Verrenkung (Transposition) entsteht, so kann sich Verf. doch nicht entschließen, das Bein in Innenrotation zu fixieren. Nach der Reposition untersuchte H. in jedem Falle, in welcher Stellung der Schenkelkopf am sichersten in der Gelenkpfanne bleiben würde. Er fand, daß in dem größten Teile der Fälle die ausgesprochene Einwärtsrotation zu einer hinteren Verrenkung führt.

Bei der Entscheidung der Frage, ob sich ein Fall für die Behandlung noch eignet, ist hauptsächlich der Grad der Verkürzung der Extremität maßgebend. In den Fällen, in denen die Repositionsversuche resultatlos waren, betrug die Verkürzung 5—8 cm. Eine Verkürzung von 8 cm bildet für die Reposition ein absolutes Hindernis. Mit der Größe der Verkürzung steigern sich auch die Gefahren, welchen das Kind während der Reposition ausgesetzt ist. Für die unblutige Reposition sind jene Fälle am geeignetsten, in denen die Verkürzung 3—4$^1/_2$ cm beträgt. Eine kleinere Verkürzung ergibt andererseits keine Garantie dafür, daß die nach der Reposition zur Fixation des Kopfes notwendige Spannung der Weichteile ausreichend ist. Die zu leichte Reposition ist deshalb gleichbedeutend mit einer sehr unsicheren Retention, und es wird sich in manchen Fällen empfehlen, abzuwarten, bis die Verkürzung mindestens 3 cm beträgt. Ferner ist stets die Fixation nach der Reposition in derjenigen Stellung zu wählen, in welcher die Weichteile in möglichst großer Spannung sich befinden. Diese Stellung ist gewöhnlich die Abduktion bis zu einem Winkel von 90 Grad, event. die Hyperextension und schließlich wiederum die Rotation nach außen. Gelenksteifigkeit fürchtet H. für späterhin nicht. Wenn das Gelenk nicht auffallend mobil ist, so genügt eine 3—4 Monate lange Fixierung. — Soll die Reposition wiederholt werden, so wartet H. erst einige Monate ab, bis er wieder auf eine höhere Spannung der Weichteile rechnen kann. Schraubenextension wendet er nicht mehr an, weil sie ebenfalls die Spannung der Weichteile vermindert und

Digitized by Google

bei stärkerer Verkürzung nichts zur Beseitigung der Schwierigkeiten bei der Reposition beiträgt. **J. Riedinger** (Würzburg).

17) **B. Rossi.** Come si possono correggere la guarigioni deformi delle fratture di femore e come si possono evitare.

(Arch. di ortopedia 1904. Nr. 2.)

In vier Fällen von Oberschenkelbrüchen die mit starker Verkürzung geheilt waren, hat R. die schräge Osteotomie gemacht und durch wiederholte Traktionen am Schede'schen Tische mit nachfolgendem Gipsverbande genügenden Ausgleich und Heilung in guter Stellung erzielt. Die Krankengeschichten nebst Röntgenaufnahmen sind ausführlich mitgeteilt. Das Verfahren hat sich danach auch bei alten dekrepiden Leuten bewährt. Eine Verkürzung von $7^1/_2$ cm wurde um $4^1/_2$ ausgeglichen. Um den starken Zug ausüben zu können, wurde derselbe nach Codivilla an einem quer durch den Calcaneus gesteckten Nagel appliziert.

R. wendet dabei, wie überhaupt bei Oberschenkelfrakturen, gern Gehverbände an. Auf Grund ausgedehnter Erfahrung empfiehlt er folgendes Vorgehen. 24—48 Stunden nach der Verletzung wird auf dem Schede'schen Tische distrahiert und danach ein Gipsverband über die ganze Extremität bis zum Becken, welches selbst freibleibt, angelegt. Daran wird eine Gehschiene befestigt. Dieselbe besteht aus einer bis zum mittleren Drittel des Oberschenkels heraufreichenden steigbügelartigen Schiene, die mit einigen biegsamen Querstücken und Kleisterbinden befestigt ist. Im Knie kann sie artikuliert werden. Am unteren Ende befindet sich über dem Querstück des Bügels eine vermittels Feder feststellbare Querstange, vermittels deren ein starker Zug an den Enden der Extension ausgeübt werden kann, die zum Anlegen am Schede'schen Tische benutzt worden war. Anfangs stehen die Kranken mit Krücken auf, nach 15—30 Tagen wird der Fuß freigemacht und somit nur noch vermittels der Extensionszügel befestigt. Bei kleinen Kindern und komplizierten Brüchen wird die Methode nicht verwendet.

E. Pagenstecher (Wiesbaden).

18) **Tenney.** The anatomy and surgery of the internal derangements of the kneejoint.

(Annals of surgery 1904. Juli.)

In der fleißigen, durch gute Abbildungen vervollkommneten Arbeit wird zunächst der anatomische Bau des Kniegelenkes geschildert; nur einiges davon sei hier erwähnt.

Am Kniegelenk ist die Oberfläche des Femur konvex, die der Tibia nur ganz seicht konkav, eben oder sogar auch konvex, so daß die beiden Gelenkenden in sehr labilem Gleichgewichte stehen und große stützende Anforderungen an den Bandapparat gestellt werden. Die Kreuzbänder haben den Zweck, die Extension zu begrenzen,

Digitized by Google

zwischen beiden liegt dort, wo sie sich berühren, ein Schleimbeutel. Die Semilunarknorpel sind an der Peripherie mit der Kapsel und dem Periost verwachsen, an ihren medialen Enden verlieren sie ihren Knorpel und werden fibrös. Der innere Semilunarknorpel ist sowohl mit dem vorderen Kreuzband, als auch mit dem starken Kapselbande verbunden. Der Zweck der Menisken ist, nicht das Körpergewicht zu tragen, sondern die seitlichen Wände des Gelenkes zu stützen. Außer den gewöhnlich in den anatomischen Lehrbüchern beschriebenen Gelenkbändern gibt es ein inneres und äußeres, von den Femurkondylen entspringendes, eigenes Seitenband der Kniescheibe. Verf. glaubt, daß die als Synovialfalten angesprochenen Ligg. alaria nur an Leichen in gewissen Lagen des Beines erscheinen, am Lebenden aber nicht vorkommen.

Zu den internen Derangements rechnet T.:

1) die Ablösungen von Fetteilen von den oberhalb und unterhalb des Kniescheibenbandes liegenden Fettpolstern;

2) die Erosionen des Gelenkknorpels, welche am häufigsten am äußeren Kondylus des Schienbeines, und zwar auf der hinteren Hälfte, vorkommen;

3) die Verletzungen und Dislokationen der Semilunarknorpel. Diese werden durch Zug der Kreuz- und Seitenbänder hervorgerufen. Es reißen dabei die Bänder an ihrer Ansatzstelle am Knorpel ab. Zuweilen finden sich in solchen Fällen Entzündungen und Erweichungen der Knorpel.

4) das Zerreißen der Gelenkbänder allein;

5) die freien Gelenkkörper.

Da die Haut nicht sicher sterilisiert werden kann, schlägt Verf. vor, bei Eröffnungen des Gelenkes den Hautschnitt nicht in eine Linie mit dem Kapselschnitte zu legen und zu diesem Zweck einen U-förmigen Hautlappen zu bilden. **Herhold** (Altona).

---

19) **F. Bähr.** Heilungsresultate bei Unterschenkelbrüchen in der Unfallversicherung.

(Deutsche Zeitschrift für Chirurgie Bd. LXXIII. p. 63.)

B. hat aus dem Materiale der von ihm geleiteten Heilanstalt 219 Fälle von Unterschenkelbruchkranken, die berufsgenossenschaftlich versichert waren, auf Grund der Invalidisierungsakten und der eigenen Untersuchung, bei welcher stets die Skiagraphie benutzt ist, auf ihren Verlauf genau durchforscht. Vorbehandelt waren die Fälle von den verschiedensten Praktikern, und deshalb entspricht B.'s Statistik im Gegensatze zu Veröffentlichungen aus großen Spitälern und Kliniken mehr den in der gewöhnlichen ärztlichen Berufstätigkeit erreichbaren Heilungsresultaten der Unterschenkelbrüche. Das sich hierüber ergebende Bild ist leider recht wenig erbaulich, wie die folgende nach den Daten des Originales vom Ref. aufgestellte Tabelle ergibt.

Digitized by Google

	Zahl der Fälle	Davon durch Einstellung der Rente erledigt	Bei den übrigen Fällen ist die Prognose für Einstellbarkeit der Rente			Bemerkungen
			gut	zweifelhaft	schlecht	
Bruch des Schienbeines	34 (15,52%)	9 Fälle nach durchschnittlich 1 Jahr 8 Mon.	17	7	1	
» » Wadenbeines	9 (4,11%)	3 » » 1 Jahr bis 1 Jahr 9 Monaten	6			
» » inneren Knöchels	11 (5,02%)	2 » » 2 Jahren und 8 bezw. 9 Mon.		4		
» » äußeren Knöchels	12 (5,48%)	5 » » durchschnittlich 1 Jahr 4 Mon.	1	5	1	
» der beiden Knöchel	39 (17,84%)	6 » » » 2 » 1 »	19	7	7	Öfter schlechte Stellung (Pes valgus)
» » » » u. Fibula	2 (0,91%)	1 Fall nach 2 Jahren 6 Monaten	1			
» des inneren Knöchels u. Fibula	4 (1,33%)	0	1	2	1	
» » äußeren Knöchels und des Proc. fibul. ant. tibiae	1 (0,45%)	0	1			
» des Proc. fibul. ant. tibiae und Fibula	1 (0,45%)	0		1		
» beider Knochen i. oberen Drittel	1 (0,45%)	0			1	4 cm Verkürzung
» » » an der Grenze v. 1. und 2. Drittel	6 (2,74%)	1 Fall nach 7 Jahren 3 Monaten	2		3	
» beider Knochen in der Mitte	14 (6,39%)	1 » » 10 Monaten	6	4	3	Die Verletzten meist über 40 Jahre
» » » unter d. Mitte	8 (3,65%)	0	7	1		
» » » an der Grenze vom 2. und 3. Drittel	44 (20,09%)	2 Fälle nach 11 Mon., bezw. 5 Jahren 1 Mon.	25	14	3	Häufige deforme Heilungen weg. schräger Bruchlinien
» beider Knochen im unt. Drittel	13 (5,94%)	1 Fall nach 1 Jahr 10 Monaten	4	4	4	
» » » supramalleolär	8 (3,65%)	2 Fälle nach 2 Jahren und $4^1/_2$ Monaten	2	2	2	
» » » unregelmäßig	12 (5,48%)	0	3	2	7	Prognose oft übel

Digitized by Google

Aus den der Abhandlung eingeflochtenen Allgemeinbemerkungen wäre zu erwähnen, daß die Behandlung der Fälle, die teils auf dem Lande, teils in erst- und zweitklassigen Krankenhäusern stattfand, in der Regel in Gips- und Schienenverbänden bestand. Der Bardenheuer'schen Extensionsbehandlung steht B. skeptisch gegenüber und bemängelt an ihr, daß sie äußere, in der landläufigen Praxis schlecht durchsetzbare Überwachung erfordert. Der Gipsverband ist leider häufig zu stark gepolstert und leistet dann keine ausreichende Retention. Naht und Nagelung des Bruches ist im Berichtsmaterial viermal notiert, wobei einmal die Wunde monatelang offen gewesen. B. glaubt, daß das Verfahren, bei dem stets schlechte Kallusbildung mit in Kauf zu nehmen ist, der Regel nach entbehrlich ist. Für sekundäre Operationen wegen deformer Heilungen sind Unfallsinvaliden ein schlechtes Publikum, da die Wahrscheinlichkeit, ihre Renten hierdurch entbehrlich zu machen, fragwürdig, ihre Bereitwilligkeit zu solchen Kurversuchen überdies sehr gering ist.

Als therapeutisch wichtige Einzelheit sei noch erwähnt, daß B. bei äußeren Knöchelbrüchen öfter üble Klumpfußstellung mit Gelenkstörung als Folge überkorrigierter Fußstellung bei der Behandlung konstatierte. Er hält darum bei Knöchelbrüchen die Einhaltung der gewöhnlichen normalen Fußstellung für richtiger.

Meinhard Schmidt (Cuxhaven).

---

20) **H. Spitzy.** Der Pes planus.

(Zeitschrift für orthopäd. Chirurgie Bd. XII. Hft. 4.)

Die Arbeit stellt die weitere, mit zahlreichen Abbildungen versehene Ausführung des vom Verf. auf dem II. Orthopäden-Kongreß gehaltenen Vortrages dar (s. d. Zentralblatt 1903 p. 900). Die Untersuchungen S.'s an dem reichen Materiale der Universitäts-Kinderklinik in Graz erstrecken sich hauptsächlich auf den Fuß der Neugeborenen, der somit nicht mehr als ein Planus bezeichnet werden kann.

J. Riedinger (Würzburg).

---

21) **M. Motta.** Plastica del calcagno per correggere nei bambini talune forme di piede tosto congenito.

(Arch. di ortopedia 1904. Nr. 2.)

Bei allen Klumpfüßen ersten und zweiten Grades und vielen des dritten kommt M. mit unblutigen Maßnahmen zum Ziele. Bei rebellischen des dritten wird event. die Achillotomie oder eine ausgiebige Phelps'sche Operation notwendig. Es gibt nun noch solche Formen, bei welchen die Equinusstellung besonders hervortritt und die Hacke nach einwärts und aufwärts gerichtet ist. Die Achillessehne verläuft dicht an der Tibia, es besteht Unmöglichkeit die Calcaneusgegend auf den Boden aufzusetzen. Das Redressement vermag die Equinusstellung scheinbar leicht zu korrigieren, findet aber in Wirklichkeit im Chopart'schen Gelenke statt.

Digitized by Google

Bei einem 2jährigen Kinde, bei welchem neben den Klumpfüßen noch starke Hyperextension der Knie und Rotation der Oberschenkel nach außen bestand, führte M. folgende Operation nacheinander an beiden Füßen aus: Ein Längsschnitt etwas nach innen von der Mittellinie legt Achillessehne und Hackenfortsatz frei. Letzterer präsentiert sich als ein pyramidenförmiges Gebilde, dessen oberer Rand etwa 1 cm dick, deutlich nach oben konkav und nach innen gedreht ist; der hintere Rand, etwa 1 cm hoch und $^1/_2$ cm breit, gerade gerichtet, wird von der Achillessehne bedeckt. Die letztere wird etwas oberhalb durchtrennt, der noch knöcherne Fortsatz durch einen schrägen Schnitt derartig abgelöst, daß er am hinteren unteren Umfang in Verbindung mit dem Knochen bleibt und zurückgeklappt, bis er horizontal steht. Die bedeutende Diastase der Sehne wird sich selbst überlassen, die Haut genäht. Nach der Heilung kann das Kind auf dem Boden stehen. Die Sehne hat ihre Kontinuität hergestellt. **E. Pagenstecher** (Wiesbaden).

---

22) **Esprit.** Cure radicale des varices dans l'armée.

(Arch. de méd. et de pharm. militaires 1904. Nr. 8.)

Verf. bespricht die Ursachen und die Behandlung der Varicen. Außer der allgemeinen Konstitution bedingen Erkrankungen der Gefäßwand und namentlich frühzeitige Atrophie der Klappen die so häufige pathologische Erweiterung der Vena saphena. Bezüglich der Behandlung sind zwei Kategorien von Venenerweiterungen zu unterscheiden, einmal solche, bei welcher nur über kurze Strecken Varicen sichtbar sind, und bei welchen eine Klappeninsuffizienz nicht vorliegt, zweitens solche, in welchen die Venen im ganzen Verlaufe der Saphena erweitert erscheinen, und wo das Trendelenburg'sche Zeichen der Klappeninsuffizienz vorhanden ist. Die erste Gruppe ist orthopädisch mit Massage und Gummiströmpfen, die zweite chirurgisch mit Resektion eines Stückes aus der Vena saphena an ihrer Einmündungsstelle und event. am Knie und an der Wade zu behandeln. Nach E.'s Ansicht kann man durch diese frühzeitig genug vorgenommene Resektion der oberflächlichen Vene der Erweiterung der tiefer gelegenen vorbeugen.

In der Armee soll die Operation nur bei den wieder Dienste nehmenden Offizieren und Unteroffizieren, höchst selten bei aktiven Mannschaften, niemals bei Reservisten und Landwehrleuten vorgenommen werden. Verf. hat zwei Leute operiert, der eine wurde wieder dienstfähig, mußte aber im Dienste sehr geschont werden; über das Schicksal des anderen Mannes erfährt der Leser nichts. Ref. glaubt nicht, daß Leute mit sehr hochgradigen Varicen durch die Resektion wieder felddienstfähig werden können.

Herhold (Altona).

Digitized by Google

Kleinere Mitteilungen.

Die Einwirkung der Röntgenbestrahlungen auf das Krebsgewebe und die darin enthaltenen Krebsparasiten.

Von
Prof. Dr. **Max Schüller** in Berlin.

Es wird bekannt sein, daß bei einigen zweifellos auf der Einwirkung von parasitären Protozoen beruhenden Erkrankungen des Menschen in bestimmten Entwicklungsformen der Parasiten durch Färbungen genau begrenzte Anhäufungen der Farbe auf bestimmten Stellen des Protoplasmas hervorgerufen werden, daß also bei ihnen die Chromatinsubstanz in typischer Weise verteilt ist. Als Beispiel kann auf die Malariaplasmodien hingewiesen werden. Neuerdings sind noch mehrere derartige Beobachtungen publiziert worden. So hat u. a. J. H. Wright (Boston) in der Aleppobeule (»Delhisore«) in Zellen Gruppen von zahlreichen kleinen, runden, bläschenförmigen Parasiten (2—4 μ im Durchmesser) kennen gelehrt, bei welchen die die Farbe konzentriert aufnehmende Substanz des Protoplasmas ganz typische Figuren setzt. Bei einer anderen, in Indien vorkommenden, mit Milzschwellung und Fieber verbundenen Krankheit, bei welcher, im Gegensatze zur Malaria, Parasiten nie im kreisenden Blute, wohl aber in der geschwollenen Milz, im Knochenmark, in verschiedenen anderen Organen gefunden werden, wies kürzlich Christophers (Kalkutta) ähnliche kleinste bläschenförmige parasitäre Elemente (von durchschnittlich $2^1/_2$ μ im Durchmesser) nach, welche aber die Chromatinsubstanz typisch etwas anders angeordnet zeigen. Auch in ein paar anderen vom Auslande stammenden Affektionen mit zweifellos protozoischen Parasiten fand ich analoge, wieder etwas abweichende Chromatinkörper der Sporenformen. Augenscheinlich ist darin ein charakteristisches Merkmal mancher parasitären Protozoen zu erkennen.

Eine gleiche oder doch ähnliche Bedeutung muß man meines Erachtens meiner Beobachtung von kleinen (1—2 μ im Durchmesser betragenden) runden, ovalen oder birnenförmigen, gefärbten Ringen mit intensiv gefärbten Anschwellungen an typischen, gewöhnlich an zwei bis drei, seltener vier einander gegenüberliegenden Stellen beilegen, welche bei Anwendung bestimmter Färbungen in den kleinsten, von mir früher als »Körner« oder Sporen beschriebenen Elementen der Karzinom- und Sarkomparasiten auftreten. Ich habe sie zuerst schon vor längerer Zeit (mindestens vor $1^1/_2$—2 Jahren) in älteren Kulturen meiner Karzinom- und Sarkomparasiten bemerkt, dann später genauer studiert. Sie finden sich bei den betreffenden Färbungen auch in den Präparaten von Tieren, denen ich in verschiedene Organe lebende Karzinomkulturen injiziert hatte, innerhalb der Herde von atypischen Epithelwucherungen und anderer Gewebsveränderungen, überall da, wo ich mit den früher schon bekannt gemachten Methoden die Parasiten außerordentlich reichlich als »junge Organismen«, »Körnchen- und Brutkapseln«, wie als einzelne »Körner« oder Sporen nachgewiesen hatte, aber ebenso auch in allen Karzinom- und Sarkompräparaten vom Menschen, die mir zur Verfügung standen, und zwar oft zu Tausenden!

Die »Körner« oder Sporen meiner Karzinom- und Sarkomkulturen ließen, ungefärbt mit dem Ultramikroskop (von Carl Zeiß) untersucht, in dem Randwulste deutlich zwei bis drei stärkere Anschwellungen erkennen, welche augenscheinlich den Stellen der Chromatinanhäufungen entsprechen.

Diese Chromatinkörper der Sporen der Krebs- und Sarkomparasiten kommen nicht nur zwischen den Zellen, sondern in denselben, wie in den Kernen (!) vor. Sie werden auch oft in rosettenförmigen Gruppierungen und in verschiedenen Mitosenformen sowohl in den Kulturen, wie in den erwähnten

Digitized by Google

Tierpräparaten und bei gut gelungener Färbung auch in den Präparaten vom Menschen beobachtet. Hiernach ist es mir zweifellos, daß ein Teil der Mitosenbildungen im Krebsgewebe auf die Parasiten in demselben zu beziehen ist. Die Chromatinkörper sind, wenn überhaupt gesehen, wohl meist mit Leukocytenkernen verwechselt worden. Mich auf diese notwendigen kurzen Angaben beschränkend, bemerke ich noch, daß eine ausführliche Mitteilung mit Abbildungen im Zentralblatt für Bakteriologie, Parasitenkunde und Infektionskrankheiten erscheinen wird.

Es war mir längst vom größten Interesse, zu erfahren, wie sich die Gewebe und besonders diese eben skizzierten wichtigen parasitären Erscheinungen bei der Geschwustbehandlung mit Röntgenbestrahlungen verhalten. Wir besitzen bekanntlich schon eine ganze Reihe histologischer Untersuchungen mit Röntgenstrahlen behandelter Karzinome und Sarkome, welche auch schon in verschiedenen Zusammenstellungen und Übersichten über diese Behandlungsmethode[1] eingehend gewürdigt worden sind; aber über das Verhalten der Parasiten fehlt noch jede Angabe. Deshalb dürfte meine Mitteilung Anspruch auf Interesse haben, wenn sie sich auch vorläufig nur auf einen Fall bezieht und deshalb auch nur als ein Beitrag zur Lösung des Problems angesehen werden soll.

Das kleine Objekt stammt von einem Karzinom der Kopfhaut, welches nach 4wöchiger Behandlung mit Röntgenstrahlen (12 H. in 4 Sitzungen) vom behandelnden Kollegen aus dem 10 : 10 cm im Flächendurchmesser großen Tumor exzidiert, sofort in Alkohol zur Untersuchung zugesandt und von mir nach der Härtung und Zelloidineinbettung in Schnitten teils ungefärbt, teils in verschiedener Weise gefärbt, untersucht wurde. Es läßt sich zunächst bemerken, daß die Veränderungen nicht nur am Gewebe, sondern auch an den Parasiten zum Teil denen gleichen, welche ich bei während des Lebens mit Hitzeeinwirkung verschiedener Art behandelten Geschwülsten wiederholt beobachten konnte. Zum Teil gehen sie darüber hinaus und sind höchst eigenartig. An ungefärbten Präparaten erscheinen die Zellen auch mit den von mir früher auch hier (1902 Nr. 8) erwähnten aufhellenden wäßrigen Salzlösungen auffällig trübe, wenig klar, die Kerne undeutlich. An den jungen Organismen sind die Hüllen oft etwas gequollen, dicker, die sonst scharfe Körnelung des Protoplasmas aber wie verwaschen, die Sporen trübe, schwer erkennbar. Andere, besonders kleinere junge Organismen und Sporen sind massenhaft körnig zerfallen; nur ausnahmsweise ist an den jungen Organismen ein Kern sichtbar. Die vereinzelt erkennbaren Sporenformen erscheinen einerseits mehr aufgequollen, klumpig, andere dagegen unregelmäßig, wie geschrumpft. An gefärbten Präparaten tritt der Unterschied der Zellen von denen nicht behandelter Karzinome zunächst nicht auffällig hervor. Nur die obersten Epithellager der Epidermis sind blaß, die Kerne fehlen oder sind undeutlich. Dicht daneben finden sich aber vollkommen normale und intensiv gefärbte Kerne und Zellen. Mehr fällt eine stärkere Prononcierung der geriffelten Ränder der Zellen auf; die Riffelungen erscheinen breiter, als wären die Zellen mehr voneinander gerückt. Innerhalb des Karzinoms selbst lassen sich die Veränderungen der Zellen, schon gemäß der von mir konstatierten engen Zusammengehörigkeit, meist nicht oder nicht gut von den Parasiten getrennt betrachten. Zunächst ist zu erwähnen, daß, ebenso wie an der Deckschicht der Epidermis, so auch mitten im Karzinom hier und da kleinere und größere, ganz kernlose, vollkommen verhornte Herde vorkommen, zwischen denen nur noch hin und wieder ein meist unbestimmbares Bröckchen bemerkbar ist. Viel häufiger finden sich aber nicht bloß einzelne Zellen, sondern ganze Bezirke, in denen Protoplasma und Kern körnig zerfallen und mehr oder weniger entleert oder resorbiert sind, so daß tatsächlich ein Netzwerk von Hohlräumen entsteht, deren jeder noch einen schmalen Rahmen der ursprünglichen Zelle hat, während im Innern nichts, oder vereinzelte Körnchen, oder auch noch ein mehr oder weniger degenerierter Parasit enthalten ist. Der Parasit wird durch eine oder mehrere, die Chromatinkörper mehr oder weniger deutlich noch erkennen lassende Formen repräsentiert. Oder es findet sich an Stelle des

[1] Zuletzt von O. Schär (Bern 1904).

Digitized by Google

körnigen Zerfalles in gleicher Ausdehnung hyaline Veränderung der Zelle. Diese ist, wie ich glaube auch hier durch bestimmte Färbungen sicher festgestellt zu haben, weitaus am meisten auf den intrazellulären Parasiten zu beziehen. Weiterhin kommt es auch hier zur Resorption der hyalinen Masse; es bleiben mehr oder weniger geschrumpfte, blasse Hüllen zurück, bei deren Ausfallen ebensolche Lücken im Krebsgewebe erübrigen, wie nach körnigem Zerfalle. Schließlich folgt eine Einschnürung dieses zerstörten Krebsgewebes durch die nicht zerstörten Teile des interstitiellen Bindegewebes (nicht durch kleinzellige Infiltration), so daß mehr oder weniger große, rundliche Narbenpartien mit wenigen Kernen und vereinzelten Bröckeln von Zell- und Parasitenresten des ursprünglichen Krebsgewebes entstehen. Was nun die Chromatinkörper anlangt, so sind dieselben vielfach unregelmäßig, klumpig, lassen die scharfe Differenzierung der Chromatinmassen vermissen, färben sich auch zuweilen nur in Mischfarben. In einzelnen Exemplaren fand ich dagegen auffälligerweise eine Vakuolenbildung in den Chromatinanhäufungen. An Stelle der sonst bei gut gelungener Färbung scharf umschriebenen Verdickung fand sich ein feines Loch resp. eine helle Stelle. Dasselbe fand ich auch einmal an einzelnen Teilen einer schönen rosettenförmigen Mitose. Was die Mitosen betrifft, so muß bemerkt werden, daß ein kleiner Teil in eigentümlich geschrumpfte, unregelmäßige Massen umgewandelt war, daß aber viele vollkommen normalen Eindruck machten.

Überhaupt muß ausdrücklich betont werden, daß alle die geschilderten Veränderungen nur da und dort an verschiedenen Stellen vorkommen, daß aber dicht neben denselben nicht bloß normale Mitosen, sondern auch normale Zellen und auch sich anscheinend noch ganz normal befindende Parasiten in den oberen wie in den tieferen Schichten des Gewebes anzutreffen sind. — Ich hebe dies zuletzt noch deshalb hervor, weil es, wenn auch eine einzelne Beobachtung keineswegs endgültige Schlüsse erlaubt, doch den von mir und anderen gegebenen Rat berechtigt erscheinen läßt, daß man über der Röntgenbehandlung womöglich nicht die anderen Eingriffe, wie Operationen und Injektionen, außer Acht lassen soll.

Tisch für den Sauerstoffnarkosenapparat nach Roth-Dräger.

Von

Dr. **Karewski** in Berlin.

Für den Sauerstoffnarkosenapparat habe ich einen Tisch konstruieren lassen, der sich mir so gut bewährt, daß ich annehme, seine Kenntnis könnte auch den Fachgenossen von Wert sein.

Wie die Abbildung auf p. 1221 zeigt, tragen auf der nickelplattierten Platte zwei verschiebliche Stützen den Apparat, die eine leichte Auswechslung der Bomben und sichere Haltung der technischen Teile in horizontaler Stellung garantieren. Eine rings herum laufende, gleichfalls vernickelte Galerie gestattet saubere und von allen Seiten praktikable Bewegung des Tisches. Ein an der Rückseite angebrachter Schrank kann alle zur Narkose erforderlichen Instrumente, Flaschen usw. aufnehmen.

Der Tisch wird von der Firma E. Lentz in Berlin, Birkenstraße 18, zum Preise von 50 ℳ angefertigt und hat also vor dem von den Drägerwerken gelieferten noch den Vorzug großer Billigkeit.

---

23) Krönig und Siedentopf. Neue Beleuchtungsvorrichtung für Operationssäle.

(v. Langenbeck's Archiv Bd. LXXIV. Hft. 2.)

Verff. haben in der Universitäts-Frauenklinik in Jena eine neue Beleuchtungsvorrichtung eingerichtet. Die Beleuchtungsquelle besteht aus der bekannten Pro-



Digitized by Google

jektionslampe mit Bogenlicht, deren Lichtintensität von keiner Kombination der Nernstlampen erreicht wird. Die Lampe selbst wird außerhalb des Saales angebracht, um eine Verschlechterung der Luft durch die Gase derselben zu vermeiden. Die Lichtstrahlen werden durch Linsen gesammelt und als ein Lichtbündel durch eine Öffnung in der Wand in den Operationssaal geworfen; dann gelangen sie auf einen Fangspiegel, der das ganze Licht entlang der Decke des Saales reflektiert. Entsprechend dem Verlaufe der Lichtstrahlen sind an der Decke zwei Gleitschienen angebracht, auf welchen ein verschieblicher Projektionsspiegel hängt, der hin und her gefahren werden kann, und von dem aus die Strahlen auf das Operationsfeld geleitet zu werden vermögen. Die Abtönung der Lichtstrahlen geschieht durch eine Irisblende, die an der Wandöffnung angebracht ist, durch welche dieselben in den Saal einfallen. Diese Beleuchtung hat sich außerordentlich gut bewährt. Die Wärmebildung ist trotz der großen Lichtintensität kaum fühlbar. Die Einrichtung ist durch instruktive Abbildungen genauer erläutert.

E. Siegel (Frankfurt a. M.).

Fig. 1.


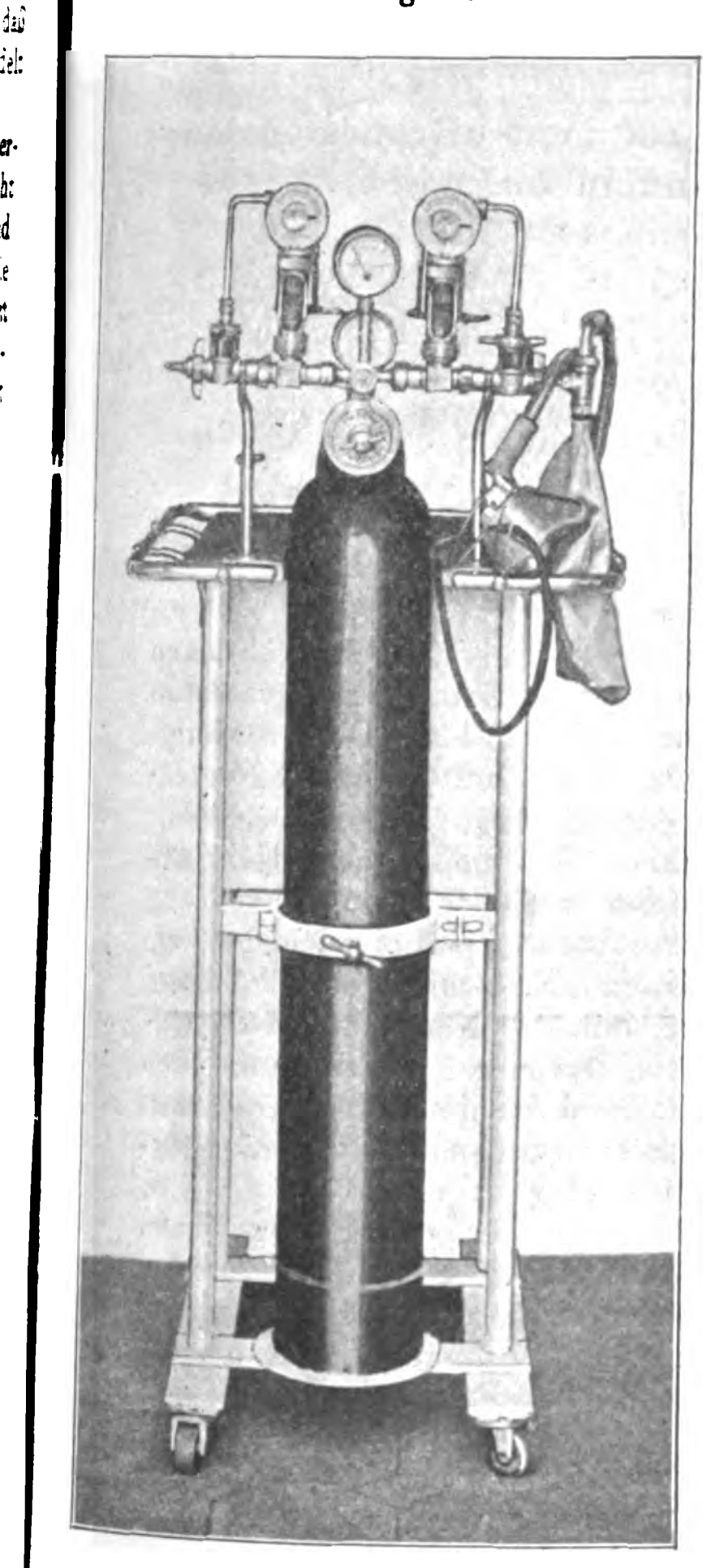



Fig. 2.





Zu Karewski: Tisch für den Sauerstoffnarkosenapparat.

Digitized by Google

24) W. A. Sedwick. A new instrument.

(Med. news 1904. Juni 18.)

Verf. beschreibt ein neues Instrument, welches den Zweck hat, bei Amputationen die Weichteile zurückzuhalten und vor Verletzungen mit der Säge zu schützen, einen sog. Amputationsschild. Es besteht aus zwei halbkreisförmigen Scheiben, welche um ein Scharniergelenk an der Peripherie drehbar sind. Sind beide Platten zu einer Scheibe vereinigt, so stellen je zwei auf je einer Platte angebrachte Ausschnitte zwei Lücken dar, welche nebeneinander liegen, und von denen die eine größer ist. Diese Lücken entsprechen dem Querschnitte des abzusetzenden Knochens und können durch Drehung der Scheiben den jeweiligen Verhältnissen angepaßt werden. Beim Unterschenkel und Vorderarme finden beide Knochen in den Ausschnitten Platz. Es kommt nicht darauf an, daß das Instrument den Knochen lückenlos umfaßt, wenn nur das Hervortreten der Weichteile verhütet wird. Verf. legt Wert darauf, daß bei Anwendung dieses Instrumentes, das ja erst nach Zurückschieben des Periostes angelegt werden darf, der vom Periost entblößte Knochen auf ein Minimum reduziert wird.

Das Instrument ist leicht sterilisierbar und schnell anzulegen.

Hoffmann (Freiburg i. Br.).

25) H. Branth. Roentgen rays in the treatment of cancerous and skin affections, and epilepsy, and in diagnosis.

(New York and Philadelphia med. journ. 1904. Nr. 24.)

Die summarisch gehaltenen Mitteilungen B.'s bringen Neues wohl nur in einem Punkte: Heilungen und Besserungen von Epilepsie durch Röntgenbestrahlungen des Kopfes. Der Bericht erscheint mir zu ungenau, um als Grundlage für eine Beurteilung dienen zu können. **Lengemann** (Bremen).

26) J. Rogers. Acute tetanus cured by intraneural injections of antitoxin.

(New York med. record 1904. Juli 2.)

Tierexperimente, durch welche die Heilbarkeit des Tetanus durch Injektionen von Antitoxin in die motorischen Nerven des primär infizierten Teiles bewiesen werden soll, scheinen durch einen Fall R.'s bestätigt zu werden. Die Schwierigkeit des ganzen Problems besteht darin, den Eintritt des Heilmittels in die Nervensubstanz selbst zu sichern.

Die Verletzung befand sich in diesem Falle an der Fußsohle eines 11jährigen Knaben. Die Kultur wies zahlreiche Tetanusbazillen nach. Lokale Behandlung mit Jodtinktur, Jodoformgaze, Freilegung und Auskratzung, 8 Tage nach der Verwundung in Narkose Freilegung des N. cruralis und N. ischiadicus. Injektion von etwa 2 ccm Antitoxin in die Nerven, indem mit der Nadel mehrfach eingestochen wurde, um möglichst Verletzungen der Nerven zu erzielen und den Eintritt in die Substanz zu sichern. Darauf Punktion des Spinalkanales zwischen 2. und 3. Lendenwirbel, Einspritzung von etwa 5 g subdural, ebenfalls unter vorherigen Versuchen, einige Nerven der Cauda equina zu verletzen.

Am nächsten Tage Wiederholung der Punktion des Rückenmarkes zwischen 2. und 3. Rückenwirbel und Injektion von 5 g Antitoxin. Darauf Kontraktion der Pupillen und geringer Pulsherabgang. Dann aber außerordentliche Besserung des Gesamtzustandes in wenigen Stunden. Am nächsten Tage wieder geringe Verschlechterung und Wiederholung der Injektion, darauf aber in wenigen Tagen völlige Wiederherstellung.

Verf. glaubt, daß er nicht hätte den N. obturatorius vernachlässigen dürfen, und daß auf diesem Wege vielleicht die Weiterverbreitung verursacht sei, welche erst durch Behandlung des Rückenmarkes gehemmt werden konnte.

Die mehrmalige Narkose ist vielleicht auch nicht ohne Einfluß auf den guten Verlauf geblieben. **Loewenhardt** (Breslau).

Digitized by Google

27) **v. Mangoldt. Übertragung ungestielter Periost-Knochenlappen zur Heilung von Pseudarthrosen und Knochenhöhlen.**

(v. Langenbeck's Archiv Bd. LXXIV. Hft. 2.)

Verf. hat bei zwei Pat. mit Pseudarthrosen und großen Knochenhöhlen nach vorausgegangenen osteomyelitischen Prozessen die Heilung der Pseudarthrose und die Ausfüllung der Höhle mit neugebildetem Knochen dadurch erreicht, daß er ungestielte Periostlappen, an denen noch eine Knochenlamelle stehen blieb, in die Lücke einpflanzte. In beiden Fällen, in denen es sich um jugendliche Individuen handelte, kam es zu völliger Heilung und Gebrauchsfähigkeit der betroffenen Extremität. Empfehlenswert ist es, die ungestielten Lappen der Tibia an der vorderen inneren Fläche zu entnehmen. Ebenso eignen sich die freie Kante der Ulna, die Rippen und die Beckenschaufel, weil man von ihnen möglichst große Stücke ohne dauernde Schädigung der Pat. entnehmen kann. Auf Grund seiner beiden Beobachtungen glaubt v. M. feststellen zu können, daß die Methode durchaus empfehlenswert ist, um Knochenlücken jeder Art, wo das Periost verloren gegangen ist, zum dauernden knöchernen Verschluß zu bringen unter Wiederherstellung normaler Knochenformen. Die ungestielten Lappen heilen gut ein, auch dort, wo keine prima intentio eintritt, weil das Periost vorzüglich entzündlichen Prozessen widersteht. Manchmal eitern, aber ohne Schaden für das Endresultat, die übertragenen Knochenstückchen nachträglich heraus. An Röntgenbildern ist die Heilung in ihren einzelnen Stadien gut sichtbar.

E. Siegel (Frankfurt a. M.).

28) **Laqueur. Zur Behandlung der chronisch rheumatischen und der gonorrhoischen Gelenkerkrankungen mittels der Bier'schen Stauungshyperämie.**

(Berliner klin. Wochenschrift 1904. Nr. 36.)

Verf. berichtet über die Erfahrungen, welche in der hydrotherapeutischen Anstalt der Universität Berlin an 40 Fällen mit Bier'scher Stauung gemacht wurden.

Die Dauer der Stauung betrug beim ersten Male 2—4 Stunden; allmählich wurde die Binde bis zu 22 Stunden liegen gelassen. Schädliche Nebenwirkungen wurden nie beobachtet. Nur bei Arthritis deformans mit starker Schmerzhaftigkeit wurde die Binde nicht länger als 4—5 Stunden angewandt. Bei Arthritis gonorrhoica wurde die Dauer der einmaligen Anwendung nicht über 10 Stunden ausgedehnt. Nach Abnahme der Binde folgte Massage. Bemerkenswert ist, daß die Pat., auch wenn über Knie- oder Fußgelenk die Binde lag, herumgehen durften.

Die schmerzlindernde Wirkung der Stauung war bei chronischem Gelenkrheumatismus überall deutlich und nach kurzer Zeit augenfällig. Bei Arthritis deformans wurde außer vorübergehender Schmerzstillung keine nachhaltige heilende Wirkung beobachtet.

Die distalen Gelenke eigneten sich besser für die Stauung als Knie- und Ellbogengelenk; die schönsten Erfolge wurden bei hartnäckigen rheumatischen Erkrankungen der Fußgelenke beobachtet. Dem Nachlassen der Schmerzen folgte bald die Besserung der Funktion, wenn es auch in schweren Fällen oft nicht gelang, die Schwellungen zu beseitigen. Meist wurde aber die Stauung nicht allein angewandt, sondern daneben Dampfduschen, Heißluftbäder, Umschläge usw. Daß diesen anderen physikalischen Heilmethoden nicht etwa allein der Erfolg zuzuschreiben war, ging daraus hervor, daß die Gelenke, welche auch noch mit Stauung behandelt wurden, ein günstigeres Verhalten zeigten.

Von fünf Fällen von gonorrhoischer Gelenkentzündung wurden drei sehr günstig durch die Stauung beeinflußt. Bei Ischias konnte in Fällen, wo eine hartnäckige Schmerzhaftigkeit im Gebiete des N. peroneus zurückgeblieben war, verschiedentlich diese gemildert werden, doch hat die Stauung den anderen übrigen therapeutischen Methoden gegenüber keine merklichen Vorteile.

Langemak (Erfurt).

Digitized by Google

29) **Haga.** Kriegschirurgische Erfahrungen der nordchinesischen Wirren 1900.

(v. Langenbeck's Archiv Bd. LXXIV. Hft. 3.)

Man wird den vorliegenden Bericht mit umso größerem Interesse lesen, als der Autor desselben Chefarzt des Lazarettes in Hiroshima war, das, als Reservelazarett errichtet, in $1^1/_4$ Jahren über 7000 Verwundete und Kranke aufnahm, so daß ihm eine große Ausbeute von Erfahrungen zur Verfügung steht. Aus diesen sei einiges hervorgehoben. Interessant ist, daß die kleinkalibrigen Geschosse, die bei den Chinesen hauptsächlich Verwendung fanden, trotz ihrer großen Durchschlagskraft auch in verhältnismäßig geringer Entfernung und in Weichteilen ohne Deformation stecken blieben. Geschosse, die erst auf einen Gegenstand, wie Mütze, Tornister, aufschlugen und dann in den Körper drangen, waren keine Seltenheit. Die Prognose der penetrierenden Hirnschüsse, deren eine ganze Anzahl genauer mit ihren Krankengeschichten beschrieben sind, hängt von dem Schußkanal und dem verletzten Hirnteil ab. Hirnschüsse mit kurzen Schußkanälen sind von gutem Verlaufe. Schüsse des Hinterhauptes sind im allgemeinen günstiger wegen des besseren Abflusses bei eventueller Eiterung, während Stirnschüsse infolge der Eitersenkung eine schlechte Aussicht auf Heilung bieten. Von acht nach Hiroshima gebrachten Pat. mit Hirnschüssen wurden vier gerettet. H. hält Hirnschußwunden fast immer für infiziert, sei es durch das Geschoß oder durch die mit ihm eingedrungenen Fremdkörper, Haare, Knochen usw. Die vorgefallene Hirnmasse zerfällt fast immer brandig; glücklicherweise verkleben aber die Meningen sehr schnell miteinander, so daß die geschädigte Partie abgekapselt wird und eine diffuse Meningitis ausbleibt. Die in die Lazarette gebrachten Hirnschüsse verursachten den Tod meist nicht durch die Verletzung lebenswichtiger Organe, sondern sekundär durch Infektion und Hirnabszeß. Bei der hydrodynamischen Druckentwicklung bei Schädelverletzungen spielt die Schußweite die wichtigste Rolle. Aber andererseits wurden bei gleicher Schußweite teils erhebliche, teils geringe oder gar keine Entwicklung des hydrodynamischen Druckes beobachtet. Die mehr senkrechte oder tangentiale Richtung, in welcher der Schädel jeweils getroffen wurde, mag mit die Unterschiede erklären. Die Prognose der Kopfschüsse ohne Eröffnung der Schädelhöhle erwies sich als sehr gut bei rein symptomatischer Behandlung. Ohnmächtig ist dagegen die Behandlung bei Rückenmarkschüssen: die Prognose ist quoad vitam wie quoad functionem sehr schlecht. Was die Lungenschüsse anlangt, so ist ja bekannt, daß infolge der kleinkalibrigen Geschosse die Erscheinungen um sehr viel milder waren wie früher. Meist tritt Hämoptoe ein, aber nur in geringerem Umfange. Rippenbrüche sind seltener als bei der früheren Bewaffnung. Häufig kamen gleichseitig mit Lungenschüssen Verletzungen des Armplexus vor, die zur Lähmung der Extremität führten. Allen Lungenschüssen gemeinsam war ein dumpfer Brustschmerz. Von den 39 derartig Verwundeten wurden 7 invalide, 11 starben, davon 9 schon im Feldlazarett. Die Behandlung bestand in einfacher Versorgung mit einem Deckverbande.

Die Prognose der Bauchschüsse ist schlecht. Von den in ärztliche Behandlung gelangten Verwundeten starben 65,8%; rechnet man die auf dem Schlachtfelde Gefallenenen hinzu, so steigt die Sterblichkeit sogar auf 75,5%; die Laparotomie wurde aus Zeitmangel nicht ausgeführt. H. wünscht für das Feldlazarett eine durch besonders ausgezeichnetes und geschultes Personal auf das höchste vervollkommnete Laparotomieabteilung.

Auffällig war die glatte Heilung vieler Weichteilextremitätenwunden. Verf. erklärt dieselbe aus dem kleinen Kaliber der Geschosse, aus dem Umstande, daß die in diesem Kriege getragenen Leinenkleider nicht so leicht wie wollene zerfasern, wenn sie von dem Geschoß getroffen werden, endlich aus der trockenen Hitze des Klimas auf dem Kriegsschauplatze.

Bei den Knochenbrüchen der Diaphyse waren Hauteinschuß- und Ausschußöffnung fast gleich groß. Die Diaphysen wiesen meist Splitterung auf, während an den Epiphysen gewöhnlich loch- oder rinnenförmige Frakturen bestanden.

Digitized by Google

Bei den Oberschenkelschüssen war Eiterung häufig. Sie nahm meist nach Anlegung der Volkmann'schen Schiene zu, so daß ein Ersatz für die nicht zu entbehrende Extension wünschenswert wäre. Von 21 Oberschenkelschußbrüchen endeten 4 mit erhaltener Dienstfähigkeit, 1 Verwundeter starb an Pyämie, 16 wurden invalide. Ein einziges Mal wurde erst im späteren Krankheitsverlauf eine Amputation nötig. Sonst suchte H. mit Inzision, Entfernung der Fremdkörper und gelockerten Splitter auszukommen. Von Entfernung größerer Knochensplitter und Zurechtstutzen der Knochenfragmente rät er dringend ab.

An der Tibia heilten Epiphysenschüsse mit glatter Durchbohrung ohne Zwischenfall und mit voller Wiederherstellung. Die Diaphysenschüsse eiterten dagegen oft. An der Fibula wurde oft die Schmetterlingsfraktur beobachtet. Bei diesen Brüchen wie bei denen der oberen Extremitäten wurde im allgemeinen bei der Behandlung der abnehmbare Gipsverband bevorzugt, der sich ganz besonders zur Vermeidung von Pseudarthrosen bewährte. Überraschend war die Reaktionslosigkeit, mit welcher Gelenkschüsse heilten. Mäßige Schwellung, geringe Schmerzen und zeitweise Steifheit war alles, was man dabei in den meisten Fällen beobachtete. Das moderne kleinkalibrige Geschoß trägt daran wohl die Hauptschuld. Möglichst geringe Berührung der Wunde galt hier ganz besonders als leitendes Prinzip der Therapie. Was die Verletzungen der Blutgefäße betrifft, so war der Verblutungstod durch Schußwunden selten, dagegen war die traumatische Aneurysmenbildung häufig, im Gegensatze zu dem japanisch-chinesischen Kriege, in dem sie H. als seltenes Vorkommnis bezeichnet. Die operative Behandlung der Aneurysmen war eine erfolgreiche. Vielfach ließ sich konstatieren, daß die Blutgefäße vor dem Geschoß ausgewichen waren, während der dicht daneben gelegene, weniger elastische Nervenstamm eine Schädigung erlitten hatte. Anscheinend sind durch die moderne Bewaffnung die Nervenschußverletzungen überhaupt häufiger geworden, besonders an den oberen Extremitäten. Vielfach wurden Operationen zur Befreiung der verletzten Nerven aus Narbengewebe notwendig, die meist eine Besserung der Schmerzen und Erhöhung der Funktion herbeiführten.

In gleicher Weise wie die mit kleinkalibrigen Geschossen erzeugten Schußwunden sind die mit Blei- und Artilleriegeschossen hervorgerufenen im einzelnen genauer besprochen.

Wundinfektionskrankheiten ließen sich nicht ganz vermeiden, zumal wenn große Massen Verwundeter auf einmal der ärztlichen Behandlung bedurften und auf weiten Wegen herbeitransportiert werden mußten. Alle Schußwunden wurden mittels Verbandpäckchen geschlossen. In der Feuerlinie geschah dies von den Verwundeten selbst. Antiseptische Lösungen zur Wundausspülung wurden möglichst vermieden, die trockene Wundbehandlung wurde bevorzugt. Aus der Statistik des Verf. geht hervor, daß das moderne Geschoß an sich mehr tödliche Verwundungen setzt, welche den Getroffenen mehr wie früher auf dem Schlachtfelde dahinraffen, daß dagegen die in die Lazarette gelangenden leichter wie schwerer Verwundeten eher Aussicht wie in der Vergangenheit haben, zu genesen.

Verf. glaubt durch seine Erfahrungen auf das glänzendste die Richtigkeit der von Coler und Schjerning angestellten Versuche erwiesen zu haben.

E. Siegel (Frankfurt a. M.).

30) **Liefmann.** Ein Fall von Hirntumor nach Trauma; Operation.

(Berliner klin. Wochenschrift 1904. Nr. 36.)

Bei einem bisher gesunden, wahrscheinlich aber luetisch infizierten Manne verursachte ein heftiges Kopftrauma eine mehrere Zentimeter lange Wunde, die ohne Störung heilte. Pat. fühlte sich hinterher völlig wohl, erkrankte aber 8 Monate später an überaus heftigen Kopfschmerzen, die nicht wieder schwanden. Wiederum 8 Monate später begannen die Zeichen einer isolierten Rindenerkrankung in Gestalt von Krämpfen im linken Arme, die von Bewußtseinstrübungen gefolgt waren; diese häuften sich, ergriffen auch das Bein, führten zur Hemiparese, das Sehvermögen schwand schnell bei hochgradiger Stauungspapille. Ein Krankheits-

Digitized by Google

herd in der Nachbarschaft der rechten vorderen Zentralwindung, der, langsam gegen die motorische Region vordringend, durch Kompression motorische Reizerscheinungen auslöste, wurde angenommen; die genauere Diagnose schwankte zwischen traumatischer Cyste, Gumma und Geschwulst.

Anfang 1902 Operation: Trepanation über der Unfallnarbe. Entfernung einer walnußgroßen Geschwulst (Spindelzellensarkom); nach 14 Tagen neue Anfälle, nochmalige Freilegung der Dura und Exstirpation der Neubildung im Gesunden. Anfangs vorzügliches Resultat: Rückgang der Lähmungen. Dann wieder einzelne epileptische Anfälle, Parese des rechten Armes und rechten Beines. Hirnvorfall. Rezidiv, dem Pat. zurzeit wahrscheinlich schon erlegen ist.

Da sich genau unter der durch das Trauma gesetzten Narbe das Sarkom fand, glaubt Verf. den inneren Zusammenhang zwischen Trauma und Geschwulstentwicklung nicht ablehnen zu können. Das Gutachten entschied im gleichen Sinne, und dem Kranken wurde die volle Rente zugesprochen. **Langemak** (Erfurt).

31) **Wilms.** Hyperalgetische Zonen bei Kopfschüssen.

(Berliner klin. Wochenschrift 1904. Nr. 36.)

Der mitgeteilte Fall, der zur Autopsie kam, liefert einen neuen Beweis dafür, daß außer bei Verletzung des Sinus cavernosus und dessen Umgebung auch bei Schädigung entfernt davon liegender Sympathicusbahnen symmetrische Hyperalgesien am Hals und Hinterkopf sich nachweisen lassen. Das Geschoß war durch den vorderen Pol des rechten Frontallappens in horizontaler Richtung bis in den rechten Seitenventrikel geflogen, hatte das Gehirn also nur in der Distanz bis zum vorderen Ende des Vorderhornes des rechten Seitenventrikels verletzt. — Aus der Tatsache, daß bei vielen Verletzungen des Gehirnes, auch speziell des Stirnhirnes, sich keine der genannten Erscheinungen einstellen, schließt W. mit Recht, daß nur Verletzungen größerer Gebiete typische Hyperalgesie erzeugen.

Langemak (Erfurt).

32) **Kölpin.** Eigenartiger Symptomenkomplex nach Schläfenschuß.

(Berliner klin. Wochenschrift 1904. Nr. 35.)

Durch mittelbare oder unmittelbare Wirkung eines Geschosses, welches bei einem Selbstmordversuch einem 22jährigen Pat. in die rechte Schläfe eingedrungen war, wurden beide Optici, beide Olfactorii, partiell die beiderseitigen Ciliarnerven, ferner der linke — vielleicht auch der rechte — Ramus frontalis trigemini, sowie wahrscheinlich auch noch die sympathischen Äste in der rechten Augenhöhle affiziert. Das Krankheitsbild wurde kompliziert durch eine Hyperästhesie der linken oberen Körperhälfte, die Verf. trotz des Fehlens sonstiger Stigmata für ein hysterisches Symptom hält, nicht für die Folge einer Sympathicusreizung, wie sie von Wilms und Milner beschrieben wurde. K. begründet seine Ansicht damit, daß in seinem Falle die Störung eine einseitige war und keinen spinalen Typus der Ausdehnung zeigte. **Langemak** (Erfurt).

33) **A. Köhler.** Wichtiger Röntgenbefund bei Schrotschuß ins Auge.

(Berliner klin. Wochenschrift 1904. Nr. 34.)

Die schon früher publizierte Methode des Verf. zur Feststellung von Fremdkörpern im Auge besteht darin, daß man eine Röntgenaufnahme bei geradeaus gerichtetem Blicke macht, eine zweite derart, daß mitten während der Aufnahme die Blickrichtung wechselte. Lagert der Fremdkörper im Auge selbst, so zeigt die zweite Platte zwei Schatten des Körpers. In dem mitgeteilten Falle zeigte nun die zweite Platte zwar zwei Schatten, das Schrot mußte also im Bulbus selbst sitzen, und trotzdem ergab die Augenspiegeluntersuchung normalen Befund. Die Erklärung dieses scheinbaren Widerspruches ist folgende: Es kann die äußere Hälfte der Bulbuswandung in der Gegend des Eintrittes der Sehnerven nicht erforscht, ein Fremdkörper, welcher hier in der Sklera sitzt, nicht entdeckt werden. Da auch die klinischen Erscheinungen für den Sitz des Schrotes in der Nähe des

Digitized by Google

Sehnerven sprachen, nimmt Verf. an, daß es sich in seinem Falle so verhält, wie geschildert. **Langemak** (Erfurt).

34) **C. A. Oliver.** Right pulsating exophthalmos: ligation of both the right common carotid artery and the left internal carotid artery; accidental traumatism; cure.

(New York and Philadelphia med. journ. 1904. Nr. 15.)

Der pulsierende Exophthalmus war bei einem 15jährigen Knaben nach einem Kopfschuß entstanden. Unterbindung der gleichseitigen Carotis communis brachte geringen Erfolg, die der andersseitigen Carotis interna keinen. 21 Monate später stieß der Kranke beim Spiele mit einem Kameraden zusammen. Bis zum nächsten Morgen gingen die Erscheinungen des Exophthalmus zurück. Die später vorgenommene Untersuchung zeigte ganz normalen Befund.

Lengemann (Bremen).

35) **E. J. Moure.** Sur quelques cas de cellules mastoïdiennes aberrantes.

(Revue hebdom. de laryngol., d'otol. et de rhinol. 1904. Nr. 13.)

Vor 3 Jahren hatte Verf. einen Fall publiziert, wo einen Monat nach der glatt verlaufenen Operation und Heilung Pat. in 5 Tagen einer von aberrierten Zellen ausgehenden Meningitis erlag; daraufhin seien analog scheinende Fälle publiziert worden. Verf. scheidet zwischen den hier und da durch dünne Wände getrennten Zellen, die sehr häufig, aber belanglos seien, und den weitab liegenden, durch dickere Wände getrennten Hohlräumen, die selten seien und wegen der verhängnisvollen Folgen des Übersehens von in ihnen vorhandenen Eiterherden ernste Beachtung verdienten. Meist lägen sie in den hinteren und unteren Partien, manchmal auch in dem zwischen Warzenfortsatz und Kleinhirn gelegenen Teile der Pyramide; dies gäbe auch eine Aufklärung für gewisse Kleinhirnaffektionen otogener Natur.

Zwei neue diesbezügliche Fälle teilt M. mit: im ersten fand sich ein aberrierter Herd im unteren Teile der Apophyse; daneben waren Antrum, Spitze, Sinuskanal von Eiter erfüllt; im zweiten in der Nähe des Facialiskanales; daneben waren Antrum und Sinuskanal befallen. Um solche Zellgruppen nicht zu übersehen, lassen sich keine allgemein gültigen Regeln aufstellen, man muß nur — besonders bei zellreichen Warzenfortsätzen — sorgfältig Acht geben.

F. Alexander (Frankfurt a. M.).

36) **Mignon.** Othématome spontané chez un enfant.

(Revue hebdom. de laryngol., d'otol. et de rhinol. 1904. Nr. 24.)

Bei einem 8jährigen Kind Othämatom am Anthelix, ohne daß sich, trotz sorgfältigster Nachforschung, eine Ursache ausfindig machen ließ.

F. Alexander (Frankfurt a. M.).

37) **Simonin.** Radiographie et corps étrangers de l'oreille.

(Revue hebdom. de laryngol., d'otol. et de rhinol. 1904. Nr. 12.)

Gelegentlich eines Selbstmordversuches war ein Geschoß ins Ohr gedrungen. Trotz seines verhältnismäßig großen Kalibers verlief die Skiagraphie resultatlos. Später Eiterung und Sausen. Man fühlte in dem engen Gehörkanal einen metallenen Fremdkörper; das Mittelohr war nicht zu übersehen. Nach Abklappen der Ohrmuschel fand man das Geschoß, das einen Durchmesser wie ein 50centimstück hatte, in dem von der vorderen Wand, dem Proc. zygomaticus und dem Kopfe des Unterkiefers gebildeten Dreieck. **F. Alexander** (Frankfurt a. M.).

Digitized by Google

38) **Allessandri.** Artrosinovite tubercolare bilaterale grave ed estesa del ginocchio, guarita colla resezione da un lato e l'artrectomia dall' altro; con considerazioni sulla patogenesi e sul trattamento delle tubercolosi articolari.

(Policlinico. Ser. chir. 1904. Nr. 7.)

A. macht zunächst allgemeine Ausführungen über die Gelenktuberkulose. Gegenüber der meist herrschenden Meinung ist in der Klinik von Durante eine größere Häufigkeit der primär synovialen Formen gegenüber den ossären beobachtet worden. Die Behandlung wird nach Möglichkeit konservativ durchgeführt, wobei eine Hauptrolle die Jodjodkaliinjektionen nach Durante spielen. Für die Hüfttuberkulose wird dies Verfahren ausschließlich angewendet. Resektionen, besonders am Knie, scheinen nach den anderwärts geltenden Indikationen vorgenommen zu werden. A. berichtet sodann über einen Fall von schwerer doppelseitiger Knietuberkulose, wo er rechts die Resektion, links in der Hoffnung auf ein bewegliches Gelenk die Artrektomie machte. Es trat jedoch beiderseits Ankylose in Streckstellung ein. Trotzdem blieb der Gang des Pat. ein leidlicher.

E. Pagenstecher (Wiesbaden).

39) **W. Voltz.** Ein Fall von bilateralem symmetrischem Riesenwuchs der Extremitäten, des Schulter- und Beckengürtels in Verbindung mit Kryptorchismus.

(Zeitschrift für orthopäd. Chirurgie Bd. XII. Hft. 4.)

Bei einem 34 Jahre alten Manne war im 34. Lebensjahre das Längen- und Dickenwachstum der Knochen noch nicht abgeschlossen. Im Röntgenbilde waren überall noch charakteristische, breite Epiphysenlinien nachweisbar. Bis zum 20. Lebensjahre war Pat. auffallend klein. Ein starkes Wachstum setzte mit 23 Jahren ein. Das gesteigerte Wachstum betrifft alle Knochen mit Ausnahme der des Schädels und der Wirbelsäule. Vielleicht steht in Beziehung zu dem Leiden eine verminderte Entwicklung des Geschlechtsapparates, sowie ein kindlicher Gesichtsausdruck. Der Übergang in Akromegalie ist zweifelhaft, ebenso die Ätiologie. Der Röntgenbefund spricht für eine vorwiegende Beteiligung des Gefäßsystemes (»Ostitis vascularis« Klebs). **J. Riedinger** (Würzburg).

40) **R. T. Williamson.** Paralysis from lesions of the upper part of the brachial plexus.

(Lancet 1904. August 13.)

Den klassischen Typen der Erb'schen Lähmung (Deltoides, Biceps, Brachialis internus und Supinator longus, in seltenen Fällen auch Supinator brevis, Infraspinatus und Subscapularis) und der Klumpke'schen Lähmung (kleine Handmuskeln und Finger- und Handgelenksflexoren) fügt Verf. eine dritte, von ihm in zwei Fällen beobachtete, typisch lokalisierte traumatische Lähmung an der oberen Extremität hinzu. Es handelte sich in beiden Fällen um Traumen der Schultergegend, eins durch Fall, eins (bei einem Kinde) durch ein plötzliches Aufheben am Arme hervorgerufen. Betroffen waren außer den Muskeln der Erb'schen Lähmung (Deltoides, Biceps, Brachialis internus und Supinator longus) noch der Triceps und die Extensoren des Handgelenkes und der Finger. — Anatomisch ist bei der Erb'schen Lähmung der durch die Vereinigung der 5. und 6. cervicalen Wurzel gebildete Nervenstamm (»oberer« Stamm des brachialen Plexus) betroffen; die Klumpke'sche Paralyse betrifft die 8. cervicale und die 1. dorsale Wurzel oder den Nervenstamm, der durch deren Vereinigung gebildet wird (»unterer« Stamm des Plexus). Verf. deutet seine Fälle als Schädigung des 5., 6. und 7. Cervicalnervs, sei es nun vor oder nach der Vereinigung der einzelnen Wurzeln.

Wie bei der Erb'schen Lähmung wird auch hier Quetschung oder Zerrung der Nerven am Schlüsselbeine und der ersten Rippe durch plötzliches Auf- und Rückwärtsziehen der Clavicula als ätiologisches Moment angenommen.

H. Ebbinghaus (Dortmund).

Digitized by Google

41) **Capillery et Rongier.** Adéno-phlegmon de l'aisselle. Artérite axillaire et ulcération des parois de la veine axillaire consécutives. Ligature de l'artère axillaire et de la veine sous-claviculaire.

(Arch. de méd. et de pharm. militaires 1904. Nr. 8.)

Verff. hatten beobachtet, daß bei einem wegen Psoasabszeß operierten Manne der Tod, wie die Autopsie lehrte, dadurch eingetreten war, daß durch Arrosion der Iliaca externa eine profuse Blutung erfolgte. Als daher in einem zweiten Falle von schwerer Achselhöhlenphlegmone mehrfach nach der Inzision Nachblutungen beobachtet wurden, unterbanden sie die Arteria axillaris, und als sie nach 10 Tagen eine deutliche Ulzeration an der V. axillaris sahen, machten sie eine Ligatur der V. subclavia. Die gefürchtete Gangrän des Armes trat nicht ein, nach einigen Monaten konnte das Wiederauftreten des Radialpulses konstatiert werden. Verff. meinen, daß die vis a tergo der unterbundenen Vene zur Ernährung des Armes beigetragen und vielleicht ein Eintreten der Gangrän dadurch mit verhütet habe.

Herhold (Altona).

42) **Torbance.** Suture of the brachial artery.

(Annals of surgery 1904. Juli.)

8 Tage nach einer schweren Armquetschung trat eine Nachblutung aus der Art. brachialis ein. T. vereinigte vermittels einer Darmnadel und einer feinen Silknaht die Wunde in der Arterie. Unmittelbar nach der Operation war kein Radialpuls zu fühlen, 5 Stunden später war er wieder deutlich vorhanden. Die Heilung der Wunde ging in normaler Weise von statten.

Herhold (Altona).

43) **H. J. Lycklema à Nyeholt.** De behandeling der ischaemische contracturen.

(Nederl. Tijdschrift voor Geneeskunde 1904. I. Nr. 20.)

Obwohl Leser mit Massage, passiven Bewegungen und forcierten Dehnungen in Narkose, Henle mit Sehnenverlängerung und Knochenverkürzung bei ischämischen Kontrakturen bedeutende Besserung erzielt haben, so ist die Prognose dieser Krankheit doch noch immer eine recht schlechte. Verf. hat nun in einem schlimmen Falle von ischämischer Kontraktur, wo die Sehnenverlängerung kaum etwas genützt hatte, ein fast tadelloses Resultat erreicht. Mittels eines Verbandes mit dauerndem elastischem Zuge wurde zuerst die Kontrakturstellung gehoben, dann wurde mit Massage und passiven und aktiven Übungen angefangen, während das Tragen eines fixierenden Verbandes im Schlafen eine Rückkehr in die schlechte Stellung verhinderte.

Verf. rät also, bevor man zu einer Operation schreitet, immer zu versuchen, was in der oben angegebenen Weise zu erreichen wäre.

J. H. Zaaijer (Amsterdam).

44) **Hempell.** Ein Fall von Luxation der Sehne des Extensor digiti V. proprius nach Trauma.

Inaug.-Diss., Kiel, 1903.

Ein 19jähriger Bäcker erhielt durch eine vom Winde getriebene Bodentür einen Schlag gegen die rechte Hand. Es trat sofort eine leichte Schwellung auf, die aber anfangs nur geringe Beschwerden verursachte, so daß der Verletzte noch 14 Tage mit der Hand arbeitete. Dann aber wurden die Bewegungen am rechten Handgelenke so schmerzhaft, daß sich der Verletzte in ärztliche Behandlung begeben mußte. Als nach einer mehrmonatigen konservativen Behandlung sich keine Besserung einstellte, suchte der Verletzte die chirurgische Universitätsklinik in Kiel auf, wo eine habituelle dorsale Subluxation der Ulna im unteren Radioulnargelenk festgestellt wurde. Bei der 7 Monate nach der Verletzung vorgenommenen Operation zeigte sich, daß das Lig. carpi dorsale in der Gegend des

Digitized by Google

Faches der Sehne des Extensor digiti V. proprius eingerissen und die Sehne selbst auf die vordere Seite der Ulna verschoben war. Nach Abmeißlung des hinderlichen Processus styloideus ulnae wurde die Sehne reponiert und in einem Retinakulum fixiert, das aus einem Periost-Knorpellappen der Ulna gebildet wurde. 7 Wochen später konnte der Verletzte wesentlich gebessert entlassen werden.

Deutschländer (Hamburg).

45) **P. Bade.** Ein einfacher Hilfsapparat zum Fixieren des Beckens bei heilgymnastischen Übungen.

(Zeitschrift für orthopäd. Chirurgie Bd. XII. Hft. 4.)

Der auf Veranlassung B.'s von Trennert konstruierte Apparat dient dazu, bei den im nackten Zustande ausgeführten, gymnastischen Übungen das Vornüberfallen der Pat. mittels einer das Becken fassenden Klammer und eines Riemens, sowie das Ausrutschen der Füße nach vorn mittels eines Fußbrettes zu verhindern.

J. Riedinger (Würzburg).

46) **Jalaguier.** Luxation traumatique de la hanche gauche chez un enfant de dix ans. Reduction après vingt-deux jours.

(Bull. et mém. de la soc. de chir. de Paris T. XXIX. p. 879.)

Das Interesse des Falles liegt lediglich in dem jugendlichen Alter des Pat. von erst 10 Jahren. Zustandegekommen war die Hüftverrenkung durch einfachen Fall auf die linke Seite bei stark gebeugtem Beine.

Reichel (Chemnitz).

47) **B. Lange** (Straßburg i. E.). Die unblutige Behandlung der angeborenen Hüftgelenksverrenkung.

(Münchener med. Wochenschrift 1904. Nr. 20.)

L. hat nach den bekannten modernen Grundsätzen 31 Pat. mit 37 angeborenen Hüftgelenksverrenkungen behandelt und dabei folgende Resultate gehabt: Funktionell gut wurden 34 Gelenke, anatomische Heilungen bestehen in 10 Fällen seit über $1^1/_2$ Jahren, in 6 seit kürzerer Zeit; Mißerfolge 3. Einseitige Verrenkungen 24; davon waren funktionell geheilt 23, anatomisch 13, und Mißerfolg 1. Doppelseitige Verrenkungen 7 mit 13 behandelten Gelenken: Funktionell geheilt 11, anatomisch geheilt 4, Mißerfolge 2. — Was die Dauer der Resultate anlangt, so sind 3 Gelenke bereits 7 Jahre, 5 seit 6 Jahren, 6 seit 5 Jahren, 4 seit 4, 3 seit 3, 2 seit 2 Jahren geheilt usw.

Das Alter zur Zeit der Einrenkung betrug 2—$2^1/_2$ Jahre 5 Gelenke; 3 Jahre 17 Gelenke, 4 Jahre 3 Gelenke, 5 Jahre 2 Gelenke, 6 Jahre 1 Gelenk, 7 Jahre 2 Gelenke, 8 Jahre 1 Gelenk, 9 Jahre 2 Gelenke, 10, 11, 12 und 13 Jahre je 1 Gelenk.

Unglücksfälle infolge der Einrenkungsbehandlung blieben aus; in 2 Fällen traten Krämpfe ein.

Kramer (Glogau).

48) **G. Schmidt.** Über angeborene Hüft- und Kniebeugenkontraktur.

(Zeitschrift für orthopäd. Chirurgie Bd. XII. Hft. 4.)

Angeborene Kontrakturen des Kniegelenkes sind, wie aus einer Zusammenstellung der bisher veröffentlichten Fälle seitens des Verf.s hervorgeht, sehr selten beobachtet. Der Fall, über den Verf. ausführlich berichtet, stammt aus der orthopädischen Poliklinik in Breslau und betrifft einen Knaben im ersten Lebensjahre. Da eine langsame Streckung der Unterschenkel durch abnehmbare Verbände zu einer Subluxation derselben zu führen schien, wurde von Ludloff in Äthertropfnarkose die operative Freilegung der Beugesehnen in der Kniekehle und ihre plastische Verlängerung nach Bayer vorgenommen. Die Stellungsabweichung wurde dadurch gebessert. Leider starb das Kind einige Zeit nach Heilung der Wunden bei den Eltern an einem Darmkatarrh. Ätiologisch ist der Fall nach S. als intra-uterine Belastungsdeformität aufzufassen. Neben der Kontrakturstellung in den Knie- und Hüftgelenken waren auch Spitzklumpfüße mäßigen Grades vorhanden.

J. Riedinger (Würzburg).

Digitized by Google

49) **F. Härting (Leipzig).** Über Coxa vara.

(Münchener med. Wochenschrift 1904. Nr. 26.)

Der der eingehenden Schilderung des Krankheitsbildes und der vorbeugenden und operativen Behandlung der Coxa vara zugrunde liegende Fall H.'s betraf ein 26jähriges Mädchen, das im Alter von 15 Jahren, früher ganz frei von Rachitis und erblich nicht belastet, zuerst Schmerzen im linken Oberschenkel bekommen hatte, die, nach Ruhelage usw. schwindend, in den nächsten 6 Jahren immer wiedergekehrt waren. Allmählich verkürzte sich dabei das Bein im Laufe der schmerzhaften Wochen immer mehr; seit 5 Jahren hatten die Schmerzen aufgehört. Das Bein ist um 7 cm verkürzt, steht stark adduziert, außerdem einwärts rotiert, läßt sich nicht abduzieren und zeigt bei Hochstand des Trochanter major 4½ cm über der R.-N.'schen Linie eine sehr starke Hervorwölbung der Gegend desselben und des oberen Femurendes. Ein Röntgenbild läßt die abnorm starke Verbiegung des Schenkelhalses und -kopfes nach unten und des ganzen oberen Femurdiaphysenendes deutlich erkennen. **Kramer** (Glogau).

50) **Schmid.** Tumor am Oberschenkel nach Trauma.

(Med. Korrespondenzblatt des württemberg. ärztl. Landesvereins 1904. Juil 30.)

Bei dem 22jährigen Pat. entstand nach einem Huftritte gegen den Oberschenkel im Laufe einiger Wochen eine Geschwulst am Femur; 5 Wochen nach dem Unfalle fand sich an der Vorderseite des Femur etwas unterhalb seiner Mitte in Ausdehnung von 12 cm Länge eine höckrige, unverschiebliche, knochenharte Geschwulst. Wegen Verdacht auf Sarkom Probeinzision; die höckrige Masse bestand aus einer mit blutig-seröser Flüssigkeit gefüllten großen Höhle mit glatten Wandungen; sie war von einer harten Knochenschale und im Grunde vom Oberschenkelknochen begrenzt, also eine traumatische Abhebung des Periosts (durch Hämatom), das in 5 Wochen eine harte Knochenschale neugebildet hatte. Nach innen von dieser Höhle lag noch eine solide, blutreiche, derbfaserige, unvollkommen verknöcherte Geschwulst, die sich mikroskopisch als entzündliche Gewebsbildung um ein traumatisches Hämatom erwies; also eine gutartige entzündliche Osteoidgeschwulst des Femur. Abmeißlung der Geschwulst, Entfernung der ganzen neugebildeten Periostschale, Tamponade, glatte Heilung. **Mohr** (Bielefeld).

51) **Walther.** Rupture spontanée de l'artère fémorale.

(Bull. et mém. de la soc. de chir. de Paris T. XXIX. p. 729.)

Der 65jährige Pat. erkrankte plötzlich beim Umherlaufen mit Schmerzen am Oberschenkel; bald zeigten sich alle Zeichen eines Aneurysma spurium. — W. operierte den Mann 14 Tage nach Beginn der Erkrankung, fand einen 1½ cm langen Riß in der Wand der Mitte der atheromatösen Art. femoralis, aber keine Spur eines präexistierenden Aneurysmasackes. **Reichel** (Chemnitz).

52) **Zaragoza.** Aneurisma arteriae espontánes de la poplitea derecha, curado par las inyecciones de suero gelatinoso y la compresion digital.

(Rev. de med. y cir. pract. de Madrid 1904. Juni 21.)

49jähriger Mann bemerkte seit 3 Monaten eine langsam wachsende Geschwulst in der rechten Kniekehle. Die Untersuchung ergab hühnereigroßes Aneurysma der Poplitea. In einem Zeitraume von 5 Wochen wurden vier Injektionen von je 3 g Gelatine in 100 g physiologischer Kochsalzlösung in das Aneurysma vorgenommen; nach der Einspritzung wurde stets eine zweistündige Digitalkompression der Art. femoralis am Poupart'schen Bande ausgeführt. Der Erfolg war vollkommen; es bestand in der ersten Zeit nach der Behandlung Gefühl von Ameisenlaufen im Fuß der kranken Seite; dies verlor sich nach und nach, und es restiert nur noch eine ganz kleine schmerzlose und bei Druck nicht empfindliche Verhärtung an Stelle des früheren Aneurysmas. **Stein** (Wiesbaden).

Digitized by Google

53) **Bobbio.** **Sopra un caso di aneurisma spontaneo dell' arteria tibiale posteriore.**

(Policlinico. Ser. chir. 1904. Nr. 7.)

Bei 36jährigem Mann ohne syphilitische Antezedenzien entwickelte sich unter Schmerzen in etwa 5 Monaten eine Anschwellung der Wade und nach einem längeren Marsch eine plötzliche Schwellung und Verfärbung des ganzen Beines. Einschnitte entleeren Blut. Keine Pulsation.

Bei der Operation findet sich eine große, mit Blutgerinnseln gefüllte Höhle, die mit der Tibialis postica in Verbindung steht. Exstirpation des Sackes, Unterbindung der Arterie. Heilung. **E. Pagenstecher** (Wiesbaden).

54) **E. Eliot.** **Pathology and treatment of simple fracture of the patella.**

(Med. news 1904. Juni 11.)

Verf. berichtet über 13 Fälle von unkompliziertem Kniescheibenbruch. Die Bruchlinie verlief in allen Fällen horizontal, war zweimal mit vertikalem Spalte kombiniert. In 11 Fällen fand die Durchtrennung zwischen mittlerem und unterem Drittel statt, einmal in der Mitte und einmal zwischen oberem und mittlerem Drittel. Dreimal war das untere Fragment um 90° in transversaler Achse gedreht. Die Distanz der Fragmente betrug durchschnittlich 1—2 cm.

Die Mehrzahl der Fälle zeigte Kapselrisse zu beiden Seiten. Verf. erklärt seine Fälle für Rißfrakturen, als Endeffekte von Kontraktion des Quadriceps und Resistenz des Lig. patellae bei gebeugtem Knie. Die T-Frakturen sollen durch starke Kontraktion der seitlichen Vasti zustande kommen.

Verf. behandelte die Fälle folgendermaßen:

Das Gelenk wird bis zur Abschwellung des Extravasats ruhig gestellt. Verf. wartet damit bis zu höchstens 10 Tagen. Die Eröffnung des Gelenkes und die Patellarnaht erfolgen in der von Lister angegebenen Weise. Verf. benützt dazu einen die Kondylen verbindenden, nach unten konvexen Schnitt und legt großen Wert auf eine exakte Vereinigung der zerrissenen Kapsel. Die Hautwunde wird in der Regel geschlossen. Am 10. Tage werden mit der Patella leichte seitliche Bewegungen vorgenommen, um Verwachsungen mit den Kondylen zu verhindern. Nach 3 Wochen wird mit der Massage des Quadriceps begonnen und erst nach 4 Wochen werden aktive Bewegungen versucht. Nach 5 Wochen läßt Verf. die Pat. aufstehen, so daß am Ende des 2. Monates das Knie bis zum rechten Winkel gebeugt werden kann. Innerhalb 4 bis 6 Monaten ist die normale Funktion wieder erlangt.

Verf. empfiehlt die Eröffnung des Gelenkes, erstens, weil die infolge des Blutergusses oft nicht zu diagnostizierende Drehung des unteren Fragmentes um 90° eine Wiederherstellung normaler Funktion auf konservativem Wege ausschließt; zweitens verhindern interponierte Kapsel- und Periostteile eine Konsolidation, und endlich ist die Naht der Kapsel von nicht zu unterschätzender Bedeutung. **Hoffmann** (Freiburg i. Br.).

55) **E. Funke.** Eine neue Unterschenkelschiene.

(Münchener med. Wochenschrift 1904. Nr. 23.)

Die Schiene ist ähnlich konstruiert, wie die des König'schen Schlittens, aber der Form der Vorderseite des Unterschenkels und Fußes mit der konkaven Fläche angepaßt, so daß sie auf die Tibiakante keinen Druck ausüben kann.

Kramer (Glogau).

Originalmitteilungen, Monographien und Separatabdrücke wolle man an *Prof. E. Richter* in Breslau (Kaiser Wilhelmstraße 115), oder an die Verlagshandlung *Breitkopf & Härtel*, einsenden.

Druck und Verlag von Breitkopf & Härtel in Leipzig, Nürnbergerstraße 36/38.

Digitized by Google

Zentralblatt
für
CHIRURGIE

herausgegeben
von

E. von Bergmann, in Berlin, **F. König,** in Berlin, **E. Richter,** in Breslau.

Einunddreifsigster Jahrgang.

Wöchentlich eine Nummer. Preis des Jahrganges 20 Mark, bei halbjähriger Vorauszahlung. Zu beziehen durch alle Buchhandlungen und Postanstalten.

Nr. 43. **Sonnabend, den 29. Oktober.** **1904.**

(Aus der chirurgischen Klinik der Universität Heidelberg. Direktor: Exzellenz Geh.-Rat Prof. Dr. V. Czerny.)

Experimentelle Untersuchungen über die Wirkung der Radiumstrahlen auf tierische Gewebe und die Rolle des Lecithins bei derselben.

Von

Dr. Richard Werner,

Assistent der Klinik.

In der Absicht, die Kenntnis der Wirkungsart des Radiums durch experimentelle Analyse zu fördern und event. eine verläßliche

Digitized by Google

Methode für die willkürliche Beeinflussung der Empfindlichkeit animalischer Gewebe zu schaffen, stellte ich eine größere Reihe von Versuchen über die Veränderung der Radiumwirkung unter den verschiedensten Bedingungen an. Da ich einige recht interessante Ergebnisse erhielt, so möchte ich über die wichtigsten Resultate in dieser kurzen, vorläufigen Mitteilung berichten, ohne auf die Methodik der Experimente und die mikroskopischen Beobachtungen näher einzugehen, zumal die histologische Untersuchung noch nicht abgeschlossen ist und nach Vollendung der letzteren eine ausführliche Publikation an anderer Stelle erfolgen soll.

Die Versuche wurden meist an den Ohren und der Haut des Rückens und Bauches von Kaninchen, nur wenige an jenen von Meerschweinchen angestellt.

Ich benutzte hierzu 3 Kapseln à 10 mg Radiumbromid, die mir Herr Prof. Dr. Petersen gütigst zum Gebrauche überließ, wofür ich ihm meinen verbindlichsten Dank ausspreche.

Der Übersichtlichkeit halber fasse ich die Ergebnisse meiner Versuche in folgende 10 Punkte zusammen:

1) Die Intensität der physiologischen Wirkung der Radiumstrahlen wächst nicht absolut konform der Verstärkung ihrer fluoreszenzerregenden Eigenschaften (verglichen am Kryptoskop), auch nicht direkt parallel zur Zeitdauer ihrer Einwirkung, sondern mehr unregelmäßig, sprunghaft, nach anscheinend recht komplizierten Gesetzen.

Die Faktoren, welche ich bei der Beurteilung der Wirkung in Betracht zog, sind:

a. Latenzdauer.
b. Grad der Beeinflussung des Gewebes (Rötung, Schwellung, Blasenbildung, Nekrose).
c. Dauer bis zum Eintritte dieser Reaktionsstufen.
d. Dauer bis zur Ausheilung (Restitutio ad integrum) oder Vernarbung.
e. Ausdehnung des veränderten Gebietes.

Es zeigte sich nun, daß bei gleichmäßiger Steigerung der am Fluoreszenzschirm gemessenen Bestrahlungsintensität, sowie der Bestrahlungsdauer der einzelnen Faktoren sich nicht alle in gleichem Maße, sondern in verschiedener Weise, oft abwechselnd veränderten, wuchsen resp. abnahmen. So signalisiert z. B. ein Absinken der Latenzzeit, daß bei etwas weiter gesteigerter Bestrahlung sofort der nächst höhere Grad der Wirkung zu erwarten ist. Die Differenz der Bestrahlungsintensität wurde teils durch stärkere oder schwächere Abblendung der Strahlen vermittels mehr oder weniger durchlässiger Einlagen zwischen Haut und Kapsel, teils durch Änderung der Entfernung zwischen letzteren erzielt.

2) Der Einfluß des anatomischen Baues der Haut auf ihre Empfindlichkeit scheint folgender zu sein:

Digitized by Google

Je dichter und kräftiger die Haarschäfte, je spärlicher die Drüsen, je grobfaseriger und kleinkerniger die Epithelien, je Zwischensubstanz-reicher das Bindegewebe, je reicher der Fettgehalt des Unterhautzellgewebes (Unterschied zwischen Bauch- und Rückenhaut!), desto größer ist die Widerstandsfähigkeit gegen Radiumstrahlen; weniger Bedeutung hat die Dicke des Stratum corneum. Reichtum an kapillären Blutgefäßen, noch mehr an Lymphgefäßen, fördert die Empfindlichkeit, ebenso straffe Spannung der Haut, geringe Abhebbarkeit, Mangel an Elastizität.

3) Lange anhaltende Bestrahlung (von mehr als 16—20 Stunden) führt zu Veränderungen, deren Umfang den des Strahlenkegels um ein vielfaches (das 4—6fache!) übertrifft. Die Tiefenwirkung ist dabei nicht erheblich vermehrt (beträgt kaum mehr als 1 cm), die Nekrose der Epidermis aber kann um ein vielfaches größer sein, als die radioaktive Fläche, welche ihr aufgelegt wurde.

4) Über die kumulative Wirkung wiederholter Bestrahlungen läßt sich aussagen, daß man durch häufige Applikation kleinster Dosen (z. B. 40—50malige Bestrahlung durch je 1 Minute in 1- bis 2stündlichen Pausen innerhalb von 3—5 Tagen) eine beträchtliche Verdickung der Epidermis mit Schuppung hervorrufen kann. Es tritt keine Nekrose ein, doch läßt sich die Hypertrophie trotzdem nicht ad libitum vermehren; vielmehr zeigt sich nach einigen Tagen ein Stillstand (offenbar durch Anpassung an den Reiz). Die verdickte Epidermis ist dann auch gegen stärkere Dosen unterempfindlich geworden (erworbene relative Immunität).

Übrigens ist auch zu bemerken, daß ein um so größerer Zuwachs an Bestrahlungsintensität nötig wird, um eine deutliche Mehrwirkung hervorzurufen, je stärker das Gewebe durch das Radium bereits verändert ist.

5) Besonders empfindlich ist bekanntlich das Gewebe im Zustande des natürlichen Wachstums (z. B. bei jungen Individuen), oder der künstlichen Wucherung (z. B. während der Wundheilung). Die Empfindlichkeitsdifferenz zwischen der Haut junger und alter Tiere fand ich mehr beim Bindegewebe, weniger beim Epithel ausgesprochen.

Bei der Wundheilung wird die Granulationsbildung stark vermindert, atypisch, der Epithelsaum sehr leicht und rasch nekrotisch.

6) Eine Steigerung der Empfindlichkeit durch Bepinseln der Haut mit $1^{0}/_{00}$—1%iger Eosinlösung (im Sinne der Tappeinerschen[1] Versuche) gelang mir nur in geringem, kaum merklichen Grade.

Dagegen erhielt ich durch folgende Methoden eine zum Teil recht bedeutende Überempfindlichkeit:

a. durch wiederholtes kurzdauerndes Gefrierenlassen der Haut

[1] Jodlbauer u. Tappeiner, Münchener med. Wochenschrift 1903. Nr. 26.

43*



mit Hilfe des Äthersprays oder Chloräthyls (am besten 2—3mal täglich durch 3—5 Tage);

b. durch wiederholtes Eintauchen der Haut — am bequemsten an Kaninchenohren — in 49—51° Wasser, wobei diese Temperaturgrenzen, welche von Fuerst[2] seinerzeit als für die Erregung von Wucherungen unbedingt nötig erkannt wurden, strikte zu beachten sind;

c. durch vorsichtiges, zartes Betupfen mit Krotonöl, so daß keine Nekrose, noch eine Eiterung entsteht;

d. durch mäßige, öfter wiederholte Stauung des Blutes (an Kaninchenohren!);

e. durch energische kurzdauernde, aber oft wiederholte Anämisierung (auch am Kaninchenohre!);

f. durch oft wiederholte mechanische Insulte (Klopfen).

Alle die genannten Behandlungsarten sind solange fortzusetzen, bis eine deutliche Hyperämie und Hypertrophie der Gewebe entsteht, welche auch meist von einer starken Leukocyteninfiltration begleitet ist. Es tritt dann eine Überempfindlichkeit gegen die Radiumwirkung auf, die sich in rascherem Eintritte, größerem Umfange der Veränderung und vollkommener Zerstörung des Gewebes äußert, aber nicht mit besonders vermehrter Tiefenwirkung verbunden ist.

Es ist wahrscheinlich, daß diese »Sensibilisierung« mindestens teilweise auf der hervorgerufenen Proliferation der Zellen beruht, doch ist es aus später zu erörternden Gründen nicht auszuschließen, daß die Vermehrung der Leukocyten in den Geweben eine bedeutsame Rolle spielt.

7) Setzt man aber die angeführten Behandlungsmethoden solange fort, bis eine »Anpassung« an die gewählten Reize erfolgt, das Wachstum sistiert, die Hyperämie und Infiltration der Gewebe abnimmt, so kann man auch eine Verminderung der Empfindlichkeit gegen die Radiumwirkung konstatieren. Diese Unterempfindlichkeit dokumentiert sich in einem verzögerten Eintritt und geringerem Grade der Veränderung des Gewebes, doch ohne wesentliche Verminderung des Umfanges und der Tiefe der Wirkung. Am schönsten gelang mir diese »relative Immunisierung« durch Anwendung des Kältereizes. Hierbei läßt sich auch durch Abschälung des enorm verdickten Stratum corneum dartun, daß nicht etwa dessen Volumzunahme die Wirkung der Strahlen herabsetzt, sondern die Ursache dieser Erscheinung in einer veränderten Beschaffenheit der Zellen — histologisch charakterisiert durch Vergröberung der Protoplasmafibrillen des Epithels und Vermehrung der Zwischensubstanz des Bindegewebes — zu suchen sein dürfte.

8) Die durch die Radiumwirkung entstandenen Wunden sind schwerer zu infizieren, als andere, selbst granulierende Haut-

[2] E. Fuerst, Ziegler's Beiträge Bd. XXIV. 1899.

Digitized by Google

defekte. Versuche mit Strepto- und Staphylokokken, sowie Bakterium coli lehrten dies ganz eindeutig.

Daß nicht etwa nur das mechanische Hindernis der gebildeten Schorfe oder Nekrosen daran schuld sei, konnte ich in einfachster Weise dadurch feststellen, daß ich entweder die Schorfe und Nekrosen vor Einbringung von auf ihre Virulenz geprüften Reinkulturen der genannten Mikroorganismen entfernte oder nässende Wunden ohne Schorfbedeckung als Testobjekte wählte.

Ebenso gelingt es aber auch *nicht*, in einem praktisch verwertbaren Grade *infizierte Wunden* durch Radiumwirkung zu *desinfizieren*. Nur bei ganz oberflächlichen Epidermisverlusten kann man durch sofortige stundenlange Bestrahlung eine Infektion mit Kokken oder Bakterium coli unschädlich machen, aber auch da nicht sicher.

9) Verzieht man die Haut, läßt die Kapsel durch längere Zeit hindurch an einem Punkte einwirken (12—20 Stunden) und stellt dann die alten Lagenverhältnisse wieder her, so kommt die bestrahlte Epidermisstelle über eine unbestrahlte Partie des Unterhautzellgewebes zu liegen und die bestrahlte des letzteren unter eine unbeeinflußte Epitheldecke.

Es zeigt sich nun, daß die Epidermis über der bestrahlten Unterhautzellgewebsgegend allmählich sich — event. bis zur Nekrose! — verändert. Ob auch umgekehrt von der bestrahlten Epidermisstelle aus der Prozeß auf das Unterhautzellgewebe übergreift, ist noch nicht sichergestellt.

Dieses Experiment gelingt jedoch nur unter besonders günstigen Bedingungen, bei dünner, empfindlicher Haut; es scheint sicherer zu gehen, wenn man die Cutis erst durch Kältebehandlung sensibilisiert.

Auch auf die Form des Radiumeffektes hat die Verziehung der Haut einen gewissen Einfluß. Die Veränderung fällt in der Richtung, in welcher die Haut ausgezerrt war, am kleinsten aus (weil am wenigsten Zellen getroffen wurden!).

10) Am interessantesten gestalteten sich die Versuche, die Wirkung der Radiumstrahlen auf die Haut *durch andere Mittel* zu *imitieren*, um einen Aufschluß über die Ursachen der Veränderung zu erhalten.

Einreibungen und Injektionen der verschiedensten Säuren, Alkalien, Öle, Salz-, Eiweiß-, sowie Salzsäure-Pepsinlösungen, endlich vorsichtig protrahierte anämische Nekrosen lieferten meist absolut differente Bilder, nur hier und da (speziell bei Salzsäure-Pepsininjektionen) war eine gewisse Ähnlichkeit der Wirkung in vereinzelten Beziehungen vorhanden.

Da die schönen Experimente von *Schwarz*[3] und *Schaper*[4]

---

[3] *Pflüger's* Archiv 1903. Bd. C.

[4] Deutsche med. Wochenschrift 1904. Nr. 39 u. 40.

Digitized by Google

zeigten, daß das Radium vorwiegend durch Zersetzung des Lecithins wirke und auf diesem Wege, sei es durch Zerstörung des erwähnten, für den Stoffwechsel der Zellen hochwichtigen Bestandteiles, sei es durch Intoxikation mit dessen Zersetzungsprodukten die Gewebe verändere, lag der Gedanke nahe, mit Radium bestrahltes Lecithin zu injizieren. 1—2 g Orolecithin Merck wurden durch 2—3 Tage dem Einflusse einer Radiumkapsel ausgesetzt. Es bekam eine dunklere Färbung mit tiefroten Streifen, einen noch stärkeren, stechenden Geruch, während der im selben Raume an der freien Luft aufbewahrte Rest des Präparates im Verlaufe dieser Zeit keine merkliche Veränderung durchmachte.

Es wurden nun gleiche Portionen (ca. je 1 g) sowohl des bestrahlten, wie des nicht bestrahlten Lecithins in 5—6 ccm warmem Wasser verrieben, wobei jedoch noch einzelne gröbere Flöckchen übrig blieben, und dann die Aufschwemmung lauwarm teils intrakutan, teils subkutan injiziert.

Der Effekt war ein höchst merkwürdiger. Während die Stellen, an denen subkutane Injektionen vorgenommen wurden, keinerlei makroskopische Veränderung zeigten und auch die durch Infiltration hervorgerufene mäßige Vorwölbung infolge rascher Resorption der Flüssigkeit schnell verschwand, bildete sich an den Orten, an denen intrakutan eingespritzt worden war, das absolut typische Bild einer kräftigen Radiumwirkung aus.

Nach einigen Stunden trat zirkumskripte Rötung und Schwellung auf (entsprechend der Frühreaktion!), dann schwand diese Erscheinung ganz oder teilweise, während sich am 2. bis 3. Tage entweder nach vorübergehender Bildung erst klarer, dann trüber Blasen, oder direkt, ohne eine solche, die nach Form und Konsistenz unverkennbare Radiumnekrose der Epidermis einstellte. Mit dem nicht bestrahlten Lecithin ist mir dieser Versuch bisher nicht gelungen.

Weniger konzentrierte Aufschwemmungen, sowie minder verändertes Lecithin haben nach meinen bisherigen Experimenten eine längere Latenz, sowie schwächere Grade der Wirkung zur Folge. Auch der Empfindlichkeitsunterschied zwischen den verschiedenen Hautpartien ist derselbe, wie bei der Radiumbestrahlung.

Zu bemerken ist noch, daß eine Radioaktivierung des Lecithins durch der Kapsel entströmende Emanation ausgeschlossen erscheint, da der Verschluß vollkommen dicht ist, wie häufige, stets negative Radioaktivierungsversuche an den mannigfachsten Körpern (Wasser, Bleistücke, Aluminium — und sonstiges Metallpulver, Watte usw.) bewiesen.

Meine letzten Beobachtungen lassen es als denkbar erscheinen, daß es vielleicht gelingen wird, durch langes Liegenlassen an der freien Luft das Lecithin in ähnlicher Weise umzuwandeln, wie durch Radiumbestrahlung. Eine einfache Oxydation scheint nicht

Digitized by Google

das Wesentliche der Wirkung zu sein, da 30% Wasserstoffsuperoxyd eine ganz andere Veränderung (Abblassen der Färbung) hervorruft als die Radiumstrahlen.

Aus den geschilderten Experimenten geht hervor, daß die *Radiumwirkung* — der Hauptsache nach — *eine Intoxikation mit den Zersetzungsprodukten des Lecithins* darstellt, nicht nur eine Störung der Assimilation durch Veränderung dieses Stoffes. Damit stimmt es recht wohl überein, daß Gewebe, in denen künstlich Leukocyteninfiltrationen erzeugt wurden (cf. Punkt 6), gegen Radiumwirkung besonders empfindlich sind. Diese stark lecithinhaltigen Zellen zeigen eine große Neigung zum Zerfalle, wenn sie bestrahlt werden, und es ist nicht unmöglich, daß die Zerfallsprodukte des in ihnen enthaltenen Lecithins die »Sensibilisierung« der Gewebszellen besorgt. Diese Vermutung wurde zuerst von Herrn Geheimrat *Czerny* ausgesprochen.

Die Bedeutung des Nachweises, daß man die Wirkung des Radiums an der Haut ohne Applikation desselben, so zu sagen auf einem chemischen Umwege hervorzubringen vermag, liegt vor allem in den interessanten Fragestellungen, die sich unmittelbar aus dieser Erkenntnis ergeben, und von denen ich wenigstens einige der wichtigsten anführen möchte, wobei ich mir weitere Publikationen über die schon im Gange befindlichen Versuche vorbehalte. Letztere beziehen sich auf folgende Punkte.

1) Muß die Zersetzung des Lecithins durch Radiumbestrahlung erfolgt sein, um die beschriebene Wirkung hervorzurufen, oder kann dies auch auf anderem Wege (durch Röntgenstrahlen, Elektrolyse, konzentrierte Beleuchtung, bakterielle Prozeße, event. sogar im tierischen Körper selbst durch Bildung entsprechender Antikörper) besorgt werden?

2) Hat das gesetzte Lecithin auf die lecithinreichen Gewebe dieselbe spezifische, elektive Wirkung, wie die radioaktiven Substanzen selbst?

3) Wirkt es bei subkutaner Injektion, bei der es rasch resorbiert wird, auch elektiv auf lecithinreiche Gebilde?

Es scheint mir nämlich nicht ausgeschlossen zu sein, daß sich auf diesem Wege ein therapeutischer Fortschritt gegen alle mit Anhäufung lecithinreicher Zellen verbundenen pathologischen Prozeße anbahnen lassen könnte, so z. B. gegen Infiltrate mit Leukocyten oder epitheloiden Zellen von beliebigem Ursprunge (auch Tuberkulide), endlich gegen den Feind, dem wir am machtlosesten gegenüberstehen — gegen die malignen Tumoren!

Heidelberg, am 12. Oktober 1904.

Digitized by Google

1) **C. Partsch.** Ein Beitrag zur Klinik der Zahnkrankheiten.

(Österreichische Zeitschrift für Stomatologie 1903. Nr. 9 u. 10.)

P. behandelt in dieser Arbeit den Zusammenhang zwischen Zahnkrankheiten und Erkrankungen des Lymphdrüsensystems. Die beteiligten Drüsen sind zunächst die submentalen Lymphdrüsen, die ein- oder zweipaarig vorhanden sind und in dem Fettgewebe, das den Zwischenraum zwischen den beiden Mm. geniohyoidei ausfüllt, liegen. Ferner die eigentlichen Unterkieferlymphdrüsen, die den Unterkiefer entlang liegen in der unmittelbaren Nähe der Speicheldrüsen. Diese Glandulae lymph. submaxill. sind gewöhnlich in Dreizahl vorhanden. Die vordere Drüse (Lymphdrüse *a*) ist von der Speicheldrüse durch die Art. maxill. ext. getrennt. Sie liegt in einer Nische an der Innenfläche des Unterkiefers und ist häufig so beweglich, daß sie mit dem Finger über den äußeren Kieferrand hinübergeführt werden kann. Hinter der Kieferarterie liegen dann noch zwei Lymphdrüsen, und zwar Drüse *b* am vorderen und Drüse *c* am hinteren Rande der Unterkieferspeicheldrüse. Letztere ist vom Kieferwinkel aus fühlbar.

Die Glandulae submentales sind vorzugsweise bei Erkrankungen der vier unteren Schneidezähne beteiligt. Die für das Zahnsystem wichtigsten Lymphdrüsen sind die Submaxillardrüsen *a* und *b*. Besonders beteiligt ist die Drüse *b*, die entweder allein oder zusammen mit der Drüse *a* bei Erkrankungen sämtlicher Zähne des Oberkiefers und der Eckzähne, Prämolaren und Molaren des Unterkiefers zu schwellen pflegt. Die Drüse *c* schwillt gewöhnlich bei Erkrankung der oberen und unteren Molaren, insbesondere bei dem sog. erschwerten Durchbruche des Weisheitszahnes und bei Affektionen des vorderen Gaumensegels.

In Beantwortung der Frage, welche Zahnerkrankungen Lymphdrüsenschwellung hervorrufen, konstatiert P. zunächst, daß die einfache Caries dentium niemals zu einer Erkrankung der Lymphdrüsen führen kann, ja daß Erkrankung der Pulpa dentis und selbst jauchige Zerstörung dieses Organes nicht zur Schwellung der Lymphdrüse führt, und zwar aus dem einfachen Grunde, weil die Pulpa keine Lymphbahnen besitzt. Erst dann, wenn der Zerfall der Pulpa bis zum Wurzelloche vorgeschritten und die umgebende Wurzelhaut infiziert ist, beginnt der Transport von giftigen Stoffen durch die Lymphbahnen zu den Lymphdrüsen und damit die deutliche Beteiligung derselben an der Zahnerkrankung. Je nach den drei verschiedenen Formen der Periodontitis, der akuten, chronischen und der chronischen mit akutem Nachschub lassen sich verschiedenartige Affektionen der beteiligten Lymphdrüsengruppen nachweisen. Die akute Infektion des Periodontiums ist begleitet von einer Schwellung der Lymphdrüsen, die nicht zu einer erheblichen Vergrößerung der Drüse führt, aber von einer solchen Empfindlichkeit begleitet ist, daß schon die leiseste Berührung der Drüse den Pat. zusammenzucken läßt. Die Lymphdrüse bleibt weich und abgrenzbar von der

Digitized by Google

Umgebung. Die relativ geringen anatomischen Veränderungen in der Drüse ermöglichen bei geeigneter Behandlung eine rasche Heilung des Prozesses. Bei der chronischen Periodontitis ist die Schwellung der Drüsen eine recht bedeutende; die Substanz der Drüse ist derb, die Druckempfindlichkeit gering. Nach Beseitigung der Krankheitsursache dauert es Wochen und Monate, bis die Rückbildung erfolgt. Bei den chronischen Periodontitiden mit akutem Nachschub erfahren die stark verdickten Drüsen eine Steigerung ihrer Druckempfindlichkeit, während Größe und Derbheit der Substanz sie sofort von der akut geschwollenen Lymphdrüse unterscheiden lassen.

In dem Krankheitsbilde der Periodontitis spielt die Lymphdrüsenaffektion eine wichtige Rolle. Die Drüse *b* befindet sich in unmittelbarer Nachbarschaft des Ganglion submaxillare. Stärkere Schwellungen dieser Drüse veranlassen eine Reihe von nervösen Beschwerden, wie Halsschmerzen, Schmerzen in der Zunge, in Schläfen- und Ohrgegend. Auch die als Zahnlückenschmerz oder Alveolarneuritis beschriebenen, nach einer Zahnextraktion Tage und Wochen andauernden Schmerzen dürften in der Drüsenschwellung die einzige Erklärung und damit den therapeutisch wirksamsten Angriffspunkt finden.

Die Behandlung der Drüsenaffektion muß den Schutz der Drüse und ihrer Gefäße vor Abkühlung erstreben, da nur bei gleichmäßiger Temperatur die Drüsengefäße eine Rückbildung und Aufsaugung der Drüsenprodukte bewerkstelligen können. Trockene, warme Umschläge, entweder in Form von Kissen, gefüllt mit erwärmtem Bohnen- oder Leinsamenmehl, oder noch besser Thermophorwärme bewirken schnelle Linderung der Beschwerden. Unterstützt wird die resorbierende Wirkung der trockenen Wärme durch Pinselungen mit Jodtinktur.

Die chronisch geschwellten Drüsen bedürfen einer längeren Behandlung. Soleumschläge, Umschläge mit Moor oder Fango, zusammen mit fortgesetzter Anwendung von Resorbentien an der Hautdecke führen hier nach Wochen und Monaten zum Ziele.

Boennecken (Prag).

---

2) C. A. Elsberg. The diagnosis of thyphoid perforation and its treatment by operation.

(New York med. record 1904. Juli 9.)

Ogleich E. gerade nicht wesentlich neue Gesichtspunkte bezüglich der operativen Behandlung der Darmperforation bei Typhus bringt, ist die kleine Abhandlung doch wegen der außerordentlich klaren Diktion lesenswert. Im Gegensatze zu Escher (Grenzgebiete der Medizin und Chirurgie Bd. XI Nr. 1) wird im allgemeinen die Naht des Geschwüres empfohlen und nur unter besonders schwierigen Verhältnissen die Anlegung einer Kotfistel. Die Operationsdauer in den vier publizierten Fällen betrug nur 11, 18, 14 und 23 Minuten. Zur Feststellung von Luft in der Bauchhöhle sollte Pat. nicht aus der Rückenlage bewegt werden, sondern es wird einmal das Kopf-

Digitized by Google

ende des Bettes möglichst gehoben, dann das Fußende in gleicher Weise und der perkutorische Unterschied bei dem Wechsel festgestellt. Die Leukocytose fand sich nur von geringem Wert als diagnostisches Symptom. Dagegen wird auf die Abnahme der Leberdämpfung großes Gewicht gelegt, weil sie sich 14mal unter 15 Kranken feststellen ließ; und wenn dies Symptom auch nur 5mal von der Anwesenheit von freier Luft in der Bauchhöhle herstammte, gab die übrigen Male die Aufblähung der Därme die Ursache ab.

Von den 15 Fällen, welche die weitere Basis für die Abhandlung bilden, konnte nur 4mal zur Zeit der Diagnose Perforation ein Kollaps festgestellt werden. Bei den übrigen Pat. hatte sich bis zur Operationszeit der Allgemeinzustand dauernd verschlechtert, bei den meisten sehr elendes Befinden. Gewöhnlich machte sich plötzlicher Abdominalschmerz bemerkbar.

Im allgemeinen wurde aber die Diagnose Perforation aus den Symptomen einer Affektion des Bauchfelles gestellt und nicht aus Erscheinungen, welche den Durchbruchsprozeß selbst begleiten oder verursachen.

Ein sehr gutes Licht auf den ärztlichen Dienst in dem Krankenhause wirft die Tatsache, daß im allgemeinen die Diagnose Perforation schon 4—12 Stunden nach dem Erscheinen der ersten verdächtigen Symptome gestellt werden konnte. Infolgedessen konnte die Überführung auf die chirurgische Abteilung resp. die Zuziehung des Chirurgen auch im richtigen Momente stattfinden.

In 10 von 15 Fällen enthielt die Bauchhöhle serös-eitrige Flüssigkeit ohne Verklebungen der Eingeweide. In allen diesen Fällen wurde in weniger als 24 Stunden vom Beginne der Perforationssymptome operiert.

In 5 Fällen bestand eine adhäsive Peritonitis. Die Zeitdauer zwischen dem Beginne der Perforation und der Operation betrug je 36, 18, 24, 6 und 48 Stunden. Immerhin wird bestätigt, daß die Verklebungen in den frühen Stadien perforativer Peritonitis bei Typhus selten sind, wofür eine Erklärung noch nicht gegeben ist.

Die Entfernung des toxischen Materiales aus der Bauchhöhle hatte einen unmittelbaren günstigen Einfluß auf das Allgemeinbefinden, was aber auch zum Teil auf die heiße Salzinjektion und Morphium zurückgeführt werden kann.

Andererseits stellte sich oft 12—18 Stunden nach der Operation ein prognostisch günstiger Abfall der Temperatur ein.

»Die Perforation bei Typhus ist eine chirurgische Komplikation und in jedem Falle die Operation angezeigt.«

Loewenhardt (Breslau).

---

3) **J. W. Brannan.** Appendicitis in children.

(New York med. record 1904. April 30.)

Ein Fall von Appendicitis bei einem 6jährigen Knaben mit unglücklichem Ausgange gibt B. die Veranlassung, den tückischen

Digitized by Google

Charakter der Krankheit in einem Vortrage den Praktikern vorzuführen, in der Hoffnung, daß andere von dieser Erfahrung profitieren werden.

Bei den Kindern sind, wie die meisten Beobachter zugeben, die Symptome weniger konstant wie bei Erwachsenen, besonders fehlt die Lokalisierung der Schmerzen auf der rechten Seite öfters.

Man soll bei der Untersuchung mehr auf das Gesicht der Kinder sehen, als Wert auf ihre Antworten legen.

Im Anfange sind die Schmerzen oft in der Nabelgegend oder in epigastrischen Gegenden lokalisiert. **Loewenhardt** (Breslau).

---

4) **Oddo et Silhol.** Complications urinaires de l'appendicite.
(Marseille méd. 1904. p. 431.)

Im Anschluß an einen eigenen Fall von Nephritis mit starker Hämaturie im Verlaufe von Appendicitis mit Abszeßbildung besprechen Verff. die Komplikationen der Appendicitis mit Erkrankungen der Harnorgane; sie können dreierlei Art sein. Bei Toxämie infolge Appendicitis findet man oft zusammen mit der Albuminurie Urobilinurie und Ikterus; die Nephritis ist dann die Folge der allgemeinen Intoxikation. Aber auch in leichteren Fällen kommen nephritische Veränderungen von der einfachen Kongestion bis zur Abszeßbildung vor; bei einem 6jährigen Knaben z. B. mit Appendicitis à froid trat jedesmal nach bestimmten Diätfehlern Hämaturie auf. Manchmal findet man in solchen Fällen den Wurmfortsatz retrocoecal, nach der Nierengegend zu ziehend, jedoch ist eine direkte Fortleitung der Entzündung auf die Niere gewöhnlich nicht nachzuweisen. Eine solche kommt mehr in Frage bei Blasenstörungen im Verlaufe einer Appendicitis, wenn der Wurmfortsatz oder die Abszeßbildung nach der Blase zu liegt; auch hier sind Hämaturien nicht selten.

Mohr (Bielefeld).

---

5) **J. F. Erdmann.** Intussuszeption.
(New York and Philadelphia med. journ. 1904. Nr. 20.)

E. bespricht die Symptomatologie und Therapie der Intussuszeption bei Kindern. Er ist Anhänger raschen chirurgischen Eingreifens. Ein Klysma soll vorausgehen, wenn die Intussuszeption nicht länger als 6 Stunden besteht, weil eine dadurch herbeigeführte teilweise Reduktion die Operation erleichtert, abkürzt und weniger gefährlich macht; aber selbst wenn danach die Erscheinungen nachlassen, soll mit dem operativen Eingriff nicht gezögert werden, weil trotzdem eine partielle Intussuszeption an der Ileocoecalklappe bestehen geblieben sein kann, wie einer von E.'s Fällen zeigt; bei längerem Zuwarten könnte die Operation dann leicht zu spät kommen.

Die Diagnose rät E. bei Kindern in erster Linie auf den Abgang von Blut, blutigem Stuhl oder Schleim und plötzlichem schmerz-

Digitized by Google

haften Beginn zu stellen. Eine Geschwulst hat er in 60% seiner 26 Fälle weder von außen noch vom Mastdarme her fühlen können; die fühlbaren erschienen meist nicht wurstförmig. Pulsbeschleunigung und Fieber fanden sich stets.

Bei der Operation soll die Reduktion möglichst durch Druck, ohne oder mit nur leichtem Zug am Intussuszeptum bewerkstelligt werden. Gelingt das nicht oder besteht Gangrän, so wird Darmresektion gemacht. **Lengemann** (Bremen).

6) **S. Talma.** Chirurgische Öffnung neuer Seitenbahnen für das Blut der Vena portae.

(Berliner klin. Wochenschrift 1904. Nr. 34.)

Drei Fragen will Verf. an der Hand eigener Fälle und unter Berücksichtigung der Erfahrungen anderer Autoren beantworten:

1) Kann die Ableitung des Blutes aus der Vena portae die Lebercirrhose selbst günstig beeinflussen und kann der Ikterus bei der Lebercirrhose auf die angegebene Weise mit gutem Erfolge bekämpft werden?

2) Kann die Omentopexie die Gefahr der Blutung aus den überfüllten Venen der Baucheingeweide herabsetzen?

3) Kann die Öffnung neuer Seitenwege bei Pfortaderthrombose die schlimmsten Zirkulationsstörungen ausgleichen?

Die Antwort lautet:

Ad 1) Es bleibt wahrscheinlich, daß die Umleitung des Blutes den Prozeß in der Leber heilsam beeinflußt, wenn auch nicht oft bis zur Heilung. Über die Beeinflussung des Ikterus ist noch nichts Abschließendes zu sagen möglich.

Ad 2) In der Regel führen erst 2—3 Wochen nach der Operation die kollateralen Gefäße eine bedeutende Menge Blut ab; in manchen Fällen tritt der gewünschte Erfolg erst nach vielen Wochen ein, nur selten schon nach 8 Tagen.

T. schlägt vor, in Fällen heftigen, mit Lebercirrhose zusammenhängenden Bluterbrechens den anämisch gewordenen Pat. sich erholen zu lassen, bevor man die Operation unternimmt.

Ad 3) Bei Pfortaderverschluß werden am besten an vielen Stellen Verbindungen zwischen Baucheingeweiden und Bauchwand gemacht. Um die Gefahr einer inneren Einklemmung möglichst klein zu machen, würde es z. B. zweckmäßig sein, daß Gekröse des Colon descendens, sowie dasjenige des Colon ascendens in der Bauchwand festzunähen. **Langemak** (Erfurt).

7) **König.** Steine in der Gallenblase und deren Behandlung.

(Berliner klin. Wochenschrift 1904. Nr. 33.)

An der Hand einiger Krankengeschichten teilt Verf. den Standpunkt mit, der den einfacheren Formen von Cholecystitis und Cholelithiasis gegenüber in der chirurgischen Klinik der Charité eingenommen wird.

Digitized by Google

Die ideale Cystotomie hält K. für keine ideale Operation. Abgesehen von ganz außergewöhnlichen Fällen ist sie aus der Zahl der Gallenblasensteinoperationen zu streichen.

Die reguläre Operation soll die bleiben, bei welcher eine Öffnung in der Gallenblase angelegt wird; nur ausnahmsweise soll sie zweizeitig gemacht werden.

Die Vernähung der Gallenblase mit Bauchfell, muskulärer Bauchwand und Haut und Eröffnung derselben nach Schluß der Bauchwunde durch Naht ist nur in den ausnahmsweisen Fällen dünner Bauchdecken und gut entwickelter Gallenblase ausführbar.

Bei kleiner Blase und fetten Bauchdecken wird die Hautdecke nicht in die Naht hineingenommen. Auch hier Eröffnung nach der Naht, ausnahmsweise nach einigen Tagen. In den Fällen, in welchen sich die Gallenblase bequem vor die Bauchwunde herausziehen und hier halten läßt, wird sie eröffnet, entleert und um die Schnittöffnung mit der Haut vernäht. Diese Methode ist wie keine andere geeignet, ein lippenförmiges Verwachsen der Gallenblasenschleimhaut mit der äußeren Haut zu veranlassen. Es bleiben daher oft Fisteln zurück, die K. zunächst durch zirkuläre Exzision der Schleimhaut am Rande der Fistel zur Heilung zu bringen sucht. Gelingt dies Verfahren nicht, so wird die Gallenblase nach Umschneidung der Fistel soweit von der Bauchwand gelöst, daß sie mit doppelter Nahtreihe unter Einstülpung der zweiten Reihe verschlossen werden kann. Die Hautwunde bleibt in der Mitte offen.

Die Entfernung der Gallenblase nimmt K. nur vor, wenn sie stark geschrumpft und verändert ist; in solchen Fällen ist die Exstirpation ein leichterer Eingriff als die Einnähung. Gut ist es, ein Drain auf den Stumpf der Gallenblase gestellt aus der zum Teil offenen Bauchwunde herauszuleiten.

Von allen Perforationen von Hohlräumen mit Entleerung des Inhaltes in die Bauchhöhle ist die ulzerative Perforation der Gallenblase die unschuldigste.

K. benutzt nur zwei Schnitte zur Eröffnung des Bauches bei Gallenblasenleiden. Der eine verläuft von dem rechten Hypochondrium (Mammillarlinie) am Rande des Rectus herab und nähert sich nach unten zu mehr der Mittellinie. Bei allen Operationen, welche verlangen, daß die Porta hepatis, der Ductus choledochus und die Nachbarorgane freigelegt werden, verläuft der Schnitt vom Processus ensiformis zunächst in der Linea alba. Unter dem Nabel biegt er, den Rectus in schief nach unten außen verlaufender Linie trennend, in das Ende des ersten Schnittes. Der so gebildete Lappen wird nach der Operation zurückgeklappt und die den Musculus rectus trennende Wunde durch Catgutnähte vereinigt.

Langemak (Erfurt).


Digitized by Google

8) **J. B. Deaver.** Surgery of the prostate gland.

(Amer. journ. of the med. sciences 1904. Juli.)

Für gewisse Fälle von Prostatahypertrophie, namentlich für die durch schwere Cystitis komplizierten, sind mehrere ältere Operationsmethoden, und zwar die suprapubische Dauerdrainage (Thompson, McGuire) und die perineale Drainage der Blase (Harrison), nicht zu entbehren. Durch diese Eingriffe kann man die Cystitis günstig beeinflussen und den Allgemeinzustand der Kranken so heben, daß später eine Prostatektomie vorgenommen werden kann. Bei 107 Operationen nach McGuire (Anlegung einer die Bauchwand schräg durchlaufenden Blasenfistel) hat D. nur 2 Todesfälle beobachtet. Die Bottini'sche Operation nimmt D. nur vor, wenn die Prostatektomie nicht indiziert ist, wenn die Harnröhre ein leichtes Passieren der Instrumente gestattet, wenn keine Cystitis besteht und wenig Residualharn vorhanden ist. Unter den Methoden der Prostatektomie bevorzugt D. die Freyer'sche suprapubische Enukleation der Drüse. Die Mortalitätsstatistik der bisher publizierten, nach dieser Methode operierten 79 Fälle stellt sich auf 11,3%. Am Schluß der Arbeit, die eine kritische Darstellung so ziemlich aller für die hypertrophische Prostata angegebenen Operationsmethoden gibt, berichtet Verf. über 13 von ihm nach Freyer operierte Fälle.

Läwen (Leipzig).

---

9) **Stefanescu-Galatz** (Bukarest). Beitrag zum Studium der Prostatiden.

(Revista de chir. 1904. Nr. 6.)

S. gibt eine Übersicht des heutigen Standes dieser Frage, namentlich mit Bezug auf den Übergang der Prostataentzündungen in Hypertrophien. Seiner Ansicht nach sind letztere glandulärer und interstitialer Natur und haben ihren Ausgang hauptsächlich in gonorrhoischen Infektionen. Namentlich sind es die Entzündungen der hinteren Harnröhre, welche die Prostata fast immer in Mitleidenschaft ziehen, doch gibt es auch Prostataentzündungen, welche nicht uretralen Ursprung haben, sondern z. B. vom Dick- und Mastdarm, auch von Hämorrhoiden ausgehen können. Ein wichtiges diagnostisches Mittel in allen Fällen von Prostataentzündung ist die Massage. Der Kranke uriniert, man wäscht noch die Harnröhre mit einer farblosen Flüssigkeit aus, von welcher 150—200 g in der Harnblase zurückbleiben, und massiert nun die Prostata von der Peripherie gegen das Zentrum hin, läßt urinieren und untersucht die Flüssigkeit: enthält dieselbe Filamente, so sind dieselben gewiß nicht uretralen, sondern prostatischen Ursprunges. Von besonderer Wichtigkeit ist die rechtzeitige Diagnose und operative Behandlung der Prostataabszesse, welche, sich selbst überlassen, einen Weg in den Mastdarm suchen oder zur Bildung von langwierigen Fisteln Veranlassung geben.

E. Toff (Braila).

Digitized by Google

10) **W. Meyer.** When and how shall we operate for prostatic hypertrophy?

(New York med. record 1904. Juni 26.)

Die Entwicklung der Prostatachirurgie ist soweit fortgeschritten daß in dem Augenblicke, wo Pat. auf den Katheter angewiesen, die Zeit zur Operation gekommen ist. Die Gefahr des Selbstkatheterismus ist im allgemeinen viel größer als die der Operation; nur schwere Komplikationen, wie hochgradiger Diabetes, Myokarditis und Schrumpfniere bilden eine Kontraindikation. In gewisser Weise sind allerdings Erwägungen der sozialen Lage mit ausschlaggebend. Der Wohlsituierte und intelligente Pat. wird sich schließlich besser gegen eine Katheterinfektion schützen können. Die Sterblichkeit bei Selbstkatheterismus ist erheblich höher als bei der Operation. Der Katheter soll als letztes, nicht als erstes Mittel in Frage kommen.

Die spinale Anästhesie hat ein weites Feld bei allen Prostatikern. Eine Altersgrenze für die Operation gibt es nicht, nur das Allgemeinbefinden ist wichtig. Auch leichte allgemeine Anästhesie mit der Tropfmethode und mit Lachgas kann empfohlen werden.

Vor dem Katheterismus ist die Vorbereitung mit 2—3mal täglich 0,5 Chinin, event. mit Methylenblau zu empfehlen. Bei perinealer Prostatektomie braucht Verf. den alten Dittel'schen halbmondförmigen Schnitt (Wiener med. Wochenschrift 1874 Nr. 16).

M. führte 10 Prostatektomien mit 2 Todesfällen aus, von denen er den einen (auf dem Operationstisch) auf die Narkose, den zweiten auf Morphiumvergiftung nach späteren Tagen zurückführt. Zu unwillkommenen Folgezuständen gehört häufig, wie bekannt, die Impotenz (auch die Inkontinenz).

Drei interessante Fälle, auf die wir nicht näher eingehen können, beweisen, wie viel schließlich noch mit der Bottini'schen Operation zu erreichen ist. Die Erfahrungen M.'s über diese letzte Methode sind bereits mehrfach in diesem Zentralblatt referiert worden.

Loewenhardt (Breslau).

---

11) **B. Robinson.** The rectal segment of the ureter.

(New York. med. record 1904. April 9.)

Die topographischen Beziehungen des Harnleiters zum Mastdarm sind von R. genau untersucht worden und werden an Zeichnungen erläutert. Verf. hält die genannten Beziehungen (extra- und intraperitoneal) für nähere, als gewöhnlich angenommen wird.

Das distale Ende des männlichen Harnleiters liegt, in Zellgewebe eingebettet, in direkter Berührung mit dem Mastdarm. Ebenso ist diagnostisch und therapeutisch die nahe Beziehung zu den Samenblasen wichtig. Bei entzündlichen Zuständen und bei Harnleitsteinen erklären sich die heftigen Schmerzen bei hartem Stuhlgang auf diese Weise.

Des weiteren werden die Lageveränderungen bei dem verschiedenen Füllungszustande des Mastdarmes, der Scheide und der Blase

Digitized by Google

betrachtet. Der gefüllte Mastdarm ist häufig 3 Zoll weit und füllt praktisch den Zwischenraum zwischen dem Beckenteile der Harnleiter aus. Auf der Höhe der Spina ischiadica sind diese Beziehungen am wichtigsten.

Die Harnleiter sind vom Mastdarm aus zu tasten. Anhaltepunkte bieten die Aa. iliacae internae und die Spinae iliacae.

Die Einpflanzung von Harnleiterstümpfen in den Mastdarm wird verworfen. **Loewenhardt** (Breslau).

---

12) **Baldassari.** Dell' uretero-cisto-neostomia con bottone riassorbibile.

(Nuovo raccoglitore med. 1904. Nr. 6.)

Verf. hat zur Einpflanzung des Harnleiters in die Blase eine Art Knopf aus Magnesium konstruiert, der ein zartwandiges gerieftes Röhrchen von 2 mm Durchmesser darstellt, das an dem einen Ende eine Platte trägt. Diese wird in die Blase eingepflanzt, nachdem das Röhrchen in den Harnleiter eingebunden ist. Darüber zirkuläre Naht. Bei größeren Hunden war der Erfolg stets gut, die Nahtstelle frei durchgängig, der Knopf am 15. Tage resorbiert.

A. Most (Breslau).

---

13) **T. C. Witherspoon.** An operation to reach the lower ureter by an extraperitoneal route.

(New York and Philadelphia med. journ. 1904. Nr. 21.)

Zur Freilegung des unteren Harnleiterendes empfiehlt W. einen 4 Zoll langen Längsschnitt durch den unteren Teil des Rectus in seiner Mittellinie. Das Bauchfell läßt sich von hier aus lateralwärts und nach hinten bis zum Vas deferens relativ leicht abheben, und der Harnleiter kann so ohne große Schwierigkeit auf 3—4 Zoll sichtbar gemacht werden. Der Schnitt gestattet ferner, bei Eröffnung des Bauchfelles in der Schnittlinie den Harnleiter und die Nieren transperitoneal zu tasten. Er ist fast unblutig und ohne spezielle Schulung auszuführen und disponiert nicht zu Hernienbildung. W. hält ihn für praktischer und ungefährlicher als alle älteren Operationsmethoden. **Lengemann** (Bremen).

---

14) **Ruggi.** Contributo alla patogenesi ed alla neurastenia osservata in alcuni ammalati di nefroptosi.

(Gazz. degli ospedali e delle clin. 1904. Nr. 106.)

Verf. führt aus, daß eine abnorm gelagerte Niere infolge gesteigerter »innerer Sekretion« toxische Produkte in den Kreislauf sendet. Infolgedessen werden vielfach Symptome von Neurasthenie bei Kranken mit beweglicher Niere beobachtet. Hierher sind auch die bei solchen Pat. beobachteten Zustände von Oligurie und Anurie zu zählen. **Dreyer** (Köln).

Digitized by Google

15) **A. A. Berg.** The present status of the surgical treatment of chronic Bright's disease.

(New York med. record 1904. Juni 18.)

Mit Recht weist B. darauf hin, daß eine Weiterentwicklung der chirurgischen Behandlung der Nephritis nur von sorgfältiger Auswahl der Fälle zu erwarten sei. Man müsse daher zunächst die Ursache der Nephritis zu erforschen suchen, um dann festzustellen, ob sich der Fall für die Operation eigne. Ferner soll jeder Fall eine genügende Zeit innerlich behandelt werden bei richtiger Diät und guter Hygiene. Wenn dann Besserung eintritt, wird mindestens so lange konservativ fortgefahren, bis ein Stillstand eintritt oder der Zustand schlechter wird; erst dann ist der Zeitpunkt der Operation da.

Die Nephrolyse, Dekapsulation, Nephrotomie und Nephrektomie werden jede mit ihren Indikationen kurz besprochen. Im übrigen hält sich die Abhandlung vielfach an die letzte ausführliche Publikation von Rovsing (Grenzgebiete der Medizin und Chirurgie).

Bei der ätiologischen Einteilung der Nephritis werden folgende Gesichtspunkte aufgestellt: 1) Kongenitale oder erworbene Lageänderung. 2) Irritation durch einen Fremdkörper, z. B. einen Stein. 3) Bakteriologische Toxine, Scharlach, Masern, Rheumatismus. 4) Bakterien, exkl. Tuberkulose, Staphylokokken, Streptokokken, Koligruppe. 5) Neubildungen. 6) Chronische Eiterung und chronische erschöpfende Krankheiten. 7) Störungen im Zirkulationssystem. 8) Metabolische Zustände mit dem Resultat Sklerose innerer Organe und der Blutgefäße.

Verf. findet in diesem Schema ein Hilfsmittel zur Erklärung, daß bald eine und bald beide Nieren erkrankt sein können.

Jedenfalls befindet sich vorläufig die ganze Frage noch in den Anfängen der Entwicklung. **Loewenhardt** (Breslau).

---

16) **A. R. Elliott.** The medical aspects of decapsulation of the kidneys for the cure of chronic Bright's disease.

(New York and Philadelphia med. journ. 1904. Nr. 23.)

17) **G. F. Suker.** A consideration of the surgical treatment of chronic Bright's disease from the ophtalmic standpoint.

(Ibid.)

Gegenüber den Zahlenangaben Edebohl's über die Erfolge der Nierenenthülsung lassen Zusammenstellungen von E. die Sache in ganz anderem Lichte erscheinen. Er legt seinen Betrachtungen die Zusammenstellung von Guitéras zugrunde (ref. in diesem Zentralblatt 1904 Nr. 12 p. 372). Während aber Guitéras dazu neigt, für die Operation einzutreten, kann sich E. nicht damit befreunden. Er scheidet zunächst 16 von Guitéras' 120 Fällen aus wegen ungenügender Genauigkeit der Angaben bezüglich der Diagnose oder der Resultate. Dazu kommen 8 neue Fälle. Von diesen 112 kommen

Digitized by Google

29 auf Wanderniere mit Albuminurie und Zylindern mit ausgezeichneten Resultaten. 7 Fälle verschiedener Arten von Nierenleiden können beiseite gelassen werden. Von 76 Kranken mit chronischer Nephritis (43 interstitieller und 33 parenchymatöser) starben 36 (alle im ersten Jahre, davon 13 in der ersten Woche und 20 während des ersten Monates); gebessert wurden 26, nicht gebessert 12 und verschlechtert 2.

Auf Grund weiterer Betrachtungen glaubt E. die chronische interstitielle Nephritis von der chirurgischen Behandlung ganz ausschließen zu sollen und bei der parenchymatösen Form die Enthülsung zu reservieren für Fälle, die Befreiung von Druck erfordern: Fälle von chronischer Nephritis bei Wanderniere; Anurie ohne mechanisches Hindernis (ganz akute Nephritis und Trauma); schwere idiopathische renale Hämaturie; Nephralgie bei Nephritis; vielleicht könne die Operation auch bei akuter Nephritis, die in chronische überzugehen drohe, den Prozeß aufhalten.

S. fand, daß von Nephritikern mit Retinitis albuminurica bei interner Behandlung 75% innerhalb eines Jahres, wenigstens 85% innerhalb zweier Jahre starben. Nach Enthülsung starben alle Kranke, die zur Zeit der Operation Retinitis gehabt hatten, in den ersten beiden Jahren. S. warnt deshalb davor, Kranke mit Retinitis zu operieren. Wie im vorstehenden Referat erwähnt, spricht Edebohls selbst die gleiche Warnung aus. **Lengemann** (Bremen).

---

18) **G. M. Edebohls.** The surgery of nephritis.

(New York and Philadelphia med. journ. 1904. Nr. 21.)

Als einzige chirurgische Behandlungsweise der chronischen Nephritis bezeichnet E. seine Nierenenthülsung, indem er Rovsing's Nephrolysis nicht als gleichwertig anerkennt (vgl. dieses Zentralblatt 1904 Nr. 7 p. 189—192). E. erstrebt nicht eine Befreiung der kranken Niere vom Druck der Kapsel — dieser Druck besteht gar nicht bei der chronischen Nephritis —, sondern die Bildung von Gefäßverbindungen zwischen dem oberflächlichen Nierenparenchym und der Umgebung, die in der Tat vor sich geht trotz der Bildung einer neuen Kapsel, die succulenter ist als die alte und auch nach längerem Bestande sich nicht verhärtet; selbst nach 10 Jahren fanden sich keine Zeichen, daß sie etwa durch Schrumpfung und Druck auf die Nieren Schaden stifte.

E. hält die Nierenenthülsung für indiziert in allen Fällen von Morbus Brigthii, wenn die Diagnose sicher ist, wenn keine absolute Kontraindikation für einen größeren chirurgischen Eingriff überhaupt vorliegt und wenn ein in der Nierenchirurgie bewanderter Chirurg zur Hand ist. Sie ist bei der interstitiellen und bei der parenchymatösen Nephritis gleichermaßen angezeigt: von 7 Kranken mit chronischer parenchymatöser Nephritis sind 3 geheilt, 2 in Heilung und 2 gebessert; von 17 mit chronischer interstitieller

Digitized by Google

Nephritis 11 geheilt, 3 in Heilung, 1 gebessert, 2 ungebessert. Von 19 mit chronischer diffuser Nephritis 6 geheilt, 8 in Heilung, 2 gebessert, 3 ungebessert. Von 4 Fällen, die rechts chronische interstitielle und links chronische diffuse Nephritis hatten, ist 1 geheilt, 2 anscheinend in Heilung, einer ungebessert. Diese Statistik umfaßt die von 6 Monaten bis 12 Jahren Operierten, soweit sie am 1. Februar 1904 noch lebten. Eine ausführliche Veröffentlichung aller seiner Fälle mit genauen Krankengeschichten und Urinbefunden stellt E. in Aussicht.

Bezüglich der Gegenindikationen hat E. mit Leuten über 50 Jahre schlechte Erfahrungen gemacht; von 9 starben 3 in den ersten 8 Tagen, 3 innerhalb des ersten Jahres. Allerdings waren ungünstige Fälle darunter, Kranke, die — 3 davon selber Ärzte — zur Operation drängten, obgleich E. ihnen die Gefährlichkeit des Eingriffes vorgestellt hatte. Herzhypertrophie ist nur dann eine Gegenindikation, wenn sie mit Dilatation einhergeht, und relative Aorteninsuffizienz besteht. Die reine Herzhypertrophie kann im Gegenteil, selbst wenn sie schon hochgradig ist und den Kranken sehr belästigt, infolge der Operation völlig zurückgehen. Ein Arzt, der seit 3 Jahren an Nephritis litt und eine starke Herzhypertrophie hatte, wurde von der Lebensversicherungsgesellschaft zurückgewiesen; 14 Monate nach der Operation wurde sein Antrag angenommen. Retinitis albuminurica ist eine fast absolute Gegenindikation; ebensowenig soll man im Spätstadium mit Lufthunger noch operieren.

Vernähung der enthülsten Niere mit den Rückenmuskeln hält E. nicht für angezeigt, außer etwa zur Beseitigung einer Wanderniere.

Zur Frage der einseitigen Nephritis berichtet E., daß zu den 8 unter 19 Fällen des ersten Berichtes (1901) nur noch 3 von 53 hinzugekommen sind; er erklärt das damit, daß in der ersten Zeit nur leichte, später recht viele schwere Fälle zur Operation gekommen sind.

E. hofft eine Besserung der Erfolge von frühzeitigem Eingreifen; erst dann werde sich der Wert seiner Methode recht zeigen können. Daß er eine ausführliche Publikation verspricht, wurde schon erwähnt.

Lengemann (Bremen).

---

19) **Bogoljuboff.** Die Resektion des Nebenhodens bei der Tuberkulose.

(v. Langenbeck's Archiv Bd. LXXIV. Hft. 2).

Verf. bespricht historisch die Versuche, welche zu einer Heilung der Hodentuberkulose gemacht worden sind. Vor allem beschäftigt er sich mit dem konservativen Verfahren, der Resektion des tuberkulösen Nebenhodens, für die er Bardenheuer die Priorität zuerkennt, dessen Methode er ebenso wie die einer Reihe französischer Autoren beschreibt, welche ihrerseits unabhängig auf den Gedanken des beschriebenen Eingriffes gekommen sind. B. gibt ausführlichere Auszüge aus den das Thema betreffenden und in der Literatur publizierten Krankengeschichten und fügt seine eigenen 12 Beobachtungen

Digitized by Google

hinzu, auf Grund deren er konstatiert, daß nach Entfernung des tuberkulösen Nebenhodens sehr häufig Heilung der Prozesse im Hoden selbst eintritt. Rezidive kommen hier selten vor. Die totale Resektion ist dabei partiellen Abtragungen des Nebenhodens überlegen. In der Mehrzahl der Fälle blieb der Hoden nach Resektion der Epididymis makroskopisch normal, wie man sich in einzelnen Fällen noch nach Jahren überzeugen konnte. Eine Erkrankung des anderen Hodens erfolgt nach Nebenhodenresektion nicht häufiger als bei nichtoperierten Fällen. Die Operation kann in gewissen Fällen günstig auf die Tuberkulose von Prostata, Samenblase, wie auch den Lungenprozeß wirken; ferner kann sie zu völliger Dauerheilung des lokalen Leidens führen. Die Potentia coeundi bleibt nach ein- wie beiderseitiger Resektion der Epididymis erhalten. B. glaubt, daß die Resultate der Nebenhodenresektion in bezug auf Heilung des Prozesses den Resultaten der Kastration kaum nachstehen, so daß ihr als dem weniger radikalen, aber gleich günstig wirkenden Eingriff ein Platz neben dieser gebührt.

E. Siegel (Frankfurt a. M.).

Kleinere Mitteilungen.

(Aus dem Hospital zum heiligen Geist in Frankfurt a. M. Chefarzt San.-Rat Dr. Harbordt.)

Ein Fall von subkutaner Ruptur der Art. gastro-epiploica dextra.

Von

Dr. G. Vatter,

I. Assistent der chirurg. Abteilung.

Zerreißungen des Intestinaltraktus, Leber- und Milzrupturen ohne Läsion der Bauchdecken nach Einwirkung stumpfer Gewalten gegen das Abdomen gehören nicht zu den Seltenheiten. Ich möchte in Kürze eine eigenartige subkutane Verletzung zur Kenntnis bringen, deren Veröffentlichung hinreichend interessant erscheint.

Sch. Michael, 30 Jahre alt, erhielt am 10. August 1904 von einem Pferd einen Hufschlag in die Magengrube und wurde eine halbe Stunde später ins Hospital gebracht.

Pat. klagte über heftige Schmerzen im Leib und zeigte große Unruhe. Die Untersuchung war sehr erschwert, da die Angaben über Schmerzempfindungen sehr ungenau waren.

Die Extremitäten fühlten sich kühl an, kalter Schweiß bedeckte das Gesicht, die Hautfarbe war blaß, der Puls ziemlich kräftig, 68. Bauchdecken ohne Besonderheit, Abdomen nicht aufgetrieben. Nachdem mittels Katheters 400 ccm hellen, klaren Urins entleert waren, ließ sich rechts in den abhängigen Partien des Abdomens ein kleiner Dämpfungsbezirk feststellen. Nach Verabreichung von 0,01 Morphium subkutan beruhigte sich Pat. etwas. Nach einigen Stunden wurden die Schmerzen wieder heftiger, Pat. stöhnte laut, ohne daß er eine bestimmte Lokalisation des Schmerzes angeben konnte. Als die Dämpfung rechts unten gegen Nachmittag deutlicher und größer geworden war und alles für eine zunehmende innere Blutung sprach, wurde abends 6 Uhr die Laparotomie vorgenommen.

Digitized by Google

Operation: Medianschnitt, unterhalb des Processus ensiformis beginnend, bis unterhalb des Nabels. Beim Eröffnen des Peritoneums entleert sich etwas frisches Blut; Netz und Magen kommen zum Vorschein. An der vorderen unteren Fläche der großen Kurvatur findet sich eine fünfmarkstückgroße, blutig sugillierte Stelle. Hochklappen des Netzes, Absuchen des Darmes, keine Darmverletzung. Entleerung von etwa 1 Liter Blut aus dem Douglas durch Ausspülung mittels Glasdrains. Bei sorgfältigem Absuchen der Pars pylorica des Magens findet sich das Netz eingerissen, und aus der Art. gastro-epiploica dextra, welche durchtrennt ist, entleert sich Blut in starkem Strahle. Nach doppelter Unterbindung der Arterie steht die Blutung. Die angrenzende Leberpartie zeigt an ihrem unteren Rand einen oberflächlichen Riß von 2 cm Länge, welcher nicht blutet. Schluß der Bauchwunde durch tiefgreifende Nähte nach Einführen eines Jodoformgazestreifens im oberen Drittel der Wunde.

Der Heilungsverlauf war ein glatter. Pat. wurde am 17. September 1904 geheilt entlassen.

Eine derartige isolierte subkutane Gefäßzerreißung wird sicherlich selten beobachtet. Ich konnte in der Literatur keinen ähnlichen Fall finden. Offenbar wurde durch das Hufeisen die Arterie gegen einen Lendenwirbel gepreßt und dadurch zur Ruptur gebracht.

Pessar zum Verschluß des Anus praeternaturalis.

Von

Baron v. Kuester in Charlottenburg.

Da die zum Verschluß des Anus praeternaturalis gebräuchlichen Bandagen ihren Zweck meistens nicht genügend erfüllen oder die Pat. durch Druck, Reibung usw. belästigen, habe ich bereits vor einigen Jahren ein Pessar konstruiert, welches sich im Laufe der Zeit mir und anderen Beobachtern recht gut bewährt hat. Dasselbe besteht aus zwei dicht aneinanderhängenden Gummibällchen, welche kommunizieren und mittels eines dem größeren Bällchen anhängenden Gummischlauches aufgeblasen werden können. Dieser Gummischlauch wird durch einen Hartgummihahn geschlossen. Zur Anlegung wird das kleinere Bällchen länglich zusammengefaltet und in das Darmlumen eingeführt, während das größere an der äußeren Bauchwand liegen bleibt. Wird nun durch das in der Mitte des äußeren Bällchens angebrachte Gummirohr Luft eingeblasen, so blähen sich beide Bällchen auf und der After schließt sich.

Die Wirkung der Aufblähung ist nämlich folgende: das im Innern des Darmes liegende Bällchen füllt das Lumen des ersteren aus und hindert die Kotmassen an der Passage dieser Stelle bez. hält dieselben von der künstlichen Afteröffnung fern. Gleichzeitig aber üben beide Bällchen einen sanften Druck gegeneinander aus und pressen so die Darm- und Bauchwand zwischen sich. Hierdurch wird die Kotfistel von innen sowohl wie von außen verschlossen. Bei Hustenstößen geben die Bällchen infolge ihrer Elastizität leicht nach, ohne indessen ihre schließende Wirkung einzubüßen. Weitere Vorzüge des Apparates sind, daß die Bällchen sich ganz von selbst halten und daher keine Leibbinde zu deren Fixation nötig ist. Ferner sind die Pat. durch keinerlei Druck oder starke Reibung belästigt, und ein sich Verschieben des Pessars ist unmöglich. Außerdem kann der Kranke seinen künstlichen Anus nach Belieben ganz leicht selbst öffnen und schließen, ohne fremde Hilfe nötig zu haben. Die Bällchen werden mit Wasser und Seife gewaschen, eventuell mit Sublimat desinfiziert.

Das Pessar ist bei der Firma H. Windler, kgl. Hoflieferant, Berlin N 24, Friedrichstr. 133a, für 10 ℳ zu haben.

Eine Gebrauchsanweisung liegt jedem Stück bei.

Digitized by Google

20) **Pfeilsticker.** Apparat für sterilisierte physiologische Kochsalzlösung, stets fertig zum Gebrauche.

(Med. Korrespondenzblatt des württemberg. ärztl. Landesvereins 1904. August 20.)

Der Apparat besteht aus einem Glasgefäße von 500 ccm Inhalt sterilisierter Kochsalzlösung; die Form ist platt und längsoval zwecks bequemeren Transportes, Zu- und Ausflußrohr zugeschmolzen. Beim Gebrauche werden beide Enden abgebrochen und das Ausflußrohr mit dem beigegebenen Schlauch und der Injektionsnadel verbunden. Die Verpackung des ganzen Apparates, welcher in den Apotheken abgegeben wird, ist vor allem auf den Transport eingerichtet.

Mohr (Bielefeld).

21) **A. Valette.** Trokar für Lumbalpunktion.

(Ärztl. Polytechnik 1904. März.)

Obiger Trokar hat eine abgeschrägte Spitze zum Einstechen, eine flügelartige Scheibe dient zum Festhalten, gegen Verstopfung der Kanüle dient ein Mandrin. Eine Spritze von 10 g kann leicht angesetzt werden zur Injektion. Das Ende des Trokars taucht in aseptische Flüssigkeit. Mittels eingeschalteten Sperrhahns kann das Auslaufen der Zerebrospinalflüssigkeit reguliert, im übrigen auch nach Belieben aspiriert werden. Abbildung im Original.

E. Fischer (Straßburg i. E.).

22) **Eisenmenger.** Vorrichtung zur Erzielung künstlicher Atmung und gleichzeitig künstlicher Blutzirkulation.

(Ärztl. Polytechnik 1904. August.)

Obiger Apparat besteht im wesentlichen aus einem den Unterleib luftdicht umschließenden Gehäuse und einem Blasebalg, welcher Luft ein- und auspumpt. Durch Einpumpen der Luft wird der Bauch komprimiert, das Zwerchfell steigt in die Höhe. Läßt man die Luft heraus und wirkt noch aspirierend, so flacht sich das Zwerchfell ab. Aber auch Lungen, Herz und Gefäße werden beeinflußt und dadurch der Luftaustausch in den Lungen erzielt. Der Apparat eignet sich für Wiederbelebung aller Art, so bei Ertrunkenen, Erstickten, Vergifteten, Erfrorenen, Ohnmächtigen, asphyktisch Narkotisierten, Verbluteten (mit oder ohne Kochsalzinfusion), Hitzschlag, Chok, Asthma, Fettsucht, Gicht, Diabetes usw. Fünf Abbildungen im Original. **E. Fischer** (Straßburg i. E.).

23) **J. Schoemaker.** Schere zur Rippenresektion.

(Ärztl. Polytechnik 1904. Mai.)

Die eine Branche dieser Schere ist ein Doyen'sches Raspatorium, welches, unter die Rippe geschoben, das Periost löst. Das Periost oben auf der Rippe muß zurückgeschoben werden, worauf die zweite Branche — das Messer — guillotinenartig die Rippe durchtrennt. Eine Abbildung im Original.

E. Fischer (Straßburg i. E.).

24) **Westphal.** Netzschützer bei Bauchfellnaht.

(Ärztl. Polytechnik 1904. März.)

Das Instrument ähnelt einer Dupuytren'schen Darmschere. Zwischen seinen Branchen ist Billrothbattist ausgespannt. Man schiebt es geschlossen zwischen Bauchfell und Netz und kann nun unter Schonung des Netzes rasch nähen. Das Instrument ist auseinandernehmbar und kann eventuell stückweise aus der Bauchhöhle vorgezogen werden. Abbildung im Original.

E. Fischer (Straßburg i. E.).

25) Arbeiten aus dem zahnärztlichen Institut der Universität Breslau. Herausgegeben von C. Partsch.

Leipzig, **August Pries,** 1904.

I. F. Williger. Der sog. erschwerte Durchbruch des Weisheitszahnes.

Beobachtungen an 79 Fällen des Breslauer zahnärztlichen Instituts führen den Verf. zu folgenden Ergebnissen:

Digitized by Google

1) Die Erscheinungen des sog. erschwerten Durchbruches des Weisheitszahnes beruhen auf Entstehung einer Geschwürsbildung, welche meist von einer beim Kauakt akquirierten Schleimhautverletzung ausgeht.

2) Die alte klinische Bezeichnung ist aus irrtümlichen Vorstellungen hervorgegangen und ist geeignet, diese irrtümlichen Vorstellungen zu erhalten.

3) Es empfiehlt sich, den Vorgang als Stomatitis ulcerosa am Weisheitszahne zu bezeichnen.

4) Bei der Diagnosenstellung und der Therapie erfordert die begleitende Lymphdrüsenerkrankung besondere Beachtung.

5) Die Erhaltung der noch erhaltungsfähigen Zähne ist anzustreben.

6) Das souveräne Mittel ist außer antiseptischen Spülungen die Reinigung des Geschwüres mit folgender Jodoformgazetamponade.

7) Für die Extraktion der unteren Weisheitszähne ist der Drehmeißel nach Partsch ein sehr wertvolles, oft das einzig anwendbare Instrument.

II. F. Schendel. Über Wachstumsvorgänge am Unterkiefer bei Makroglossie.

Der von S. beschriebene Fall von Makroglossie ist interessant durch die genaue Beobachtung der Wachstumsveränderungen an den Kiefern nach der Operation. Die unteren Frontzähne hatten sich schon nach 2 Monaten wieder aufgerichtet, was dem Einfluß des Lippendruckes zugeschrieben wird. 6 Monate nach der Operation zeigte sich am Unterkiefer des 3jährigen Pat. eine Abnahme von 10 mm am horizontalen Ast und eine solche von 7 mm bei der Distanz der Kieferwinkel. Der Verkleinerung der Kiefer entsprach auch das Engerstehen der Zähne und die im Unterkiefer um 6 mm, im Oberkiefer um 3 mm verringerte Distanz der Eckzahnspitzen.

III. E. Hamecher. Wangenfisteln, durch Zahncysten verursacht.

Zwei Fälle von Cystenbildung im Oberkiefer, der eine eine follikuläre Cyste, ausgehend von einem retinierten Prämolaren, der andere eine periostale Cyste, ausgehend von Wurzelresten oberer Molaren, beide kompliziert durch Wangenfisteln, geben H. Veranlassung zur Besprechung der zahlreichen diagnostischen Irrtümer der einschlägigen Literatur, in der immer wieder Fälle von vereiterten Zahncysten als Antrumempyeme angesprochen und behandelt worden sind. In den beiden vorliegenden Fällen bestand die Behandlung in der von Partsch angegebenen ausgiebigen Exzision der Cystenwand vom Mund aus, was eine allmähliche Verkleinerung des Cystenraumes zur Folge hatte.

IV. A. Kunert. Über die Selbstregulierung des Gebisses.

Verf. bespricht in dieser sehr umfangreichen und außerordentlich fleißigen Arbeit die Methoden der Regulierung von Stellungsanomalien der Zähne durch die Kräfte der Natur ohne Zuhilfenahme von mechanischen Apparaten. Zunächst untersucht K. das Wesen der dem Organismus zur Verfügung stehenden Kräfte und kommt zu dem Schluß, daß weniger der Lippen-, Wangen- und Zungendruck die Veranlassung für die Stellungsveränderungen der Zähne ist, als vielmehr eine andere, bisher nicht genügend beachtete Kraft, und zwar der atmosphärische Luftdruck. Die Mundhöhle stellt während eines großen Teiles des Tages und bei normaler Atmung während der ganzen Nacht einen luftverdünnten Raum dar, der das Bestreben hat, seine eigenen Wandungen, die umgebenden Lippen- und Wangenweichteile, anzusaugen. Eine zweite Wirkung des Luftdruckes auf Kiefer und Zähne besteht darin, daß er den Unterkiefer trägt und diesen bei geschlossenem Munde ständig leicht gegen den Oberkiefer andrückt. Der atmosphärische Druck wirkt also sowohl als Weichteildruck, wie als Unterkieferdruck fast ununterbrochen als formgebender Reiz für die Kiefer und die Stellung der Zähne. Alle jene Fälle von Stellungsanomalien der Zähne, bei denen die dem dislozierten Zahn entsprechende Lücke in derselben Breite wie der Zahn vorhanden ist, regulieren sich ganz von selbst durch die Kraft des Luftdruckes. In allen anderen Fällen wird künstliche Hilfe nötig sein; und zwar besteht diese in zweckmäßigen Extraktionen. An der Hand von 35 mit Hilfe von Extraktionen behandelten und Jahre hindurch beobachteten Fällen kommt K. zu folgenden Ergebnissen.

Digitized by Google

Milchzähne sollen zum Zwecke der Regulierung von abnorm gestellten bleibenden Zähnen nie extrahiert werden, vielmehr ist die Erhaltung aller Milchzähne bis zum Zeitpunkt ihrer Abstoßung für die normale Größenentwicklung der Kiefer und die normale Stellung der Zähne notwendig. Was die Extraktion der abnorm gestellten bleibenden Zähne anbelangt, so gilt die Regel, daß Schneide- und Eckzähne nicht extrahiert werden sollen. Ausnahmsweise darf einmal ein seitlicher Schneidezahn geopfert werden. Zur Korrektion von Schiefständen der Vorderzähne sind vielmehr zweckmäßige Extraktionen im Bereiche der Backenzähne vorzunehmen. Für gewöhnlich ist entweder der erste Prämolar oder der erste Molar zu extrahieren. Diese Extraktion von bleibenden Zähnen ist nicht nur bei Stellungsanomalien eine zweckmäßige Therapie, sie ist auch ein wichtiges Mittel bei der prophylaktischen Behandlung der Caries dentium. Verf. rät bei schlecht verkalkten und zur Karies disponierenden Gebissen zur systematischen Extraktion der vier ersten bleibenden Molaren, wodurch der Engstand der Zähne gemildert wird und leicht zu reinigende Interstitien entstehen. »28 gesunde oder wenigstens funktionsfähige Kauorgane sind unendlich viel wertvoller, als 32 Zähne, von denen ein größerer oder geringerer Teil durch Caries zerstört ist.« Der günstigste Termin für die Extraktion der ersten Molaren ist die Zeit des beendeten Durchbruches der zweiten Molaren, also das 12.—14. Lebensjahr. Zur Erzielung der erwünschten Zwischenräume ist stets die Extraktion auch des Antagonisten, also beider ersten Molaren der einen Seite, erforderlich. Im Interesse der Symmetrie des Gebisses ist aber bei mangelhafter Verkalkung der Zähne und frühzeitigem Auftreten von Karies die Extraktion sämtlicher vier ersten Molaren vorzunehmen.

V. E. Bock. Über eine schonende Methode zur Entfernung tief abgebrochener Zahnwurzelreste.

Dreierlei Hindernisse gestalten die Extraktion von Zahnwurzelresten zu einer bisweilen recht schwierigen Operation. Es ist dies das Verhalten 1) der Weichteile, 2) des Zahnes selbst, 3) der Hartgebilde in der Umgebung des Zahnes. Sind die Wurzeln durch überwucherndes Zahnfleisch verdeckt, so empfiehlt B., die Zahnfleischtasche mit Jodoformgaze zu tamponieren, so daß das Zahnfleisch möglichst weit von der Wurzel abgedrängt wird. Den Tampon kann man bis zum nächsten Tage liegen lassen, event. muß ein zweites und drittes Mal tamponiert werden, bis völlige Übersicht über das Extraktionsobjekt gewonnen ist. Sind die Wurzeln bis zum alveolaren Rande zerstört, so daß insbesondere bei unteren Molaren die Anwendung der Zange nicht mehr möglich ist, so greife man zum Hebel. B. empfiehlt warm den Partsch'schen Drehmeißel, dessen scharfe Spitze mit Kraft in die Alveole hineingestoßen wird, worauf bei der Drehung des Hebels die Wurzel luxiert wird. Event. kann der Drehmeißel durch einen Hammerschlag tiefer in den Knochen hineingetrieben werden, bis in den Bereich widerstandsfähigen Dentins. Sind die Wurzeln noch miteinander verbunden, so ist es zweckmäßig, dieselben vorher mit Hilfe desselben Instrumentes, das zugleich als Meißel arbeitet, zu trennen, wodurch die Extraktion mit Hilfe des Hebels erleichtert wird. Sobald aber die Wurzeln tief unterhalb des alveolären Randes frakturiert sind, versagt Hebel und Drehmeißel. Hier tritt die Ausmeißelung der Wurzel mit Hammer und Meißel in ihre Rechte. Vorbedingung ist gute Übersicht des Operationsfeldes. Die beste Lichtquelle ist die elektrische Stirnlampe. Die allgemeine Narkose ist zu verwerfen, statt dessen Lokalanästhesie. Gute Assistenz zum Tupfen, Abhalten von Wange, Zunge und Wundrand, event. eine zweite Hilfe zur Führung des Hammers ist erforderlich. Mit den von Partsch konstruierten Meißeln wird alsdann soviel vom alveolären Rand abgetragen, daß die Wurzel aus ihrer knöchernen Umklammerung befreit wird und nun mit der Zange oder mit dem Hebel leicht entfernt werden kann. Häufig genügt allein die Knochenabtragung auf der Wangenseite, um eine genügende Applikation für den Hebel zu finden. Für den Oberkiefer empfiehlt sich die Anwendung eines dünnen Hohlmeißels, für den Unterkiefer mehr eine gerade, am Ende etwas gebogene Form. Beide Meißel sind von Partsch mit langen Stielen versehen, so daß sie die Führung

Digitized by Google

außerhalb des Mundes gestatten. Die Ausmeißelung wird natürlich subperiostal vorgenommen; Zahnfleisch und Periost werden mit feinen Elevatorien abgehebelt und zurückgehalten. Nach der Operation wird ein antiseptisches Spülwasser verordnet, das zur mechanischen Reinigung der Mundhöhle mit Watte, nicht nur zum Spülen angewendet wird. Zum Schutze des Knochens wird bisweilen für einige Tage tamponiert, doch genügt es auch, unmittelbar nach dem Eingriffe das Zahnfleisch über der Alveole kräftig zusammen zu drücken. Gegen auftretende Drüsenschwellungen werden trockene warme Umschläge und Jodpinselungen verordnet. An der Hand einer Kasuistik von 48 einschlägigen Fällen wird zum Schluß die Methode eingehend erläutert. **Boenneken** (Prag).

26) **Maylard. Abdominal surgery, retrospective and prospective: based on fourteen years personal experience in the wards of the Victoria infirmary Glasgow.**

(Glasgow med. journ. 1904. Nr. 4.)

M. faßt in diesem Vortrage die Erfahrungen zusammen, die er in 14jähriger Tätigkeit als Chirurg des Victoria infirmary zu Glasgow bezüglich der Bauchchirurgie gewonnen hat und gibt einen kurzen Überblick über die Prinzipien seines Vorgehens bei den einzelnen Leiden.

Bemerkenswert ist darunter folgendes:

Beim Speiseröhrenkarzinom legt er die Magenfistel bereits an, wenn der Kranke Schwierigkeiten mit dem Schlucken breiiger Nahrung hat. Weiterhin hebt er eine Serie von acht erfolgreich operierten Fällen einer eigenartigen angeborenen Stenose des Pylorus bei Erwachsenen jugendlichen Alters hervor und meint, daß derartige Fälle bisher noch nicht beschrieben worden seien. Die Art der Operation wird nicht mitgeteilt, es scheint die Gastroenterostomie ausgeführt worden zu sein.

M. ist für eine weite Ausdehnung der operativen Indikation beim Magengeschwür. Er schätzt die Mortalität der Gastrojejunostomie in diesen Fällen auf weniger als 5%. Auch hartnäckige Magenleiden verschiedensten Charakters hat er mit dauerndem Erfolge der Gastrojejunostomie unterworfen. Über das Verfahren beim Pyloruskarzinom, ob er mehr für Resektion oder für Gastroenterostomie neigt, wird nichts gesagt.

Bei der Besprechung der Darmchirurgie klagt M. lebhaft, daß im allgemeinen die Fälle akuter Darmobstruktion zu spät zur Operation kommen. Bösartige Geschwülste, welche durch die Bauchdecken zu fühlen sind, seien wohl oft noch technisch anzugreifen, aber wohl nie ganz im Gesunden zu entfernen. Bei langwierigen Krankheiten des Kolon bösartiger und nicht bösartiger Natur hat M. mit gutem Erfolge die Ileokolostomie ausgeführt und prophezeit dieser Operation eine große Zukunft.

Bei der Besprechung der Appendicitis sagt M., daß er sich »noch nicht« habe entschließen können, jeden akuten Fall in den ersten 48 Stunden zu operieren. Er stellt als Regel auf, daß jeder Fall operiert werden soll, der nach dem 4. Tage keine deutlichen Zeichen der Besserung zeigt. Als Ursache der Erkrankung hat er so gut wie stets mechanische Ursachen, Stenosen der Lichtung gefunden. Für den günstigsten Zeitpunkt zur Operation hält er, wenn man so lange warten kann, die Zeit nach Ablauf von 10—14 Tagen nach dem ersten Anfalle.

Bei Mastdarmvorfall empfiehlt er in leichteren Fällen die Kolopexie, in schwereren die Resektion.

Gallensteine will M. nur dann operativ entfernen, wenn interne Behandlung nicht zum Ziele führt. Finden sich nach den ersten zwei Anfällen keine Steine im Stuhle, so soll operiert werden. Über die Methodik, ob Cholecystostomie oder -ektomie zu bevorzugen, wird nichts erwähnt.

Zum Schluß hebt M. hervor, daß das Vermeiden eines Bauchbruches in direktem Verhältnis zur aseptischen Heilung der Wunde steht. Um eine Tiefendesinfektion der Bauchhaut zu erzielen, wird dieselbe 48 Stunden vor der Ope-

Digitized by Google

ration mit 20%igem Quecksilberlanolin tüchtig eingerieben. M. ist mit diesem Verfahren bereits seit 2 Jahren sehr zufrieden. Die Art der Bauchnaht ist nicht erwähnt.

Nach der Operation kommt Pat. für 48 Stunden in ein Einzelzimmer, damit jede Beunruhigung von ihm ferngehalten wird. Diesem Punkte schreibt M. einen großen Teil seiner Erfolge zu.

Im Anschluß an diesen Vortrag stellte M. eine große Zahl seit Jahren dauernd geheilter Pat. vor, darunter mehr als 12 Fälle von Pylorusstenose nach Magengeschwür, bei denen seit 5 Jahren die Heilung anhält.

W. v. Brunn (Marburg).

27) **R. Fowler.** Results in diffuse septic peritonitis treated by the elevated head and trunk position.

(Med. news 1904. Mai 28.)

Verf. hat mit George R. Fowler zusammen in $4^1/_2$ Jahren 98 Fälle von diffuser septischer Peritonitis im Anschluß an Appendicitis operiert und in 67% Heilung erzielt. Er stellt für seine Operationsmethode folgende Leitsätze auf: 1) Eine kleine Inzision, die gerade die Freilegung des primären Herdes gestattet und eine Eventeration verhütet. 2) Gründliche Reinigung des Infektionsherdes mit Entfernung des Wurmfortsatzes. 3) Aufsuchen und Entleerung abgesackter Eiteransammlungen. 4) Berieselung der Bauchhöhle mit einer Lösung von Wasserstoffsuperoxyd und gesättigter Sodalösung zu gleichen Teilen; darauf Abspülen mit heißer Kochsalzlösung. 5) Fortfahren mit der Kochsalzberieselung bis die Nähte geknüpft. 6) Drainage sämtlicher Abszeßherde, insbesondere des Beckens. Zu letzterer wird eine gebogene weite und gefensterte Glasröhre benutzt, die zum unteren Wundwinkel herausgeführt wird, oder bei Frauen wird durch eine hintere Kolpotomie das Sekret mittels Gummidrain abgeleitet. 7) Die Drainage der Abszeßhöhlen geschieht mit Gaze. In die Glasröhre wird ein ganz dünner Streifen eingeführt. 8) Die beste Gewähr für einen guten Abfluß der Sekrete bietet die Lagerung der Kranken mit aufgerichtetem Oberkörper, wozu ein verstellbarer Rahmen, in den das Kopfkissen aufgenommen wird, verwandt wird.

Bei fünf Fällen, bei welchen die hintere Kolpotomie vorgenommen war, wurde die Bauchwunde geschlossen. Einer davon verlief tödlich.

Man vermißt in der Arbeit eine genaue Charakterisierung der einzelnen Peritonealerkrankungen, sowie eine Angabe über die Zeit des Bestehens derselben. Der auffallend hohe Prozentsatz von Heilungen dürfte dadurch vielleicht in ein anderes Licht gerückt werden. **Hoffmann** (Freiburg i. Br.).

28) **Moizard.** Un cas probable de perforation intestinale typhique terminé par la guérison.

(Journ. de méd. et de chir. prat. 1904. p. 580.)

Es existieren Beobachtungen, nach denen eine allgemeine Peritonitis infolge Darmperforation bei Typhus ohne Operation ausheilte. Andererseits wurden Fälle, welche fast alle Symptome einer derartigen Perforation boten, operiert, und trotzdem keine solche und auch keine Peritonitis gefunden. Alle diese Fälle genasen. Jedoch fehlte bei allen diesen Kranken ein wichtiges Perforationssymptom, nämlich das Verschwinden der Leberdämpfung. Verf. beobachtete nun folgenden Fall: Bei einem 12jährigen Kinde traten in der 3. Woche des Typhus plötzlich sehr lebhafte Schmerzen im Leibe, Erbrechen, Auftreibung des Leibes, starker Kollaps auf; tags darauf war die Leberdämpfung verschwunden; vom 3. Tage ab leichte Besserung, am 5. Tage erschien die Leberdämpfung wieder. Heilung.

Da in diesem Falle sämtliche Perforationssymptome vorhanden waren, hält M. eine Perforation für wahrscheinlich, und zwar vermutlich eine sehr kleine, rasch abgekapselte. Jedenfalls sind aber derartige Fälle große Ausnahmen und sprechen daher durchaus nicht gegen die Berechtigung des chirurgischen Eingriffes. **Mohr** (Bielefeld).

Digitized by Google

29) **A. P. Stoner. The non-significance of clinical symptoms in determining the pathological conditions of appendicitis.**

(New York med. record 1904. Juli 2.)

Zwei neue Belege, daß die klinischen Symptome bei Appendicitis keineswegs immer der Schwere des pathologischen Befundes entsprechen.

In den frühen Stadien können die Schmerzen über den ganzen Bauch verbreitet sein oder auch nur auf die Regio gastrica, aber in der Gegend des Wurmfortsatzes fehlen. Die Irradiation erfolge durch den Plexus mesentericus superior, welcher sowohl die Appendix versorgt, als Ausläufer zu den Eingeweiden sendet.

Ein typisches Beispiel dafür gibt der erste Fall, in dem Druck über dem McBurney'schen Punkt nicht den geringsten Verdacht eines erkrankten Wurmfortsatzes aufkommen ließ und bei der Operation event. an eine Gallenblasenerkrankung gedacht wurde. Es fand sich ein etwas vergrößerter und injizierter, mit dem Blinddarm verklebter Wurmfortsatz. In dem zweiten Falle handelte es sich bei verhältnismäßig leichten Symptomen um ein sehr erhebliches Exsudat und Perforation mit Kotaustritt und Gangrän, allerdings bei starker adhäsiver Peritonitis.

Loewenhardt (Breslau).

30) **Lennander. Meine Erfahrungen über Appendicitis.**

(Mitteilungen aus den Grenzgebieten der Medizin und Chirurgie Bd. XIII. Hft. 3.)

Bevor L. Bericht erstattet über die in der Klinik von Upsala ausgeführten Operationen, erörtert er einige Punkte aus der Lehre von der Appendicitis, stets unter Einfügung von Krankengeschichten. Zunächst hebt er hervor, daß eine Entzündung im Wurmfortsatz ganz latent verlaufen kann; erst wenn die Serosa ergriffen wird, brauchen Krankheitserscheinungen aufzutreten. Sodann betont er nachdrücklich die bisher zu wenig berücksichtigte Rolle, welche Lymphangitis und Lymphadenitis bei der Appendicitis für die Entstehung einer begrenzten oder fortschreitenden infektiösen Peritonitis spielen können, ohne daß man makroskopisch eine Perforation in der Wandung des Organes oder auch nur eine Ulzeration in dessen Schleimhaut sehen kann. Er ist nicht der Ansicht, daß bei manchen leichten und rasch vorübergehenden Anfällen von Appendicitis sich keine Peritonitis in der Umgebung des Wurmfortsatzes findet, sondern nur Lymphangitis und Lymphadenitis im Mesokolon. — In einer akuten infektiösen Enteritis und Kolitis erblickt er ein wichtiges ätiologisches Moment für das Entstehen einer akuten Appendicitis. — Was man in akuten Fällen diagnostiziert, ist nicht Appendicitis, sondern eine Form von Peritonitis oder in einzelnen Fällen eine akute Lymphangitis mit Lymphadenitis, als deren Ursachen man auf dem Wege des Ausschlusses eine akute Appendicitis annimmt. — Daß die Schmerzen im Beginn eines Appendicitisanfalles so oft mitten im Bauche und auf der linken Seite gefühlt werden, daß sie in seltenen Fällen nicht einmal im weiteren Verlaufe der Krankheit auf der rechten Seite auftreten, erklärt sich einmal aus abnormer Lagerung des Wurmfortsatzes und Blinddarmes; ferner können beim Platzen eines ausgedehnten Wurmfortsatzes oder eines periappendikulären Abszesses Infektionsstoffe unmittelbar die linke Bauchseite überschwemmen; auch die retroperitoneale Lymphangitis und Lymphadenitis führt zu dieser Lokalisation der Schmerzen.

In den Jahren 1888—1902 wurden in der chirurgischen Klinik zu Upsala 318 Fälle von Appendicitis im freien Intervall operiert ohne Todesfall. L. operiert nach dem ersten Anfalle 1) jede Person, die einen sicher diagnostizierten Anfall gehabt hat, wenn sie die Exstirpation ihres Wurmfortsatzes verlangt; 2) wenn die Beschäftigung des Pat. eine solche ist, daß er z. B. unregelmäßige Mahlzeiten, starken Temperaturwechsel oder heftige Anstrengungen nicht vermeiden kann; 3) wenn er seine Tätigkeit in einer Gegend ausübt, wo es nicht möglich ist, bei einem neuen Anfalle sofort chirurgische Hilfe zu erlangen; 4) bei einem zweiten oder späteren Anfalle sofort.

Während des akuten Anfalles wurden 283 Pat. operiert; es starben 57 = 20%. Von diesen 283 hatten 91 allgemeine oder weitverbreitete Peritonitis, 46 starben;

Digitized by Google

die anderen hatten lokalisierte Peritonitis oder abgekapselte Abszesse oder nur Hyperämie der Bauchserosa, seröse oder fibrinöse Peritonitis; von diesen starben elf. Es ist am besten für den Kranken, wenn er im Verlauf einer der nächsten Stunden operiert wird, nachdem man die Diagnose auf akute Appendicitis gestellt hat, sobald entweder sein allgemeines Aussehen oder irgendeines von den Symptomen Veranlassung zur Beunruhigung gibt. Die Leukocytenzählung gibt gerade in denjenigen Fällen keine Aufklärung, wo wir sie am meisten brauchen könnten, nämlich bei zeitigen Operationen, wo es gilt, einer Peritonitis vorzubeugen. Betreffs der Nachbehandlung hebt L. zwei Punkte hervor: Drainage mit Dochten und Eingießung von 1 Liter Kochsalz-Traubenzuckerlösung in den Darm, noch ehe der Pat. aus der Narkose erwacht; dann weitere alle 5—6 Stunden applizierte Darmeingießungen, bis die Darmperistaltik in Gang gekommen ist.

Haeckel (Stettin).

31) **Preiss.** Hyperglobulie und Milztumor.

(Mitteilungen aus den Grenzgebieten der Medizin und Chirurgie Bd. XIII. Hft. 3.)

Ein 48jähriger Mann zeigte den schon in einigen Fällen beobachteten Symptomenkomplex: diffuse Cyanose, Tachykardie, mäßige Dyspnoe schon bei geringen Körperbewegungen, starke Vergrößerung von Leber und Milz, beträchtliche Erweiterung der Hautvenen des ganzen Körpers und starke Veränderungen des Blutes; Hämoglobingehalt und spezifisches Gewicht stark vermehrt, ebenso die roten Blutkörperchen; unter den Leukocyten waren nur die Knochenmarkselemente vermehrt, nicht aber die Lymphocyten. Diese Veränderung des Blutes war eine dauernde, und zwar immer gleichartige, nicht etwa fortschreitende. 3 Wochen nach der Entlassung aus dem Krankenhause starb Pat. zu Hause, so daß die anatomische Kontrolle leider fehlt. In ähnlichen Fällen hat man eine solitäre Tuberkulose der Milz als Grundleiden angesehen; das konnte man hier wohl ausschließen, da der Kranke auf Tuberkulin nicht reagierte. Da aber die Milzerkrankung doch die Ursache aller anderen Erscheinungen sein dürfte, wäre in ähnlichen Fällen die Exstirpation der Milz zu erwägen. Zum Schluß bringt P. noch die Krankengeschichte eines zweiten ganz analogen Falles, der nach Abschluß der Arbeit zur Beobachtung kam. Wegen der Geringfügigkeit der Beschwerden wurde hier eine Operation nicht vorgeschlagen.

Haeckel (Stettin).

32) **Albert.** Primary sarcoma of the spleen and its treatment by splenectomy.

(Annals of surgery 1904. Juli.)

Wegen einer Milzgeschwulst wurde Exstirpation des Organes vorgenommen mit Ausgang in Heilung. Vor der Operation bestand eine ausgesprochene Leukocytose, nach derselben verminderten sich zwar anfangs die roten Blutkörperchen, dann nahmen sie aber ebenso wie der Hämoglobingehalt zu. Die exstirpierte Geschwulst erwies sich als ein eingekapseltes primäres Sarkom. In der Literatur vermochte A. nur 32 Fälle von primären Neubildungen der Milz zu sammeln; von diesen wurden 12 operiert, und zwar mit 11 Splenektomien und einer mit Enukleation der Geschwulst; es starben drei, von den übrigen blieben nur vier rezidivfrei.

Herhold (Altona).

33) **R. Stierlin.** Traumatische subkutane Ruptur des Ductus choledochus.

(Deutsche Zeitschrift für Chirurgie Bd. LXXIII. p. 462.)

Dem Kantonsspitale Winterthur ging ein 20 Monate altes Mädchen zu, welchem ein Wagenrad über den Leib gefahren war. Hiernach hatte es erbrochen, wenig gegessen, war abgemagert und hatte meist subfebrile Temperaturen. Der Stuhl wurde lehmgrau, und nach 3 Wochen trat vorübergehend leichter Ikterus auf. Der Bauch vergrößerte sich zusehends, freien Erguß zeigend, welcher bei einer Punk-

Digitized by Google

tion sich als stark gallig und viszide erwies. Im Spital stellte S. die Diagnose auf Choledochuszerreißung und schritt trotz des elenden Allgemeinbefindens zur Laparotomie. Bei dieser wird der reichliche Erguß entleert und zahlreiche peritonitische Verklebungen mit ikterischen Fibrinauflagerungen gefunden, namentlich im Epigastrium. Doch gelingt die Lösung der Verklebungen und die Bloßlegung des Leberhilus. Gallenblase und Ductus cysticus ganz intakt. Nach Herabziehung des oberen queren Duodenumteiles findet sich im Choledochus ein 2 mm großes, Galle entleerendes Loch; und zwar erscheint der Gang wie quer völlig durchtrennt, sein distales, in den Darm führendes Ende kann nicht gefunden werden. S. legte um den Choledochus oberhalb der Perforation eine Seidenligatur und machte eine Cholecystduodenostomie. Tod an Kollaps; der distale Choledochusstumpf konnte auch bei der Sektion nicht aufgefunden werden.

Die traumatische subkutane Choledochusruptur ist, abgesehen von S.'s Fall, 10mal beschrieben, und stellt S. diese Fälle tabellarisch zusammen. Meist handelte es sich um Kinder, und das Trauma besteht auffallend häufig in einer Überfahrung. S. nimmt an, daß der Choledochusriß durch eine starke Längszerrung des Ganges, nicht durch Quetschung erfolgt. Die in die Bauchhöhle ergossene Galle scheint, wofür auch experimentelle Untersuchungen sprechen, meist bakterienhaltig zu sein und erzeugt der Regel nach eine chronische Peritonitis, die klinisch der tuberkulösen Peritonitis sehr ähnlich ist. Von sämtlichen 11 Kranken blieb nur einer unoperiert, der nach 24 Stunden starb. Die anderen zehn wurden operativ, und zwar teils mit Punktionen, teils mit Laparotomie behandelt. Es genasen aber nur drei, und zwar zwei (Fall Garret und Hahn) nach Bauchschnitt und einfacher Tamponade, einer (Fall Lewerenz) nach Bauchschnitt nebst Cholecystduodenostomie.

In seiner Allgemeinbesprechung geht S. auch auf die sonstigen Gallenwegsrupturen (Blase, Cysticus, Hepaticus, Lebergallengänge) ein — im ganzen 65 Fälle. Obwohl etliche Fälle durch bloße Punktionen geheilt sind, empfiehlt S. doch überall sofortige Laparotomie, wo die Probepunktion einen Gallenerguß ergibt, zumal bei Verdacht auf Choledochus- oder Hepaticusriß. In frischen Fällen ist breite Tamponade der Leberunterfläche ratsam, vor einem Nahtversuche am Gange zu warnen. Bei veralteten Fällen, wo das distale Choledochusende nicht mehr durchgängig ist, ist die Cholecystenterostomie indiziert. Sind die Pat. für sofortige Laparotomie noch zu schwach, so wäre provisorisch zu punktieren und intern Ochsengalle zu geben, deren Darreichung sich bereits Drysdale und Landerer bewährt hat. **Meinhard Schmidt** (Cuxhaven).

34) **W. J. Mayo.** Some observations on the surgery of the common duct of the liver.

(New York med. record 1904. April 30.)

Eine klinische Abhandlung über die Chirurgie des Choledochus mit zwei Abbildungen über Cholecystektomie und eine Illustration der Choledochotomie.

Aus der kurzen Tabelle geht hervor, daß William J. Mayo mit Charles H. Mayo zusammen unter 728 Gallenblasenoperationen 107mal am Ductus choledochus operierte.

15 Eingriffe betrafen Karzinom (4 Todesfälle). 83 Fälle Stein im Ductus communis (8 Todesfälle). Die Duodeno-Choledochotomie wegen Stein in der Ampulla wurde 3mal mit glücklichem Erfolge vollzogen, 6mal die Cholecystenterostomie ohne Todesfall bei gutartigem Befunde. 3 Fälle illustrieren besonders das Reparationsvermögen des Ductus communis. Bei einer Exzision der Gallenblase, des Ductus cysticus und eines zollangen Stückes vom Ductus communis konnte nur durch Peritonealinzisionen der duodenale Teil dem distalen mit Mühe näher gebracht und teilweise nur genäht werden. Trotzdem Heilung. 5mal wurde mit Murphyknopf die Anastomose der Gallenblase mit dem Kolon ohne Infektion der Gallenwege ausgeführt. Ein Pat. lebte 6 Jahre, ein zweiter lebt noch nach 4 Jahren. Auch die Verwendung einer Jejunumschlinge (Mikulicz) wird in geeigneten Fällen

Digitized by Google

empfohlen. Die Entfernung aller Steine in einer Sitzung wird besonders dringend urgiert, und 3mal wurde aus diesem Grunde noch das Duodenum (McBurney) geöffnet. **Loewenhardt** (Breslau).

35) **C. Firket.** Sur un carcinome épidermoïde de la vésicule biliaire.
(Bull. de l'acad. royal de méd. de Belgique 1904. März u. April.)

F. erhielt aus der v. Winiwarter'schen Klinik eine resezierte Gallenblase zugeschickt, welche karzinomatös degeneriert war. Aber dies Karzinom zeigte die mikroskopische Beschaffenheit eines echten Epidermoidalkarzinoms. Analoge Fälle sind im letzten Dezennium von Ohloff, Weber, Rhein, Nehrkorn, Hansemann, Deetz, Pollack und Mönckeberg veröffentlicht worden. Daß sie immerhin sehr selten sind, beweist die Statistik von Deetz und Lubarsch, welche mehr als 300 Gallenblasen, darunter viele mit Steinen im Innern, untersuchten und dabei die epidermoide Transformation des Gallenblasenepithels nur einmal fanden, und zwar in sehr geringem Umfange in einem Falle von Cholecystitis calculosa. Die obige Geschwulst zeigte sich in der Wand der mit soliden Massen prall gefüllten Gallenblase, wie man es in tuberkulösen Nieren zuweilen findet. Diese Massen waren an einer Stelle fest an die krebsig degenerierte Wand angeheftet, und zwar im Fundus der Gallenblase, welcher $1^1/_2$ cm dick mit Karzinom durchsetzt war. F. bespricht die Theorien von Cohnheim, Virchow u. a. zur Erklärung der Keratinisation und meint, der Druck der Massen in der Gallenblase auf die Epithelien spiele vielleicht bei dieser epidermoidalen Umwandlung eine Rolle. **E. Fischer** (Straßburg i. E.).

36) **Lilienthal.** Primary cholecystectomy scope, method and results.
(Annals of surgery 1904. Juli.)

Verf. exstirpiert bei infizierten Gallenwegen stets die Gallenblase; es ist seitdem in seiner Abteilung die Zahl der Todesfälle bei Gallensteinoperationen sehr zurückgegangen. In der Arbeit werden 42 Fälle von Gallenblasenexstirpationen näher beschrieben; unter diesen war die jüngste Pat. ein Mädchen von 11 Jahren; es starb von den 42 Operierten nur einer. Die von L. angewandte Operationstechnik weicht von der bei uns üblichen nicht ab. Besonderer Wert wird auf das genaue Absuchen der Gallenwege auf Steine vor Schluß der Operation gelegt.
Herhold (Altona).

37) **P. J. Freyer.** 110 cases of total enucleation of the prostate for radical cure of enlargement of that organ.
(Lancet 1904. Juli 23.)

Es liegt in dieser Arbeit die neueste Statistik des bekannten Autoren der Operation der Prostataenukleation durch suprapubische Blaseneröffnung vor. Berichtet wird von Verf. über die von ihm bislang operierten 110 Fälle, von denen der erste Ende 1900 zur Operation kam. Verf.s Methode besteht bekanntlich in der nach Sectio alta mit dem Finger vorgenommenen Herausschälung der Prostata in ihrer Capsula propria. Die Durchbohrung der Blasenschleimhaut wird mit dem Fingernagel vorgenommen, wobei ungemein leicht die richtige Gewebsschicht für die Herausschälung der Drüse gewonnen wird; ein schneidendes Instrument wird wegen Erschwerung dieses letzteren Umstandes verworfen. Mit einem Finger der anderen Hand drückt sich Verf. vom Mastdarm aus die Drüse entgegen. Ein dicker, ziemlich fester Gummikatheter, mit dem die Blase vor der Operation antiseptisch ausgespült wird, bleibt während der Operation darin liegen. Die beiden Lappen der Prostata werden einzeln oder im Zusammenhange herausgeschält, wobei in der Regel die Harnröhre und die Ducti ejaculatorii unverletzt bleiben. Sollten sie indessen auch eingerissen werden, so bleiben nach Verf. nichtsdestoweniger die guten Resultate doch nicht aus. Nach der Operation wird die Blase für kurze Zeit durch die suprapubische Wunde drainiert und täglich ausgewaschen kein Dauerkatheter.

Digitized by Google

Einzelne ausführliche Krankengeschichten mit Abbildungen der Präparate sind der überaus interessanten Arbeit beigefügt. Die in der Statistik angeführten Erfolge sind in der Tat glänzende zu nennen. Aus den Angaben sei folgendes hervorgehoben: Nur 4 von den 110 Pat. waren unter 60 Jahren, fast alle hatten ein langes (bis zu 24 Jahren) Katheterleben hinter sich und hatten infektiösen Urin. Bei den 110 Fällen erwiesen sich 3 der Prostatageschwülste als bösartig. Von den übrigen 107 Pat. genasen 97 völlig, so, daß das Urinieren später keinerlei Abweichungen von der Norm bot. Der Rest von 10 Fällen verlief tödlich, jedoch ist nur ein kleiner Prozentsatz dieser Todesfälle direkt auf Rechnung der Operation zu setzen; meist war die Konstitution der Kranken schon vor der Operation auf das äußerste erschöpft. Als Todesursachen werden angeführt: Manie, Hitzschlag, Nephritis, Herzfehler, Septhämie (2mal am 13. und 65. Tage p. op.). In den letzten 28 von Verf. operierten Fällen ereignete sich kein Todesfall. — Was die pathologisch-anatomischen Präparate angeht, so schwankten die Gewichte der entfernten Drüsen zwischen 3/4 Unzen (22,5 g) und 14 1/2 Unzen (435 g). Interessant ist, daß die bei vielen Fällen durch das lange Katheterisieren doch so äußerst lahmgelegte Funktion der Blasenmuskulatur sich nach der Enukleation der Prostata stets völlig wieder herstellte, ganz entgegen der früher, besonders von Thompson und Guyon vertretenen Ansicht.

Erwähnt zu werden verdient noch, daß die Operationsdauer stets eine außerordentlich kurze war und nur nach wenigen Minuten zählte.

Ref. möchte die Bemerkung anschließen, daß diese von F. zuerst angegebene Methode der Prostataenukleation in England schon weit populärer zu werden beginnt, wie auf dem Kontinent, und in vielen Hospitälern bereits geübt wird. Aus eigenen Beobachtungen am German Hospital in London kann Ref. nur die außerodentlich große Leichtigkeit der Methode bestätigen und möchte sie dringend auch dem weiteren deutschen Chirurgenkreise zur häufigeren Nachprüfung empfehlen. **H. Ebbinghaus** (Dortmund).

38) **Naguera.** Perforación espontánea de la vejiga con expulsion de un voluminoso cálculo.

(Rev. de med. y cir. pract. de Madrid 1904. März 21.)

Seit dem 2. Lebensjahre litt Pat. an Urinbeschwerden, die sich teils durch Inkontinenz, teils durch Retention und Unterbrechung des Harnstrahles manifestierten. Im 7. Lebensjahre traten Schmerzen im Unterleib auf, die zum Penis ausstrahlten. Ein Kurpfuscher nahm eine Sondierung vor. 36—40 Stunden später entwickelte sich eine heftige Entzündung vom Penis und Scrotum bis in die Perinealgegend unter hohem Fieber. Einige Tage danach brach ein Abszeß in der linken Dammgegend durch, der eine Fistel der Urethra post. hinterließ. Nach wenigen Monaten trat ein gleicher Abszeß rechterseits am Damme zu Tage, der sich öffnete und aus dem ein Stein spontan herausbefördert wurde. Er war von 14 cm Länge, 8 cm Breite und 130 g Gewicht. Die Fistel blieb unoperiert bestehen. 11 Jahre nach dem Abgange des Steines erlag der Pat. einer infektiösen Pyelonephritis. **Stein** (Wiesbaden).

39) **A. Grelinski.** Einige Worte über die Behandlung der Neubildungen der Blase.

(Gazeta lekarska 1904. Nr. 34 u. 35.)

Auf Grundlage der Statistik von Gurlt, Sperling, Thompson, Féré, Guyon, Küster, Nitze und Motz entfallen 367 Fälle von Neubildungen der Blase auf männliche Kranke und nur 99 Fälle auf weibliche. Verschiedener Ansicht sind jedoch die Autoren, ob Neubildungen häufiger in der Blasenwand primär entstehen oder von den Nachbarorganen, Prostata, Cervix usw., auf die Blasenwand übergreifen. Verf. schenkt den Angaben Motz' Glauben, wonach 73% von der Prostata ausgehen. Darauf ist zurückzuführen, daß das operative Eingreifen nicht ermunternde Resultate gibt, insbesondere wenn man das langsame

Digitized by Google

Wachsen der Neubildungen und die Toleranz der Blase berücksichtigt. Beim operativen Eingriffe soll man weniger in die Tiefe der Blasenwand eindringen, sondern einen möglichst großen Schleimhautabschnitt in der Umgebung des Neugebildes mit entfernen. Bei bösartigen Geschwülsten ist nur die Entfernung der ganzen Blase angezeigt, die Bardenheuer zuerst im Jahre 1887 ausführte. Bei gutartigen Neubildungen erklärt sich Verf. als Anhänger des Nitze'schen Verfahrens auf endoskopischem Wege, entgegen der Ansicht Lockwood's, der es als Spielerei verwirft (vgl. Referat im Zentralblatte für Chirurgie 1904 Nr. 30).

Bogdanik (Krakau).

40) **Newman. Three cases of reno-renal reflex pain: cases in which the symptom pointed to the sound kidney being the diseased one.**

(Glasgow med. journ. 1904. September.)

Im ersten Falle bestanden die Schmerzen links seit 5 Jahren; Nachweis eines Steines in der rechten Niere durch Röntgenstrahlen; Extraktion, Genesung. 25jähriger Mann. — Im zweiten Falle Schmerzen rechts, Stein durch X-Strahlen links entdeckt. Entfernung, Heilung. 33jähriger Mann. — Drittens ein 26jähriger Mann; Schmerz hauptsächlich links; Cystoskopie ergab eitrigen Urin rechts; Nephrotomie, Inzision der Pyonephrose rechts. Heilung.

W. v. Brunn (Marburg).

41) **Herhold. Ein Fall von subkutaner Ureterverletzung, Heilung durch Nierenexstirpation.**

(v. Langenbeck's Archiv Bd. LXXIV. Hft. 2.)

H. publiziert die interessante Krankengeschichte eines Unteroffiziers, der einen Hufschlag gegen den Bauch erhalten hatte. Im Laufe der nächsten Wochen bildete sich ein Krankheitsbild heraus, das den Eindruck einer Hydronephrose erweckte. Indessen zeigte sich bei der Operation, daß die Niere normal war und das Exsudat, das die Cystenniere vorgetäuscht hatte, perinephritisch lag. Auch der weitere Krankheitsverlauf, das Durchtränktwerden des Verbandes mit Urin lehrte, daß eine Harnleiterverletzung vorlag, die durch den Hufschlag bedingt war und durch Nierenexstirpation geheilt wurde, da wegen starker Verwachsungen der Harnleiter nicht freipräpariert werden konnte. Den Mechanismus der Zerreißung hat man sich wohl so zu denken, daß bei der Lageveränderung der Niere der Harnleiter über den Querfortsatz des ersten Lendenwirbels gespannt und eingerissen wurde. Verf. stellt die wenigen analogen Fälle aus der Literatur zusammen und konstatiert die große Seltenheit der subkutanen Verletzung des Harnleiters.

E. Siegel (Frankfurt a. M.).

42) **Carslaw and Muir. Fatal case of rupture of hydronephrotic kidney.**

(Glasgow med. journ. 1904. Mai.)

Wohl noch nie beobachteter Fall von Platzen einer hydronephrotischen Niere im Anschluß an eine starke Mahlzeit. Trotz Lumbalschnittes und Eröffnung nebst Drainage des Sackes Tod am 6. Tage. Erbrechen war die unmittelbare Ursache der Ruptur.

Die Obduktion ergab, daß beide Nieren hydronephrotisch verändert waren, ihr Parenchym geschrumpft. Außer einer Herzhypertrophie wurde nichts Besonderes gefunden.

W. v. Brunn (Marburg).

Originalmitteilungen, Monographien und Separatabdrücke wolle man an *Prof. E. Richter* in Breslau (Kaiser Wilhelmstraße 115), oder an die Verlagshandlung *Breitkopf & Härtel*, einsenden.

Druck und Verlag von Breitkopf & Härtel in Leipzig, Nürnbergerstraße 36/38.

Digitized by Google

Zentralblatt

für

CHIRURGIE

herausgegeben

von

E. von Bergmann, F. König, E. Richter,

in Berlin, in Berlin, in Breslau.

Einunddreifsigster Jahrgang.

Wöchentlich eine Nummer. Preis des Jahrganges 20 Mark, bei halbjähriger Vorauszahlung. Zu beziehen durch alle Buchhandlungen und Postanstalten.

Nr. 44. Sonnabend, den 5. November. 1904.

I.

(Aus dem Röntgeninstitut des Allgemeinen Krankenhauses St. Georg-Hamburg.)

Zur Technik der Röntgentherapie.

Von

Dr. Albers-Schönberg.

Bei der zurzeit gebräuchlichen Bestrahlungstechnik zu therapeutischen Zwecken ist die Anwendung von Schutzmasken aus Staniol, Blei oder Kautschukblei ein unerläßliches Erfordernis. Die

Digitized by Google

nicht zu bestrahlenden Partien müssen, um Verbrennungen mit Sicherheit vorzubeugen, auf das sorgfältigste abgedeckt werden. Neuerdings sind Instrumente von der Firma **Gundelach** (Gehlberg)

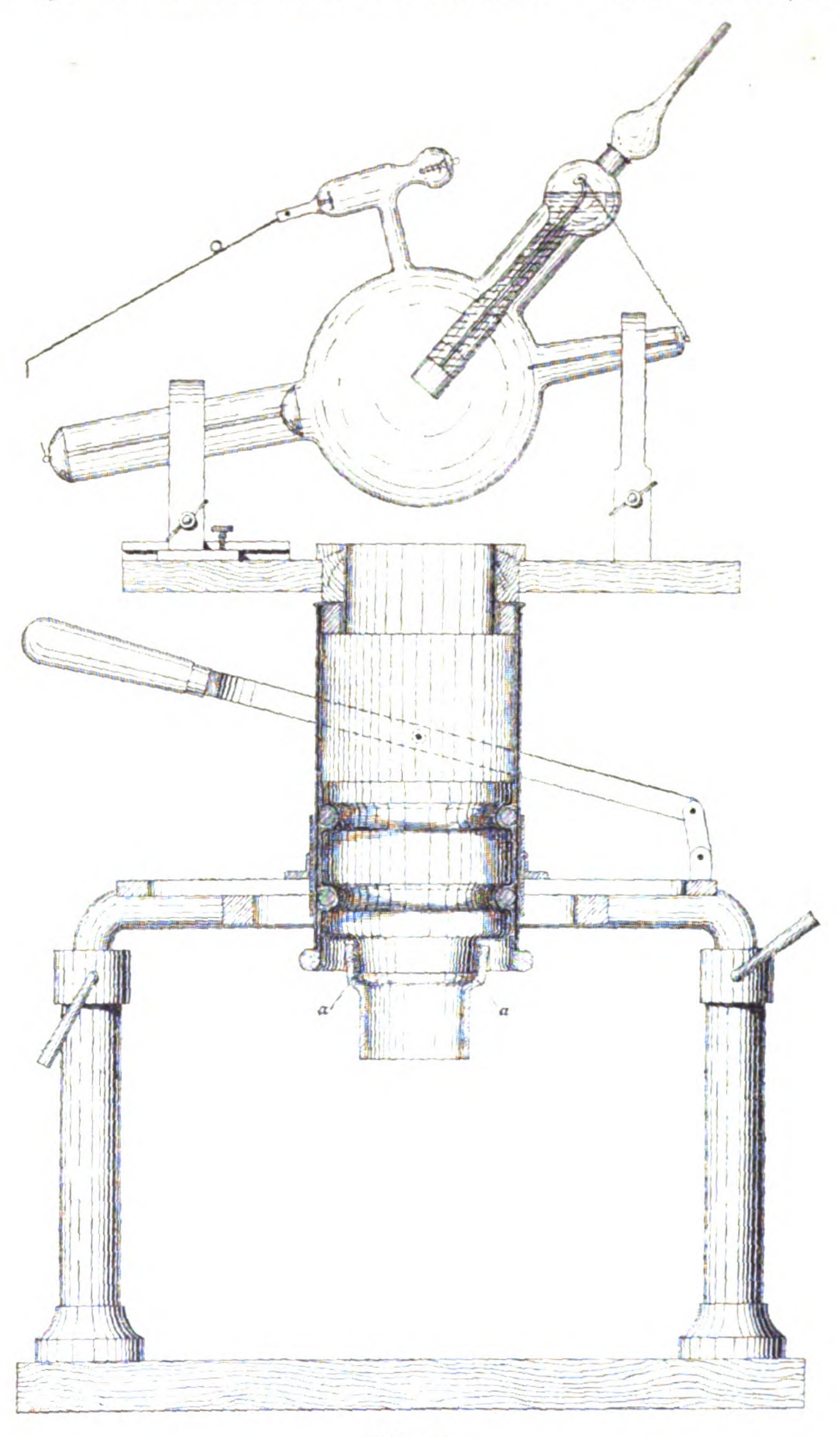


Fig. 1.

und Dr. **Max Levy** (Berlin) in den Handel gebracht, welche eine Bedeckung der nicht zu bestrahlenden Partien überflüssig machen sollen. Es sind dieses die bekannten Bleiglasschalen, in welchen die Röntgenröhren sich befinden, und an deren unterer Hälfte man

Digitized by Google

Bleiglasrohre von verschiedenem Kaliber einsetzen kann. Durch die Bleiglasabdeckung der Röhre ist die Möglichkeit gegeben, nur einen bestimmten Punkt des Körpers durch das Rohr hindurch bei Schutz aller übrigen Teile zu bestrahlen. Auf meine Veranlassung werden von der Firma Dr. Max Levy vorstehend beschriebene Bleiglasschalen mit besonderen Ansatzstücken für die gewöhnlichen Vaginalspekula in den Handel gebracht. Für nicht gynäkologische Bestrahlungen sind indessen diese Halbkugeln weniger geeignet, da einerseits ihre Anbringung in Stativen ihres großen Gewichtes wegen erschwert ist, andererseits die Ansatzstücke nicht die genügende Weite haben, um allen Erfordernissen der Praxis zu genügen. Für diejenigen Ärzte, welche im Besitze meiner Kompressionsblende sind, habe ich durch die Firma Siemens & Halske (Berlin) Bleiglas-Ansatzstücke herstellen lassen, welche direkt in die Zylinder der Kompressionsblende eingesetzt werden können und somit in besserer Weise denselben Zweck erfüllen, wie die vorbeschriebenen Bleiglashalbkugeln.

In Figur 1 ist die Konstruktion dargestellt. Am unteren Ende des Zylinders befindet sich ein dickes aus Bleiglas gearbeitetes Rohr, welches bei *a* einen mit Kork bekleideten Fortsatz trägt, auf welchem kurze Bleiglasansatzstücke von verschiedenem Kaliber aufgesetzt werden können. Handelt es sich um große zu bestrahlende Flächen, welche beispielsweise einen Durchmesser von 13 cm haben, so kann der Kompressionszylinder direkt ohne die Glasansatzstücke zur Bestrahlung benutzt werden. Sind dagegen die zu behandelnden Flächen kleiner, so wird man entweder das Bleiglasansatzrohr als solches oder dasselbe mit darauf gesetztem Ansatzstück zur Anwendung bringen. Die Röhre ist, wie aus der Figur hervorgeht, in derselben Weise wie bei der Röntgenographie üblich, über dem Zylinder derart zentriert, daß die Mitte der Antikathode in der Zylinderlängsachse liegt. Die Bleiglasansatzstücke können sowohl in den Zylinder von 13 cm Durchmesser wie in den Stereoskopzylinder eingesetzt werden. Man ist im Stande, jeden beliebigen Körperteil ohne Unbequemlichkeit unter die Blende zu bringen, wobei es sich in den meisten Fällen empfehlen wird, den Pat., abgesehen von Bestrahlungen der Hand, Arme oder Füße, eine liegende Stellung einnehmen zu lassen.

Figur 2 zeigt den Bestrahlungsapparat bei einem Falle von Ulcus rodens im inneren Augenwinkel. Die Apertur des engsten Ansatzstückes entspricht dem Umfange des Geschwüres. Durch die Hebelkonstruktion des Zylinders kann das Ansatzstück beliebig fest aufgesetzt werden, so daß der Pat. dadurch einen gewissen Halt bekommt und nicht durch ungewollte Bewegungen aus dem Bestrahlungsbezirk herausrücken kann. Alle weiteren Schutzbedeckungen sind überflüssig, da das die Röhre tragende Brett unterwärts mit Blei beschlagen ist und demzufolge die Röntgenstrahlen nur durch die obere Öffnung des Zylinders und durch das Ansatzstück dringen.

Digitized by Google

Wünscht man, wie dieses neuerdings von Hahn vorgeschlagen ist, bei Blutleere des Körperteiles zu bestrahlen, z. B. Handrücken, Fußrücken oder dgl., so kann auf das Glasansatzstück ein Gummiring gesetzt werden und nunmehr die Kompression, ohne daß dem

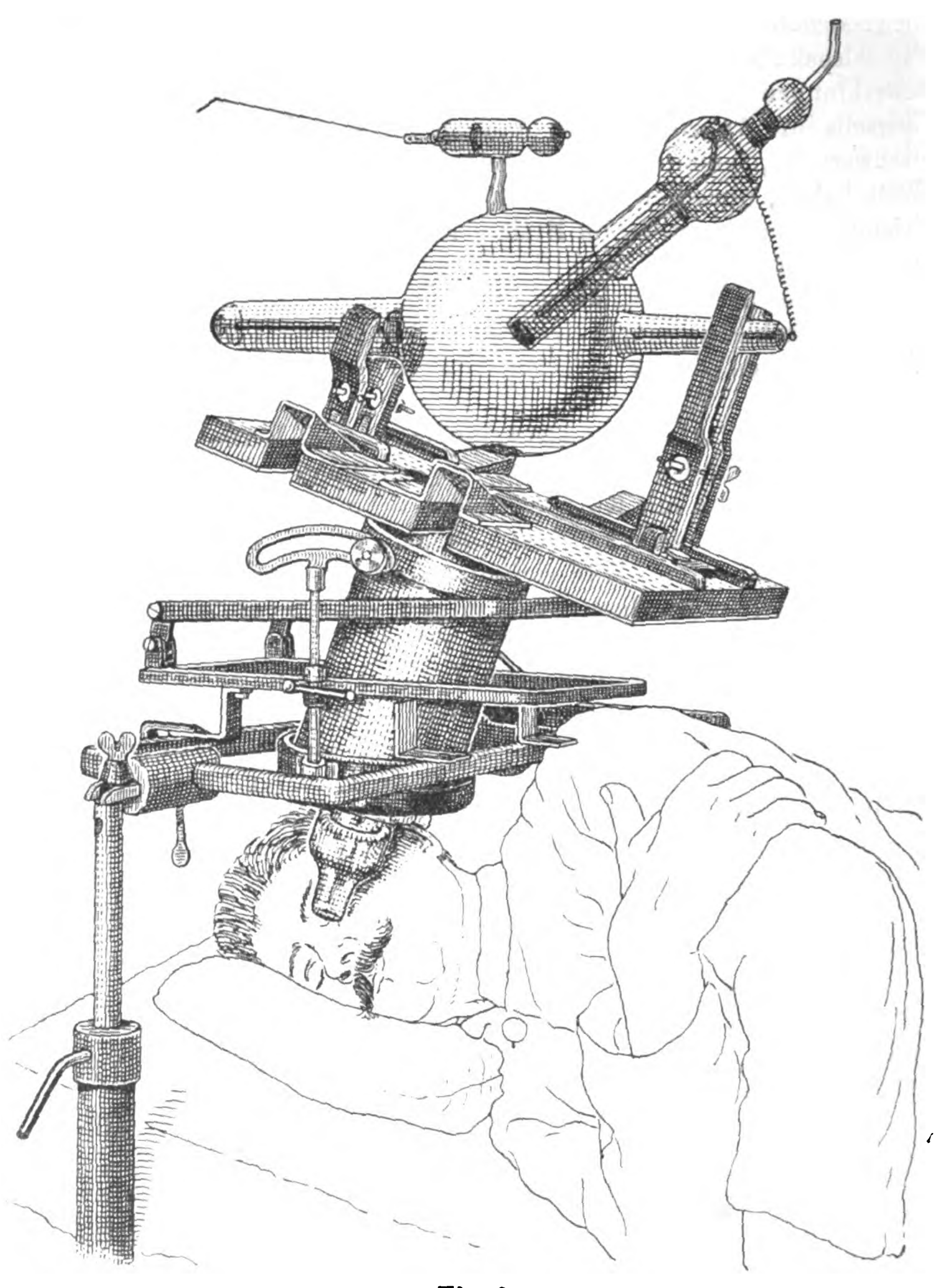


Fig. 2.

Pat. dadurch Schmerzen verursacht werden, energisch stattfinden. Auf diese Weise erzielt man einen von der Zirkulation abgeschlossenen Bezirk innerhalb des komprimierenden Gummiringes.

Digitized by Google

Die Anwendung der Kompressionsblende zur Röntgentherapie in vorbeschriebener Weise hat ferner den Vorzug, daß die Entfernung der Röhrenoberfläche von der Körperoberfläche stets die gleiche bleibt. Man wird also bei einiger Übung, namentlich dann, wenn man mittels des Holzknecht'schen Chromoradiometers festgestellt hat, wieviel Zeit bei einer bestimmten Röhrenbelastung und Röhrenqualität erforderlich ist, um bei genanntem Abstand ein H zu erreichen, es schnell dahin bringen, die nötige Bestrahlungsintensität auch ohne jedesmalige Nachmessung mit dem Chromoradiometer zu bestimmen. Namentlich bei Verwendung kräftiger Röhren, wie z. B. der Müller'schen Wasserkühlröhren, die besonders zu empfehlen sind, ist diese zwangsweise Innehaltung des gegebenen Abstandes von der Körperoberfläche von großem Wert, da man eher zu wenig als zuviel bestrahlen wird.

Die Erfahrungen, welche ich mit der Kompressionsblende in der Therapie der Hautkrankheiten bisher gewonnen habe, berechtigen mich, diese Methode der Bestrahlung warm zu empfehlen.

II.

(Aus dem Herz-Jesu-Hospital in Bonn.)

Zur Radikaloperation der Schenkelhernie.

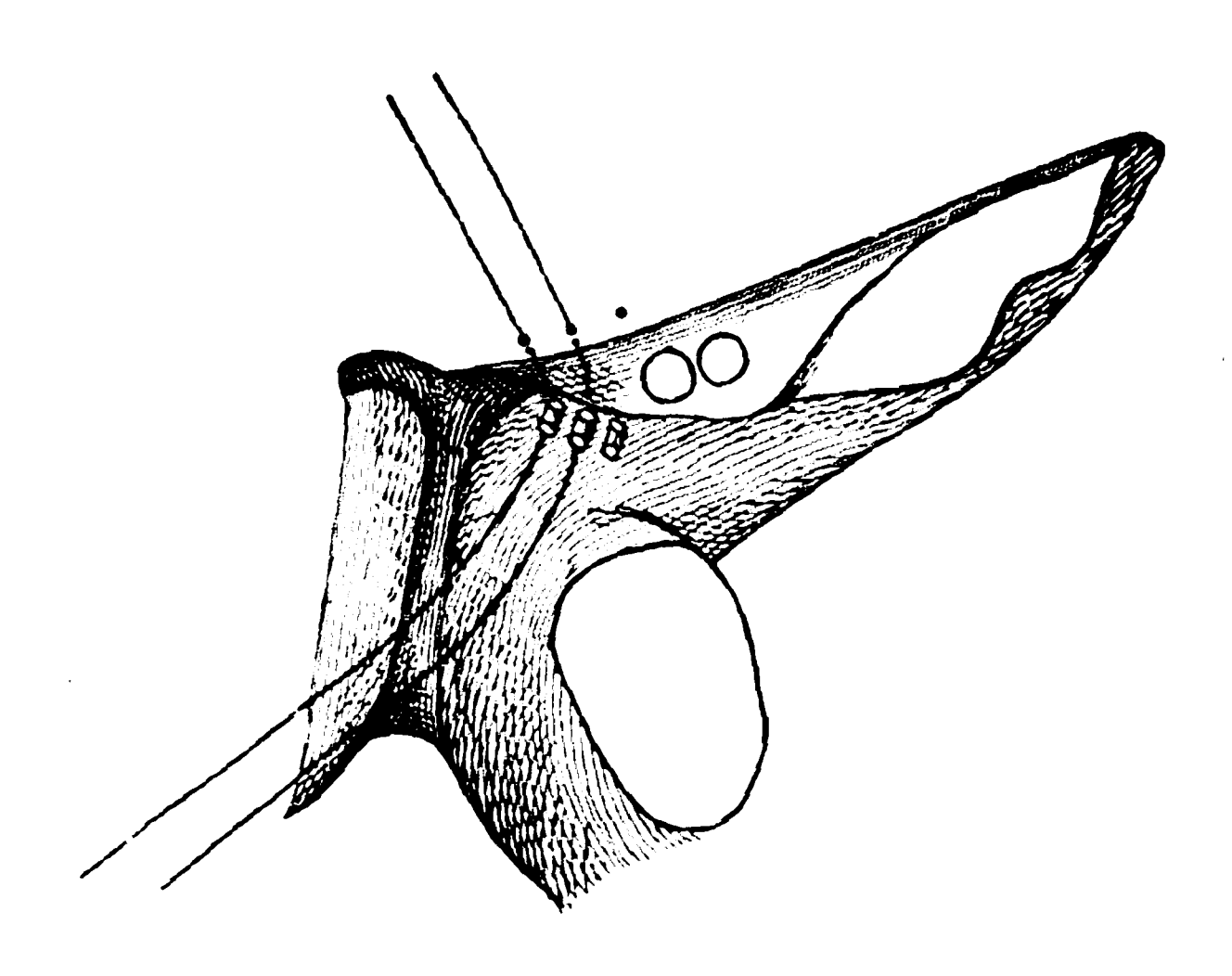
Von

A. Hammesfahr in Bonn.

Den Bruchkanal des Schenkelbruches — den Schenkelkanal — zu schließen, hat bekanntlich seine Schwierigkeiten. Die ausgeführten und unausgeführten Vorschläge, an die Stelle des Septum crurale ein widerstandfähiges Gebilde zu setzen, sind dementsprechend zahlreich; zahlreiche Vorschläge sind in der Chirurgie aber fast immer gleich mit unzulänglichen Vorschlägen. Sie sind bekannt und ebenso bekannt ihre Mängel; nicht einmal das gepriesene Drahtnetz hielt, was man so laut von ihm versprach. Ich will deshalb bescheiden sein und nicht von einer »neuen Methode« sprechen, sondern nur zeigen, wie ich mir geholfen habe, den Schenkelkanal zu schließen; wird, was ich bei seiner Einfachheit hoffe, das Verfahren nachgeprüft, so wird sich ja zeigen, ob es brauchbar ist. Nachdem der Bruchsack abgebunden und versenkt ist, wird die Crista des horizontalen Schambeinastes im Bereiche des Schenkelkanales durch stumpfes Wegdrücken des sie deckenden lockeren Gewebes freigelegt; dann wird ihr Periost auf der scharfen Kante gepalten und an Vorder- und Hinterfläche des Schambeinastes zurückgeschoben, so daß vom oberen Rande des Schambeines eine Leiste von 4—5 mm Breite freiliegt. In diese Leiste werden drei Löcher gebohrt, eins liegt nicht zu dicht neben der Vene, eins

Digitized by Google

möglichst medialwärts und das dritte in der Mitte (vgl. die Zeichnung). Man bohrt von vorn nach hinten und schräg von unten nach oben, so daß die »Ausschußöffnungen« auf der Hinterfläche des Schambeines dicht unter der Crista liegen. Durch die Löcher werden kräftige Seidenfäden mit einer Öhrsonde oder einer Drahtschleife geführt, die oberen Enden der Fäden werden mit Nadeln armiert, die das Lig. Poup. von innen her fassen, und dann knotet man so kräftig, daß das Ligament fest auf die Crista zu liegen kommt. Der Schenkelkanal ist damit geschlossen, und zwar da geschlossen, wo er zur Beseitigung des »Trichters« geschlossen wer-



den muß: am inneren Schenkelringe, der ja nach unten von der Crista begrenzt wird. Das Lig. Poup. wird der Crista so fest aufgeheftet, daß es als ihr »Periost« fest mit ihr verwachsen muß, und man könnte sagen, daß es nicht mehr vom Tuberc. pubicum seinen Ursprung nimmt, sondern medial von der Vena cruralis an der Crista des Schambeines. Eine Kompression der Vene braucht man nicht zu fürchten, wenn man ihr mit der lateralen Naht nicht zu dicht auf den Leib rückt. Zum Nähen nehme ich nicht mehr den so oft Beschwerden machenden Silberdraht, sondern Jodseide — durch Kochen sterilisierte und in Claudius'scher 1%iger Jod-Jodkaliumlösung aufbewahrte kräftige Turner'sche Seide. Gebraucht man diese Seide und zieht man beim Nähen Zwirnhandschuhe an, so kann man einer glatten Heilung gewiß sein.

---

1) **Estor.** Guide pratique de chirurgie infantile.

Paris, **Felix Alcan,** 1904.

Auf 474 Seiten bietet uns der Verf. in alphabetischer Anordnung Aufklärung über fast alle Gebiete der Chirurgie des Kindesalters.

Digitized by Google

Die Darstellung der Krankheitsbilder ist klar und präzise, die Behandlungsmethoden zum Teil recht ausführlich, es fehlen sogar nicht einmal Angaben orthopädischer Apparate. Man hat den angenehmen Eindruck, daß Verf., wie er in der Vorrede verspricht, wesentlich Selbsterprobtes bringt. Das Buch dürfte jedem praktischen, namentlich jedem Kinderarzte als außerordentlich praktisches Nachschlagebuch zur kurzen Orientierung dienen. **F. Göppert** (Kattowitz).

---

2) **White.** The treatment of postoperative vomiting by gastric lavage.

(Annals of surgery 1904. August.)

Das postoperative Erbrechen, welches sekundäre Hämorrhagien und den größten Teil der Bauchbrüche bedingt, wird als eine Folge absorbierter und in den Magen ausgeschiedener Anästhetika bezeichnet. Während der Narkose besteht eine Atonie der Magenwände und eine Ausscheidung von Chloroform und Äther auf hämatogenem Wege durch die Zellen der Magenschleimhaut in den Magen. Die einzige Methode, welche W. gute Resultate in der Behandlung postoperativen Erbrechens gegeben hat, besteht in der Auswaschung des Magens mit sterilem Wasser. Diese Ausspülung wird gleich nach Beendigung der Operation und während Pat. noch in Narkose sich befindet, ausgeführt. Unter folgenden drei Bedingungen soll diese Auswaschung stets vorgenommen werden:

1) In Fällen, in denen nur eine ungenügende Vorbereitung des zu Operierenden stattfinden konnte.

2) In Fällen, wo das Anästhetikum eine Stunde und darüber angewandt wurde.

3) In Fällen, in denen Pat. schon vor der Operation an Würgen und Erbrechen litt. **Herhold** (Altona).

---

3) **Mathews.** Physiological salt solution.

(Annals of surgery 1904. August.)

Verf. weist daraufhin, wie wichtig es sei, bei Infusion von Kochsalzlösungen die richtige Konzentration zu nehmen, da zu konzentrierte Lösungen die roten Blutkörperchen schrumpfen, zu verdünnte erst anschwellen und dann auflösen lassen. Die Frage der Schwellung oder Schrumpfung der roten Blutkörperchen hängt nicht so sehr von der chemischen Beschaffenheit, als vielmehr von ihrem osmotischen Effekt ab. Ist der osmotische Druck einer Flüssigkeit gleich dem des Blutplasmas und hat diese damit denselben Gefrierpunkt, so ist sie als eine physiologische Lösung zu bezeichnen. Durch Versuche fand M., daß eine 0,9%ige Kochsalzlösung diesen Anforderungen entspricht.

Da im Blute außerdem noch Kaliumchlorid und Kalziumchlorid vorhanden ist, so schlägt er zur Infusion folgende Lösung vor:

Digitized by Google

Sodiumchloride (NaCl) 0,9,
Potassiumchloride . . 0,3,
Kalziumchloride . . . 0,2,
Wasser . . . . 100.

Statt dieser Lösung kann auch eine nur 0,9 %ige NaCl enthaltende verwandt werden. Destilliertes Wasser ist nicht, sondern steriles zu verwenden. Müssen größere Mengen intravenös injiziert werden, so soll die Lösung genau titriert sein, so daß sie der physiologischen 0,9 %igen entspricht. Hat man keine genau hergestellte Lösungen, so ist es besser, subkutan zu injizieren. Die Temperatur muß genau der Temperatur des Blutes, und zwar auch für peritoneale Irrigationen entsprechen. **Herhold** (Altona).

---

4) **Friedrich.** Zur Behandlung des chronischen Empyems der Highmorshöhle.

(Deutsche med. Wochenschrift 1904. Nr. 37.)

Die neue Methode, welche F. in sieben Fällen von seit vielen Jahren (bis 13 Jahren) bestehenden Empyemen ausgezeichnete Erfolge gegeben hat, geht von den Grundsätzen aus, sicheren Abfluß zu schaffen und einen guten Überblick bei der Operation zu geben. Zu dem Zwecke müssen alle Unebenheiten vom Boden der Höhle entfernt und eine breite Kommunikation mit der Nasenhöhle in der Höhe des Bodens der Kieferhöhle für immer hergestellt werden. Der Operationsweg ist folgender: Umschneidung des Nasenflügels durch einen 2 cm langen Schnitt, von dessen Mitte ein 1—1 $^1/_2$ cm langer Schnitt schräg nach außen und unten abgeht. Freilegung der Crista nasalis, so daß 1—2 qcm der Facialfläche zu Gesicht kommen. Abtragen eines etwa 1 qcm großen Stückes von der vorderen köchernen Wand. Sodann wird von dieser Öffnung aus, hart am Boden der Kieferhöhle, deren nasale Wand in einer Höhe von 1 cm und einer Länge von 3 cm event. unter Mitnahme einer Spange der unteren Muschel entfernt. Nach so geschaffenem freien Überblick wird die Höhle event. gründlich ausgeräumt, die etwaigen Fisteln nachgesehen. Breite Tamponade der Höhle nach der Nasenhöhle zu, Herausleiten des Tampons aus dem entsprechenden Nasenloch, während die Hautschnitte exakt vernäht werden. Nachdem nach einigen Tagen die Tampons entfernt sind, werden noch für einige Zeit Ausspülungen gemacht und dann die Höhle sich selbst überlassen.

Borchard (Posen).

---

5) **T. Harris.** The submerged tonsil.

(Med. news 1904. Juli 9.)

Unter der verborgenen Mandel versteht Verf. den Teil einer vergrößerten Tonsille, welcher mehr oder weniger durch den vorderen Gaumenbogen verdeckt wird. Er unterscheidet zwischen Hypertrophie und Hyperplasie. Die erstere besteht in der Vermehrung

Digitized by Google

des lymphadenoiden Gewebes, die letztere trägt einen entzündlichen Charakter. Die entzündlich-hyperplastische ist diejenige Form, welche bei der »verborgenen« Mandel getroffen wird. Sie hat eine große Neigung zu rezidivierendem Auftreten peritonsillärer Abszesse. Die Diagnose ist erschwert durch die Adhäsionen mit den Gaumenbögen, durch welche sowohl der hypertrophische Teil, wie der Abszeß am Hervortreten über die innere Oberfläche gehindert werden. Es ist namentlich eine Krypte in der Tonsille, welche zu Abszessen disponiert ist, die sog. Fossa supratonsillaris, ein durch Persistenz einer fötalen Membran, der Plica triangularis von His, gebildeter Hohlraum, der eine Tiefe von $1^1/_2$ cm erreichen kann und für Bakterien eine günstige Brutstätte bietet. Der Abszeß befindet sich auf der Außenseite der Tonsille. Die so oft unternommenen erfolglosen Inzisionen führt Verf. gerade auf die als klassisch bezeichnete Stelle in der Mitte zwischen Uvula und letztem Molarzahn zurück. Er schlägt die Mitte zwischen der vertikalen Tonsillenachse und dem vorderen oder hinteren Gaumenbogen vor, je nach Befund des am stärksten geschwollenen Bogens. Die Rezidive trotz stattgehabter Tonsillotomie führt Verf. darauf zurück, daß bei der Operation noch Reste der hypertrophischen Mandel zurückgelassen wurden.

Bevor Verf. die Tonsillotomie ausführt, löst er die Verwachsungen mit den Gaumenbögen. Sodann kann man die Mandel mittels Häkchen luxieren und abtrennen. Die Operation macht Verf. unter Bepinselung mit Kokain und Injektion von Schleich'scher Lösung. Er entfernt in einer Sitzung nur eine Tonsille. Gurgeln mit einer Orthoformemulsion soll schmerzlindernd wirken.

Hofmann (Freiburg i. Br.).

---

6) **Lènnez.** De la rupture du muscle droit de l'abdomen chez les cavaliers.

(Arch. de méd. et de pharm. militaires 1904. Nr. 9.)

Wie in unserer Armee scheinen auch in der französischen Muskelzerreißungen im Rektus häufig vorzukommen. Nach L. tritt im Augenblicke der Zerreißung ein heftiger Schmerz in der unteren Hälfte des Leibes ein, der Verletzte hält sich mit bleichem Gesichte vornüber, Erbrechen und Koliken treten in einigen Fällen ein. Bei der Untersuchung wird in der Muskulatur des rechten oder linken Rektus eine längliche harte Geschwulst gefühlt. Dieselbe sitzt meistens 2—4 cm oberhalb der Pubes, selten höher. Dieser tiefe Sitz ist dadurch bedingt, daß die hintere Rektusscheide unterhalb des Nabels nur aus einem zarten Zellengewebe besteht. Fast immer sind nur einzelne Muskelfasern zerrissen, eine völlige Durchtrennung des Muskels ist äußerst selten. Hervorgerufen wird die Zerreißung bei einer forcierten und plötzlichen Zusammenziehung des Muskels, wie sie z. B. beim Aufsteigen aufs Pferd ohne Benutzung der Bügel stattfindet. Die Prognose ist günstig, unter Ruhe und Umschlägen tritt völlige Heilung ein. Verwechslung in diagnostischer Beziehung

Digitized by Google

kann vorkommen, und zwar mit intra-parietaler Hernie; meistens wird sie sich aber vermeiden lassen. Am Schluß der Arbeit werden zwölf selbst beobachtete Fälle näher beschrieben.

Herhold (Altona).

---

7) **Stimson.** The combined transverse and longitudinal incision in laparotomy.

(Annals of surgery 1904. August.)

S. empfiehlt, für die Laparotomie den von Rapid, Pfannenstiel und Küster angegebenen Quer-Längsschnitt anzuwenden, den er folgendermaßen ausführt. Konkav nach oben verlaufender, die Linea alba 3—4 cm oberhalb der Symphyse kreuzender, etwa 3 Zoll langer Querschnitt durch die Haut, Aponeurose des M. obliquus ext. und internus und damit auch die Scheide des Rektus. Der so gebildete aponeurotische Lappen wird nach aufwärts abpräpariert. Stumpfe Durchtrennung der Mm. recti in longitudinaler Richtung, Durchschneidung der hinteren Rektusscheide und des Bauchfelles ebenfalls in Längsrichtung. Nach Beendigung der Operation werden die Weichteile genau in der Richtung wieder vernäht, in welcher sie durchtrennt wurden. Der unterhalb des aponeurotischen Lappens befindliche Raum wird für 2—3 Tage durch ein schmales Drain drainiert. Diese Schnittführung verlängert die Operation nur um 5 Minuten, sie bewirkt eine weitere Bauchöffnung während der Operation. Die Operationsnarbe hat keine Neigung sich zu verbreitern, wie die Narben der Linea alba, da die Zerrung der lateralen Muskeln fortfällt.

Herhold (Altona).

---

8) **A. Buse.** Über akute Darmwandbrüche.

Inaug.-Diss., Jena, 1903.

Verf. berichtet über 33 Fällen von akutem Darmwandbruch aus der chirurgischen Klinik zu Jena. Entgegen der Annahme von Roser und König wird noch einmal hervorgehoben, daß es akute Darmwandbrüche ohne Vorhandensein eines früher sackförmig präformierten Darmteiles (z. B. Meckel'sches Divertikel) gibt, und zum Beweise der seinerzeit schon von Riedel (Über akute Darmwandbrüche usw. 1896) publizierte Fall angeführt, in dem sich bei einer zweiten Operation 5 Tage nach der Herniotomie eines Darmwandbruches die früher eingeklemmte Partie der Darmwand vollständig in das Niveau der übrigen Darmoberfläche zurückgekehrt fand. Als für die Entstehung des akuten Darmwandbruches günstige Faktoren werden angeführt: enge Bruchpforte (besonders bei Schenkelbruch), kurze, energische Bauchpresse, beweglicher Darm und event. Kürze des Mesenteriums. Die Diagnose ist insofern erschwert, als die Inkarzerationserscheinungen erklärlicherweise oft nur geringfügige sind. Da die Ernährungsstörungen in einem Darmwandbruch aus anatomischen Gründen rascher und intensiver auftreten, als bei Einklemmung der ganzen Darmschlinge — bei ungefähr $^2/_3$ der

Digitized by Google

operierten Fälle war bereits Gangrän vorhanden —, so warnt Verf. vor Repositionsversuchen, besonders forcierten, und rät zu schleuniger Operation. Die Erkrankung ist keineswegs so selten, wie früher angenommen wurde: auf 168 eingeklemmte Brüche, die in den Jahren 1896—1903 in der chirurgischen Klinik zu Jena beobachtet wurden, kommen 33 Fälle von akutem Darmwandbruch, die nach Abzug von zwei zweifelhaften Fällen 18% der Gesamtsumme darstellen. Die Sterblichkeit ist eine hohe (42%), wobei bemerkt werden muß, daß sich unter den Fällen viele verschleppte und deshalb von vornherein aussichtslose befanden.

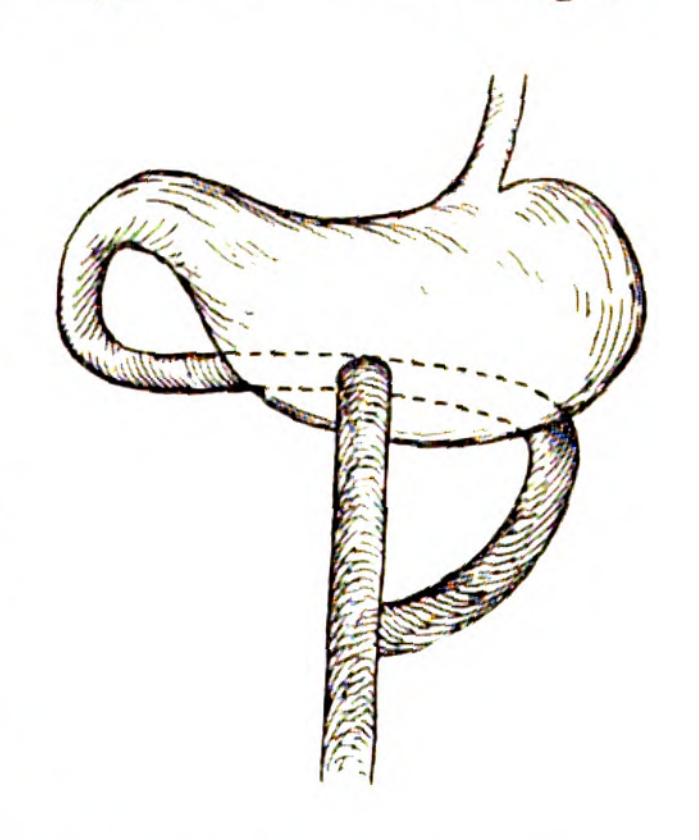
Thiemann (Jena).

---

9) **Robson.** Peptic ulcer of the jejunum.

(Annals of surgery 1904. August.)

Peptische Geschwüre des Jejunums kommen häufiger vor, als sie erkannt werden. Hervorgerufen werden sie nach R. durch eine milde Form von Sepsis in Verbindung mit einer Hyperazidität des Magensaftes. Sie treten fast nur nach der Gastroenterostomia anterior, nur selten nach der posterior ein. Bei 16 statistisch zusammengestellten Fällen von peptischem Geschwür des Magens war 11mal die Gastroenterostomia anterior, 2mal die posterior und 1mal die Roux-sche Y-Operation ausgeführt worden. Um das Leiden zu verhüten, wird eine gründliche orale Antisepsis und eine Vorbehandlung der Hyperazidität empfohlen. Operativ kommt die Ablösung der Schlingen, Exzision und Naht des Geschwürs und bei perforativer Peritonitis eine sorgfältige Reinigung der Bauchhöhle in Betracht; außerdem ist es notwendig, die Roux'sche Y-Operation auszuführen durch Einpflanzung des zuführenden Darmendes in das Abführende. Ein so mit Erfolg behandelter Fall wird näher beschrieben.



Herhold (Altona).

---

10) **Boas.** Über die Behandlung von Hämorrhoidalblutungen mittels rektaler Chlorkalziuminjektionen.

(Therapie der Gegenwart 1904. Nr. 7.)

Verf. hebt hervor, daß oft sich wiederholende Hämorrhoidalblutungen die Hauptindikationen zur operativen Entfernung der Hämorrhoiden bilden, und daß man um die Operation häufig herumkommen könne, wenn man über ein zuverlässiges Blutstillungsmittel verfügen würde. Als zuverlässiges Mittel empfiehlt Verf. unter kurzer Darlegung der Wirkung der Kalksalze auf die Blutgerinnung und unter Hinweis, daß auch bei der Gelatinebehandlung nur eine Kalk-

Digitized by Google

salzwirkung vorliege, Einspritzungen einer 10%igen Chlorkalziumlösung. Die Applikation erfolgt in einer Menge von 20 g mit gut eingeölter Mastdarmspritze früh nach vorangegangener Entleerung.

Verf. verfügt über ein Material von 25 Fällen, in denen sich die Methode bewährt hat. Auch bei Hämorrhagien infolge von Mastdarmkarzinomen und bei Menorrhagien haben sich die Injektionen bewährt. Durch die Injektionen werden nur die Blutungen, die Knoten selbst jedoch nicht erkennbar beeinflußt.

Silberberg (Breslau).

---

11) **G. Woolsey.** The relations of surgery to the recent advances in the knowledge of the pancreas.

(Med. news 1904. Juli 16.)

Pankreaswunden können, abgesehen von abundanten Blutungen, durch Sekretion des Pankreassaftes Lösung peritonealer Verklebungen mit folgender Peritonitis, Fettnekrose und chronische Fisteln mit schwerer Schädigung der nächsten Hautbezirke herbeiführen. Verf. hat eine Fistel nach einer Explorativoperation erlebt, doch ohne schlechtes Endresultat. Die so häufige Komplikation von Choledochusstein und Pankreatitis ist nach Opie darauf zurückzuführen, daß ein Stein des Vater'schen Divertikels die Einmündungsstelle des Ductus Wirsungianus frei läßt, die gestaute und häufig infizierte Galle aber in das Pankreas hinein überläuft. Verf. tritt für die Frühoperation der akuten Pankreatitis ein; er hat drei solche Fälle operiert. Fettstühle, Fleischfasern findet man oft bei chronischem Verschluß des Pankreasganges. Zur Diagnose der akuten Erkrankung ist nach Opie der Nachweis des fettspaltenden Fermentes im Urin am ehesten verwertbar. Verf. richtet sein Augenmerk auf zwei Dinge, das Auftreten von Glykosurie in den ersten Tagen der Erkrankung, was am dritten Tage wieder verschwinden soll, und die Ähnlichkeit des ganzen Bildes mit einem akuten Darmverschluß. Verf. empfiehlt, bei der geringen Kenntnis des klinischen Bildes einen Explorativschnitt zu machen. Fettnekrose oder hämorrhagisches Exsudat und Tastung müssen zur Diagnose führen. Die Fälle des Autors zeigten alle drei diffuse Peritonitis. Der Pankreassaft genügt nach seiner Ansicht nicht, den tödlichen Ausgang direkt herbeizuführen, er ebnet aber der bakteriellen Invasion den Weg. Verf. spricht sich nach dem Vorbilde von Hahn für Entleerung des peritonealen Exsudates, Ausspülung und Drainage aus. Er kann dem Mikulicz'schen Vorschlage der Inzision in die entzündete Drüse nicht beipflichten und sucht ihn mit seinen eignen Worten zu widerlegen, indem Mikulicz Operationen am Pankreas selbst für gefährlicher als an allen anderen Organen der Bauchhöhle hält. Verf. hat in seinen drei Fällen sich nur auf Entleerung des Exsudates beschränkt und Heilung erzielt.

Die chronische Entzündung des Pankreas ist wahrscheinlich, wenn, abgesehen von den lokalisierten Schmerzen, die erweiterte

Digitized by Google

Gallenblase und Ikterus auf die Komplikation der Gallenwege hinweisen. Robson leitet ja die chronische Entzündung auf eine solche des Ausführungsganges und diese wieder auf die Gallenwege zurück. Schmerzen treten gewöhnlich bei Karzinom des Pankreas in den Hintergrund, während der Ikterus stärker ist. Doch lassen alle diese Anhaltspunkte in einzelnen Fällen im Stich, und die Diagnose kann erst, nach dem Vorschlage von Robson, durch die Explorativlaparotomie gestellt werden, an welche sich dann die Drainage der Gallenwege anzuschließen hat.

Hofmann (Freiburg i. Br.).

Kleinere Mitteilungen.

Typhusreaktion in Abszeßinhalt und Blut nach 23 Jahren.

Von

San.-Rat Dr. **Harbordt** in Frankfurt a. M.

Nicht nur bakteriologisch, sondern auch chirurgisch interessant dürfte folgender Fall sein. Herr H., 61 Jahre alt, hat im Jahre 1881 einen schweren Typhus mit Thrombosen und Infarkten überstanden. Er erkrankte in Kissingen im Juli und konnte erst Anfang November nach Frankfurt verbracht werden. Hier entwickelte sich in der Gegend der linken unteren Rippenknorpel ein Abszeß, der inzidiert wurde. Da es nicht zur Heilung kommen wollte, habe ich im Frühjahr 1882 breit gespalten und vom 7. und 8. Rippenknorpel je ein 5 cm langes Stück exstirpiert. Als im Laufe der nächsten Jahre immer wieder Fistelbildung entstand, hat auf meine Veranlassung Küster in Marburg im Mai 1893 durch einen großen Lappenschnitt die unteren Rippenknorpel und das angrenzende Brustbein freigelegt und mit Meißel und Schere alles, was erkrankt schien, entfernt. Erst im Herbste kam es zur Heilung. Seit dieser Zeit haben sich alljährlich mehrmals größere und kleinere Abszesse im Operationsgebiet entwickelt. In der Regel ging ein mehrtägiges Unbehagen voraus, das dann durch rasches Auftreten einer fluktuierenden Stelle, bald mehr nach außen, bald mehr nach innen, seine Erklärung fand. Mit der Inzision schwanden immer prompt alle Beschwerden, und es erfolgte Heilung. Im übrigen erfreute sich Herr H. einer guten Gesundheit, war auch mit nur kurzen Unterbrechungen in seinem Geschäfte tätig.

Im September v. J. habe ich den Inhalt eines Abszesses nach Rücksprache mit Herrn Prof. Neisser an das Seruminstitut eingeschickt und später auf seinen Wunsch auch eine Blutprobe.

Über den Befund schreibt er wie folgt:

»Am 9. September 1903 wurden mittels Agarplattenausstriches vereinzelte Kolonien gefunden, welche, wie die weitere Untersuchung ergab, aus Typhusbazillen bestanden. Leichter war die Isolierung aus einem Bouillonröhrchen, das mit dem Eiter beimpft war. Die isolierten Bazillen waren beweglich und nach der Gram-schen Methode nicht färbbar. Sie wuchsen in hoher Traubenzuckerschicht, in Milch, auf Drygalski-Agar typisch, bildeten kein Indol und wurden von einem hochwertigen Typhus-Ziegen-Immunserum ebenso stark wie andere Typhusstämme (bis zur Serumverdünnung 1 : 32000) agglutiniert.

Eine Untersuchung einer neuen Eiterprobe am 9. Oktober 1903 ergab nur Streptokokken, keine Typhusbazillen.

Gleichzeitig war Blut des Pat. zur Anstellung der Widal'schen Reaktion eingeschickt worden. Dieses Serum agglutinierte noch in einer Verdünnung von 1 : 5000 in typischer Weise Typhusbazillen. Ich bemerke hierzu, daß ich noch nie ein menschliches Serum von einem solch hohen Titre gesehen habe.«

Digitized by Google

Am 8. Juli 1904 habe ich, wie schon einmal vor 3 Jahren, wegen eines bei vollkommenem Wohlbefinden sich überraschend schnell entwickelnden Abszesses im linken Epigastrium in der Mittellinie inzidiert und gelangte mit dem eingeführten Finger unter den linken M. rectus. Unter Drainage erfolgte verhältnismäßig rasch die Heilung. Im Eiter wurden diesmal keine Typhusbazillen, dagegen sehr reichlich Streptokokken und vereinzelt Staphylokokken gefunden (Neisser).

Gegenwärtig besteht nur eine linsengroße, wenig sezernierende Fistel 4fingerbreit unterhalb der Brustwarze, und das Allgemeinbefinden läßt nichts zu wünschen übrig.

---

12) **Mühsam.** Über Dermatitis der Hand nach Röntgenbestrahlung (Fingeramputation).

(v. Langenbeck's Archiv Bd. LXXIV. Hft. 2.)

M. beschreibt die Krankengeschichte eines Arztes, der unter Einwirkung seiner Beschäftigung mit Röntgenstrahlen langwierige Veränderungen an der Hand erlitt, die infolge unzulänglicher Heilung und heftiger Beschwerden zu der Amputation eines Fingers führten. Die mikroskopische Untersuchung des durch den operativen Eingriff erhaltenen Präparates zeigte besonders Veränderungen an den Gefäßen, und zwar hauptsächlich an den größeren. Im ganzen erhielt man den Eindruck, daß es sich dabei um das Bild der Endarteriitis obliterans handelte. Die durch dieselbe bewirkte partielle und zum Teil auch totale Obliteration der Gefäße ist möglicherweise auch die Ursache der langsamen Heilung und schlechten Heilbarkeit der Röntgengeschwüre. Vielleicht bedingt auch die Herabsetzung der Ernährung, welche auf diese Art erzielt wird, die Erfolge der Röntgentherapie bei Geschwülsten, insofern die mangelhafte Blutzufuhr Schrumpfungsprozesse veranlaßt. Die Frage, ob die bei der Röntgenbestrahlung beobachteten Wirkungen und Unannehmlichkeiten durch die X-Strahlen selbst oder durch die elektrischen Entladungen in der Umgebung der Röhre hervorgerufen seien, beantwortet Verf. dahin, daß die Röntgenstrahlen selbst die Ursache seien. Bemerkungen über Prophylaxe und Behandlung der Röntgengeschwüre beschließen den Aufsatz.

E. Siegel (Frankfurt a. M.).

13) **L. Kingsford.** The channels of infection in tuberculosis in childhood.

(Lancet 1904. September 24.)

Verf. analysiert in der Arbeit die Sektionsbefunde von 339 an Tuberkulose verstorbenen bis zu 14 Jahre alten Kindern aus dem East London Hospital for children. In sehr instruktiven Tabellen zeigt er die Eingangspforten der Tuberkulose und die Mortalität in den verschiedenen Altersstufen. Als Eingangspforten unterscheidet er: thoracische, abdominelle, pharyngeale und zweifelhafte. Die Mittelohrtuberkulose betrachtet er als Einatmungstuberkulose, die Tonsillartuberkulose als alimentär. In einer weiteren Tabelle führt er die Ernährung der einzelnen Kinder während ihres ersten Lebensjahres an. Das Ergebnis der Arbeit ist: 216 Fälle = 63,7% Inhalationstuberkulose; 65 Fälle = 19,1% alimentäre; 17% unsichere. Durch Einatmung bedroht also nach Verf. die Tuberkulose Kinder unter 14 Jahren am meisten. Die Infektionsgefahr durch tuberkulöse Milch ist in Wirklichkeit keine sehr bedeutende und wird nach Verf. heutzutage vielfach übertrieben veranschlagt; immerhin ist sie in England mit ca. 20% noch bedeutend genug. Verf. mahnt, den Verbesserungen der äußeren Lebensbedingungen der Kinder einen Teil der behördlichen Aufsicht zuzuwenden, welche jetzt dem Verkaufe eventuell tuberkulöser Milch dient. Ein widerstandsfähiger, kräftiger Organismus wird der Gefahr der alimentären Tuberkulose noch um vieles leichter entgehen.

H. Ebbinghaus (Dortmund).

Digitized by Google

14) **S. J. Meltzer.** Myelopathic albumosuria.
(New York med. record 1904. Juni 18.)

M. publiziert einen neuen Fall von multiplen Myelomen (Kahler's Krankheit — Prager med. Wochenschrift 1889 p. 33), deren Hauptcharakteristikum bekanntlich in Schmerzen der Knochen, speziell des Stammes, der Gegenwart der Bence-Jones'schen Albumose im Urin und einem mehr oder weniger schnellen, stets schlechten Ausgange besteht.

Zu bedauern ist, daß bei dem einen Fall, einem 45jährigen Manne, keine Röntgenaufnahme und auch keine Autopsie gemacht wurde.

Loewenhardt (Breslau).

15) **McCosh.** Observations on the results in 125 cases of sarcoma.
(Annals of surgery 1904. August.)

Verf. macht zunächst auf die Schwierigkeiten aufmerksam, in gewissen Fällen mikroskopisch eine sichere Diagnose auf Sarkom zu stellen. Namentlich bei den Sarkomen der Lymphdrüsen kann man oft schwanken zwischen Lymphosarkom und chronischer Entzündung. Nach C.'s Ansicht wird nach 1/4 Jahrhundert manche Geschwulst, die jetzt noch Sarkom genannt wird, unter eine andere Klasse gereiht werden. Ebenso schwierig ist die Prognose zu beurteilen, da manche Geschwülste eine Zeitlang stationär bleiben und dann plötzlich rapide zu wachsen beginnen. Was die Behandlung betrifft, so können ja Sarkome infolge Erysipel oder Eiterung oder auch durch Coley's Toxin zur Ausheilung kommen, das richtigste Mittel ist aber natürlich die Operation. Von 125 wegen Sarkom Operierten konnte Verf. 98 weiter verfolgen, von diesen letzteren konnten nur 56 radikal operiert werden und 14 von ihnen bekamen Residive. Von der Gesamtzahl 98 starben 51 an Rezidiven. Es handelte sich um Spindelzellensarkom 13mal, um kleines Rundzellensarkom 29mal, um Rundzellensarkom 11mal, um Lymphosarkom 10mal, um Myxosarkom 3mal, um Fibrosarkom 14mal, um gemischtes, nicht klassifizierbares Sarkom 31mal, um gemischte Geschwülste 2mal.

Herhold (Altona).

16) **A. Davis and J. Davis.** Osteomalacia in male.
(Annals of surgery 1904. August.)

Ein Mann stürzte auf weichen Erdboden und brach den Oberarm. Da der Bruch nicht heilte, sich vielmehr eine Pseudarthrose bildete, legte D. die Bruchstelle frei, um anzufrischen und zu nähen. Das untere Bruchende wurde ganz porös und pergamentartig brüchig, das Periost stark verdickt und cystisch degeneriert gefunden. Der Arm wurde amputiert und mikroskopische Untersuchungen der von der Bruchstelle entfernten Knochenstücke eingeleitet. Die Unterarmknochen des amputierten Armes konnten mit Leichtigkeit zerbrochen werden; da Krümmung der Wirbelsäule und Verbiegungen der Rippen, sowie ein gewisser Grad von Stupidität und Myasthenie bestanden, wurde an Osteomalakie gedacht. Eine genauere Inspektion der Knochen an der Bruchstelle zeigte nun folgendes: Oberes und unteres Bruchende erschienen porös, die Rinde dünn und schwammig; so wenig Knochenmasse war vorhanden, daß die Knochen mit dem Messer leicht durchschnitten werden konnten. Das Mark stark rot gefärbt. Die Knochen des Unterarmes und der Hand zeigten eine ähnliche Beschaffenheit, wie oben beschrieben. Eine mikroskopische Untersuchung der Knochenschnitte ergab folgenden Befund: Knochentrabekel dünn, Havers'sche Kanäle erweitert; entlang dem Rande der Trabekel, besonders in der Nähe des Periosts, sind kleine Aushöhlungen, welche zahlreiche runde Zellen und einzelne Riesenzellen zeigen. Das Mark enthält viel Fett, in der Nähe der Rinde und zwischen den Trabekeln ist es von einem reichlichen fibrösen Gewebe durchsetzt. Verf. kann sich bezüglich der Entstehungsursache der Osteomalakie weder der Milchsäure- noch der toxischen, noch der trophoneurotischen Theorie anschließen; er meint vielmehr, daß die Ursachen der Krankheit noch völlig unbekannt seien.

Herhold (Altona).

Digitized by Google

17) Du Castel et Semper. Maladie osseuse de Paget.

(Ann. de dermatol. et de syphil. 1904. p. 331.)

49jährige Pat., fünf Aborte (Puerperalfieber bei der ersten Geburt). Beginn des Leidens vor 14 Jahren mit Hypertrophie der Schienbeine, später der Schlüsselbeine. Seit 2 Jahren Schmerzen, zuerst schwach, seit 2 Monaten stärker, spontan oder bei Druck auf die kranken Knochen auftretend. Seit einigen Tagen Stiche in den Schläfen. Status: Keine luetischen Veränderungen. Variköses Geschwür am rechten Beine. Beide Beine verdickt und nach außen und vorn gebogen. Linkes Schlüsselbein verdickt und gekrümmt. Wirbelsäule gerade, im Kreuz einwärts gebogen. Becken verbreitert. Die Haut über den kranken Gliedern ist varikös und pigmentiert. Drei Injektionen von grauem Öl haben keine Besserung gebracht. **Klingmüller** (Breslau).

18) Gaucher et Rostaine. Maladie osseuse de Paget améliorée par le traitement antisyphilitique.

(Ann. de dermatol. et de syphil. 1904. p. 329.)

Verff. beschreiben einen Fall von Paget'scher Knochenerkrankung, welcher durch Jodkalium und Quecksilber wesentlich gebessert wurde und somit die Ansicht von Lannelongue und Fournier zu bestätigen scheint, daß diese Krankheit auf hereditäre Lues zurückzuführen sei. Der 48jährige Pat. stammt aus gesunder Familie, war selbst als Kind gesund und kräftig. Keine Luesanamnese. Soldat gewesen. Im 35. Jahre macht ihn ein Arzt darauf aufmerksam, daß seine rechte Tibia wie eine Säbelscheide geformt sei, was Pat. selbst bisher nicht wußte. 1902 Bruch des linken Oberarmes und Ellbogen; Heilung in 6 Wochen mit beträchtlicher Callusbildung. Sein jetziges Leiden begann vor 5 Jahren mit Schmerzen im Kreuz und rechten Beine, welche anfallsweise, besonders in der Nacht, auftraten. Sein Kopf verändert sich allmählich und nimmt eine gewölbte Form an, die Beine krümmen sich mit konvexem Bogen nach außen. Status: Pat. kann nicht gehen, sich nicht bücken, sich nur einige Minuten aufrecht halten, muß sich zum Arbeiten setzen. Seine Knie bleiben 15—20 cm voneinander entfernt, die Füße kann er nicht vereinigen. Hyperostose am Scheitel, geringer Prognathismus. Am Cervicalteile der Wirbelsäule Hyperostose (frontaler Durchmesser 10 bis 12 cm); Beugung und Rotation erhalten, Extension unmöglich. Dorsal- und Lumbalwirbel unbeweglich. Hyperostose der Clavicula (4 cm dick), des Humerus (frühere Fraktur). Femur beiderseits um das Doppelte verdickt, konvex nach außen gebogen; Tibiae desgleichen, außerdem rechte Tibia Säbelscheidenform. Behandlung mit Einspritzungen von Hydrarg. benzoatum und innerlich 2 g Jodkali während eines Monats, Besserung wesentlich. Fortsetzung der Kur noch einen Monat lang. Pat. steht den ganzen Tag, kann leicht gehen. **Klingmüller** (Breslau).

19) Velde. Erfahrungen mit aseptischer Wundbehandlung im Kriege.

(Deutsche militärärztliche Zeitschrift 1904. Hft. 9.)

V. zieht seine Erfahrungen aus 126 während der Belagerung der Gesandtschaften zu Peking beobachteten Schußverletzungen. Die chirurgische Behandlung derselben war streng konservativ, primäre Operationen wurden äußerst selten vorgenommen, und diese gaben recht ungünstige Resultate. Grundsatz bei der Wundbehandlung war es, das aseptische Verfahren in weitestem Umfange zur Geltung zu bringen; einige Verwundete mußten allerdings mit nicht sterilisiertem und nicht imprägniertem Mull verbunden werden, ohne daß irgendwelche Nachteile dadurch zutage traten.

Nach Verf. soll es in künftigen Kriegen unter allen Umständen vermieden werden, mit nicht desinfizierten Händen zu arbeiten; daher muß der Verbandplatz reichlich mit Wasser versehen sein. Von den mit Sublimat imprägnierten Verbandstoffen ist Verf. kein Freund. Nach des Ref. Ansicht wird jedoch überall da, wo nicht frisch sterilisiert werden kann, also auf dem Schlachtfelde und auf den

Digitized by Google

Truppenverbandplätzen, dem imprägnierten Verbandstoffe vor dem nicht sterilisierten sowohl wie vor dem altsterilisierten Verbandstoff der Vorzug zu geben sein.

Herhold (Altona).

20) **V. S. Hodson.** The treatment of tetanus by intravenous saline infusions.

(Lancet 1904. September 17.)

Verf. empfiehlt dringend als wichtiges Hilfsmittel in der Behandlung des Tetanus die reichliche intravenöse Kochsalzinfusion, ein Verfahren, das ja allerdings keineswegs neu ist. Er berichtet über drei außerordentlich günstig durch diese Infusionen beeinflußte Fälle, von denen zwei genasen, einer, hauptsächlich infolge allgemeiner Schwäche, starb. Der Weg der Behandlung war bei Verf. folgender: Als er bei dem ersten dieser Pat., trotz wirklicher Antitoxinbehandlung, eine Verschlimmerung der Krämpfe konstatierte, entleerte er durch eine Vene 15 Unzen (ca. 450 g) Blut und injizierte 2 Liter physiologische Kochsalzlösung mit 75 g Brandy vermischt. Dieses geschah in völliger Narkose; vor Aufwachen aus derselben gab er dann noch eine Dosis Antitoxin und 0,03 g Morphium subkutan. Nach sehr bald einsetzendem profusen Schwitzen zeigten die Pat. alle drei eine erhebliche Besserung, und zwei von ihnen genasen, wie erwähnt, in einigen Tagen. Das Verfahren ist nach Verf. nach Bedarf häufiger zu wiederholen.

H. Ebbinghaus (Dortmund).

21) **Plumeyer.** Knochenimplantation bei Schädeldefekten.

Diss., Kiel, 1903.

Bericht über drei Kranke, bei welchen Schädeldefekte durch ausgekochten Knochen (bei der Autopsie gewonnenen Schädelknochen und einmal Spongiosastück des Calcaneus) mit gutem Erfolge gedeckt wurden. **Neck** (Chemnitz).

22) **R. Keyser.** Epithelioma of the tongue in women.

(Lancet 1904. September 17.)

Verf. hat mit einigen eigenen Fällen von Zungenkrebs bei Frauen noch andere aus den Annalen des St. Georges Hospital und des Londoner Cancer Hospitals, im ganzen 10 derartige Fälle, zusammengestellt. Er bestreitet, daß die Erkrankung im allgemeinen eine so sehr seltene sei, wie einige Autoren auf Grund ihrer Statistiken annehmen. Wesentliche Unterschiede im Alter des Auftretens der Erkrankung scheinen bei beiden Geschlechtern nicht zu bestehen; von Verf.s Fällen war die jüngste Pat. 23 Jahre, die älteste 72. Als Ursachen des Karzinoms werden allgemein gleichmäßige, dauernde lokale Irritationen oder Syphilis der Zunge angenommen. Was letztere Erkrankung angeht, so vermag Verf. auf Grund seiner Fälle diese Ätiologie nicht zu bestätigen. Ebenso wird dem Rauchen als Ursache von Zungenkarzinom nur fragliche ätiologische Bedeutung zugeschrieben; z. B. sammelte Hertaux 100 Fälle von Krebs der Lippe und Zunge in Finisterre, wo alle Frauen kurze Pfeifen rauchen, und es fand sich nicht ein derartiges Karzinom bei Frauen. In anderem Sinne könnten allerdings z. B. die statistischen Daten in Irland gedeutet werden, wo auch sehr viel von Frauen geraucht wird: Während die Totalsterblichkeitsrate an Krebs überhaupt 6,1 pro 10000 Einwohner gegenüber 8,3 in England ist, wird die Sterblichkeit an Zungenkrebs in Irland mit 13,3% gegenüber 11,3% in England angegeben.

Die an und für sich kurze Arbeit ist auf Grund ihrer sehr zahlreichen statistischen Angaben als recht interessant zu bezeichnen.

H. Ebbinghaus (Dortmund).

23) **Moizard, Denis et Rabé.** Les tumeurs malignes de l'amygdales chez l'enfant.

(Arch. de méd. des enfants 1904. Nr. 8.)

Der von den Verff. beobachtete Fall betraf einen 9jährigen Knaben, welcher eine Hypertrophie der linken Mandel darbot, während die rechte normal erschien.

Digitized by Google

Dabei war die Stimme näselnd, doch bestanden keine Schmerzen, und das Schlucken war kaum gestört. Die Geschwulst war rund, glatt, rot, mit vaskularisierter Oberfläche und nicht ulzeriert, zeigte eine deutliche Resistenz, war elastisch, aber schmerzlos. Unter den Augen der Verff. wuchs sie rasch zu bedeutender Größe heran, namentlich nachdem ein Inzisionsversuch gemacht wurde, derart, daß die Respiration erheblich behindert wurde und man sich, um das Leben zu verlängern, zur Operation entschloß. Dieselbe wurde unter breiter Eröffnung vorgenommen, die Heilung ging glatt von statten, der Allgemeinzustand wurde ein recht guter, doch trat 5 Wochen später Rezidiv auf, welches enormen Umfang annahm, sich auf Wangen, Zahnfleisch, Rachen, Gaumen und Mittelohr erstreckte und durch Entkräftung, Schluck- und Atmungsbehinderung zum Tode führte. Der ganze Zustand hatte 6 Monate gedauert.

Die Autopsie und die Untersuchung der operativ entfernten Geschwulst zeigte das Vorhandensein eines kleinzelligen Rundzellensarkoms. In der Literatur sind nur 15 Fälle von Sarkom oder Lymphadenom der Tonsillen bei Kindern veröffentlicht, von denen 3 nicht ganz sicher sind, so daß nur 12 zweifellose Fälle bleiben. Von diesen wurden nur 5 operativ behandelt, doch waren die Resultate ungünstig, da immer sehr spät zur Operation gegriffen wurde. Möglicherweise würde ein frühzeitiges Erkennen und Operieren von gutem Erfolge begleitet sein.

E. Toff (Braila).

24) A. Raoult. Note sur l'emploi de l'adrénaline dans les affections malignes de la gorge.

(Revue hebdom. de laryngol., d'otol. et de rhinol. 1904. Nr. 28.)

Bei einem 70jährigen Manne, dem wegen Schluckbeschwerden die rechte Mandel entfernt worden war, fand sich an ihrer Stelle eine ulzerierte Fläche mit submaxillärer Drüsenschwellung; später zeigte sich ein Geschwulstfortsatz, der sich über den vorderen Gaumenbogen nach der Zunge zu erstreckte. Nach $2^1/_2$ Monate langen Gurgelungen mit Adrenalin 1 : 1000 erfolgte unter tagelangen heftigen Reaktionserscheinungen das Abstoßen eines übelriechenden Schorfes, der fast den ganzen Mandelrest repräsentierte; nach einem Monate starb Pat., der übrigens auch eine Geschwulst in der Leistengegend hatte. Auf Grund dieser Erfahrung beabsichtigt Verf. die nekrotisierende Wirkung des Adrenalins noch weiter bei bösartigen Geschwülsten therapeutisch zu verwerten; ob aber die Nebennierensubstanz vor gesundem Gewebe strikte Halt macht, dürfte mehr als zweifelhaft sein. (Vgl. Blum: Über Nebennierendiabetes; Deutsches Archiv f. klin. Medizin Bd. LXXI. Ref.)

F. Alexander (Frankfurt a. M.).

25) Parry. Case illustrating Brophy's operation for cleft palate.

(Glasgow med. journ. 1904. August.)

Die Operation besteht darin, daß zunächst jederseits der Oberkiefer von dem die Molaren tragenden Stück getrennt wird, Zusammenpressen der mobilisierten Oberkiefer, Silberdrahtnaht der Knochen, Anfrischung und Naht der Schleimhautränder. Der Vorteil dieser Methode soll darin bestehen, daß die nasale Sprache, wie sie sonst auch nach gelungener Plastik zurückbleibt, in diesen Fällen wesentlich besser wird. Die Gefahr der Operation ist eine recht große.

W. v. Brunn (Marburg).

26) S. Blaker. A retropharyngeal bloodcyst in a case of purpura haemorrhagica.

(Lancet 1904. Oktober 1.)

Nach 6tägiger Krankheit wurde ein 8monatiges Kind unter Erscheinungen von Purpura haemorrhagica in das Hospital eingeliefert. Auffallend war die bedeutende Atemnot, die an Diphtherie denken ließ. Die Tastung des Rachens ergab eine weiche, fluktuierende Geschwulst von Halbwalnußgröße an der hinteren Rachenwand. Der Untersuchung folgte lebhafte Blutung. In der Annahme, es

Digitized by Google

handle sich um einen Retropharyngealabszeß, wurde die cystische Geschwulst vom Munde aus eröffnet. Die Respiration wurde zwar sofort frei, aber es trat eine unstillbare Blutung ein, der das Kind nach 5 Stunden erlag. Nach dem Sektionsbefunde kommt Verf. nach Ausschluß der differentialdiagnostisch in Betracht kommenden Krankheiten: Skorbutrachitis, Hämophilie, suprarenale hämorrhagische Diathese, zu der Ansicht, daß es sich um reine Purpura haemorrhagica handelte, wahrscheinlich toxämischen Urprunges. Therapeutisch hält er bei gestellter Diagnose einzig die Intubation für am Platze; in seinem Falle schlug er bei der sonst unstillbaren Blutung den Eltern die Tracheotomie vor, um den Rachen zu tamponieren, jedoch wurde diese Operation abgelehnt.

H. Ebbinghaus (Dortmund).

27) **Brunschvig.** Mastoïdite de Bezold. Abcès latéro-pharyngien et abcès rétro-pharyngien.

(Revue hebdom. de laryngol., d'otol. et de rhinol. 1904. Nr. 34.)

Verf. faßt diese drei Fälle zusammen, weil ihnen allen, so verschieden ihre Pathogenese war, eine Infiltration der seitlichen Halspartien eigen war; dies beweise, wie verschieden die Ursache dieses Symptoms sein könne. Im ersten Falle handelte es sich um eine akute Otitis media, bei der am Warzenfortsatz objektiv nichts nachweisbar; auf Inzision eines retropharyngealen Abszesses vom Mund aus schwanden Ohrenfluß und Halsinfiltration. Der zweite Fall ist schwer zu beurteilen, da eine regelmäßige Feststellung des otoskopischen Befundes nicht verzeichnet ist. Trotz einer großen Phlegmone auf dem Warzenfortsatz und den seitlichen Halspartien, die eine Inzision und eine Gegenöffnung erforderte, trotz einer Knochenöffnung an der Spitze, die reichlich Eiter entleerte, wird erst sehr spät Ohrenfluß vermerkt; immerhin dürfte an einer Bezold'schen Mastoiditis nicht zu zweifeln sein. Bei dem dritten Falle handelte es sich um ein 1jähriges Kind, das mit phlegmonös infiltrierten Halspartien und Atemstörung zur Beobachtung kam. Nach einer erfolglosen Seruminjektion trat eine Schwellung der hinteren Rachenwand auf; Inzision entleerte reichlich Eiter und führte zur Heilung.

F. Alexander (Frankfurt a. M.).

28) **G. Laurens.** Lipome de l'épiglotte; pharyngotomie hyoïdienne. Guérison.

(Revue hebdom. de laryngol., d'otol. et de rhinol. 1904. Nr. 29.)

Nach L. ist die Laryngotomie indiziert, wenn sich die Geschwulst wegen ihrer Ausdehnung auf natürlichem Wege nicht entfernen läßt oder wenn man auf diesem Wege fürchtet, die Blutung nicht beherrschen zu können. Für die Entfernung umschriebener Geschwülste der Epiglottis und Regio praeepiglottica erscheine die Pharyngotomia transhyoidea, für die Gegend der aryepiglottischen Falten, der Aryknorpel, der unteren Rachenpartien die Pharyngotomia subhyoidea am zweckmäßigsten.

Nach diesen einleitenden Bemerkungen berichtet Verf. über einen Pat., der 7 Jahre wegen Schluckbeschwerden (ohne Anwendung des Kehlkopfspiegels) vergeblich behandelt worden sei und daher, sowie infolge Erstickungsanfällen und häufigen Verschluckens sehr heruntergekommen war. Die Geschwulst saß an der Zungenbasis, vom Kehlkopf nichts zu sehen. Verf. beschreibt genau die zu ihrer Entfernung vorgenommene Pharyngotomia transhyoidea. Es handelte sich um ein an der vorderen Kehlkopfwand inserierendes Lipom. Der Heilungsverlauf war nur durch eine partielle Zungenbeinnekrose kompliziert. Im Anschluß daran gibt Verf. eine minutiöse Darstellung der Technik der Operation und Nachbehandlung, die im Originale nachzulesen ist.

F. Alexander (Frankfurt a. M.).

29) **A. Béclère et J. Viollet.** Un cas de néoplasme du larynx, traité avec succès par les rayons de Röntgen.

(Revue hebdom. de laryngol, d'otol. et de rhinol. 1904. Nr. 28.)

Es handelte sich um ein Karzinom, wo allerdings die mikroskopische Untersuchung fehlt, das aber seinem ganzen klinischen Verlaufe nach (Drüsenschwel-

Digitized by Google

lung usw.) und nach der Ansicht mehrerer Autoren, die den Fall sahen, zur Diagnose berechtigt; glänzende Heilung. Dem Verf. sind nur zwei solche, übrigens in dieser Zeitschrift (1903 Nr. 11 und 1904 Nr. 10) veröffentlichte Fälle bekannt; auch hier fehlte die mikroskopische Untersuchung; diese sowie eine antiluetische Kur hält Verf., der ohne übertriebenen Sanguinismus den Fall publiziert, zur Sicherung der Diagnose für notwendig. Dauerheilung ist natürlich abzuwarten.

F. Alexander (Frankfurt a. M.).

30) **A. Dietze.** Über Chylothorax traumaticus.

(Deutsche Zeitschrift für Chirurgie Bd. LXXIII. p. 450.)

Der von D. beschriebene, in Rupprecht's Abteilung im Dresdener Diakonissenspitale behandelte Fall ist deshalb besonders bemerkenswert, weil er eine Schußverletzung betrifft. Ein 39jähriger Kaufmann hatte sich mit einer Pistole von 7 mm Kaliber in die Brust geschossen, und zwar in den 6. Interkostalraum, 7 cm von der Mittellinie entfernt — die Einschußöffnung war leicht oval, Ausschußöffnung nicht vorhanden. Pat. bot zunächst außer leichter Dämpfung auf dem Rücken rechts hinten unten nichts Besonderes; es trat aber bald ein starker Pleuraerguß mit höchster Dyspnoe ein, weshalb am 10. Tage punktiert wurde. Der Erguß zeigte große Neigung zum Rezidivieren, so daß binnen 31 Tagen durch acht Punktionen im ganzen 27 Liter entleert wurden. Die Flüssigkeit war chylöser Natur, wie die Untersuchungen (Details s. Original) ergaben. Zuerst war er durch Blutbeimengung schokoladenfarbig, später immer mehr milchartig.

Pat., der während seiner Krankheit an Körpergewicht von 160 auf 128 Pfund gesunken war, genas schließlich vollkommen. Anzunehmen ist, daß der Schuß schräg nach rechts gegangen ist, wofür auch die ovale Figur der Einschußöffnung spricht. Wunderbarerweise blieb nicht nur das Herz, sondern auch die Aorta unverletzt. Gemäß der relativ langsam zustande gekommenen Pleuraerfüllung mit Chylus scheint annehmbar, daß der Ductus nicht gleich ganz durchtrennt, sondern nur stärker gequetscht und erst durch Nekrose geöffnet wurde. Ein nach der Heilung aufgenommenes Skiagramm (vgl. Fig.) zeigt das Geschoß vor dem Körper des 12. Brustwirbels, etwas rechts von der Mittellinie.

D. berichtet über neun anderweitig beobachtete Fälle von Verletzung des Ductus thoracicus. Auch schwere Fälle wurden durch Punktionen geheilt. Doch tut man gut, die Punktionen so selten wie möglich nur aus Indicatio vitalis zu machen, da sie den intrathoracischen Druck, welcher doch für Kompression der Ductuswunde von Vorteil ist, beseitigen oder gar den negativen Druck in der Pleurahöhle wieder herstellen, der auf den Ductus saugend wirkt. Man könnte daher daran denken, ob statt der Punktion nicht eine Thorakotomie mit Rippenresektion vorzuziehen wäre, die das Thoraxinnere unter den allgemeinen positiven Atmosphärendruck setzt und in einem Falle in Greifswald sich auch praktisch bewährt hat.

Meinhard Schmidt (Cuxhaven).

31) **F. T. Stewart.** A case of suture of the heart, with recovery.

(Amer. journ. of the med. sciences 1904. September.)

Ein 20jähriger Mann kam 3/4 Stunden nach der Verletzung (Stich mit einem Federmesser in die linke Brustseite) zur Operation. Über der linken 3. Rippe, etwa 1 Zoll nach links vom linken Sternalrande, fand sich eine stark blutende, von einem emphysematösen Hautbezirk umgebene kleine Wunde. Der Blutstrom wurde bei der Exspiration stärker. Unter Äthernarkose wurden auf der linken 2. und 4. Rippe zwei 4 Zoll lange Schnitte angelegt und dieselben am linken Sternalrande durch einen senkrechten Schnitt verbunden. Der so entstandene Haut-Muskellappen wurde nach links umgeschlagen. Das Messer war zwischen 3. und 4. Rippe in die Tiefe gedrungen. Zur Herstellung eines besseren Zuganges wurde die senkrechte Inzision am linken Sternalrande um 2 Zoll nach unten verlängert und der so entstehende dreieckige Lappen nach unten gezogen. Dann wurden die 3. und 4. Rippe durchtrennt und unter Bruch ihrer Sternalknorpel

Digitized by Google

nach rechts umgeschlagen. Jetzt zeigte sich, daß das Messer durch die Pleurahöhle durchgedrungen war und den vorderen Rand der linken Lunge verletzt hatte. Die linke Lunge war kollabiert. Die Herzbeutelwunde lag vorn und war $^3/_8$ Zoll lang. Sie wurde in Richtung der Herzlängsachse erweitert. Die Herzwunde durchdrang die Vorderwand des linken Ventrikels und war $^3/_4$ Zoll lang, größer als die Haut-, Pleura- und Perikardwunde. Sie wurde durch eine fortlaufende Seidennaht geschlossen. Auch die Perikardwunde wurde fortlaufend genäht, wie ebenso der zurückgeklappte Haut-Muskellappen. Vom unteren Wundwinkel aus wurde ein Gazedrain in die Pleurahöhle geleitet. Der Kranke wurde vollkommen geheilt.

Verf. stellt aus der Literatur 60 Fälle von operativ behandelten Herzwunden zusammen und gibt einen kurzen Überblick über die Operationsmethoden und Heilungsresultate. **Läwen** (Leipzig).

32) Keibel. Zwei Fälle von Cystadenoma mammae.

(Berliner klin. Wochenschrift 1904. Nr. 30.)

K. teilt zwei Fälle von Cystadenoma mammae mit, die in der Privatklinik Abel's operiert wurden. Er will durch dieselben die Behauptung Schimmelbusch's widerlegen, die Krankheit sei sowohl klinisch als auch anatomisch so präzise zu charakterisieren, daß es durchaus nicht schwer ist, sie diagnostisch von anderen Affektionen der Brustdrüse zu trennen. In den vom Verf. beobachteten Fällen war nur je eine Brustdrüse erkrankt, und es wurde auch nicht nach kurzer Zeit die andere Drüse befallen. Die eine Geschwulst war mit der Haut innig verwachsen, und in beiden Fällen handelte es sich nicht um eine diffuse Ausdehnung der Erkrankung.

Wird man dem Autor auch darin Recht geben müssen, daß das von Schimmelbusch gegebene Bild nicht für alle Fälle zutrifft, so wird man seinem Rate, nur die Exstirpation der Geschwulst vorzunehmen, nicht folgen können. Hat doch Verf. selbst hervorgehoben, daß das Cystadenom sowohl in klinischer wie in anatomischer Beziehung sehr variabel und die Diagnose nicht leicht ist, daß sich aus dem Cystadenom ein Karzinom entwickeln kann und deshalb die rechtzeitige Entfernung dieser Geschwulst indiziert sei. Ob die Geschwulst ihren gutartigen Charakter verloren hat, die Frage kann nur das Mikroskop entscheiden, und deshalb sollte man doch stets den sichereren, von Schimmelbusch empfohlenen Weg der Amputation wählen. Kosmetische Rücksichten können dabei nicht in Frage kommen. **Langemak** (Erfurt).

33) Tietze. Zur Statistik der operativen Behandlung des Mammakarzinoms.

(Therapie der Gegenwart 1904. Nr. 7.)

Die Arbeit beschäftigt sich mit der Frage: Was leisten wir zurzeit mit der Operation bei Brustkrebs? Die Beantwortung geschieht an der Hand von 81 in der Zeit der letzten 7 Jahre am Augusta-Hospital zu Breslau operierten Fällen unter Hinweis auf eine von Henkel über das gleiche Material gefertigte Arbeit folgendermaßen:

1) Die augenblicklichen Resultate haben sich gegen früher weit gebessert: 1,2% Todesfälle 1903, 23,07% 1878.

2) Die Gefahr des lokalen Rezidivs ist nicht sehr groß, eine Gefahr, die auch noch durch Nachoperationen geschwächt werden kann. Die Gefahr des lokalen Rezidivs ist im ersten halben Jahre am größten (41,3%).

3) Den günstigen Erfahrungen bezüglich der lokalen Rezidive entsprechen nicht diejenigen der Dauerheilungen, da die meisten Pat. schließlich doch an ihrem Karzinom zugrunde gehen.

Am Schluß der Arbeit hebt Verf. hervor, daß die chirurgische Behandlung des Brustkrebses zurzeit noch die souveräne ist und bespricht die Momente der chirurgischen Technik, die noch einer weiteren Förderung bedürfen. Auch auf die Notwendigkeit, daß der Hausarzt mit dem Chirurgen Hand in Hand arbeite

Digitized by Google

und zu einer möglichst frühen Operation Veranlassung geben soll, wird ausdrücklich betont. **Silberberg** (Breslau).

34) **Grabley.** Pfählungsverletzungen.

Diss., Kiel, 1903.

Zwei Beobachtungen werden mitgeteilt. In einem Falle war das seitliche Scheidengewölbe verletzt. Wegen Befürchtung einer Perforation in die Bauchhöhle wurde die Laparotomie ausgeführt. Dabei zeigte sich eine Verletzung des Bauchfelles, aber keine Kommunikation mit der Scheidenwunde. Verf. meint, daß bei der Verletzung durch übermäßige Spannung das Bauchfell geplatzt sei.

Neck (Chemnitz).

35) **C. Briggs.** The extraperitoneal relations of the appendix vermiformis to the posterior surface of the cecum, with the report of a from hitherto undescribed.

(Med. news 1904. Juli 16.)

Verf. berichtet über einen Wurmfortsatz, welcher operativ entfernt wurde und die Eigentümlichkeit bot, daß er in drei Abschnitte zerfiel: eine frei bewegliche, mit Mesenteriolum behaftete Strecke, von der Basis beginnend und 2,5 cm lang; eine 1 cm lange, nach rückwärts führende extraperitoneale und eine 1 cm lange, retrocoecale Partie, die Spitze des Wurmes. Bei der Operation hatte man zuerst den Eindruck, als ob das distale Ende des Wurmfortsatzes mit dem Blinddarm verwachsen sei, doch der Mangel an Adhäsionen und Inzision längs der peritonealen Umschlagstelle belehrten darüber, daß hier ein retrocoecaler Verlauf des distalen Teiles vorlag. Verf. hält diese Fälle für sehr selten.

Er gibt von den bisher veröffentlichten Fällen sechs Typen wieder, wonach der Wurmfortsatz erstens retrocoecal liegen kann und kein freies Mesenteriolum hat. Bei der zweiten Gruppe liegt der proximale Teil extraperitoneal und retrocoecal, während der distale frei in die Bauchhöhle ragt. Drittens kann der ganze Wurm extraperitoneal und nach oben geschlagen liegen. Ist viertens die hintere Fläche des Blinddarmes extraperitoneal, dann ist der Wurm außerhalb der Bauchhöhle. Bei der fünften Gruppe ist die proximale Partie extraperitoneal, aber nicht am Blinddarm, während die Spitze in die Bauchhöhle hineinragt. Der sechste Typus ist das Gegenstück des zweiten. Der proximale Teil liegt intraperitoneal, der distale im retrocoecalen Bindegewebe.

Alle diese anatomischen Eigentümlichkeiten führt Verf. auf die Entwicklungsgeschichte des Wurmes zurück. Abbildungen von Kollmann und Huntington illustrieren diese sehr gut. Verf. kann sich alle die erwähnten ungewöhnlichen Lagen des Wurmes aus dem mehr oder weniger ausgeprägten Hinabsteigen des Blinddarmes bei adhärenter Spitze erklären.

Klinisches Interesse bieten diese Anomalien, welche, wie Verf. betont, keineswegs auf entzündliche Vorgänge zurückzuführen sind, insofern, als die Knickung zur Erkrankung des Wurmes disponieren und zweitens innere Einklemmung durch sie hervorgerufen werden kann. **Hofmann** (Freiburg i. Br.).

36) **L. Hotschkiss.** A consideration of the question of drainage in cases of acute appendicitis with spreading peritonitis.

(Med. news 1904. Juli 2.)

Verf. hatte von 1895—98 42 Fälle von Perityphlitis mit 31% Mortalität operiert, darunter 12 progrediente Peritonitiden mit 11 Todesfällen. Im Gegensatze hierzu weist die Statistik der 3 folgenden Jahre 72 Fälle ohne Todesfall auf. Unter diesen befanden sich 15 progrediente Peritonitiden. 12 Fälle kamen innerhalb der ersten 2 Tage des akuten Anfalles zur Operation, einer nach 3 Tagen, sowie je einer nach 5 und 6 Tagen. Sämtliche Kranke genasen.

Verf. schreibt diese Erfolge der Vervollkommnung der Technik zu, worunter er hauptsächlich die Anlegung einer kurzen Inzision, das Aufsuchen des Wurmfortsatzes lediglich durch Abtasten ohne Verschiebung des Darmes, die Entfernung

Digitized by Google

der erkrankten Appendix und endlich die bei den Amerikanern und Engländern so beliebte Ausspülung mit heißer Kochsalzlösung versteht. Die vorhergehende Berießelung mit Wasserstoffsuperoxydlösung soll zur Lösung von Verklebungen beitragen. Das Peritoneum wird nicht abgetrocknet und Kochsalzlösung absichtlich zurückgelassen.

Wenn auch Verf. seine frühere Ansicht, daß die Tamponade der Bauchhöhle Ileus veranlassen könne, aufgegeben hat, so legt er doch auch jetzt keinen großen Wert auf die Drainage. Das Bauchfell und die Bauchdecken werden geschlossen; doch hat Verf. in der Mehrzahl der Fälle eine Drainage des Infektionsherdes auf 1—2 Tage vorgenommen. Die Drainage der äußeren Wunde wird nach ca. 5 Tagen aufgehoben. Der durchschnittliche Krankenhausaufenthalt betrug 20 Tage. Die Einteilung der progredienten Perforationsperitonitiden nach Maßgabe der Ausdehnung des pathologischen Prozesses hält der Autor für praktisch wichtig. Er unterscheidet eine abgegrenzte, teilweise abgesackte und nicht abgrenzbare Peritonitis diffusa. Auf Spezifität und Virulenz von Mikroorganismen legt er keinen Wert. Es entspricht das einer Auffassung, welche Meisel (v. Bruns', Beiträge zur klin. Chirurgie Bd. XL. Hft. 2) hat, indem er die verschiedenen Peritonitisformen auf die differenten Erkrankungsarten des Wurmes ohne Rücksicht auf die gleiche entzündliche Ursache zurückführt. **Hofmann** (Freiburg i. B.).

37) **Rebert.** Primary spasm and hypertrophie of the pyloric sphincter and resultant enormous dilatation of the stomach.

(Annals of surgery 1904. August.)

R. machte bei einem Mädchen wegen eines bis zum Schambein hinab erweiterten Magens und andauernden Erbrechens die Laparotomie. Statt der erwarteten organischen Verengerung wurde ein spastisch verengter Pylorus und eine verdickte Muskulatur am Pylorus gefunden. Durch Pyloroplastik und Gastroplikation wurde Heilung erzielt.

Verf. meint, daß man, sobald bei einer Laparotomie nur ein Pylorospasmus angetroffen wird, nur einen kleinen Einschnitt in das pylorische Ende des Magens machen solle, worauf zwei stumpfe Haken durch die zusammengezogene Pylorusöffnung geführt und mehrere kleine Einschnitte in die Muskulatur desselben gemacht werden. **Herhold** (Altona).

38) **H. W. Allingham** and **R. Thorpe.** A case of perforated duodenal ulcer; operation; recurrent haemorrhage; gastroenterostomie; recovery.

(Lancet 1904. September 24.)

Den Inhalt der Arbeit besagt die Überschrift. Magenbeschwerden und auf Geschwür hinweisende Blutungen bestanden bei dem 42jährigen Pat. seit 1901, Perforation des Geschwüres am 5. April 1904. Sofortige Operation bei dem sehr kollabierten Kranken, und da jede andere Operation zu viel Zeit erfordert hätte, sorgfältige Naht des 2 Zoll vom Pylorus gelegenen pennystückgroßen Duodenalgeschwüres. Pat. erholte sich äußerst schwer, und erneute Blutungen traten auf trotz sorgfältigst durchgeführter Ernährung. 5 Wochen nach der ersten Operation mußte ein zweiter Eingriff gemacht werden, der diesmal in der hinteren Gastroenterostomie bestand. Pat. war vom Moment an beschwerdefrei und genas völlig.

H. Ebbinghaus (Dortmund).

39) **W. Herrmann.** Über Gallensteinileus.

Inaug.-Diss., Jena, 1904.

Verf. hat aus der Literatur 249 Fälle von Gallensteinileus zusammengestellt und fügt einen neuen aus der Riedel'schen Privatklinik hinzu. Am häufigsten gelangten die Steine durch eine Fistel zwischen Gallenblase und Darm in denselben, ausnahmsweise durch die Gallengänge; und zwar ist am häufigsten die Gallenblasen-Duodenalfistel, seltener Durchbruch in den Dickdarm, noch seltener in den Magen. Der Ort der Einklemmung ist meist der Dünndarm. Nach An-

Digitized by Google

führung der bestehenden Theorien über die Entstehung von Gallensteinileus schließt sich Verf. auf Grund des Befundes im Riedel'schen Falle (umschriebene Peritonitis an zwei verschiedenen Stellen des Darmes) der von Körte und Rehn an, die außer der mechanischen noch eine entzündliche Ursache (lokale Peritonitis) annehmen, besonders wenn es sich um kleinere Konkremente handelt.

Die Prognose ist ernst. Von den angeführten Fällen heilten spontan 84 (52,17%) ohne Operation, es starben 78; operiert wurden 82 mit 27 Heilungen (33,3%), 52 Fälle endeten tödlich. Verf. empfiehlt frühzeitige Operation, solange die Pat. noch bei gutem Kräftezustande sind. **Thiemann** (Jena).

40) **Heine.** Über Darm-Blasenfisteln infolge von Darmdivertikel.

Diss., Leipzig, 1904.

H. berichtet über eine 59jährige Frau, bei der neben hartnäckiger Verstopfung zunächst Schmerzen in der Harnröhre und häufiger Harndrang bestanden, späterhin Abgang von Winden durch die Harnröhre erfolgte. Die Beschwerden waren ein Jahr lang vorhanden, bevor die Kranke von Hähnel (Dresden) zweimal operiert wurde. Cystoskopisch wurde eine Darm-Blasenfistel festgestellt.

Bei der ersten Operation wurde eine feste Verwachsung zwischen Flexura sigmoidea und Blase gefunden. In der Flexur war an der Verwachsungsstelle eine harte, feste Geschwulst vorhanden. Weiter fanden sich geschwollene Gekrösdrüsen und unter der Darmserosa mehrere kleine rundliche Knötchen von Stecknadelkopf- bis Erbsengröße. Eins dieser Knötchen wurde zur mikroskopischen Untersuchung entfernt. Da die Geschwulst der Flexur als karzinomverdächtig angesehen wurde, nähte Hähnel die Bauchwunde wieder zu.

Die mikroskopische Untersuchung (Schmorl) des Knötchens ergab, daß es sich um ein kleines Darmdivertikel handelte. Dieser Befund gab Veranlassung zur Relaparotomie. Nach Loslösung der entzündlich veränderten Flexur von der Blase Verschluß der Darm- und Blasenfistel durch Etagennaht. Nach dem zweiten Eingriffe trat völlige Heilung ein.

In der Literatur fand H. noch weitere sieben Fälle von Blasen-Darmfisteln nach Darmdivertikeln. Sechsmal saß das Divertikel an der Flexur, einmal am Mastdarme. Die wahre Ätiologie dieser Blasen-Darmfisteln wurde in keinem Falle bei der Diagnosenstellung erkannt.

Zwei Kranke wurden durch Operation geheilt, zwei starben an der Erkrankung, ein Kranker infolge einer zur Beseitigung der Fistel vorgenommenen Operation, einer an anderer Krankheit. Bei zwei Kranken fehlten nähere Angaben.

Neck (Chemnitz).

41) **Wiesinger.** Zwei Fälle von akuter Pankreatitis mit disseminierter Fettnekrose, geheilt nach Laparotomie.

(Deutsche med. Wochenschrift 1904. Nr. 35.)

Beide Fälle waren unter dem typischen Bild erkrankt, beidemal fand sich ausgebreitete Fettgewebsnekrose. Nach Laparotomie mit nachfolgender Tamponade trat sehr baldiges Nachlassen aller bedrohlichen Erscheinungen und völlige Heilung ein. W. hält, wie auch viele andere Autoren, die Fettgewebsnekrose nur für ein Symptom, entstanden durch die Einwirkung des Pankreassaftes, dem aber eine weitere Bedeutung nicht zukomme. In seinem ersten Falle konnte er sich bei der ein Jahr später zur Beseitigung der Bauchhernie vorgenommenen Laparotomie davon überzeugen, daß die Fettgewebsnekrose völlig geheilt war. Zu einer Abstoßung von nekrotischen Pankreasteilen kam es in keinem Falle. W. hält es für die Aufgabe der Chirurgen, in derartigen Fällen, wie bei jedem phlegmonös entzündlichen Prozeß, für Abfluß der entzündlichen Sekrete event. in Verbindung mit ausgedehnten Einschnitten in das entzündete Organ zu sorgen. Die Operation soll möglichst ohne Narkose vorgenommen werden und die Form einer Probelaparotomie wahren, um die Erschöpfungszustände nicht zu steigern.

Borchard (Posen).

Originalmitteilungen, Monographien und Separatabdrücke wolle man an *Prof. E. Richter* in Breslau (Kaiser Wilhelmstraße 115), oder an die Verlagshandlung *Breitkopf & Härtel*, einsenden.

Druck und Verlag von Breitkopf & Härtel in Leipzig, Nürnbergerstraße 36/38.

Digitized by Google

Zentralblatt
für
CHIRURGIE

herausgegeben
von
E. von Bergmann, in Berlin, **F. König,** in Berlin, **E. Richter,** in Breslau.

Einunddreifsigster Jahrgang.

Wöchentlich eine Nummer. Preis des Jahrganges 20 Mark, bei halbjähriger Vorauszahlung. Zu beziehen durch alle Buchhandlungen und Postanstalten.

Nr. 45. Sonnabend, den 12. November. 1904.

I.

(Aus der chirurgischen Abteilung des Josephshospitals zu Kalk-Köln.)

Zur Witzel'schen Methode der hohen Rektumamputation.

Von

Dr. C. Hofmann, Oberarzt.

Wenn heute ein großer Teil der operierenden Ärzte auf dem Standpunkte steht, beim Rektumkarzinom der Resektion vor der Amputation den Vorzug geben zu müssen, so erklärt sich dies aus der Rücksicht auf die Erhaltung des Sphincter ani und seiner Funktion. Man glaubt, durch die anatomische Erhaltung des Sphinkters auch seine Funktion zu retten und dem Operierten dadurch einen sicheren Schluß gewähren zu können. Auf den ersten Blick erscheint diese

Digitized by Google

Erwägung als selbstverständlich und sehr einleuchtend, und sie würde auch in der Tat richtig sein, wenn bei der queren Rektumresektion nicht die Innervation des Schließmuskels ganz oder teilweise zerstört würde. Diese Innervationsaufhebung wird aber verursacht, und damit deckt sich denn auch das bekannte, praktisch weniger gute funktionelle Resultat. Von allen Autoren wird zugegeben, daß die Sphinkterfunktion nach der Resektion den gehegten Erwartungen oft nicht entspricht, und daß nur in den seltensten Fällen ein wirklicher Schluß wie vordem zustande kommt. Im Interesse unserer Kranken ist dies sehr bedauerlich; und für den Operateur ist es kein sympathischer Gedanke, von vornherein zu wissen, daß das postoperative funktionelle Resultat kein sehr gutes sein wird.

Zu der häufig genug eintretenden Störung der Sphinkterfunktion kommt dann noch bei der Resektion die des öfteren sich bildende hintere Kotfistel. Man kann es fast in jeder bisherigen größeren Arbeit über die Operation der Rektumkarzinome lesen, daß die Fistelbildung nach der Resektion meist in der hinteren Zirkumferenz eine von den unangenehmen Beigaben zur Operation ist.

Wir sehen also, daß der funktionelle Vorteil, den die anatomische Erhaltung des Sphinkters bringen soll, in Wirklichkeit leider nicht so, wie erwartet, vorhanden ist, und daß die zur Erhaltung des Schließmuskels notwendige Resektion des Rektums noch den großen Nachteil einer häufig sich bildenden Kotfistel in sich schließt. Bedenkt man weiter, daß die Resektion mit nachfolgender Naht oder sonstiger Aneinanderlagerung der Darmenden, bei der Unmöglichkeit, das Rektuminnere vor der Operation aseptisch zu gestalten, eine große Gefahr für die erstrebte reaktionslose Wundheilung in sich schließt, dann muß das Vertrauen zu ihr doch arg erschüttert werden.

Man kann unter diesen Umständen wohl verstehen, daß einzelne Autoren unter Verzichtleistung auf den oft nur scheinbaren Vorteil der Spinkterehaltung grundsätzlich von der Resektion abraten und dafür eine aseptisch durchführbare, wenig Blutung verursachende, radikal genug zu gestaltende Amputation vorziehen. Wiesinger[1] macht einen dauernden Anus praeternaturalis und schließt im zweiten Akte die Radikaloperation an. Witzel[2] hat in Gemeinschaft mit Wenzel[3] im vorigen Jahre eine Methode der hohen Rektumamputation empfohlen, die in weitgehendster Weise allen berechtigten Forderungen an eine solche Operation zu entsprechen sucht. Das Verfahren, dessen technische Einzelheiten in der Wenzel'schen Arbeit genau vermerkt sind, besteht kurz gesagt darin, daß zunächst durch

[1] Wiesinger, Zur Behandlung hochsitzender Mastdarmkarzinome. Deutsche Zeitschrift für Chirurgie 1901. Bd. LXI.

[2] Witzel, Indikation der operativen Eingriffe beim Rektumkarzinom. Münchener med. Wochenschrift 1903. Nr. 10.

[3] Wenzel, Wie läßt sich die Rektumexstirpation zu einer aseptischen und unblutigen Operation gestalten? Münchener med. Wochenschrift 1903. Nr. 10.

Digitized by Google

die Steißbeinresektion das Rektum freigelegt wird; zeigt sich, daß der Tumor bereits die Fascia propria recti hinten überschritten hat, oder bei weiterer Auslösung, daß er über die Fasciengrenze nach vorn gewuchert ist, was die Eröffnung des Peritoneums an der Excavatio recto-vesicalis schwierig oder unmöglich macht, so ist von jedem weiteren Versuche zur Fortsetzung der Operation abzustehen. Der Tumor ist inoperabel, und es kann überhaupt nur noch ein palliativer Eingriff in Frage kommen. Liegen aber die Verhältnisse für eine Radikaloperation günstig, dann erfolgt jetzt die Umschneidung und Auslösung der Analportion mit präventiver Unterbindung der Art. haemorrhoid. inferior, der sich die Unterbindung der Art. haemorrhoid. med. und superior, die schon vorher bei der orientierenden Auslösung des Rektums fast völlig isoliert sind, anschließt. Die Abtragung des Rektums, dessen Analöffnung vor der Auslösung sorgfältig über einem Tupfer vernäht wird, geschieht unter allen aseptischen Kautelen mittels Paquelin; die Bildung eines Anus glutaealis mit Durchführen des Rektumstumpfes durch ein seitliches Knopfloch im linken Gesäßteil beendigt die Operation. So die Methode Witzel's.

Mir erschien das auf anatomischer Unterlage aufgebaute Witzel'sche Vorgehen bis auf die Bildung des Anus glutaealis im Hinblick auf die eingangs gemachten Ausführungen so zweckmäßig, daß ich es in mehreren Fällen angewandt habe. Die dabei gemachten Erfahrungen sind so günstige gewesen, daß ich nicht anstehe, es weiter zu empfehlen. Im allgemeinen kann man wohl sagen, daß jedes Operationsverfahren, das die anatomischen Verhältnisse richtig würdigt, seinen Zweck erfüllt. Im vorliegenden Falle gibt uns das Festhalten an den anatomischen Grenzen den Fingerzeig für die Möglichkeit der Radikaloperation und vor allem für die fast unblutige Durchführung derselben.

Die Methode würde meines Erachtens vollkommen sein, wenn sie nicht dem sonst sehr klaren und einfachen Gang der Operation ein etwas kompliziertes Ende anfügte. Die Bildung eines Anus glutaealis ist immerhin umständlich, und die Gefahr einer Darmgangrän nicht gering. Außerdem ist die Schlußfähigkeit des Glutaealanus nicht zweifellos. Dazu kommt noch, daß sich ein guter Schluß in der denkbar einfachsten Weise erreichen läßt, indem man die Kneiffähigkeit der gesamten Glutaealmuskulatur nutzbar macht.

In den bisher nach der Methode operierten Fällen habe ich einfach nach der Amputation den Rektumstumpf mitten in die Wundhöhle von einem Tampon umstopft gelagert, aber nicht etwa den Rand der Schleimhaut mit dem Rande der Hautwunde vernäht. Macht man letzteres, dann kommt es hinterher mindestens zu einem großen Schleimhautprolaps mit event. partiellen Stenosierungen. Lagert man dagegen den Stumpf ungezwungen, aber doch möglichst vom Kreuzbein entfernt so in die Wunde, daß er gut 2fingerhoch unter dem Niveau der Hautwunde

Digitized by Google

liegt — die natürliche und sonst nicht gern gesehene Kürze des Stumpfes kommt dabei sehr zu statten —, dann granuliert die entsprechend durch Hautnähte verkleinerte, sonst aber tamponierte glatte, einheitliche Wundhöhle sehr schnell. In etwa 3 Wochen ist der Stumpf mit Granulationen umgeben, die korrespondierenden Hautränder haben sich schon eingezogen und im weiteren Verlaufe bildet sich, entsprechend den normalen Verhältnissen, eine mediane, von den beiden Glutaealwülsten flankierte Rinne, in deren Grund der Darmstumpf mündet. Die ganze, den normalen Verhältnissen nahe kommende Situation — die neue Analöffnung liegt nur etwas weiter nach hinten als sonst — bedingt schon eine gewisse Kontinenz, die akzessorisch durch das Kneifen der Glutaeen verstärkt wird. In der Tat haben denn auch die bisherigen Fälle diesen Verlauf genommen. Es tritt volle Kontinenz für festen und breiigen Stuhl ein, während ganz flüssiger Stuhl gewisse Unannehmlichkeiten bereitet[4]. Eine Bandage mit Pelotte braucht nicht getragen zu werden. Ein vor gut einem Jahr operierter Pat., den ich dieser Tage wiedersah, versicherte mir, daß er mehr zur eigenen Beruhigung einen kleinen Wattepfropf in der Rinne und darüber eine T-Binde trage. Im übrigen sei er imstande, ungestört seine Tätigkeit als Lehrer auszuüben. Die beiden anderen noch nach der Methode radikal operierten Pat. jüngeren Datums, darunter ein 74jähriger alter Herr, versprechen ein mindestens gleich gutes Resultat.

Die Art der Stumpfversorgung ist zweifellos mehr als einfach; sie erfordert meist keine oder nur wenige Situationsnähte, um den Stumpf an der gewünschten Stelle vorübergehend zu fixieren. Eine Neigung zur Retraktion des Stumpfes ist nicht vorhanden, eher eine solche zum Prolabieren; daher die Mahnung, nicht zu weit vorzulagern!

Vielleicht trägt die kleine Modifikation dazu bei, der an und für sich vorzüglichen Witzel'schen Methode neue Freunde zu erwerben.

II.

(Aus der II. chirurg. Abteilung des Hofrates Prof. Dr. A. Ritter v. Mosetig-Moorhof im k. k. allgemeinen Krankenhaus in Wien.)

Eine Modifikation bei der Oberschenkelamputation sec. Gritti.

Von

Dr. M. Silbermark,

Assistenten obiger Abteilung.

Unter den osteoplastischen Oberschenkelamputationen ist wohl keine so mühelos auszuführen, wie die nach Gritti. Deshalb ver-

[4] Anmerkung. Unter Umständen kann die von B. Wolff zur Erzielung der Kontinenz empfohlene Paraffinprothese (cf. d. Bl. 1902 Nr. 28) noch nutzbar gemacht werden; zweckmäßigerweise würde man sie aber erst nach der völligen Wundheilung herzustellen haben.

Digitized by Google

schwindet diese auch nicht von der Bildfläche, wie so manche andere, und in den Statistiken der bedeutendsten Stationen findet man sie immer und immer wieder verzeichnet. Ein Moment hat jedoch immer zu Verbesserungen aufgefordert, und zwar die exakte Anlagerung der Patella an die Femursägefläche und das Festhalten derselben in dieser Lage. Man war bestrebt, die seitliche Verschiebung und die Abhebung der Patella nach vorn, so daß die angesägten Knochenflächen nicht mehr in innigem Kontakt waren, entweder durch perkutanes Einschlagen eines Nagels oder durch Andrücken während der Vereinigung der Wunde und Anlegung eines entsprechenden Verbandes zu verhindern.

Mein Chef, Hofrat v. Mosetig-Moorhof, hat nun seit Jahren eine kleine, ihren Zweck vollkommen erfüllende Modifikation geübt, und wir verfügen über die stattliche Anzahl von 15 beobachteten Fällen, auf Grund deren diese Modifikation als nachahmenswert erscheint. Sie besteht einfach darin, daß der Schnitt nicht, wie nach Vorschrift, knapp am unteren Rande der Patella geführt, sondern etwa zwei Querfinger tiefer angelegt wird, so daß das Ligamentum patellae proprium in Verbindung mit der Kniescheibe verbleibt. Hierauf wird in typischer Weise die suprakondyloidäre Amputation vorgenommen, die Sägefläche der Patella an die des Femur angelagert und mittels zweier kräftiger Jodkatgutfäden, das, nebenbei erwähnt, uns durchaus befriedigt, das Ligament an die zentralen Stümpfe des Musc. semimembranosus und biceps femoris angenäht. Hierdurch bleibt die Patella unverschieblich, die Femursägefläche vollkommen deckend, angepreßt, so daß bereits binnen 14 Tagen die Erlangung eines tragfähigen Stumpfes ermöglicht ist.

---

1) **H. Heineke.** Zur Kenntnis der Wirkung der Radiumstrahlen auf tierische Gewebe. (Aus der chirurgischen Klinik zu Leipzig.)

(Münchener med. Wochenschrift 1904. Nr. 31.)

H. hatte (s. Ref. dieses Zentralblattes 1904 Nr. 28) durch seine Untersuchungen über die Wirkung der Röntgenstrahlen auf die blutbereitenden Organe nachweisen können, daß durch sie eine Zerstörung des lymphoiden Gewebes in allen Organen des Körpers, ein Zugrundegehen der Zellen der Milzpulpa und des Knochensystems und eine Vermehrung des Pigments in der Milz hervorgerufen werde. Eine gleiche Wirkung üben nach H.'s weiteren Versuchen auch die Radiumstrahlen aus; die Veränderungen an der Milz und dem lymphoiden Gewebe sind indes nicht bloß dieselben, sondern treten auch schon innerhalb weniger Stunden nach der Exposition ein. Bringen demnach die Strahlen des Radiums die gleichen physiologischen Wirkungen hervor, wie die Strahlen der Röntgen-


Digitized by Google

röhren, so müssen auch hier wie dort die gleichen physikalischen Kräfte tätig sein. **Kramer** (Glogau).

2) **H. Miyake.** Nahtmaterial mit verzögerter Resorption.

(Beiträge zur klin. Chirurgie Bd. XLIII. p. 561.)

Für ein Nahtmaterial zu versenkten Nähten stellt M. die ideale Forderung auf, daß es zwar resorbierbar sei, aber doch über ein halbes Jahr hinaus seine Haltbarkeit bewahre, bis die Nahtlinie selbst genügend widerstandsfähig sei. Er suchte sich diesem Ideal zu nähern, indem er neue organische Stoffe (Pleura, Sehnen, Nerven vom Pferde) auf ihre Verwendbarkeit prüfte, und indem er neue Behandlungsarten des organischen Nahtmaterials erprobte. Er fand schließlich in der Gerbung von Catgut die Methode, welche am zuverlässigsten Resorbierbarkeit und möglichst lange Haltbarkeit gewährleistet. Die Vorschrift lautet: »Gerbung des straff auf einer Glasplatte angezogenen Catguts 24 Stunden lang in 5%igem wäßrigen Quebrachoextrakt; nach kurzem Abspülen mit Wasser Nachbehandlung genau nach der Hofmeister'schen Vorschrift«, d. h. Einlegen in 4%ige Formalinlösung 24—48 Stunden lang. Waschen in fließendem Wasser 24 Stunden lang. Kochen in Wasser 10—15 Minuten. Aufbewahrung in einem Gemisch von Alcohol. absolut. mit 5% Glyzerin und 4% Karbolsäure. Derart behandeltes Catgut erhielt sich bei Versuchen am Hunde bei aseptischem Wundverlauf noch nach 65 Tagen funktionsfähig, nach 83 Tagen war es resorbiert. In infizierten Wunden war es schon nach 32 Tagen resorbiert. **M. v. Brunn** (Tübingen).

3) **F. Reuter.** Über die Beziehungen zwischen Spondylitis traumatica und Ankylose der Wirbelsäule.

(Archiv für Orthopädie, Mechanotherapie und Unfallchirurgie Bd. II. Hft. 2.)

Um das Wesen der von Kümmell und Schede zuerst beschriebenen sog. Spondylitis traumatica näher zu studieren, ist vom Verf. ein noch nicht betretener Weg eingeschlagen. Da es kaum vorkommen dürfte, jemals von den drei einzelnen Stadien dieser Krankheit genaue anatomische Befunde zu erhalten, so suchte sich Verf. an den zahlreichen bereits publizierten Fällen ein möglichst klares Bild zu verschaffen und untersuchte dann eine Anzahl von Verletzungen und traumatischen Erkrankungen der Wirbelsäule, bei denen eine ähnliche Art des Verletzungs- oder Entstehungsmechanismus stattgefunden hatte. Im ersten Stadium, wo kleine Blutungen und Verletzungen angenommen wurden, untersuchte Verf. frische Fälle von Wirbelsäulenverletzung infolge von Sturz aus beträchtlicher Höhe, ohne daß an ihnen äußerlich gröbere Verletzungen konstatiert werden konnten. Im dritten Stadium, in dem eine arkuäre Kyphose manifest ist, wurden Fälle von traumatischer Kyphose, Bechterew'scher Kyphose, Kyphose nach Wirbelbrüchen,

Digitized by Google

aber auch Fälle professioneller und seniler Kyphose der Untersuchung unterworfen. Nur für das zweite Stadium, das freie Intervall, war es ungemein schwierig, ein Äquivalent zu finden. Da im ersten Stadium tatsächlich Verletzungen bestanden, so nahm Verf. an, daß im zweiten Heilungsvorgänge vor sich gehen würden, und es wurden demnach für dies Stadium Heilungsprozesse von Frakturen der Wirbelsäule herangezogen. So konnte sich Verf. durch Vergleichen dieser drei Stadien ein Bild konstruieren, wie die Ausbildung der Kyphose in der Kümmell'schen Krankheit zustande kommt.

Verf. glaubt nun auf Grund seiner Untersuchungen annehmen zu müssen, daß bei der Spondylitis traumatica Blutungen im Knochen oder Bandapparate, Zerreißungen der Bandscheiben und kleine Kompressionsfrakturen usw. auftreten. Die Ansicht von Kümmell, daß sich an diese Verletzungen eine rarefizierende Ostitis der Wirbelsäule anschließe, und daß infolge dieses Prozesses durch Abnahme der Festigkeit der Wirbelsäule sich eine bogenförmige Kyphose entwickle, kann Verf. nicht teilen. Er kommt vielmehr auf Grund seiner untersuchten Fälle zu der Annahme, daß die Kyphose durch eine Veränderung der statischen Momente der Wirbelsäule im Gefolge eines Traumas ausgelöst wird. Alle die erwähnten Verletzungen beeinträchtigen nicht so sehr den verletzten Teil der Wirbelsäule, sondern sie rufen teils direkt, teils indirekt eine Störung in der normalen Statik derselben hervor und werden so für das ganze System der Wirbel ausschlaggebend, indem sie den besten Boden für eine Knochenneubildung abgeben. Hierfür sprechen sowohl die Befunde an in bogenförmiger Kyphose ausgeheilten Kompressionsbrüchen der Wirbelsäule, als auch die Ähnlichkeit der Knochenneubildungen bei diesen und anderen traumatischen Kyphosen mit denjenigen an professionellen Kyphosen. Denn auch bei der professionellen Kyphose können die durch die eingenommene Haltung bedingten, gesteigerten Druck- und Zugwirkungen gleichsam als kleinste Traumen aufgefaßt werden und so den ersten Anstoß zur Knochenneubildung geben.

Was die Differentialdiagnose zwischen Spondylitis traumatica und Bechterew'scher Kyphose anlangt, so ist der wesentlichste Unterschied dieser beiden Leiden in der Art des Auftretens und des Verlaufes zu suchen. Bei der Spondylitis traumatica ist das wichtigste Moment in dem Symptomenkomplexe das freie Intervall zwischen dem Einsetzen des Traumas und dem Beginne der Kyphosenbildung. Bei der Bechterew'schen Kyphose entwickelt sich dagegen ganz allmählich die Krümmung der Wirbelsäule derartig, daß sie von dem Träger anfänglich gar nicht beobachtet wird, und daß er erst durch die zeitweise mit erhöhter Heftigkeit auftretenden Schmerzen (Interkostalneuralgien) und die zunehmende Beweglichkeitsbeschränkung der Wirbelsäule aufmerksam gemacht wird.

Bei der Begutachtung von Unfallverletzten ist natürlich diesen

Digitized by Google

Verhältnissen Rechnung zu tragen. Es muß unter allen Umständen der Nachweis des ursächlichen Zusammenhanges des Traumas mit der jetzigen Erkrankung erbracht werden, und es ist hierbei notwendig, Anamnese und klinischen Befund in richtiger Weise abzuwägen und zu verwerten. **Hartmann** (Kassel).

---

4) **Gebele.** Über embolische Lungenaffektionen nach Bauchoperationen.

(Beiträge zur klin. Chirurgie Bd. XLIII. p. 251.)

In der Münchener chirurgischen Klinik wurden in den Jahren 1892—1902 bei 1196 Laparotomien 77 = 6,43% Lungenaffektionen beobachtet, von denen 63 = 5,26% zum Tode führten. Darunter befanden sich 20 hypostatische, 8 Äther- und 26 Aspirationspneumonien. 9 Fälle waren auf direkte Bakterieninvasion von einer diffusen eitrigen Peritonitis aus zurückzuführen, bei 14 = 1,17% endlich war die Lungenerkrankung embolischer Natur. Von diesen 14 Fällen waren 8mal infektiöse Thromben im Anschluß an umschriebene peritoneale Infektionen in die Lunge gelangt; 6mal traten Embolien auf, ohne daß eine Infektion des Bauchfells oder der Wunde stattgefunden hatte. 11 Pat. starben. 4mal trat eine embolische Pneumonie auf, darunter 2mal ohne Infektion der Bauchhöhle oder der Wunde. Nur 1mal war es gleichzeitig im Anschluß an eitrige Thrombophlebitis der Pfortader zu eitrigen Metastasen in der Leber gekommen. 6mal war die rechte, 4mal die linke, 4mal beide Lungen betroffen.

Durch Versuche an 40 Kaninchen, die mit Chloroform narkotisiert wurden, suchte Verf. die Fragen zu beantworten, »ob und nach welchen Bauchoperationen Lungenembolien auftreten, ob und unter welchen Umständen embolische Pneumonien zustande kommen und welchen Weg die Emboli von der Bauchhöhle zur Lunge einschlagen«. Die Operationen bestanden in Unterbindung größerer intraabdominaler Gefäße, Resektionen von Magen, Darm und Leber, Appendektomien, Abbindungen des Wurmfortsatzes, des Darmes und des Ductus choledochus, Achsendrehungen des Darmes, Milzexstirpationen und Lebernaht. Es entstanden dabei insgesamt 12 embolische Lungenaffektionen, darunter 4 embolische Pneumonien, und zwar sowohl nach aseptischen Eingriffen, wie auch nach Infektionen der Bauchhöhle.

Die klinischen und experimentellen Beobachtungen führen G. zu dem Schluß, daß nicht nur bestimmte, sondern sämtliche Bauchoperationen eine Lungenembolie im Gefolge haben können. Etwa ein Drittel der Lungeninfarkte ist von embolischer Pneumonie begleitet. Zu deren Entwicklung sind Infektionskeime erforderlich, die entweder primär mit dem Embolus in die Lunge gelangen oder erst sekundär zu ihm stoßen können. Die Leber kann auf dem Pfortaderwege wohl von Bakterien, nicht aber von Embolis passiert werden. Nur eine sekundäre Verschleppung der Leberemboli nach

Digitized by Google

ihrer eitrigen Einschmelzung zur Lunge ist denkbar. Die direkte Verschleppung von Thromben findet nur auf dem Wege der Anastomosen zwischen Pfortader und Vena cava inferior statt. Die postoperativen Thromben können auch aus Gefäßen stammen, welche in der Nähe des Operationsfeldes liegen.

M. v. Brunn (Tübingen).

---

5) **J. B. Murphy.** »Two thousand operations for appendicitis«, with deductions from his personal experience.

(Amer. journ. of the med. sciences 1904. August.)

Die Reihenfolge, in der die klinischen Symptome der Appendicitis auftreten, ist so typisch, daß eine Änderung dieser Symptomenfolge jederzeit die Diagnose zweifelhaft erscheinen läßt. Die Symptomenfolge ist 1) Bauchschmerzanfall, 2) Übelkeit oder Erbrechen 3—4 Stunden nach dem Schmerzanfalle, 3) Allgemeine Druckempfindlichkeit des Leibes, namentlich in der rechten Seite, 4) Temperatursteigerung, einsetzend 2—20 Stunden nach dem Schmerzanfalle. Tritt die Temperatursteigerung 2 oder 3 Tage vor dem Schmerzanfall auf, so handelt es sich um Abdominaltyphus mit Lokalisation der Geschwüre im Wurmfortsatze. Diesen Satz kann Verf. durch sieben Fälle belegen. Besteht die Druckempfindlichkeit schon einige Tage und ist sie weiter unten im Becken lokalisiert, so handelt es sich in der Regel um eine Tubeninfektion, eine tuberkulöse Peritonitis oder dergl.

Von besonderem Interesse sind die Beobachtungen, die M. über die Beziehungen zwischen bakterieller Infektion und dem Verlaufe der Erkrankung gemacht hat. Bei Streptokokkeninvasion werden in der Regel das Mesenterium des Wurmfortsatzes und die Nachbargewebe mit in den Entzündungsbereich gezogen. Die Ausdehnung des gangränös werdenden Bezirkes ist kleiner als bei Koli- oder Staphylokokkeninfektion. Bei einer milderen Staphylokokkeninfektion wird das Bauchfell zuerst mit einem Exsudate bedeckt, das schließlich zu einer der diphtherischen ähnlichen Membran wird. Diese Membran verhindert eine allzurasche Resorption septischen Materiales, lähmt aber die Darmperistaltik. Nach einiger Zeit löst sich die Membran mit dem unterliegenden Bauchfellendothel. Hierdurch entsteht eine große Resorptionsfläche. Die Kranken pflegen infolge dieses Ereignisses unter Kollapserscheinungen zugrunde zu gehen. Diese plötzliche Änderung im Zustande der Kranken soll bei der Staphylokokkenbauchfellinfektion zwischen dem Abend des 4. und dem Morgen des 6. Tages auftreten. Bei der primären Streptokokkeninfektion des Wurmfortsatzes und nachfolgendem Durchbruch ins Bauchfell erfolgen die schweren Erscheinungen der allgemeinen Streptokokkenintoxikation sofort. Das Bakterium coli bewirkt nur geringe Reizung des Bauchfelles, mäßige Temperatursteigerung, aber eine beträchtliche serös-eitrige Exsudation. Die Störung des das Bauchfell bedeckenden Endothelbelages schreitet nur allmählich weiter, so daß der

Digitized by Google

Prozeß durch peritoneale Verklebungen begrenzt werden kann. In seltenen Fällen kann aber das Bakterium coli eine rapide Zerstörung des Bauchfellendothels hervorrufen, ja zur Gangrän des Bauchfelles und der Darmwand führen. Zuweilen findet sich das Bakterium coli mit gasbildenden Bakterien vergesellschaftet. Die Temperatur ist in solchen Fällen in der Regel nicht hoch; es besteht aber eine schwere physische Depression: verminderte Arterienspannung, eingesunkene Augen, Somnolenz u. dgl. Die Eitermenge in der freien Bauchhöhle ist bei Staphylokokkeninfektion in der Regel gering (sog. trockener Typus). Findet sich mehr Eiter, so trägt derselbe einen serös-eitrigen Charakter. Auch bei Infektion mit Streptokokken findet sich wenig freier Eiter; das Bauchfell hat hier das eigentümlich trockene granulierte Aussehen, das man früher häufig bei der puerperalen Sepsis sah. Stark riechender Eiter von dickem rahmartigen Charakter findet sich in beträchtlicher Menge bei Infektion mit Bakterium coli. Die Darmschlingen sind bei Koliinfektionen zusammengebacken und geben leicht zu Taschenbildung Anlaß. Verf. weist besonders darauf hin, daß der Kollaps bei der Perityphlitis nicht eine Folge der Perforation des Wurmfortsatzes an sich ist, sondern durch Toxinresorption in das geschädigte Peritoneum hervorgerufen wird. Je nach der Virulenz der Bakterien und der Schnelligkeit, mit der das Bauchfellendothel zerstört wird, tritt der Kollaps der Kranken früher oder später nach der Perforation des Wurmfortsatzes auf.

Zur Erläuterung seiner Indikationsstellung für die Operation teilt M. den Verlauf der Appendicitis in folgende vier Stadien ein: 1) Frühstadium (die ersten 48 Stunden), 2) Stadium der fortschreitenden Entzündung (2.—5. Tag), 3) Stadium des nachlassenden Entzündungsprozesses (5.—7. Tag), 4) Intervallstadium. Die beste Zeit für die Operation sind die ersten 48 Stunden. Die Operation bietet hier nicht mehr Gefahren als eine gewöhnliche Probelaparotomie. Drainage ist in der Regel nicht nötig. Verf. operiert auch im zweiten Stadium. Der Eingriff besteht in einfacher Öffnung zur Entlastung der durch die eitrige Entzündung gegebenen Spannung und in Entfernung des Wurmfortsatzes, wenn derselbe leicht zu erreichen ist. Bei schweren Intoxikationserscheinungen infolge umschriebener oder allgemeiner Peritonitis begnügt sich M. mit dem Bauchschnitt und der Drainage ohne Spülung, ohne Austupfung, überhaupt ohne jeden die Gewebe schädigenden Eingriff. Er ist der Ansicht, daß die große Operationsmortalität beim Operieren im zweiten Stadium auf allzu eingreifende Maßnahmen und zu lange ausgedehnte Operation zu setzen ist. Bei nicht allzu schwerem Allgemeinzustande wird der Wurmfortsatz, wenn erreichbar, auch bei großer Eitermenge entfernt, möge diese umschrieben oder nicht umschrieben sein. Die Ausdehnung der Operation richtet sich also weniger nach den lokalen Veränderungen als nach dem Allgemeinzustand. Organische Verwachsungen, die sich in der Regel nicht vor dem 5. Tage gebildet haben, dürfen nicht gelöst werden. Ebenso

Digitized by Google

sollen die Bauchfellexsudate nicht abgetupft werden, weil damit der Endothelbelag geschädigt wird, Resorptionsflächen geschaffen werden. Verf. hat in den letzten $2^1/_2$ Jahren, wo er nach diesen Grundsätzen operiert hat, bei allgemeiner septischer Peritonitis nur einen Todesfall nach der Operation gehabt. Die Nachbehandlung besteht darin, daß die Kranken auf 3—4 Tage in eine halbsitzende Stellung (35 bis 45°) gebracht werden und $4^1/_2$—13 Liter Kochsalz durch den Mastdarm einverleibt bekommen. Das Darmrohr bleibt dauernd liegen. Per os wird kein Wasser gegeben. 8 Stunden nach der Operation wird mit der Darreichung kleiner Kalomeldosen begonnen.

Im dritten Stadium geht M. bei Abszeßbildung in der Regel nicht durch die vordere Bauchwand in den Abszeß, sondern er sucht von der freien Bauchhöhle aus die nach innen zu gelegene Seite des Abszesses auf und eröffnet und drainiert nach sorgfältiger Abtamponierung der Bauchhöhle.

Zwei Drittel der Fälle wurden im Intervallstadium operiert. Auf 1300—1400 Operationen kam ein Todesfall. 60% der im Intervall operierien Kranken hatten mehr als einen Anfall zu überstehen gehabt.

Läwen (Leipzig).

---

6) **S. Hertle.** Über ein differentialdiagnostisches Symptom zwischen Hernia cruralis und Varix der Vena saphena magna.

(Beiträge zur klin. Chirurgie Bd. XLIII. p. 555.)

Verf. hat ein Phänomen neu entdeckt, das schon älteren französischen Autoren (Guibal) bekannt war. Es besteht in folgendem: Drückt man einen Varix an der Einmündungsstelle der Saphena mit zwei Fingern ein und läßt dann mit dem Drucke verhältnismäßig rasch nach, ohne aber den Kontakt zwischen Geschwulstoberfläche und Fingern aufzugeben, so fühlt man ein deutliches Schwirren infolge Entstehung eines Wirbels in dem Gefäß. Die Deutlichkeit dieses Phänomens wechselt mit der Größe des Varix. Verf. hält es für geeignet, zur Differentialdiagnose zwischen Schenkelbruch und Varix beizutragen.

M. v. Brunn (Tübingen).

---

7) **G. Tiefenthal.** Gastroenterostomie mittels elastischer Ligatur. Eine Experimentalstudie.

(Beiträge zur klin. Chirurgie Bd. XLIII. p. 748.)

T. prüfte die McGraw'sche Methode der Gastroenterostomie mittels Gummiligatur an neun Hunden nach. Das Resultat war in sechs Fällen ein zufriedenstellendes, zum Teil sogar ein glänzendes; drei Tiere gingen jedoch zugrunde, davon zwei an Peritonitis infolge technischer Fehler, eins an Verhungern, weil es nach der Operation jede Nahrungsaufnahme verweigerte. Die ursprüngliche Methode wurde von T. etwas modifiziert. Nach Anlegung einer hinteren Knopfnahtreihe wird die Gummiligatur in besonderer Art durch Magen- und Darmwand hindurchgeführt, wodurch erreicht wird, daß

Digitized by Google

der Knoten nicht in die Nähe von zwei Stichöffnungen fällt, sondern in die Mitte der beabsichtigten Anastomose. Eine vordere Knopfnahtreihe beendet die Operation. **M. v. Brunn** (Tübingen).

---

8) **Ajello, de Meis, Parascandolo.** Epatotossina. Seconda serie di ricerche sulla insufficienza funzionale del fegato misurata colla crioscopia.

(Arch. internat. de chir. Vol. I. Fasc. 6.)

Die die Resultate zahlreicher Untersuchungen umfassende Arbeit der drei Autoren ist zu kurzem Referate nicht geeignet.

Es handelt sich bei diesen Untersuchungen um die Wirkung eines in geeigneter Weise hergestellten Hepatolysins auf die Vitalität der Leberzellen.

Der Grad der durch die Injektion des Hepatolysins verursachten Insuffizienz der Leber konnten Verff. annäherungsweise durch die kryoskopische Untersuchung von Serum und Urin der Versuchstiere bestimmen. **Engelmann** (Dortmund).

---

9) **V. Blum.** Die Hypospadie der weiblichen Harnröhre.

(Monatsberichte für Urologie 1904. Hft. 9.)

Verf. unterscheidet an der Hand eines klinisch beobachteten Falles und fünf aus dem Wiener pathologisch-anatomischen Museum stammender Fälle, sowie auf Grund des Literaturstudiums, das über 35 Fälle Kenntnis gab, drei Gruppen von Hypospadie der weiblichen Harnröhre.

Die erste Gruppe umfaßt die Fälle von vollständig gespaltener Harnröhre, d. i. spaltförmige Kommunikation der Blase mit der Scheide. Die zweite Gruppe enthält diejenigen Mißbildungen, bei denen die Scheide als untergeordneter Bestandteil in die Harnröhre einmündet. Bei der dritten Gruppe mündet die Harnröhre in die Scheide ein.

Die wesentliche Ursache für die Entstehung der Mißbildung sieht Verf. in dem Mangel oder der fehlerhaften Ausbildung des Septum vagino-vesicale. Bei der ersten Gruppe fehlt das Septum vollständig, bei der zweiten erreichen die Faserzüge des urethrovaginalen Septums nicht die nötige Mächtigkeit, um die Scheide von ihrer Ausmündung in die Harnröhre abzudrängen. In den Fällen der dritten Gruppe ist der letzte Anstoß ausgeblieben, um die Urethralöffnung ganz von der Scheide zu trennen und sie frei in die Vulva zu drängen.

Es wird auf die auffallende Ähnlichkeit der Bildung der äußeren Genitalien der meisten Säugetiere mit den in der Abhandlung besprochenen Mißbildungen des Menschen aufmerksam gemacht.

Willi Hirt (Breslau).

Digitized by Google

10) **F. P. Guiard.** Les calculs phosphatiques de la vessie.

(Ann. des malad. des org. gén.-urin. 1904. Nr. 13.)

Verf. beschäftigt sich in der vorliegenden Arbeit ganz besonders mit der außerordentlichen Wirksamkeit, die dem Urotropin in der Verhinderung von Blasensteinrezidiven zukommt. Das Urotropin verhindert die alkalische und ammoniakalische Reaktion des Urins und den Niederschlag von Phosphatsalzen, sowie die Bildung von kolloidartigen Schleimmassen, die sich mit den Salzen inkrustieren. Kommt es trotz Blasenausspülungen und fortgesetzter innerlicher Darreichung von Urotropin dennoch zu öfteren Steinrezidiven, so müssen alle 4—5 Wochen präventive Aspirationen mit einem dicken Evakuationskatheter vorgenommen werden. Bei der großen Mehrzahl der Prostatiker bietet die perineale Prostatektomie die größte Sicherheit gegen die Bildung sekundärer Phosphatsteine.

Paul Wagner (Leipzig).

---

11) **G. Gayet** et **P. Cavaillon.** Étude expérimentale et clinique de l'lexclusion rénale.

(Annal. des malad. des org. gén.-urin. 1904. Nr. 9—11.)

Verff. definieren die »renale Exklusion«, deren Urheber Jaboulay ist, folgendermaßen: Die Operation besteht in der Unterbrechung der Durchgängigkeit des Harnleiters, um den Organismus von einer kranken Drüse zu isolieren, deren Sekretion eine bleibende Infektionsgefahr für den Körper geworden ist. Die renale Exklusion wird mittels Unterbindung des Harnleiters vorgenommen; man spricht von einer »geschlossenen Exklusion«, wenn die Niere dabei unversehrt bleibt; von einer offenen Exklusion, wenn man außerdem eine Nephrostomie macht oder eine solche bereits vorhanden ist. Die Harnleiterunterbindung oder vielmehr besser Harnleitersektion wird auf lumbalem Wege vorgenommen. Die Nierenexklusion bezweckt dreierlei. Einmal soll der unterhalb der Ligatur liegende Teil isoliert werden, um eine absteigende Blaseninfektion und eine sekundäre aufsteigende Infektion des Schwesterorganes zu verhüten. Dann soll durch die Verödung des Harnleiters eine günstige Beeinflussung des bazillären Prozesses in der betreffenden Niere erreicht werden. Tuffier hat mehrere solche Beobachtungen bei mäßiger Nierentuberkulose mitgeteilt. Endlich soll durch die Harnleiterunterbindung eine ganz allmählich vor sich gehende Atrophie der betreffenden Niere hervorgerufen werden.

Auf Veranlassung von Jaboulay haben nun die Verff. an erwachsenen Kaninchen eine Reihe von Experimenten angestellt, und zwar über geschlossene und offene Nierenexklusion, über Nierenexklusion mit intrarenaler Injektion sklerosierender Substanzen (Chlorzink, Paraffin, Öl, Xeroformvaseline), sowie endlich über Nierenexklusion und intrarenale Injektion einer virulenten Tuberkelbazillenkultur. Auf die Einzelheiten dieser experimentellen Unter-

Digitized by Google

suchungen kann hier nicht eingegangen werden. Die von den Verff. gefundenen histologischen Veränderungen der Niere nach einfacher Harnleiterunterbindung sind die gleichen, wie sie von anderen Autoren schon früher mitgeteilt worden sind. Verff. wenden sich dann der klinischen Seite der Nierenexklusion zu und teilen zunächst die in der Literatur hierüber vorliegenden vereinzelten Beobachtungen mit (Simon, Boari, Stark, Martin, Tuffier, Zweifel u. a.). Der eine der beiden Verf. unterband in einem Falle von Uteruskarzinomrezidiv den einen Harnleiter einer gesunden Niere, ohne daß Störungen auftraten; die betreffende Niere konnte nicht getastet werden.

Endlich teilen Verff. zwei Beobachtungen von Jaboulay mit über Exklusion einer kranken Niere. Im ersten Falle handelte es sich um ein inoperables Sarkom der rechten Niere; die palliative Harnleiterunterbindung kam hier zu spät, der Kranke starb rasch nach der Operation an Lungenkomplikationen. Der zweite Fall betraf eine 39jährige Kranke, bei der sich im Anschluß an eine postpuerperale Salpingitis eine Harnleiterverengerung ausgebildet hatte. Trotz Ureteroplastik und Nephropexie blieb eine eiternde Lumbalfistel bestehen. Auch eine Pyelotomie hatte keinen Einfluß auf die Eiterung. Eine Nephrektomie war kontraindiziert, da der Urin der anderen Niere Eiweiß enthielt. Offene Nierenexklusion. Allmähliche Besserung des Zustandes, namentlich auch der Albuminurie.

Verff. glauben, daß gerade Fälle wie der zuletzt erwähnte eine Indikation für die Nierenexklusion bilden; bezüglich weiterer Indikationen müssen erst noch mehr Erfahrungen gesammelt werden.

Paul Wagner (Leipzig).

---

12) **J. Bissel.** The treatment of tuberculous testicle.

(Med. news 1904. Juli 16.)

Die Hodentuberkulose entsteht primär im Nebenhoden von der Blutbahn aus. Die anatomische Erklärung hierzu gibt eine Arbeit von Murphy, nach dem sich die Arterie am Rande des Nebenhodens teilt und viele gewundene Zweige an denselben abgibt, welche ein bedeutend kleineres Kaliber haben, wie der Arterienstamm. Die Blutzirkulation des Hodens selbst ist nicht so behindert. Folglich haben die Tuberkelbazillen in den engen Gefäßen des Nebenhodens reichlich Gelegenheit, ihre Wirksamkeit zu entfalten. Dem Trauma gesteht Verf. eine prädisponierende Wirkung zu. Als die Operation der Wahl ist die Epididymektomie zu bezeichnen, die schon Syme und Malgaigne ausgeführt haben.

Die tuberkulösen Herde des Hodens will Verf., soweit es möglich, mit dem scharfen Löffel entfernt wissen. Ist Verdacht auf solche Herde vorhanden, so verschafft darüber eine exploratorische Orchidotomie Aufklärung. Die Kastration ist nur bei vollständig zerstörtem Hoden gestattet.

Digitized by Google

Bei Tuberkulose der höher gelegenen Teile des Urogenitaltraktus will Verf. Rückgang nach der Epididymektomie beobachtet haben.

Verf. berichtet über acht Fälle, von denen fünf nicht zur Operation gelangten. Von diesen erlagen zwei allgemeiner Tuberkulose, die anderen sind als geheilt zu betrachten. Der Verf. erweist dadurch die Ohnmacht der inneren Behandlung des Leidens.

Hofmann (Freiburg i. B.).

13) **C. G. Cumstone.** Castration for tuberculosis of the testicle.

(Amer. journ. of the med. sciences Vol. CXXVII. Nr. 6.)

In dem vorliegenden Vortrage, der in der französischen urologischen Gesellschaft zu Paris gehalten wurde, gibt Verf. einen kurzen Überblick über den heutigen Stand unseres Wissens und Handelns in der obigen Frage. Seine eigenen Anschauungen faßt er schließlich in folgende Sätze zusammen:

Die Kastration ist eine Operation, die bei einem niedrigen Mortalitätsprozentsatz, wenn zeitig ausgeführt, eine sehr gute Prognose gibt. Handelt es sich um einen primären Herd, so läßt sich durch die Kastration das Weiterschreiten der Infektion verhindern. Die konservative Behandlung der Hodentuberkulose ist praktisch zwecklos, ja im Gegensatze zu dem erfolgreichen radikalen Vorgehen direkt gefahrbringend.

Engelmann (Dortmund).

Kleinere Mitteilungen.

Wie erleichtert man sich das Sägen im Bogen?

Von

Prof. Dr. **Carl Bayer** in Prag.

Hiermit möchte ich die Herren Kollegen, die häufig Gelegenheit haben, knöcherne Winkelankylosen zu operieren, auf ein Instrument aufmerksam machen womit sich tadellose bogenförmige Knochendurchtrennungen mühelos ausführen lassen. Es ist das eine ganz gemeine Holzraspel, wie man sie in jeder Eisenhandlung käuflich bekommt, heutzutage auch nicht mehr mit Holzgriff, sondern aus einem Stück, so daß sie sich ganz gut sterilisieren läßt. Mit einer solchen Holzraspel habe ich unlängst eine knöcherne rechtwinklige Kniegelenksankylose bogenförmig (nach Helferich) durchgesägt, so daß die Geraderichtung ohne weitere Keilexzision gelang. Der Hauptvorteil bei der Anwendung der Raspel ist der, daß sie eine breitere Rinne gräbt als eine Säge, daß sie sich also nicht klemmt, und daß sie sich leicht führen läßt. Als einziger Nachteil wäre anzuführen, daß das Sägen etwas länger dauert. Der Unterschied zwischen einem durchgesägten und durchgeraspelten Knochen ist nur der, daß im ersteren Falle die Sägespäne in die Maschen der Knochenbälkchen weniger stark eingerieben erscheinen als im letzteren Falle. Das ist aber kein Nachteil. Die Trennungsflächen des Knochens bekommen dadurch ein gleichmäßiges, wie poliertes, glattes Aussehen, und arbeitet man rein in reinen Knochen (ohne Eiterherde), so heilen die feinen, fest eingeriebenen Raspelspäne ohne weiteres ein. Mein Fall verlief vollkommen aseptisch.

Digitized by Google

14) **Sanitätsbericht über die kgl. preußische Armee, das XII. (kgl. sächsische) und das XIII. (kgl. württembergische) Armeekorps für den Berichtszeitraum vom 1. Oktober 1901 bis 30. September 1902. Bearbeitet von der Medizinalabteilung des kgl. preußischen Kriegsministeriums.**

Berlin, **E. S. Mittler & Sohn,** 1904. 203 S. Text. 169 S. Tabellen. Mit 25 Karten und 9 graphischen Darstellungen.

Die einzelnen Krankheiten werden im Bericht in der Reihenfolge des Rapportschemas besprochen. Unter den chirurgischen Krankheiten erscheint an erster Stelle die Wundrose. Der Zugang an dieser betrug im Jahre 1881/82 noch 2,5‰, jetzt ist er auf 1,1‰ gesunken. Stabsarzt Naether-Dresden bestätigt die Untersuchungen von Klemm, nach denen durch jede Streptokokkeneiterung Wundrose übertragen werden kann.

Unter Wundinfektionskrankheiten werden Sepsis und Pyämie zusammengefaßt ohne sonderliche Trennung; im ganzen 36 Fälle, davon tödlich geendet 29.

Unter der Nummer Tuberkulose finden sich 49 Fälle von Knochen- und Gelenkstuberkulose, 49mal Lymphdrüsen-, 23mal Hoden- und Nebenhodentuberkulose, 11mal Lupus.

Starrkrampf wurde 3mal beobachtet, tödlich 1mal.

Bösartige Geschwülste. Absolute Zahl 35 = 0,06‰. 22 Sarkome, 8 Krebse, 4 Strahlenpilzerkrankungen, 1 Endotheliom; von den Sarkomen wurden 5 auf Verletzungen zurückgeführt. Gestorben im ganzen 17, dienstfähig nach der Operation wurden 4.

Gehirn-(Rückenmark-)Erschütterungen: 184 = 0,34‰ Zugänge, davon dienstfähig 153, gestorben 1.

Von Krankheiten der Kiefer und Zähne kamen 4485 = 8,3‰ in Behandlung. Knochenhautentzündungen der Kiefer wurden meist durch stockende Zähne oder verspäteten Durchbruch des Weisheitszahnes bedingt. Wiederholt kam es dabei zur Abstoßung größerer Knochenstücke.

Unter den Krankheiten der Speiseröhre ist erwähnt, daß bei einem Unteroffizier das verschluckte Gebiß durch Speiseröhrenschnitt entfernt wurde.

Unterleibsbrüche. Zugegangen 993. Mit den nicht in ärztlicher Behandlung gewesenen vermehrt sich diese Zahl zu 2154. Von diesen 2154 hatten Leistenbrüche 2076, Schenkelbrüche 31, Brüche der weißen Linie 27, Nabelbrüche 20. Durch Operation wurden wieder dienstfähig 12 Pat. mit Leistenbrüchen, 5 mit Bauchbrüchen, je 1 Nabel- und Schenkelbruch. Von 29 mit operierten eingeklemmten Brüchen wurden 8 wieder dienstfähig.

Innerer Darmverschluß: 19. Davon 7 dienstfähig, gestorben 9, 2 gingen anderweitig ab, 1 ist im Bestande; in 6 Fällen wurde operiert.

Blinddarmentzündung. 953 Fälle, davon dienstfähig 682, gestorben 15. 17mal schloß sich an die Wurmfortsatzentzündung allgemeine Bauchfellentzündung an; 13mal wurde deswegen operiert, jedoch nur 1mal mit Erfolg. Außerdem wurde noch 89mal operiert, davon 29mal lediglich der Abszeß eröffnet. Die Abtragung des Wurmfortsatzes wurde nur dann ausgeführt, wenn der Wurmfortsatz während des Eingehens in die Eiterhöhle zu Gesicht kam.

Panaritium. Daß die Zahl der Panaritien, die noch im Jahre 1886/87 26,2‰ betrug, im Jahre 1901/02 auf 12,1‰ zurückging, ist dem Umstande zu danken, daß Leute mit kleinen Wunden jetzt zum Verbinden sofort in die Revierstube geführt werden.

Zellgewebsentzündung und Ausgänge. Auch die Zahl dieser Erkrankungen ist gegenüber früheren Jahren etwas zurückgegangen. Unter dieser Gruppe finden wir die großen Subpektoralabszesse, 9 Vereiterungen des Zellgewebes um die Niere, 8 Erkrankungen an Ludwig'scher Zellgewebsentzündung.

Furunkel 28852 = 53,4‰, darunter eine tödlich verlaufende Erkrankung an Oberlippenfurunkel.

Digitized by Google

Gutartige Geschwülste 769 = 1,4‰.

Unter den Krankheiten der Bewegungsorgane finden wir 345 Fälle von Knochenhautentzündung, 38 eitrige Entzündungen der Knochen und des Knochenmarkes und die große Anzahl von 12993 Fällen von Fußgeschwulst. Über diese letztere Nummer wird noch nicht einheitlich rapportiert, indem unter dieselbe von einigen auch die Brüche der Metatarsalknochen verrechnet werden.

Von den Muskelverknöcherungen (Myositis ossificans) waren die Gebilde 25mal am Oberarm, 11mal am Oberschenkel, 1mal am Unterkiefer, 2mal am Unterschenkel vorhanden. Am Oberarme waren sie 22mal auf der linken Seite, und zwar 21mal durch Stöße mit dem Bajonettiergewehr hervorgerufen (Bajonettierknochen). Am Oberschenkel waren sie verursacht 1mal durch das Reiten, 1mal durch Sturz mit dem Pferde, 1mal durch Stoß mit dem Fechtgewehr und 7mal durch Hufschlag.

Knochenbrüche 3803 = 7,9‰. Fuß 1702, Unterschenkel 587, Hand 425, Unterarm 398, Kopf 230, Schlüsselbein 214, Oberschenkel 72, Oberarm 65, Rippen 80, Schulterblatt 11, Becken 10, Wirbelsäule 9. Die hohe Zahl der Fußbrüche ist durch die Brüche der Metatarsalknochen bedingt.

Verrenkungen: 662 = 1,2‰, darunter Verrenkungen der oberen Gliedmaßen 563, der unteren 91, anderer Gelenke 9. Am häufigsten waren die Verrenkungen des Schultergelenkes.

Schußwunden 378, davon geheilt 263, gestorben 115. Die tödlich endenden Schußverletzungen waren fast sämtlich Selbstmorde.

Schußverletzungen durch	Granaten, Schrapnells usw.	7
» »	Manöverkartuschen	2
Schußverletzungen durch scharfe Patronen	Gewehr- und Karabinerschüsse	60
	Revolver- und Pistolenschüsse	66
	Zielmunition, Teschins	43
Schußverletzungen durch Platzpatronen	aus dem Gewehrlauf	127
	freie Explosion von Platzpatronen	6
Schrotschüsse		11
Verletzungen durch abgesprengte Geschosse		3
Wasserschüsse		5
Gewehrschüsse mit anderen Geschossen		8
Verletzungen durch Explosion von Patronen, durch Ladehemmungen und zurückschlagende Pulvergase		33
Verletzungen durch Platzen von Gewehren, Kanonenschläge u. dgl.		7

Bei den Schußverletzungen mit scharfen Patronen durch Gewehr- und Karabinerschüsse sind zu erwähnen a. 31 Kopf- und Halsschüsse, darunter 28 Selbstmorde, 2 Selbstmordversuche, 1 Unglücksfall; b. 60 Brustschüsse, darunter 19 Selbstmorde, 4 Selbstmordversuche.

Von den Kopf- und Halsschüssen durch Revolver resp. Pistolen waren 22 Selbstmorde, 6 Selbstmordversuche, 1 Unglücksfall; von Brustschüssen durch Revolver und Pistolen waren 9 Selbstmorde, 12 Selbstmordversuche, 1 Duellverletzung. Die größte Zahl der Schußverletzungen durch Platzpatronen ist durch Unglücksfälle veranlaßt. Als eine den Geschoßteilen der Platzpatronen, speziell den Filzpfropfen zuzurechnende Infektion hat sich der Wundstarrkrampf herausgestellt. Durch Sterilisation der verwendeten Filzpappe im strömenden Wasserdampfe wird diese Gefahr für die Zukunft voraussichtlich vermieden werden können.

Venerische Krankheiten. Während der Zugang im Jahre 1894/95 noch 29,9‰ der Krankenzugänge betrug, ist er 1901/02 auf 17,8‰ herabgegangen. Im Gegensatze hierzu beträgt der Zugang 1901/02 in der französischen Armee 30,6‰, in der österreichischen 60,0, in der italienischen 87,3 und in der englischen Inlandarmee 105,5‰. Die meisten Venerischen gingen im Monat Oktober (Rekruteneinstellung) zu.

Die am Schlusse des Berichtes stehende Operationsliste enthält eine kurze Beschreibung aller ausgeführten Operationen. Ein Teil derselben ist im Vorher-

Digitized by Google

gehenden bereits erwähnt; es möge noch hinzugefügt werden, daß im ganzen 148 Laparotomien, 138 Amputationen, 43 Ohrenoperationen usw. ausgeführt wurden.

Herhold (Altona).

15) **E. Pfister** (Kairo). Lyssa und Trauma.

(Münchener med. Wochenschrift 1904. Nr. 35.)

Ein 33jähriger Herr wurde mit einem anderen zu gleicher Zeit von einem tollwütigen Hunde in den rechten Daumenballen gebissen und unterzog sich gleich jenem einer 25tägigen spezifischen Injektionskur. Während der andere Pat. dauernd gesund blieb, erlitt er, nachdem die Heilung schon längst endgültig eingetreten zu sein schien, fast 4 Monate später durch einen wuchtigen Hieb eine Kopfverletzung, nach welcher sich bald auffallende Veränderungen in der Stimmung, im Gesichtsausdruck usw. des Mannes zeigten. 2 Monate nach dem Trauma traten plötzlich Schlundkrämpfe, ausgesprochene Hydrophobie, das typische Bild der Lyssa, und nach wenigen Tagen der Tod ein. Verf. nimmt an, daß die Kopfverletzung den Ausbruch der Tollwut verursacht habe, und erwähnt zur Stütze dieser Vermutung noch einen anderen Fall, in welchem ein schwerer Schrecken plötzlich zum Ausbruche der Hundswut — fast 8 Monate nach dem Biß durch einen tollwütigen Hund und nach scheinbar erfolgreicher Injektionskur — geführt hatte.

Kramer (Glogau).

16) **Paetzold.** Muskelsequester nach Pneumokokkeninfektion.

(Beiträge zur klin. Chirurgie Bd. XLIII. p. 668.)

Die Reihe interessanter Pneumokokkenlokalisationen vervollständigt Verf. durch folgenden Fall: Ein 17jähriger Jüngling erkrankte plötzlich mit Fieber und Schmerzen in beiden Oberarmen und Schultern. Nach einigen Tagen Temperaturabfall. Schmerzhafte Anschwellungen am rechten Oberarm und unterhalb des linken Schulterblattes. Diagnose: Osteomyelitis. Bei der Operation zeigte es sich, daß intramuskuläre Abszesse im Biceps und im Latissimus dorsi vorlagen, in denen je zwei taubenei- bezw. walnußgroße Muskelsequester besonders auffielen; daneben dicker, grüngelber Eiter. Aus beiden Abszessen wurden Pneumokokken in Reinkultur gezüchtet und auch durch den Tierversuch identifiziert. Im weiteren Verlauf entstand auch im linken Glutaeus maximus noch ein faustgroßer Abszeß, der wiederum einen hühnereigroßen, freien Muskelsequester enthielt. Auch hier wurden Pneumokokken gefunden. Nach Inzision dieses Abszesses Heilung.

M. v. Brunn (Tübingen).

17) **E. Aalhorn.** Erfahrungen mit der lokalen Anästhesie in der poliklinischen Praxis. (Aus dem chirurgisch-poliklinischen Institute der Universität Leipzig.)

(Münchener med. Wochenschrift 1904. Nr. 35.)

Unter Infiltrationsanästhesie sind innerhalb eines Jahres in der genannten Poliklinik 426 Fälle — 121 Geschwülste, 104 Verletzungen, 85 Fremdkörper, 33 Abszeßspaltungen usw. — operiert worden; verwendet wurde fast ausschließlich Kokain (0,2%) in 0,9%iger Kochsalzlösung, 265mal mit Adrenalin, 161mal ohne dieses, in ersteren Fällen ohne wesentlichen Vorteil hinsichtlich der Ausbreitung der Anästhesie. Dagegen erwies sich das Adrenalin für die regionäre Anästhesie nach dem Braun'schen Verfahren als sehr wertvoll; das Zustandekommen der Anästhesie auch bei Adrenalinanwendung wurde allerdings durch die Konstriktion befördert, die indes bei Fingeroperationen den Adrenalinzusatz entbehrlich macht. Sehr vorteilhaft war die regionäre Anästhesie bei Kauterisationen und der Hautentnahme zur Thiersch'schen Transplantation; auch bei Zahnextraktionen bewährte sich die Anästhesie mit Kokain-Adrenalin (1,0—1,5 ccm einer Mischung von 5—8—10 Tropfen Adrenalin auf 10 ccm einer 0,5—1%igen Kokainlösung). Schädliche Allgemeinwirkungen traten in Form eines Kollapses einigemal bei letzteren Operationen, sonst niemals auf; dagegen wurden in

Digitized by Google

sechs Fällen Nachblutungen, in fünf infolge der Adrenalinanwendung Randnekrose, selbst Lappengangrän beobachtet, die sich jedoch vermeiden läßt, wenn man die Lösung — 5 Tropfen Adrenalin der 1%igen Lösung — entfernt vom Wundgebiet injiziert, d. h. die zirkuläre Anästhesie durch die Leitungsanästhesie ersetzt. Um keimfreie Lösungen anwenden zu können, wurden die fertigen Kokain-Kochsalzlösungen 2 Stunden lang mit den Verbandstoffen im strömenden Dampfe sterilisiert; sie behielten vollständig ihre anästhetische Wirkung. Das Adrenalin wurde ihnen mit ausgekochter Pipette aus der gleichfalls vorher sterilisierten Originalflasche zugesetzt. Von der Verwendung des auskochbaren Eukain wurde wegen des geringeren anästhetischen Effektes desselben abgesehen. — Den 763 unter Lokalanästhesie operierten Fällen stehen aus gleichem Zeitraume 562 Narkosen gegenüber, bei denen der Braun'sche Apparat benutzt wurde; und zwar 161 Chloroform-, 330 Äther- und 71 Chloroform-Äthernarkosen.

Kramer (Glogau).

18) **E. J. Senn.** Traumatic intestinal rupture with special reference to indirect applied force.

(Amer. of the med. sciences Vol. CXXVII. Nr. 6.)

Die Stärke der einwirkenden Gewalt bildet keinen Maßstab für die Schwere der Verletzung. Hierfür bietet der von dem Verf. mit Erfolg operierte Fall einen Beweis.

Eine 26jährige Frau gleitet auf ebener Erde aus und schlägt mit der rechten Seite auf dem Boden auf. Erst nach Ablauf mehrerer Stunden stellen sich ernstere Symptome ein. Am 2. Tage nach der Verletzung konstatiert S. das Vorhandensein einer Perforationsperitonitis infolge von Darmruptur. Er laparotomiert, findet eine fingernagelgroße Perforationsöffnung im unteren Jejunum, die er in die Bauchwunde einnäht. Die Fistel wird in einer zweiten Sitzung geschlossen, und die Frau so wieder hergestellt.

Im Anschluß an diesen Fall und an der Hand der in der Literatur niedergelegten Beobachtungen bespricht dann Verf. noch kurz die Pathologie, Prognose und Therapie derartiger Verletzungen, ohne wesentlich neue Gesichtspunkte zu bieten.

Engelmann (Dortmund).

19) **R. Neumann.** Über ausgedehnte Mesenterialabreißungen bei Kontusion des Abdomens.

(Beiträge zur klin. Chirurgie Bd. XLIII. p. 676.)

Einem 12jährigen Knaben ging das Hinterrad eines Rollwagens quer über den Bauch hinweg. Wegen intraperitonealer Blutung wurde 6 Stunden nach dem Unfalle die Laparotomie gemacht. Außer einem zweimarkstückgroßen Serosariß war der Darm unverletzt, desgleichen Leber, Milz und Nieren, dagegen war das Mesenterium auf eine Strecke von 150 cm von dem Ileum abgerissen. Resektion dieses Darmstückes, wegen schlechten Allgemeinzustandes, Einnähung der verschlossenen Darmenden in die Bauchwunde. Eröffnung des zuführenden Endes nach 3 Tagen. 3 Wochen später Anlegung der Mikulicz'schen Sporenklemme, 14 Tage danach Verschluß des Kunstafters. Heilung.

Alle bisher veröffentlichten neun Fälle ausgedehnter Mesenterialabreißung hatten tödlich geendet. Für den Mechanismus des beschriebenen Falles war es bemerkenswert, daß an einer 106 cm langen Strecke des resezierten Darmes noch ein 1—3 cm breites Stück Mesenterium vorhanden war, während es bei dem Reste hart an seinem Ansatz abgerissen war. N. erblickt darin einen Beweis dafür, daß es sich um eine Abreißung durch Zug, nicht um eine Durchquetschung gehandelt hatte.

M. v. Brunn (Tübingen).

20) **H. Alapy** (Budapest). Die Frühoperation bei Appendicitis. Mit besonderer Berücksichtigung der Appendicitis des Kindesalters.

(Archiv für Kinderheilkunde Bd. XXXIX. Hft. 4.)

A.'s Erfahrungen gründen sich beinahe ausschließlich auf Erkrankungen von Kindern im I. und II. Dezennium.

Digitized by Google

Die Entzündung des Wurmfortsatzes ist wie die Lymphadenitis und Osteomyelitis eine Erkrankung hauptsächlich des Kindesalters. Während man nun aber gelernt hat, in einer großen Zahl von Krankheiten des jugendlichen Alters, wie z. B. bei der Knochen- und Gelenktuberkulose, möglichst konservativ zu verfahren, so verlangt die Appendicitis unbedingt ein schnelles radikales Vorgehen, da sie im Kindesalter eine viel schwerere Erkrankung darstellt als in späteren Jahren. Dieselbe Ansicht wird unter anderen auch von Sonnenburg, Beck und Rotter vertreten.

Von den 85 Fällen, die A. veröffentlicht, sind 24 unoperiert aus der inneren Abteilung des Krankenhauses entlassen worden. Mithin bleiben noch 61, über die er näher berichtet.

Zunächst bespricht er jene Komplikationen, welche das Leben der Kranken am meisten bedrohen. An diffuser septischer Peritonitis verlor A. 4 Kranke, welche nicht operiert worden waren, und 4, die im Kollaps zur Operation kamen.

Unter diffuser Peritonitis versteht A. nur die Fälle, bei denen tatsächlich das ganze Bauchfell ergriffen ist. 2 Fälle, bei denen der Abszeß von der rechten Seite in das linke Hypogastrium und Hypochondrium herrüberreichte, rechnet er nicht hierher. Diese beiden Kranken, bei denen die Operation später als am 1. oder 2. Tage ausgeführt wurde, konnten gerettet werden.

Eine weitere Art der Sepsis ist die Infektion, welche sich entlang den Lymph- bezw. Blutbahnen weiter verbreitete. Von 2 derartigen Pat. genas einer mit einer in der Leber aufgetretenen Thrombophlebitis, der andere ging an Meningitis nach $1^1/_4$ Jahren zugrunde.

Von weiteren 4 Fällen mit multipler Abszeßbildung verlief einer tödlich.

Relativ häufig ist A. einer zweiten Komplikation der Appendicitis begegnet, dem Darmverschluß, und zwar 3mal dem Lennander'schen reflektorischen Ileus ohne mechanische Passagestörung, und 6mal dem wirklichen Verwachsungsileus. Letzterer entwickelt sich in den nächsten Wochen nach dem Anfalle, manchmal aber auch ohne Anfall so schleichend, daß man den Beginn der Darmverengerung kaum merken kann. 4 Pat. gingen daran ein.

Summiert man diese unglücklich verlaufenen Fälle, so sieht man, daß die Anzahl der Todesfälle, welche mit der Operation in gar keinem Zusammenhange stehen und die nur durch die Schwere der Affektion bedingt sind, 18% der Gesamtsumme entsprechen.

So schlecht stehen nach A.'s Ansicht die Aussichten auf spontane Heilung des Anfalles. Immerhin gibt er deren Möglichkeit zu, doch ist sie sehr selten. Von 19 Kindern, welche das Krankenhaus nach innerer Behandlung als geheilt verlassen hatten, konnte er 13 als nicht geheilt konstatieren mit Hilfe der später zu besprechenden Untersuchungsmethoden. Von den übrigen 6 war bei einem Knaben auch noch der Befund zweifelhaft.

Sonach ist bei Kindern die Prognose äußerst ungünstig und gebietet uns, häufiger als bisher geschehen, auf operativem Wege die Gefahr zu beseitigen.

Die Frage betreffend, ob man während des Anfalles operieren soll oder nicht, so ist zwar die Operation im Anfalle schwieriger, auch gefährlicher als die Exstirpation im freien Intervall, doch liegt die Gefahr weniger im Zeitpunkt als in der Art und Weise der Operation. Liegt eine zirkumskripte Bauchfellentzündung vor, so ist der Eiter möglichst schnell auf dem möglichst kürzesten Wege zu entleeren, durch Einschnitt auf die größte Wölbung der Geschwulst. Die Aufsuchung und Exstirpation des Wurmfortsatzes wird besser auf einen späteren, günstigeren Zeitpunkt verschoben. Großer Wert ist auf die Tamponade zu legen, welche vor Eröffnung der Eiterhöhle die Bauchhöhle allseits schützen muß. Schließlich solle möglichst unter lokaler Anästhesie und bei Kindern in Halbnarkose operiert werden.

Nur bei zwei Befunden muß man den Wurmfortsatz sofort im Anfall aufsuchen und entfernen, selbst auf Kosten einer gewissen Gefahr: 1) wenn man bei der Operation nicht in eine ausgesprochene Abszeßhöhle gelangt, sondern der Eiter von allen Seiten zwischen den Verwachsungen hervorsickert; 2) in den

Digitized by Google

Fällen, die mit Erscheinungen des Darmverschlusses auftreten; denn im Fall einer Strangulation wird man diese fast immer in der nächsten Nähe des Wurmfortsatzes finden.!

Nach Heilung des Abszesses soll stets die Exstirpation des Wurmfortsatzes folgen.

Der Vorwurf, daß man mit der Frühoperation zahlreiche Kranke überflüssig operiert, wird dadurch entkräftet, daß man die zweierlei Behandlungsmethoden einander gegenüberstellt. Auf der einen Seite die sogenannte konservative Behandlung, welche 70 Pat. die Operation erspart und heilt, hingegen einen großen Teil der übrigen unrettbar verliert. Auf der anderen Seite jenes Verfahren, bei welchem jeder schwere Fall schon in den ersten Stunden einer gefahrlosen Operation unterworfen wird, durch welche mit Ausnahme eines verschwindend kleinen Bruchteiles jeder Kranke gerettet wird.

Selbstverständlich muß, um möglichst zeitig die Operation vornehmen zu können, die Diagnose auch möglichst früh gestellt werden. Drei Kardinalsymptome sind es nach A., welche einzeln genommen nicht viel Bedeutung besitzen, zusammengenommen aber die Diagnose in den meisten Fällen vollkommen sichern: der bei bis dahin gesunden Individuen plötzlich auftretende heftige Leibschmerz, die Druckempfindlichkeit des Unterleibes am MacBurney'schen Punkt und die Rigidität der Muskeln der rechten Unterbauchgegend. Schüttelfrost, sehr hohes Fieber, Puls über 100, Erbrechen, Singultus, Meteorismus weisen natürlich auf einen besonders schweren Verlauf des Anfalles hin.

Auch bezüglich der chronischen Appendicitis steht Verf. auf dem Standpunkte, daß man entschieden radikal vorzugehen habe, es sei denn, daß der Pat. gleichzeitig an einem anderen organischen Leiden (Herz-, Lungen-, Nierenkrankheit, Diabetes usw.) erkrankt sei. **A. Niché** (Breslau).

21) **Wieting und Risa.** Ein Fall von Epiploitis plastica (entzündlicher Pseudotumor des Netzes.)

(Aus Rieder-Pascha, Für die Türkei II. Jena 1904.)

25jähriger, vor 4 Monaten an Hernie operierter Mann bemerkte seit ca. 2 Monaten eine langsam wachsende Verhärtung im Leibe; zuletzt stärkere Beschwerden. Man fühlte in Nabelhöhe eine faustgroße, mit den Bauchdecken verwachsene Geschwulst. Klinische Diagnose: Bauchdeckensarkom oder Netzgeschwulst. Laparotomie ergab die Richtigkeit letzterer Annahme. Die Geschwulst war breit in die Bauchdecken hineingewachsen, raffte das Netz in einen Knoten zusammen, umwucherte das Querkolon und hatte das Lig. colicoduod. herangezogen. Exstirpation nach Resektion des Querkolon. Tod nach 8 Tagen an putrider Bronchitis. — Die Geschwulst bestand aus derbfibröser Masse, ob entzündlicher, ob sarkomatöser Natur war bei der Operation nicht zu entscheiden; dagegen fanden sich bei der Präparation im Inneren mehrere kleine Nekrosen und Abszeßchen mit Staphylokokken, von denen eines eine Seidenligatur enthielt. Histologisch machten Bindegewebsbündel verschiedenen Alters die Hauptmasse der Geschwulst aus, daneben Rundzellenanhäufungen.

Die Ursache der Epiploitis war sonach hier eine infizierte, von der Hernienoperation herrührende Netzligatur gewesen. Daß sich analoge Prozesse aber auch ohne vorangegangene Operation durch Übergreifen einer benachbarten Entzündung entwickeln können, wird durch einen weiteren Fall belegt, in welchem das kleine Netz den Kern der entzündlichen Geschwulst bildete; ein Geschwür der kleinen Magenkurvatur war hier die Ursache gewesen.

Infiltration und Schrumpfung gegen die Basis zu kennzeichnen pathologisch-anatomisch die Epiploitis; die Geschwulst wird indessen nur zum kleinen Teile vom Netze selbst, zum größeren von den umgebenden Verwachsungsmassen gebildet. Die Diagnose ist am ehesten in den postoperativen Fällen zu stellen, doch kann sie auch bei ihnen, namentlich gegenüber rasch wachsenden Sarkomen recht schwierig, wenn nicht unmöglich werden. Typischerweise entwickeln sich solche Geschwülste erst wochenlang nach der Operation unter lokalisierten Schmerzen

Digitized by Google

bei Verdauung und bei Inanspruchnahme der Bauchpresse. Spontaner Rückgang ist bei konservativer Behandlung wohl möglich, andererseits können aber auch schwere Wegstörungen oder eitrige Einschmelzungen mit folgendem Durchbruch nach außen oder innen eintreten. Bezüglich der Therapie stimmt Verf. mit den von Braun auf dem Chirurgenkongreß 1900 aufgestellten Grundsätzen überein.

Honsell (Tübingen).

22) **A. D. Whiting. Report of two cases of volvulus of the entire mesentery.**

(Amer. journ. of the med. sciences Vol. CXXVII. Nr. 6.)

Im ersten Falle handelte es sich um einen 5jährigen Jungen, der am 5. Tage nach Beginn der Erkrankung gestorben war. Die Drehung des ganzen Mesenteriums, für die eine Ursache nicht gefunden werden konnte, hatte von rechts nach links stattgefunden.

Der zweite Fall betraf einen 34jährigen Mann, der ein Jahr vorher eine Laparotomie wegen Perityphlitis durchgemacht hatte. Derselbe wurde kurz nach Eintreten der Ileussymptome ins Krankenhaus gebracht und mit Erfolg operiert. Hier fand man eine Dreivierteldrehung des Mesenteriums von links nach rechts.

Unter 21 von Tully Vaughan publizierten Fällen von Volvulus des ganzen Mesenteriums sind nur vier durchgekommen. Es liegt dies nach Ansicht dieses Autors einmal an der schweren Affektion, dann an der schwierigen Diagnosenstellung und schließlich an dem häufigen langen Hinausschieben der Operation.

Engelmann (Dortmund).

23) **Wieting. Beitrag zur Anatomie und Pathologie der multiplen Darmstenosen geschwürigen Ursprunges.**

(Aus Rieder-Pascha, Für die Türkei II. Jena 1904.)

Verf. schildert zunächst folgenden seltenen Fall multipler tuberkulöser Jejunalstrikturen: 30jährige Frau. Erscheinungen von Dünndarmstenose seit 5 Jahren. Bei der Laparotomie zeigten sich im unteren Jejunum und oberen Ileum mehrfache Verengerungen. Enteroanastomose. Tod an Erschöpfung nach 18 Tagen. Im ganzen waren neun tuberkulöse Strikturen auf 160 cm Darm verteilt. Über und zwischen ihnen starke Dehnung der Darmwand und echte Hypertrophie der Muskulatur. Auffallend war die früh einsetzende und sehr intensive Bindegewebsneubildung insbesondere in der Submucosa. Nach dem Sektionsbefunde war die Darmerkrankung höchst wahrscheinlich primär gewesen. — Zweifellos primär war die Jejunaltuberkulose bei einem zweiten Pat., der mit akut eitriger Peritonitis und Darmgangrän eingeliefert wurde und bald nach der Laparotomie starb. Im Jejunum saßen zwei enge Strikturen, die schon seit Jahren bestanden haben mußten, sonst aber ließen sich bei der Sektion keinerlei tuberkulöse Herde auffinden. Die anatomischen Veränderungen stimmten im großen und ganzen mit denen des ersten Falles überein.

Über die Natur der Darmstenosen ist ein Urteil oft schwierig. So ergab die Sektion bei einem Dysenteriker, dessen Krankengeschichte mitgeteilt wird, neben dysenterischen Residuen eine karzinomatöse Striktur in der Flex. sigm. Auch die anatomische Untersuchung ist nicht immer ausschlaggebend. Das Vorkommen einer auf primärer, nicht spezifischer, intramuraler Bindegewebshyperplasie beruhenden Dünndarmstenose ist noch unbewiesen. Luetische Dünndarmstenosen gelten für sehr selten, wurden aber mit Sicherheit mehrfach — auch vom Verf. — beobachtet. Für frische luetische Prozesse ist starke primäre Veränderung der Gefäße im allgemeinen typisch; in älteren Prozessen beweisen die Gefäßveränderungen, wie auch Verf.s zweiter Fall von Tuberkulose zeigte, nichts. Tuberkulose darf auch ohne Bazillenbefund bei Nachweis charakteristischer Tuberkel mit Riesenzellen und vorwiegender Lokalisation in den lymphatischen Elementen angenommen werden. Klinisch bemerkenswert war namentlich beim zweiten Falle, wie lange sich solche Kranke trotz hochgradiger Stenose hinschleppen können.

Digitized by Google

Therapeutisch kommt in erster Linie Resektion, event. selbst mehrfache, in zweiter die Enteroanastomose in Betracht. Wo man spontane Heilung nach einfacher Laparotomie gesehen hat, lag offenbar nur spastische Kontraktur auf entzündlicher Grundlage vor. **Honsell** (Tübingen).

24) **Haffner.** Ausgedehnte disseminierte Fettgewebsnekrose der Bauchhöhle ohne Erkrankung des Pankreas. (Aus dem Hafenkrankenhaus in Hamburg. Oberarzt Dr. C. Lauenstein.)

(Münchener med. Wochenschrift 1904. Nr. 33.)

Obiger Befund lag in einem von H. wegen Verdachtes auf Perforationsperitonitis operierten und 33 Stunden später tödlich verlaufenen Falle vor. Derselbe betraf eine 27jährige, mittelmäßig genährte Frau, die seit 6 Jahren nach einem Sturz auf die Oberbauchgegend an Magenbeschwerden gelitten und einmal Blut mit dem Stuhlgang entleert hatte, neuerdings ganz plötzlich unter Erbrechen von heftigen Schmerzen im Leibe befallen war und Erscheinungen einer durch Durchbruch eines Magengeschwürs entstandenen Peritonitis bei Freisein des Sensorium, Feuchtsein der Zunge und nicht erhöhter Körpertemperatur dargeboten hatte. Bei der Laparotomie fand sich das präperitoneale Fettgewebe gelockert und schmutzig verfärbt, das Netz mit zahlreichen weißlichen Fleckchen besetzt, auch das übrige Fettgewebe im Bauche durch solche verändert, in letzterem zirka ½ Liter nicht riechender hämorrhagischer, seröser Flüssigkeit, am Pankreas keine Abnormität. Die Sektion bestätigte letzteren Befund und ergab, daß das die Bauchspeicheldrüse umgebende Fettgewebe am stärksten nekrotisch zerfallen und von Blutungen durchsetzt war. Es muß deshalb angenommen werden, daß die Ursache der Fettgewebsnekrose am Pankreas oder dessen Nähe gelegen war.

Kramer (Glogau).

25) **C. Boehm.** Klinische Beiträge zur Kenntnis der Pankreasnekrose.

(Beiträge zur klin. Chirurgie Bd. XLIII. p. 694.)

B. beschreibt ausführlich sechs Fälle von Pankreasnekrose aus der Garrè-schen Klinik. In die Besprechung werden noch zwei weitere bereits anderwärts veröffentlichte Fälle derselben Klinik mit einbezogen. Fettgewebsnekrose war in vier Fällen vorhanden. Fünf Pat. starben, nur einer wurde durch Laparotomie geheilt. Diese wurde unter der Diagnose: Hochsitzender Darmverschluß ausgeführt und ergab eine blutige Infarzierung in der Gegend des Pankreas sowie ausgedehnte Fettgewebsnekrose. Besonders fand sich im Lig. gastro-colicum eine durch Zerfall von Fettgewebe entstandene faustgroße Höhle, die tamponiert wurde.

Die Schlußsätze des Verf.s lauten: »Gallensteinerkrankungen sind ein häufiges ätiologisches Moment für die zur Pankreasnekrose führenden akuten Pankreasaffektionen. Bei der Entstehung von Fettgewebsnekrosen kommt höchstwahrscheinlich als Transportweg für das fettspaltende Pankreasferment der Lymphstrom in Betracht. Nach dem heutigen Stande der Erfahrungen ist bei den zur Pankreasnekrose führenden akuten Affektionen der Bauchspeicheldrüse ein möglichst frühzeitiges operatives Eingreifen indiziert.«

M. v. Brunn (Tübingen).

26) **Bötticher.** Über die Beck'sche Methode der Hypospadieoperation.

(Deutsche med. Wochenschrift 1904. Nr. 36.)

In der Gießener Klinik sind zehn Fälle mit ausgezeichnetem Resultate nach der Beck'schen Methode operiert worden. Sechsmal handelte es sich um Eichelhypospadie, viermal um Penishypospadie. In sechs Fällen genügte schon ein einmaliger Eingriff zum völligen Erfolg; in einem Falle war die Haut an der

Digitized by Google

Unterseite des Penis auseinandergewichen, so daß es einer kleinen Nachoperation bedurfte, in drei Fällen mußte die Beck'sche Operation wiederholt werden. In funktioneller wie kosmetischer Hinsicht war das Resultat über alle Erwartung. In den meisten Fällen wurde die Tunnelierung der Eichel angewandt; von einer Konstriktion des Penis wurde stets Abstand genommen. Die Harnröhre wurde möglichst weit mobilisiert und der vorderste engste Teil der Harnröhre vor der Einnähung ein Stückchen quer abgeschnitten. Die prinzipielle Einlegung eines Verweilkatheters hält B. für unzweckmäßig. Die Operation soll erst vorgenommen werden, wenn die Kinder das 3. Lebensjahr erreicht haben.

Borchard (Posen).

27) **Lessing.** Ein perineales Harnröhrendivertikel.

(Monatsberichte für Urologie Bd. IX. Hft. 8.)

Es handelte sich um einen dicht unter der Pars bulbosa gelegenen, vom Diaphragma urogenitale bis fast an die Pars pendula in der Medianlinie sich erstreckenden, etwa bleistiftstarken Gang, der mit anscheinend normaler Harnröhrenschleimhaut ausgekleidet war und mit der Pars bulbosa durch eine 1 cm lange, schmale, glattrandige Lücke in Verbindung stand. Das Gebilde war gelegentlich einer gonorrhoischen Infektion unter Entleerung von Eiter und Urin perforiert und durch Operation bloßgelegt und entfernt worden.

Verf. glaubt nicht an die Entstehung aus einer Retentionscyste des Ausführungsganges einer Cowper'schen Drüse, sondern hält eine kongenitale Bildungsanomalie der eigentlichen Harnröhre für vorliegend, die in eine frühe Zeit des fötalen Lebens zurückreicht, in der es noch nicht zu einem vollkommenen Schlusse der ursprünglich eine unten offene Rinne darstellenden Harnröhre gekommen ist.

Willi Hirt (Breslau).

28) **Rosenstein.** Physikalische Versuche zur Erklärung einer bisher nicht gewürdigten Gefahr der Bottini'schen Operation.

(Deutsche med. Wochenschrift 1904. Nr. 36.)

Bei einer von Freudenberg mit allen Vorsichtsmaßregeln ausgeführten Bottini'schen Operation kam es bei Beginn des dritten Schnittes unter explosionsartigem Knalle zur Blasenruptur. Die von Israel sofort vorgenommene Laparotomie deckte die Blasenruptur von etwa Fingerdurchmesser auf. Tod am 11. Tage. Als Grund dieser Ruptur sieht R. nach seinen Versuchen die plötzlichen Druckerhöhungen an, welche durch die Verdampfung größerer Wassertröpfchen entstehen, weil die Umsetzung in Dampf explosionsartig vor sich geht und zu einer ganz akuten Dehnung der Blasenwand führen muß.

Borchard (Posen).

29) **Latarget.** Cystostomie sus-pubienne pour gros calculs vésicaux.

(Gaz. des hôpitaux 1904. Nr. 74.)

Die Mitteilung aus der Poncet'schen Klinik hat den Zweck, darauf hinzuweisen, daß bei der Extraktion großer Blasensteine die Cystotomie nicht genügt, vielmehr cystostomiert werden müsse. Es komme darauf an, durch längeres Offenhalten der Blase den bestehenden Katarrh zu bekämpfen.

Zwei Fälle werden mitgeteilt: 1) bei einem 15jährigen Mädchen hatte sich um eine Haarnadel ein 7,5 cm langer Stein gebildet; 2) bei einem 50 Jahre alten Manne bildete das eine Ende eines 14 cm langen Glasstabes den Kern des 12 cm im Umfange messenden Steines. Beide Pat. genasen.

V. E. Mertens (Breslau).

Originalmitteilungen, Monographien und Separatabdrücke wolle man an *Prof. E. Richter* in Breslau (Kaiser Wilhelmstraße 115), oder an die Verlagshandlung *Breitkopf & Härtel*, einsenden.

Druck und Verlag von Breitkopf & Härtel in Leipzig, Nürnbergerstraße 36/38.

Digitized by Google

Zentralblatt
für
CHIRURGIE

herausgegeben
von

E. von Bergmann, in Berlin, **F. König,** in Berlin, **E. Richter,** in Breslau.

Einunddreifsigster Jahrgang.

Wöchentlich eine Nummer. Preis des Jahrganges 20 Mark, bei halbjähriger Vorauszahlung. Zu beziehen durch alle Buchhandlungen und Postanstalten.

Nr. 46. **Sonnabend, den 19. November.** **1904.**

Meine zweite Methode der Magenresektion.

Von

L. Rydygier, k. k. Hofrat.

Beschäftigt jetzt während der Ferien mit der Übersicht meiner Erfolge und Mißerfolge nach der Magenresektion, bin ich zu der Überzeugung gekommen, daß unsere Resultate verbesserungsbedürftig

Digitized by Google

sind, sowohl was die unmittelbare Lebensgefahr, als auch die Dauerheilung anbetrifft. Gewiß bin ich mit anderen der Meinung, daß nach beiden Seiten hin die Erfolge sich bessern werden, wenn wir in einem früheren Stadium die Pat. zur Operation bekommen. Das ist Sache der Herren Internisten, die Frühdiagnose möglichst auszubilden, woran sie auch — wie bis jetzt — vielleicht mit mehr Fleiß als Erfolg arbeiten. Es ist ja da eine sehr schwierige Aufgabe zu lösen. Andererseits ist es aber nicht genug, dem Pat. frühzeitig die Operation anzuempfehlen, er muß sich damit auch rasch einverstanden erklären. Aber gerade auch in dieser Beziehung will es nicht selten nicht ganz glatt gehen: Da heißt es wieder von seiten der Herren Internisten — und ich muß gestehen nicht mit Unrecht —: »Wenn die Gefahr nach der Operation geringer und die Dauererfolge besser sein werden, so werden auch wir frühzeitiger die Operation anempfehlen können und die Pat. auch frühzeitiger sich dazu entschließen.« Und so befinden wir uns in einem wahren Circulus vitiosus. Wir sagen, die Erfolge werden besser, wenn wir frühzeitiger die Pat. zur Operation bekommen; die Internisten und Pat. sagen: wir werden frühzeitiger die Operation anempfehlen und zur Operation uns entschließen, wenn die Erfolge nach derselben besser sind. Da heißt es, diesen Circulus zu durchbrechen, und wir Chirurgen werden wohl den Anfang machen müssen.

Wenn ich mir die Reihe meiner seit dem Jahre 1880 — also seit 24 Jahren — ausgeführten Magenoperationen näher ansehe, so muß ich zugeben, daß die Pylorusresektion eine verhältnismäßig gefährliche und schwierige Operation geblieben ist, trotz aller technischen Abänderungen und Verbesserungen, an denen neben so vielen anderen auch ich und meine Schüler mitgearbeitet haben. Ich habe alle meine Magenresektionen, mit Ausnahme von zwei Fällen, nach der von mir angegebenen gleich anfangs und später allmählich verbesserten Methode ausgeführt. Ohne mich hier weiter in einen Prioritätsstreit einlassen zu wollen, wiederhole ich nur kurz meine Worte, die ich seinerzeit in der Deutschen Zeitschrift für Chirurgie Herrn Stieda geantwortet: »Bei der zirkulären Pylorektomie, wo der Schnitt in der Linea alba geführt wird, wo das Duodenum direkt an die Magenresektionswunde angenäht wird — und zwar de regula an die große Kurvatur —, wo die überschüssigen Magenwundränder durch eine besondere Naht geschlossen werden, wo dazu die Kürschnernaht angewandt wird, darf mein Name nicht fehlen.«

Ich muß jedoch nach meinen jetzigen Erfahrungen gestehen, daß diese Methode namentlich bei etwas größeren Karzinomen den beiden anfangs gestellten Forderungen nicht ganz entspricht: sie ist technisch ziemlich schwierig (Vereinigung der dünnen Wand des Duodenums mit der dicken des Magens; punctum minoris resistentiae am Zusammenstoße der Okklussiv- mit der Zirkulärnaht) und daher nicht ungefährlich. Zweitens erlaubt sie nicht immer, besonders wenn das Karzinom auf das Duodenum hinübergreift, die Resektion

ohne Rücksicht auf die spätere Vereinigung weit im Gesunden auszuführen und so den Kranken möglichst vor Rezidiven zu sichern. Bei kleinen Karzinomen und bei gutartigen Prozessen, namentlich aber beim Ulcus werde ich auch in Zukunft dieser Methode den Vorzug geben. Bei dieser Gelegenheit will ich nochmals mit Nachdruck hervorheben, daß ich immer noch daran festhalte, daß beim Ulcus die Resektion der Gastroenterstomie vorzuziehen ist und ich freue mich, daß neuerdings Jedlička[1] in seiner vortrefflichen Arbeit mich so überzeugend unterstützt hat.

Wenn ich mich nach einer besten Methode bei größeren Karzinomen umsehe, die unseren Anforderungen der möglichst geringen Gefährlichkeit, sowie der möglichst großen Sicherheit vor Rezidiven entspräche, so finde ich, daß unter den bis jetzt bekannten Methoden die eigentliche Billroth'sche Methode (Gastroenterostomie und Resektion des Tumors) diesen Bedingungen wohl am meisten entspricht. Man kann ihr jedoch zwei gewichtige Vorwürfe machen: In einer Sitzung ausgeführt ist sie für die in solchen Fällen doch sehr wenig resistenten Pat. recht gefährlich; auf zwei Sitzungen verteilt, wird es in den seltensten Fällen gelingen, den Pat. zu der zweiten Operation zu bewegen. Mir wenigstens ist dieses niemals rechtzeitig nach der ersten Operation gelungen, einmal deswegen, weil sich die Pat. für gewöhnlich zu wohl fühlen, zweitens aber wegen der erklärlichen Angst vor der zweiten Operation. Selbst ein Kardinal, den ich zu operieren Gelegenheit hatte, und der doch — sozusagen — von amtswegen eigentlich keine Angst haben sollte, war nach der zuerst ausgeführten Gastroenterostomie später zu der Resektion nicht mehr zu bewegen.

Um nun die Operation möglichst ungefährlich und radikal auszuführen, gleichzeitig aber das Ausschlagen der zweiten Operation unmöglich zu machen, würde ich folgendes Vorgehen vorschlagen:

Erste Operation: Der gewöhnliche Schnitt in der Linea alba; Durchtrennung der Magenwände weit vom Tumor und den affizierten Drüsen kardialwärts, nachdem vorher Kompressorien angelegt worden sind; Durchtrennung des Jejunums 30—40 cm unterhalb der Plica duodeno-jejunalis; Einnähen des zuführenden Endes der durchschnittenen Darmschlinge etwa 15 cm unterhalb der Durchtrennungslinie in eine dazu neu etablierte Öffnung im abführenden Schenkel des Dünndarmes; Einnähen des abführenden Schenkels der durchschnittenen Darmschlinge unten an der großen Kurvatur in das Lumen des kardialen Teiles des Magens, nachdem dasselbe durch eine Okklusionsnaht entsprechend verkleinert worden; Einführen einer Magensonde durch das durchschnittene Lumen des Pförtnerteiles des Magens durch den Pylorus hindurch bis ins Duodenum; Einnähen

[1] Jedlička, Zur operativen Behandlung des chronischen Magengeschwüres. Prag, Bursik u. Kohout, 1904.

Digitized by Google

dieses Magenabschnittes in die Laparotomiewunde, die zugleich bis auf die für die Magensonde notwendige Fistel geschlossen wird.

Diese erste Operation ist natürlich nicht so eingreifend, als eine sofort ausgeführte Resektion des Karzinoms. Sie ist um so weniger gefährlich, als wir imstande sind, durch die eingeführte Magensonde sofort den Pat. kräftig zu ernähren, ohne den Magen in Anspruch zu nehmen und die Magen-Darmnaht mit Speisen zu insultieren.

Die zurückgelassene Magenfistel zwingt den Pat., in eine zweite Operation einzuwilligen.

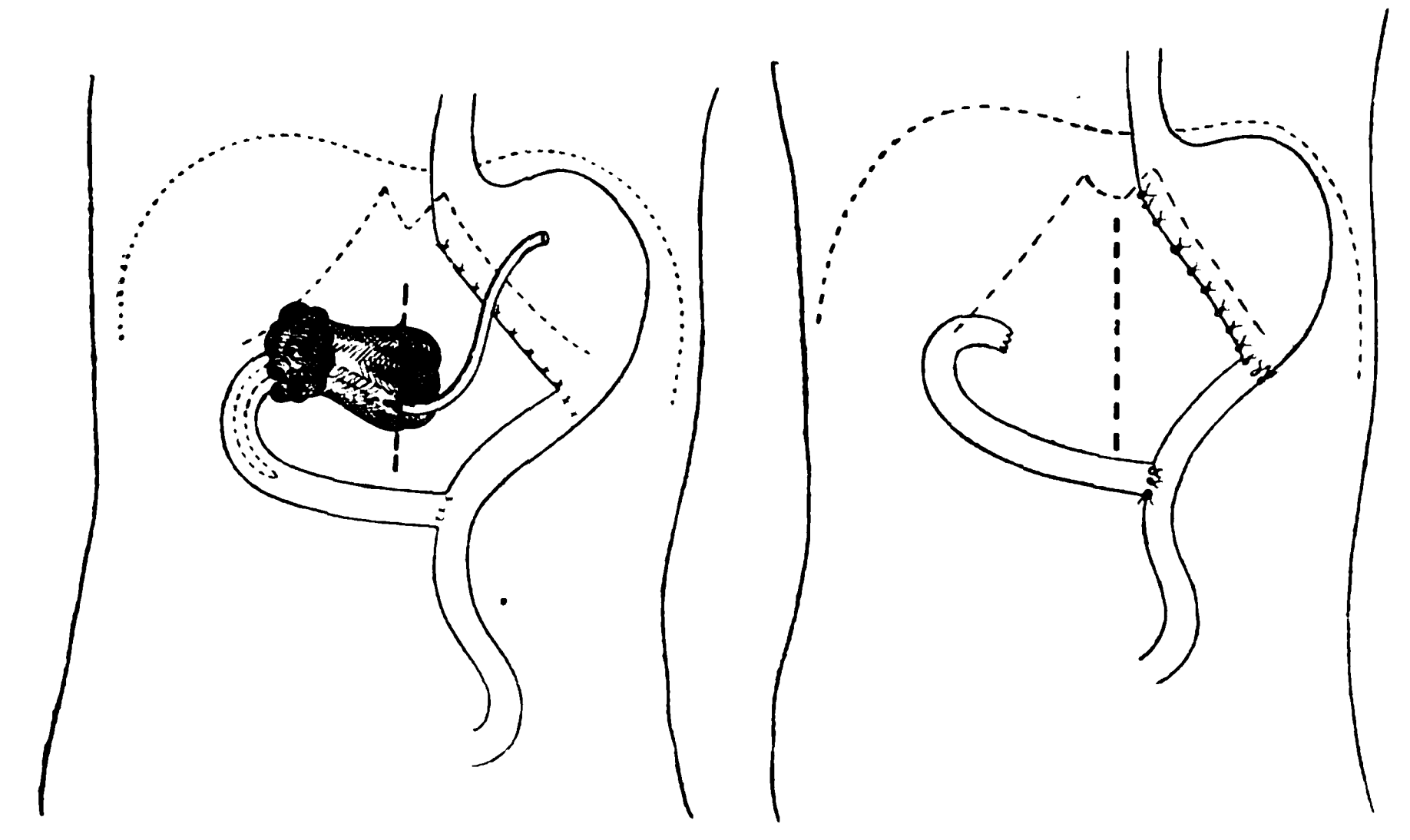


Fig. 1. Schematische Darstellung der Verhältnisse nach der ersten Operation.

Fig. 2. Schematische Darstellung der Verhältnisse nach der zweiten Operation.

Zweite Operation: Wiedereröffnung der Bauchwunde; Loslösen der Magenwandungen von der Bauchwand; Resektion des Tumors bis ganz im Gesunden — selbst bis aufs Duodenum hinübergehend —, und Entfernung aller krankhaft veränderten Drüsen; Zunähen und Versenken des distalen Duodenallumens; Schluß der Bauchwunde.

Ein solches Vorgehen bei der Exstirpation des Magenkarzinoms hat — um kurz zu rekapitulieren — folgende Vorzüge: 1) Es macht den Eingriff weniger gefährlich, weil es ihn auf zwei Zeiten verlegt und gestattet, gleich nach der ersten Operation den Pat. kräftig zu ernähren, ohne daß die Speisen den Magen und die Magen-Darmnaht zu passieren brauchen. 2) Es zwingt den Pat., sich der zweiten radikalen Operation zu unterwerfen. 3) Es erlaubt möglichst radikal vorzugehen, auch in den Fällen, wo das Karzinom auf den Anfangsteil des Duodenums hinübergreift.

Ich hoffe und setze voraus, daß eine — wenn auch dünne — Magensonde sich nach dem Durchschnitt und breiter Eröffnung des

Digitized by Google

Magens wird durch den krebsig veränderten Pylorus durchführen lassen.

Die beigefügten schematischen Zeichnungen sind ohne weiteres verständlich und sollen das Vorgehen bei beiden Operationen erläutern.

---

1) **R. Kothe.** Studien über die Temperatur erkrankter und hyperämisierter Gelenke. (Aus dem St. Johanneshospital zu Bonn.)

(Münchener med. Wochenschrift 1904. Nr. 31.)

Die Untersuchungen wurden mittels des von K. für seine Zwecke modifizierten thermoelektrischen — zwei Thermometer und ein Paschen'sches Galvanometer — Verfahrens der Temperaturmessung ausgeführt (s. Orig.), wobei Verf. davon ausging, daß aus der hierdurch nachgewiesenen Temperatur der das Gelenk bedeckenden Haut ein Schluß auf die Temperatur im Innern des letzteren gezogen werden dürfe. Bei akuten Prozessen fand sich — bei Vergleich mit symmetrischen Stellen desselben gesunden Gelenkes — stets lokale Temperaturerhöhung, die sich von 1—2° bei nichteitrigen auf über 5° bei eitrigen erhob; auch bei frischen traumatischen Gelenkaffektionen fehlte sie nicht. Im Gegensatze hierzu war die Hauttemperatur bei chronischen, nicht tuberkulösen Gelenkleiden um 1—2° erniedrigt, in einem Falle von doppelseitiger chronischer Gonitis am völlig versteiften linken Knie um 1° niedriger, als am weniger affizierten rechten. Bei chronisch-tuberkulösen Gelenkentzündungen wurde stets Temperaturerhöhung, sogar bis 4°, nachgewiesen, die bei sich entwickelndem Abszeß besonders beträchtlich war; auch in einem Falle von Sarkom des Humeruskopfes war die Temperatur mäßig gesteigert. Hiernach könnte also die Messung der Hauttemperatur für die Beurteilung der tuberkulösen oder nicht tuberkulösen Natur eines chronischen Gelenkleidens und für die Therapie wichtige Aufschlüsse geben, nach letzterer Hinsicht insofern, als der Nachweis der Temperaturerniedrigung die Notwendigkeit, eine künstliche Temperaturerhöhung herbeizuführen, erkennen ließ. Daß eine solche, und zwar oft recht erheblichen Grades, durch Einwirkung heißer Luft, geringeren Grades vermittels eines Saugapparates erzielt werde, ergaben die weiteren Versuche K.'s an aktiv hyperämisierten Gelenken, während durch die mittels Stauungsbinde erzeugte passive Hyperämie die Temperatur eher herabgesetzt wurde oder unverändert blieb. Auch Alkoholumschläge und Aufpinselungen von Jodtinktur führten zu stärkerer Temperaturerhöhung, die bei körperwarmen Prießnitz'schen Umschlägen fehlte.

Kramer (Glogau).

Digitized by Google

2) **R. Lacasse.** Des arthrites suppurées de cause inconnue chez les nourrissons.

(Revue mens. des malad. de l'enfance T. XXI. p. 364.)

Verf. zeigt auf Grund von vier Fällen, daß die Diagnose einer die eitrige Gelenkerkrankung begleitenden Osteomyelitis im Säuglingsalter vor der Operation kaum sicher zu stellen ist. Der Verlauf der Gelenkentzündung ist von dem Bestehen eines solchen Herdes nicht abhänig, sondern bei ausgiebiger und frühzeitiger Operation, auch was die Funktion anbelangt, äußerst günstig.

F. Göppert (Kattowitz).

---

3) **Brüning.** Zur Behandlung der Kopf- und Gesichtsekzeme kleiner Kinder.

(Deutsche Ärzte-Zeitung 1904. Nr. 12.)

Die Schwierigkeit der Behandlung dieser Ekzeme liegt nicht zum mindesten in der fortwährenden mechanischen Reizung durch die Hände der Kranken. Die gewöhnliche Fesselung der Arme ist zu verwerfen wegen Behinderung der freien Bewegung und Atmung. B. empfiehlt statt dessen aus der Soltmann'schen Klinik einen einfachen Apparat (s. Abbildung), welcher, ohne die Bewegung der Arme ganz zu hindern, eine Berührung des Kopfes durch dieselben ganz unmöglich macht. **Neugebauer** (Mährisch-Ostrau).

---

4) **Kolaczek.** Zur Erysipeltherapie.

(Deutsche Ärzte-Zeitung 1904. Nr. 14.)

Angesichts der Enttäuschung, welche auch die Lichttherapie in der Behandlung des Erysipels hervorgerufen hat, wird an ein schon 1893 vom Verf. mitgeteiltes, aber unbeachtet gebliebenes Verfahren erinnert. Die befallenen Körperstellen werden dabei über ihre Grenzen hinaus mit in 5%ige Karbolsäurelösung getauchten Gummipapier glatt bedeckt. Diese mit Watte und Binde befestigte Bedeckung hat eine kupierende Wirkung auf die allgemeineren und lokalen Krankheitserscheinungen, welche innerhalb dreier Tage schwinden. **Neugebauer** (Mährisch-Ostrau).

---

5) **Eleonore Boulton.** A simple method for the reduction of luxations of the humerus.

(Amer. journ. of med. sciences Vol. CXXVII. Nr. 6.)

Die Verf. hat ihre Methode zur Einrenkung von Schulterverrenkungen in 15 Fällen erprobt. Sie schildert dieselbe wie folgt:

Der Arzt steht hinter dem sitzenden oder stehenden Pat. Die korrespondierende Hand des Operateurs ist teilweise geschlossen, der Daumen ausgestreckt und das Handgelenk steht in Pronationsstellung. Der Daumenballen wird unter und gegen den unteren Schulterblattrand und parallel zu demselben gelegt, dicht an den unteren Schulter-

Digitized by Google

blattswinkel. Ein fester Druck ist nun notwendig. Die Hand wird langsam und stetig supiniert und zu gleicher Zeit ein Druck nach innen und oben ausgeübt. Diese Manipulation bringt, wenn richtig ausgeführt, den unteren Schulterblattwinkel nach der Mittellinie und nach oben, während die Gelenkpfanne nach unten gedrückt wird. In der Regel gelingt auf diese Weise die Reduktion einer jeden (? Ref.) Art von Schulterverrenkung.

Bei der Luxatio subcoracoidea oder subglenoidalis wird das Verfahren etwas modifiziert.

Der Arzt legt seine Hand auf die Schulter des Pat., indem die Basis des Ringfingers auf den Akromion und der übrige Teil dieses Fingers unterhalb des Schlüsselbeines zu liegen kommt. Der Mittelfinger liegt dicht über dem Schlüsselbein und der Daumen an dem inneren Ende der Spina scapulae. Mit gestreckten Ellbogen soll nun ein schneller Druck nach innen, unten und hinten ausgeübt werden; hierbei kann eine beträchtliche Gewalt angewendet werden.

Diese Methode gibt gute und prompte Erfolge auch in Fällen, wo die Umgebung des Gelenkes stark geschwollen ist.

Engelmann jun. (Dortmund).

Kleinere Mitteilungen.

6) 76. Versammlung deutscher Naturforscher und Ärzte zu Breslau. Sektion für Chirurgie.

Kausch (Breslau). Die Hysterie in der Chirurgie.

K. greift aus dem großen Gebiete der Beziehungen zwischen der Hysterie und der Chirurgie eine Anzahl von wichtigeren Punkten heraus. Die Affektionen, welche Hysterische zum Chirurgen führen, teilt er in fünf Gruppen ein: 1) verursachende, 2) solche, welche chirurgische Affektionen vortäuschen oder wirklich als chirurgische zu bezeichnen sind, 3) mittelbare Folgen, 4) postoperative hysterische Störungen, 5) direkter Betrug. Von verursachenden Affektionen steht das Trauma an erster Stelle, gynäkologische und abdominale Affektionen werden abgelehnt. In der zweiten Gruppe ist zunächst als Allgemeinsymptom das hysterische Fieber anzuführen, an welches K. glaubt auf Grundlage eines Falles, den er genauer mitteilt und in dem Täuschung ausgeschlossen ist. Die in der Literatur mitgeteilten Fälle sind sämtlich nicht beweisend. Bei der Besprechung der Lokalsymptome werden die sensiblen Störungen, die Neuralgien, namentlich der Gelenke, die motorischen Störungen, die Kontrakturen gestreift. Von trophischen Störungen wird das hysterische Ödem ausführlicher besprochen und ein typischer selbst beobachteter Fall mitgeteilt. Von den visceralen Störungen werden die des Kopfes, des Halses, der Brust, des Ösophagus, des Magens und Darmes kurz besprochen, ausführlicher der hysterische Ileus, dessen Vorkommen K. bestreitet; die in der Literatur mitgeteilten Fälle können sämtlich auf Betrug beruhen; ein solcher Fall ist seinerzeit in der Breslauer Klinik beobachtet worden. Dann sind Gallen- und Nierensteine vortäuschende Koliken bekannt. Die hysterische Anurie wird abgelehnt, der bekannte Fall Charcot-Fernet wird auch als betrügerisch angesehen. In der dritten Gruppe werden die mittelbaren Folgen zusammengestellt: in vorhandene Körperöffnungen oder sonst eingeführte Fremdkörper, Verletzungen usw. Zur vierten Gruppe gehörige Störungen werden namentlich nach Abdominaloperationen beobachtet. Als Betrug werden auch die absonderlichen hysterischen Blutungen, ferner die schwereren trophischen Störungen an-


Digitized by Google

gesehen. Dann werden die bereits angegebenen, Urin und Stuhl betreffenden Störungen, schließlich das Fieber, welches in der überwiegenden Mehrzahl der Fälle auf Betrug beruht, erwähnt. Bezüglich der Therapie der hysterischen Störungen, welche zum Chirurgen führen, namentlich bezüglich der operativen Therapie muß auf die ausführliche Mitteilung der Arbeit hingewiesen werden, die folgen wird. (Selbstbericht.)

Diskussion. v. Strümpell (Breslau) sucht zunächst den Begriff der Hysterie zu umgrenzen. Er nennt hysterisch, was psychogen entsteht, der Ausfluß eines krankhaft fehlerhaften Denkens und Wollens ist. Danach leugnet er das hysterische Ödem, hysterische Blutungen und Fieber. Letzteres sei entweder künstlich hervorgerufen (hysterische Simulation) oder ein nervöses Fieber.

Naunyn (Straßburg) pflichtet der Definition v. Strümpell's nicht bei; er faßt sie weiter. Er hat einen Fall von Kotbrechen bei einer Hysterika gesehen, bei der Kot im Magen war und die nicht als Simulantin entlarvt werden konnte; Erbrechen eigentlicher Skybala hat er nicht gesehen.

v. Mikulicz (Breslau): Für den Chirurgen sei die besagte Definition der Hysterie nicht befriedigend. Bei Hysterischen finde man oft Störungen, die organische Leiden vortäuschen und operative Eingriffe erheischen (z. B. Enterospasmen).

Kausch verwahrt sich dagegen, den Begriff der Hysterie zu vage gefaßt zu haben. Seine Kranken boten die Symptome zweifelloser Hysterie.

A. Most (Breslau).

Heile (Breslau). Über intravitale Beeinflussung autolytischer Vorgänge im Körper.

Vortr. zeigt, daß wir die physiologische Heilwirkung des Körpers in seinen autolytischen, selbstverdauenden Fermentwirkungen, die wir bislang nur postmortal im Reagensglase nachweisen konnten, schon intravital künstlich steigern und auf diese Weise größere Heilerfolge erzielen können.

1) Bei der schlechten Rückbildung der tuberkulösen Abszesse handelt es sich nach Ansicht des Vortr. um Fehlen von Enzymen. Diese Enzyme (Fermente) kann man vermehren durch Einspritzen von Jodoformglyzerin; es entsteht eine lokale Leukocytose, die aber sofort zerfällt und die Enzyme frei läßt. Chemisch ist aber die Kernvermehrung jederzeit deutlich nachzuweisen an der Vermehrung der Purinbasen (Nukleoproteïde), die in den kalten Abszessen nach Jodoformeinspritzung um das dreifache zunehmen. Der Vermehrung der Purinbasen entsprechend bekommt während der Behandlung der tuberkulöse Eiter verdauende, autolytische Eigenschaften (Fibrinflocken werden im Reagensglase aufgelöst, die Biuretreaktion wird positiv usw.), während der Eiter vor der Behandlung keine verdauende Eigenschaften hat. — Vortr. hat diese Umwandlung des Eiters, die eine völlige Rückbildung und Resorption zur Folge hat, bislang nur nach Jodoform-Glyzerineinspritzung beobachtet. — Vortr. glaubt aber kaum, daß es sich um eine spezifische Eigenschaft des Jodoforms handelt; es bleibt zu versuchen, ob nicht andere Mittel ähnliche Wirkungen haben.

2) Bei der Rückbildung von Neubildungen usw. nach Röntgenbestrahlung handelt es sich um ganz ähnliche Vorgänge. Durch die Wirkung der X-Strahlen werden nicht nur lokal Enzyme durch Leukocytose angehäuft, sondern die Enzyme der eingewanderten wie der schon an Ort und Stelle vorhandenen Zellen (Tumor, normales Gewebe usw.) werden erst durch die Bestrahlung frei. Sie können jetzt erweichend, verflüssigend (autolytisch) auf das Zelleiweiß wirken, wodurch eine Resorption und Rückbildung ermöglicht wird. Die Größe der Röntgenstrahlenwirkung sieht man an der Größe der im Urin ausgeschiedenen Kernzerfallsprodukte. Nach der Röntgenbestrahlung nimmt der Gehalt an Harnsäure und vor allem der Purinbasen um das 10- bis 20fache zu. Am größten ist die Ausscheidung der Nukleoproteïde im Urin nach Bestrahlung lymphoider Organe bei Leukämie, malignen Lymphomen usw.; die

Digitized by Google

Vermehrung ist aber auch sehr deutlich nach Bestrahlung von Karzinom, Gelenkankylosen usw.

Daß diese erweichenden Enzymwirkungen in der Tat autolytische Vorgänge sind, ist ebenfalls leicht nachzuweisen: »Der Milzbrei eines nicht vorbehandelten Kaninchens verändert im Reagensglas in 24 Stunden eine Fibrinflocke nicht, der Milzbrei eines Kaninchens dagegen, das 30 Minuten der Wirkung von X-Strahlen exponiert war, löst die Fibrinflocke in derselben Zeit vollkommen auf.

(Selbstbericht.)

G. Schmidt (Breslau). Über den Zusammenhang von Schußverletzungen und Wundstarrkrampf.

Wundstarrkrampf im Gefolge von Schußverletzungen, früher, besonders in den großen Kriegen häufig, ist in neuester Zeit seltener geworden. Der Zusammenhang war bisher noch nicht ganz geklärt, so daß es sogar zu gerichtlichen Verhandlungen über etwaige Verschulden seitens des Arztes oder der Beteiligten kam. Der Krankheitserreger und seine Lebensbedingungen sind genau erforscht, weniger die Wege, auf welchen er in die Schußwunde eindringt. Entweder enthalten Geschoßteile die Tetanusbazillen, oder das Geschoß reißt infizierte Fremdkörper mit in die Wunde, oder die Schußöffnung kommt alsbald mit beschmutzten Gegenständen in Berührung. In letzterem Falle tritt eine Oberflächenimpfung ein. Gefährlicher ist die Tiefeninfektion. Kleiderfetzen werden zwar fast immer mitgerissen, enthalten auch häufig Keime; diese kommen aber für gewöhnlich wegen mangelnder Giftigkeit (Virulenz) nicht zur Entwicklung. Von den Geschoßteilen sind die Kugeln unverdächtig, die nicht massiven Stücke dagegen gefährlich, vor allem der Patronenpfropf der Schrot- und Platzpatronen. Bei den Verletzungen durch letztere wurde Tetanus häufig beobachtet, besonders eingehend wurde die Frage im deutschen Heere geprüft und nachgewiesen, daß die Fließpappe des Pfropfes reichlich lebenskräftige Wundstarrkrampferreger enthält. Der Pfropf der Schrotpatrone besteht aus unverdächtigem Filz — diesen heilte der Vortr. unter die Rückenhaut von Meerschweinchen reaktionslos ein — oder aus Fließpappe. Die damit geimpften Tiere gingen größtenteils an Wundstarrkrampf zugrunde. Daraus ist zu folgern: Verunreinigung einer Schußwunde durch Erde, Finger usw. ist unter allen Umständen zu vermeiden. (Belehrung der Bevölkerung.) Jede Wunde, in welche die Kugel durch Kleider hindurch eingedrungen ist, ist ärztlich zu beobachten. Unverdächtig ist die eingedrungene Kugel, gefährlich der nicht massive Teil des Geschosses. Gesetzlich anzuordnen ist der Ersatz der Fließpappe durch Filz oder ihre sichere Sterilisierung, wie sie im deutschen Heere bereits durchgeführt wird. Inzwischen ist jede verdächtige Wunde dem Arzte vorzuführen. Zur weiteren Entscheidung untersucht man, wenn möglich, eine gleichartige Patrone auf die Art des Pfropfes. Besteht dieser aus Fließpappe, so muß die Wunde operativ behandelt werden. Ist keine gleichartige Patrone zu beschaffen, so ist zum mindesten eine genaue Beobachtung des Verletzten, besser noch außerdem eine Schutzimpfung mit Tetanusantitoxin zu fordern. Schußverletzte, die schon Starrkrampferscheinungen aufweisen, kann der Arzt nur selten noch durch energisches chirurgisches Eingreifen, in Zukunft vielleicht durch ein verbessertes Heilserum dem Tode entreißen. (Selbstbericht.)

Diskussion. Richter (Breslau) fragte den Redner, ob Versuche angestellt seien, wie weit vor die Mündung der Schußwaffe der Fließpappenpfropf durch die Pulvergase herausgeschleudert werde.

Schmidt. Auf eine Entfernung von 60—100 cm. **Most** (Breslau).

Heile (Breslau). Über experimentelle Prüfungen neuer Antiseptika.

Verf. ist der Ansicht, daß wir bei der Wundbehandlung immer mehr zur Antisepsis zurückkehren müssen. Da wir aber keine elektiven chemischen Verbindungen besitzen, die spezifisch die Wunderreger töten, müssen wir uns mit Dauerantisepticis begnügen, die in allmählicher Zersetzung eine protrahierte

Digitized by Google

bakterienhemmende Wirkung auszuüben vermögen. Hierdurch können wir die schädlichen Wirkungen der Bakterien von der Wunde möglichst fern halten und mit den antiseptischen Gazen und Verbänden eine Menge Bakterien aus der Umgebung des Kranken fortschaffen, die sonst Verbandzimmer und Krankenräume infizieren können (Sanierung der Krankenhäuser). Vortr. hat in dieser Hinsicht alle gebräuchlichen Antiseptika, sowohl die löslichen, schnell wirkenden (Sublimat, Karbol usw.) als die schwerlöslichen, langsam wirkenden Dauerantiseptika (Jodoform usw.) in einer neuen Methode nachgeprüft (stark eiweißhaltige Flüssigkeit, in die Gazen eingetaucht wurden, welche mit den Antisepticis verschieden hoher Konzentration imprägniert waren). Die gebräuchlichen Antiseptika erwiesen sich als nicht ausreichend. Unter zahlreichen neuen chemischen Verbindungen empfiehlt Vortr. das P. Jodoanisol (von den Höchster Farbwerken als »Isoform« eingeführt) als ein Mittel, das sehr kräftig antiseptisch wirkt, sich sehr langsam zersetzt und infolgedessen langdauernd die Bakterienentwicklung hemmen kann. Das Isoform ist nicht giftig, es wurde in der Breslauer chirurgischen Klinik (Geh.-Rat v. Mikulicz) 1/2 Jahr klinisch und poliklinisch sehr ausgiebig an Stelle anderer Antiseptika gebraucht und hat sich hier bewährt zur Imprägnation von Verbänden, zur Verbesserung der Hautdesinfektion (durch Einreiben einer Paste) und als inneres Antiseptikum durch seine deutlich hemmende Wirkung auf Darmbakterien. Überdies erwies es sich als sehr kräftiges Desodorans bei jauchigen Wunden. Vortr. demonstriert Petrischalen, welche die geringe Wirksamkeit der bisherigen Antiseptika und die stärkere antiseptische Kraft des Isoform zeigen.

(Selbstbericht.)

E. Moser (Zittau): Über Behandlung von Gelenkversteifungen mittels Röntgenbestrahlungen.

M. zeigt zunächst die beiden in Nr. 23 dieses Blattes (1904) beschriebenen Fälle, bei denen weitere Besserung eingetreten war. Das unter Fall I erwähnte Mädchen z. B. zeigt deutliche Beweglichkeit in den früher ganz versteiften Handgelenken. Dann stellt er einen 45jährigen Herrn vor mit verschiedenen syphilitischen Gelenkkontrakturen und Periostitiden, die jeglicher, auch spezifischer, Behandlung getrotzt hatten. Auf Röntgenbestrahlungen sind die periostalen Auftreibungen zurückgegangen, die kontrakten Gelenke sind bedeutend beweglicher geworden. Bei dem versteiften rechten Ellbogen z. B., der auf der Röntgenplatte keinen deutlichen Gelenkspalt mehr aufwies, ist eine meßbare Beweglichkeitszunahme von gut 30° zu verzeichnen gewesen.

Weiter wird ein 17jähriges Mädchen demonstriert, das vom Vortr. früher wegen Schultergelenkstuberkulose mit Jodoformglyzerininjektionen und fixierenden Verbänden behandelt war. Nach Aussetzen der Behandlung im März d. J. blieb das Gelenk nahezu vollkommen versteift. 3 Monate später Beginn der Röntgenbestrahlungen. Etwa nach der vierten Bestrahlung konnte eine vermehrte Beweglichkeit festgestellt werden, die unter weiteren Bestrahlungen ständig zugenommen hat.

Zuletzt zeigt M. noch ein Röntgenbild von einer veralteten Ellbogengelenksluxation. Der Träger derselben, der schon mehrfach mit Massage und Übungen behandelt worden war, zeigte schon nach drei Sitzungen eine bedeutende Besserung der Beweglichkeit in dem luxierten Gelenke. Nach vier Bestrahlungen waren laut krachende Geräusche in demselben so gut wie verschwunden.

(Selbstbericht.)

Diskussion. Müller (Rostock): Sind außer der Bestrahlung medikomechanische oder ähnliche Maßnahmen angewandt worden?

Moser: Nein; nur der eine Pat. mit der luetischen Affektion erhield Jodkali und Hydrargyrum salicylicum, Mittel, die früher bereits ohne Erfolg genommen worden waren.

Heile (Breslau) erklärt die Erfolge mit autolytischen Vorgängen.

Moser berichtet noch von einem Mädchen, bei dem unter Bestrahlung des Kniegelenkes sich auch die anderen erkrankten Gelenke besserten.

A. Most (Breslau).

Digitized by Google

Hans Haberer (Wien). Ein Fall von multiplen Knochentumoren.

Es handelt sich um einen 10jährigen Knaben, der bis zum 3. Lebensjahre vollkommen normal und gesund war. Damals, zu Beginn des 3. Lebensjahres, traten Geschwülste im Bereiche der rechten Unterkieferhälfte und des Scheitelbeines der rechten Seite auf, ohne daß sich gleichzeitig irgendwelche Störungen im Allgemeinbefinden des Kindes gezeigt hätten. Im 5. Lebensjahre brach der Knabe infolge Falles auf ebenem Wege das rechte Bein, beiläufig in der Mitte des Oberschenkels. Die Fraktur heilte mit mäßiger Verkrümmung des Oberschenkels aus. 2 Jahre später brach der Knabe infolge eines ganz geringfügigen Traumas den rechten Oberschenkel abermals. Auch diesmal heilte die Fraktur, aber mit starker Verkrümmung und Auftreibung des Oberschenkels an der Frakturstelle. Der schmächtige Knabe weist im Bereiche des rechten Scheitelbeines, des horizontalen Astes des Unterkiefers der rechten Seite, der Mitte des hochgradig verkrümmten rechten Oberschenkels und des Trochanter major des linken Oberschenkels Tumoren auf, die dem Knochen angehören. Dieselben sind hart, unempfindlich, die Weichteile über den Tumoren normal. Im Bereiche des rechten Scheitelbeines findet sich auch noch eine deutlich fluktuierende, von zackigem Knochenwall begrenzte Geschwulst. Auf eine innere Jodmedikation schwindet diese cystische Geschwulst, die übrigen Tumoren bleiben unverändert. Die Röntgenogramme zeigen, daß es sich an den besagten Stellen um Knochencysten mit Auftreibung des Knochens handelt. Die Corticalis ist im Bereiche der Knochencysten rarefiziert, teilweise jedoch durch periostale Auflagerungen verdickt. Probeexzisionen aus dem Bereiche des Tumors am Scheitelbeine und des Tumors am rechten Oberschenkel ergaben das typische Bild des osteoiden Sarkoms. Es handelt sich also um eine anatomisch exquisit maligne Geschwulstform bei klinisch über viele Jahre ausgedehntem, relativ gutartigem Verlauf, und zwar bei einem jugendlichen Individuum. (Demonstration der Bilder und des histologischen Präparates.)

Im Anschluß daran werden noch die Röntgenogramme eines von den Herren Geh.-Rat v. Mikulicz und Hofrat v. Eiselsberg gemeinsam beobachteten Falles von Cystenbildung im rechten Oberarm eines 14jährigen Knabens demonstriert, die im Anschluß an Fraktur des Armes vor $3^1/_2$ Jahren aufgetreten sind. Die Ätiologie für die Cystenbildung im letzten Falle ist nicht genau bestimmbar.

(Selbstbericht.)

Diskussion. v. Mikulicz (Breslau). v. M. hat im ganzen vier Fälle beobachtet, welche das Krankheitsbild repräsentieren, wie es von Haberer in dem einen Falle aus der Klinik von v. Eiselsberg ausführlich beschrieben wurde. Es handelte sich zweimal um isolierte Cysten im oberen Humerusende, einmal um eine Cystenbildung im oberen Femurende und eine gleichzeitige Veränderung in der Tibia, wenn auch in weniger ausgebildeter Form. Im vierten Falle war beiderseits das obere Femurende von der cystischen Degeneration befallen, daneben fanden sich noch an anderen Knochen, wie z. B. dem Radius, der Tibia ähnliche aber weniger ausgeprägte Veränderungen. Die Diagnose war in allen Fällen erst durch das Röntgenbild mit Sicherheit gestellt worden. In drei Fällen waren an der erkrankten Stelle Spontanfrakturen erfolgt. Von größtem Interesse in bezug auf den Verlauf ist ein vor 5 Jahren beobachteter Fall von Erkrankung des oberen Humerusendes. Die Cyste wurde eröffnet, ein kleines Stückchen aus der Cystenwand exstirpiert, in die Höhle Jodoformglyzerin injiziert und die Wunde primär geschlossen. Als Pat., es handelte sich um einen Knaben von 6 Jahren, nach 2 Jahren wieder untersucht wurde, fand sich an Stelle der Cyste ein vollständig solider Knochen ohne jede Auftreibung. Dieser Zustand hält auch heute noch an.

v. M. ist sowohl auf Grund seiner eigenen Erfahrungen, als auch von Literaturstudien zu der Überzeugung gelangt, daß die bisherigen Erklärungsversuche für dieses merkwürdige Leiden nicht zutreffen. Insbesondere ist er entschieden gegen die Auffassung dieses Prozesses als Geschwulstbildung mit nachträglicher Erweichung. Es handelt sich hier vielmehr um eine eigenartige Störung in der Entwicklung des im Wachstum befindlichen Knochens. v. M. bemerkt dazu aus-

Digitized by Google

drücklich, daß in die bisherigen Zusammenstellungen aus der Literatur einzelne Fälle mit hereingezogen wurden, welche in das Krankheitsbild nicht gehören, so z. B. maligne Tumoren, welche zu einer zentralen Erweichung geführt und eine Cyste vorgetäuscht haben. Ein genaues Studium der Krankheit ist überhaupt erst möglich, seitdem wir die Röntgenphotographie besitzen. Als charakteristisch für dieses Krankheitsbild sieht v. M. folgendes an:

1) Es ist eine Krankheit der Wachstumsperiode. Unter 24 hierher gehörigen Fällen sind 20 im Alter unter 20 Jahren beobachtet worden, zwei zwischen 20 und 30 Jahren und nur zwei über 30 Jahre. Es erscheint nicht gezwungen, die letzteren Fälle als Veränderungen anzusehen, die aus der Wachstumsperiode in das spätere Alter mit herüber genommen wurden.

2) Die Erkrankung betrifft vorwiegend die langen Extremitätenknochen, und zwar diejenigen Abschnitte, welche der Zone des stärksten Wachstums entsprechen. 13mal war das obere Femurende von der Krankheit befallen, einmal das untere, dreimal das obere Tibiaende, dreimal das obere Humerusende, die anderen langen Röhrenknochen nur vereinzelt, ebenso andere Skelettabschnitte, als Becken, Schädel, Unterkiefer, Calcaneus, Phalanx.

3) In den meisten Fällen spielt ein initiales Trauma eine Rolle. Dasselbe liegt mehrere Monate, meist noch später zurück.

4) Es ist ein durchaus gutartiger Prozeß. Dafür spricht vor allem der Umstand, daß nach den verschiedenen Arten von Operationen bisher keine Rezidive oder echte Metastasen der von den Autoren angenommenen Geschwulst aufgetreten sind, noch mehr aber der Umstand, daß nach den Spontanfrakturen, welche die cystisch degenerierten Knochen so häufig trafen, anstandslos Callusbildung und Konsolidierung, wenn auch in deformierter Stellung, eintritt.

Die Cystenbildung kommt meist isoliert, in selteneren Fällen multipel in voneinander entfernten Skeletteilen vor. Neben vollkommener Cystenbildung findet man an anderen Stellen eine Art Vorstadium oder ein unentwickeltes Stadium, in welchem das Knochengewebe z. T. durch Bindegewebe (osteoides Gewebe?) mit zahlreichen Riesenzellen substituiert ist. v. M. schlägt vor, diese Cystenbildung im jugendlichen Knochen als eine Krankheit sui generis von ähnlichen Prozessen streng zu trennen und ihr den Namen Osteodystrophia cystica zu geben.

(Selbstbericht.)

Dreesmann (Köln) berichtet von einer, mittels Röntgenbild diagnostizierten Cyste der Phalanx des Zeigefingers, die durch Auskratzung und Kauterisation dauernd geheilt wurde. Bei der mikroskopischen Untersuchung bestand der Verdacht auf bösartige Neubildung.

Wohlgemut (Berlin) hat einen ähnlichen Fall, eine faustgroße Cyste der Tibia, beobachtet, die nach Auskratzung heilte. Die mikroskopische Untersuchung ergab Osteofibrosarkom.

Müller (Rostock) frägt Herrn v. Mikulicz, wie alt der älteste operierte Fall sei, da, um ein Rezidiv auszuschließen, eine lange Beobachtungszeit nötig sei. Er kenne einen Fall von malignem Tumor, der noch nach 14 Jahren rezidivierte.

v. Mikulicz. Der älteste Fall ist 5 Jahre alt. Es sei aber zu betonen, daß nichts exstirpiert, sondern nur inzidiert und Jodoform injiziert wurde. Die Cysten ersetzen sich durch solide Knochen. Die Erkrankung sei ferner von den cystischen Erweichungen maligner Tumoren scharf zu unterscheiden. Gegenüber den Cysten, die nach Osteomyelitis vorkommen, sei auch das, wenn auch seltenere, multiple Auftreten hervorzuheben. **A. Most** (Breslau).

Plücker (Wolfenbüttel). Zur Kasuistik der Verletzung großer Gefäßstämme.

I. Unterbindung der Vena anonyma sinistra bei 53jähriger Frau wurde notwendig bei Vornahme der Exstirpation eines großen tuberkulösen kalten Abszesses der linken Thoraxhälfte, entstanden mit Wahrscheinlichkeit auf lymphatischem Weg. Es zeigten sich die Lymphdrüsen im ganzen Gebiete der Vena subclavia

Digitized by Google

käsig zerfallen, ihre Entfernung von der entzündlich veränderten Vene veranlaßte am medialen Winkel das Hochhalten desselben mittels stumpfen Hackens, dabei riß die V. mammaria interna aus. Die wandständige Unterbindung und Vernähung gelang nicht, die Venenwand war so brüchig, daß bei den Versuchen die Öffnung nur größer wurde. Nach Resektion der medialen Hälfte der Clavicula Unterbindung der V. jug. comm., subclavia mamm., interna einerseits, andererseits der V. anonyma.

P. konnte ebenso wie Ricard und Brohl bestätigen, daß Ausfallserscheinungen nach dieser Unterbindung so gut wie gar nicht aufgetreten sind. Der Fall ist seit $1^1/_2$ Jahren geheilt ohne weitere Störung, als eine leichte Muskelschwäche.

II. Unterbindung der verletzten Carotis communis und V. jugularis comm. mehrere Stunden nach der Verletzung durch Messerstich; es handelte sich um wandständige Verletzung der Carotis unterhalb des Bulbus, lochförmige von dem Lumen der Carotis externa und kleine Verletzung der Vene. Die Kommunikation nach außen war relativ weit, ohne nennenswerte Coagula.

Der glückliche Ausgang wurde dadurch gezeitigt, daß bei der enormen Blutung von Laienseite eine Umschnürung des Halses bis nahe zur Strangulation angewandt wurde auf die Dauer einer halben Stunde. Die Blutung stand. Der Kranke kam nach einem Transporte von 2 Stunden zur Operation. Es fand sich ein wandständiger Thrombus, dessen Entstehung dadurch begünstigt war, daß die äußere und mittlere Gefäßschicht von der Intima um mehrere Millimeter zirkulär abgeschnürt war. Die Vene war kollabiert. Ausgang in Heilung.

(Selbstbericht.)

Ledderhose (Straßburg i. E.): **Die Bedeutung der Venenklappen und ihre Beziehungen zu den Varicen.**

Vortr. ist bezüglich der Funktion der Venenklappen zu folgenden Anschauungen gekommen: 1) Die Klappen haben nicht die Aufgabe, den hydrostatischen Druck, d. h. die Schwerkraft des Blutes, herabzusetzen, vielmehr bleiben sie bei ruhigem Stehen in den Beinvenen dauernd geöffnet. 2) Seitlicher, auf die gefüllten Venen ausgeübter, dieselben nicht vollständig sperrender Muskeldruck ruft weder Rückströmung noch Klappenschluß hervor, dagegen bewirkt er distalwärts Rückstauung ohne Klappenschluß und proximalwärts schnelleres Fließen des Blutes. 3) Bei den Verrichtungen des gewöhnlichen Lebens werden die durch Veränderungen der Stellung und Lage des Körpers und seiner Teile entstehenden Druckschwankungen durch Rückstauung und schnelleres Strömen ohne Klappenbeteiligung ausgeglichen; nur bei plözlichen und ausgiebigen Lageveränderungen tritt in den abhängigen Venen Rückströmung auf, die durch Klappenschluß aufgehalten wird. Wenn bei Varicenkranken der Saphenastamm am Oberschenkel durch Kompression abgesperrt oder unterbunden wird, so bewirkt der Gehakt mehr oder weniger vollständige Entleerung der Varicen, was bei offener Saphena meist nur in geringem Grade geschieht. Hierbei kommt der von Braune in der Inguinalgegend festgestellte Saugapparat in Betracht, welcher das Blut aus der Schenkelvene und durch die mit den tieferen Unterschenkelvenen bestehenden Verbindungsbahnen auch aus den Varicen ableitet. Infolge der Sperrung des Saphenastammes kann dann Rückstauung oder Rückfließen in die Varicen von zentral her nicht mehr stattfinden. Die nach der Saphenaunterbindung beim Gehen erfolgende Entleerung der Varicen bewirkt es im Zusammenhange mit der während der Nacht stattfindenden Entlastung derselben, daß die gedehnte Venenwand ihre frühere Elastizität teilweise wieder gewinnt, und daß auf diese Weise eine wesentliche Verkleinerung der Varicen zustande kommt.

(Selbstbericht.)

M. v. Brunn (Tübingen): **Über die Dauerresultate der Saphenaunterbindung bei der Behandlung der Varicen.** (Mit Demonstrationen.

In der v. Bruns'schen Klinik wurde bis Ende 1903 die Trendelenburgsche Operation 147mal an 108 Pat. ausgeführt. Die ältesten Fälle liegen 12 Jahre



zurück. 51 dieser Pat. mit 69 Operationen wurden einer persönlichen Nachuntersuchung unterzogen. Nur 19mal = 27,54% war der Erfolg einwandsfrei, d. h. es war außer dem Verschwinden der Beschwerden und etwa vorhanden gewesener Geschwüre die Strombahn im Bereiche der Saphena unterbrochen geblieben. 3mal waren trotz negativen Ausfalles des Trendelenburg'schen Versuches noch Beschwerden vorhanden, 4mal bestanden Anastomosen mit der Saphena parva, 1mal mit der Pudenda externa. 16mal hatten sich Kollateralen ausgeweitet, 24mal war in der Operationsnarbe selbst ein Varicenkonvolut aus wahrscheinlich neugebildeten Venen entstanden, 2mal hatte sich dem klinischen Bilde nach der Saphenastamm regeneriert. Von den 19 Erfolgen entfallen 13 auf die 16 Operationen der beiden letzten Jahre, nur 6 auf die 53 Operationen zwischen dem 3.—12. Jahre. Da die Gefäßveränderungen, welche zu Rezidiven führen können, zu ihrer Entwicklung sämtlich lange Zeit beanspruchen, dürfte auch von den 19 bis jetzt geheilten Fällen noch eine Anzahl rezidivieren.

Trotz dieses ungünstigen objektiven Resultates sind die Beschwerden der Pat. meist sehr günstig beeinflußt worden. Von den 69 operierten Beinen machten 35 gar keine Beschwerden mehr, 23 waren bedeutend gebessert, nur 11 nicht gebessert, im Sinne der Pat. also 84% befriedigende Erfolge, 16% Mißerfolge. Es liegt danach vorerst noch kein Grund vor, im Hinblick auf die ungünstigen objektiven Ergebnisse die Saphenaresektion aufzugeben, nur empfiehlt es sich, hoch oben am Oberschenkel von einem ausgiebigen Querschnitt aus möglichst alle Kollateralen gleichzeitig zu unterbinden und ein möglichst großes Stück zu resezieren. (Selbstbericht.)

Diskussion. Perthes (Leipzig) hat die Beobachtung, daß die Varicen bei Kompression der Vena saphena und Umhergehenlassen der Pat. sich entleeren, in einer Arbeit: Über die Operation der Unterschenkelvaricen nach Trendelenburg (Deutsche med. Wochenschrift 1895) veröffentlicht und sie zur Aufklärung des Kreislaufes im varicenkranken Beine herangezogen. (Selbstbericht.)

Ledderhose glaubt nicht, daß man das Verhalten der Klappen an den leergestrichenen Armvenen sowie das beim Trendelenburg'schen Kompressionsversuche zu Beobachtende auf physiologische Verhältnisse übertragen darf. Die pralle Spannung der Varicen beim Stehen führt er nicht auf eine Steigerung des hydrostatischen Druckes infolge von Klappeninsuffizienz, sondern auf wegen Nachgiebigkeit der Venenwand vermehrte Füllung zurück. (Selbstbericht.)

Hinsberg (Breslau). Zur operativen Behandlung der eitrigen Meningitis.

Daß eine eitrige Meningitis nach Ausschaltung des primären Eiterherdes im Ohre zur Heilung kommen kann, ist durch die Erfahrungen der letzten Jahre einwandsfrei bewiesen. Fraglich ist es jedoch zurzeit noch, wie man sich dem Eiterherd innerhalb der Dura gegenüber verhalten soll: ob man ihn nach Inzision der Dura nach außen drainieren soll, oder ob man sich besser exspektativ verhält. H. führt nun acht Fälle aus der Literatur an, bei denen nach Anwendung des erstgenannten Verfahrens — also Inzision und Drainage — Heilung erzielt wurde, vier weitere, bei denen erhebliche Besserung eintrat. Sämtliche Fälle waren nach Ansicht der betreffenden Autoren ohne Operation sicher verloren. Auf Grund dieses Materiales glaubt H. ein aktives Vorgehen der Meningitis gegenüber empfehlen zu dürfen. Während einerseits die Inzision der Dura nach den bisherigen Erfahrungen keine wesentlichen Gefahren für den Pat. mit sich bringt, hält H. es für sicherer, dem Eiter, den allgemeinen Grundsätzen entsprechend, nach außen Abfluß zu verschaffen, als sich auf die Schutzkräfte des Organismus allein zu verlassen. (Selbstbericht.)

Miodowski (Breslau). Zur pathologischen Anatomie des otogenen Schläfenlappenabszesses.

M. legt die Präparate eines anatomisch genau untersuchten Falles von otogener Hirneiterung vor und bespricht die histologischen Befunde an der Dura-, Hirn-, Ventrikelfistel und am Ependym der beiden Seitenventrikel.

Digitized by Google

Besondere Beachtung verdient die geradezu schwartenartige Verdickung der Pia in der Umgebung der Hirnfistel, wodurch eine allgemeine Infektion des Arachnoidealraumes von dieser Stelle verhindert wurde. Die Ventrikelfistel wird gleichsam tamponiert durch den aufs vielfache verdickten Plexus chorioideus, der von mehrfachen, zum Teil organisierten Fibrinlagen eingehüllt ist. Während der freigebliebene rechte Seitenventrikel normales Ependym aufweist, zeigt sich linkerseits Quellung und Abstoßung der Ependymzellen, kleinzellige Einscheidung der darunterliegenden Gefäße. (Selbstbericht.)

Perthes (Leipzig). Über Regeneration des Nervus trigeminus nach partieller Resektion des Ganglion Gasseri.

Einem 57jährigen Manne war nach voraufgegangenen peripheren Neurexairesen 1897 von Friedrich wegen schwerer Neuralgie intrakraniell nach Krause der zweite und dritte Ast mit dem entsprechenden Teile des Ganglion Gasseri resesiert. Nach drei Jahren trat ein Rezidiv der Neuralgie ein, und die Sensibilität kehrte im Gebiete des zweiten und dritten Astes zurück. 1904 legte P. den zweiten und dritten Ast an der Schädelbasis nach Krönlein frei, fand sie vollkommen ausgebildet und extrahierte 4 und 11 cm lange Stücke derselben, in denen sich markhaltige Nervenfasern fanden. Bei der fünf Monate später von Marchand ausgeführten Sektion fanden sich im Zusammenhange mit Resten des Ganglion Nervenstämme, welche den früher extrahierten Nerven entsprachen und welche, wenn auch nur spärliche, markhaltige Nervenfasern enthielten. Der Fall — ein Analogon der Beobachtung Garrè's (1899) — lehrt, daß bei der Krause'schen Operation dauernder Erfolg nur nach vollständiger Exstirpation des Ganglion zu erwarten ist. Wenn die Rezidive nach peripheren Neurexairesen, so wie es nach dem vorliegenden Falle wahrscheinlich wird, großenteils auf Nervenregeneration beruhen, so ist es möglich, periphere Rezidivoperationen an denselben, bereits operierten Nerven mit Erfolg vorzunehmen. Man wird auch nach Mitteln suchen müssen, um die Regeneration noch sicherer zu vermeiden als durch bloße Extraktion (Fremdkörperimplantation?, Ableitung des zentralen Stumpfes in ein Muskelfach?). (Selbstbericht.)

Anschütz (Breslau). Zur Behandlung der Trigeminusneuralgie.

Da die Erfolge der leichteren Operation bei Trigeminusneuralgie außerordentlich unsicher sind, schlägt A. vor, Injektionsmethoden zu versuchen, bevor die operativen Maßnahmen angewandt werden und nachdem die interne Behandlung versagt hat. Es wurden seit 3 Jahren an der Breslauer Klinik Versuche mit 1%iger Osmiumsäure gemacht, indem 1 ccm in den Kanal des Nerven eingespritzt wurde. An den Pat. wurden in allen einfachen Fällen (neun an Zahl) Erfolge erzielt. Rezidive traten häufig schon nach Monaten ein, doch sind Fälle von längerer Rezidivfreiheit, bis zu 2 Jahren, beobachtet. Die Wirkung der Osmiumsäure ist noch nicht ganz aufgeklärt. Nach den Tierversuchen müssen sich auch andere Mittel, absoluter Alkohol und Formalin, mit gleichem, vielleicht sogar besserem Erfolge verwenden lassen. Die Versuche, ein Mittel zu finden, das dauernd die Regeneration des Nerven verhindert, sind noch nicht abgeschlossen. Die Injektionen von Osmiumsäure wurden zuerst von Neuber gemacht und sind seinerzeit vielfach probiert worden. Nach A.'s Ansicht verdienen sie, da sie ganz unschädlich sind, häufiger bei der Behandlung einfacher Trigeminusneuralgie verwandt zu werden. Auch besonders deshalb, weil die Extraktion der Nerven nach Thiersch in fast allen (20) Fällen auch nur vorübergehende Erfolge gegeben hat.

(Selbstbericht.)

Diskussion Kausch (Breslau). Die Operationen an den peripheren Nerven sind stets von Rezidiven gefolgt; nur wenn das Ganglion Gasseri vollständig entfernt wird, kommt kein solches vor. Ist nach Operation an den peripheren Nerven das Rezidiv eingetreten, so muß an den Nerven weiter aufwärts operiert werden.

Henle (Breslau). Bevor man bei Neuralgien operiert, sollte man stets vorerst mit Injektionen versuchen. H. hat mit solchen von Antipyrin in starken, bis zu

Digitized by Google

50 %igen Lösungen gute Erfolge gesehen und berichtet von einem Falle, der 8 Jahre hindurch rezidivfrei blieb.

Müller (Rostock). Der von Perthes erwähnte Fall Garrè war nach 3 Jahren von einem Rezidiv gefolgt; eine Regeneration sei nicht anzunehmen.

v. Eiselsberg (Wien) empfiehlt Injektionen mit Aconitinum subnitricum.

Perthes (Leipzig) hat Rezidivoperationen an der Stelle der früheren Operation nicht für alle Fälle empfehlen, sondern ihre Möglichkeit nachweisen wollen. Die Regeneration der extrahierten Nerven macht bis dahin unklare Beobachtungen verständlich, wie die in einem Falle der Trendelenburg'schen Klinik, in welchem über 20 periphere Nervenoperationen an demselben Pat. jedesmal mit vorübergehendem Erfolg ausgeführt wurden. Dem Einwande Kausch's, es handle sich in dem von P. vorgetragenen Falle vielleicht um Regeneration nur der motorischen Fasern, widerspricht die Beobachtung, daß die Sensibilität nach Extraktion der regenerierten Nerven in deren Bereich wieder verschwand.

A. Most (Breslau).

Henle (Breslau) berichtet über Versuche, die er im Verein mit Kollegen Hinsberg gemacht hat, um den Proc. mostoideus im Röntgenbilde darzustellen, in dem Gedanken, daß man hieraus event. Anhaltspunkte für Erkrankungen dieses Organes finden könne. Die Schwierigkeiten sind gegeben in der Dicke des Kopfes und der Menge und Dicke der knöchernen Bestandteile, die übereinander projiziert werden. Man vermeidet ein Aufeinanderfallen der Schattenbilder des rechten und linken Felsenbeines dadurch, daß man die Durchleuchtung nicht genau diametral vornimmt, sondern den der Platte aufliegenden Kopf ein wenig mit dem Gesicht nach abwärts senkt, so daß der Schatten des oben gelegenen Felsenbeines vor den des unten gelegenen fällt. Im übrigen tut man am besten, wenn man die Lampe genau in die Höhe der Schädelbasis bringt und die Strahlen parallel der Schädelbasis durchgehen läßt. Natürlich verwendet man zu diesen Aufnahmen eine Zylinderblende. Es werden einige Bilder demonstriert, von denen eins den Processus mit einigen kleinen Höhlen erkennen läßt, während bei anderen das Auseinanderhalten der verschiedenen Schatten kaum möglich ist. H. hat deswegen versucht, durch Stereoskopaufnahmen größere Klarheit zu erzielen. Hier besteht der Übelstand, daß es nur schwer gelingt, zwei einigermaßen gleiche Bilder herzustellen. Während der ersten Aufnahme, die immerhin $1^1/_2$ Minuten dauert, verändert sich die Röhre, und infolgedessen wird das zweite Bild auch bei längerer Expositionszeit oft unterexponiert. Manches kann man beim Kopierprozeß, der ja bei Stereoskopbildern, wenn man sie mittels eines gewöhnlichen Stereoskops betrachten will, vorgenommen werden muß, korrigieren, aber leicht bleiben Differenzen bestehen. Auch hier kann H. eine Platte demonstrieren, die den Processus und seine Umgebung schön räumlich darstellt und auch über den Zustand seiner Hohlräume Aufklärung gibt. Dem stehen mancherlei Mißerfolge gegenüber, speziell eine Aufnahme, bei welcher der nahe an die Oberfläche herantretende Sinus einen großen Hohlraum vortäuscht, während bei der Operation nur kleine Zellen gefunden wurden. Man muß wohl sagen, daß bis jetzt das Gelingen brauchbarer Röntgenaufnahmen ein zu unsicheres ist, um eine häufigere Ausnutzung dieses Verfahrens zu ermöglichen. Die Versuche sollen aber fortgesetzt werden.

H. zeigt dann noch eine Serie von Röntgenstereoskopen, die er an Leichenköpfen gewonnen hat. Die Köpfe waren durch Medianschnitt halbiert. Der Schädel eines Erwachsenen läßt die Antrumzellen vortrefflich erkennen, ebenso den Sinus, den knöchernen Gehörgang. Auch der Hammergriff ist angedeutet. Am übrigen Schädel sieht man deutlich die Hohlräume der Diploe, den Verlauf der Meningea media, das Kiefergelenk usw. Eine Serie von Embryoköpfen aus dem 4.—6. Monate läßt den Gang der Verknöcherung des Ohres sehr schön erkennen. Frühzeitig, schon im 4. Monate, treten andeutungsweise die Bogengänge hervor, ebenso der Annulus tympanicus. Später sieht man die auffallend gedrungen erscheinenden Bogengänge als scharf umschriebene Schatten, an die sich wieder später die übrigen Knochenpartien des Felsenbeines anlagern. Ist das

Digitized by Google

Felsenbein ganz verknöchert, so sind die Bogengänge in der übrigen Knochenmasse höchstens noch andeutungsweise zu sehen. Interessant ist es, wie man den Meckel'schen Knorpel frühzeitig als verknöcherten Streifen erkennt, und wie sich die Form dieses Streifens auch bei weit vorgeschrittenen Verknöcherungen des Unterkiefers, selbst an zwei Köpfen ausgetragener Neugeborener, noch durch ihre besondere Struktur bemerklich macht. Auch die Zahnanlagen sind im Kiefer schon frühzeitig wahrnehmbar. Es werden von dieser Bildserie sowohl Glasdiapositive herumgegeben, als auch Papierkopien, welch letztere man, falls sie eine gewisse Größe überschreiten, mittels eines Spiegelstereoskops betrachten kann. (Selbstbericht.)

Fittig (Breslau). Behandlung des Rhinoskleroms mit Röntgenstrahlen.

Vortr. demonstriert zwei Fälle. Der eine, bereits in Bruns Beiträgen Bd. XXXIX publizierte Fall ist schon 1½ Jahr geheilt. Der andere Fall, bei dem vorher die Tracheotomie notwendig geworden war, ist vor 2 Monaten aus der Behandlung entlassen. — Nach diesen Erfolgen glaubt F. die Röntgenbestrahlung bei Rhinosklerom empfehlen zu müssen. Ihr weicht das Sklerom der äußeren Nase, aber, wie es scheint, kann durch diese Behandlungsart auch das Sklerom des Naseninnern, Pharynx und Larynx zur Heilung gebracht werden, wie die beiden Fälle des Vortr. erweisen. (Selbstbericht.)

Partsch (Breslau). Über Cysten des Gesichtskelettes.

Hinsichtlich der Neigung zur Cystenbildung nehmen die Knochen des Gesichtskelettes eine Sonderstellung gegenüber dem übrigen Knochensystem ein. Sie scheint begründet in der Entwicklung des Gesichtes und der besonders innigen Beziehung, welche das Knochensystem hier zu den dasselbe direkt deckenden Haut- und Schleimhautgebilden hat. Die Entwicklung der Nasenhöhle mit ihren Nebenhöhlen macht hier die Möglichkeit einer gegenseitigen Berührung, einer Verlagerung von Epithelmassen in die mesodermatischen Gebilde besonders leicht. Am intimsten tritt diese Beziehung an den Alveolarfortsätzen der Kiefer entgegen, an denen ja embryologisch bei der Zahnentwicklung direkt ein Einwachsen des Epithels nach der Tiefe zu stattfindet; es dürfte daher nicht Wunder nehmen, daß gerade an dieser Stelle besonders häufig die Entwicklung von Cysten beobachtet wird.

Verweilen wir zunächst bei den vom Zahnsystem ausgehenden Cysten, so kommen die sog. follikulären Zahncysten, welche auf cystöser Entartung eines normal oder überschüssig angelegten Zahnsäckchens beruhen, sehr viel seltener vor, wie jene Cysten, welche von dem entwickelten Zahnsystem ihren Ausgang nehmen und von mir als Zahnwurzelcysten bezeichnet worden sind. Auf rund 200 Fälle letzterer Art kommen nur 6 Fälle follikulärer Zahncysten in dem seit 10 Jahren von mir beobachteten Materiale. Während diese nur in der Zahnentwicklungsperiode auftreten und sämtlich Kinder bis zum 14. Jahre betreffen, sind die anderen am häufigsten in den 20—40er Jahren, nach vollkommenem Abschluß der Zahnentwicklung. Sie sind aber auch in den 50er und 60er Jahren keine Seltenheit; eine meiner Pat. war sogar über 70. Sie sind bei männlichem und weiblichem Geschlechte in ziemlich gleicher Zahl vorhanden, aber weitaus häufiger im Oberkiefer als im Unterkiefer.

Ihre Entwicklung, die im allgemeinen am besten gekannt ist, hat deshalb ein gewisses Interesse, weil sie ein gewisses Licht wirft auf die Entwicklung der Cysten der übrigen Gesichtsknochen. Bei der Möglichkeit, auch ihre Frühstadien zu Gesicht und zur Untersuchung zu bekommen, läßt sich ihre Pathogenese genauer erforschen, wie es bei den Cysten der übrigen Gesichtsknochen, die meistens weitaus tiefer gelegen sind und erst bei erheblicher Größe sich bemerkbar machen, denkbar ist.

Um die Wurzel eines kariös zerstörten, mindestens pulpalosen Zahnes entwickelt sich eine anfangs entzündliche Gewebswucherung, die allmählich ein selbständiges Wachstum beginnt und die Nachbarschaft durch Druck zum Schwund

Digitized by Google

bringt. Die Selbständigkeit dieser Bildung wird dadurch erwiesen, daß sie auch fortschreitet, wenn der veranlassende Zahn beseitigt ist. Durch Druckschwund geht der Knochen mehr und mehr verloren, wird gebläht und verdünnt; benachbarte Zähne weichen zunächst aus, indem sie ihre Lage verändern oder sich so in die Cyste eindrängen, daß die Cyste über sie weg wächst und die Wurzeln der Zähne nun frei in die Höhle hineinragen; ein insofern wichtiger Vorgang, als er leicht die Auffassung aufkommen läßt, daß dieser sekundär eingewachsene Zahn die eigentliche Ursache der Cystenentwicklung sei. Die Wände des Knochens werden kuglig vorgewölbt, je nach ihrer Dicke stärker oder geringer. Am Oberkiefer wird der Boden der Kieferhöhle immer höher gedrängt, die Cyste kann die mittlere Wand der Kieferhöhle nach der Nase zu vorwölben, ja selbst das sonst so harte und feste Gaumendach muß allmählich dem Drucke weichen, und seine konkave Form muß einer kugligen Vorwölbung Platz machen. Am Unterkiefer pflegt die Entwicklung fast ausnahmslos nur nach der äußeren Seite zu zugehen. Der Umstand, daß die Cystenhöhle durchaus nicht immer ganz geschlossen bleibt, sondern entweder selbst perforiert oder eröffnet wird, bedingt es, daß der Inhalt seinen Charakter ändert. Ist er bei vollständig geschlossener Höhle serös, von leicht alkalischer Reaktion, reichlich von Cholestearintafeln durchsetzt, bakterienfrei, so kann er bei eröffneter Cyste dicker, blutig, direkt eitrig sein. So ist nicht das Sekret für die Cyste charakteristisch, sondern ihre Wand. Und gerade die eitrige Umwandlung ihres Inhaltes hat lange Zeit und sehr häufig Veranlassung zu Verwechslung gegeben mit dem Empyem der Kieferhöhle. Geht man auf die Entstehung der Cysten zurück, so ist auf die Frage, worin wohl der Grund für die Entwicklung der Cyste gelegen sei, die von mir vertretene Anschauung, daß die Mallassez'schen Reste der Epithelscheide das Material zu dem den Cystenbalg auskleidenden Epithelbelage stellen, allgemein angenommen worden.

Sehr umfangreiche Untersuchungen, die ich an einem sehr reichhaltigen Materiale vorgenommen, und die namentlich von Herrn Dr. Pavel in letzter Zeit zu Ende geführt worden sind, haben ergeben, daß die entzündliche Gefäßwucherung den Anstoß zur Cystenentwicklung gibt. Bedingt durch den Reiz, den der Mangel des Epithelschutzes des pulpalosen Zahnes auf das periodontale Gewebe ausübt, beginnen die Gefäße, wie an jeder anderen epithellosen Stelle des Körpers, zu sprossen und neue Gefäßbäume zu entwickeln. Ihr Andrängen gegen die runden Zellhaufen, welche für gewöhnlich die Mallassez'schen Epithelreste in dem periodontalen Gewebe bilden, verwandelt sie in unregelmäßig glockenförmige Gebilde, die in wechselnder Ausdehnung je nach der Menge der ursprünglichen Anlage streifenförmig die Granulationswucherung durchziehen. Der Umstand, daß in sehr unregelmäßiger Form auf diese Weise die Durchwachsung des Epithels im Granulationsgewebe erfolgt, läßt nur sehr schwer eine plastische Anschauung von der eigentlichen Epithelverteilung gewinnen und macht das Studium des Verhaltens des Bindegewebes zu den Epithelien schwierig, zumal auch die einzelnen Epithelien dort, wo sie nur in dünner Lage vorkommen, im Schnitte Formen annehmen können, welche ihre sichere Deutung erschweren. Es hat einer großen Menge Schnittserien bedurft und der Auswahl bestimmter Präparate, um die Anfangsstadien der Cystenentwicklung genügend aufzuklären. Dabei hat sich gezeigt, daß das junge Granulationsgewebe unterhalb der Epithelien eigentümliche Veränderungen einzugehen vermag. Sie bestehen einmal in einer eigentümlichen Erweichung, Zerklüftung und zum Teil Verfettung der Grundsubstanz und andererseits in Veränderungen der Gefäße, die auf eine allmähliche Verödung hinausgehen. Mit der Zerklüftung nimmt die Ausschwitzung von Flüssigkeit in die so gebildeten Räume zu, sie werden immer größer, so daß man nicht selten neben einer bereits ausgebildeten Cyste eine Art Nebencyste beobachtet hat. Der Epithelbelag nimmt dabei nicht zu an Wachstum, sondern wird eher noch dünner und nachgiebiger. Die eigentümliche Entwicklung der Wandgefäße mit ihrem epithelialen Überzug erinnert ganz deutlich an die papilläre Struktur der Haut und ist die Ursache für das eigentümlich warzenförmige Aussehen, das nicht selten die Cysteninnenwand darbietet und nicht selten Veranlassung gegeben hat

Digitized by Google

zur Bezeichnung von Granulationen, die die Wand besetzen sollen. Nach dem Platzen einer solchen blasenförmigen Bildung wird ein Hohlraum geschaffen, der nur zur Auskleidung den Rest des Epithels besitzt und außerdem in seiner Wand zahlreiche neue Knospen aufweist, die immer wieder von neuem denselben Vorgang eingehen und zur Vergrößerung der Cyste beitragen. Nach unseren Untersuchungen sehen wir nicht in einer Degeneration und Umwandlung des Epithels, sondern in einer Veränderung der unter dem Epithel gelegenen Gefäße samt dem sie umgebenden Bindegewebe die Ursache für die Entstehung und das Wachstum der Cysten. Der Vorgang steht am nächsten der Granulationsbildung und den Umwandlungen, welche die Granulationen erfahren können.

Mit dieser Anschauung steht die Tatsache im Einklange, daß in den 200 klinisch beobachteten Fällen von Cystenbildung kein einziger an einem gesunden Zahne beobachtet worden ist, sondern in allen Fällen, wenn nicht der Zahn direkt mit der Cystenwand entfernt wurde, wobei natürlich die einwandfreiesten Präparate erzielt werden konnten, eine Erkrankung des Zahnes, die zum Zerfalle des Zahnmarkes geführt hatte, vorangegangen war. Sie erklärt aber auch noch eine andere Tatsache. Höhlenbildungen mit einem 4—6 cm betragenden Durchmesser sind keine Seltenheit. Schneidet man nach der von mir begründeteten Methode einen größeren Teil der Cystenwand aus und verwandelt den zurückbleibenden durch epitheliale Überwachsung seiner Ränder in eine Nische der Mundbucht, so schrumpft der Rest der Cystenwand ganz von selbst ein und wird so flach, daß man kaum mehr eine Vertiefung der Oberfläche als Rest der ursprünglichen Höhle vorfinden kann. Dieses Schrumpfen und Verschwinden eines so umfangreichen Zellmateriales, ohne daß man irgendwelche Degenerationserscheinungen bemerken könnte, beruht wohl sichtlich in der narbigen Schrumpfung, die jedem Granulationsgewebe eigen ist, wenn die Bedingungen für seine Rückbildung gegeben sind. Den exakten Beweis dafür zu liefern ist mir allerdings nicht möglich, da ich in keinem meiner Fälle in die Lage kam, anatomische Untersuchungen an der in Retraktion befindlichen Cystenwand zu machen, und es nicht für verantwortlich hielt, die Heilung durch Exzision der Cystenwand heilender Cysten zu unterbrechen. Jedenfalls war durch die sehr vielfältige Beobachtung mit Sicherheit erwiesen, daß eine solche Schrumpfung des Cystenbalges selbst bei sehr umfangreichen Höhlen eintritt und dadurch die Ausheilung der Cyste ohne vollständige Entfernung des Cystenbalges und ohne jede empfindliche Reizung am einfachsten und leichtesten erfolgt. Ich bin deshalb seit Jahren auch dazu übergegangen, diese Operationsmethode auch auf die anderen Cysten des Gesichtsskelettes zu übertragen. Am nächsten lag ja, sie auch bei den follikulären Zahncysten zu verwenden. Auch hier ist sie geglückt, in einzelnen Fällen selbst so, daß der in der Tiefe gelegene Zahnrest, wenn seine Entwicklung nicht zu tief gestört war, sich weiter zu entwickeln und zu einem vollkommenen Zahn, der seine richtige Stellung in dem Gebiß einnahm, auswuchs. Nur gelegentlich will ich erwähnen, daß mir diese Operationsmethode auch die besten und dauerndsten Resultate bei Behandlung der Cysten des Mundbodens, der Ranulae, gegeben hat. Ferner habe ich sie verwandt in jenen seltenen Fällen einkammeriger Kiefercysten. Einen Fall erlaube ich mir heute vorzustellen, um auch dem Einwande zu begegnen, daß bei diesen Fällen Rezidive leicht möglich seien, wenn der Cystenbalg nicht vollkommen entfernt werde. Er betrifft einen Pat., der 1895 mit einer cystischen Geschwulst in der Parotisgegend in Behandlung kam. Es zeigte sich, daß diese Geschwulst so weit nach dem Munde zu vorragte, daß die Zunge weit nach der linken Seite geschoben war. Bei der Operation gelangte man in eine den ganzen Kieferwinkel und den größten Teil des aufsteigenden Astes einnehmende, faustgroße Cyste, welche den Knochen so zum Schwund gebracht hatte, daß von demselben nur eine dünne, schmale Spange nach Eröffnung der Cyste die Verbindung zwischen dem Gelenkkörper und dem vorderen Teile des horizontalen Astes herstellte. Eine Exstirpation des Cystenbalges hätte hier unweigerlich zu einer Kontinuitätstrennung der Kieferstücke geführt. Um die sonst erforderliche Resektion zu vermeiden, machte ich den Versuch, die Cyste breit zu

Digitized by Google

eröffnen und zu exzidieren, und den schalenförmigen Rest der Höhle nach Vernähung der äußeren Haut mit der Cystenwand nach außen offen zu lassen. Eine Eröffnung nach innen schien mir bei der Lage der Cyste nicht ratsam. Eine vollständige Schrumpfung des Cystenbalges mit vollkommener Erhaltung des Kiefers ist eingetreten, und Sie sehen heute, nach 9 Jahren, den Pat. mit vollständig fester Narbe und in ziemlich breiter Form wiederersetztem Kiefer, jedenfalls ohne Spur der früher bestandenen schweren Störung des Knochens.

Endlich kann ich Ihnen noch zwei Fälle von Cysten der vorderen Zellen des Siebbeines vorführen. Sie waren beide als Tränensackerkrankung mit Inzision, Auskratzung, vorübergehender Tamponade bis zu 3/4 Jahren erfolglos behandelt worden. Ich habe in beiden Fällen nach breiter Spaltung von außen eine Exzision der Cystenwand nach der Nase zu vorgenommen, von hier aus die Cystenhöhle tamponiert bis zur Epithelisation der Ränder, und dann die äußere Wunde nach Exzision der durch die frühere Operation geschaffenen narbigen, zum Teil ulzerierten Ränder primär vereinigt und geschlossen. In beiden Fällen ist sofort Heilung eingetreten, die Wunde außen primär verheilt, die Cyste nach innen geschrumpft. Auch hier liegen die Operationen 8 und 9 Jahre zurück, so daß Sie sich von dem endgültigen Heilungsresultat überzeugen können. (Selbstbericht.)

Diskussion. Gerber (Königsberg) hat häufig als rhinoskopischen Nebenbefund Cysten, die von den Schneidezähnen ausgingen, gesehen. Unter dem Ansatze der unteren Muschel hebt sich der Nasenboden, fluktuiert, wird bläulich. Therapeutisch empfiehlt er die Einklappung eines Lappens von unten her.

Partsch legt auf das Hineinlegen eines Lappens keinen Wert; wichtig sei nur die Exzision der Cystenwand, wie im Vortrage geschildert.

A. Most (Breslau).

Dreesmann (Köln) berichtet nach kurzem Rückblick auf die verschiedenen Behandlungsmethoden des chronischen Kieferhöhlenempyems über eine Operation, die ohne äußere Entstellung eine völlige Obliteration des Antrum ermöglicht. Dieser Eingriff ist nur indiziert, wenn nach breiter Eröffnung in der Fossa canina die vollständige oder fast vollständige Entfernung der Schleimhaut sich als notwendig ergibt. Nach Entfernung der knöchern facialen Wand und genauester Elimination der Schleimhaut bei künstlicher Beleuchtung wird die laterale und hintere Wand des Antrum von dem Innern der Höhle aus mit Meißel umschnitten und dann mit Elevatorium usw. entfernt. Diese zu entfernende Knochenplatte, die Tuberositas maxillaris, reicht nach oben bis zur Orbitalplatte, nach unten bis zum Boden der Höhle, nach hinten bis an den Ansatz der flügelförmigen Fortsätze des Keilbeines an den Oberkiefer, nach vorn bis an den Ursprung des Jochbeinfortsatzes des Oberkiefers; hier bleibt eine 1 cm breite Spange stehen. Dann erfolgt Gegenöffnung im unteren Nasengang und Drainage nach der Nase resp. dem Munde. Die Heilung wird beschleunigt durch gleichzeitige Entfernung der knöchernen nasalen Wand, deren Berechtigung noch zweifelhaft erscheint.

Nach partieller Entfernung der hinteren und lateralen Wand des Antrum kann man von hier aus leicht den Nervus infraorbitalis vor seinem Eintritt in den knöchernen Kanal erreichen und resezieren. (Selbstbericht.)

Diskussion. Bönninghaus (Breslau) macht darauf aufmerksam, daß seine vor 10 Jahren angegebene Methode die geringe Beachtung, die sie gefunden, nicht verdient. Dieselbe besteht nach Resektion der facialen Wand der Kieferhöhle in vollständiger Entfernung der nasalen Wand von der Kieferhöhle aus, mit Ausschluß der Nasenschleimhaut, welche in die ausgekratzte Kieferhöhle hineintamponiert wird. Das Prinzip ist genau dasselbe, wie bei der Implantation der hinteren häutigen Gehörgangswand in die Mastoidhöhle bei Radikaloperation des Mittelohres. Zehn Fälle schwerster Art, wo alle anderen Methoden, auch die Luc-Caldwel'sche, versagten, heilten prompt. Sie eignet sich für hartnäckige Fälle, und die Bedenken des Vorredners, daß nach der Operation eine lästige Erweiterung der Nasenhöhle zurückbleibe, sind theoretischer Natur.

(Selbstbericht.)

Digitized by Google

Hajek (Wien) hält für das Wichtigste, dem Sekret einen guten Abfluß zu schaffen. Er empfiehlt, die Mikulicz'sche Operation dadurch zu modifizieren, daß die nasale Öffnung breiter angelegt wird. Dort, wo die Zahnkaries die Ursache des Leidens ist, empfiehlt sich die Cooper'sche Operation. Neue Methoden seien nicht nötig, es genüge, die alten individualisierend anzuwenden.

Kümmel (Heidelberg) wird immer spärlicher mit den radikalen Operationen. Ein eigentlicher tiefster Punkt in der Kieferhöhle existiert nicht. Dieser wechselt mit dem Wechsel der Kopfhaltung. K. legt daher die nasale Öffnung, wenn leichter ausführbar, auch im mittleren Nasengang an.

Gerber (Königsberg) schließt sich Kümmel an. Im mittleren Nasengange lasse sich die Öffnung auch größer anlegen.

Hajek (Wien) hält die Öffnung im unteren Nasengange für wesentlich. Die tiefste Stelle sei für die Kieferhöhle diejenige, welche den größeren Teil der Zeit (also bei aufrechter Körperhaltung) am tiefsten liege. Wichtig sei es, eine Daueröffnung zu schaffen.

Dreesmann (Köln) hält daran fest, daß man bei hartnäckigen Fällen, wenn die Schleimhaut verloren, die Höhle zu verkleinern versuchen muß.

A. Most (Breslau).

Goebel (Breslau). Über gleichzeitige Lipomatosis und Polyposis des Hypopharynx.

Vortr. konnte in Alexandrien bei einem Griechen mittleren Alters eine Geschwulst beobachten, die, einer zweiten Zunge gleich, durch Würgen und Pressen bis vor die Zahnreihe hinausgeschleudert werden konnte. Es war ein Polyp des Hypopharynx, des untersten Rachenteiles, an der Grenze zur Speiseröhre. Außerdem bestanden multiple submuköse Fettgeschwülste des Kehlkopfes. Früher war dem Kranken schon ein tiefes Halslipom entfernt, das ohne Zweifel submukös am Pharynx entsprungen war. Der Kranke wurde von seinen Beschwerden (Behinderung des Schluckens und der Atmung) durch Exstirpation des Polypen und der größten Larynxlipome mittels Pharyngotomia lateralis befreit. $2^1/_2$ Jahre später kam er mit starken Atembeschwerden wieder, die durch das erneute Wachstum eines über walnußgroßen und mehrerer kleiner Kehlkopflipome verursacht waren und durch Pharyngotomia subhyoidea nach vorhergehendem Luftröhrenschnitt beseitigt werden.

Polyp und Lipome sind nach mikroskopischen Untersuchungen des Vortr. einer Genese, der Polyp nur durch stärkere Bindegewebs- und Elastinentwicklung, vielleicht infolge der Massage des Schluckaktes usw. ausgezeichnet. Bisher ist nur einmal die Kombination von Larynxlipom und Ösophaguspolyp — wie diese, besser aber als Hypopharynxpolyp zu bezeichnenden Gebilde genannt werden — und außerdem 14 Larynxlipomen und etwa 21 Hypopharynxpolypen isoliert beobachtet resp. publiziert worden.

Vortr. macht noch besonders aufmerksam auf die Beobachtung eines tiefen Halslipoms bei dem Pat. Die Genese dieser Gebilde aus submukösen Fettgeschwülsten des Pharynx ist bisher wenig beachtet. (Selbstbericht.)

Henle (Breslau). Nasen- und Kehlkopfplastik.

Der vorgestellte junge Mann litt an einer eigentümlichen Mißbildung der Nase, es fehlte ihm die Nasenspitze, der Nasenrücken zog in annähernd gleichem Bogen bis zur Oberlippe herunter. Die ganze Nase schien infolge starker Vertiefung der Nasolabialfalten tief eingesunken. Bei der Palpation fühlte sich das Septum vollständig schlaff an. Eine sichere Ursache des Defektes ließ sich nicht eruieren, für Lues fand sich keinerlei Anhaltspunkt. Es ist wohl das wahrscheinlichste, daß die Deformität als Folge irgendwelcher abnormer intra-uteriner Druckverhältnisse aufzufassen war. Bemerkenswert ist, daß ein jüngerer Bruder des Pat. an der gleichen Deformität leidet.

Therapeutisch mußte man versuchen, eine Versteifung des Septums herbeizuführen. Diese ließ sich am einfachsten durch eine Knorpeltransplantation bewerkstelligen. Eine Knochenplastik wäre ein erheblich größerer Eingriff gewesen;

Digitized by Google

ein ganzes Septum nur aus Paraffin herzustellen, dürfte kaum tunlich sein. H. ging so vor, daß er genau in der Medianlinie eine $1^1/_2$ cm lange Längsinzision in das Septum machte. Von hier aus wurde mittels feinen Skalpells, unter vorsichtiger Vermeidung der Nasenschleimhaut, eine Höhle angelegt, welche etwa $1^1/_2$ cm nach oben, nach vorn bis zur Nasenspitze, nach hinten bis zur Umrandung der Apertura pyriformis reichte. Geringfügige Blutung, Tamponade. Es wird jetzt über eine der unteren Rippen eine Inzision gemacht und ein Stück Rippenknorpel in Länge von etwa 3 cm, $1^1/_2$ cm Breite und 3 mm Dicke mit dem Perichondrium herausgeschnitten. Das über die Kante gekrümmte Stück wird mit der Konvexität nach oben in den Schlitz hineingedrängt und verbesserte mit einem Schlage die Gestalt der Nase in überraschender Weise. Die genannte Krümmung erwies sich insofern als vorteilhaft, als das implantierte Stück dadurch besonders gut in der Lage war, sich gegen den Rand der Apertura pyriformis zu stemmen und so einen festen Strebepfeiler abzugeben. Die Naht der Inzisionswunde wurde mittels einiger Seidenfäden ausgeführt. Das Knorpelstück ist gut eingeheilt und versieht seinen Dienst seit einem Vierteljahre.

Die Form der Nase ist zurzeit noch dadurch geschädigt, als das Knorpelstück mit einer feinen Spitze dicht unter der Haut liegt und hier eine zirkumskripte Hervorragung bildet. Man muß diese Spitze entweder abtragen, oder, was noch zweckmäßiger erscheint, durch einen Tropfen eingespritzten Paraffins zu verbreitern suchen.

Eine Knorpeltransplantation scheint zu dem gedachten Zwecke bisher noch nicht ausgeführt zu sein, während sie an anderen Stellen, so besonders am Kehlkopfe (v. Mangold) schon mit Erfolg angewandt ist. Daß man im Knorpel ein brauchbares Transplantationsmaterial hat, wird auch bewiesen durch experimentelle Erfahrungen, die H. am Kaninchenohre gemacht hat. Man kann hier konstatieren, daß transplantierter Knorpel mit dem Knorpel des Mutterbodens sich durch einen Callus verbindet, und daß sich an der Bildung dieses Callus sowohl der Knorpel des Mutterbodens, als auch der transplantierte Knorpel beteiligt, sicher ein Zeichen für die Lebensfähigkeit des überpflanzten Knorpels.

Bei dem zweiten Falle handelte es sich um ein Kehlkopfkarzinom, welches zu einer halbseitigen Resektion Veranlassung gab. Es mußte bei dieser Gelegenheit auch noch ein Stück Schleimhaut der anderen Seite mit entfernt werden, so daß nur ein schmaler Schleimhautrest übrig blieb. Um in diesem Falle die Bildung eines hinreichend weiten, mit Epithel ausgekleideten Rohres und damit die Wiederherstellung des normalen Luftweges zu ermöglichen, mußte man entweder zu einer Lappenplastik seine Zuflucht nehmen oder man konnte einen Versuch mit Thiersch'scher Transplantation machen. Das letztere erschien einfacher. Daher wurde sofort ein etwa 5 cm breiter Epidermisstreifen dem Oberarm entnommen und in entsprechender Weise in die Wunde implantiert. Ausgiebige Tamponade, Kanüle im unteren Wundwinkel. Der Lappen heilte vollkommen an und ermöglichte nach einigen Wochen den Verschluß des Kehlkopfrestes durch Sekundärnaht.

Die Operation ist vor $^1/_2$ Jahre ausgeführt, der Kranke spricht mit deutlich vernehmbarer heiserer Stimme, es besteht keine Stenose; laryngoskopisch ist etwas Rezidivverdächtiges nicht zu sehen. Unter dem Kieferwinkel findet sich eine Drüse, die der Pat. sich hoffentlich exstirpieren läßt. Der vorgestellte Fall ermutigt uns, öfter von diesem verhältnismäßig einfachen Verfahren Gebrauch zu machen. (Selbstbericht.)

Hinsberg (Breslau). Zur Behandlung von Laryngo-Trachealstenosen durch Mikulicz'sche Glaskanülen.

H. hat die von v. Mikulicz zuerst angegebenen und von Kümmel beschriebenen Glaskanülen dadurch modifiziert, daß er den soliden Griff durch ein mit der Hauptkanüle kommunizierendes Rohr ersetzte, so daß also eine T-Kanüle entstand. Veranlaßt wurde er zu dieser Änderung durch die Beobachtung, daß manchmal oberhalb der Kanüle eine Stenose entsteht, wenn der obere Rand des

Digitized by Google

Röhrchens sich an der Unterfläche der Stimmbänder reibt. Trat diese Störung ein, so mußte die ursprüngliche Mikulicz'sche Kanüle sofort durch die gewöhnliche Trachealkanüle ersetzt werden, während das modifizierte Röhrchen ruhig liegen bleiben kann, da die Atmung nach Verschluß des oberen Endes durch den hohlen Griff erfolgt.

Die Glaskanülen werden in der Regel ausgezeichnet vertragen und können monatelang liegen bleiben, ohne daß ein Herausnehmen zur Reinigung notwendig wurde. Da sie mittlerweile durch Verschluß der Laryngo- bezw. Tracheofissurwunde in der Regel fest einheilen, müssen sie nach Beseitigung des Atmungshindernisses später exzidiert werden.

H. stellt drei Pat. vor, die vermittels T-förmiger Glasröhrchen behandelt wurden; bei einem, einem Kinde, liegt die Kanüle bereits über 1/4 Jahr, ohne daß ein Wechseln notwendig wurde. (Selbstbericht.)

(Fortsetzung folgt.)

---

7) Wieting und Deycke. Erhebungen über das Vorkommen der Tuberkulose und anderer chronischer Erkrankungen in der Türkei, auf Grund des in Gülhané in 5 Jahren beobachteten Gesamtmateriales.

(Aus Rieder-Pascha, Für die Türkei. Bd. II. Jena 1904.)

Der vorstehende Bericht legt beredtes Zeugnis ab von der regen wissenschaftlichen und praktischen Tätigkeit, die unsere Landsleute am Gülhanéspital in Konstantinopel entfalten und bringt außerdem wertvolle Beiträge zu verschiedenen Kapiteln der Tuberkulosenlehre. Die chirurgischen Erkrankungen hat W. in übersichtlichen Tabellen zusammengestellt, in denen über die Art des Leidens, Alter, Geschlecht und Lebensweise der Pat., Art und Erfolge der Therapie Auskunft erteilt wird; im Text erörtert er eingehend die Abweichungen, die sich gegenüber dem Material europäischer Spitäler ergeben, ferner schwebende Fragen bezüglich der Ätiologie, Therapie usw. Die Gesamtsumme der chirurgischen Erkrankungen betrug 5831 (2575 stationär behandelt), also eine recht stattliche Zahl für eine Anstalt, die erst vor wenigen Jahren in fremdem Lande und unter vielfachen Erschwerungen begründet worden war. Nicht weniger als 1/5 sämtlicher Fälle gehört der Tuberkulose an, für welche die Mohamedaner, dank ihrer Lebensführung und Konstitution, besonders disponiert scheinen. In der Erkennung der Infektionsherde leistete das Koch'sche Tuberkulin zuverlässige Hilfe. Davon ausgehend, daß ein Herd, wenn erreichbar, auch entfernt werden sollte, wurde im therapeutischen Handeln ein die Operation bevorzugender Standpunkt eingenommen. Unter den einzelnen Lokalisationen waren Drüsen- und Knochengelenkaffektionen mit relativ sehr hohem, urogenitale und anale Tuberkulosen mit relativ niederem Prozentsatz vertreten. Über zwei multiple Darmstrikturen und die Spondylitisfälle hat W. an anderer Stelle berichtet (Rieder, Für die Türkei Bd. II p. 316 und Langenbeck's Archiv Bd. LXXI). Von drei tuberkulösen Blinddarmgeschwülsten wurden zwei operiert (eine Heilung); zwei Nierenexstirpationen waren je von gutem Erfolge; wegen tuberkulöser Koxitis sind neun Resektionen (vier Heilungen), wegen Kniefungus 17 Resektionen resp. Amputationen (zehn Heilungen) vorgenommen worden. Hierbei, wie namentlich auch bei den Fällen tuberkulöser Peritonitis, wurden die Operationsresultate durch den oft schon sehr vorgeschrittenen Grad der Erkrankung stark beeinträchtigt. — Von anderen chronischen Erkrankungen waren in der chirurgischen Station behandelt worden 78mal Syphilis, 27mal Gonorrhöe, 40mal Osteomyelitis. Ferner 189 Karzinome, worunter nicht weniger als 110 Hautkarzinome des Kopfes, und 52 Sarkome.

Gestützt auf das Krankenmaterial der inneren Abteilung und des Leichenhauses beschäftigt sich D. — im zweiten Abschnitte der Arbeit — insbesondere mit Entstehungs- und Verbreitungsweise der Tuberkulose. In Übereinstimmung

Digitized by Google

mit W. findet er, daß ein ungewöhnlich hoher Prozentsatz der Konstantinopeler Tuberkulosen intestinalen Ursprunges ist. Die Übertragung erfolgte im allgemeinen nicht vom Rind aus, sondern von Mensch zu Mensch, was durch die schlechten hygienischen Zustände und Lebensgewohnheiten der Mohamedaner besonders begünstigt wird. Nicht minder häufig sind respiratorische Übertragungen, und W.'s Beobachtungen sprechen außerdem auch für ein nicht seltenes Vorkommen von Mundinfektion, wobei zunächst Lymphdrüsentuberkulose entsteht. Häufigkeit, wie namentlich die auffallende Bösartigkeit der Konstantinopler Tuberkulose dürften auf eine größere örtliche Virulenz der Erreger zurückzuführen sein. Zum Schluß wird mit Recht gewarnt, »eine für alle Fälle zutreffende Formel, ein allgemein gültiges, schematisches Reglement der Tuberkulosenprophylaxe aufstellen zu wollen«. **Honsell** (Tübingen).

8) **P. Piollet.** Botryomycose humaine (trois nouvelles observations).

(Gaz. des hôpitaux 1904. Nr. 88.)

An der Hand von fünf Zeichnungen werden drei Fälle typischer Botryomykose an der Hand (zwei) und Unterlippe (einer) besprochen, wodurch die Zahl der bekannten Fälle auf 55 erhöht wird. Auch an diesen Fällen bewährte es sich, daß die kleinen Geschwülste durchaus gutartig sind, insbesondere nicht rezidivieren. **V. E. Mertens** (Breslau).

9) **Lebet.** Dermatites pyémiques.

(Ann. de dermatol. et de syphil. 1903. p. 912.)

Im Anschluß an einen Fall von tödlich verlaufender Pyämie bei einem 7jährigen Knaben, welche sich nach einer oberflächlichen Verletzung entwickelte und neben Eiterungen in den inneren Organen (Pericarditis fibrino-purulenta, eitrige Infarkte in Lungen und Nieren, Abszeß im rechten Psoas) zu einer pustulösen Dermatitis (kulturell: Staphylokokkus pyogenes aureus — Blutkultur: negativ) führte, bespricht Verf. die Pathogenese dieser Dermatitiden mit Berücksichtigung der Literatur. Nach seiner Ansicht sind es nicht Angioneurosen, sondern auf dem Blutwege entstehende Metastasen, welche durch Staphylo- oder Streptokokken verursacht sind, multiformen Charakter haben können (Purpura, Pusteln, variolaähnlich, knotige Infiltrationen), in den verschiedenen Teilen der Haut sitzen (Papillarkapillaren, Kutis, Subkutis; in letzterem Falle mit Vorliebe in den Venen), und bei denen eine Abschwächung der Mikroben eintreten kann.

Klingmüller (Breslau).

10) **H. P. Towle.** A case of erythema induratum.

(Journ. of cutan. diseases 1904. Juli.)

T. berichtet über einen neuen Fall jener sehr interessanten Form von plattenförmiger, in der Subcutis und mit der Cutis plattenbildender Hauttuberkulose, welche, vor Jahren von Bazin beschrieben, lange Jahre anscheinend vollkommen in Vergessenheit geraten ist. Neuerdings sind in Deutschland mehrere Fälle publiziert worden, die ersten aus der dermatologischen Abteilung des Allerheiligenhospitals zu Breslau. Die Geschwülste erreichen zuweilen die Größe eines Apfels und darüber und sitzen so fest der Fascie auf, daß man sie für Muskelgeschwülste halten könnte. Die histologischen Befunde zeigen zum Teil eine echte Tuberkulose des Fettgewebes, zum Teil nur einfache chronische Entzündung. Es unterliegt wohl keinem Zweifel, daß es sich bei der in Frage kommenden Erkrankung um eine echte, wenn auch sehr chronisch und torpid verlaufende, embolische Tuberkulose der Subcutis handelt. **Harttung** (Breslau).

11) **B. Bayerl.** Zwei gerichtlich medizinisch wie chirurgisch interessante Fälle von Körperverletzung.

(Münchener med. Wochenschrift 1904. Nr. 34.)

Im ersten Falle waren 12 Stunden nach einer Stichverletzung des Gesichtes mit Durchtrennung des Oberkieferknochens der rechten Seite Gehirnsymptome

Digitized by Google

aufgetreten, die durch bis in die Hirnsinus fortschreitende Thrombose bei völlig fieberlosem Verlauf und Fehlen jeglicher Entzündung an der Verletzungsstelle rasch zum Tode führte. Auch im zweiten Falle lag eine Gesichtsverletzung vor, von der aus das verletzende Instrument in der Richtung nach oben und seitlich vorn die mittlere Schädelgrube getroffen und wahrscheinlich einen vorderen Ast der Art. meningea media sin. durchtrennt hatte. Infolgedessen kam es zu mehrere Tage andauernder Bewußtlosigkeit und schweren Störungen der Motilität (Hemiplegia dextra), Sensibilität und Sprache (Aphasie) usw. Im weiteren Verlaufe besserten sich die Erscheinungen nur sehr wenig. **Kramer** (Glogau).

12) **Brunon.** Chancre syphilitique du cornet inférieur chez un enfant de sept ans.

(Revue hebdom. de laryngol., d'otol. et de rhinol. 1904. Nr. 12.)

Ein 7jähriges Kind gesunder Eltern erkrankte an einer indolenten Drüsenschwellung, die für skrofulös angesehen wurde. Klagen über verstopfte Nase und die Lokalisation der Drüsen an Unterkiefer und Zungenbein veranlaßten die Nasenuntersuchung, welche eine Ulzeration mit scharfen, erhabenen Rändern an der unteren Muschel zeigte. Die Ätiologie blieb dunkel — der Finger hätte nicht zu einem so tief gelegenen Geschwür und zu einem solchen am Septum geführt — bis die Eltern berichteten, daß Pat. die Gewohnheit habe, Elefant zu spielen und als Rüssel alle möglichen Gegenstände, Bleistifte, spitze Holzstücke usw. in die Nase zu stecken. Auf diesem seltenen Wege dürfte diese bisher in der Literatur einzig dastehende Lokalisation eines Primäraffektes zustande gekommen sein.

F. Alexander (Frankfurt a. M.).

13) **F. Röpke.** Über das Endotheliom der Nasenhöhle.

(Münchener med. Wochenschrift 1904. Nr. 33.)

Bei der 23jährigen Pat. war die Geschwulst wahrscheinlich vom linken Proc. pterygoideus ausgegangen, hatte die Flügelgaumengrube ergriffen — unter Druck auf das Ganglion spheno-palat. —, durch das Foramen spheno-palat. seinen Weg in die obere Nasenhöhle, Siebbeinzellen, Keilbein- und Kieferhöhle genommen und von dem Nasen-Rachenraum aus auch die andere Nasenseite in Mitleidenschaft gezogen, schließlich auch das Schädelinnere (Abducenslähmung) erreicht. Die mikroskopische Untersuchung eines Geschwulststückes ergab die Diagnose Endotheliom; ein Trauma hatte wahrscheinlich zur raschen Wucherung der Geschwulst beigetragen. **Kramer** (Glogau).

14) **K. Lindenborn.** Über die Behandlung des Karzinoms des Pharynx und der Tonsillen.

(Beiträge zur klin. Chirurgie Bd. XLIII. p. 569.)

Die Arbeit behandelt die 47 Fälle von Carcinoma pharyngis, welche in den letzten 20—25 Jahren in der Heidelberger Klinik zur Beobachtung kamen. Davon waren zwei nasopharyngeale, 28 oropharyngeale und 17 laryngopharyngeale Karzinome, darunter zwei, die vom Kehlkopf aus auf den Rachen übergegriffen hatten. Beide nasopharyngeale Karzinome waren inoperabel. Von den oropharyngealen waren elf von vornherein inoperabel, bei zwei weiteren ergab sich dies bei der Operation. Bei einem Falle war ein Tonsillarkarzinom auswärts operiert worden, in der Klinik wurde nur ein Drüsenrezidiv entfernt. Von den laryngopharyngealen Karzinomen waren sieben inoperabel. Bei 13 oropharyngealen und zehn pharyngolaryngealen wurde die Totalexstirpation ausgeführt. Neun Pat. starben, sechs an Pneumonie, drei an Nachblutungen. Im ganzen wurden Nachblutungen elfmal beobachtet, sieben arterielle und vier parenchymatöse. 14 Pat. = 60,87% konnten als vorläufig geheilt entlassen werden, doch erlagen alle nach kurzer Zeit einem Rezidiv oder der Kachexie. **M. v. Brunn** (Tübingen).

Digitized by Google

15) **R. Klaus. Zur Kasuistik der Knochenbrüche. Mit besonderer Berücksichtigung der Rentenverhältnisse.**

(Beiträge zur klin. Chirurgie Bd. XLIII. p. 398.)

Die Arbeit basiert auf dem Frakturenmateriale des städtischen Hospitales in Schwäbisch-Gmünd aus den Jahren 1896—1903. Es kamen in dieser Zeit 243 Frakturen zur Beobachtung, und zwar 21 am Kopfe, 29 am Rumpfe, 89 an der oberen und 104 an der unteren Extremität. Die Mehrzahl der Fälle wird summarisch behandelt, zahlreiche interessantere Beobachtungen sind ausführlich mitgeteilt. Die Fülle und Vielgestaltigkeit des Materiales gestatten nicht, auf alle Einzelheiten einzugehen. Viele Pat. wurden nachuntersucht und dabei mit Unterstützung der Berufsgenossenschaften besonders die Rentenverhältnisse berücksichtigt. Natürlich wird auch das funktionelle Resultat in erster Linie der Beurteilung des Heilerfolges zugrunde gelegt. Für die Behandlung der Frakturen an der unteren Extremität empfiehlt K. warm die Gehverbände.

M. v. Brunn (Tübingen).

16) **Doberauer. Über Behandlung schwerer komplizierter Frakturen mit Aufklappung und temporärer Verlagerung der Fragmente. (Aus der Prager chirurg. Klinik des Prof. Dr. A. Wölfler.)**

(Münchener med. Wochenschrift 1904. Nr. 30.)

Das oben angegebene Verfahren ist in Wölfler's Klinik in fünf Fällen zur Anwendung gekommen; in zwei derselben gab die septische Infektion der Verletzung den Anlaß, in den drei übrigen wurde die Aufklappung der Fraktur primär durchgeführt, weil es sich um hochgradig schwere, die Amputation indizierende Verletzungen handelte, in denen es leicht zu Infektion und Sekretretention und dadurch zu Störung der Vitalität der Extremität kommen konnte. Sämtliche fünf Fälle wurden zur Heilung gebracht, wenn auch bei dem einen infolge Nekrose der vom Periost stark entblößten Knochenenden knöcherne Vereinigung ausblieb. Bei dem Verfahren, das der Aufklappung eines Gelenkes und Offenhaltung desselben bei schwerster Infektion ähnelt, werden die Bruchenden durch Knickung der Extremität an der Bruchstelle auseinander und aus der Tiefe der Wunde nach außen gebracht, mit feuchter Gaze umgeben und die Weichteilwunde mit solcher ausgestopft, wo nötig, Gegenöffnung und Drainage angelegt. Dadurch werden alle Taschen und toten Räumen offen gelegt und den Wundsekreten freier Abfluß ermöglicht. Das Verfahren wird natürlich nur dann in Betracht kommen, wenn alle anderen die Grenzen ihrer Anwendbarkeit erreicht oder sich bereits erfolglos mit ihren Mitteln erschöpft haben oder es sich um schwere, die Amputation event. erfordernde Verletzungen handelt. **Kramer** (Glogau).

17) **O. Klauber. Über komplizierte Frakturen der Extremitäten.**

(Beiträge zur klin. Chirurgie Bd. XLIII. p. 319.)

In der Wölfler'schen Klinik kamen in den Jahren 1895—1903 1482 Frakturen zur stationären Behandlung, darunter 1146 an den langen Röhrenknochen. Unter ihnen waren 169 komplizierte. Verf. versteht darunter alle Knochenverletzungen, welche mit der Außenwelt kommunizieren, rechnet also auch die Abreißungen von Extremitätenteilen mit ein. 137 komplizierte Frakturen der langen Röhrenknochen liegen der Arbeit zugrunde. Davon betrafen 115 Männer, 22 Weiber. Dem Berufe nach gehörten die Verletzen ganz überwiegend dem Arbeiterstand an. Verhältnismäßig zahlreich waren Kinder, mit 20 Fällen, vertreten. Nur in einem Falle war die Wunde nachweislich sekundär zur Fraktur hinzugekommen, als ein Mann mit doppelseitigem Unterschenkelbruch aufzustehen versuchte. In den übrigen 136 Fällen hatte dieselbe Gewalt den Knochenbruch und die Weichteilverletzung verursacht. 90mal war die Gewalteinwirkung eine direkte, am häufigsten Auffallen von Fremdkörpern, Überfahrung oder Maschinenverletzungen, 46mal eine indirekte, darunter 38mal aus der Höhe.

Digitized by Google

Abreißungen von Extremitätenteilen wurden 24mal beobachtet. Sie wurden sämtlich primär operiert, um einen guten Stumpf zu erhalten. Davon starb ein Fall an Pneumonie; 2mal mußten größere, 3mal kleinere Gliedabschnitte noch sekundär amputiert werden. 7mal wurde eine sekundäre Vereinigung der Weichteile vorgenommen. 7 Fälle heilten per primam, 5 ohne einen zweiten Eingriff durch Granulationen. Der durchschnittliche Krankenhausaufenthalt betrug 28 Tage.

Primäre Amputation wurde 14mal ausgeführt, und zwar 2mal wegen schwerer Infektionen, 7mal wegen Lebensunfähigkeit des Gliedes und 5mal wegen multipler schwerer Verletzungen. 2 starben an Delirium. 1mal war eine Reamputation wegen konischen Amputationsstumpfes notwendig, 3mal sekundäre Hautnaht. 4 heilten per primam, 4 per granulationem. Die durchschnittliche Behandlungsdauer betrug 43 Tage.

Das primäre Debridement wurde 15mal vorgenommen. Davon starben 3 = 20%, 1 an Pneumonie, 1 an Marasmus, 1 an Sepsis. Bei den beiden letztgenannten Fällen vermochte die sekundäre Amputation das tödliche Ende nicht mehr aufzuhalten. 2 weitere sekundäre Amputationen verliefen günstig. 2mal war ein nochmaliges Debridement nötig, 8 Fälle verliefen ungestört. Die mittlere Behandlungsdauer betrug 103 Tage.

Die Mehrzahl der Fälle, 84, wurde konservativ behandelt mit 16 Mißerfolgen. 5 Pat. starben an Sepsis trotz sekundärer Amputation. 11mal rettete die sekundäre Amputation die Kranken. 21mal traten leichtere Störungen der Frakturheilung ein, 47 Fälle genasen ohne wesentliche Störung. Die mittlere Behandlungsdauer im Krankenhause betrug 57 Tage.

Verf. betont die günstigen Erfolge der primären Amputation auf der einen, der konservativen Behandlung auf der anderen Seite, letzteres besonders gegenüber dem Debridement. Danach redet er der konservativen Behandlung das Wort, deren Erfolge »sowohl bezüglich der Erhaltung der Extremität wie jener des Lebens durchweg günstigere gewesen sind als bei den primär Debridierten«, ohne sich freilich zu verhehlen, daß die Debridierten und die konservativ Behandelten wegen ihrer sehr verschiedenen Schwere nicht so ohne weiteres vergleichbar sind. **M. v. Brunn** (Tübingen).

18) L. Ely. A new brace for the shoulder joint.

(Med. news 1904. Juli 23.)

Die neue Schiene soll Bewegungen im Schultergelenke mit Ausnahme von Rotation verhindern und dem Vorderarme freie Bewegung gestatten. Sie besteht in einem Gürtel von ca. 7 cm Breite, welcher in Brustwarzenhöhe zu liegen kommt. Desgleichen kommt ein solcher Ring um den Oberarm in der gleichen Höhe. Beide Gürtel sind durch einen vorderen und hinteren Metallstreifen verbunden mit der Konvexität nach oben. Der Brustgürtel wird durch zwei vertikale Riemen von den Schultern getragen. **Hofmann** (Freiburg i. B.).

19) Regling. Seltener Fall von Ulnarfraktur.

(Deutsche militärärztliche Zeitschrift 1904. Hft. 8.)

Ein Kanonier faßte mit Pronationsstellung des rechten Vorderarmes einen 20 kg schweren Stalleimer und hob ihn in starkem Schwunge mit starker Supinationsstellung in die Höhe, um ihn auf die Krippe zu setzen. Sofort verspürte er einen schmerzhaften »Knacks« im rechten Unterarm. Es wurde ein Bruch der rechten Elle etwa in der Mitte festgestellt. R. glaubt, daß es sich in dem vorliegenden Falle um eine durch forcierte Supination hervorgerufene Torsionsfraktur gehandelt habe. Aus der Literatur vermochte er nur fünf Fälle zu sammeln.

Herhold (Altona).

20) P. Fridberg. Diagnostische Irrtümer bei der Leistendrüsentuberkulose.

(Deutsche Zeitschrift für Chirurgie Bd. LXXIII. p. 540.)

F. berichtet mehrere Fälle von Leistendrüsentuberkulose aus der Neumannschen Kinderpoliklinik in Berlin, deren eigentümliches klinisches Bild die Dia-

Digitized by Google

gnose irre leitete. Dreimal täuschten starke Muskelkontrakturen reflektorischer Art, namentlich am Ileopsoas, mit krankhaften Stellungen im Hüftgelenk eine Koxitis vor. Ein anderes Mal drängte sich die Annahme einer tuberkulösen Peritonitis auf, da von dem Leistendrüsenabszeß aus es zu einer starken präperitonealen Infiltration nebst fistulösem Durchbruch am Nabel gekommen war. Die längere klinische Beobachtung bezw. die Operation klärte auf. Praktisch wichtig ist in solchen Fällen die Untersuchung in Narkose, während welcher die einfach reflektorischen Muskelkontrakturen sich lösen. Ebenso ist hervorzuheben, daß man besonders auf die Erkrankung der tieferen Leistendrüsen zu achten hat.

Meinhard Schmidt (Cuxhaven).

21) O. Braun. Zur unblutigen Therapie der Luxatio coxae congenita.

(v. Langenbeck's Archiv Bd. LXXIV. Hft. 3.)

B. gibt einen Bericht über die von Lexer behandelten Fälle von unblutiger Reposition der angeborenen Hüftverrenkung. Seit 1897 wurde im Gegensatze zu der bis dahin verwendeten Extensionsschraube nur manuell reponiert nach Lorenz'schen Prinzipien. Alle Pat. wurden ambulant behandelt. Die Statistik umfaßt 180 Fälle mit 233 luxierten Gelenken. In 50% wurde Heilung herbeigeführt in dem Sinne, daß normaler Gang erzielt wurde und das Hüftgelenk allen Anforderungen wie ein gesundes genügte. Von 121 Pat., deren Behandlung abgeschlossen war, mußten 20 noch der blutigen Therapie zugeführt werden. Entsprechend den idealen Dauerresultaten, welche diese Fälle liefern, wurde stets die anatomische Heilung angestrebt, d. h. die volle Repositionsstellung. Sobald also während der Verbandbehandlung eine Transposition des Kopfes eintrat, wurden erneute Repositionsversuche gemacht, auch wenn der Oberschenkelkopf guten Halt hatte. Die einseitigen und besonders die am häufigsten vorkommenden linksseitigen Verrenkungen gaben bessere Resultate als die doppelseitigen. Als das beste Alter für die Vornahme der Behandlung wurde die Zeit vom 3. bis 5. Lebensjahre angesehen. Die große Mehrzahl der Fälle bot die Form der Luxatio supracotyloidea et iliaca dar; die reine Luxatio supracotyloidea wurde nur 2mal beobachtet. In einer großen Zahl von Fällen fand Verf., entsprechend den Untersuchungen von Jul. Wolff, auf dem Skiagramm eine Verschmälerung des Diaphysenschattens im Gegensatze zu der gesunden Seite bei dem verrenkten Beine. Die Röntgenbilder der Pfanne konnten vor der Behandlung nicht als ausschlaggebend für die letztere angesehen werden, da nur in einem kleinen Teile Konturen derselben sichtbar waren. Die von Lexer geübte Repositionsmethode wird in folgender Weise beschrieben: Der Operateur faßt den rechtwinklig flektierten Oberschenkel mit beiden Händen unter- und oberhalb des Knies und führt kreisförmige Exkursionen, immer aus Adduktion in Abduktion übergehend, aus; ganz allmählich werden die Exkursionen ausgiebiger, und die Abduktionsbewegungen nähern sich mehr der Horizontalebene. Aus maximaler Abduktion geht dabei das Bein in maximale Flexion, aus ihr in Adduktion über, zum Schluß erfolgt die Extensionsstellung des Hüftgelenkes. Ist die Reposition noch nicht eingetreten, so werden die Exkursionen in Hyperextension ausgeführt. Als ein besonderer Vorteil wurde es empfunden, die Adduktoren bei der Reposition nach Möglichkeit zu schonen, da die bedeutende Zugwirkung der maximal gespannten, nicht verletzten Adduktorenmuskulatur den reponierten Oberschenkelkopf fest in das Pfannenlager einpreßt und so ein wichtiges Retentionsmittel darstellt. Die stattgefundene Einrenkung zeigte sich meistens durch die Einrenkungserschütterung an, die deutlich sichtbar war. Das Einrenkungsgeräusch dagegen fehlte in nicht wenig Fällen. Häufig ist ein mehr oder weniger labiler primärer Retentionszustand des reponierten Oberschenkelkopfes. Derselbe kann das gute Resultat sehr in Frage stellen, deswegen konstruierte Lexer zur exakten Fixierung der Primärstellung im Verbande, resp. bei der Anlegung desselben einen besonderen Apparat, der in der Arbeit näher beschrieben und abgebildet ist. Verf. glaubt die Abnahme der Reluxationen im Verband auf den Gebrauch dieses Apparates

Digitized by Google

zurückführen zu sollen. Die Außenrotation des Fußes im Verbande gab wohl in einer Reihe von Fällen zu funktionellen Mißerfolgen Anlaß, aber die Zahl derselben war nicht so groß, daß man zur Innenrotation als primärer Verbandstellung überzugehen Veranlassung gehabt hätte. Bei sehr labiler primärer Stabilität und bei ungünstigen Gelenkteilen, wie flachen Pfannenrudimenten, deformem großem Kopf und kurzem Hals, wurde die funktionelle Belastung im ersten Verband aufgegeben. Doch kam dies nur in wenig Fällen vor. Die erste Verbandperiode wurde auf 3 bis $3^1/_2$ Monate ausgedehnt. Bei den künftigen Verbänden wurde die radiographische Kontrolle vor Anlegung und nach Abnahme jedes Verbandes als Basis für die Wahl der Stellung genommen. Die mittlere Heilungs- resp. Behandlungsdauer währte 5—9 Monate. Die Zahl der Unfälle bei den Repositionsmanövern war eine geringe. Zweimal wurde ein Knochenbruch, einmal Nervenparese durch dieselben herbeigeführt. In den letzten $3^1/_2$ Jahren wurde wohl infolge der ausschließlichen Verwendung der manuellen Reposition kein Unfall mehr beobachtet. **E. Siegel** (Frankfurt a. M.).

22) **Kissinger** (Königshütte). Luxatio femoris infracotyloidea.

(Archiv für Orthopädie, Mechanotherapie u. Unfallchirurgie Bd. II. Hft. 3.)

K. beschreibt einen Fall von Luxatio femoris infracotyloidea, die dadurch zustande gekommen ist, daß der Träger dieser Verrenkung, bei einem Ringkampfe plötzlich in die Höhe geworfen, zu Boden gefallen ist.

Die Reposition gelang sofort bei stärkstem Zug in größtmöglicher Beugestellung und anschließender rascher Streckung.

Nach K. fiel Pat. wahrscheinlich entweder bei gebeugtem Hüftgelenke direkt oder nach vorhergehendem Ausgleiten auf das linke Knie (roter Fleck). Dadurch wurde der Oberschenkel fixiert, während das Becken und der Rumpf sich in entgegengesetzter Richtung im Sinne weiterer Beugung infolge der ihnen innewohnenden lebendigen Kraft bewegten. **Hartmann** (Kassel).

23) **F. Seiderer.** Zur Kasuistik der perinealen Luxationen.

(Münchener med. Wochenschrift 1904. Nr. 32.)

Der 10jährige Knabe war aus 10 m Höhe, wahrscheinlich mit auswärts rotiertem, flektiertem und abduziertem Beine, zunächst auf einen Balken gefallen und hatte sich, wie S. annimmt, hierbei eine Luxatio obturatoria und beim weiteren Herabfallen auf einen 2 m tiefer gelegenen Heuhaufen die Luxatio perinealis zugezogen. Bei dem Repositionsversuch in Narkose wurde der Oberschenkelkopf am Damme durch direkten Druck, rechtwinklige Beugung des Oberschenkels und starken Zug zum Foramen obturatorium gebracht und alsdann die so wieder hergestellte Luxatio obturatoria reponiert. **Kramer** (Glogau).

24) **R. Lammers.** Ein Fall von Schenkelhalsfraktur beim Kinde.

(Berliner klin. Wochenschrift 1904. Nr. 32.)

$4^1/_2$jähriger Knabe hinkt seit Jahresfrist. Ursache unbekannt. Das linke Bein steht in leichter Flexion, Auswärtsrotation und Abduktion. Schenkelkopf an normaler Stelle. Linkes Bein um 1 cm verkürzt, Trochanter ein wenig über der Roser-Nélaton'schen Linie stehend; Bewegungen nach allen Richtungen eingeschränkt. Diagnose: Fractura colli fem. durch Röntgenbild gestellt (Abbildung).

In der Literatur sind erst (einschließlich des obigen) fünf sichere Fälle von Schenkelhalsbruch im jugendlichen Alter, d. i. bis 20 Jahren bekannt, in den übrigen mitgeteilten (ca. 84) Fällen handelt es sich um Epiphysenlösungen.

Da Schenkelhalsbrüche bei Kindern ohne wesentliche Symptome verlaufen können, solange Einkeilung besteht, hat die Diagnose mit ungewöhnlichen Schwierigkeiten zu kämpfen. Verf. kann sich der Ansicht Hoffa's, daß die Fälle von Coxa vara zu Schenkelhalsbrüchen neigen, nicht anschließen, glaubt vielmehr, daß die Coxa vara durch die Dislokation der Fragmentenden entsteht.

Digitized by Google

Da noch lange nach der Heilung eine Neigung zur Verschiebung der Fragmentenden resp. Verbiegung des geheilten Schenkelhalses besteht, soll nach der Heilung im Extensions- oder Gipsverband noch für das ganze erste Jahr ein Schienenhülsenapparat getragen und Massage und Gymnastik geübt werden.

Langemak (Erfurt).

25) **M'Gregor.** Case of varicose anastomosis between the saphenous veins, through the external pudic and superficial epigastric veins.

(Glasgow med. journ. 1904. Mai.)

Deutlich nachgewiesene Anastomose zwischen der offenbar durch Thrombose nach Dysenterie vor 4 Jahren verschlossenen linken Saphena und der offenen rechten, und zwar vermittels der beiden Venae pudendae externae und epigastricae superficiales. Es war ein aus dicken Venen bestehendes Dreieck vorhanden mit oberer Spitze am Nabel und der Verbindungslinie zwischen Mündungen der Saphenae als Grundlinie. Es bestand die Absicht, die Varicen durch Ligatur zur Verödung zu bringen. Pat. war 26 Jahre alt. **W. v. Brunn** (Marburg).

26) **Julliard et Descoeudres.** Sarcome primitif de la synoviale du genou.

(Arch. internat. de chir. Vol. I. Fasc. 6.)

Während die Sarkome des Kniegelenkes überhaupt nicht selten sind, stellen diejenigen, die von der Synovialis ihren Ausgangspunkt nehmen, eine Rarität dar. In der Literatur konnten Verff. nur fünf einschlägige Beobachtungen finden. Sie fügen denselben einen eigenen sechsten Fall hinzu.

Es handelte sich um eine bei einer 34jährigen Frau beobachtete, langsam gewachsene, cystenähnliche, kolossale Geschwulst des Kniegelenkes. Die Exstirpation derselben zeigte, daß sie von der Synovialschleimhaut ausging und sich einerseits bis unter die Quadricepssehne und andererseits bis zur Kniekehle erstreckte. Mikroskopisch erwies sie sich als kleinzelliges Sarkom mit Riesenzellen.

Was die Diagnose der Synovialsarkome anlangt, so ist dieselbe in keinem der sechs Fälle gestellt worden; besonders die Unterscheidung dieser Erkrankung von derjenigen einer tuberkulösen Entzündung des Kniegelenkes kann erhebliche Schwierigkeiten machen. Differentialdiagnostisch spricht für das Vorhandensein eines diffusen Sarkoms die auffallende, vollkommene Intaktheit der Bewegungen, das Fehlen von Knarren im Gelenke, das durch Radiographie festgestellte Nichtvorhandensein eines Knochenherdes oder einer lokalen Eiterung. Die Röntgenstrahlen sind ferner imstande, über den eventuellen Ursprung der Geschwulst, ob vom Knochen, vom Periost oder von den Weichteilen ausgehend, Aufschluß zu geben.

Was schließlich die Prognose anlangt, so ist sie bei dem diffus auftretenden Sarkom eine sehr ernste; eine Absetzung des Gliedes ist hier unvermeidlich und dennoch die Gefahr des Rezidives und der Metastasen vorhanden. Das lokalisierte Sarkom gibt eine etwas bessere Prognose, wenn auch hier wegen des weniger radikalen therapeutischen Vorgehens Rezidive zu befürchten sind.

Die Behandlung kann natürlich nur bei der lokalisierten Form in der Exstirpation bestehen; sie erheischt in allen übrigen Fällen die Amputation. Die typische oder atypische Resektion ist als unzweckmäßig zu verwerfen.

Engelmann (Dortmund).

27) **Toussaint.** Corps libres dans une bourse séreuse.

(Gaz. des hôpitaux 1904. Nr. 72.)

28) **Schwartz.** Desgl.

(Ibid.)

T. behandelte einen 23jährigen Soldaten, der seit seiner Kindheit an der Innenseite seines linken Knies eine nußgroße Schwellung trug. Damals spürte

Digitized by Google

er beim Klettern plötzlich Schmerzen, es entstand ein Hämatom, nach dessen Rückbildung eben jene Schwellung nachblieb, die ihn beim Militär derart belästigte, daß ein Eingriff nötig wurde. Man fand in einem Schleimbeutel vor der Sehne des Sartorius drei freie Körper in ca. 15 g Flüssigkeit. Die Körper bestanden aus Knochen und Knorpel.

Ähnliche Körper hat S. in drei Fällen aus der Bursa praepatellaris entfernen können. In seinen Fällen hingen sie jedoch an langen, dünnen Stielen.

V. E. Mertens (Breslau).

29) **Giron** (Aurillac). **Luxation latérale externe complète du genou droit. Reduction. Guérison. — Rapport par Bazy.**

(Bull. et mém. de la soc. de chir. de Paris T. XXIX. p. 905.)

Die Verrenkung war durch Stoß auf die Außenseite des Oberschenkels bei Fixation des Unterschenkels zustande gekommen. Interessant ist nun an der ja an sich nicht häufigen Beobachtung, daß die Reposition ohne Allgemeinanästhesie gelang. Nach 3 Wochen war bei Abnahme des Verbandes der intraartikuläre Erguß fast verschwunden und bestand nur noch geringe Steifheit, die binnen einigen Wochen vollständig verschwand. **Reichel** (Chemnitz).

30) **Trinci** (Firenze). **Rara complicanza in un caso di lussazione posteriore incompleta del ginocchio.**

(Rivista sugli infortuni del lavoro 1904. p. 103.)

Das Bemerkenswerte des Falles ist die Kombination der an sich selteneren Subluxation des Unterschenkels nach hinten mit einer Abreißung eines Fragmentes vom Fibulaköpfchen. Der Fall ist kurz folgender: Einem 35jährigen Arbeiter fällt beim Bahnbau ein Steinblock von hinten gegen das untere Drittel des Oberschenkels des rechten leicht flektierten Beines. 9 Monate später sieht Verf. den Pat. Die Achse des Unterschenkels ist nach hinten verschoben und außerdem medianwärts leicht gebogen, der Tiefendurchmesser des Knies ist vergrößert, die Kniescheibe steht tiefer. Flexion und Funktion des Beines sind erschwert. Das Fibulafragment ist palpatorisch und radiographisch nach oben disloziert und in der Gelenklinie nachzuweisen. **A. Most** (Breslau).

31) **Boyksen. Ein Fall von Necrosis patellae infolge technisch falscher Anwendung der Stauungshyperämie nach Bier.**

Inaug.-Diss., Kiel, 1904.

Ein elfjähriges Mädchen wurde wegen einer Beugekontraktur des linken Kniegelenkes mit Stauungshyperämie behandelt. In Abwesenheit des behandelnden Arztes, der verreisen mußte, führten die Eltern selbst die Stauungsbehandlung aus, und infolge zu festen Anlegens der Binde kam es zu einer Nekrosenbildung in der Kniescheibe, die sich in ihren oberen Partien völlig demarkierte, so daß das Gelenk und die Femurkondylen vollkommen frei lagen. Die Ausheilung erfolgte unter konservativen Verbänden und unter Zuhilfenahme von Transplantationen mit funktionell gutem Erfolge. **Deutschländer** (Hamburg).

32) **Cameron. A boy, aged 11, who was lately treated on account of a large idiopathic popliteal aneurysm.**

(Glasgow med. journ. 1904. April.)

Eine Ursache für die Entstehung war nicht nachweisbar. Das Poplitealaneurysma, das außerordentlich große Beschwerden bereitet und zu Peroneuslähmung geführt hatte, wurde durch Ligatur der A. femoralis im Scarpa'schen Dreieck geheilt. Auch die Peroneuslähmung ist erheblich zurückgegangen.

M. v. Brunn (Marburg).

Digitized by Google

33) **Geyer.** Ein Fall von Exostosis cartilaginea.

(Inaug.-Diss., Kiel, 1903.)

Bei einem $15^1/_2$jährigen Schiffszimmerlehrling hatte sich allmählich ohne jede äußere Veranlassung am proximalen Ende der linken Tibia eine kartilaginäre Exostose gebildet, die einen Umfang von 18 cm und eine Dicke von 4 cm besaß. Sie saß breitbasig wie ein Baumschwamm der Tibiadiaphyse auf. Anderweitige Exostosen waren nicht nachweisbar; auch ließ sich keine Störung im Epiphysenwachstum feststellen, wie dies ja bei solitären Exostosen die Regel zu sein pflegt. Abtragung der Exostose im Gesunden mit Hammer und Meißel, Glättung der in der Tibia entstandenen Höhle; vollkommene Heilung. Zwei gut reproduzierte Röntgenbilder lassen die Strukturverhältnisse der Exostose sehr schön erkennen.

Deutschländer (Hamburg).

34) **A. Bolintineanu** und **V. V. Gradinescu.** Die traumatische Ablösung des unteren Epiphysenendes der Tibia bei einer Fraktur der Unterschenkelknochen.

(Spitalul 1904. Nr. 12 u. 13.)

Der betreffende 14jährige Knabe wurde beim Reiten vom Pferde abgeworfen und flog über den Kopf desselben hinweg. Er fiel auf den inneren Rand des rechten Fußes. Man fand an der inneren Seite des rechten Fußgelenkes eine stark blutende Wunde, aus welcher das untere Ende eines Knochens hervorragte; der Tibiaschaft, von dem die Epiphyse abgetrennt war.

Diese Epiphysenlösung ist selten, seltener die Epiphysentrennung des unteren Femurendes. **E. Toff** (Braila).

35) **Custodis.** Ein Fall von Myxofibrom des Nervus peroneus. Zugleich ein Beitrag zur Lehre von der Entstehung der Ganglien.

(Beiträge zur klin. Chirurgie Bd. XLIII. p. 788.)

Als Ursache einer Peroneuslähmung bei einem 29jährigen Manne fand sich eine haselnußgroße Geschwulst des Nerven am Wadenbeinköpfchen. Sie wurde exstirpiert und histologisch untersucht, wobei sie sich als Myxofibrom mit ziemlich ausgedehnter, gallertiger Erweichung erwies. Es waren dadurch cystenartige Bildungen entstanden. C. sieht in diesem Befunde eine Bestätigung der Ansicht von Ledderhose über die Genese der Ganglien, wonach diese aus Geschwülsten der Gelenkkapseln und Sehnenscheiden durch kolloide Degeneration des Bindegewebes entstehen. **M. v. Brunn** (Tübingen).

36) **Escribano.** Tratamiento quirúrgico de las úlceras crónicas de las piernas.

(Rev. de med. y cir. pract. de Madrid 1904. Juni 7.)

Bei fünf näher beschriebenen Fällen von Ulcus cruris, die mit allen erdenklichen Mitteln vergeblich behandelt worden waren, führte E. die Exstirpation der Vena saphena int. von dem Kniegelenk an aufwärts und zugleich die Neurektomie des das Gebiet des Ulcus versorgenden Nerven, meist des Poplit. int., mit bestem Erfolg aus. Er empfiehlt diese Methode als ultima ratio.

Stein (Wiesbaden).

Originalmitteilungen, Monographien und Separatabdrücke wolle man an *Prof. E. Richter* in Breslau (Kaiser Wilhelmstraße 115), oder an die Verlagshandlung *Breitkopf & Härtel*, einsenden.

Druck und Verlag von Breitkopf & Härtel in Leipzig, Nürnbergerstraße 36/38.

Digitized by Google

Zentralblatt
für
CHIRURGIE

herausgegeben
von

E. von Bergmann, in Berlin, **F. König,** in Berlin, **E. Richter,** in Breslau.

Einunddreifsigster Jahrgang.

Wöchentlich eine Nummer. Preis des Jahrganges 20 Mark, bei halbjähriger Vorauszahlung. Zu beziehen durch alle Buchhandlungen und Postanstalten.

Nr. 47. Sonnabend, den 26. November. **1904.**

(Aus dem Laboratorium der propäd.-chir. Klinik des Prof. M. Ssubotin in St. Petersburg.)

Gelenktuberkulose und Trauma.

Von

Dr. N. N. Petrow.

Nach den bekannten Schüller'schen und Krause'schen experimentellen Untersuchungen über obiges Thema galt es während längerer Zeit als feststehend, daß traumatische Einflüsse die Lokalisation von Tuberkelbazillen aus dem Blutkreislauf und damit den

Digitized by Google

Ausbruch einer tuberkulösen Arthritis im lädierten Gelenke hervorzurufen imstande wären.

Es folgten jedoch in neuerer Zeit von verschiedener Seite Kontrollarbeiten, und namentlich die mit reinerem Impfmaterial und mäßig virulenten Bazillenkulturen ausgeführten Versuche von Lannelongue und Achard, Friedrich und Honsell brachten die Dinge so weit, daß heute wohl allgemein (wenigstens in Deutschland) angenommen wird, daß das Trauma nur insofern den Ausbruch einer tuberkulösen Arthritis begünstigen kann, als es ein bereits früher von tuberkulösen Bazillen bewohntes und nur klinisch gesundes Gelenk trifft.

Eine tatsächliche Begründung dieser letzten per exclusionem angenommenen Auffassung fehlt aber meines Wissens noch vollständig, und hält eine solche experimentelle Begründung z. B. Prof. Friedrich für unmöglich, da wir ja latente tuberkulöse Herde nicht beibringen können.

Meine vor bereits $3^1/_2$ Jahren begonnenen experimentellen Studien über »chirurgische« Tuberkulose haben mich manchen der erwähnten Fragen über traumatische Gelenkstuberkulose näher treten lassen, und sind auch diesbezügliche Ergebnisse in einer vor 2 Jahren in russischer Sprache erschienenen Schrift zusammengestellt worden. Diese ist aber den deutschen Lesern nur im Referat (Zentralblatt für Chirurgie 1902 Nr. 52) einer sehr unvollständigen vorläufigen Mitteilung bekannt geworden. Deshalb möchte ich noch an dieser Stelle in aller Kürze über die Tatsachen berichten, welche ich damals und teilweise auch später beobachten konnte.

Nacheinander werde ich besprechen: 1) Das latente Verweilen von tuberkulösen Bazillen in scheinbar gesundem Knochenmarke. 2) Den Einfluß eines Traumas auf lokal einsetzende Gelenktuberkulose. 3) Die Lokalisierung der Tuberkulose im Anschluß an ein Trauma in vorher vollständig gesunden Gelenken.

Ad 1) Bei 26 intraperitoneal tuberkulös infizierten Meerschweinchen untersuchte ich bei ihrem Tode das Epiphysenmark der großen Extremitätenknochen auf Bazillengehalt. Klinisch und makroskopisch-anatomisch waren alle betreffenden Knochen und Gelenke gesund. Die Untersuchung wurde auf Strichpräparaten ausgeführt, welche auf reinen, fast sämtlich neuen Objektgläsern angefertigt und nach Ziehl-Gabet gefärbt waren. Dabei kamen Strichpräparate von 312 Stück Epiphysenmark zur Untersuchung, und in 14 derselben, welche von 8 verschiedenen Tieren stammten, wurden tuberkulöse Bazillen nachgewiesen. Die betreffenden 8 Tiere waren 4—5 Wochen nach der Infektion an Tuberkulose der Bauchorgane zugrunde gegangen. Natürlich ist anzunehmen, daß die wirkliche Zahl der bazillenhaltigen Knochenmarke eine bedeutendere war, da zweifellos bei der angewandten groben Untersuchungsmethode Bazillen übersehen werden konnten. Hiermit ist der Beweis erbracht, daß tuberkulöse Bazillen im Knochen-

Digitized by Google

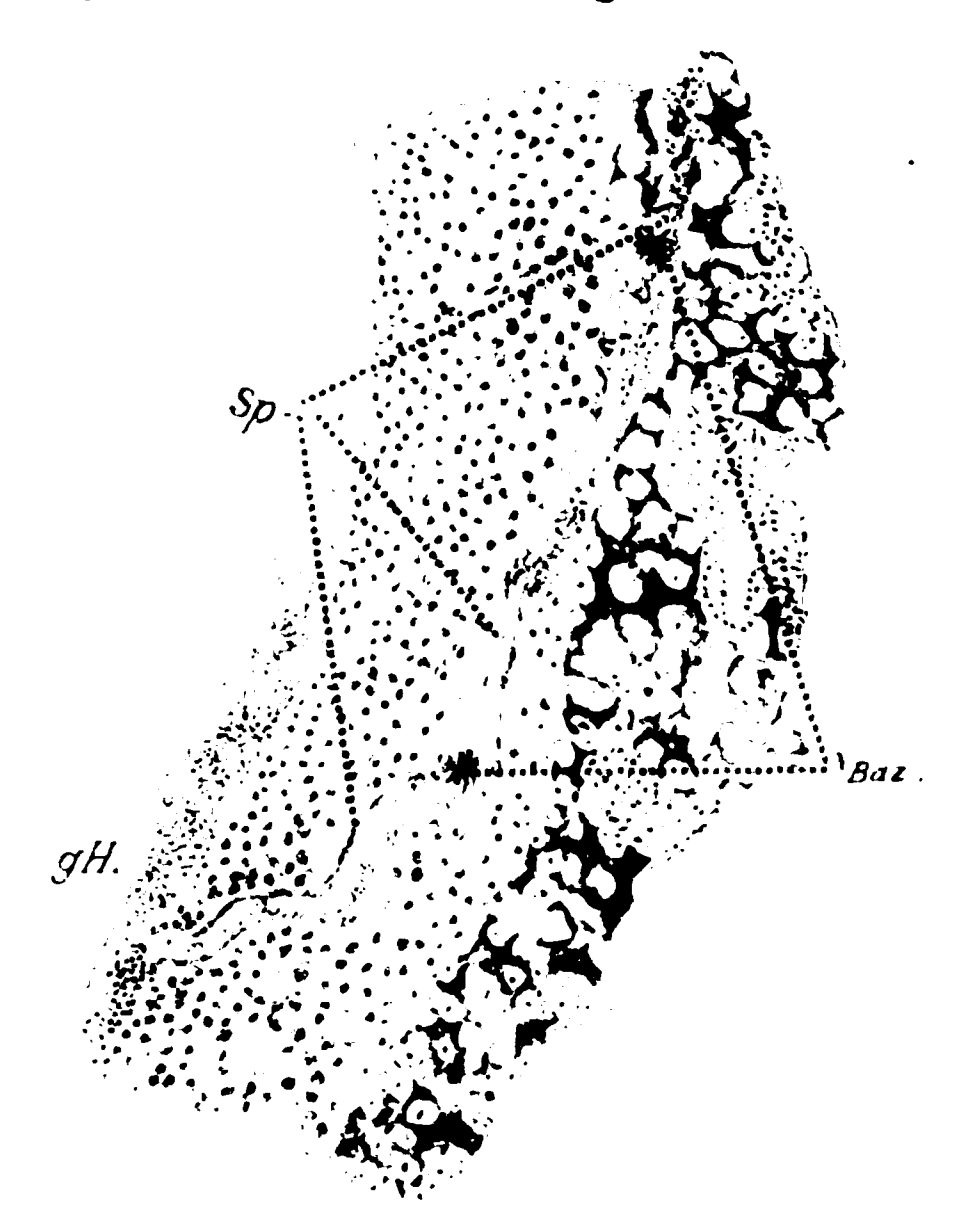


Fig. 1. Gelenkende der Tibia eines luxierten Sprunggelenkes 3 Tage nach seiner Infektion mit Tuberkelbazillen.

Sp. Spalte im Knorpel, die aus der Gelenkhöhle (*G. H.*) bis zum Knochen geht. In die Spalte sind bazillenhaltige Wanderzellen eingedrungen (Reich. Obj. 4, Ok. 3). In zwei größeren Bazillenhaufen sind der Anschaulichkeit wegen die Bazillen in der Figur schärfer und größer angedeutet.

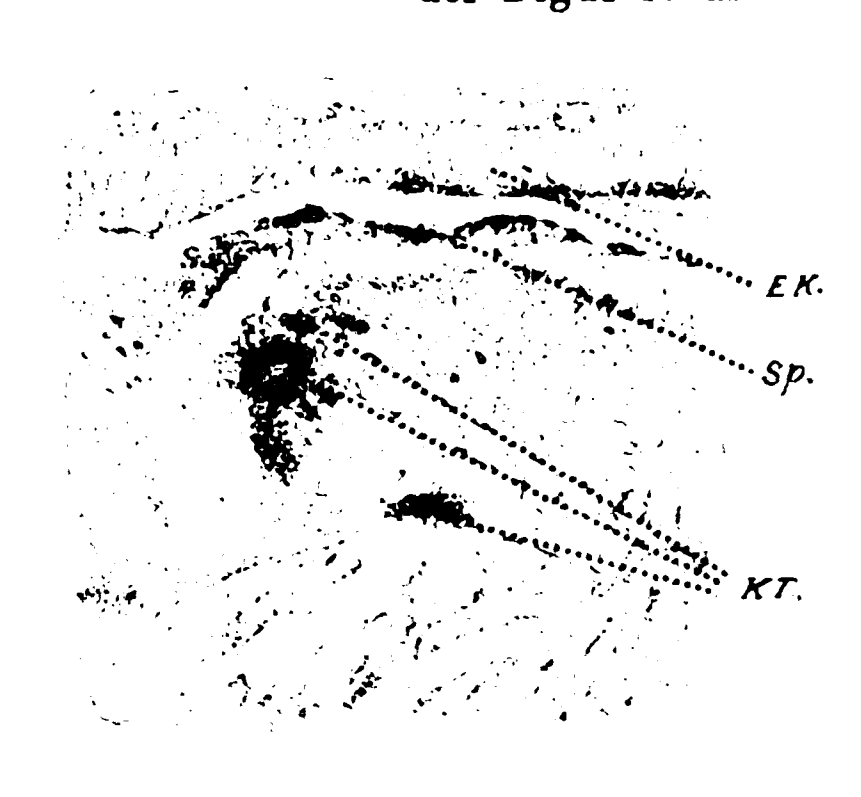


Fig. 2. Tibiaepiphyse eines luxierten Sprunggelenkes 7 Tage nach der Infektion. *E. K.* Epiphysenknorpel. *Sp.* mit Fibrin und Zellen gefüllte Spalte, bei der traumatischen Knorpellösung entstanden. *K. T.* Knochentuberkel, traumatischen Rissen angrenzend.

Reich. Obj. 2, Ok. 3.

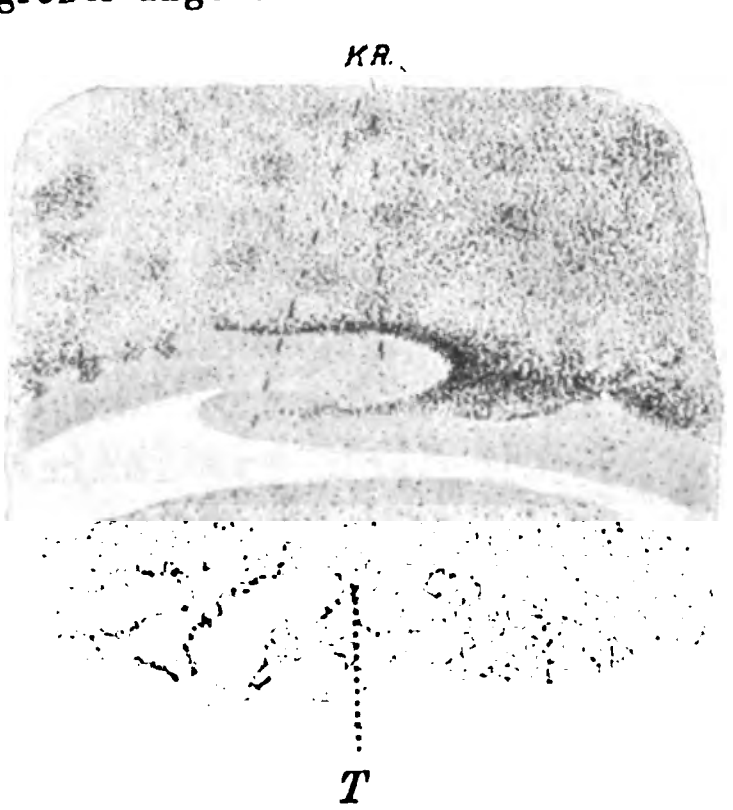


Fig. 3. Tibiaepiphyse und Talus eines luxierten Sprunggelenkes 9 Tage nach der Infektion.

Der Gelenkknorpel der Tibia zeigt einen Riß (*K. R.*), dessen Ränder gegeneinander verschoben sind. Hier sieht man eine starke Zelleninfiltration, und der ganze angrenzende Knochenbezirk ist mit tuberkulösen Granulationen und einzelnen Tuberkeln durchsetzt. Der unverletzte Talus (*T*) ist tuberkelfrei

Reich. Obj. 2, Ok. 3.

Digitized by Google

marke verweilen können, ohne eine bemerkbare Reaktion hervorzurufen.

Diese Tatsache war ja auch a priori höchst wahrscheinlich, nachdem Bazillen in gesunden Geschlechtsdrüsen von Phthisikern nachgewiesen waren (Curt Jani, Nakaraï). Vor kurzem sind Bazillen ohne spezifische Reaktion auch in Lymphdrüsen gesehen worden (Bartel), und das Knochenmark hat wohl die größte Fähigkeit, im Blute zirkulierende Bakterien aufzufangen und zu fixieren (vgl. Wassermann).

Ad 2) Bei einer Serie von 23 Kaninchen wurde ein Kniegelenk lädiert (18mal Kontusion, 5mal starke Distorsion), bei 18 davon noch ein Sprunggelenk luxiert und in sämtliche lädierte Gelenke sowie in die unlädierten Kniegelenke aller Tiere wurde je 0,1 ccm (18mal) und je 0,25 ccm (5mal) einer filtrierten Menschentuberkelbazillenemulsion eingespritzt. Die Tiere wurden nach 3, 6, 12 Stunden, 1, 2, 3, 5, 7, 9, 11 Tagen, 2, 3, 5 Wochen und 2, $3^1/_2$, 4, 5 Monaten getötet, dabei alle infizierten Gelenke ausgesägt, fixiert, dekalziniert und in Schnitte zwecks mikroskopischer Untersuchung zerlegt. Die Ergebnisse dieser Experimentserie lauteten dahin, daß die Traumata eine bedeutende Beschleunigung und Destruktionssteigerung des tuberkulösen Prozesses zur Folge hatten. Während in den nicht lädierten Gelenken nur Kapsel und Bänder affiziert waren, unterlagen in den lädierten Knorpel und Knochen einer oft beträchtlichen Destruktion. Was mir aber dabei am lehrreichsten zu sein scheint, ist, daß jede Kontinuitätstrennung der Knorpel oder Knochen als Eintrittspforte und Entwicklungsherd für die tuberkulösen Bazillen gedient hat. Als anschauliche Beispiele der aktivierenden Wirkung der anatomischen Substrate des Traumas auf die Tuberkuloseentwicklung mögen die Figg. 1—3 dienen.

In diesen Ergebnissen erblicke ich den tatsächlichen Beweis dafür, daß ein Trauma der lokal ausbrechenden Tuberkulose in histologisch greifbarer Weise bedeutenden Vorschub leistet.

Ad 3) Die Lösung der hier zu besprechenden Frage war dadurch erschwert, daß gerade bei den sonst bequemsten Versuchstieren — bei den Kaninchen — im Verlaufe jeder über 4—5 Monate dauernden Tuberkulose recht häufig spontane tuberkulöse Gelenkerkrankungen entstehen. Diese zuerst von Courmont und Dor beschriebene Tatsache mußte auch von Friedrich und Honsell konstatiert werden; auch ich habe sie mehrmals beobachtet. Begreiflicherweise wirkt sie sehr störend auf die Beurteilung des Zusammenhanges einer eventuell entstandenen tuberkulösen Arthritis mit dem Trauma in einem lädierten Gelenk.

Um diese Schwierigkeit zu beseitigen, bediente ich mich eines einfachen Kunstgriffes — ich tötete nämlich alle Versuchstiere $3^1/_2$ Monate nach erfolgter Infektion. Dazu bestimmte mich die Annahme, daß, wenn das Trauma in der Tat eine Lokalisation der

Digitized by Google

Tuberkulose herbeibringen kann, dieselbe nach $3^1/_2$ Monaten genügend entwickelt sein werde, während spontane tardive Lokalisationen noch wenig zum Vorschein kommen würden. Diese Annahme hat sich auch in vollem Maße bestätigt. Es kommen hier 18 Kaninchen in Betracht, die mit 0,3—0,5 ccm einer filtrierten Menschentuberkelbazillenaufschwemmung in die Ohrvene injiziert waren und einige Stunden vor der Infektion eine leichte Kontusion eines Sprunggelenkes, eine leichte Distorsion des einen Kniegelenkes und eine schwere, oft bis zur intraartikulären Knochenfraktur fortgesetzte Distorsion des anderen überstanden hatten. Bei der Sektion zeigten sämtliche Tiere eine begrenzte chronische Lungentuberkulose; alle anderen Organe waren frei. 11 von den 18 stark distorquierten Kniegelenken erwiesen sich als tuberkulös erkrankt; 2 von den 18 leicht distorquierten und 2 von den 162 unlädierten zeigten dieselbe Krankheit; die 18 leicht kontundierten Gelenke blieben sämtlich frei. Danach halte ich mich für berechtigt, mit großer Wahrscheinlichkeit die Behauptung aufzustellen, daß die Möglichkeit der Lokalisation der chronischen Tuberkulose in vorher tuberkulosefreien Gelenken im Anschluß an ein heftiges Trauma erwiesen ist.

Auch hier ist es mir gelungen, den unmittelbaren Zusammenhang der Tuberkuloseherde mit anatomischen Residuen der Traumata festzustellen, und besitze ich auch einschlägige Abbildungen. Allein diese möchte ich nicht allzu stark hervorheben, da es bei der meist schon ziemlich vorgeschrittenen Affektion der Gelenke schwer möglich war, mit voller Sicherheit zu entscheiden, ob die an Gewebsrisse, Blutergüsse usw. angrenzenden Tuberkelherde wirklich primär, d. h. unmittelbar durch Lokalisation aus dem Blutkreislauf, oder sekundär, d. h. lokal lymphogen entstanden waren. Die Möglichkeit einer solchen Fehlerquelle bei der Beurteilung der feineren mikroskopischen Vorgänge finde ich in der einschlägigen Literatur wenig berücksichtigt, und deshalb möchte ich sie hier angedeutet wissen.

Da ich mich andererseits in einer späteren Versuchsreihe (Ref. Zentralblatt für Chirurgie 1904 Nr. 33) vergeblich bemüht habe, die Lokalisation sogar hoch virulenter Tuberkulose durch verschiedene Zirkulations- und Ernährungsstörungen hervorzurufen, wobei die prädisponierende Rolle des Traumas sich wieder bestätigte, so fühle ich mich berechtigt, letztere auch an dieser Stelle ausdrücklich zu betonen.

Wie oft der Experimentsanordnung analoge Verhältnisse in der Menschenpathologie zustande kommen, muß natürlich dahingestellt bleiben; dennoch aber sind die auseinandergesetzten Ergebnisse auch in praktischer, namentlich in forensischer Hinsicht vielleicht mit Recht im Auge zu behalten.

Literatur:

M. Schüller, Experimentelle und histologische Untersuchungen. Stuttgart, Enke, 1880.

Digitized by Google

Krause, Die Tuberkulose der Knochen und Gelenke. Leipzig, 1891. Idem. Deutsche Chirurgie, Lief. 28a. 1899.
Lannelongue et Achard, Bulletin méd. 1899. Nr. 43 und Gaz. des hôpitaux 1899. Nr. 54.
Friedrich, Deutsche Zeitschrift für Chirurgie 1899. Bd. LIII.
Honsell, Bruns' Beiträge 1900. Bd. XXVIII.
Curt Jani, Virchow's Archiv 1886. Bd. CIII.
Nakaraï, Ziegler's Beiträge 1898. Bd. XXIV.
Bartel, Wiener klin. Wochenschrift 1904. Nr. 15.
Wassermann, Deutsche med. Wochenschrift 1902. Nr. 7.
Courmont et Dor, Comptes rendus de la Société de Biologie 1890. p. 587; 1891. p. 129.

---

1) **C. Nicoladoni.** Anatomie und Mechanismus der Skoliose.
(Bibliotheca medica. Abteilung E. Hft. 5.)
Stuttgart, **Erwin Nägele,** 79 S. mit 181 Abbildungen im Text und auf 18 Tafeln und mit einem Porträt des Verf.s.

Mit diesem Werke hat N., wie v. Mikulicz im Vorworte bemerkt, gewissermaßen den Schlußstein zu einer Reihe von Arbeiten über die Skoliose gelegt, die ihn seit mehr als zwei Jahrzehnten beschäftigt hatten. Leider war es dem Verf. nicht mehr vergönnt, das Erscheinen desselben zu erleben.

N.'s anatomische Untersuchungen an skoliotischen Wirbelsäulen sind in der Literatur schon rühmlich bekannt. Sie werden stets ein ehrenvolles Zeugnis ablegen für die wissenschaftliche Sorgfalt, mit welcher N. zu Werke gegangen ist, aber auch für die exakte Forschung auf diesem engeren Gebiete ihre Bedeutung bewahren. An zahlreichen Serienschnitten hat N. die innere Architektur der Knochen, besonders an der kindlichen Skoliose, genau studiert. Zu den Ergebnissen dieser Untersuchung gehört u. a. der, vielleicht für die Prognose der rachitischen Verkrümmung beachtenswerte Nachweis, daß die Bogenepiphysenfuge an der konvexen Seite der kindlichen Skoliose frühzeitig eingeht, also zu einer Zeit, in welcher sie unter normalen Verhältnissen als Wachstum förderndes Bindeglied noch länger eine wichtige Funktion auszuüben gehabt hätte, und daß auch die Bogenepiphysenfuge der konkaven Seite allmählich, aber langsamer, verkümmert, ferner der Nachweis, daß der ruhigste Teil bei den Bewegungsvorgängen am asymmetrischen Wirbel das sogenannte Segmentum interarticulare posterius ist. Die Präparate werden jetzt zum Andenken an N. von der Deutschen Gesellschaft für Chirurgie im Langenbeck-Hause in Berlin aufbewaht. — Die Untersuchungen N.'s erstreckten sich außerdem auch auf die Topographie der Weichteile und der Brust- und Bauchorgane, sowie auf das Verhalten der Bänder.

Die erste Veröffentlichung des Materials erfolgte vor Jahren in den Denkschriften der mathematisch-naturwissenschaftlichen Klasse der kaiserl. Akademie der Wissenschaften zu Wien. Das vorliegende Werk enthält nunmehr eine Zusammenstellung der früheren Arbeiten

Digitized by Google

mit einigen redaktionellen Änderungen. Die Beschreibung der Präparate und die aus der Betrachtung der Präparate abgeleiteten Schlußfolgerungen für den Mechanismus der Skoliose konnten im wesentlichen wörtlich übernommen werden.

Aus der inneren Architektur der Knochen und aus dem Verhalten der Serienschnitte zieht N. bekanntlich den Schluß, daß die Torsion der skoliotischen Wirbelsäule nicht auf einer Rotation derselben beruht, ferner, daß die Wirbelkörper in ihrem inneren Gefüge nicht gewunden oder gedreht sind. Die Torsion ist kein Attribut der reinen Skoliose, sie findet sich nur da, wo einseitige Reklination vorhanden ist. Nach dieser Auffassung ist die ganze Reihe der Erscheinungen zurückzuführen auf exzentrischen Druck (Inklination und Reklination), ferner auf Überdruck auf der konkaven, Blähung und Spannung auf der konvexen Seite. Aber damit ist noch nicht erklärt, worauf der exzentrische Druck zurückzuführen ist. Wir kommen ohne die Annahme von Rotation am Maximum der skoliotischen Verkrümmung und von Torsion als Zustand behinderter Rotation nicht aus. Die innere Architektur der Knochen spricht keineswegs gegen letztere Annahme; denn die Architektur ist nicht der Ausdruck der äußeren, wirksamen Kräfte der Deformation, sondern nur der Ausdruck der Anpassung an die Funktion. Sie beweist, daß der Knochen seine elastischen inneren Spannkräfte wieder gewonnen hat, und zwar durch Verminderung der plastischen Eigenschaften desselben, die zur Deformation geführt hatten. Die statisch-funktionelle Anordnung der Spongiosa dürfte durch die Untersuchungen von Julius Wolff bewiesen sein. Es muß nur betont werden, daß die Transformation der inneren Architektur je nach der Art der Beanspruchung während der Heilung zeitlich ein sekundärer Vorgang ist.

Obwohl nun aber in N.'s Arbeit alle Erscheinungen der Asymmetrie des skoliotischen Wirbels als Komponentenwirkungen aus der Inklinations- und Reklinationspressung dargestellt werden (p. 52), so spricht N. in der am Ende des Werkes sich findenden Definition doch von einer Rotationsbewegung. Man kann darunter aber nur die Bewegungsvorgänge vor dem Segmentum interarticulare posterius, also vor den Gelenken, verstehen. Als Quelle dieser Rotationsbewegung betrachtet N. dann wieder die exzentrische Belastung. Die Definition lautet nämlich: »Die Skoliose ist eine Difformität, hervorgerufen durch abnorme exzentrische Belastung der Wirbelsäule, bei der es, abgesehen von der seitlichen Abweichung, zu einer Torsion kommt, welche einesteils den Einzelwirbel betrifft, dessen Körper dabei durch Rotationsbewegung der Konvexität sich zuwendet — hauptsächlich aber die Relationen der einzelnen Wirbelabschnitte zueinander, in horizontaler, frontaler und sagittaler Projektion tief stört.« Ein Blick auf Fig. 1 der Arbeit belehrt, daß diese Definition höchstens für den Mechanismus des Einzelwirbels Geltung haben kann, nicht auch für den Mechanismus der ganzen Wirbelsäule. Denn

Digitized by Google

hier liegt die gerade Halswirbelsäule lotrecht über dem Kreuzbein und dazwischen liegt eine sogenannte primäre Dorsalskoliose. Die Wirbelsäule ist wohl verbogen, läßt aber keinen Schluß zu auf abnorm exzentrische Belastung.

Es zeigt sich somit, daß durch anatomische Untersuchungen allein die Frage nach dem Mechanismus der Skoliose nicht ganz gelöst werden kann. Die Verkrümmung will auch technologisch betrachtet werden, wenn eine »Entwicklungstheorie« derselben konstruiert werden soll. Leider wird noch vielfach angenommen, daß die eine Betrachtungsweise mit der anderen nicht vereinbar sei. Auch N. hat im letzten Kapitel, in dem er von neueren Arbeiten spricht, für eine andere als anatomische Betrachtung nicht viel übrig.

Die Besprechung des vorliegenden Werkes wäre unvollständig, wenn nicht der vorzüglichen Ausstattung seitens des Verlages in dem bekannten Format der Bibliotheca medica besonders gedacht würde.

J. Riedinger (Würzburg).

---

2) **A. Schanz.** Die statischen Belastungsdeformitäten der Wirbelsäule mit besonderer Berücksichtigung der kindlichen Skoliose.

Stuttgart, **Ferdinand Enke,** 1904. 210 S. 118 Abbildungen.

Das vorliegende, Albert Hoffa gewidmete Buch entwirft ein Bild von der Skoliose »im Rahmen ihrer natürlichen Verwandtschaft«, da die rein symptomatische Einteilung, welche Krankheitsbilder gibt, die sich in ihrem Wesen fremd sind, dem heutigen Stande der Pathologie nicht mehr entspricht. Die Auffassung des Krankheitsbildes ist hauptsächlich eine physikalische. Statische Leistungsfähigkeit und statische Inanspruchnahme der Wirbelsäule sind Grundbegriffe für das Verständnis der Pathologie der Skoliose. Diese Grundbegriffe dienen zur Erklärung der Symptomatologie des Leidens, das sich als mechanische Folge statischer Überlastung darstellt, wie in ausführlicher Weise erörtert wird. Ätiologisch ist demnach die Skoliose zurückzuführen entweder auf erhöhte statische Inanspruchnahme oder auf verminderte statische Leistungsfähigkeit. In jedem Falle besteht ein Mißverhältnis zwischen Inanspruchnahme und Leistungsfähigkeit. Aus dieser Auffassung zieht Verf. auch die Lehren für die Behandlung, deren Besprechung die zweite Hälfte des Buches gewidmet ist. In therapeutischer Hinsicht ist zu unterscheiden zwischen werdender und fertiger Deformität. Bei der werdenden Deformität ist die Indikation zum Ausgleich jenes Mißverhältnisses gegeben. Bei der fertigen Deformität dagegen ist die Wiederherstellung normaler Formen anzustreben. Die Behandlung der werdenden Deformität umfaßt Prophylaxe, Massage, Heilgymnastik und Stützapparate. Die fertige Deformität erfordert außer der Anwendung von Massage und von Heilgymnastik, welche die Selbstheilungsten-

Digitized by Google

denzen des Körpers anregen und befördern, sowie von redressierenden Manipulationen, auch die Anwendung von Lagerungsbetten, von stationären Redressions- und portativen Korrektionsapparaten. Verf. erwähnt hauptsächlich die Apparate, die er in seiner Anstalt benützt. Von der reinen Korsettbehandlung verspricht er sich keine sicheren Resultate. Dieselbe kann unter Umständen schädlich sein. Das kräftigste Korrektionsmittel ist das Redressement mit nachfolgender Fixation im Gipsverbande. Richtig angewandt ergibt es die besten Resultate. Verf. hat bekanntlich schon vor einiger Zeit einen einfachen, stationären Apparat zur Extension zwischen Kopf- und Fußgelenken angegeben. Die nähere Beschreibung dieses Apparates und seine Anwendungsweise, sowie die Mitteilung einiger Resultate bilden den Schluß der therapeutischen Erörterungen.

Als leitende Idee in dem ganzen Werk ist das Bestreben zu erkennen, die Therapie der Skoliose systematisch aus der Pathologie abzuleiten und dazu beizutragen, die Indikationen für die anzuwendenden Mittel nicht allein nach empirischen Gesichtspunkten kennen zu lernen. **J. Riedinger** (Würzburg).

---

3) **E. Delbanco.** Über das gehäufte Auftreten von Talgdrüsen an der Innenfläche des Präputium.

(Monatshefte für prakt. Dermatologie Bd. XXXVIII. Nr. 11.)

Während mehrere neuere Anatomen nur vereinzelte Talgdrüsen an der Innenfläche der Vorhaut gefunden haben, hat Kölliker bereits hervorgehoben, daß sie gelegentlich in großer Zahl (besonders in der Gegend des Frenulums und am vorderen Teile des inneren Blattes) vorkommen. D. bestätigt diese Angabe. Er hat »bei Leuten im mittleren Lebensalter und mit reichlich Smegma liefernder und gereizter Vorhaut durchaus nicht selten eine Menge feiner gelber Körner gefunden«, die sich histologisch als freie Talgdrüsen erwiesen.

Jadassohn (Bern).

---

4) **E. Delbanco.** Urethritis bei Oxalurie und Phosphaturie. Oxalurie und Phosphaturie als Symptome der Neurasthenie.

(Monatshefte für prakt. Dermatologie Bd. XXXVIII. Nr. 2.)

Aus dem die Literatur eingehend berücksichtigenden Aufsatze sei hier nur die für den Praktiker wichtige und dem Nichtspezialisten vielleicht nicht genügend bekannte Tatsache hervorgehoben, daß Oxalurie und Phosphaturie, die bei Urogenital-Neurasthenikern unzweifelhaft oft zur Beobachtung kommen, die Erscheinungen von Urethritis hervorrufen oder — bei postgonorrhoischen Katarrhen — unterhalten können und daher (bei Verkennung der in ihrer Genese allerdings ganz rätselhaften Stoffwechselanomalie) zu unzweckmäßiger Lokalbehandlung führen können. Dem Verf. hat sich bei der Behandlung Urotropin (1,5 pro die) besonders gut bewährt. Die theoretischen Erörterungen entziehen sich einer kurzen Wiedergabe.

Jadassohn (Bern).


Digitized by Google

5) **M. Fischer.** Die akute eitrige Prostatitis.

(Zeitschrift für ärztl. Fortbildung 1904. Nr. 18.)

Neben Fällen akuter eitriger Prostatitis, die sich an eine akute oder chronische Gonorrhöe anschließen, gibt es solche, die scheinbar aus voller Gesundheit heraus entstehen. Sie betreffen Pat., welche schon jahrelang weder Ausfluß noch Fäden beobachtet haben. Meist hat eine Gelegenheitsursache, wie Reiten oder Radfahren, besonders auf dem stoßenden Motorzweirad, infektiöse, in und neben den kleinen Gängen der Prostata abgelagerte Keime mobil gemacht. Auf diese anscheinend idiopathischen Fälle weist F. deshalb besonders hin, weil sie nicht allzu selten sind, und ihre Diagnose bisweilen verfehlt wird. Da nämlich die Krankheit häufig unter dem Bilde einer schweren Infektion beginnt, und durch kollaterales Ödem flüssige Darmentleerungen auftreten, so sind Verwechslungen mit Typhus möglich. Wird dann später die Prostatitis erkannt, so wird sie leicht als eine metastatische aufgefaßt, was Verf. nur beim Nachweise der spezifischen Infektionserreger im Eiter (z. B. Typhusbazillen) als berechtigt ansieht. Erstreckt sich die Eiterung mehr nach dem Mastdarme, so kann durch den Sphinkterkrampf Ileus vorgetäuscht werden, während die Dysurie und Pyurie, welche um die Harnröhre gelegene Abszesse veranlassen, zur Annahme einer Cystitis verleiten können.

Therapeutisch hält F. die Entleerung des Eiters nach der Harnröhre oder dem Mastdarme, die auch spontan oder nach Einführen des Katheters oder Darmrohres erfolgt, weder für erwünscht noch für erstrebenswert, da sie oft nicht zur Heilung, mitunter aber zu Komplikationen (Pyelonephritis, Harnröhren-Mastdarmfistel) führt. Allerdings ist man, wenn der Abszeß sich bereits weit in die Darmlichtung vorwölbt oder hoch oben dem Finger nur eben erreichbar ist, zur Eröffnung vom Mastdarm aus genötigt. In letzterem Falle sei der Schnitt 2—3 cm lang und durchtrenne nur die Schleimhaut; des weiteren gehe man nach Witzel's Rat stumpf in die häufig noch beträchtliche Tiefe bis auf den Eiterherd vor. Als die Methode der Wahl gilt auch dem Verf. die Eröffnung vom Damm aus.

Gutzeit (Neidenburg).

---

6) **M. Hirsch.** Die reizbare Blase.

(Zentralblatt für die Grenzgebiete der Medizin u. Chirurgie Bd. VII. Nr. 13.)

Verf. kommt am Schluß seiner Arbeit zu folgenden Schlüssen:

Die Reizblase ist ein wohlcharakterisierter Symptomenkomplex, dessen klinische Grundlage die auch objektiv nachweisbare Hyperästhesie der Blasenschleimhaut ist, durch deren Vorhandensein sie sich von einigen anderen, bisher mit der Reizblase zusammengeworfenen Krankheitsbildern sehr gut abgrenzen läßt.

Nach den pathologischen Befunden in der Blase können wir zwei große Gruppen von Reizblase unterscheiden.

Digitized by Google

1) Die Reizblase ohne pathologischen Befund oder die nervöse Reizblase. 2) Die Reizblase mit dem Befunde der einfachen, nicht entzündlichen Hyperämie oder die hyperämische Reizblase.

Beide Gruppen unterscheiden sich schon im Symptomenbild durch verschiedene klinische Nuancen. So wirken bei der nervösen Form oft psychische Momente ein; z. B. hören die Symptome oft bei geistiger Arbeit auf. Bei der hyperämischen Form sind jene Momente von Einfluß, welche die Kongestion zu den Beckenorganen erhöhen. Auch kommt es hier, allerdings nur selten, zum Auftreten von Blut im Urin, und häufig entstehen Erektionen. Auch in ätiologischer und therapeutischer Beziehung zeigen sich bedeutende Unterschiede. So ist bei der nervösen Form meist jede lokale Therapie, mit Ausnahme der vorsichtigen methodischen Dehnung der Blase, kontraindiziert, während die hyperämische Blase z. B. oft durch lokale Behandlung mit adstringierenden Mitteln günstig beeinflußt wird.

Die reizbare Blase führt allmählich zu einer Reihe von im Wesen der Affektion begründeten Folgeerscheinungen, von denen besonders die konzentrische Hypertrophie der Muskulatur zu nennen ist; nach ihrem Eintritt ist die Krankheit in der Regel irreparabel.

Das Leiden ist sehr hartnäckig, was sich aus dem zwischen Harndrang und Hyperämie der Blasenschleimhaut abspielenden Circulus vitiosus erklärt.

Die Therapie ist im allgemeinen nicht sehr wirksam. Als Bezeichnungen für die Affektion sind nur die Ausdrücke: »reizbare Blase« und »Hyperaesthesia vesicae« zulässig.

Willi Hirt (Breslau).

Kleinere Mitteilungen.

Eine Kieferklammer.

Von

Dr. **Arthur Hofmann,**

Assistenzarzt der chirurg. Universitätsklinik zu Freiburg.

(Nach einer Demonstration im Verein der Freiburger Ärzte.)

Die Anstrengung, welche dem Narkotiseur das Fixieren des vorgezogenen Unterkiefers während stundenlangen Operierens verursacht, sowie das Gebundensein seiner beiden Hände durch diese Manipulation haben wohl schon manchen Assistenten den Mangel eines Instrumentes, welches seine Arbeit hätte erleichtern können, empfinden lassen.

Vorliegendes Instrument hat den Zweck, den physischen Kraftaufwand des Narkotiseurs herabzusetzen und seiner einen Hand völlig freien Raum zu lassen.

Es stellt eine Klammer dar, welche aus drei Teilen besteht: dem Haken *a* mit leierförmigem Griff, dem mit diesem durch ein Scharnier verbundenen Löffel *b* und der gezahnten Stellfeder *c*.

Die Konvexität des Hakens trägt die gerippte Beißplatte *d*. Die Stellfeder tritt beim Nähern der Branchen *a* und *b* in Wirkung und verhindert ein Herab-

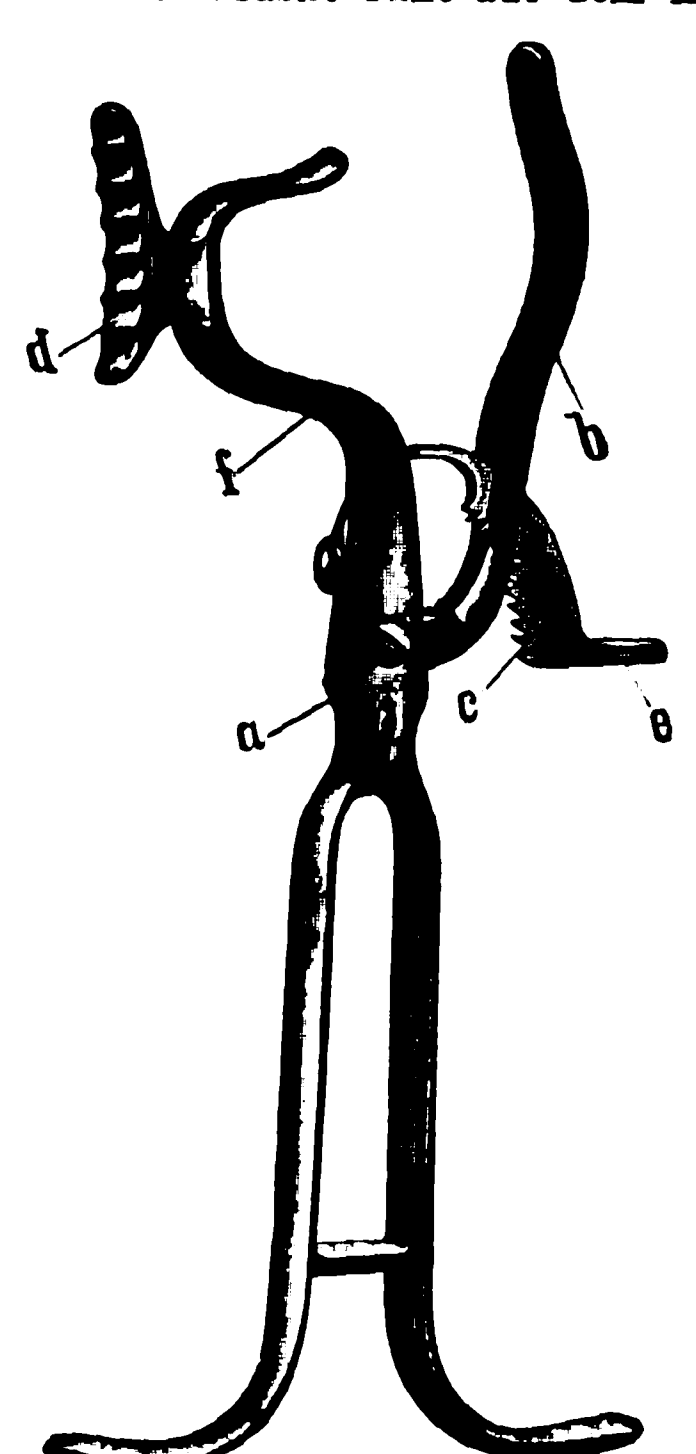
Digitized by Google

fallen des Löffels *b*. Letzteres tritt ein beim Spannen der Feder durch Druck auf die Platte *e* in der Richtung nach der Beißplatte zu.

Das auf diese Weise geöffnete Instrument wird in den Mund eingeführt, so daß der Haken *a* von der Innenseite her an den Unterkiefer angedrückt wird. Nun wird die Klammer soweit geschlossen, bis der Löffel *b* die Weichteile hinter dem Kinn fest gegen den Unterkiefer preßt.

Die Einführung des Instrumentes geschieht bei eingetretenem Toleranzstadium, und dasselbe kann während der ganzen Dauer der Narkose angelegt bleiben. Ein mäßiger Zug an dem Griffe des Instrumentes bringt den Unterkiefer nach vorn, und der auf das Kopfbrett des Operationstisches mit dem Ellbogen aufgestemmte Vorderarm vermag ohne jede Anstrengung einen Stützpunkt zur Handhabung des Instrumentes abzugeben.

Die Maske ruht auf dem Knie *f* des Hakens *a*.



Die Beißplatte ermöglicht es, bei angelegtem Instrumente die Zunge anzuhaken und hervorzuziehen, da ihre Höhe der Dicke der Zunge entspricht.

Des weiteren verhindert sie im Fall eintretender Kieferklemme ein Zerbeißen der Zunge.

Liegt die Klammer vom Beginne der Narkose an, so macht sie die Anwendung der Roser''schen und Heister'schen Kiefersperrer überflüssig.

Der Haken liegt nur der Schleimhaut an. Druck auf die Zähne wird dadurch vermieden. Der Griff gestattet der umfassenden Hand die unter Umständen nötige Kraft zur Befreiung der verlegten Luftwege.

Das Instrument ist leicht zu reinigen und sterilisierbar. Seine Anwendung ist namentlich bei Operationen am Kopf und Halse zu empfehlen, weil nur so die Vermeidung einer Berührung der Hände des Narkotiseurs mit der Operationswunde und den Instrumenten gewährleistet werden kann.

Verletzungen durch das Instrument können in jedem Falle vermieden werden.

Es darf nicht unerwähnt bleiben, daß Gutsch und Collin einen Kieferhalter nach ähnlichem Prinzipe konstruiert haben, welche aber weder die Möglichkeit einer leichten Reinigung, noch die Handhabe für ein kräftiges Anfassen bieten, noch endlich das Zerbeißen der Zunge verhindern können.

Der größere Preis der Klammer dürfte durch ihre Brauchbarkeit und das Überflüssigwerden der Mundsperrer ausgeglichen werden.

Das Instrument ist durch die Firma F. L. Fischer, Freiburg i. B., Kaiserstraße 113/115, zu beziehen. Musterschutz ist bereits beim Patentamt angemeldet.

---

7) 76. Versammlung deutscher Naturforscher und Ärzte zu Breslau. Sektion für Chirurgie.

(Fortsetzung.)

Ludloff (Breslau) weist in seinem Vortrag über Halswirbelfrakturen auf die Schwierigkeit der Diagnose dieser Verletzung hin, die schon vom verstorbenen Wagner (Königshütte) ganz besonders betont wurde. Da fast alle unsere gewöhnlichen diagnostischen Hilfsmittel zur Auffindung der Frakturstellen ver-

Digitized by Google

sagen, mußte man die ganze Erwartung an die Röntgenphotographie knüpfen. Aber auch mit ihrer Hilfe sind bis jetzt noch nicht viele Fälle einwandsfrei bis in die feineren Details aufgeklärt worden.

Verf. war nun in der Lage, im letzten Halbjahr drei Fälle von Halswirbelfrakturen längere Zeit zu beobachten und häufig zu radiographieren. Durch zahlreiche Röntgenphotogramme in allen Stellungen ist es gelungen, zu exakten Diagnosen zu kommen. Die Schwierigkeit lag nicht nur in der Technik (besonders darin, von der Seite den letzten [7.] Halswirbel und von vorn die drei obersten Halswirbel deutlich auf die Platte zu bringen), sondern hauptsächlich in der Deutung der Einzelheiten selbst vollständig klarer und scharfer Platten. Die zahlreichen Gelenke, die Bogen, Körper mit den verschiedenen Fortsätzen geben so verwickelte Projektionsverhältnisse, da man in seitlichen Aufnahmen beide Seiten zugleich projiziert sieht, in hinteren Aufnahmen nicht nur die Bogen, sondern auch Teile der Körper und der Bogenbasis wiedergegeben findet, daß man sich nur schwierig eine rechte Vorstellung machen kann. Man muß sich erst daran gewöhnen, daß die Seitengelenke in der Aufnahme von vorn nach hinten nur schwer herauszufinden sind. Verf. hatte schon vor kurzer Zeit in der medizinischen Sektion der Schlesischen Gesellschaft für vaterländische Kultur einen Fall mit 27 Röntgenbildern genauer vorgestellt und stellt diesmal den zweiten Fall vor, in dem 42 Röntgenbilder notwendig waren, um zur genauen Diagnose zu kommen. Es ist aber dadurch gelungen, für die meisten Symptome die anatomische Grundlage zu finden.

Der 23jährige Pat. war beim Turnen aus dem »Handstand« (die bekannte Übung, bei der der Rumpf und die gestreckten Beine auf den gestreckten Armen in vertikaler Richtung mit dem Kopfe nach unten balancieren) vom schlecht befestigten, sich dehnenden Querbaume $2^1/_2$ m herab (senkrecht auf den gebeugten Nacken und Hinterkopf gefallen. Er empfand sofort heftige Schmerzen und Knirschen und Krachen im Nacken und Hinterkopfe. Pat. wurde nicht bewußtlos, konnte sich aber nicht erheben. Als man ihn auf die Beine zu stellen versuchte, »wollte der Kopf nicht recht mit«, und erst mit Hilfe einer untergeschobenen Matratze konnte er aufgerichtet werden. Er ging, von zwei Kameraden geführt, ca. 50 Schritt, wobei er den Kopf, trotz aller Anstrengung, nicht erheben konnte, sondern derselbe »pendelte« ihm zwischen den Schultern hin und her. Während des Gehens wurde erst das rechte, dann das linke Bein und schließlich auch der rechte Arm gelähmt, so daß er getragen werden mußte. Als er ins Bett gelegt war, verlor er das klare Bewußtsein. Die Lähmung der Beine und des rechten Armes dauerte ca. 2 Tage, während welcher Zeit auch vollständige Harn- und Stuhlverhaltung bestand.

Alle Lähmungserscheinungen gingen bei ruhiger Rückenlage im Bette bald zurück, so daß Pat. nach 10 Tagen wieder aufstehen konnte.

Allmählich besserte sich sein Zustand immer mehr, aber es blieb eine Lähmung der Interossei und des Opponeus des Daumens der rechten Hand zurück.

Pat. klagt jetzt noch über Schmerzen im Nacken, Unfähigkeit, längere Zeit zu lesen oder zu schreiben, Unfähigkeit, mit der rechten Hand ordentlich zuzugreifen, zunehmende Schwäche in derselben usw. Gürtelgefühl in der Höhe der 10. Rippe.

Der objektive Befund ergibt geringe, leicht übersehbare Abnormität in der Haltung des Halses, Bewegungsbeschränkung, besonders der Abduktion des Kopfes, Atrophie des Daumenballens und der Interossei.

Palpatorisch ist nichts Abnormes nachweisbar, außer bei Druck auf die Gegend oberhalb des 7. Dornfortsatzes. Parästhesien im rechten Arme (»Telegraphieren nach der rechten Hand« nach Angabe des Pat.).

Die Röntgenbilder ergaben:

Zerquetschung des 7. Wirbelkörpers durch den 6., der in denselben hineingetreten ist. Fraktur des 6. Wirbelbogens an der Basis, Dislokation desselben nach unten, Frakturen und Callusbildung an den Gelenkfortsätzen des 6. und und 7. Halswirbels und 1. Brustwirbels. Dislokation derselben, Verkleinerung der Zwischenräume in der Gegend der Foramina intervertebralia des 6. und

Digitized by Google

7. Halswirbels und 1. Brustwirbels, besonders rechts, durch Callusbildung und Dislokation, Verschiebung der 6. Intervertebralscheibe in den Wirbelkanal hinein.

Durch diese Röntgenbefunde lassen sich die vorhandenen Symptome erklären.

Vortr. bespricht dann noch die Prognose und Therapie derartiger Brüche. Große Schwierigkeiten bietet in erster Linie der sachgemäß zu leitende Transport derartig Verletzter. Der richtige Transport ist ausschlaggebend für den weiteren Verlauf. Als Behandlung steht obenan die richtig angelegte und gut beobachtete Extension im Bette, die lange Zeit fortgesetzt werden muß. Später kommt ein Stützverband (Horsley-Kravatte) zur Anwendung. Noch nach längerer Zeit können, wie in diesem Falle, noch Symptome degenerativer Vorgänge im Rückenmark auftreten.

(Eine ausführliche Publikation der erwähnten Fälle folgt an anderer Stelle.)

(Selbstbericht.)

Diskussion. Wittek (Graz) bestätigt nach seinen Erfahrungen das, was Ludloff gesagt hat. Er berichtet von einem Falle, in dem sich infolge einer Kompressionsfraktur der Lendenwirbelsäule innerhalb 4 Monaten die Symptome einer Ischias mit Scoliosis ischiadica herausgebildet hatten. Durch entsprechende Extensionsbehandlung gelang eine röntgenographisch nachweisbare Aufrichtung des in den nächst unteren eingekeilten Lendenwirbelkörpers, und Pat. wurde zugleich schmerzfrei.

Holzknecht (Wien) empfiehlt, mit Rücksicht auf die Schwierigkeiten bei der Deutung der Röntgenbilder, an dem oberen Teile der Wirbelsäule die Aufnahme durch den geöffneten Mund zu machen und von dem 7. Halswirbel die seitlichen Aufnahmen durch schräge zu ergänzen.

Wohlgemuth (Berlin) berichtet von einem Falle, bei dem bei einem kleinen Jungen ebenfalls durch Sturz vom Reck eine Kompression des 6. Halswirbels verursacht wurde. 6 Monate nach der Verletzung gelang es ebenfalls, durch viele Röntgenaufnahmen, die Fraktur nachzuweisen.

Volhard (Gießen). Bei Ludloff's Fall fehlt die Verengerung der Lidspalte und der Pupillen. Es sind hier nicht die Wurzeln innerhalb des Spinalkanales verletzt.

Ludloff. Die Frakturen der Halswirbelsäule betreffen meist den 6. und 7. Wirbel, weil beim Sturze der Kopf meist gebeugt wird und die Beugung mittels dieser Wirbel vornehmlich geschieht. Zum Schluß demonstriert noch L. die skelettierte Halswirbelsäule des Stempel'schen Falles. **A. Most** (Breslau).

Henle (Breslau). Zur Pathologie der Spina bifida.

Es gibt eine ganze Anzahl zusammenfassender Arbeiten über Spina bifida, aber nirgends findet sich eine zusammenhängende Reihe von Abbildungen der verschiedenen Formen dieses Leidens. Sucht man sich die entsprechenden Figuren aus den verschiedenen dieses Thema behandelnden Arbeiten zusammen, so findet man, daß die Bilder infolge von Unterschieden in Präparation und technischer Ausführung nicht zusammenpassen. Den Wunsch, diesem Übelstande abzuhelfen, haben in freundlichster Weise unterstützt die Herren Geheimräte Merkel (Göttingen), Hasse, Küstner und Ponfick (Breslau), indem sie in bereitwilligster Weise ihr Material zur Verfügung stellten. Es ist auf diese Weise gelungen, die wesentlichsten Formen der Spina bifida gleichmäßig zur Darstellung zu bringen.

Am häufigsten finden sich natürlich die an sich am häufigsten vorkommenden und nebenbei, da es sich meist um nicht oder wenig lebensfähige Kinder handelt, am leichtesten den Sammlungen anheimfallenden schwersten Formen der Krankheit, die Rachischisen und Myelomeningokelen.

Ein Fall schwerer Rachischise zeigt das Zugrundegehen des Epithels auf der Grenze zwischen Medullarrinne und Hornblatt, indem nur noch wenige bandförmige Reste den alten Zusammenhang andeuten. Durch dieses Zugrundegehen entsteht die Zona epitheloserosa, welche die Area medullovasculosa von der Zona dermatica trennt. Es wird ferner demonstriert der Querschnitt einer Rachischise, bei der man sehr schön die Differenzierung des Subdural- resp. Arachnoidealraumes sieht und in ihm die durch das Ligamentum denticulatum getrennten vorderen

Digitized by Google

und hinteren Wurzeln, welche in solchen Fällen als mediale und laterale sich darstellen. Von Myelomeningokelen wird ein Exemplar gezeigt, welches die verschiedenen auf dem Tumor gelegenen Zonen erkennen läßt, ferner zwei Längsschnitte durch derartige Mißbildungen, die dem höheren Teile des Markes angehören. Das Rückenmark tritt geschlossen an die Sackwand heran und verläßt sie ebenso wieder. In einem Falle findet sich unterhalb der Spina bifida eine vollkommene Zweiteilung des Rückenmarkes; der Wirbelkanal ist hier durch eine spornartige, dem Wirbelkörper aufsitzende Knochenplatte in eine rechte und linke Hälfte geteilt. Ein anderes Exemplar zeigt das gewöhnliche Schicksal dieser Kinder, eine Perforation des Sackes und daran anschließende eitrige Meningitis. Zwei weitere Myelomeningokelen gehören dem untersten Abschnitte des Rückenmarkes an; das Rückenmark tritt als geschlossener Strang an die Sackwand heran, während aus dieser nur noch die Wurzeln der Cauda equina entspringen.

Von den geschlossenen Formen wird eine Myelocystokele gezeigt. In dem Sacke ist vom Rückenmark nur eine ventral gelegene Area medullovasculosa übrig; dorsal ist derselbe nur von einer serösen Membran ausgekleidet, mit der die bedeckende Haut unmittelbar fest zusammenhängt. Ein weiterer Fall zeigt die Kombination einer Myeolcystokele mit einer ventralwärts von ihr gelegenen Meningokele, also eine Myelocystomeningocele anterior. Dieses Kind hatte ein Alter von $4\frac{1}{2}$ Jahren erreicht und war einer vorantiseptischen Operationz um Opfer gefallen, bei der es zu einer Meningitis kam. Endlich finden sich zwei Fälle von Meningokele, allerdings nicht unkomplizierte Formen. Als solche muß man die Fälle bezeichnen, bei denen das Rückenmark in der Tiefe des Wirbelkanales gelegen ist und der Sack nur Flüssigkeit enthält. In den beiden dargestellten Fällen, von denen übrigens ebenfalls der eine einem an operativer Meningitis gestorbenen 4jährigen Kinde angehört, findet sich das Rückenmark schleifenförmig aus dem Wirbelkanale herausgezogen und an der Sackwand adhärierend.

Die zuletzt dargestellten Fälle sprechen entschieden zugunsten der Marchand'schen Theorie, nach welcher die geschlossenen Formen der Spina bifida einer zu späten Differenzierung der Membrana reuniens superior ihre Entstehung verdanken. Das Medullarrohr löst sich zu spät oder gar nicht vom Hornblatt ab und verhindert dadurch das Herumwachsen der häutigen und knöchernen Hüllen um das Rückenmark. Auch die Bedeckung des Myelocystokelensackes läßt diese mangelhafte Differenzierung erkennen. Freilich wird hieraus noch keineswegs klar, wodurch die Wasseransammlung in dem Hohlraume zustande kommt. Daß dieselbe nicht, wie die Vergrößerung einer Hernie, durch einen normalen Druck veranlaßt wird, geht daraus hervor, daß Meningokelen jahrzehntelang ohne jede Therapie unverändert bestehen können, daß andererseits die einfache Vernähung der bedeckenden Weichteile in allen Fällen vor einem Rezidiv schützt, wo der intravertebrale Druck nicht gesteigert ist. Rezidive sehen wir nur bei abnorm hohem Drucke, der dann häufig auch in Gestalt eines Hydrocephalus zum Ausdruck kommt. Man muß also entweder annehmen, daß die embryonalen Gewebe gegenüber dem intravertebralen Drucke weniger widerstandsfähig sind, oder daß dieser Druck abnorm gesteigert war. Die Steigerung kann eine vorübergehende sein oder sie bleibt bestehen und führt dann zur Vergrößerung der Spina bifida resp. zum Hydrocephalus.

Was die operative Therapie anbetrifft, so lehren Bilder, wie die demonstrierten Meningokelen, daß man in allen Fällen, will man Schädigungen des Rückenmarkes und der Nerven vermeiden, mit offenen Augen operieren muß. Die Quetschverfahren sind ja glücklicherweise wohl allgemein aufgegeben, aber auch einer unvorsichtigen Inzision können leicht wichtige Teile zum Opfer fallen. Andererseits zeigt die demonstrierte Myelocystokele, daß auch diese Formen einer operativen Therapie wohl zugänglich sind. Wenn man in einem Falle, wie der demonstrierte, die ganze hintere Sackwand, die ja eigentlich den hinter dem Zentralkanale gelegenen Markpartien entspricht, abträgt, wird man kein nervöses Element zu zerstören brauchen und kann hoffen, daß die Innervation der unteren Extremitäten, der Blase, des Mastdarmes, durch die Operation nicht verschlechtert wird.

(Selbstbericht.)

Digitized by Google

Hoffa (Berlin). **Neuere Methoden zur Reklinationsbehandlung der Spondylitis.**

Vortr. begründet die Vorteile der Reklinationsbehandlung der Spondylitis sowohl für die noch floride Erkrankung, als zur Bekämpfung des bereits ausgebildeten Gibbus. Die Reklinationsmethoden selbst lassen sich leicht in drei Gruppen unterbringen, je nachdem die Lordosierung der Wirbelsäule in Bauchlage, in Rückenlage oder in sitzender Haltung der Pat. herbeigeführt wird. Für die Lordosierung in Bauchlage des Pat. kommen zu den bei uns wohl bekannten Methoden von Lorenz, Nebel und Schede noch einige neuere sehr praktische amerikanische Methoden in Betracht. Vortr. demonstriert diese Methoden, die von Brackett und von Lovett angegeben sind. Die Brackett'sche Methode eignet sich namentlich für tiefer-, die Lovett'sche Methode auch für höhersitzende Spondylitiden. Als neuere Methoden der Reklinationsbehandlung bei Rückenlagen des Pat. demonstriert H. die Methoden von Goldtwhait, Brackett und R. Tynstau Taylor, die es alle drei bequem gestatten, eine beliebige Lordosierung der Wirbelsäule zu erzeugen und gleichzeitig den fixierenden Verband anzulegen. Zur Reklinationsbehandlung in sitzender Haltung des Pat. eignen sich besonders die von R. Tynstau Taylor und Wullstein angegebenen Verfahren. Ebenso ist Wullstein's Verfahren der ambulanten Fixierung der Wirbelsäule in der erwünschten Lordosenstellung während der Nachbehandlungszeit sehr zu empfehlen. Vortr. demonstriert schließlich die zurzeit in Amerika am meisten verwendete modifizierte Taylor'sche Rückenstütze mit Kopfhalter zur ambulanten Spondylitisbehandlung. (Selbstbericht.)

Tietze (Breslau). **Über Epithelveränderungen in der senilen weiblichen Mamma.**

Als das Resultat einer längeren Reihe von Untersuchungen teilt Vortr. die Tatsache mit, daß sich in der scheinbar ganz gesunden Brustdrüse alternder Frauen Epithelveränderungen finden, welche denen beim Cystadenom der Mamma sehr ähnlich sehen. Da nun das Cystadenom zum Karzinom der Brustdrüse zum mindesten in Beziehung steht, als sich in etwa 10% der Fälle aus einem Cystadenom der Brustdrüse ein Karzinom entwickelt, so gewinnt diese Tatsache an Interesse. Redner versucht auch wahrscheinlich zu machen, daß ein jedes beginnendes Karzinom der Brustdrüse durch ähnliche Epithelveränderungen ausgezeichnet sein muß.

Er fand unter 17 Brustdrüsen von Frauen über 40 Jahre, von denen namentlich zehn sehr genau untersucht wurden, diese Epithelveränderungen in vier Fällen, bei zehn Brustdrüsen von Frauen unter 40 Jahren dieselben niemals und ist deshalb geneigt, in diesen Wucherungen physiologische Alterserscheinungen zu erblicken. Ob wirklich sich aus ihnen ein Karzinom entwickelt, ob sie persistieren oder zugrunde gehen, kann er nicht entscheiden. Die Epithelveränderungen finden sich in stecknadelgroßen Komplexen an der Peripherie der Mamma. Man kann sie beim Durchschneiden der Mamma nicht sehen oder fühlen, sondern sie wurden immer erst bei mikroskopischer Untersuchung gefunden, und zwar bisher in den betreffenden Brustdrüsen isoliert, niemals multipel. Allerdings bedürfen die Untersuchungen nach mancher Richtung hin noch einer Ergänzung. (Selbstbericht.)

Hans Haberer (Wien). **Resultate der Appendicitisbehandlung an der I. chirurgischen Klinik in Wien.**

H. berichtet über die Resultate, welche die Behandlung der Appendicitis an der v. Eiselsberg'schen Klinik in Wien zeitigte. Durch Nachuntersuchungen, welche zwischen 3 Monaten und $2^1/_2$ Jahren nach der Spitalbehandlung an den Pat. vorgenommen wurden, oder aber durch schriftliche Mitteilungen der letzteren wurden die Dauerresultate festgestellt. Die Therapie berücksichtigte die verschiedenen, bisher von den Autoren angegebenen Prinzipien, und daher ist das gesamte Material vom therapeutischen Standpunkte aus eingeteilt in:

Digitized by Google

I. Frühoperationen, die innerhalb der ersten 48 Stunden nach Einsetzen der ersten Symptome ausgeführt wurden.

II. Spätoperationen, die jenseits dieses Zeitpunktes vorgenommen wurden. Die letzteren sind unterteilt in a. Operationen während des Anfalles bei einfacher, nicht durch nachweisbare Eiterung komplizierter Entzündung; b. Operationen wegen nachgewiesener Abszeßbildung, wobei es sich α. um einfache Spaltung des Abszesses, β. um Abszeßspaltung und gleichzeitige Appendixresektion, γ. um Abszeßspaltung und sekundäre Appendixresektion in einem zweiten Akte handeln kann; c. Operationen bei eitriger, diffuser Peritonitis; d. Operationen bei chronischer, durch Schwielenbildung komplizierter Appendicitis.

III. Operationen im Intervall.

IV. Nicht operierte, einfach exspektativ behandelte Fälle.

Auf die Zahlen kann nicht näher eingegangen werden. Die Nachuntersuchungen haben für eine ganz beträchtliche Anzahl der Fälle ergeben, daß nach der Appendektomie Beschwerden zurückbleiben, die zum Teil als Adhäsionsbeschwerden aufgefaßt werden müssen, zum Teil ganz unerklärt bleiben. Von den nicht operierten, exspektativ behandelten Pat. ist ein großer Teil seit einer zweckmäßigen Behandlung völlig beschwerdefrei geblieben. Auf Grund der momentanen und der Dauerresultate werden für die Behandlung der Appendicitis folgende Grundsätze aufgestellt:

1) Alle innerhalb der ersten 48 Stunden eines bestehenden Anfalles in Behandlung kommenden Appendicitiden sind der Frühoperation zu unterziehen.

2) Hat der Anfall bereits länger als 48 Stunden gedauert, so warte man mit dem Messer in der Hand den weiteren Verlauf ab und operiere, wenn möglich, erst im Intervall.

3) Kommt es zur Abszeßbildung, so spalte man einfach den Abszeß, entferne aber den Wurmfortsatz nur dann im selben Akte, wenn er völlig frei zutage liegt, um nicht schützende Adhäsionen zu lösen. In allen anderen Fällen ist die sekundäre Appendixresektion vorzuziehen.

4) Bei diffuser Peritonitis wird das Abdomen nach breiter Eröffnung gründlich ausgespült, die Appendix, wenn möglich — es ist fast immer leicht —, entfernt.

5) Bei chronischer Schwielenbildung empfiehlt sich, wenn überhaupt operiert werden muß, die Darmausschaltung.

6) Die nicht ungünstigen Resultate der nicht operierten Fälle geben zu bedenken, ob man wirklich jedem Pat. gleich nach dem ersten Anfall zur Appendektomie raten soll, oder ob man nicht auch hier, wie bei anderen Erkrankungen, individualisieren darf. (Selbstbericht.)

Diskussion. v. Mikulicz (Breslau) hebt, in Übereinstimmung mit dem Vorredner, die absolute Gefahrlosigkeit der Operation im Intervall hervor; besonders sei die Herniengefahr gering. v. M. rät, mit möglichst kleinen Schnitten auszukommen.

Lange (Neuyork) betont, daß die Operation mitunter in den ersten 48 Stunden schon zu spät kommt; die Hauptaufgabe liege daher in den Händen der praktischen Ärzte. Die Diagnose sei anfangs oftmals schwer, und dann genaueste Beobachtung und eine sich danach richtende Indikationsstellung erforderlich. Auch die Diagnose, ob eine diffuse Peritonitis vorliege, sei oft schwer.

A. Most (Breslau).

Kolaczek (Breslau). In der von Haberer demonstrierten Tabelle von in der v. Eiselsberg'schen Klinik operierten Appendicitisfällen interessiert K. vor allem die Tatsache, daß zwei von den im Anfall unter Resektion der Appendix operierten Fällen — infolge operativer Peritonitis — tödlich abgelaufen sind. K. kann nur dem jetzt von v. Eiselsberg angenommenen Standpunkte beitreten, daß bei abgekapselter Eiterung nur der bequem vorliegende Wurmfortsatz zu entfernen, der in Verklebungen versteckte aber zu belassen sei, damit die Resektion desselben unter günstigeren Umständen im Intervalle gefahrlos ausgeführt werden kann. K. selbst ist nach diesem Grundsatze vorgegangen und hat keinen Todes-

Digitized by Google

fall zu beklagen. Die Forderung mancher Operateure, daß man im Vertrauen auf seine antiseptischen Maßnahmen auch bei Eiterung sich nicht scheuen dürfte, behufs Bloßlegung des kranken Wurmfortsatzes, Verklebungen zu lösen und dabei die Bauchhöhle zu eröffnen, ist abzuweisen, wenn es selbst v. Eiselsberg nicht gelungen ist, unter solchen Bedingungen den Ausbruch einer Peritonitis fernzuhalten. (Selbstbericht.)

Haberer (Schlußwort) hebt gegen Lange hervor, daß selbstverständlich das Schicksal Appendixkranker oft weit vor Ablauf der ersten 48 Stunden, oft ja sogar natürlich in der ersten Erkrankungsstunde entschieden ist. Die Grenze von 48 Stunden soll nur sagen, daß jenseits dieser Zeit keine Radikaloperation während des Anfalles mehr ausgeführt werden soll. Der Begriff der diffusen Peritonitis kann nicht scharf genug abgegrenzt werden, weil mit demselben sicher viel Mißbrauch getrieben wird. Daß ein kleiner Abszeß zur Sepsis führen kann, ohne daß Peritonitis da sein muß, wird niemand bestreiten, darum müssen wir eben nachgewiesene Abszesse spalten. (Selbstbericht.)

v. Eiselsberg (Wien) demonstriert das Präparat eines Falles von Hernia ischiadica congenita, welche als Inhalt ein Intestinum accessorium enthielt.

Bei einem 1½ Jahr alten Knaben bestand von Geburt an eine Sakralgeschwulst links von der Mittellinie, welche beim Husten Anprall zeigte und sich in den letzten Tagen vergrößerte. Bei der Operation fand sich ein Bruchsack vor und als dessen Inhalt ein vollkommen von der Darmkontinuität ausgeschaltetes Darmstück, welches nach der mikroskopischen Untersuchung als Dickdarm anzusprechen war. Dieses Darmstück hing an einem Mesenterialstiel, welcher durch das Foramen ischiadicum majus mit der freien Bauchhöhle kommunizierte. Abtragung des Intestinum accessorium und Bruchpfortennaht. Trotz glatter Heilung trat ein Rezidiv des Bruches auf, der auch durch abermalige Operation nicht radikal geheilt werden konnte.

Der Fall ähnelt sehr dem von Wanitschek aus Bayer's Praxis in Prag beschriebenen von Intestinum accessorium in der Vulva. Während aber dieser Fall als autochtones Teratom (Arnold) gedeutet wurde, möchte v. E. seinen Fall als durch intrafötale Inkarzeration mit spontaner Abschnürung entstanden aufgefaßt wissen. (Selbstbericht.)

G. Gottstein (Breslau) spricht über »die operative Behandlung des Cardiospasmus«.

Von den verschiedenen Formen des Cardiospasmus kommt für die operative Behandlung nur der chronische Cardiospasmus mit sackartiger Dilatation der Speiseröhre in Betracht. G. geht auf die subjektiven Beschwerden, sowie die objektiven Symptome, die sich bei diesen Pat. finden, näher ein. Er stellt als besonders charakteristisch hin die Retention, hervorgerufen durch die herabgesetzte Permeabilität der Cardia, die Erweiterung der Speiseröhre oberhalb des Spasmus, sowie die Ösophagitis. Von bisherigen operativen Maßnahmen erwähnt er außer der palliativen Gastrostomie die Vorschläge von Rumpel und Jaffé behufs Verkleinerung des Speiseröhrensackes. Während diese Methoden nicht auf die Ursache des Leidens eingehen, ist weiterhin von ihm selbst die extramuköse Cardioplastik im Sinne der v. Mikulicz-Heineke'schen Pyloroplastik empfohlen worden. v. Mikulicz ging in der Weise vor, daß er vom Magen aus den Magenmuskel stumpf zu dehnen versuchte, wie dies auch bei der Dehnung des Sphincter ani bei Fissura ani geschieht. Von den 16 in der Klinik beobachteten Fällen wurden 6 operiert; die Beobachtungsdauer nach der Operation beträgt 3—20 Monate. Von diesen 6 Fällen sind 5 vollständig geheilt, sind beschwerdefrei und haben je 15—70 Pfund an Gewicht zugenommen. In einem Falle, in dem die Schleimhaut an der Cardia bei der Dehnung einriß, kam es zu einem perigastritischen Abszeß und im Anschluß daran zu Verwachsungen, die zu erneuter Retention Veranlassung gaben. Eine Besserung ist auch in diesem Falle eingetreten, dieselbe wird auf etwa 50% eingeschätzt. 4 von diesen Pat. werden demonstriert. G. weist darauf hin, daß der Effekt der Operation einen Schluß

Digitized by Google

zuläßt auf die Ätiologie der Beschwerden, nicht unbedingt auf die Ätiologie des Leidens selbst. Er erwähnt auch noch, daß die bei diesen Pat. nach der Methode von v. Mikulicz angestellte Wasserdruckuntersuchungen, im Gegensatze zu den Untersuchungen vor der Operation, nach derselben ein dem Normalen ähnliches Verhalten zeigen.

G. demonstriert zwei Instrumente, die zur Dilatation der Cardia vom Munde aus konstruiert sind, von denen das eine keinen bei seiner Anwendung wesentlichen Effekt zeigte, während das andere wegen der Gefährlichkeit bisher noch nicht angewandt wurde. G. glaubt die Operationsmethode der Dehnung der Cardia nach v. Mikulicz auf Grund der bisherigen Erfahrungen auf das Wärmste empfehlen zu können. (Selbstbericht.)

G. Gottstein spricht »zur Technik der Ösophagoskopie« und demonstriert eine Modifikation des Mikulicz'schen Ösophagoskops. Dasselbe besteht aus einer doppelt langen, 3 mm dicken, biegsamen Leitsonde, über die das Ösophagoskop mit dem durchbohrten Mandrin eingeführt wird. Das Instrument erleichtert die Ösophagoskopie wesentlich und ist besonders den Anfängern zu empfehlen: (Selbstbericht.)

Diskussion. Wilms (Leipzig) empfiehlt bei Cardiospasmus die Dehnung mittels einer durch den Mund eingeführten Sonde, die mit einem Gummiballon armiert ist und mit einem Manometer verbunden wird. Beim Brechakt löst sich der Cardiospasmus, so daß die Sonde die Striktur passiert und der Ballon aufgebläht werden kann.

v. Mikulicz und Naunyn möchten vor dem Sondieren, als einem Operieren im Blinden, abraten, weil der Widerstand zu groß, die Sondierung zu schwierig sei und so leicht unkontrollierbare Verletzungen entstehen könnten. Der fühlende Finger arbeite sicherer und gefahrloser.

Ledderhose (Straßburg) hat in einem Falle, den er nach v. Mikulicz operiert hat, einen erbsengroßen Polypen an der Cardia gefunden, welcher als wahrscheinliche Ursache des Spasmus anzusehen war. **A. Most** (Breslau).

Kelling (Dresden). Die Ursache, die Verhütung und die Blutserumdiagnose der Magen- und Darmkrebse.

Redner berichtet zuerst, durch welche Überlegungen er zu seiner Theori des Parasitismus körperfremder Zellen als Ursache maligner Geschwülste gekommen ist. Er demonstriert einige Geschwülste, welche er an Hunden durch Einspritzung von Hühner- resp. Schweinsembryonen erzeugt hat, und welche mikroskopisch malignen Charakter zeigen. Redner hat ferner 21 Krebsgeschwülste des Menschen und ein Mammakarzinom des Hundes mit Hilfe der biochemischen Methode der Eiweißpräzipitine zu analysieren versucht und davon in 13 Fällen die Ansteckungsquelle gefunden. Neun Fälle waren auf den Genuß von Hühnereiern zurückzuführen, und zwar ein Krebs der Speiseröhre, fünf Magenkrebse, zwei Krebse des Kolons und ein Krebs des Mastdarmes. Vier andere Krebsgeschwülste waren auf das Einführen lebender Schweinsembryonen in den menschlichen Körper zurückzuführen, und zwar waren es Krebse der Brustdrüse, des Hodens und des Eierstockes. Die trächtigen Uteri der Schlachttiere werden nämlich häufig zu Hundefutter verarbeitet und mit denselben Instrumenten (Fleischwolf, Beil und Klotz) zerkleinert wie das übrige Fleisch. Die embryonalen Zellen können also sowohl durch Genuß rohen Fleisches, als auch durch Stiche fleischfressender Insekten, z. B. Fliegen, in den Körper gelangen. Die Prüfung auf die in den Geschwülsten vorhandenen fremden tierischen Eiweißarten hat Redner auf dreifache Weise ausgeführt:

1) Einspritzung des Krebsbreies in Kaninchen und Fällung des Eiweißes vom Huhne resp. Schweine durch das Blutserum dieser Tiere.

2) Einspritzen von Hühner- resp. Schweinseiweiß in Kaninchen und Fällung von Geschwulstextrakt durch das Serum dieser Tiere.

3) Bildung von Geschwulstgruppen, indem man ein Tierkarzinom ausfindig

Digitized by Google

macht, das mit dem Menschenkrebse die gleiche Eiweißart hat, und dann mit dem Tierkarzinom weiter spritzt und prüft, welche Menschenkarzinome dann ebenfalls durch das letztere Serum gefällt werden.

K. hat ferner das Blut von 15 krebskranken Menschen (Krebse der Speiseröhre, des Magens und Darmes) untersucht und zehnmal Präzipitine gefunden, achtmal gegen Hühnereiweiß und zweimal gegen Schweineeiweiß. Diese Methode gestattet — mit den notwendigen Kautelen angestellt —, wenn sie positiv ausfällt, den sicheren Schluß auf Karzinom. Redner hat in einem Fall allein auf den positiven Ausfall dieser Blutserumdiagnose hin die Laparotomie ausgeführt und den okkulten Magenkrebs gefunden.

Zum Schluß bespricht K. die Prophylaxe des Karzinoms. Die Uteri der Schlachttiere müßten sämtlich von der Fleischbeschau konfisziert werden, und die Eier vor dem Verkauf abgetötet werden. (Er schlägt vor, die Keimscheibe durch den elektrischen Funken des Induktionsapparates abzutöten.) Hunde und Katzen müssen aus den Wohnungen entfernt werden. Die Prophylaxe verspricht bei Krebs viel bessere Resultate als bei den Infektionskrankheiten.

(Selbstbericht.)

Ranzi (Wien). Ein Fall von Trichobezoar des Magens.

Ein 20jähriges Mädchen, bei dem vor 4 Jahren ein akuter Darmverschluß bestand, der auf hohe Irrigationen zurückging und als dessen Ursache sich zusammengeballte Haare fanden, litt seit 2 Jahren an Magenschmerzen, die im letzten Monate bedeutend an Intensität zugenommen hatten. Die Untersuchung ergab einen äußerst beweglichen Tumor in der Magengegend, der von Leber, Milz und Nieren zu differenzieren war. Vor der Operation wurde die Wahrscheinlichkeitsdiagnose eines Fremdkörpertumors des Magens gestellt. Entfernung einer Haargeschwulst durch Gastrotomie. Heilung. R. weist besonders auf die eigentümliche Form der 550 g schweren, zum größten Teil aus Haaren, daneben aber auch aus Leinwandbändern, Gummischnüren, Wollfäden u. dgl. bestehenden Geschwulst hin, welche einen vollkommenen Abguß der Pars pylorica des Magens und des Duodenums darstellt. Trotzdem der Tumor das Duodenum ganz ausfüllte, bestanden keine Stenosenerscheinungen. (Selbstbericht.)

Diskussion. Kausch (Breslau) fragt an, ob Pat. hysterisch war.

Ranzi. Ja, es waren hysterische Stigmata vorhanden.

A. Most (Breslau).

Anschütz (Breslau). Über Darmstörungen nach Magenoperationen.

Unter den vielen Komplikationen, die nach Magenoperationen auftreten, sind Darmstörungen die selteneren, bisher wenig beobachtet, aber doch ungemein gefährlich in manchen Fällen. Man kann die Darmstörungen in verschiedene Gruppen einteilen. Zunächst kommen die Darmstörungen nach Gastroenterostomien bei Karzinomen vor; besonders dann, wenn die Störung im Magen anhält und das Erbrechen fortbesteht, treten mitunter heftige Durchfälle auf, manchmal vorübergehend und leicht, manchmal hartnäckig und das Leben gefährdend. Unter sechs derartigen Fällen endigte einer tödlich. Zur zweiten Gruppe gehören die Fälle, wo bei Gastroenterostomien versehentlich eine tiefe Dünndarmschlinge gefaßt ward. Hier tritt auch ohne Vorhandensein von Salzsäure im Magensaft häufiger Durchfall ein, und zwar sofort im Anschluß an die Operation. Diese Fälle enden alle tödlich. Die dritte Gruppe umfaßt solche Fälle, wo bei gutartigen Pylorusstenosen nach Gastroenterostomie Durchfälle entstehen. Hier könnte man an eine Reizung des Darmes durch die Salzsäure des Mageninhaltes denken. Dies ist jedoch unwahrscheinlich. Zwei derartige Fälle wurden beobachtet, einmal vorübergehend leichte Darmstörungen, das andere Mal schwere und außerordentlich hartnäckig. In die letzte Gruppe von Fällen gehören diejenigen, wo durch die Operation Bedingungen geschaffen werden, die am meisten dem anatomisch-physiologischen Zustande sich nähern, Pylorusresektion und Pyloroplastik. Zwei Fälle wurden beobachtet von außerordentlich schweren Darmstörungen, von denen der eine tödlich verlief.

Digitized by Google

Charakteristisch für diese postoperativen Darmstörungen ist, daß sie erst spät, am 7. bis 10. Tage, eintreten, ohne nachweisbare Ursache, bei strengster Diät. Bei der Autopsie wurden zweimal schwere Darmaffektionen, einmal im Dünndarm, einmal im Dickdarme gefunden. Als Ursache der Darmstörungen muß man wohl eine Reizung der Därme, durch lange vorhergehende Krankheit geschwächte Darmschleimhaut annehmen; und zwar kommt hier weniger die Salzsäure des Magens, als die Reizung durch das kontinuierliche schnelle Durchtreten des Mageninhaltes in Betracht. Nur für die Gruppe der Gärungsdiarrhöen scheint die Entstehung eine gesicherte zu sein. Die Behandlung soll sofort nach dem Auftreten der ersten Störungen mit allem Ernste eingeleitet werden: vollkommene Entziehung der Nahrung, subkutane Ernährung mit Öl und Zucker, hohe Dosen von Wismut und bei längerem Anhalten von Opium. Trotzdem gibt es Fälle, die jeder Therapie hartnäckig Widerstand leisten und unrettbar dem Tode verfallen sind. (Selbstbericht.)

Diskussion. Borchard (Posen) möchte auf submuköse Phlegmonen im Duodenum, als mögliche Ursachen jener Darmstörungen, hinweisen an der Hand einer Beobachtung, wo die Schleimhaut gelockert war und diphtherische Geschwüre aufwies; das subseröse Gewebe war daselbst nicht verändert.

Tietze (Breslau). Es können auch Thrombosen und Gefäßveränderungen in Frage kommen. In einem Falle von Echinokokkus der Leber, der an Darmstörungen zugrunde ging, zeigte die Obduktion Geschwüre an der Bauhini'schen Klappe und Thrombosen im Pfortadergebiet.

Anschütz gibt die Möglichkeit phlegmonöser Prozesse sowie von Gefäßveränderungen zu, wenngleich solche in seinen Fällen nicht gefunden wurden.

A. Most (Breslau).

Schultze (Duisburg). Beitrag zur Technik der Magenresektion.

Der Beitrag zur Technik der Magenresektion bezieht sich auf die von Kocher angegebene Methode. Bekanntlich führt Kocher die Resektion in der Weise aus, daß er nach Entfernung des Tumors den Magen schließt und dann das Duodenum in die hintere Magenwand implantiert.

Die von S. vorgenommene Modifikation, welche in drei Fällen erprobt werden konnte, betrifft die Art und Weise der Duodenalimplantation. Die Operation vollzieht sich in folgender Weise: Nach Entfernung des Tumors wird die hintere Magenwand, parallel dem Resektionsschnitt und von diesem ca. 2—3fingerbreit entfernt, inzidiert. Die Magenklemme ist so anzulegen, daß ein genügendes Magenlumen zur Verfügung steht. Das Duodenum wird nun durch diese Öffnung gezogen, seine Wundränder werden mit denen des Magens durch zirka zehn Roser'sche Klauenschieber fixiert. Mittels dieser einfachen und sehr rasch ausführbaren Manipulation erreicht man eine sehr exakte Adaption der Wundränder. Durch die folgende, die ganze Wandung umfassende Naht ist die Implantation fertig gestellt. Die Umgebung der Naht wird aseptisch abgedeckt, so daß nur der Nahtbezirk sichtbar ist. Zur Sicherheit fügt man zweckmäßig noch eine Serosanaht hinzu. Zum Schluß wird die Naht des Magenlumens ausgeführt, und zwar auch hier durch rasches Abschließen mittels Klauenschieber, dem die wiederum die ganze Wandung umfassende Naht folgt. Eine Naht der Serosa mit Einstülpung der ersten Naht beschließt die Operation.

Vorteile dieser Modifikation sind:

1) Die erhöhte Sicherheit der Duodenalimplantation.

2) Die Vereinfachung des Verfahrens, sowie Abkürzung der Zeit.

(Selbstbericht.)

W. Müller (Rostock). Demonstration zweier Darmpräparate.

Vortr. zeigt zwei Resektionspräparate vom Darme. Die Operation hatte beidemal wegen chronischer Invagination stattgefunden. Das erste Präparat ist nur dadurch nicht ohne Interesse, weil sich als veranlassendes Moment nicht das klinisch diagnostizierte Karzinom, sondern ein aprikosengroßes reines Fibrom

Digitized by Google

der Submucosa fand. Fibrome von dieser Größe scheinen der Literatur nach noch kaum als Darmgeschwülste beobachtet zu sein.

Das zweite Präparat illustriert den merkwürdigen Vorgang einer (primären) Umstülpung des Wurmfortsatzes mit sekundärer Intussusceptio ileocoecalis. Es stammt von einem 4jährigen Mädchen, das alle klinischen Symptome der rezidivierenden Invagination geboten hatte. Erst nach Resektion des Ileocoecum, die wegen Fixation des letzten Invaginatumabschnittes vorgenommen worden war, resp. nach Eröffnung des Coecum, ergab sich das eigentümliche Verhalten des Wurmfortsatzes, dessen distale Hälfte übrigens beginnende Gangrän aufwies. Wir glaubten, wie auch andere Beobachter dieses Bildes, daß es sich um ein Unikum handle; doch konnte Ackermann auf meine Veranlassung sieben analoge Beobachtungen finden. In betreff des Details verweist Vortr. auf die Arbeit von Ackermann (Beiträge zur klin. Chirurgie). Vortr. hält es für unwahrscheinlich, daß ein normaler Wurmfortsatz sich umstülpen kann, glaubt vielmehr, daß eine pathologische oder angeborene Weite und Schlaffheit des Organes Vorbedingung sei. Beide Fälle hatten übrigens guten Verlauf. (Selbstbericht.)

Haasler (Halle a. S.). Zur Chirurgie der Gallenwege.

In der Chirurgie der Gallenwege vollzieht sich noch beständiger Wandel. Ihr Entwicklungsgang, von den Operationen an der Gallenblase zu den Eingriffen an den tiefen Wegen fortschreitend, hat unter den verschiedenen Operationsmethoden mehr und mehr eine Auslese getroffen und manche völlig verschwinden lassen. Die Cystektomie verdient der Cystostomie gegenüber noch immer häufigere Anwendung. Perforationen gegen die Leber hin mit ihren Komplikationen, wandständige Konkremente, beginnende Karzinome können bei einfacher Fistelbildung zu leicht übersehen werden. Die Choledochotomie wird an der Hand der Erfahrungen in ca. 60 Fällen kurz besprochen. Die Hepaticusdrainage soll nicht in allen Fällen von Choledochotomie angewendet werden, bei solitären oder mehreren großen Steinen ohne Komplikation empfiehlt sich Naht des Choledochus. Für die schweren Fälle intrahepatischer Cholelithiasis und Cholangitis würden neue Behandlungsmethoden, welche die Hepaticusdrainage ersetzen, zu suchen sein. Der Vortr. hat ein Vorgehen von den peripheren Gallenwegen zum Hauptgange hin in Tierexperimenten und Leichenuntersuchungen geprüft. Die Experimente bezogen sich auf Anlegen von Leber-Gallengang-Darmfisteln, eine Operation, die beim Menschen wohl nur sehr selten indiziert sein wird. In den Leichenuntersuchungen wurde festgestellt, daß der Verlauf der Leber-Gallengänge nicht so regellos ist, wie für gewöhnlich angenommen wird. Im linken Lappen und im Schnürleberlappen lassen sich einige ziemlich konstante weitere Gänge bis zur Peripherie verfolgen. An diesen Stellen müßten die Operationen an den peripheren Leber-Gallengängen einsetzen. Hier wäre in schweren Fällen von Cholangitis und intrahepatischen Konkrementen eine Fistel nicht von beliebiger, sondern der ausgewählten Stelle anzulegen, und nicht für sich allein, sondern in Kombination mit Eröffnung des Hauptganges. So wäre ohne besondere technische Schwierigkeiten eine Durchspülung eines Teiles des Gangsystems und der Hauptgänge von hinten her in natürlicher Richtung möglich, eine transhepatische Irrigation, eventuell eine Durchspülung medikamentöser Flüssigkeiten.

(Selbstbericht.)

Plücker (Wolfenbüttel). Über Penisphlegmone.

Im Gegensatze zu den bekannten phlegmonösen Prozessen am Penis, welche von den periurethralen Drüsenorganen ausgehen oder von Erysipelen der Umgebung, von Phlegmonen nach Furunkeln oder bei serpiginösen Schankergeschwüren, gar nicht zu reden von den Eiterungen des Präputiums, ist die echte Zellgewebsphlegmone eine ganz typische, aber seltene Erkrankung sowohl für den Chirurgen, wie für den Spezialisten für Geschlechtskranke. — Ihren Ausgangspunkt nimmt die Infektion mit großer Wahrscheinlichkeit durch kleine Verletzungen am inneren Präputialblatte; wir finden sie bei jugendlichen Personen mit Phimosen. Der Prozeß spielt sich zunächst ab in dem fettarmen subkutanen Unterhautzellgewebe

Digitized by Google

des Penis, geht einher mit Stauung und Schwellung und großer Druckempfindlichkeit unter dem Bilde schwerer septischer Infektion mit hohem Fieber.

Die Gefahren sind lokale Hautnekrosen, Durchbruch nach der Urethra und Infektion der Schwellkörper; zweitens Allgemeininfektion einerseits durch die behinderte Urinentleerung und Infektion der Niere und andererseits drohende Thrombophlebitis oder akuteste Sepsis.

P. berichtet über drei Fälle seiner Beobachtung, deren zwei nach ausgedehnter Spaltung genasen, während der dritte nicht mehr zu retten war; die Sektion ergab akute Sepsis.

In allen drei Fällen handelte es sich um reine Streptokokkenphlegmonen bei Fehlen gonorrhoischer oder luetischer Affektion. (Selbstbericht.)

Diskussion. Göbel (Breslau) berichtet von zwei Fällen. Den einen derselben hat er in der Breslauer chirurgischen Klinik beobachtet. Er wurde zunächst als Priapismus leukaemicus angesehen. Die Phlegmone enthielt Bakterium coli. G. fragt den Vorredner, ob bei seinen Pat. nicht leukämische Symptome bestanden.

Plücker betont, daß es sich in seinen Fällen um gesunde, kräftige Männer gehandelt habe ohne leukämische Anzeichen. **A. Most** (Breslau).

P. Reichel (Chemnitz). Beitrag zur Harnröhrenplastik.

Die Resektion der verengten Partie, einschließlich des gesamten Narbenkallus, mit sofort folgender Nahtvereinigung der beiden Harnröhrenstümpfe hält Vortr. für das Normalverfahren bei der Behandlung alter, kallöser, einer Bougiebehandlung wenig zugänglicher Harnröhrenstrikturen. Leider gelingt die Naht nur bei Defekten bis zu ca. 3 cm Länge. Bei größeren Defekten verspricht die neuerdings von Goldmann empfohlene weitgehende Mobilisierung der Harnröhre — nach Art der Beck'schen Methode der Behandlung der Hypospadie — gute Erfolge; doch müssen erst weitere Erfahrungen abgewartet werden. Die Ljungreen'sche Methode der Bildung einer neuen Harnröhre durch Nahtvereinigung der Dammweichteile über einem viele Wochen liegen bleibenden Verweilkatheter erscheint unsicher und trägt die schweren Nachteile des Verweilkatheters. In gewissen Fällen bleiben wir daher bei langen, engen Strikturen, wollen wir eine Radikalheilung erzielen, auf plastischen Ersatz angewiesen.

Vortr. erzielte durch diesen in drei Fällen gute Erfolge. Im ersten Falle spaltete er die 6 cm lange, sehr enge Striktur des vordersten Endes der Harnröhre median nach unten, vernähte Haut- und Schleimhautränder der so entstandenen Wunde und beseitigte die künstlich geschaffene peniale Hypospadie später nach der Methode von Duplay.

In den beiden anderen Fällen handelte es sich um sehr alte, 6 bezw. 5 cm lange, nur für filiforme Bougies durchgängige gonorrhoische, kallöse Strikturen der Pars bulbosa und membranacea bei jungen Leuten, beide kompliziert durch schwere periurethrale Eiterung, die zunächst außer der Resektion der Narben weit reichende Einschnitte nötig machte. Die zurückbleibenden 6 cm langen Defekte der Harnröhre deckte Vortr. nach Reinigung der Wunde durch Einpflanzung eines gestielten, dem inneren Vorhautblatte entlehnten, Schleimhautlappens. Der Stiel wurde am 10. Tage durchtrennt. Obwohl ein Teil des überpflanzten Lappens abstarb, ließ die von dem angeheilten größeren Reste aus fortschreitende Epithelwucherung rasch eine breite, rinnenförmige Schleimhautbrücke zwischen beiden Harnröhrenstümpfe entstehen, aus der in einer dritten Sitzung mit Leichtigkeit ein weiter röhrenförmiger Kanal geformt wurde. — Das Endresultat war in beiden Fällen eine fast vollständige Restitutio ad integrum. (Selbstbericht.)

v. Mikulicz (Breslau). Über perineale Prostatektomien.

v. M. berichtet über seine Erfahrungen mit der perinealen Prostatektomie bei der Prostatahypertrophie. Es wurden in der Klinik seit dem 2. Juli 1903 11 Fälle nach dieser Methode operiert. Alle Pat. überstanden die Operation glücklich. Die 4 letzten Fälle sind erst vor kurzem operiert, so daß sie ein Urteil über den Enderfolg der Operation noch nicht zulassen. Bei den ersten 7 Fällen beträgt

Digitized by Google

die Beobachtungszeit 3—15 Monate. v. M. ist von dem Erfolge dieser Fälle so befriedigt, daß er überzeugt ist, die Operation werde die sonstigen operativen Behandlungsmethoden der Prostatahypertrophie bald verdrängen und verdiene deshalb die Beachtung aller Chirurgen, welche sich mit ihr noch nicht befreundet haben. v. M. übt die Operation im wesentlichen so, wie er sie in Amerika namentlich bei Murphy und Mayo hat üben sehen.

Was die Indikation zur Operation betrifft, so werden selbstverständlich die leichteren Fälle symptomatisch mit den gebräuchlichen Methoden behandelt, und erst wenn hierdurch keine wesentliche Besserung zu erzielen ist, kommt die Operation in Frage. Dementsprechend waren die von v. M. der Operation unterzogenen Pat. in einer recht schlechten Verfassung. Entweder hatten sie schon vorher längere Zeit ein Katheterleben geführt, oder sie wurden durch außerordentlich häufigen schmerzhaften Harndrang Tag und Nacht gequält. Sie litten an mehr oder weniger hochgradiger Cystitis und waren ausnahmslos in ihrem Allgemeinbefinden, namentlich auch im Ernährungszustande reduziert. Es fanden sich bei ihnen in mehr oder weniger ausgesprochenem Maße die bekannten Altersveränderungen, als Arteriosklerose, Emphysem, Bronchialkatarrhe usw. Die Pat. standen im Alter zwischen 56 und 73 Jahren.

Die Vorbereitung zur Operation bestand in einer Behandlung der bestehenden Cystitis durch Blasenspülungen, Urotropin, Mineralwässer innerlich und anderem mehr. Selbstverständlich wurde womöglich auf cystoskopischem Wege ein genauer Befund des Zustandes der Blase und Prostata erhoben. Die Operation gestaltete sich im wesentlichen folgendermaßen: Steinschnittlage. Einfacher Rhapheschnitt, von der Grenze des Scrotums bis 2—2½ cm vom Anus entfernt. Durchtrennung der Weichteile mit dem Messer bis zur Freilegung der Pars membranacea urethrae. Dann wird stumpf mit einem oder zwei Fingern die vordere Mastdarmwand von der Prostata abgelöst. Dabei kontrolliert der in das Rectum geführte Zeigefinger der linken Hand die Manipulationen in der Wunde, damit die relativ dünne Rektalwand nicht eingerissen werde. (Die Hände mit Kautschukhandschuhen bekleidet.) Ist so die Prostata an ihrer Unter- resp. Hinterfläche freigelegt, so wird sie mit dem Young'schen Retraktor möglichst weit nach vorn gedrängt. Dieser besteht aus einem katheterförmig gekrümmten Instrument, welches v. M. durch das Orificium externum in die Blase einführt. Durch Auseinanderdrehen der hebelartigen Branchen am vesikalen Ende des Instrumentes wird eine Art stumpfer Haken gebildet, durch welchen die Prostata von dem Blasenkavum aus nach vorn gezogen wird. Nun wird die Kapsel der Prostata in querer Richtung bis in die Drüsensubstanz hinein inzidiert und nun teils mit dem Finger, teils mit einem stark gebogenen stumpfen Elevatorium die Drüse aus ihrer Kapsel ausgeschält. Dies geschieht außerordentlich leicht und ohne schwerere Blutung. Es hängt dann die Prostata nur noch wie an einem breiten Stiele an der Pars prostatica urethrae und am Blasenhalse. Es gelingt bei vorsichtigem Vorgehen, die Urethra und den Blasenhals beim schließlichen Auslösen der Prostata fast ganz zu schonen. Doch zieht es v. M. in Übereinstimmung mit den meisten anderen Chirurgen vor, einen Teil der Hinterwand der Urethra mit zu resezieren. Es scheint dies nach den vorliegenden Erfahrungen für die spätere Funktion keinen Nachteil zu bieten. Die Operation wird dadurch erheblich erleichtert; auch für die Nachbehandlung ist es zweckmäßig, wenn die Urethra in breiter Ausdehnung eröffnet ist. Blasenhals resp. Sphinkter dagegen muß man sich bemühen, nach Möglichkeit zu schonen. Die Frage, ob man die Prostata total oder partiell exstirpieren soll, wird sich für den einzelnen Fall nicht von vornherein beantworten lassen. Wenn die Prostata in toto leicht auszuschälen ist, so wird man es vorziehen, sonst schadet es nichts, wenn man kleine Teile zurückläßt. In jedem Falle wird man nach Beendigung der Operation sich überzeugen, ob das Hindernis für die Harnentleerung vollkommen beseitigt ist. In der Regel wird man die beiden Hälften der Prostata besonders entfernen. In einem Falle, in welchem das Organ besonders weich und sukkulent war, bekam es v. M. nur in kleinen Fragmenten (etwa 20) heraus.

Digitized by Google

Die Blutung bei der Operation ist, wenn man sich beim Weichteilschnitt genau an die Mittellinie hält, nicht exzessiv. Sie steht nach Irrigation mit kalter Kochsalzlösung bald. Es wird dann ein mittelstarker Dauerkatheter durch die Urethra bis in die Blase geschoben und außerdem noch ein starkes Drainrohr von der Wunde aus in die Blase geführt. Daneben wird die ganze Wundhöhle mit Jodoformgaze tamponiert.

Die Operation wurde von allen Pat., obwohl es sich meist um dekrepide Greise gehandelt hat, auffallend gut vertragen. (Sie wurden in Äther-Morphiumnarkose operiert.) v. M. schreibt dies dem Umstande zu, daß die Operation im Gegensatz zu den meisten anderen Operationen an der Prostata, namentlich auch der Bottini'schen Operation gegenüber, die Blase und die Nieren mit einem Schlage vollkommen entlastet. Deshalb hält es v. M. auch für wichtig, daß der Abfluß des Harns aus der Blase in der Nachbehandlungsperiode ohne Schwierigkeit von statten geht; daher die doppelte Drainage der Blase durch Katheter und Drain. Auch die Erfahrungen anderer Chirurgen beweisen, daß die Operation nicht übermäßig gefährlich ist. Nach einer aus der Literatur zusammengestellten Statistik gab sie auf über 400 Fälle 6,5% Mortalität.

Die Heilungsdauer bis zum Eintritt eines guten funktionellen Erfolges beträgt 3—6 Wochen.

Von den unangenehmen Nebenverletzungen kann neben einer zu ausgedehnten Resektion der Urethra und des Blasenhalses noch vorkommen ein Riß in das Rectum oder in den Sphincter ani. Das letztere ist in einem der zuletzt operierten Fälle vorgekommen, und zwar dadurch, daß die Spatelhaken, die zum seitlichen Auseinanderziehen der Wundränder eingelegt waren, allzukräftig angezogen wurden. Dies kann durch einige Aufmerksamkeit wohl vermieden werden. In dem betreffenden Falle ist eine nachträgliche Sphinkterplastik notwendig.

Was den funktionellen Erfolg der Operation betrifft, so ist auch dieser ein auffallend guter. Vor allem können alle Pat. mit längerer Beobachtungsdauer den Harn ohne Anstrengung spontan entleeren. Die anfänglich bestehende Insuffizienz läßt immer mehr nach, so daß später auch in dieser Beziehung entweder normale, oder mindestens sehr befriedigende Verhältnisse sich einstellen. Einige Pat. brauchen nur 4—5mal in 24 Stunden den Harn zu lassen. Der Residualharn ist entweder ganz verschwunden oder auf ein sehr geringes Maß reduziert. Auch die vorher bestehenden Erscheinungen der Cystitis sind ganz geschwunden oder wesentlich gebessert. Dementsprechend ist auch bei allen Pat. ausnahmslos das Allgemeinbefinden erheblich gebessert und eine Zunahme des Körpergewichtes zu verzeichnen. Wohl erwähnt v. M., daß nach der Operation häufig, wenn auch nicht immer, Impotentia coeundi eintritt. Doch hat sich nur einer von den betreffenden Pat., ein 71jähriger Mann, spontan darüber beklagt. (Selbstbericht.)

Diskussion. Bakes hat die perineale Prostatektomie dreimal ausgeführt. Bei zwei dieser Pat. hat er trübe Erfahrungen gemacht. Das eine Mal behielt Pat. seine Urethralfistel bis zum Tode und das andere Mal blieb eine solche Fistel lange Zeit bestehen, und hatte Pat. wenig Erfolg von der Operation; B. nimmt an, daß sich hier eine Stenose gebildet hatte. **A. Most** (Breslau).

Kolaczek (Breslau) hält dafür, daß den von v. Mikulicz und dem Vorredner hervorgehobenen üblen Folgezuständen der perinealen Prostatektomie zum guten Teil sich dadurch vorbeugen läßt, daß die Abtragung der Drüse unter Kontrolle des von einem Längsschnitte der freigelegten Pars membranacea urethrae aus in den prostatischen Harnröhrenabschnitt eingeführten linken Zeigefingers unter Schonung der Harnröhrenwand besorgt wird. Es kann sich ja dabei nur um Resektion des retrourethralen Segmentes der Prostata handeln.

K. fügt hinzu, daß man Prostatikern, deren Allgemeinzustand das operative Vorgehen nach v. Mikulicz kontraindiziert, durch einen gelinderen Eingriff nach Delagénière zwecks sog. Luxation der Prostata eine wesentliche Linderung ihrer Beschwerden bringen kann, wie er sich in zwei von ihm so operierten Fällen hat überzeugen können. Nach Spaltung der Prostatakapsel durch einen Kreuzschnitt wird diese möglichst ausgiebig abgelöst, so daß die herausquellende Drüse sich merklich senken kann. (Selbstbericht.)

Digitized by Google

Goebel (Breslau). Über die bei Bilharsia-Krankheit vorkommenden Blasentumoren mit besonderer Berücksichtigung des Karzinoms.

Der in Ägypten besonders vorkommende Trematode, Bilharsia haematobia, bewohnt das Venensystem des Unterleibes und deponiert seine Eier speziell in die Schleimhaut der Blase, des Ureters, der Nieren, des Rektums usw. Die Eier werden von den sowohl in Gefäßen der Submukosa als Subserosa nachgewiesenen Würmern speziell in der Submukosa der Blase deponiert. Unter dem Epithel finden sie sich in geringerer Anzahl. Die Folgezustände sind langwierige Cystitiden, meist unter dem Bilde der Cystitis cystica, weiterhin Tumoren, sowohl gutartige, in Form mehr oder weniger großer Polypen bis zu Papillomen, die die ganze Blase ausfüllen, als auch maligne Karzinome und Sarkome. Vortr. mikroskopierte 15 gutartige, 19 bösartige Geschwülste; ein ähnliches Prozentverhältnis beider Arten ist auch in dem nur klinisch beobachteten Materiale vorhanden. Die gutartigen Tumoren zerfallen in Granulationstumoren, meist hervorgegangen aus einer Wucherung des subepithelialen Bindegewebes, und echten polypösen Neubildungen; eine ausgesprochene Neigung des Epithels zur Wucherung zeichnet diese Tumoren stets aus. Ein Übergang von gutartigen zu bösartigen Wucherungen konnte nicht konstatiert werden. Letztere zerfallen in sechs Karzinome, die als solide, zwei, die als Zylinderzellenkrebs und elf, die als Kankroide zu bezeichnen sind, ein Tumor ist vielleicht als Alveolärsarkom zu bezeichnen. Die erste Gruppe zeigt Epithelien, die dem Blasenepithel nahe stehen; die zweite scheint, wenigstens in dem einen Falle, von (kongenital?) vorhandenen Schleimdrüsen ausgegangen zu sein; die dritte war fünfmal mit Leukoplakie des Blasenepithels kombiniert, die vielleicht eine Zwischenstufe des Kankroids darstellt.

Während die gutartigen Tumoren mit Vorliebe um die Urethraausmündung saßen, waren bei den Karzinomen relativ oft andere Blasenwandteile, bei den Kankroiden fünfmal die ganze Blase, zweimal unter Freibleiben des Trigonum, ergriffen.

Das Verhältnis der Eier und Würmer zu den Tumoren war bei den gutartigen insofern ein ursächliches zu nennen, als erstere zu Irritationen der Gewebe führen, welchen Tumorbildung folgt. Bei den Karzinomen ließ sich ein sekundärer Einschluß der Eier unzweifelhaft nachweisen, so daß Vortr. das Bilharzia-Karzinom in Parallele zu den in Narben, bei Lupus, bei Ruß- und Paraffin- usw. Arbeitern beobachteten Tumoren setzt. Jedenfalls scheint auch das Bilharzia-Karzinom keinen Beweis für eine parasitäre Ätiologie des Krebses zu liefern.

(Selbstbericht.)

Loewenhardt (Breslau). Zur chirurgischen Behandlung der Nephritis.

L. bespricht kurz die Gesichtspunkte, nach denen die chirurgische Therapie der Nephritis bei genauer Differentialdiagnose der verschiedenen ätiologischen Momente in gewissen Fällen eine Berechtigung zu gewinnen beginnt und weist auf die Einteilung von Rovsing hin.

Der zuerst vor 2 Jahren wegen unerträglicher linksseitiger Koliken (bei hämorrhagischer Nephritis mit Bakterienbefund), die seit 8 Jahren bestanden und den 42jährigen Mann vollständig arbeitsunfähig gemacht hatten, von L. operierte und vorgestellte Pat., bei dem sich eine große rote Niere fand, blieb zuerst nur 8 Wochen schmerzfrei. Im November 1903 wurde wegen Lokalisation der Attacken im Beckenteile des Ureters noch der ganze untere Ureter freigelegt und partielle Ureterolysis ausgeführt. Seitdem hat sich der Zustand objektiv und subjektiv außerordentlich gebessert. Pat. hat im Laufe der Zeit etwa 30 Pfund zugenommen und ist wieder arbeitsfähig. (Selbstbericht.)

Loewenhardt (Breslau). Zur Chirurgie der Nierentuberkulose.

Seitdem kein Zweifel mehr besteht, daß die Tuberkulose der Harnorgane in den meisten Fällen eine absteigende ist, daß ferner sehr häufig primär nur eine Niere erkrankt in dem Sinne, daß noch keine anderen tuberkulösen Herde in den

Digitized by Google

Harnorganen bestehen, kommt es jetzt für den Chirurgen darauf an, eine möglichst frühzeitige Diagnose zu stellen. Sich selbst überlassen werden zwar gewisse als spontane Heilungsvorgänge zu deutende Prozesse beobachtet, doch ist im ganzen die Prognose eine äußerst üble. Diese Frühdiagnose bleibt in einigen Fällen immer nur Wahrscheinlichkeitsdiagnose. Weder die Anwesenheit noch das Fehlen von Tuberkelbazillen gibt immer einen sicheren Beweis. Die »disseminierte Nephritis bacillaris« Tuberkulöser ohne Tuberkel, aber mit Bazillen, macht den Befund von Tuberkelbazillen im Urin, ohne daß Nierentuberkulose vorliegt, erklärlich. Andererseits konnten trotz sorgfältigster Beobachtung und Anwendung neuerer Untersuchungsmethoden in einer Anzahl suspekter und mehrerer manifester Fälle keine Tuberkelbazillen von L. nachgewiesen werden.

L. bespricht kurz die Bedeutung der klinischen Symptome und legt bei Operationen gewonnene Präparate verschiedener Formen einseitiger Nierentuberkulose vor. — L. erwähnt auch zwei seiner Fälle, wo wegen äußerst profuser Blutung eine vitale Indikation zum Eingriff vorlag und stellt eine dieser Pat. vor, dessen Aussehen auf ganz besonderes Wohlbefinden hinwies, dessen sie sich seit der Nierenexstirpation erfreute. (Selbstbericht.)

(Schluß folgt.)

---

8) E. Ringrose. A case of fracture — dislocation of the cerebral vertebrae.

(Lancet 1904. Oktober 15.)

Verf. berichtet einen sehr interessanten Fall: Im Jahre 1894 stieß ein 14jähriger Junge im Bade beim Tauchen mit einem anderen am Kopfe zusammen. Der Knabe war damals etwas benommen und im Nacken sehr druckempfindlich, allein er war sehr wohl fähig, nach 3 Tagen das Hospital wieder zu verlassen. Auffallend war, daß er dann anfangs stets den Kopf mit der Hand stützte und auch später dauernd schief trug. In späteren Jahren wurde er nichtsdestoweniger für tauglich für den Armeedienst befunden. Jetzt, nach 10 Jahren, in der Röntgenära, machte Verf. ein Röntgenbild des Halses mit folgendem Ergebnis: Die obere Halswirbelsäule war im 5. Wirbel nach vorn verschoben, indem das Zentrum des 5. Halswirbelkörpers auf dem vorderen oberen Rande des 6. Wirbelkörpers ruhte. Der 5. und 6. Halswirbel erscheinen dünn und aufgelichtet in den Konturen. Verf. nimmt an, daß sie außer der Dislokation damals auch eine Kompressionsfraktur erlitten haben können. — In der Vor-Röntgenzeit war die Diagnose eines solchen Falles sicherlich unmöglich, zumal hinter einem so leichten Krankheitsbilde kaum eine so schwere Verletzung vermutet werden konnte.

H. Ebbinghaus (Dortmund).

9) W. Nieberding. Zur Kasuistik der Meningocele sacralis anterior.

(Münchener med. Wochenschrift 1904. Nr. 31.)

Den in der Literatur mitgeteilten acht sicheren Fällen von Meningocele sacralis anterior fügt N. einen neuen hinzu, in dem allerdings die gestellte Diagnose, der Zusammenhang der Cyste mit dem Rückenmarkskanale, nicht durch das Messer bestätigt worden ist. Es handelte sich um ein 18jähriges Mädchen, das, bisher gesund, seit mehreren Tagen nach einem Fall aufs Gesäß an heftigen Schmerzen im Unterleibe litt. Das ganze kleine Becken war von einer cystischen, prall elastischen Geschwulst ausgefüllt, die die hintere Scheidenwand dicht an die Symphyse und den Uterus vollständig aus der Beckenhöhle herauspreßte, so daß letzterer hinter der vorderen Bauchwand in toto durchgefühlt werden konnte. Die Geschwulst, anfänglich für eine Hämatocele retrouterina angesprochen, änderte sich in den nächsten Wochen in keiner Weise; auffallend war eine Verdrängung des Mastdarmes nach der rechten Seite, die auf eine linksseitige Parovarialcyste oder eine Cyste des Lig. lat. sin. hinwies. Bei der 1/2 Jahr später vorgenommenen, aber nicht zum gewünschten Ende geführten Operation ergab sich, daß die dünn-

Digitized by Google

wandige Cyste retroperitoneal gelagert und mit dem Kreuzbeine fest verwachsen war, von oben her, d. h. von der Bauchhöhle aus nicht entfernt werden konnte. Durch Punktion von der hinteren Scheidenwand aus wurden nun 2 Liter klarer Flüssigkeit entleert, wonach die Geschwulst vollständig verschwand, aber schwere Gehirnerscheinungen — rasende Kopf- und Nackenschmerzen, Erbrechen — eintraten und ca. 48 Stunden andauerten. Hierdurch gelangte N. zu der Diagnose »Meningocele sacralis anterior«, mit dem Ausgangspunkte wahrscheinlich vom 2. oder 3. linken Intervertebralloch. Nach der Punktion füllte sich der Sack bald wieder zu früherer Ausdehnung an; ein weiterer operativer Eingriff — Exzision der Cyste von einem Paravaginalschnitt aus oder mittels des Hochenegg'schen Verfahrens nach Enukleation des Steißbeines, mit nachfolgender Knochenplastik — wurde von der Pat. abgelehnt. Die Flüssigkeit enthielt fast nichts von körperlichen Elementen, nichts auf Echinokokkus Verdächtiges.

Kramer (Glogau).

10) **G. Negroni.** Deformità scheletriche del tronco in un caso di malattia de Recklinghausen.

(Arch. di ortopedia 1904. Nr. 3 u. 4.)

Mädchen von 8 Jahren. In der rechten Achselhöhle ein Rankenneurom, ein zweites größeres, medial vom rechten Schulterblattwinkel in die Muskulatur übergreifend (Befund bei der Exstirpation). Auf der Haut des Rumpfes zahlreiche Pigmentflecke, von denen der größte fast die ganze rechte Hälfte einnimmt. Es besteht eine linksseitige dorsolumbare Skoliose, deren Konkavität der genannten Geschwulst entspricht. Es kann sich sowohl der Form wie der Anamnese nach (die Skoliose besteht erst seit einem Jahre) nicht um eine rachitische Verbiegung handeln, sondern entweder spielt eine Schwächung der rechtsseitigen Rückenmuskeln oder eine abnorme Weichheit der Knochen mit. Eine solche ist auch von anderen Autoren zur Erklärung von Deformitäten der Wirbelsäule oder anderer Knochen angenommen worden. Doch fehlen anatomische Nachweise. In einem Falle von Adrian erwiesen sich im Gegenteile Wirbelsäule und Rippen makroskopisch von normaler Härte. **E. Pagenstecher** (Wiesbaden).

11) **Lubinus.** Gummi-Luftdruckpelotten zur Behandlung der Torsion der Wirbelsäule bei der schweren Skoliose und der Kyphose der Wirbelsäule bei Spondylitis.

(Ärztl. Polytechnik 1904. Juni.)

Ovale Pelotten werden in den Kontentivverband eingelegt und dann durch ein Fenster hindurch mittels Luftpumpe aufgeblasen. Alle 8 Tage etwa kann Luft nachgepumpt werden. Der feste Verband kann 8—10 Wochen liegen bleiben. Man kann unter einem Verbande mehrere Pelotten legen, überall, wo gedrückt werden soll. Abbildung im Original. **E. Fischer** (Straßburg i. E.).

12) **H. Neumayer.** Über Bronchoskopie. (Aus der laryngologischen Univ.-Poliklinink in München.)

(Münchener med. Wochenschrift 1904. Nr. 38 u. 39.)

N. berichtet über 10 Fälle, in denen er nach Kokainisierung der oberen Luftwege oder in Chloroformnarkose — und zwar 9mal bei Fremdkörpern und 1mal wegen einer Erkrankung der Luftröhre usw. — die Bronchoskopie angewandt bezw. versucht hat. Die untere Bronchoskopie durch eine Tracheotomiewunde gelang in den 3 Fällen, in denen sie wegen Unausführbarkeit der oberen oder wegen zu tiefen Sitzes des Fremdkörpers notwendig wurde, ohne Schwierigkeiten; in dem einen derselben handelte es sich um einen Erwachsenen, der seit 2 Jahren eine Tracheotomiekanüle trug, und dem ein Stück der schadhaften Kanüle in den rechten Bronchus geglitten war. Mit der oberen Bronchoskopie, die stets wesentlich schwieriger war, hatte N. unter 9 Fällen in 8 Erfolg, obwohl es sich dabei meist um sehr junge Kinder — 2 waren 9 und 13 Monate alt — handelte; bei 6

Digitized by Google

war die Narkose erforderlich. In diagnostischer Hinsicht befriedigte die Bronchoskopie sehr; in 7 der Fälle konnte der Fremdkörper nachgewiesen werden. Die Entfernung glückte in 3 durch die obere Bronchoskopie; in einem 4. wurde der Fremdkörper nach dieser ausgehustet, in 3 weiteren durch die untere Bronchoskopie extrahiert. Günstigen Erfolg hatte das Verfahren in 1 Falle auch durch Erweiterung einer luetischen Trachealstenose. 1 Fall verlief trotz Entfernung des Fremdkörpers (Knochensplitter) durch sekundäre Pneumonie tödlich. Ernstliche Schädigung der Luftwege durch das Bronchoskop hat N. nie gesehen, die Entstehung oberflächlicher Verletzungen gibt er zu; sie können jedoch in Anbetracht der Indikationen, unter denen die Bronchoskopie zur Ausführung kommt, keinen Hinderungsgrund für die Anwendung derselben abgeben. **Kramer** (Glogau).

13) **E. Schefold.** Über die Verwendung der Killian'schen Bronchoskopie bei der Pneumotomie.

(Beiträge zur klin. Chirurgie Bd. XLIII. p. 767.)

Bei einem 24jährigen Manne, der ein Hemdknöpfchen verschluckt hatte und seitdem an Husten und Atembeschwerden litt, gelang es Hofmeister nach 8 Monaten mittels der unteren Bronchoskopie, den Fremdkörper im rechten Bronchus nachzuweisen. Die Entfernung auf natürlichem Wege war nicht ausführbar. Nachdem zuvor noch ein Empyem durch Rippenresektion behandelt worden war, wurde versucht, dem Fremdkörper durch Pneumotomie beizukommen. Es gelang zunächst nur, das Bronchoskop nach der Pleurawunde hin durchzubohren und mit seiner Hilfe die intrapulmonale Abszeßhöhle nach unten zu drainieren; bei einem zweiten Versuche jedoch konnte der Fremdkörper selbst entfernt werden, wobei er mit der Bronchoskopröhre dem tastenden Finger entgegengedrängt wurde. Leider entstanden metastatische Hirnabszesse. Einige wurden zwar operativ eröffnet, doch erlag Pat. der von einem zweiten ausgegangenen Meningitis.

Es ist dies der erste Fall, bei dem die Bronchoskopie als Hilfsmittel für die Pneumotomie Verwendung gefunden hat. **M. v. Brunn** (Tübingen).

14) **P. Cauzard.** Carie des deux rochers, ablation de toute la partie pétreuse de la base du crane après un double évidement pétro-mastoïdien permettant la transfixation endocranienne transmastoïdienne; guérison opératoire. Mort par tuberculeuse généralisée des deux poumons. Réflexions sur la technique opératoire de l'ablation du rocher.

(Revue hebdom. de laryngol., d'otol. et de rhinol. 1904. Nr. 38.)

Das Meiste ist aus der ausführlichen Überschrift zu ersehen. Pat. konnte kaum den Mund öffnen und hatte eitrigen Ausfluß auch aus Nase und Rachen; anscheinend hatte er auch einen Sequester ausgehustet. Am Schluß der zuerst links ausgeführten Radikaloperation fand sich eine große Höhle, deren obere Wand vom Temporallappen gebildet wurde; die hintere durch die Kleinhirndura, die vordere durch die Kapsel des Kiefergelenkes und das Keilbein; in der Tiefe lag die Verbindung zwischen Keilbein und Hinterhaupt frei. Nach 4 Wochen war eine wesentliche Hebung des Allgemeinbefindens und eine verhältnismäßig rasch fortschreitende Epidermisierung zu verzeichnen. 5 Wochen nach der ersten Operation wurde dieselbe auch auf der rechten Seite ausgeführt; hier war die schließliche Höhle etwas weniger umfangreich. Nach 3 Wochen erfolgte der Tod ohne irgendein Symptom einer bulbären, meningitischen oder zerebralen Erkrankung infolge Fortschreiten des tuberkulösen Lungenprozesses. Rechts war die Epidermisierung nicht weit vorgeschritten. Abgesehen von der wohl einzig dastehenden Ausdehnung des Zerstörungsprozesses ist noch bemerkenswert, daß es nicht zu einer Arrosion der Carotis interna kam.

F. Alexander (Frankfurt a. M.).

Digitized by Google

15) **K. Barth** (Baden-Baden). **Über die Behandlung eines Thoraxempyems mittels der Müller'schen Dauerkanüle bei einem 5monatigen Kinde.**

(Münchener med. Wochenschrift 1904. Nr. 39.)

Das metapneumonische Empyem wurde in dem berichteten Falle durch Behandlung mit der Dauerkanüle (s. dieses Blatt 1901 p. 629) und später mit einem Drainrohr in 63 Tagen zur Heilung gebracht. B. rühmt dem Verfahren nach, daß es einfach, schonend und gefahrlos sei. Dadurch, daß die Kanüle sehr tief hinten unten am Thorax liegt und aufwärts gerichtet ist, gestatte sie dem Eiter guten Abfluß. Von Vorteil sei auch die größere Bewegungsfähigkeit der mit der Dauerkanüle behandelten Kinder. **Kramer** (Glogau).

16) **F. Cathelin and M. Villaret.** Un cas rare de calcul vésico-prostatique.

(Ann. des malad. des org. gén.-urin. 1904. Nr. 9.)

51jähriger Mann mit starker Verengerung der hinteren Harnröhre; Dauerkatheter. Die Sondenuntersuchung gibt außerdem das Vorhandensein eines Blasensteines. Prostata wenig vergrößert, aber empfindlich. Am Tage vor der beabsichtigten Sectio alta stirbt der Kranke plötzlich unter den Erscheinungen schwerer Erschöpfung. Die Sektion ergibt in der wenig vergrößerten Prostata mehrere Konkremente, je ein größeres in dem rechten und in dem linken Lappen. Das Konkrement des rechten Lappens hat mit einem Fortsatz die Blasenwand durchbohrt und steht in Verbindung mit einem außerordentlich großen Blasensteine. Starke Erweiterung sämtlicher Nierenkelche; Rindensubstanz außerordentlich dünn. **Paul Wagner** (Leipzig).

17) **A. Pousson.** Cure radicale du cancer de la prostate.

(Ann. des malad. des org. gén.-urin. 1904. Nr. 12.)

Im Anschluß an eine Beobachtung von Prostatakarzinom bei einem 48jährigen Kranken bespricht Verf. die von Küchler (1866) und Billroth (1867) inaugurierte Radikalbehandlung des Prostatakrebses. Er hat im ganzen 22 Fälle von chirurgischen Eingriffen bei bösartigen Prostatageschwülsten zusammenstellen können. 6 Kranke — 31,8% — gingen direkt an den Folgen der Operation zugrunde; doch befanden sich hierunter mehrere, bei denen wegen der Ausdehnung des Prozesses ein operativer Eingriff überhaupt kontraindiziert war. Hierzu kommen noch weitere 4 Todesfälle, die sich nicht im direkten Anschluß an die Operation ereigneten. 9 Kranke erlagen einem Rezidiv 3—14 Monate nach der Operation. 4 Operierte leben noch ohne Rezidiv; hierher gehören 2 Fälle des Verf.s, in denen die perineale Prostatektomie vor 3 resp. 9 Monaten vorgenommen wurde, sowie die Fälle von Demarquay und Socin, in denen bereits 2 resp. 4 Jahre nach der Operation ohne Rezidiv verflossen sind.

Die Operation des Prostatakarzinoms ist namentlich bei der umschriebenen Form des Krebses indiziert, die häufiger ist als die diffuse Karzinose und die klinisch ziemlich sicher diagnostiziert werden kann. Als Operationsmethode bevorzugt Verf. das perineale Verfahren. **Paul Wagner** (Leipzig).

18) **C. Dambrin et E. Papin.** Des ruptures intrapéritoneales de la vessie sans fractures du bassin dans les contusions abdominales.

(Ann. des malad. des org. gén.-urin. 1904. Nr. 9—11.)

Aus Veranlassung einer eigenen Beobachtung von intraperitonealem Blasenriß, den Verff. in der Abteilung von Reclus machen konnten, geben sie eine eingehende Bearbeitung dieser Verletzung mit besonderer Berücksichtigung ihres Mechanismus. Mit Einschluß ihrer eigenen und zweier bisher noch nicht veröffentlichter Beobachtungen haben Verff. im ganzen 78 Fälle von intraperitonealem Blasenriß zusammengestellt, die die Folge einer Bauchkontusion waren und zur

Digitized by Google

Laparotomie führten. Von diesen 78 Operierten genasen 44; es starben 34 = 43,5%. Die Todesursachen waren in 17 Fällen peritoneale Infektion; in 9 Fällen Operationschok; in 1 Falle Hämorrhagie; in 3 Fällen Harnintoxikation; in 4 Fällen ist die Todesursache nicht besonders erwähnt worden. Die Operationsresultate haben sich mit den Fortschritten der chirurgischen Technik wesentlich gebessert. Wenn man nur die seit 1895 veröffentlichten Fälle berücksichtigt, so findet man auf 34 Operationen 27 Heilungen und nur 7 = 20,5% Todesfälle. Die Operationsresultate sind um so günstiger, je frühzeitiger die Operation vorgenommen wird.

Paul Wagner (Leipzig).

19) **A. M. Sheld.** A case of gigantic renal calculus.

(Lancet 1904. Oktober 15.)

Verf. teilt einen Fall von Riesennierenstein mit, den er im St. Georges Hospital operierte. Der Stein hatte ca. 4 Jahre verhältnismäßig geringe Beschwerden gemacht, die sich indessen allmählich steigerten. Es bildete sich im Laufe der Zeit eine vom Rippenbogen bis zum Poupart'schen Bande reichende, rundliche, feste, sehr druckempfindliche Geschwulst in der linken Flanke, die sich nicht mit der Atmung bewegte. — Der Umfang des entfernten, in der Mitteilung abgebildeten Steines betrug ca. 10 Zoll, seine Länge $5^1/_2$ Zoll, sein Gewicht in getrocknetem reinen Zustande 1 Pfund und $^1/_2$ Unze. — Des weiteren führt Verf. noch andere Fälle von großen Nierensteinen teils aus eigener Praxis, teils aus der englischen Literatur an und erwähnt den über 2 Pfund schweren Stein im Museum von St. Bartholomews Hospital. Seinen hier beschriebenen Nierenstein hält Verf. für den größten bislang mit Erfolg operierten.

H. Ebbinghaus (Dortmund).

20) **F. Cathelin.** Note à propos de douze cas de division endovésicale des urines des deux reins.

(Ann. des malad. des org. gén.-urin. 1904. Nr. 12.)

Verf. teilt 12 sehr instruktive, nicht besonders ausgewählte Beobachtungen mit, die die großen Vorzüge der endovesikalen Urinseparation sehr deutlich demonstrieren. In Anwendung kam das C.'sche Instrument, das bei verhältnismäßig großer Einfachheit entschieden die größte Sicherheit gewährleistet.

Paul Wagner (Leipzig).

21) **E. Taylor.** Unsuspected lesions in movable kidneys discovered during nephropexy.

(Annals of surgery 1904. August.)

Verf. hat an fünf Wandernieren während der Ausführung der Nephropexie nicht diagnostizierte Erkrankungen angetroffen; teils bestanden dieselben in Steinbildung, teils in partieller Tuberkulose und Hydronephrose. Er zieht hieraus den Schluß, daß bewegliche Nieren nicht ungewöhnlich der Sitz eines krankhaften Prozesses sind. Namentlich, wenn die bewegliche Niere auf Druck schmerzhaft oder vergrößert ist, werden krankhafte Veränderungen vorliegen. Aus diesen Gründen soll der Operation der beweglichen Niere ein größeres Recht für die Operation eingeräumt werden. **Herhold** (Altona).

22) **Andrew.** Large single hydronephrotic kidney where the symptoms during life simulated appendicitis.

(Glasgow med. journ. 1904. Mai.)

Statt des erwarteten appendicitischen Abszesses fand sich eine große Hydronephrose. Inzision. Drainage. Tod am nächsten Tage. Die Sektion ergab das Vorhandensein einer cystisch degenerierten rechtsseitigen Solitärniere.

W. v. Brunn (Marburg).

Digitized by Google

23) **Rosenstein.** Klinische Erfahrungen über die Dekapsulation der Nieren bei Morbus Brightii.

(Deutsche med. Wochenschrift 1904. Nr. 31.)

R. teilt fünf Fälle Israel's mit, bei denen die Aushülsung vorgenommen wurde. Bei einem Pat. machte das Leiden trotz der Operation Fortschritte, bei zwei Pat. blieb es unbeeinflußt, bei zwei weiteren trat eine Besserung in gewisser Hinsicht auf, indem einmal die sonst leicht auftretenden Ödeme ausbleiben, bei einem anderen sich die Kopfschmerzen und das Flimmern vor den Augen verlor. Der Unterschied von den günstigen Resultaten Edebohls' läßt sich nach R. so erklären, daß die von Edebohls geheilten Kranken nicht an echter Bright'scher Krankheit, sondern an entzündlichen Prozessen, die durch abnorme Mobilität der Nieren verursacht waren, gelitten haben. **Borchard** (Posen).

24) **C. Brandenburg.** Zur Kenntnis der Hydrocele bilocularis abdominalis.

Inaug.-Diss., Rostock, 1904.

Der aus dem Luisenhospital zu Aachen stammende Fall Müller's zeichnet sich dadurch aus, daß der abdominale Teil der Geschwulst anscheinend vor der Fascia transversa lag, also eine Lage zeigte, die der von Kocher als typisch angegebenen Lage zwischen Fascia transversa und Bauchfell nicht entspricht. Er teilt diese Eigentümlichkeit mit zwei von Delbet und einem von Witzel beschriebenen Falle. Je oberflächlicher diese Cysten in der Bauchwand liegen, um so leichter werden sie bemerkt. Für die Diagnose der Lage zu der Bauchmuskulatur kommt nach Delbet in Betracht, ob man den Leistenkanal frei findet und bei Hustenstößen eine Spannungszunahme im skrotalen Teile feststellen kann. Je nach der Lage zu den Bauchmuskeln unterscheidet Delbet eine Hydrocele inguino-properitonealis, inguino-interstitialis und inguino-superficialis, entsprechend den einschlägigen Bruchformen.

Verf. kommt mit dem beschriebenen auf 46 Fälle der Literatur, die zum Teil in früheren Zusammenstellungen, z. B. der neueren von Wettergren (vgl. dieses Zentralblatt p. 974), noch nicht berücksichtigt sind. **E. Moser** (Zittau).

25) **A. Berg.** Transverse ectopy of the testis.

(Annals of surgery 1904. August.)

Ein 13 Jahre alter Knabe litt an einer großen linksseitigen Skrotalhernie. Bei der Operation wurden zwei Hoden mit zwei Samensträngen im Bruchsack angetroffen; der Samenstrang des oberen Hodens zog durch den linken Leistenring zur rechten Leistengegend und von dort ins Becken. Die rechte atrophische Hodensackhälfte war leer. Beide Hoden wurden in der linken Hodensackhälfte belassen und im übrigen die Operation nach Bassini ausgeführt.

Herhold (Altona).

26) **A. Renaud.** Tuberculose ulcéreuse primitive de la grande lèvre.

(Revue méd. de la Suisse romande 1904. Nr. 4.)

Bei dem 4jährigen Kinde fand sich in der oberen Partie der linken großen Labie eine bohnengroße, sich auf die Innenfläche fortsetzende, primär entstandene Ulzeration, den Canal. Nuckii und das Lig. rotund. bloßlegend. Unterhalb dieser Geschwürsbildung, in der Furche zwischen großer und kleiner Labie, zwei linsenförmige, infiltrierte Schleimhautpartien von weißgelblicher Farbe, Peripherie ohne Reaktion; Leistendrüsen wenig geschwollen.

Die wiederholt vorgenommene mikroskopische Untersuchung ergab stets das Vorhandensein von Tuberkelbazillen, einmal einzelner Stäbchen des Bakterium coli; andere Bakterien waren nicht zu konstatieren.

Unter entsprechender Behandlung volle Heilung in kurzer Zeit.

Kronacher (München).

Originalmitteilungen, Monographien und Separatabdrücke wolle man an *Prof. E. Richter* in Breslau (Kaiser Wilhelmstraße 115), oder an die Verlagshandlung *Breitkopf & Härtel*, einsenden.

Druck und Verlag von Breitkopf & Härtel in Leipzig, Nürnbergerstraße 36/38.

Digitized by Google

Zentralblatt
für
CHIRURGIE

herausgegeben

von

E. von Bergmann, F. König, E. Richter,
in Berlin, in Berlin, in Breslau.

Einunddreifsigster Jahrgang.

Wöchentlich eine Nummer. Preis des Jahrganges 20 Mark, bei halbjähriger Vorauszahlung. Zu beziehen durch alle Buchhandlungen und Postanstalten.

Nr. 48. **Sonnabend, den 3. Dezember.** **1904.**

Zur Kenntnis der sogenannten „Holzphlegmone" („Phlégmone ligneuse du cou" nach Reclus).

Von

Dr. Hermann Merkel,

Privatdozent und I. Assistent am pathol. Institut zu Erlangen.

Als Holzphlegmone ist zuerst von Reclus 1896 ein Krankheitsbild aufgestellt worden, das charakterisiert ist durch eine meist

Digitized by Google

an der Halsgegend auftretende, bis herab zur Clavicula sich erstreckende chronisch verlaufende Infiltration, die sowohl anatomisch durch den eigentümlichen bretthartem Charakter der Schwellung, wie andererseits klinisch durch die lange Dauer und die meist fieber- und schmerzlose Entwicklung gekennzeichnet ist. Der Prozeß geht nach verschieden langem Bestehen — meist unter umschriebener Abszedierung — in Heilung über.

Reclus selbst hatte fünf derartige Fälle mitgeteilt, von denen nur der eine an Glottisödem zugrunde gegangen war, während die vier anderen geheilt wurden.

Einen neuen Beitrag bringt ein weiterer Autor, L. Krause, der zwei Fälle beobachtete, von denen sich freilich der eine durch die Lokalisation des Prozesses in der unteren Bauchgegend, zwischen Nabel und Symphyse, von den früheren Fällen unterscheidet.

Eine weitere Beobachtung hat Jenney gebracht, bei der sich die Erkrankung nach einer akut entstandenen Phlegmone im Anschluß an ein Trauma am Vorderarm entwickelt hatte.

Während Reclus zuerst das Vorhandensein eines malignen Tumors vermutete, der durch eine sekundäre Infektion vom Mund aus unter Vermittlung der lymphatischen Apparate modifiziert worden wäre, haben Quénu (zitiert bei Reclus) und später Krause sich dahin geäußert, daß das Wesen der Holzphlegmone in einem chronisch verlaufenden, durch Infektion mit abgeschwächten pyogenen Bakterien bedingten Entzündungsprozeß zu erblicken sei; dafür, daß die vorliegende Erkrankung nicht durch einen bestimmten Infektionserreger hervorgerufen sein könnte, sprachen schon die mannigfachen und einander widersprechenden Bakterienbefunde von Reclus, L. Krause, Monod, Regnier, Poncet und Kazniekow, die teils Strepto- und Staphylokokken, Diphtherie- und Pseudodiphtheriebazillen, Aktinomyces und proteusähnliche Mikroorganismen nachgewiesen hatten.

War somit bisher allgemein die Natur der Holzphlegmone als ein zweifellos chronisch entzündlicher Prozeß (vielleicht begleitet von chronischer Lymphangitis) betrachtet worden, so will eine erst kürzlich erschienene Mitteilung von W. Lang eine ganz neue und befremdliche Auffassung in die vorliegende Frage bringen.

Dieser Autor hat nämlich einen angeblichen Fall von letal verlaufener Holzphlegmone, der poliklinisch von Prof. Rosenberger in Würzburg beobachtet worden war, klinisch und anatomisch beschrieben; die nach der Autopsie vorgenommene histologische Untersuchung hat dabei den höchst eigenartigen Befund eines Cancroids zutage gefördert. Auf Grund dieses mikroskopischen Befundes, der von all den bisher beobachteten Fällen von Holzphlegmone allerdings als erster erhoben ist[1], kommt Lang — seine Beobachtung

[1] Da eben sämtliche Fälle bis auf den einen (nicht sezierten) von Reclus in Heilung übergingen.

Digitized by Google

unberechtigterweise verallgemeinernd — zu dem Schluß: »Das Wesen der Holzphlegmone ist ein Cancroid, das allerdings in seiner Ausdehnung und in der diffusen Infiltration sowohl klinisch wie anatomisch merkwürdig dasteht.«

Betrachten wir aber nun das histologische Untersuchungsergebnis im Zusammenhange mit dem Sektionsbefund im Falle Lang's, so kann es kaum zweifelhaft sein, daß es sich dort um ein primäres ulzeröses Zungenkarzinom mit hochgradiger krebsiger Infiltration der gesamten Umgebung, der linksseitigen tiefen Halsdrüsen (in Form eines faustgroßen, zerfallenen Tumors) und mit besonders starker flächenhafter Infiltration des subkutanen Gewebes der rechten Halsseite handelte; dieser Befund war kompliziert mit einer durch Eitererreger (Streptokokken) hervorgerufenen subakuten Entzündung, die zu multipler Abszeßbildung innerhalb des krebsig durchsetzten Gewebes geführt hatte. — Dieses letztere Vorkommnis (sekundäre Infektion eines Karzinoms mit pyogenen Mikroorganismen) stellt ja durchaus nichts so Seltenes dar.

Ist es somit im Falle Lang's zweifellos, daß seinem eigenartigen klinischen und anatomischen Bild ein Cancroid zugrunde lag, so ist es andererseits nicht recht verständlich, wie Lang trotzdem zu der klinischen Diagnose »Holzphlegmone« kam; denn soweit sich aus der etwas dürftigen Schilderung des Verf. überhaupt ein Bild gewinnen läßt, deckt es sich nur recht unvollkommen mit dem der früher beschriebenen Fälle; selbst aber die Ähnlichkeit des klinischen Befundes vorausgesetzt, hätte Lang seine Beobachtung nur als »ein unter dem Bilde der sog. Holzphlegmone verlaufendes, diffus ausgebreitetes Cancroid« bezeichnen können.

Wie unrichtig es an sich schon ist, allgemein unter dem klinischen und anatomischen Begriffe der sog. Holzphlegmone einen malignen Tumor zu vermuten, geht doch schon aus der Berücksichtigung der früher berichteten Fälle hervor, in denen unter neun Beobachtungen acht innerhalb kürzerer oder längerer Zeit in Heilung übergingen, während der neunte (von Reclus berichtete) Fall, der an Glottisödem zugrunde ging, nicht zur Sektion kam, so daß die Diagnose nicht völlig sicher ist. Gab doch schon diese Überlegung Reclus Veranlassung, den Gedanken an einen malignen Tumor als Wesen der Holzphlegmone aufzugeben, trotzdem bis damals eine histologische Untersuchung niemals stattgefunden hatte.

Als weiteren Beweis für die Unrichtigkeit der Lang'schen Auffassung bin ich in der Lage, eine eigene Beobachtug anzuführen, die zeigt, daß dem Wesen der Holzphlegmone tatsächlich ein entzündlicher Prozeß zugrunde liegt.

Herr Dr. Riedel in Rothenburg o. T. hat einen, wie die mitgeteilte Krankengeschichte ergibt, typischen Fall von Holzphlegmone beobachtet, der, wie die früher beschriebenen, ebenfalls in Heilung ausging und die völlige Unhaltbarkeit der Lang'schen These aufs evidenteste beweist. Herr Dr. Riedel hatte die Liebenswürdigkeit,

Digitized by Google

mir die sehr interessante Krankengeschichte mitzuteilen, wofür ich ihm an dieser Stelle noch herzlichst danke.

Walther, Johann, 26 Jahre, Metzgergeselle in Rothenburg, erscheint am 3. Juni d. J. in der Sprechstunde und klagt über Schmerzen in der rechten Mandel beim Schlucken und über »Druck im Magen«. Wie er angibt, hat derselbe Ende März oder Anfang April beim Schlachten eines Rindes, das »eiternde Knollen« am Kiefer besaß, das Schlachtmesser — wie es die Gewohnheit der Metzger ist — in den Mund geklemmt, wobei der anwesende Tierarzt gleich äußerte: »Sie werden sehen, da kommt noch etwas nach!«

Auf Gurgeln wurden anfangs die Beschwerden etwas besser, doch trat bald danach eine Schwellung in der Tiefe des rechten Unterkieferwinkels ein, schmerzhaft und hinderlich beim Kopfdrehen und hauptsächlich beim Schlucken. Es fanden Jodpinselungen statt, doch nahmen die Schwellung in der Tiefe und ebenso die Beschwerden zu; daher erfolgte am 24. April Aufnahme ins Spital.

Zunächst bestand kein Fieber, zeitweise jedoch Atemnot (!) und besonders Schluckbeschwerden, dabei langsames Größerwerden der harten Geschwulst in der Tiefe, welche sich der Haut allmählich näherte und mit derselben fest verwuchs, worauf die letztere eine rote Verfärbung annahm. (Ungt. ciner., Jodpinselungen, Leinbrei.)

Anfang Juli traten leichte Fiebertemperaturen abends auf. Die Geschwulst, in breiter Ausdehnung aus der Tiefe des oberen hinteren Halsvierecks herauswachsend, fühlte sich im ganzen außerordentlich hart an und wurde endlich in der Mitte druckempfindlich, so daß (also ca. 4 Monate nach Beginn der Erkrankung) nunmehr operiert wurde, nachdem noch in den letzten Tagen manchmal ziemliche Atemnot und Schluckbeschwerden bestanden hatten.

Am 7. Juli wurde in Chloroformnarkose ein großer Schnitt entlang den vorderen Rand des Sternocleidomastoideus, tief durch das ungemein harte, breit und flächenhaft infiltrierte Gewebe hindurch gelegt; derselbe förderte im Zentrum der Geschwulst einen Eßlöffel Eiter zutage, der keine besonderen Merkmale zeigte, insbesondere keine gelblichen, grieslichen Körner enthielt. Ein Stückchen der harten Gewebsmasse wurde zur mikroskopischen Untersuchung mit dem Messer entfernt[2]. Danach feste Tamponade der ganzen Wunde mit Jodoformgaze.

Es erfolgte sofortiger Nachlaß der Beschwerden im Innern des Halses und unter langsamer Einschmelzung der harten infiltrierten Partien allmähliche Heilung, so daß Pat. am 5. August mit Schutzverband der noch granulierenden Inzisionswunde, aber frei von Beschwerden, das Spital verließ.

Am 30. September stellte sich Pat. völlig geheilt in der Sprechstunde vor. Weder im Munde, woselbst jetzt eine völlige Abschwellung der Mandelgegend zu konstatieren ist, noch auch außen am Halse, wo nur eine lange, schmale Operationsnarbe zu sehen ist, findet sich etwas Krankhaftes oder eine nachteilige Folge der Erkrankung. Allgemeinbefinden sehr gut.

Auf telephonische Anfrage erklärt Schlachthaustierarzt Betscher in Rothenburg, die Geschwulst an dem Rinderkiefer sei aktinomykotischer Natur gewesen.

Das dem pathologischen Institut übersandte kleine Gewebsstück besaß keine Hautbedeckung, war von auffallend derber, fast narbiger Beschaffenheit und zeigte auf dem Durchschnitt eine glatte, weißliche Schnittfläche. Da eine bakterielle Untersuchung desselben nicht mehr angängig war, wurden lediglich nach Härtung und Paraffineinbettung mikroskopische Schnitte angefertigt; dieselben ergaben reichliches, fast narbiges Bindegewebe mit entzündlicher Infiltration, wobei die Zellen teils lymphocytären, teils leukocytären Charakter zeigten. Der Gedanke an einen Tumor war nach der Untersuchung des exzidierten Stückes vollständig auszuschließen.

---

[2] Dieses Stückchen wurde in schwacher Formalinlösung dem pathologischen Institut zu Erlangen mit der als fraglich bezeichneten Diagnose: Maligner Tumor (?) übersandt.

Digitized by Google

Es handelt sich also im vorliegenden Fall um einen innerhalb von 4 Monaten sich abspielenden chronisch entzündlichen Prozeß, der, offenbar von der Tonsille ausgehend, sich in der Tiefe langsam und flächenhaft weiter ausbreitete und, allmählich breit auf die äußere Haut übergehend, erst sehr spät zu umschriebener eitriger Einschmelzung führte. Die geringe Beteiligung des Gesamtorganismus rechtfertigt, zusammen mit den sonstigen angegebenen Erscheinungen, zweifellos die Diagnose der Holzphlegmone.

Kompliziert ist der Fall freilich dadurch, daß die Infektion gelegentlich der Schlachtung eines mit Aktinomykose behafteten Tieres akquiriert wurde. Indessen erscheint es sowohl nach dem klinischen Verlaufe wie nach der glatten Ausheilung ganz ausgeschlossen, daß es sich im vorliegenden Fall um eine aktinomykotische Infektion handeln konnte; vielmehr ist es außerordentlich wahrscheinlich, daß die in den aktinomykotischen Eiterherden noch nebenbei vorhandenen Eitererreger durch das Schlächtermesser in die Mundhöhle und durch Vermittlung der Tonsillen in das umgebende Gewebe gelangten.

Scheint es somit auch durch diese Beobachtung sichergestellt, daß — entgegen der Behauptung von Lang — das Wesen der Holzphlegmone ein chronisch-phlegmonöser Entzündungsprozeß ist, so bietet der vorliegende Fall andererseits insofern ein ganz besonderes Interesse, als der Infektionsweg durch die anamnestischen Angaben vollständig klargestellt ist. Wenn auch bei den früher beschriebenen Fällen Angaben über die Genese des Prozesses fehlen, so dürfen wir vielleicht auf Grund der vorliegenden Beobachtung annehmen, daß auch dort die lymphatischen Apparate der Mundhöhle die Eintrittsstelle für die Infektionserreger bildeten. Denn daß tatsächlich pathogene, vielleicht in ihrer Virulenz abgeschwächte Bakterien die Infektionserreger bilden, erscheint nicht nur nach den Angaben der verschiedenen Autoren, sondern auch nach den Tierversuchen Krause's zum mindesten außerordentlich wahrscheinlich.

Literatur.

Jenney (zitiert bei Lang): Der Militärarzt, Zeitschrift f. d. ges. Sanitätswesen der Armee Nr. 17 u. 18. Wien, 1902.

L. Krause, Über holzharte Entzündung des Bindegewebes. Zentralblatt für Chirurgie 1899. p. 505.

H. Lang: Ein weiterer Fall von sog. Holzphlegmone. Inaug.-Diss., Würzburg. 1904.

Reclus: Phlégmone ligneuse du cou. Revue des soc. savantes. — Revue de chir, 1896. Nr. 1.

Erlangen, Oktober 1904.

Digitized by Google

1) **A. Köhler.** Die Kriegschirurgen und Feldärzte Preußens und anderer deutscher Staaten in Zeit- und Lebensbildern. IV. Teil. Kriegschirurgen und Feldärzte der Neuzeit.

(Herausgegeben von der Medizinalabteilung des Königl. preuß. Kriegsministeriums. Mit Titelbild, 42 Porträts, 7 Abbildungen und 3 Tafeln.)

Berlin, **August Hirschwald,** 1904.

In den Kriegen von 64, 66 und 70/71 hatten die Chirurgen reiche Erfahrungen gesammelt, die sich nicht nur auf die Art der Verletzungen, ihre Behandlung und die Verhütung von Wundkrankheiten bezogen, sondern auch auf die allgemeine Fürsorge der Verletzten. Gerade weil in dieser Beziehung noch vieles als unvollkommen empfunden wurde, wurde die Reorganisation des Feldsanitätswesens ein von allen Seiten anerkanntes und erstrebtes Bedürfnis. Die zahlreichen Vorschläge zu sichten und zu einem einheitlichen nutzbringenden Ganzen zu verschmelzen bedurfte es eines bedeutenden organisatorischen Talentes und des festen Willens an maßgebender Stelle, das, was als richtig erkannt war, planmäßig durchzuführen. Dem segensreichen Wirken der damaligen Königin Augusta und ihrer Berater, vor allem v. Grimm's, ist das erste Kapitel als Rückblick gewidmet.

Die Ergebnisse dieser Tätigkeit für die Regelung der Verwundetenfürsorge, für die zum Krieg vorbereitende Ausbildung der Militärärzte in Friedenszeiten, die sich hierauf beziehenden wissenschaftlichen Arbeiten werden im zweiten Kapitel erörtert.

Daß in diesen Bestrebungen kein Stillstand eintrat, sondern gerade in neuster Zeit jede Gelegenheit benutzt wurde, in der Kriegschirurgie neue Erfahrungen zu sammeln, zeigt die Entsendung von Berichterstattern und Errichtung von Hilfsexpeditionen, die überall dorthin, wo in Kolonien und fremden Ländern Kriege ausbrachen, erfolgten. Durch die Reiseberichte konnten die im großen Stiel ausgeführten Schießversuche nachgeprüft werden durch die Beobachtung der Praxis, und so war es möglich, daß die Erfahrungen, welche in den Kliniken, Krankenanstalten und Garnisonlazaretten im Frieden bei Verletzungen gewonnen waren, wie die von den Chirurgen aufgestellten Lehren und Vorschläge auf ihren Wert für den Krieg abgeschätzt wurden. Dies Ineinandergreifen der Friedens- und Kriegschirurgie und die gegenseitige Beeinflussung und Rückwirkung ist vom Verf. in seinem einleitenden ersten Teil anschaulich geschildert.

Die eigentlichen Lebensbeschreibungen nehmen in diesem letzten Bande einen weiteren Raum ein, wie in den früheren. Es sind im Ganzen 12, und zwar von v. Bardeleben, Billroth, v. Bruns, Burow, Busch, v. Esmarch, Hueter, Linhardt, Nußbaum, v. Volkmann, Wagner, Wilms. Diese Aufgabe war für den Verf. nicht leicht. Denn fast alle diese Männer lebten in der Jetztzeit,

Digitized by Google

standen mit der jetzigen Generation noch in persönlich enger Beziehung. Von vielen, so vor allem von Volkmann und noch mehr von Billroth, sind neben ihren wissenschaftlichen Arbeiten Aufzeichnungen und Briefe vorhanden, die weit hinaus über den Kreis ihrer Fachgenossen bekannt und berühmt geworden sind. Trotzdem gelang es dem Verf., uns ein anschauliches, frisches, lebenswahres und fesselndes Bild der einzelnen zu entwerfen.

Das Werk beschließt eine Übersicht der kriegschirurgischen Literatur seit 1879 die in ihrer Ausdehnung und Fülle einen Beweis der Blüte dieses Zweiges der Chirugie gibt.

Coste (Straßburg i. E.).

---

2) **R. Rieder-Pascha** (Konstantinopel). Für die Türkei. Bd. II. Selbst Gelebtes und Gewolltes.

Jena, **Gustav Fischer,** 1904.

Mit Zielbewußtsein hat R. die im ersten Bande wiedergegebenen Vorschläge zur Ausführung gebracht, trotz aller ihm gebotenen Schwierigkeiten, die er in der Vorgeschichte der Medizinschule auseinandersetzt. Es folgen die Mitteilung der Lehrpläne der Medizinschule, Grundrisse und Bilder der Gebäude, eine ausführliche Beschreibung in allen Einzelheiten auch bezüglich der Verwaltung. Überall erkennt man die große praktische Erfahrung, die derartig zweckmäßige und treffliche Einrichtungen schaffen konnte.

Der Unterricht geschieht ganz nach deutschem Muster.

Die Berichte und Statistiken der einzelnen Abteilungen des Krankenhauses Güllhané von den betreffenden Oberärzten bilden den zweiten Teil des Buches. Dieselben geben uns ein Bild von der großen Tätigkeit und der fleißigen Arbeit. Genaueres über die verschiedenen Krankheiten oder Operationen hier mitzuteilen, würde zu weit führen und das Original nicht wiedergeben können. Der dritte Teil enthält dann eine Reihe wissenschaftlicher Arbeiten, die anderweit besprochen sind.

Grosse (Kassel).

---

3) **R. Fick.** Handbuch der Anatomie und Mechanik der Gelenke unter Berücksichtigung der bewegenden Muskeln I. Teil: Anatomie der Gelenke.

Jena, **Gustav Fischer,** 1904. 162 Abbild., 512 S.

Das vorliegende Handbuch der Gelenklehre, dessen bis jetzt erschienener erster Teil die Anatomie der Gelenke behandelt, bildet einen Abschnitt des bei Fischer in Jena erscheinenden Handbuches der Anatomie des Menschen in 8 Bänden, welches von Karl v. Bardeleben in Verbindung mit einer Anzahl bekannter Anatomen herausgegeben wird. Die Tatsache, daß bis jetzt in Deutschland ein eingehendes Lehrbuch der Gelenklehre nicht existiert, legt es nahe, diesen Teil des allgemeinen Handbuches auch als Einzelwerk dem Praktiker zugängig zu machen. Bei der Wichtigkeit, welche die

Digitized by Google

genaue Kenntnis der Anatomie und Mechanik der Gelenke gerade für den Chirurgen und Orthopäden hat, ist ein derartiges Unternehmen sehr zu begrüßen.

In dem vorliegenden anatomischen Teile hat sich der Verf. das Ziel gesetzt, eine eingehende und möglichst klare Beschreibung der einzelnen Gelenkteile unter besonderer Berücksichtigung der für die Mechanik und für die praktische Medizin wichtigsten Verhältnisse zu bringen. Bei der Beschreibung der einzelnen Gelenkteile hat er sich der Mühe unterzogen, die oft recht verschiedenen Angaben der einzelnen Autoren zu vergleichen und durch eigene Nachuntersuchung auf ihre Richtigkeit zu prüfen. Besonderer Nachdruck wurde auf die Untersuchung am lebenden Menschen gelegt. Die Darstellung bildet das Resultat einer fast 10jährigen Arbeit und garantiert dadurch schon ein genaues Eingehen auf alle Fragen. Besonders für den Praktiker wichtig ist die überaus ausführliche Darstellnng der Varietäten. Verf. fand, daß die individuelle Variabilität in den Gelenkeinrichtungen viel größer ist, als es nach der Beschreibung der Autoren scheint. Auch auf pathologische Verhältnisse ist der Verf. eingegangen und bringt unter der Rubrik: »Praktische Bemerkungen« manches nicht nur dem Anatomen Wichtige, sondern auch gerade dem Praktiker Bemerkenswerte. Verf. sucht so die Entfremdung, welche zwischen dem Anatomieunterricht und den praktischen Fächern eingetreten ist, zu überbrücken; er betrachtet es als eine Ehrenpflicht, die anatomische Wissenschaft auch in den Dienst der leidenden Menschheit zu stellen.

Bei der Darstellung des Stoffes gibt Verf. zunächst Vorschriften für die anatomische Präparation und bringt dann die genaue Beschreibung der einzelnen Gelenkabschnitte mit ihren Varietäten. In einem kurzen allgemeinen Teile finden wir eine ausführliche Darstellung der verschiedenen Gelenkverbindungen und einen Abriß über die Entwicklung der Gelenke. Die praktischen Bemerkungen sind besonders lesenswert. Eine interessante Frage wirft Verf. auf, nämlich wie es kommt, daß bei passiven Bewegungen keine Kapseleinklemmung zustande kommt; er bringt eine Beobachtung Duchenne's, welcher auch bei Lähmungen der Muskeln an Schulter und Knie nichts von Kapseleinklemmung bemerken konnte; ebenso wichtig sind die Bemerkungen über die Resorptionsfähigkeit der Gelenke bei vorhandener Verletzung der Gelenkinnenhaut, welche durch Massage beschleunigt werden kann. Die unverletzte Gelenkinnenhaut ist zum Aufsaugen nicht geeignet. Das häufige Vorkommen von knöchernen Ankylosen nach Brüchen, wie Verf. es erwähnt, kann dagegen der Praktiker nicht bestätigen.

In dem speziellen Teile bringt Verf. eine überaus genaue Beschreibung der einzelnen Gelenke. Ein besonderer Wert wurde auf die Wiedergabe einer großen Anzahl von Abbildungen gelegt, welche sowohl in künstlerischer Beziehung wie an Deutlichkeit der Darstellung Vollendetes liefern. Neben der rein anatomischen Be-

Digitized by Google

schreibung finden wir ein genaues Eingehen auf die vergleichende Anatomie und Entwicklung des Gelenkes. Die vielfachen praktischen Bemerkungen beweisen, daß Verf. nicht nur die anatomische Literatur, sondern auch die rein chirurgische in ausgedehnter Weise berücksichtigt hat. Bei der anatomischen Beschreibung bringt er bereits kurze Angaben über die mechanische Wirkung der einzelnen Gelenkabschnitte, welche im zweiten Bande eine ausführliche Darstellung erhalten soll. Dieser zweite Band wird, nach der Genauigkeit und Ausführlichkeit des anatomischen Teiles zu urteilen, dem Fachchirurgen direkt unentbehrlich werden.

Das Werk ist vom Verf. dem Andenken seines Vaters, des berühmten Würzburger Physiologen gewidmet.

Drehmann (Breslau).

---

4) **Milner.** Gibt es »Impfkarzinome«?

(v. Langenbeck's Archiv Bd. LXXIV. Hft. 3 u. 4.)

Unter die Impfkarzinome rechnet Verf. die Implantationskrebse auf serösen Häuten bei primärem Krebs eines Eingeweides, z. B. die Karzinose des Bauchfelles bei Magenkrebs, ferner die durch Impfungen in frische Operationswunden entstandenen Karzinome und die Kontaktkrebse, die z. B. an der Oberlippe bei Unterlippenkarzinom auftreten oder wie sie auch weiterhin verbreitet werden können, wie etwa dann, wenn von einem Zungen- oder Speiseröhrenkrebs eine analoge Geschwulst im Magen entsteht. Was die Bedeutung der Impfkarzinome betrifft, so beweisen sie für die parasitäre Natur des Karzinoms nichts; denn alle Metastasen sind Abkömmlinge der Zellen der primären Geschwulst; niemals gehen die Parenchymzellen am Ort der neuen Ansiedlung in die Wucherung über. Die Tierexperimente haben zwar gelehrt, daß die Übertragung auf ein anderes Individuum derselben Spezies möglich ist, daß sie aber häufig großen Schwierigkeiten begegnet. Die in der Literatur publizierten Fälle von Ansteckung des Karzinoms von einem Menschen auf den andern sind alle nicht einwandsfrei und können anders gedeutet werden, d. h. so, daß es sich doch wohl stets um selbständige Geschwülste gehandelt hat. M. bespricht die verschiedenen Arten der Metastasenbildung des Krebses auf den Lymph- und Blutgefäßbahnen, besonders die Ursachen der retrograden Verschleppung von Karzinomzellen und die Zellverschleppung durch Anlockung. Den Umstand, daß das Karzinom trotz des regelmäßigen Einbrechens in die Venen die Blutbahn zu seiner Verbreitung gegenüber dem Sarkom selten benutzt, erklärt Verf. durch die wohl einwandsfreie Tatsache, daß es eine spontane Heilung vieler Metastasen gibt, und daß zahlreiche verschleppte Karzinomzellen zugrunde gehen können. Beispiele dafür sind aus der Literatur angeführt. Vielleicht sind die Schutzstoffe, welche diese Metastasen unschädlich machen, im Blute reichlicher enthalten als im Lymphstrom; vielleicht sind auch die Lymphdrüsen durch die lange vorausgegangene Re-

Digitized by Google

sorption der Geschwulstsäfte auf die Metastasen vorbereitet (Lubarsch). Das Vorkommen mehrfacher Karzinome ist ebenfalls keine Seltenheit; und wenn die betreffenden Geschwülste nahe aneinander sitzen, liegt besonders die Gefahr der Deutung als Impfkarzinome vor. Verf. hält es nicht für ausgeschlossen, daß die Stoffwechsel- und Zerfallsprodukte des Karzinoms selbst bei längerer Entwicklung, analog der Wirkung chemischer Mittel, wie Paraffin und Teer, ein disponiertes Epithel zu karzinomatöser Degeneration zu bringen vermögen, so daß also die primäre Krebsbildung selbst die Veranlassung zu multiplem Auftreten der Geschwulst dieser Art wird.

Vor allem käme bei den Kontaktkarzinomen diese chemische Beeinflussung neben einer mechanischen Einwirkung in Betracht. Die makroskopischen und mikroskopischen Kriterien für die Beurteilung, ob gegebenen Falles wirklich ein Impfkarzinom vorliegt, werden genauer erörtert. Es wird dabei darauf hingewiesen, daß manche Autoren anscheinend andersgeartete Prozesse, chronisch entzündliche Epidermisierungen, für Karzinom hielten und auf Grund dieses Fehlers für Implantationskrebs eingetreten seien. Es wäre darum wünschenswert, bei derartigen Erwägungen Abbildungen des mikroskopischen Präparates beizufügen.

Die Implantationskarzinome auf serösen Häuten sind aufzufassen als Lymphmetastasen in den großen Lymphräumen des Körpers, der Pleura- und Peritonealhöhle. Ihnen schließen sich die Wundimplantationskrebse an, wie sie in Punktionskanälen und in Operationsnarben nach Laparotomien entstehen. Für diese Fälle ist es unbewiesen, daß eine einmalige Zellverschleppung in die frische Wunde die Ursache des Narbenrezidivs ist. Verf. glaubt vielmehr, besonders auf Grund der genaueren Würdigung des interessanten Sippel'schen Falles von Rezidiven in den Stichkanälen, daß hier die Ansiedlung in Wundkanälen erfolgt, deren Gewebe längere Zeit mit dem Peritonealsekret bespült und dadurch vielleicht mit zahlreichen Karzinomzellen besät worden ist. Nicht die Laparotomienarben, sondern die Stichkanäle sind wahrscheinlich immer der Sitz des Rezidivs. Bei den Punktionskanälen spielt das längere Nachsickern von toxin- und zellhaltigem Ascites die Hauptrolle gemeinsam mit der Aufhebung des allseitigen Gewebsdruckes durch die Entleerung der Hauptmasse des Ascites. Aus diesem tatsächlichen Vorkommen von Ansiedlung des Karzinoms in Stichkanälen bei karzinomatösem Ascites und Pleuraerguß ist man jedoch nicht berechtigt, den Schluß zu ziehen, daß auch in geschlossenen Wunden Karzinomzellen implantierbar seien oder gar häufig eingepflanzt würden. Unter den als Impfrezidive in Narben angeführten Fällen der Literatur ist keiner, der nicht auch eine andere Deutung zuließe. Trotzdem hält M. es für möglich, daß Karzinomzellen, die von außen in frische Wunden gelangen, dort anheilen; und um diese Gefahr zu vermeiden, empfiehlt es sich, Reibung und Pressung des Karzinoms bei Eingriffen möglichst zu unterlassen, besonders bei der Desinfektion,

Digitized by Google

ferner die Lymphdrüsen im Zusammenhang mit der Geschwulst zu entfernen und Ulzerationen der letzteren zu kauterisieren. Weiterhin wird man, falls anzunehmen ist, das Karzinomzellen mit der Wunde in Berührung gekommen sind, zeitweise tamponieren.

Analog den bisher genannten Möglichkeiten des Auftretens eines Impfkarzinoms ist auch die Entstehung eines solchen durch Kontakt nirgends einwandsfrei erwiesen. Die Implantation von Karzinomzellen auf gesundes Epithel ist experimentell noch nicht gelungen. Allerdings muß das Anwachsen von Karzinomzellen auf einschichtigem Ovarialepithel als erwiesen gelten. Unabsichtliche Übertragung des Krebses auf ein anderes Individuum derselben Art ist nicht mit Sicherheit beobachtet. Die Angst vor der Kontagiosität des Krebses ist einstweilen unbegründet.

Weitere genauere makroskopische und mikroskopische Untersuchungen scheinbarer Impfkarzinome sind erwünscht; sie können für die allgemeine und spezielle Pathologie des Karzinoms und auch der Infektionskrankheiten mancherlei fördernde Erfahrungen liefern. Die lesenswerte Arbeit enthält ein äußerst umfangreiches Material, das sie in kritischer Weise übersichtlich behandelt.

E. Siegel (Frankfurt a. M.).

---

5) **V. Mibelli.** Die Epitheliome und ihre Behandlung.

(Monatshefte für praktische Dermatologie Bd. XXXIX. Nr. 6.)

Die Arbeit M.'s beschäftigt sich ausschließlich mit der Arsenbehandlung der Epitheliome und bezieht sich auf 20 Fälle, von denen 15 vollständig geheilt wurden, sowie auf histologische Untersuchungen. Die Wirkung des Arseniks beruht auf »Veränderungen des Protoplasmas toxischer Natur« im Epithel und auf Ödem, Gefäßthrombose, polynukleärer Leukocytose in der Cutis. Indiziert ist die Behandlung bei den »Epitheliomen der Dermatologen« (»Perlepitheliomen, Epitheliomen nach Veruca seborrhoica, nach Xanthom, Keratoma senile«); weniger gutartig, aber noch immer der Heilung zugänglich, sind die Stachelzellen- respektive Stachelbasalzellen- oder gemischten, die tubulierten oder lobulierten Epitheliome. M. hat die Flüssigkeit mehrfach modifiziert; die Hauptsache aber ist die Methode: ein mit dem Präparat getränkter Wattebausch wird, nachdem die Geschwürsoberfläche gereinigt ist, dauernd unter fixem Verband in Kontakt mit ihr gehalten. Von den verschiedenen Lösungen scheint die von dem Verf. empfohlene Äther-Alkoholmischung (2—2,5 : 100) nach gewissen Richtungen hin (Schmerzlosigkeit!) Vorzüge zu haben.

Jadassohn (Bern).

---

6) **Trillat.** Sur la pureté du chloroforme et sur certaines causes, qui peuvent provoquer son altération.

(Revue française de méd. et de chir. 1904. Nr. 39.)

Verf. zeigt, daß, welchen Ursprunges auch das Chloroform sei, die einfache Rektifikation immer ein chemisch reines Produkt ergibt;

Digitized by Google

die Natur der Unreinheiten in den Chloroformsorten verschiedenster Fabrikation ist immer dieselbe; sie entstehen erst bei der Aufbewahrung und beim Gebrauche selbst. Diese Zersetzungen des Chloroforms bestehen 1) in toxischen Stoffen, freiem Chlor und verschiedenen Chlorderivaten und 2) in nicht toxischen Produkten. Die Ursachen der Zersetzung des Chloroforms sind außer in dem bekannten Einfluß des Lichtes und der Luft noch zu suchen in der Beschaffenheit des Glases und selbst in der Art und Weise der Narkose; das auf eine größere poröse Fläche (Mullmaske) aufgegossene reine Chloroform kann sich allein hierdurch schon mit Bildung von Oxychlorure de carbone zersetzen. Auch die katalytische Wirkung der Schleimhäute kommt bei der Inhalation in Betracht und kann zu ähnlichen Chloroformzersetzungen führen. **Mohr** (Bielefeld).

---

7) **Maurance.** A propos des accidents de la chloroformisation. D'une méthode d'anesthésie mixte destinée à les prévenir.

(Soc. de thérap. 1904. Juni 22.)

M. zeigte zusammen mit Langlois bereits früher, daß man Zufällen in der Chloroform- (Tropf-) Narkose vorbeugen kann, wenn man $^1/_2$ Stunde vor Beginn der Narkose zusammen mit 0,01 Morphium 0,05 Sparteïn injiziert. Die Methode hat sich unterdessen bei mehreren tausend Narkosen bewährt. In keinem Falle traten irgendwelche unangenehmen Erscheinungen von seiten des Herzens ein. Vollkommene Muskelerschlaffung wurde längstens nach 8 Minuten erzielt; ein Exzitationsstadium fehlte in der Mehrzahl der Fälle, immer, wenn die Einspritzung 40 Minuten vor Beginn der Narkose gemacht wurde. Erbrechen während und nach der Narkose wurde seltener als gewöhnlich beobachtet. Der Puls nimmt bei Beginn der Narkose vorübergehend an Frequenz zu, sinkt dann auf 80—70 und hält sich so während der ganzen Dauer der Narkose. Die unangenehmen Folgen nach der Narkose sind infolge der tonisierenden Wirkung des Sparteïns im allgemeinen sehr geringfügig.

Mohr (Bielefeld).

---

8) **v. Öttingen.** Zur Methodik der Anästhesierung nach Oberst.

(Zeitschrift für ärztliche Fortbildung 1904. Nr. 19.)

Verf. empfiehlt, die Kokainlösung nicht in der Längsrichtung einzuspritzen, sondern die Kanüle quer zur Gliedachse an beiden Seiten des Fingers (bezw. Zehe) in der Gegend der Dorsalnerven, 3—5 mm von der dorsalen Mittellinie bis auf den Knochen einzustechen und hier eine halbe Spritze zu injizieren. Die Nadel wird alsdann nicht herausgezogen, sondern sofort am Knochen vorbei bis zum Volarnerven vorgeschoben und hier die andere Hälfte der

Digitized by Google

Spritze injiziert. Die Methode ist immer und fast momentan von Erfolg begleitet. Zwei Figuren erläutern das Verfahren.

Gutzeit (Neidenburg).

---

9) **Fromme** und **Gawronsky.** Über mechanische Sterilisation der Gummihandschuhe. (Aus der kgl. Universitäts-Frauenklinik Halle.)

(Münchener med. Wochenschrift 1904. Nr. 40.)

In der Hallenser Frauenklinik werden seit 1901 alle Operationen nur mit Gummihandschuhen ausgeführt, die über die — durch 15 Minuten lange Heißwasser-Seifen-Alkohol-Sublimatbehandlung — sorgfältig desinfizierten Hände gezogen werden. Die Sterilisation der Handschuhe geschieht sicher nur durch 4 Minuten lange Heißwasser-Seifenwaschung und nachfolgende 2 Minuten dauernde Sublimatwaschung; ohne letztere wird, wie die angestellten Versuche der Verff. lehren, eine sterile Handschuhoberfläche nicht erreicht. Bei solcher Behandlung dieser aber ist es möglich, nach einander Operationen mit denselben Handschuhen, sofern dieselben nirgendwo Löcher haben und der Hand gut und glatt ansitzen, vorzunehmen; es müssen nur nach jeder Operation die Handschuhoberflächen in der oben angegebenen Weise mechanisch gereinigt und desinfiziert werden.

Kramer (Glogau).

---

10) **Krlin.** Beitrag zur Beseitigung der technischen Schwierigkeiten bei subkutanen Paraffinprothesen.

(v. Langenbeck's Archiv Bd. LXXIV. Hft. 4.)

Verf. gibt zuerst einen genaueren Überblick über die Geschichte der Paraffinverwendung zu Prothesen und zählt übersichtlich alle Krankheiten auf, bei welchen bisher das Mittel gebraucht wurde. Die Unfälle, welche bei den Paraffininjektionen beobachtet worden sind, betreffen Embolien und ischämische Nekrosen. Sie sind nach K.'s Ansicht zu vermeiden, wenn man Paraffin benutzt, dessen Schmelzpunkt 45—58° beträgt, wenn man absolut aseptisch verfährt nur kleine Mengen injiziert, stets eine thermometrische Kontrolle der Hitzegrade vornimmt und wenn man alle gewaltsamen Einspritzungen unterläßt, falls unnachgiebiges Gewebe vorhanden ist. Bezüglich der histologischen Veränderungen in Paraffindepots hält Verf. das, was Hertel und Moskowicz als neugebildetes Bindegewebe ansehen, für durch die Injektion transformierte und in dem Paraffinlager nur suspendierte Bindegewebsstreifen. Bemerkenswert war ferner die um die zerstreuten Paraffininseln herumgelagerte Menge von Riesenzellen, welche sich neben den gewöhnlichen Reizerscheinungen der Hyperämie, des entzündlichen Ödems und der leukocytären Infiltration vorfanden. Diese Befunde beweisen, daß die Riesenzellen durch Verschmelzung leukocytärer Elemente entstehen, im Gegensatze zur Anschauung von Ziegler und Baumgarten, welche die

Digitized by Google

Riesenzelle als ein Produkt der Proliferation der epitheloiden Zellen betrachten.

Der toxische Einfluß des Paraffins ist bisher beim Menschen nicht nachgewiesen. Von weiteren Unannehmlichkeiten ist noch die Verschiebung der Prothesen hauptsächlich bei weichen Paraffinen bekannt. Verf. hat einen kompletten Apparat für die chirurgische Paraffinplastik hergestellt mit einer Reihe von Hilfseinrichtungen, welche den Technizismus vereinfachen und die Gefahren während und nach der Operation ausschließen sollen. Die Beschreibung des Apparates einschließlich einer neu konstruierten, mit einem Glyzerinmantel versehenen Spritze würde hier zu weit führen. Die Vorteile sind folgende: Die Spitze ist durchsichtig und läßt sich beliebig in Hitze sterilisieren. Sie erhält weiche und harte Paraffine lange Zeit in flüssigem Zustand; auch erstarrt das Paraffin lange Zeit nicht in der Nadel, so daß man sich mit der Operation nicht zu übereilen braucht. Kostspielige Sterilisationsthermostaten und das nachträgliche Verflüssigen im Wasserbade sind überflüssig. Der ganze Operationsprozeß läßt sich thermometrisch kontrollieren, und außerdem ist Asepsis und Sterilität des Materiales garantiert. Nähere Details sind in der Arbeit selbst nachzulesen, welche einen guten Überblick über die ganze Literatur der Paraffinprothesen gibt und durch beigegebene Illustrationen die Erfindung des Verf. selbst näher verdeutlicht.

E. Siegel (Frankfurt a. M.).

---

11) **C. Berliner.** Mesotanexanthem.

(Monatshefte für prakt. Dermatologie Bd. XXXVIII. Nr. 3.)

12) **A. Sack.** Zur Kasuistik der Mesotanexantheme.

(Ibid. Nr. 5.)

Die Hautreizung durch Mesotan, welche auch nach den Erfahrungen des Ref. keineswegs selten ist, kaun nach den beiden Beobachtungen von R. und S. erysipelatöse und papulo-vesiculöse Formen annehmen, einige Zeit nach dem Aussetzen des Medikamentes anhalten und sehr lebhafte Beschwerden machen. Vorsicht, besonders Beobachtung leichter Rötung und schnelle Beseitigung des Präparates nach Auftreten derselben ist also notwendig.

Jadassohn (Bern).

---

13) **E. Delbanco.** Kasein-Albumoseseife. (Eine neutrale und auch beim Gebrauche neutral bleibende Seife.)

(Monatshefte für prakt. Dermatologie Bd. XXXVIII. Nr. 11.

Der Firma Paul Horn, resp. deren Chemiker Rasmussen, ist es gelungen, eine überfettete Kasein-Albumoseseife herzustellen, welche auch beim Gebrauche neutral bleibt, und welche D. besonders darum empfiehlt, weil sie auch von Ekzematikern ohne Reizung vertragen wird. »Selbst die reizbarste Haut empfindet die cremeartige Schaumbildung als höchst angenehm.« Die interessanten chemischen Grund-

Digitized by Google

lagen des neuen Präparates, das wohl auch für den Chirurgen wertvoll werden kann, müssen im Original nachgelesen werden.

Jadassohn (Bern).

14) **P. G. Unna.** Über Kaseinseife.

(Monatshefte für prakt. Dermatologie Bd. XXXIX. Nr. 2.)

Die von Töpfer in Leipzig in den Handel gebrachte Seife ist von Unna untersucht worden und wird von ihm wegen ihrer eintrockenden, juckstillenden, desodorisierenden und desinfizierenden Wirkung für manche Ekzemformen (besonders bei Kindern), für Impetigo vulgaris, Folikulitiden, Acne pustulosa, Urticaria usw., vielfach in Verbindung mit anderen Präparaten empfohlen, wenngleich sie nicht ganz reizlos ist.

Jadassohn (Bern).

15) **v. Bardeleben.** Die Behandlung der Brandwunden.

(Zeitschrift für ärztliche Fortbildung 1904. Nr. 18.)

Verf. sieht in der Regel von jeder subtilen Reinigung der Brandwunden mit antiseptischen Mitteln ab, da sie durch ihre Entstehung kaum der Infektion unterworfen sind. Das Stahl'sche Brandliniment ist selbst mit Karbol versetzt zur Behandlung ungeeignet, weil die damit gemachten Umschläge übel riechen, wenn sie nicht oft erneuert werden. Die antiseptischen Streupulver und Salben sind nur für kleine Flächen geeignet. Bei Pikrinsäure, vor deren Anwendung v. B. warnt, sah er bei zwei ganz geringfügigen Verbrennungen eine dreiwöchige Albuminurie. Die bereits früher vom Verf. angegebene Brandbinde hat er neuerdings insofern verbessert, als jetzt ein Gemisch von Wismut- und Metallsalzen in eine vorher antiseptisch imprägnierte Gazebinde mechanisch eingerollt wird. Eine Vergiftung hat v. B. selbst bei großen Wunden mit dieser Binde nicht beobachtet. Sie ist ganz locker auf die verbrannten Körperteile nach Abtragung aller etwa entstandenen Blasen anzulegen. v. Bergmann (»Erste ärztliche Hilfe«, 1903) hält die Binde zurzeit für das beste Mittel bei Verbrennungen, weil sie stets vorrätig gehalten werden kann und läßt sie in seiner Klinik ohne irgend eine vorangeschickte Reinigung anwenden. Ihre maschienenmäßige Herstellung führt Apotheker G. Schmidt in Bremen aus.

Gutzeit (Neidenburg).

16) **M. Hodara.** Zwei Fälle von Verbrennung mit Unnaschem Chloral-Kamphor-Salbenmull behandelt.

(Monatshefte für praktische Dermatologie Bd. XXXVIII. Nr. 6.)

Bei zweimal täglich erneuerter Bedeckung von Brandwunden mit dem Chloral-Kamphormull wurde dessen schmerzstillende und Heilwirkung konstatiert, und das Präparat wird deshalb und wegen seiner Bequemlichkeit warm empfohlen.

Jadassohn (Bern).

Digitized by Google

17) **O. Vulpius.** Über die Behandlung der spinalen Kinderlähmung.

(Zeitschrift für ärztliche Fortbildung 1904. Nr. 17.)

Verf. schildert übersichtlich, was der orthopädische Apparat, die Sehnenplastik, die Arthro- und Tenodese, Massage und Elektrizität bei der Behandlung der Kinderlähmung in ihren verschiedenen Stadien leisten. Die richtige Abwägung und Anwendung der in Betracht kommenden Heilfaktoren ist die Hauptsache. Die Überlegenheit der operativen Maßnahmen bei der Beseitigung der Dauerzustände dieses Leidens zeigt sich, wie Verf. an mehreren Beispielen ausführt, nicht nur darin, daß sie das Tragen von Apparaten erübrigen bezw. die Apparatlast verringern, sondern auch noch solche Lähmungen einer funktionellen Besserung zugänglich machen, die durch Massage, Heilgymnastik und Apparatbehandlung nicht zu beeinflussen sind.

Gutzeit (Neidenburg).

---

18) **Schanz** (Dresden). Zur Behandlung von Schultergelenkversteifungen.

(Archiv für Orthopädie, Mechanotherapie u. Unfallchirurgie Bd. II. Hft. 3.)

Um bei Versteifungen das Schultergelenk zu mobilisieren, bringt S. den Arm unter Extension in der Längsrichtung in Abduktion, die in leichter Narkose in kürzester Zeit erreicht wird, wobei ein Gegendruck auf das Schulterblatt auszuüben, kaum nötig ist. Es wird sodann in der Achselhöhle ein dickes Polster aus Filz und Watte mit Heftpflasterstreifen und Mullbinden fixiert. So wird Pat. zu Bett gebracht und bleibt einige Tage ruhig liegen. Dann wird mit Bewegungen im Schultergelenk begonnen, die, anfangs eng begrenzt, im Laufe der Zeit immer ausführlicher werden. Wird die Bewegung freier, so wird das Polster während der Behandlung entfernt und die Weiterbehandlung nach gewohntem Muster betrieben.

Hartmann (Kassel).

---

19) **Tilanus.** Over de behandeling van fractura oleerani.

(Nederl. Tijdschrift v. Geneeskunde 1904. I. Nr. 20.)

Wenn Verf. auch eine operative Behandlung der Olekranonfrakturen in besonderen Fällen (komplizierter Bruch, und bei Pat., die sehr schwere Arbeit verrichten müssen) indiziert erachtet, so empfiehlt er doch für die meisten Fälle eine unblutige Behandlung mittels frühzeitiger Massage und Mobilisation des Gelenkes. Mit der Massage wird schon am Tage der Verletzung angefangen, weiter ein Druckverband und ein einfacher Schienenverband in Extension angelegt. Nach einer Woche fängt man mit passiven Bewegungen an. Nach 3 Wochen ist kein Verband mehr nötig und kann der Arm wieder gebraucht werden, wobei Pat. sich nur noch vor größeren Kraftanwendungen zu hüten hat. Es wird dann noch 2—3 Wochen weiter massiert, aktiv und passiv bewegt, womit die Behandlung

Digitized by Google

abgeschlossen ist. Die Funktion ist dann wieder eine normale geworden, auch wenn noch eine gewisse Diastase zwischen den Frakturenden besteht.

Schließlich wird der Fall einer 70jährigen Dame mitgeteilt, die, in dieser Weise behandelt, schon nach 3 Wochen wieder eine nahezu normale Funktion hatte. **Sträter** (Amsterdam).

20) **J. Gyot.** Ostéomyélite aiguë de l'extremité supérieure du femur.

(Revue de chir. Ann. XXIV. Nr. 2 u. 4.)

Die Osteomyelitis des oberen Femurendes ist bei weitem die schwerste Form dieses Leidens infolge ihres häufigen Übergreifens auf das Hüftgelenk; glücklicherweise stellt sie keinen sehr hohen Prozentsatz der Lokalisation jener Entzündung dar — nach einer Statistik Mauclaire's in 8%; auch bezieht sich diese Zahl nur auf den Oberschenkel im ganzen, so daß die Osteomyelitis der Femurepiphyse relativ selten ist. Verf. hat dennoch aus der — französischen — Literatur etwa 54 Fälle gesammelt; von diesen blieben nur 7 auf den Trochanter beschränkt, die übrigen 47 waren durch Gelenkerkrankung kompliziert.

Bei der meist mit äußerster Heftigkeit verlaufenden Erkrankung ist die frühzeitige Diagnose von besonderem Wert. Außer den Zeichen allgemeiner Infektion sind es vor allem die örtlichen Symptome, deren Verf. elf nennt: der Schmerz, die Beeinträchtigung der Funktion, die Beugestellung in Abduktion, Muskelspannung, die keulenartige Anschwellung, die Weinhefefärbung der Haut, die oberflächliche Gefäßfüllung, ev. später Fluktuation, der ringförmige Wulst Chassaignac's, die Schwellung der Lymphdrüsen.

In fast 60% der Fälle führt die Osteomyelitis des oberen Femurendes zum Tode; verläuft sie weniger foudroyant, ist eine der häufigsten Folgen die Abtrennung des Oberschenkelkopfes und die hieraus folgenden schweren Bewegungsstörungen, Verrenkung, endlich die Zerstörung der Wachstumszone und die unausbleibliche Verkürzung des Beines. Daß für die Ätiologie Strepto-, Staphylo- und Pneumokokken event. vergesellschaftet nachgewiesen wurden, ist bekannt. Merkwürdigerweise kennt G. keinen Fall von Osteomyelitis des oberen Femurendes, der vom Typhusbazillus verursacht wäre.

Bei frühzeitig gestellter Diagnose kann die Behandlung insofern schwierig zu bestimmen sein, als man sich über die Frage schlüssig werden muß, ob und wie das Hüftgelenk zu drainieren sei. In manchen Fällen wird die einfache Trepanation des Oberschenkelkopfes ausreichen, in anderen aber noch die Resektion zur Drainage genügend sein. Ist natürlich bereits die Ablösung des Kopfes eingetreten — was sich schon äußerlich durch vernehmliches Krachen bei Bewegungen feststellen läßt —, muß der Sequester entfernt werden.

Ein Referat über 54 Beobachtungen — die von Bruns und Honsell sind absichtlich, weil mehr chronisch verlaufende Fälle be-

Digitized by Google

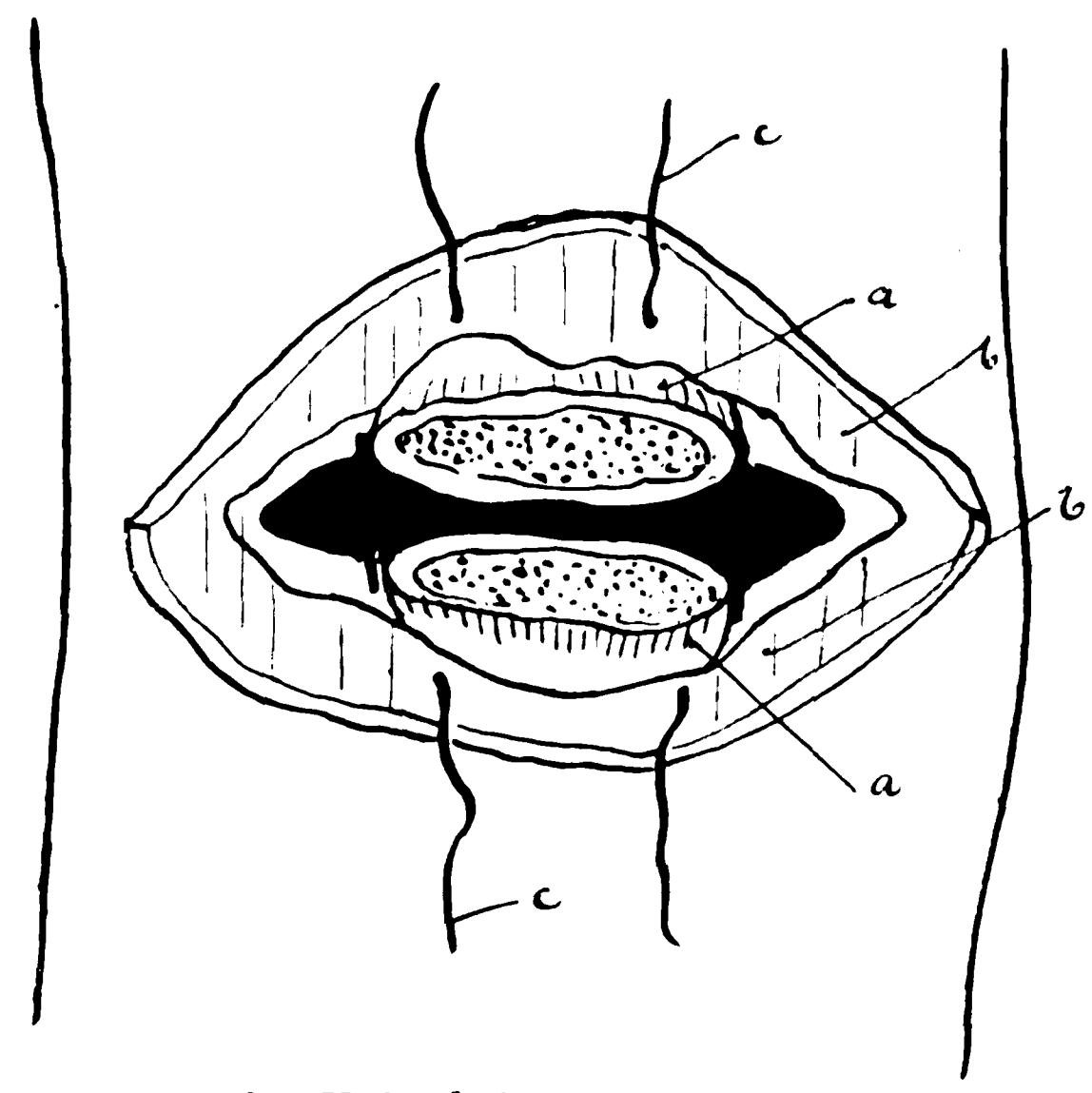
treffend, nicht berücksichtigt —, sowie eine kurze Tabelle derselben sind der Arbeit eingefügt. **Christel** (Metz).

---

21) **Blake.** Treatment of fractures of the patella by lateral sutures.

(Journ. of the Amer. med. assoc. 1904. Oktober 1.)

B. näht grundsätzlich jeden Kniescheibenbruch sobald wie möglich nach der Verletzung, weil dann die Rauhigkeiten der Bruchfläche noch groß genug sind, um an der Bruchlinie eine gewisse Verzahnung zu gewährleisten, und weil das Abtragen der Sehnenfasern keine neue Verletzung erzeugt. Als allgemeinen Grundsatz befolgt er strengstes Vermeiden einer Berührung der Wundfläche mit der Hand; nur Instrumente berühren sie. — Nach Querschnitt der Haut 1 cm unterhalb der Bruchlinie wird das Gelenk eröffnet, der Bluterguß mit Salzlösung ausgespült. Die Hauptnaht wird mit



a. Bruchstücke der Kniescheibe. *b.* Aponeurose des Quadriceps. *c.* Hauptnaht.

starkem Chromkatgut so angelegt, daß jederseits in die Sehnenansätze des Quadriceps fast an der Spitze der Kniescheibe eingestochen, die Naht so dicht wie möglich am Knochenrand entlang geführt und zwischen Synovialis und überliegendem Gewebe ausgestochen wird; ebenso am unteren Bruchstück. Die Hauptsache ist, daß oben und unten die Fäden enger zusammenliegen als an den Seitenrändern; ein oder zwei feinere Nähte weiter seitlich können noch zur Verstärkung dienen. Die Fäden werden so fest wie nur möglich zusammengezogen. Durch ihre eigentümliche Lage und die Verzahnung der Bruchenden ist seitliches Verschieben ausgeschlossen. Das über-

Digitized by Google

liegende Gewebe wird mit möglichst wenigen Nähten vereinigt; Hautnaht mit Silkworm. Bei Splitterbrüchen weicht das Verfahren nicht von dem beschriebenen ab. In 3 Jahren hat B. 22 Kniescheibenbrüche so mit bestem Erfolge behandelt und stets knöcherne Verheilung erzielt. Zwei Refrakturen, ebenso wieder behandelt, ließen überhaupt keine Bruchlinie mehr erkennen; nur seitlich am Rande der Kniescheibe fanden sich kleine Knochenwucherungen. — Das Verfahren scheint seiner Einfachheit halber beachtenswert.

Trapp (Bückeburg).

---

22) **v. Chlumský** (Krakau). Über knöcherne Sehnenverpflanzungen.

(Archiv für Orthopädie, Mechanotherapie und Unfallchirurgie Bd. II. Hft. 3.)

Bei Verkürzung und Transplantation von Sehnen schlägt Verf. vor, die hart an ihrer Insertion durchtrennte Sehne nach der Methode von Müller durch einen extra gebohrten Kanal zu leiten. Doch spaltet er die Sehne vor dem Durchführen durch den Knochenkanal der Länge nach und zieht nur einen Teil durch den Kanal, um dann die beiden Sehnenenden, das durchschlungene und das freie, aneinander zu bringen und durch mehrere Matratzennähte zu vereinigen. Auf diese Weise entsteht eine Schlinge, die den Knochen festhält und mit ihm nirgends durch oberflächliche Nähte, die so leicht ausreißen, verbunden ist.

In 2 Fällen (Radialislähmung, Plattfußoperation) hat Verf. schon am 8. Tage nach der Operation mit leichten Übungen und Massage begonnen und ein tadelloses Resultat erzielt. **Hartmann** (Kassel).

Kleinere Mitteilungen.

23) 76. Versammlung deutscher Naturforscher und Arzte zu Breslau. Sektion für Chirurgie.

(Schluß.)

Bade (Hannover). Sehnenoperationen bei zerebraler Hemiplegie.

B. hat bei der zerebralen Hemiplegie 12 Sehnenoperationen an 21 beobachteten Fällen gemacht: drei am Unterschenkel, eine am Oberschenkel und acht an Vorderarm und an der Hand. Am Unterschenkel wurde der Spitzfuß beseitigt durch Verlängerung der Achillessehne und Verkürzung der Dorsalflektoren.

In zwei Fällen war das Dauerresultat ein gutes, in einem Falle, in dem es sich um eine spastisch athetotische Form handelte, war das Anfangsresultat ein gutes. Nach einigen Monaten jedoch stellten sich Spasmen in einer anderen Muskelgruppe, nämlich im Quadriceps, ein.

Am Kniegelenk wurde nur einmal operiert, und zwar nicht die gewöhnliche Beugekontraktur, die bei der zerebralen Hemiplegie typisch ist, sondern der Quadricepsspasmus durch offene Durchschneidung des Quadriceps oberhalb seines Ansatzes an die Patella.

Die Flexionskontrakturen am Kniegelenk waren entweder für einen operativen Eingriff zu geringfügig, oder es handelte sich um außerordentlich hochgradige Kontrakturen, die zu geringe Aussicht auf einen operativen Erfolg versprachen.

Digitized by Google

An Vorderarm und Hand wurde achtmal operiert, und zwar zur Beseitigung der typischen Flexions- und Pronationskontraktur im Ellbogengelenk, der typischen Beuge- und Abduktionskontraktur am Handgelenk und der typischen Flektions- und Adduktionsstellung des Daumens.

Die Flexions- und Pronationskontraktur im Ellbogengelenk wurde beseitigt durch Tenotomie des Pronator teres und Naht des durchschnittenen Pronator teres auf den Supinator longus (Hoffa'sche Operation). Das gute funktionelle Resultat wird erklärt nicht durch die Umwandlung des Pronator teres in einen Supinator, sondern durch die Aufhebung der Pronationstätigkeit des Pronator.

In leichten Fällen von Pronationskontraktur genügt jedoch das Tragen einer supinierenden Hülse und zweckmäßige Massage und Gymnastik.

Am Handgelenk wurden der Flexor carpi radialis und Flexor carpi ulnaris durchschnitten, durch das Spatium interosseum hindurchgeführt und auf die verkürzten Extensor carpi radialis und Extensor carpi ulnaris aufgenäht. In zwei Fällen machte B. die Erfahrung, daß die verlängerten Extensoren genug gesunde Muskelsubstanz besaßen, daß infolgedessen die Überpflanzung weniger notwendig wäre, als die Verkürzung der verlängerten Muskeln und damit die richtige Wiederherstellung der mechanischen Verhältnisse; infolgedessen wurde in zwei weiteren Fällen nur die Verkürzung resp. die Verlängerung der betreffenden Muskeln ausgeführt. Am Daumen wurde der Extensor pollicis brevis und longus verkürzt und die verkürzten Extensoren an den Extensor carpi radialis angesetzt, mit gutem Dauerresultat, so daß das Handgelenk im mittleren Grade gebeugt und gestreckt, der Daumen opponiert, die Finger gebeugt und gestreckt werden konnten. Die vorher gelähmten Hände wurden durch die Operation und nachfolgende Massage und Gymnastik wieder soweit hergestellt, daß sie schreiben und leichte Hausarbeit ausführen konnten.

Als Kontraindikationen für Sehnenoperationen führt B. an: 1) die Komplikation der Lähmung mit starken spastisch choreatischen und spastisch ataktischen Bewegungen, 2) das Fehlen genügender Muskelsubstanz, 3) hochgradig vorhandene Wachstumsstörungen. (Selbstbericht.)

Diskussion. Hoffa bestätigt die Erfahrungen B.'s; besonders vorteilhaft sei die Operation für den Arm. Hier muß der Biceps entweder durch Tenotomie oder plastisch verlängert und der Pronator teres in seiner Funktion ausgeschaltet werden. Massage und Gymnastik sind bei der Nachbehandlung wichtig.

Wittek (Graz) empfieht nach seinen Erfahrungen — er teilt solche Fälle mit — die Operationen auch bei Spasmen. Er geht alsdann nach Codivilla vor, indem er den Muskel halbiert und die eine Hälfte auf den Antagonisten verpflanzt. Späteres Auftreten von Spasmen in anderen Muskelgruppen hat er dabei nicht gesehen.

Zabludowski (Berlin) glaubt, daß frühzeitig angewandte, systematische Massage und Heilgymnastik gute Dienste tun und mitunter die Operation überflüssig machen können. **A. Most** (Breslau).

Partsch (Breslau). Zur konservierenden Behandlung schwerer Verletzungen der Extremitäten.

Die Fortschritte der aseptischen Wundbehandlung haben nicht allein ermöglicht, immer weitere Gebiete, die früher als unantastbar galten, dem chirurgischen Messer zugängig zu machen, sondern auch die Erhaltung von Gliedabschnitten, die in früherer Zeit als verloren galten und abgesetzt werden mußten, gewährleistet. Der Bereich der Indikationen der Amputation und Exartikulation hat sich erheblich einschränken lassen. Dabei hat neben der antiseptischen Wundbehandlung die großartige Errungenschaft der Thiersch'schen Transplantation, deren Segen immer deutlicher und eindrucksvoller wird, zu dem Ziele mitgewirkt. Während früher gerade die Größe der durch die Verletzung verloren gegangenen Hautfläche bestimmend war für die Vornahme der Amputation, auch wenn das Verhalten von Muskeln, Gelenk- und Knochenteilen die Erhaltung noch ermöglicht hätten, so ist diese Indikation jetzt fast nicht mehr zu Recht bestehend. Es gelingt selbst auf großen Flächen durch die Thiersch'sche Implantation und

Digitized by Google

ihre Modifikationen den Hautschutz vollkommen und auf die Dauer wiederherzustellen, und die Glieder beweglich und tragfähig zu erhalten.

Der erste der zu demonstrierenden Fälle zeigt einen jetzt 20jährigen Menschen, dem vor 8 Jahren durch eine Walze die Zehen samt der Fußhaut so abgerissen waren, daß der ganze Fußrücken und ein großer Teil der Sohle von Haut entblößt war. Die Haut war dreifingerbreit über der Fußgelenkslinie abgerissen, der Fuß aber noch beweglich, Muskeln und Skeletteile sonst nicht verletzt. Es ist gelungen, durch die Thiersch'sche Transplantation die Haut vollkommen wiederherzustellen; sie ist teilweise jetzt in Falten abhebbar. Der Fuß ist vollkommen leistungsfähig, im Fußgelenk gut beweglich. Die Tätigkeit des Pat. als Arbeiter zwingt ihn dauernd auf den Füßen zu sein, und trotzdem sind keine Verfallserscheinungen der Haut, keine geschwürigen Prozesse bemerkbar.

Der zweite Fall betrifft einen Kutscher am Ende der 20er Jahre, bei dem sich infolge einer Verletzung eine schwere Zellgewebsentzündung eingestellt hatte, mit der er in das Hospital kam, die zu brandiger Abstoßung eines Teiles der harten Haut des Handrückens, der Dorsalhaut des ganzen Unterarmes und Oberarmes führte. Durch Implantation ist es möglich geworden, den ganzen Hautdefekt zu ersetzen, die Narbenschrumpfung zu vermeiden, Finger-, Hand- und Ellbogengelenk beweglich zu erhalten.

Der dritte Fall betrifft einen 21jährigen Arbeiter, der bei der Arbeit dadurch verunglückte, daß er von der Maschine an seiner Schürze gefaßt und so in das Getriebe mit eingedreht wurde, daß am rechten Oberschenkel die Haut vollständig zirkulär von der Leistenbeuge bis zum Kniegelenk abgerissen wurde. Auch die Muskeln an der Innenseite und ein Teil der Adduktorenmuskulatur war zerrissen. Der Defekt hatte eine vertikale Ausdehnung von 32 cm. Auch hier ist es, wenn auch langsamer, gelungen, durch Transplantation von Haut die ganze Geschwürsfläche so zu decken, daß Pat. seiner Arbeit wieder vollkommen nachgehen kann und keine nenneswerte Beweglichkeitsbeschränkung zurückbehalten hat. Schwieriger liegen die Verhältnisse, wenn bei umfangreicher Hautverletzung gleichzeitig eine schwerere Zerreißung der Muskulatur oder eine Zertrümmerung des Skelettes vorliegt. In diesen Fällen ist die Indikation für die Amputation primär abhängig von gleichzeitiger Verletzung der Hauptgefäß- und Nervenstämme, sekundär ganz besonders davon, ob es gelingt, schwerere Entzündungsprozesse fernzuhalten. Gerade in letzterer Hinsicht gelingt es dank der antiseptischen Wundbehandlung, manches Glied, das sonst verloren ist, noch zu erhalten, nur ist die Frage, wie am besten diese entzündlichen Veränderungen abgehalten werden können. Nach meinen Erfahrungen muß ich mich gegen die einfache Verwendung häufiger antiseptischer Verbände aussprechen; unter ihnen ist die eitrige Einschmelzung, event. die Fortleitung der Eiterung nicht zu verhüten.

In diesen Fällen hat mir nun außer der breiten Spaltung die systematische Ausschneidung gequetschten Gewebes unter Esmarch'scher Umschnürung einen wesentlichen Nutzen geschafft. Letztere gestattet mit aller Sorgfalt und unter Verhütung nachträglicher Blutung die gequetschten Gewebsmassen von vornherein fortzuschaffen und damit der sekundären Zellgewebsentzündung den Boden zu entziehen, mit einem Worte, die Wundverhältnisse von vornherein durch mechanische Entfernung der Infektionsträger und des infizierten Gewebes aseptisch zu machen. Die Tamponade der Wunde mit Zuhilfenahme der Lösung von Wasserstoffsuperoxyd gibt den bloßgelegten Geweben den erforderlichen Schutz, bis die Granulationsbildung in den Gang gekommen ist. Daß selbst unter so schweren Verhältnissen sich noch gute, brauchbare Glieder erzielen lassen, zeigt erstens der Fall eines 20jährigen Knechtes, der beim Abladen von Baumstämmen 1896 eine Zerreißung der ganzen Kniekehle, besonders der Muskelbäuche des Gastroknemius, einen Querbruch des Unterschenkels, Bloßlegung der Art. poplitea und des Nerv. tibialis erlitten hatte, dabei umfangreiche Hautdefekte der Hinterfläche des Schenkels und Aufreißung des Kniegelenkes. Ausheilung der Verletzung mit vollständig beweglichem Gelenk. Pat. geht seit Jahren wieder seinem Berufe nach.

Digitized by Google

Ein zweiter Fall betrifft einen 58jährigen Maurer, der von einem schwer beladenen Wagen überfahren wurde. Am rechten Oberarme fand sich eine tiefe Quetschwunde mit weit unterminierter Haut. In der Wunde hing der zerrissene Ulnaris, im Ellbogengelenk eine Y-förmige Fraktur mit Abbruch eines keilförmigen Stückes des oberen Bruchendes. Am inneren Gelenkhöcker fehlt ein Teil desselben vollständig. Das Olekranon, abgerissen von der Elle, hängt nur an den Weichteilen fest. Die Hautbedeckung um das ganze Gelenk fehlt bis auf einen ungefähr 8 cm breiten Streifen auf der Vorderfläche des Gelenkes. Es ist gelungen, den Arm in rechtwinkliger Stellung in Ankylose so zu heilen, daß die Hand, soweit sie nicht durch die Ulnariszerreißung gelitten, beweglich und griffähig ist. Ein dritter Fall von komplizierter Luxation des Ellbogengelenkes mit umfangreicher Muskelzerreißung der Beugemuskulatur des Unterarmes ist zurzeit noch in Behandlung, aber schon so weit geheilt, daß mit dem Gelenke schon Bewegungen gemacht werden können. (Selbstbericht.)

Diskussion. Reichel (Chemnitz) geht ebenfalls sehr konservativ vor und legt den größten Wert bei Behandlung derartiger Verletzungen auf peinlichste Desinfektion und Asepsis und Exzision alles gequetschten Gewebes. Bei der Hand und bei Sehnenquetschungen empfiehlt er aber weniger die Thiersch'sche Transplantation, als vielmehr die Deckung des Defektes durch einen Lappen aus der Bauchhaut. R. hat auf diese Weise eine schwere Kontraktur der Hand nach Exzision der narbigen Haut geheilt. Es vergehen allerdings 9—12 Monate, bis die Sensibilität sich in der überpflanzten Haut — vom Rande her — einstellt.

Plücker (Wolfenbüttel) legt ebenfalls auf gewissenhafte Reinigung, Exzision alles Gequetschten und Spaltung aller Buchten und auf trockene Asepsis den Hauptwert; nur an den Fingern und Phalangen sei nicht zu exzidieren, sondern die trockene Gangrän gegebenen Falles abzuwarten. (Einmal hat P. allerdings Tetanus erlebt.)

Partsch berichtet, daß nach seinen Erfahrungen die Thiersch'sche Transplantation sowohl auf der Fußsohle eine leistungsfähige, feste Haut, wie auf Fingern und Sehnen eine gute, brauchbare und auch bewegliche Bedeckung gebe.

A. Most (Breslau).

W. Müller (Rostock). Demonstration zur Gelenkpathologie.

Demonstration dreier Kniegelenkpräparate. Das erste, das Vortr. schon einmal auf dem Chirurgenkongreß 1903 demonstriert hat, zeigt ein frühes Stadium der Form von Gelenkmausbildung, die König als Osteochondritis dissecans bezeichnet hat; das demarkierte Knochengelenkstück ist noch in dem Defekt des Condylus med. femoris, ist aber wacklig. Vortr. hat seitdem wieder Gelegenheit gehabt, ein dahin gehöriges Ganzpräparat des Kniegelenkes im Operationskursus zu gewinnen. Dieses Präparat zeigt ein späteres Stadium. Fast der gleiche Abschnitt wie im ersten Präparat ist bereits zur losen Gelenkmaus geworden, paßt aber noch genau in den Defekt hinein.

Beidemal handelt es sich, man kann sagen, um die typische Form im Condylus med. femoris in der Gegend der Mitte des freien Gelenkrandes. Der korrespondierende Abschnitt des Condylus lateralis ist bei weitem seltener von dem Prozesse betroffen, den Vortr. in seinen Fällen als mechanisch (traumatisch) eingeleitet betrachtet. Außer im Kniegelenk wird der Vorgang fast nur im Ellbogengelenk am Rotulaende, seltener an der Trochlea getroffen. Schon diese Tatsache scheint dem Vortr. eher für einen bestimmten Verletzungsmechanismus zu sprechen. (Vgl. Börner, Deutsche Zeitschrift für Chirurgie 1903.)

Interessant ist ferner, daß sich in dem zweiten Kniegelenk auch noch zwei Gelenkkörperchen finden, ebenso in dem der anderen Seite bei dem betr. Individuum, welche die andere Form der Gelenkkörperbildung, die auf dem Wege der Arthritis deformans, repräsentiert. Vortr. hält den erst beschriebenen Knochen-Gelenkkörper des linken Kniegelenkes für das primäre und glaubt, daß die Arthritis deformans mit Abbrechen der Randwucherungen etwas Sekundäres — auf Grund der Reizung entstandenes — sei. Ein zentrales Leiden lag bei dem Pat. übrigens nicht vor. (Selbstbericht.)

Digitized by Google

Diskussion. Wilms (Leipzig) hat in der Leipziger chirurgischen Klinik in letzter Zeit drei Fälle beobachtet und mittels Röntgenverfahren genau nachweisen können, daß sie Analoga der Müller'schen Fälle waren. Sie machten Beschwerden, nur keine Einklemmungserscheinungen. W. hält die Prognose für zweifelhaft. Die Pat. waren im Gegensatze zu Müller's Beobachtungen junge Leute. **A. Most** (Breslau).

Ranzi (Wien). Zur blutigen Behandlung subkutaner Frakturen.

Das Material, das aus der Königsberger und Wiener Klinik des Prof. Freih. v. Eiselsberg in der Zeit von 1896 bis Juli 1904 stammt, umfaßt 13 Patellar- (darunter 6 frische), 3 Olekranonfrakturen, 20 Pseudarthrosen und 19 deform geheilte Frakturen. Die Naht der 13 Patellarfrakturen ergab, wie die Nachuntersuchung zeigte, in 8 Fällen vollkommen normale Funktion des Kniegelenkes, in 5 Fällen wesentliche Besserung. Die 3 Fälle von Olekranonfrakturen wurden gebessert. Unter den 20 Pseudarthrosen sind auch die von Weiss aus der Königsberger Klinik im Jahre 1899 publizierten Fälle inbegriffen. Die Operation bestand in 18 Fällen in Freilegung der Fragmente, schräger resp. bajonettförmiger Anfrischung und Naht mit Silberdraht; in 2 Fällen wurden Plastiken aus der Tibia ausgeführt. In einem Falle (Pseudarthrosis femoris) trat ein schweres Erysipel, ausgehend von einem Dekubitus an der Ferse auf; alle anderen Fälle heilten glatt. Mit einer einzigen Ausnahme (Pseudarthrosis tibiae) konnte in allen Fällen Konsolidierung erzielt werden. Die Operation bei den 19 deform geheilten Frakturen ergab 18mal ein gutes funktionelles Resultat; in einem Fall, einer Schenkelhalsfraktur, trat keine Besserung ein. Die Resultate der blutigen Behandlung werden an einer Reihe von Röntgenbildern demonstriert.

R. rät auf Grund der günstigen Erfahrungen bei der operativen Behandlung veralteter Frakturen, auch bei gewissen frischen Fällen radikaler vorzugehen. (Selbstbericht.)

Diskussion. Plücker (Wolfenbüttel) empfiehlt die Bier'sche Stauung bei ungenügender Konsolidation. **A. Most** (Breslau).

Machol (Breslau) demonstriert einen 22jährigen Pat., der im Alter von 2 Jahren einen Bruch des Ellbogens erlitten, mit konsekutiver Wachstumsstörung (Längsatrophie), und bei dem eine zweite Fraktur an derselben Stelle, 15 Jahre später, zum Verlust der ganzen unteren Humerusepiphyse geführt, mit nun folgender reflektorischer, trophoneurotischer, hochgradigster Atrophie des Skelettes der ganzen rechten Oberextremität und Schulter, Elephantiasis des rechten Unterarmes und fortschreitender Atrophie an der gleichseitigen unteren Extremität.

Hinweis auf Experimente, die dieser Kombination der reflektorischen Atrophie mit der Wachstumsstörung durch Epiphysenläsion entsprechen und die an anderer Stelle veröffentlicht werden. (Selbstbericht.)

A. Schanz (Dresden). Zur Behandlung der Ellbogengelenksankylose.

Bisher wurde im allgemeinen die Ellbogengelenksankylose nur angegriffen, wenn die Stellung des Gelenkes ungünstig war. Beweglichkeit des Gelenkes wurde dabei nur erstrebt bei energischen Pat., da die Nachbehandlung der Operation sehr schmerzhaft war. Als Operationsmethoden kam die Resektion oder die Arthrolysis nach Julius Wolff in Frage.

S. berichtet über einen Fall, bei welchem er das knöchern verwachsene Humero-Ulnargelenk ausmeißelte und in dasselbe einen gestielten Lappen von Unterhautfettgewebe legte. Es wurde dadurch ein gebrauchsfähiges Gelenk mit fast normaler Exkursionsbreite erzielt bei einer kurzen, für die Pat. völlig schmerzlosen Nachbehandlung.

S. hält das Fettgewebe wegen seiner Verschieblichkeit für besonders geeignet als Interpositionsmaterial bei Bildung von Nearthrosen. (Selbstbericht.)

Diskussion. Hoffa (Berlin) hat mit Erfolg Fascienlappen nach Helferich interponiert. Murphy hat sich ebenfalls des Fettes zur Interposition be-

Digitized by Google

dient und beim Hundeexperimente gesehen, wie das Fett eine kapselartig zu nennende Beschaffenheit annahm. **A. Most** (Breslau).

M. Cohn (Krankenhaus Moabit-Berlin). Über die Ätiologie der Ulnarislähmungen nach Ellbogentraumen.

Seit langem ist es bekannt, daß bei den subkutanen Knochenverletzungen im Ellbogengelenk Schädigungen des Nervus ulnaris eintreten können. Diese galten bisher als Calluslähmungen und wurden den Frakturen des Condylus internus und der Fractura supracondylica zugeschrieben. Erschwert wurde aber häufig die Deutung dadurch, daß die Lähmung des öftern erst zu einer Zeit auftrat, wenn an eine Calluslähmung schwerlich mehr gedacht werden konnte. In den letzten Jahren besitzen wir in der technisch immer mehr vervollkommneten Röntgographie ein Verfahren, über die Ursachen der posttraumatischen Ulnarislähmungen genaueren Aufschluß zu bekommen, als es uns bisher durch die spärlichen Operationsbefunde möglich war, die auf diesem Gebiete existierten. Von besonderem Werte erschienen mir stereoskopische Röntgenaufnahmen, da durch dieselben am besten die Lage der abgebrochenen und verdrehten Knochenfragmente zur Darstellung kommen mußte, und so Rückschlüsse auf Behinderung des Nerven möglich waren.

Redner hat im letzten Semester im Krankenhause Moabit auf der Sonnenburg'schen Abteilung Gelegenheit gehabt, sechs Fälle von peripherischer Ulnarislähmung röntgologisch zu untersuchen resp. auf ihren Zusammenhang mit vorangegangenen Traumen zu prüfen. Das Resultat schien geeignet, unsere bisherigen Anschauungen über die Ätiologie des Leidens zu ergänzen. Im ersten Falle wurde konstatiert eine Fractura supracondylica humeri, wo ein Repositionsversuch von seiten des behandelnden Arztes unterblieben war. Im zweiten Falle handelte es sich um eine Aussprengung aus dem Condylus internus, die sich 19 Jahre vor der Lähmung ereignet hatte. Fall III und IV betrafen Frakturen des Condylus externus, die beide Pat., ein bejahrter Herr und ein erwachsener Mann, in der Kindheit akquiriert hatten. Bei dem fünften Pat. lag eine Luxation des Vorderarmes nach innen vor, die sich $^1/_2$ Jahr vorher ereignet hatte und nicht reponiert worden war. Sechstens kam ein Fall zur Untersuchung, wo sich kein Ellbogentrauma eruieren ließ, sondern nur an dem erkrankten Arm ein hochgradiger Cubitus valgus bestand, ein Befund, der von Interesse für die Erklärung des Leidens zu sein scheint.

Die nähere Untersuchung ergab, daß der Callus in keinem Falle die Rolle spielte, die ihm bisher für das Zustandekommen der posttraumatischen Ulnarisparese ohne Einschränkung beigemessen wurde. Dies ist aber kaum zu verwundern; denn die Callusbildung ist bei den Gelenkbrüchen — und um solche handelt es sich ja bei den meisten Ellbogenbrüchen — nur ganz ausnahmsweise eine bedeutende. Aber es zeigte sich sogar, daß unter vier Frakturen, bei denen Lähmungen beobachtet wurden, nur einmal eine knöcherne Vereinigung der Bruchenden eingetreten war. Dagegen wurde bei allen sechs Fällen ein hochgradiger Cubitus valgus und eine Beugekontraktur im Ellbogen konstatiert. Wie aus umfangreichen Untersuchungen der letzten Zeit hervorgeht, ist die Lage des Nerven im Sulcus ulnaris gar keine so konstante, wie man lange glaubte. Bei 25% aller Menschen verläßt der Nerv bei der Beugung des Armes seine geschützte Lage. Es tritt dann eine sog. Luxation des Nerven ein, ein Zustand, der besonders bei Leuten mit ausgesprochenem Cubitus valgus statthat. Weiter ist zu berücksichtigen, daß bei der Fraktur der Kondylen des Humerus das Olekranon eines natürlichen Stützpunktes beraubt wird: es erlangt so eine größere Exkursionsfähigkeit und Drehungsmöglichkeit nach lateralwärts, wodurch ein Druck auf den Nerven bei besonders brüsken Bewegungen nicht ausgeschlossen erscheint.

Wie kommt es aber, daß die Lähmung oft erst so lange nach der Verletzung in Erscheinung tritt? Zweifellos spielt da das Gelegenheitstrauma eine Rolle. Um so mehr sind wir berechtigt, auf dieses zurückzugreifen, als ja der Nerv bei

Digitized by Google

allen Pat. infolge der Beugekontraktur des Ellbogens im steten Zustande der Anspannung und bei der häufig beobachteten Dislokation bei Leuten mit hochgradigem Cubitus valgus leichter Verletzungen ausgesetzt ist, als bei normalen Menschen.

Über die Behandlung solcher Fälle, wie sie eben geschildert wurden, ist bisher wenig mitzuteilen. Doch ist kaum zu hoffen, daß durch das bisher übliche Operationsverfahren Abhilfe zu schaffen ist. (Selbstbericht.)

Reiner (Wien) demonstrierte mittels des Skioptikons eine Serie von Röntgenbildern geheilter angeborener Hüftluxationen (ca. 25 Stück) und betont, daß sich darunter kaum zwei Fälle finden werden, bei welchen die Retentionsbehandlung in ganz gleicher Weise durchgeführt worden wäre. Es sei im Gegenteil während der Retentionsperiode ein individualisierendes Vorgehen von allergrößter Wichtigkeit. Dieses Individualisieren sei nicht bloß im Hinblick auf die von vornherein bestehenden bekannten Unterschiede im anatomischen Baue der deformen Gelenke, sondern insbesondere im Hinblick auf die verschiedene Reaktion der einzelnen Gelenke auf die eingeleitete Behandlung notwendig. Redner weist auf die verschiedenartige Festigkeit hin, welche die reponierten Gelenke nach dem ersten Verbande zeigen, und auf die verschiedenen Formen exzentrischer Einstellungen, welche durch entsprechende Änderung der Stellung des Gliedes im zweiten resp. in den event. folgenden Verbänden in der Regel in konzentrische verwandelt werden können. Redner schätzt die Zahl der am Wiener Ambulatorium des Prof. Lorenz erzielten Heilungen mit konzentrischer Einstellung des Kopfes in der reaktivierten Pfanne bei einseitigen Fällen auf 70—75%. Bei doppelseitigen Fällen ist das Verhältnis weniger günstig, weil sich die Einstellung des einen Gelenkes in die an und für sich wünschenswerte Position oft ohne die Beeinflussung des anderen Gelenkes nicht durchführen läßt. Eine ausführliche Statistik ist in Vorbereitung. (Selbstbericht.)

R. Werndorff (Wien). Die axillare Abduktion in der Behandlung der kongenitalen Hüftgelenksverrenkung.

Die ungünstigen anatomischen Verhältnisse — steiles Pfannendach, mangelhafter oberer Pfannenrand, stark antevertierter Kopf, schlaffe obere Kapsel — führen in einzelnen, glücklicherweise seltenen Fällen zur Reluxation nach oben und vorn, selbst nach monatelanger Fixation in rechtwinkliger resp. negativer Abduktion.

W. schlägt vor, in solchen Fällen so zu fixieren, daß der Oberschenkel dem Thorax anliegt und sich das Knie in der Achselhöhle der betreffenden Seite befindet. Nur so ist man imstande, die obere Kapseldurchspaltung und Verkürzung zur Schrumpfung zu bringen, damit sie bei der Verminderung der Primärstellung dem nach oben entweichenden Kopf einen genügenden Widerstand bietet. Die axillare Abduktion gibt die beste Einstellung des Kopfes in die Pfanne, wie Redner an Röntgenbildern, an einem Schema und einem anatomischen Präparate erläutert.

Daß man tatsächlich imstande ist, auch unter so ungünstigen anatomischen Verhältnissen die Reluxation nach oben und vorn zu verhindern, beweist W. durch die Heilerfolge, die er in sieben behandelten Fällen durch die axillare Abduktion erzielt hatte. Es handelte sich dabei immer um Kinder, die selbst nach 5- bis 6monatiger Fixation in negativer Abduktion ein- oder zweimal nach vorn reluxierten, während eine 6—12wöchige Fixation in axillarer Abduktion genügte, um ein anatomisches Resultat zu sichern und die Behandlung mit den bei den übrigen Luxationskindern üblichen Abduktionsverbänden weiter zu Ende zu führen gestattete. (Selbstbericht.)

Wittek (Graz). Zur operativen Therapie der seitlichen Kniegelenksverkrümmungen.

W. knüpft an eine Diskussion an, die auf dem diesjährigen Orthopädenkongreß in Berlin über die Epiphyseolyse stattgehabt hatte. Er wendet sich gegen die von

Digitized by Google

Reiner angeführten Vorzüge der Epiphyseolyse, namentlich gegen den Umstand, daß stets behauptet wird, sie korrigiere die Deformität am Scheitel der Verkrümmung. Das Studium der pathologischen Anatomie des Genu valgum adolescentium an Röntgenbildern solcher zeigt aber, daß die Verkrümmung ihren Scheitel proximalwärts von der Epiphysenfuge hat, wo sie auch seinerseit v. Mikulicz beschrieben hat. Ferner zeigt W. an einer Skizze, daß bei höheren Graden von Genu valgum die Epiphyseolyse eine Korrektur nur dann zulasse, wenn man entweder die Epiphysenfuge an der lateralen Seite zum Klaffen bringt oder dann, wenn die Epiphyse sehr stark an der Diaphyse medialwärts verschoben wird; in letzterem Falle bleibt aber an der lateralen Seite ein Stück des Diaphysenanteiles, an der medialen Seite ein Stück des Epiphysenanteiles ohne Kontakt. Beide Möglichkeiten (das Klaffen oder die Verschiebung) lassen aber Störungen in der weiteren Funktion der Wachstumszone befürchten, wie sie ja ab und zu selbst nach sofort behandelten bezw. reponierten traumatischen Epiphysenlösungen beobachtet wurden. Deshalb wurde es an der Grazer chirurgischen Klinik stets vermieden, von der therapeutischen Verwendung der Epiphyseolyse Gebrauch zu machen. Der einzige tatsächliche Vorteil der Epiphyseolyse besteht darin, daß man bei ihr jenen Knickungswinkel vermeidet, der sich namentlich bei höheren Graden von Genu valgum an der suprakondylären Osteotomiestelle nach vorgenommener Korrektur bildet. Weiter wird damit auch jene Stellung des Beines vermieden (nach Korrektur), die die Achse des Unterschenkels nicht direkt in die Verlängerung der Achse des Oberschenkels fallen läßt, sondern erstere zur letzteren zwar parallel, aber medialwärts von ihr vorbeiziehen läßt.

W. hat nun auch diesen Nachteil der einfachen suprakondylären Osteotomie vermieden, indem er ausgedehnte Trennungsflächen des Knochens schafft, die trotz Korrektur der Deformität noch hinreichenden flächenhaften Kontakt der beiden Fragmente sichern, so daß jeder ungewollte Knickungswinkel an der Osteotomiestelle vermieden wird. Dies wird durch eine Osteotomie ermöglicht, die suprakondylär das Femur durchtrennt, und zwar in einer Ebene, die zur frontalen den Winkel von ca. 45° einschließt, wobei das distale Ende der Knochenwunde an der Beugeseite, das proximale an der Streckseite des Femur gelegen ist. Nach der Knochendurchtrennung wird sofort ein Extensionsverband nach Bardenheuer angelegt, der zur Sicherung resp. Vervollständigung der Korrektur noch einen seitlichen Zug am Scheitel der Verkrümmung erhält. Die nach dieser Methode erzielten Resultate sind vorzüglich und werden an Röntgenbildern erläutert, auf welchen der Mangel jedweden Knickungswinkels ebenfalls ersichtlich ist.

Bei Verkrümmungen, die ihren Sitz in der Tibia haben, läßt sich die ebenso wie am Femur ausgeführte schräge Osteotomie sehr gut verwenden, ohne daß die Fibula durchtrennt werden muß. Nach der Operation wird wiederum der Extensionsverband mit seitlich korrigierendem Zug angelegt. Röntgenbilder illustrieren auch für diese Fälle die guten kosmetischen Resultate. Die Operation ist jedenfalls viel einfacher und rascher ausführbar als die bisher geübten Keilextensionen aus der Tibiadiaphyse.

Endlich glaubt W. das Verfahren auch auf jene rachitischen Verkrümmungen der Tibien im unteren Drittel derselben mit der Konvexität nach vorn anwenden zu können, indem die Osteotomie am Scheitel der Verkrümmung von vorn her ausgeführt wird. Längsextension, Zug am zentralen Stücke nach der Beugeseite, am distalen nach der Streckseite. Gleichzeitige Valgus- und Varusstellung, die dabei häufig sind, können korrigiert werden, indem man einmal die schräge Osteotomie von oben innen nach unten außen, das zweite Mal aber umgekehrt ausführt.

(Selbstbericht.)

Diskussion. Riedinger (Würzburg) wendet sich ebenfalls gegen die Epiphyseolyse. Nach ihr treten klinisch wie experimentell Deformitäten ein; auch bestehe die Gefahr einer prämaturen Involution.

Schanz (Dresden). Der Scheitel der Krümmung sei der Punkt für den Angriff der Deformität, und dieser liege nicht immer an der Grenze der Epiphyse

Digitized by Google

und Diaphyse. S. trennt den Knochen am Scheitel der Krümmung nicht vollständig; der Rest der Knochenspangen wird eingebrochen.

Reiner (Wien) betont, daß Verletzungen der Epiphysenfugen mit einer Restitutio ad integrum heilen können. **A. Most** (Breslau).

---

24) **Ansinn.** Ein neuer Infusionsapparat.

(Deutsche med. Wochenschrift 1904. Nr. 34.)

Bei der Wichtigkeit, die die Kochsalzinfusionen in unserer Therapie jetzt einnehmen, ist es besonders für den praktischen Arzt sehr wichtig, einen leicht transportablen Apparat zu haben, der ihn in den Stand setzt, in kürzester Zeit bequem eine solche Infusion ausführen zu können. Der von A. konstruierte Apparat entspricht allen diesen Anforderungen. Eine genaue Wiedergabe seiner Konstruktion ist an dieser Stelle natürlich nicht möglich. Es genügt bei der leichten Zugänglichkeit der Mitteilung darauf hinzuweisen. Zu beziehen ist der Apparat von der Firma Dewitt & Herz, Berlin NO. 43, Georgenkirchstr. 24.

Borchard (Posen).

25) **Dreuw.** Exstirpations- und Operationsfeder.

(Monatshefte für prakt. Dermatologie Bd. XXXIX. Nr. 4.)

Das wie eine Schreibfeder gestaltete, mit scharfer Spitze, scharfgeschliffenen, senkrecht stehenden Rändern und tiefer Höhlung versehene, auf einen Federhalter gesteckte, kleine Instrument wird zur Entnahme von Scabiesgängen, zur bequemen und unauffälligen Exstirpation von kleinen Geschwülsten, zu diagnostischen Exzisionen mit Vorteil benutzt (auch nach der Erfahrung des Ref.).

Jadassohn (Bern).

26) **R. Kolb.** Zur Operation der Aneurysmen, insbesondere der Totalexstirpation.

(Beiträge zur klin. Chirurgie Bd. XLIII. p. 627.)

Aus der v. Hacker'schen Klinik beschreibt Verf. zwei Aneurysmen der A. brachialis, zwei der A. poplitea, zwei der A. femoralis und eins der A. maxillaris interna. Die sechs erstgenannten Fälle wurden durch Totalexstirpation vollständig geheilt; bei der A. maxillaris handelte es sich nur um ein kleines Aneurysma, das durch doppelte Unterbindung und Durchtrennung der A. carotis externa zur Heilung gebracht wurde. **M. v. Brunn** (Tübingen).

27) **Derlin.** Über Xanthoma diabeticum tuberosum multiplex. (Aus der chirurg. Abteilung des städtischen Krankenhauses Stettin.)

(Münchener med. Wochenschrift 1904. Nr. 37.)

In dem mitgeteilten Fall eines 42jährigen Diabetikers folgt die Dermatose symmetrisch auf beiden Körperhälften dem Verlaufe der Hautnerven, besonders in die Augen fallend beim N. axillaris, wo die Knötchen in Strängen den Ansatz des Armes an die Schulter bogenförmig umfassen. Die Augenlider, das Gesicht und der Hals sind frei. Die Geschwülste zeigten eine harte, gelbe Spitze, deren mikroskopische Untersuchung die Anwesenheit von Fett teils in den Zellen, teils zwischen diesen ergab, und lebhaft roten Rand und waren entweder einzeln stehende, hirsekorn- bis erbsengroße Knötchen oder Plaques bis Talergröße. Unter antidiabetischer Behandlung bildete sich die Dermatose absolut symmetrisch, in umgekehrter Reihenfolge, wie sie die einzelnen Körperteile befallen hatte, zuerst an den unteren, dann an den oberen Gliedmaßen zurück, kam aber mit Wiederauftreten von Zucker im Urin wieder. **Kramer** (Glogau).

28) **P. Thimm.** Psoriasis vulgaris der Haut und Schleimhaut, ihre pathologische Stellung und Ätiologie.

(Monatshefte für prakt. Dermatologie Bd. XXXIX. Nr. 1.)

Die Lokalisation der eigentlichen Psoriasis auf der Mundschleimhaut ist vielfach bestritten worden; die Frage, ob die Leukoplakie mit der Psoriasis der Haut

Digitized by Google

irgendwelche Beziehungen hat, wird meist (meines Erachtens mit Recht) verneint. Daß dagegen in einzelnen, augenscheinlich sehr seltenen Fällen (ich habe dergleichen nie gefunden, trotzdem ich seit Jahren die Mundschleimhaut aller Psoriatiker untersuche) Psoriasis im Munde vorkommt, scheint jetzt erwiesen zu sein. Der Fall T.'s bietet ein besonders gutes Beispiel dafür, weil die von der Leukoplakie verschiedenen schmutzig-gelblich-bräunlichen, scharfbegrenzten, gleichmäßig rundlich gewölbten Flecke gleichzeitig mit Psoriasisschüben auf der Haut auftraten und durch Arsen heilten. Die Resultate der histologischen Untersuchung, durch welche deutlich gewisse Unterschiede gegenüber der Psoriasis der Haut aufgedeckt wurden, führten den Verf. zu der Ansicht, daß die Psoriasis eine entzündliche und parasitäre Krankheit sei. **Jadassohn** (Bern).

29) **D. Latte.** Über multiple neurotische Hautgangrän.

(Monatshefte für prakt. Dermatologie Bd. XXXIX. Nr. 4.)

Der Titel dieser Arbeit ist eigentlich nicht richtig gewählt, denn der Verf. veröffentlicht drei Fälle, bei denen er selbst die Hautveränderungen als Artefakte erklärte. Das eigene und das aus der Literatur zusammengetragene Material ist aber sehr interessant und verdient die allgemeinste Beachtung; denn diese Selbstbeschädigungen sind keineswegs selten und oft sehr schwer zu entdecken. L. erkennt aber daneben eine wirklich trophoneurotische Gangrän an.

Jadassohn (Bern).

30) **A. Brandweiner.** Multiple neurotische Hautgangrän.

(Monatshefte für prakt. Dermatologie Bd. XXXIX. Nr. 5.)

Die bald als atypischer Zoster gangraenosus und hystericus, bald als neurotische Hautgangrän bezeichnete Erkrankung — wenn man hier wirklich schon von einer einheitlichen Krankheit sprechen will! — ist, wenn man von den zahlreichen Fällen von Simulation absieht, eine der rätselhaftesten und allgemeinpathologisch interessantesten Affektionen, die wir kennen. Es ist dankbar zu begrüßen, daß B. der Schilderung seines Falles eine Zusammenstellung des in der Literatur niedergelegten Materiales vorangeschickt hat. Auch B.'s Kranke war hysterisch. Ihr Hautleiden bestand in Rötungen, Quaddeln, Bläschen, Blasen und Gangrän. Die Beschwerden waren gering. Durch irgendwelche Reize konnten die charakteristischen Krankheitsherde nicht hervorgerufen werden (im Gegensatze zu Kreibich's Falle). Deswegen kann auch nicht der »Reflex« als Ursache der Hautveränderungen angesehen werden. Sehr interessant ist, daß es Verf. gelang, durch Einspritzung von Blaseninhalt und Serum der Pat. bei ihr selbst Blasen und Gangrän hervorzurufen, nicht aber mit destilliertem Wasser oder Luft, während bei anderen Menschen Serum und Blaseninhalt der Pat. wirkungslos waren. Das weist unzweifelhaft auf ein chemisches Agens hin, das B. durch Nerveneinfluß entstehen lassen möchte. Von der Lösung dieser Rätsel sind wir auch nach des Verf.s sehr interessanten Mitteilungen noch weit entfernt.

Jadassohn (Bern).

31) **M. Hodara.** Innerliche Darreichung von Ichthyol in drei Fällen von Mycosis fungoides, und hämatologische Untersuchung zweier Fälle um die Zeit ihres Beginnes.

(Monatshefte für prakt. Dermatologie Bd. XXXVIII. Nr. 10.)

Bei einer Krankheit, die so schlechte Aussichten gibt, wie die Mycosis fungoides, ist jeder neue Heilversuch von Interesse. Die Angabe, daß langdauernde Behandlung mit 0,5—1,5 Ichthyol pro Tag (in Kapseln) in drei Fällen günstige Erfolge ergeben hat (wenngleich man in bezug auf die wirkliche Heilung sehr zweifelhaft sein kann), wird allgemeines Interesse erwecken — hoffentlich auch Bestätigung finden. Daß die Mycosis fungoides durch Leukocytose (speziell mononukleäre) ausgezeichnet ist, stimmt mit anderen Erfahrungen nicht überein.

Jadassohn (Bern).


Digitized by Google

32) **D. G. Zesas.** Über die krebsige Entartung der Kopfatherome.

(Münchener med. Wochenschrift 1904. Nr. 37.)

Der von Z. in Prof. Niehans' chirurgischer Abteilung im Inselspitale Bern beobachtete Fall war durch die große Ausdehnung der Krebsgeschwürsbildung ausgezeichnet, die sich seit 5 Jahren aus alten Atheromen entwickelt und schließlich mehr als die hintere Hälfte der Kopfhaut eingenommen hatte. An einzelnen Stellen lagen die Knochen bloß, im übrigen war das Geschwür mit der Unterlage fest verwachsen, die regionären Lymphdrüsen erkrankt. Die Exzision wurde zunächst gut ertragen; 4 Wochen später trat eine Pneumonie auf, an der die 68jährige Frau zugrunde ging. **Kramer** (Glogau).

33) **H. Closs.** Die Kropfoperationen am städtischen Hospital in Schw.-Gmünd von 1896—1903.

(Beiträge zur klin. Chirurgie Bd. XLIII. p. 473.)

In der genannten Zeit wurden 108 Kropfoperationen an 106 Pat. ausgeführt. Davon waren 24 reine Parenchym-, 65 Kolloid- und 12 Cystenkröpfe; 5mal fehlen entsprechende Angaben. Der rechte Lappen war etwas häufiger vergrößert als der linke. 60 Kröpfe reichten retrosternal herab; davon waren 10 als intrathoracische zu bezeichnen. 23mal wurden Ringkröpfe gefunden. 101mal war Atemnot verschiedenen Grades durch den Kropf hervorgerufen. Als Ursache der plötzlichen nächtlichen Erstickungsanfälle, an denen 11 Pat. bei verhältnismäßig kleinen Kröpfen litten, sieht C. mit Krönlein die Spannung der Halsmuskeln an und empfiehlt für Fälle, wo Gefahr im Verzuge ist, eine rasche Quertrennung der kurzen Halsmuskeln, der dann möglichst bald die Strumektomie zu folgen hat. Schluckbeschwerden wurden 9mal, Schmerzen nur 2mal geklagt. Der Recurrens einer Seite war vor der Operation 17mal gelähmt, 32mal paretisch. Eine Besserung oder Heilung durch die Operation wurde bei 10 Paralysen und 19 Paresen erzielt. 7 Paralysen und 8 Paresen wurden durch die Operation nicht beeinflußt. Durch die Operation entstanden 8 Paralysen, bei deren bei 5 schon eine leichte Parese bestanden hatte, und eine Parese.

Bei der Operation, meist in Chloroformnarkose, wurden quere Hautschnitte vor den schrägen und winkligen bevorzugt. Das Normalverfahren war die halbseitige Exstirpation unter sorgfältiger Abbindung aller Gefäße vor ihrer Durchtrennung und Freipräparierung des Recurrens. Nötigenfalls wurde die Exstirpation mit einer Resektion kombiniert. Reine Enukleationen wurden nur 12mal ausgeführt. In der Regel wurde drainiert, größere Höhlen auch tamponiert. 13mal traten leichtere oder schwerere Abszedierungen ein. Das Kropffieber hält Verf. stets für den Ausdruck einer Wundinfektion. Es fehlte 19mal. 3 Pat. starben, davon 2 an Pneumonie, einer an Nachblutung. 4 weitere Fälle mit Nachblutung wurden gerettet.

9mal traten Rezidive in dem Sinne auf, daß anscheinend normale oder nur wenig vergrößerte Lappen stärker wuchsen. Eine Rezidivoperation wurde nur 2mal nötig. Ausfallserscheinungen kamen 1mal zur Beobachtung, doch ist auch dieser Fall nicht ganz sicher. Die kosmetischen Resultate waren durchaus befriedigende. **M. v. Brunn** (Tübingen).

34) **Steinmann.** Beitrag zur Kropfverlagerung.

(v. Langenbeck's Archiv Bd. LXXIV. Hft. 4.)

S. beschreibt einen Fall, bei welchem nach Exstirpation beider Schilddrüsenlappen unter ausschließlicher Zurücklassung des Isthmus neue Asthmabeschwerden auftraten infolge von Einklemmungserscheinungen durch den zurückgelassenen Drüsenrest. Da jetzt von einer Entfernung des Restes der Glandula thyreoïdea keine Rede sein konnte, wurde die Verlagerung nach Wölfler ausgeführt. Merkwürdigerweise ging der aus fast allen Gefäßverbindungen gelöste und gedrehte Lappen nicht zugrunde, sondern er war sogar einer strumösen Vergrößerung fähig, welche das Resultat der Verlagerung in Frage stellte und dazu nötigte, schließlich

Digitized by Google

noch eine partielle Resektion des Restes vorzunehmen. Jedenfalls beweist dies Vorkommnis, daß auf die von Wölfler erwartete Verkleinerung eines verlagerten Schilddrüsenrestes nicht mit Sicherheit zu rechnen ist, auch nicht bei partieller Gefäßunterbindung. Auf alle Fälle ist aber die Wölfler'sche Kropfverlagerung ein willkommenes Aushilfsmittel in derartigen Situationen, wenn auch die Indikation dazu eine seltene ist. Ein historischer Überblick zeigt, daß die Operation schon um die Mitte des letzten Jahrhunderts von Bonnet in Lyon ausgeübt wurde, allerdings aus anderen Indikationen und den damaligen Hilfsmitteln der chirurgischen Technik entsprechend. **E. Siegel** (Frankfurt a. M.).

35) **M. Zondek.** Beitrag zur Lehre vom Riesenwuchs.

(v. Langenbeck's Archiv Bd. LXXIV. Hft. 4.)

Verf. schildert zwei Fälle von partiellem Riesenwuchs, von welchen der eine angeboren, der andere erworben war. Bezüglich der erstgenannten Form von intra-uterin entstandenem Riesenwuchs glaubt Z. sich auf Grund des scharfen Abschneidens der Mißbildung in der Mitte des linken Fußes für Virchow's Ansicht der Pathogenese des Leidens aussprechen zu müssen: daß mechanische, im fötalen Leben bestehende Hindernisse anzunehmen seien, wie Umschlingung der Nabelschnur und fehlerhafte Kindslage. Während in diesem Falle nicht nur die Weichteile, sondern auch die Knochen am hypertrophischen Wachstum beteiligt waren, betraf in dem Falle von im späteren Leben erworbenen Riesenwuchs die Vergrößerung ausschließlich die Weichteile, und zwar anscheinend nur Haut und Unterhautbindegewebe. Ob ein Trauma das Leiden verursacht oder bloß zum gesteigerten Ausbruch gebracht hat, läßt sich nicht entscheiden.

Im Anschluß an diese beiden Fälle von partiellem Riesenwuchs wird noch die Beschreibung eines der größten Riesen mit allgemeinem Körperwachstum gegeben. Sehr auffällig war bei ihm die Differenz der Pulszahl im Liegen, Sitzen und Stehen (68, 76 und 108). Außerdem war bemerkenswert die Größe der Sinus frontales, die vielleicht auf eine Vergrößerung der Hypophysis hinweist, ferner die stark entwickelte Protuberantia occipitalis und der abnorm dicke Unterkiefer.

E. Siegel (Frankfurt a. M.).

36) **De Busscher.** Asphyxie locale des extrémités, d'origine infectieuse, chez un enfant.

(Belgique médicale 1904. Juni 2.)

Verf. teilt folgenden Fall von Raynaud'scher Krankheit mit, welcher bemerkenswert ist durch seinen infektiösen Ursprung und dadurch, daß er ein 20 Monate altes Kind betrifft. Nachdem im Laufe der letzten Monate mehrfach akute infektiöse Erkrankungen vorausgegangen waren, traten einige Tage nach Beginn einer akuten Tonsillitis Ödem und Cyanose an beiden Füßen auf, welche kalt und sehr schmerzhaft waren; diese Veränderungen stiegen in den nächsten Tagen bis zur Wade und begannen auch an der einen Hand. Rückgang aller Erscheinungen, nach einigen Tagen völlige Heilung.

Verf. glaubt, daß die Beeinflussung der vasomotorischen Nerven durch den schweren infektiös-toxischen Allgemeinzustand in Fällen wie dem vorliegenden den Raynaud'schen Symptomenkomplex verursache; bei sehr schwerer und langdauernder Infektion können die Veränderungen sich bis zur Gangrän der Extremitäten steigern. **Mohr** (Bielefeld).

37) **Luxembourg.** Zur Kasuistik der im Bereiche der Gelenke vorkommenden Fettgeschwülste. (Aus dem Bürgerhospital in Köln.)

(Münchener med. Wochenschrift 1904. Nr. 41.)

L. teilt mit 1) einen Fall von nach Trauma entwickelter Wucherung des intraartikulären Fettgewebes des Kniegelenkes. 2) Einen Fall von Lipombildung an symmetrischen Stellen (unterhalb des Malleol. ext.) beider Füße; das linksseitige war mit einer langen Zotte in das Gelenk eingedrungen und verursachte

Digitized by Google

wohl infolgedessen Schmerzen. 3) Einen Fall von zwei Lipomen im Bereiche des Lisfranc'schen Gelenkes, einhergehend mit heftiger Schmerzhaftigkeit; Synovialis und Knochen waren gesund.

In allen drei Fällen wurden die Beschwerden durch die Exstirpation der Lipome beseitigt, die lipomatöse Natur der Wucherungen durch die mikroskopische Untersuchung bestätigt. **Kramer** (Glogau).

38) **Dubar.** De la luxation du coude en arrière et de son traitement.

(Echo méd. du Nord 1904. Juli 3.)

In zwei Fällen von frischer Verrenkung im Ellbogengelenk nach hinten und etwas nach außen ohne Fraktur blieben die gewöhnlichen Repositionsmethoden ohne Erfolg; auch nach Reposition in Narkose stellte sich die Verrenkung sofort wieder ein. In beiden Fällen war eine kleine Wunde an der Hinterfläche vorhanden. In der Annahme, daß eine Interposition von Muskel- und Kapselteilen das Repositionshindernis bilde, wurde diese Wunde erweitert und das Gelenk ausgetastet. Im ersten Falle fand D., daß ein membranöser Lappen sich jedesmal, wenn nach Zug am Vorderarme zur Beugung übergegangen wurde, zwischen die Gelenkflächen legte. Der Lappen wurde nun während der Reposition angehakt, so daß er sich nicht interponieren konnte, und die Reposition gelang nunmehr glatt. Es handelte sich wohl um einen Teil der Kapsel und um Fasern vom Brachialis internus. Ganz ähnlich war Befund und Verlauf bei dem zweiten Kranken. **Mohr** (Bielefeld).

39) **Tilanus.** Osteotomia subtrochanterica bij luxatio femoris congenita.

(Nederl. Tijdschrift voor Geneeskunde 1903. II. Nr. 20.)

Empfehlung der subtrochanteren Osteotomie bei älteren Pat. mit Luxatio femoris congenita, deren Gang sehr schlecht und wo die Adduktion sehr ausgesprochen ist.

Der vom Verf. operierte Fall betraf ein 19 Jahre altes Mädchen mit einer Verkürzung von 9 cm. Durch die Operation gelang es, diese auf 8 cm zu reduzieren und den Gang zu einem nahezu normalen zu gestalten.

Sträter (Amsterdam).

40) **Morton.** Some observations on tuberculous disease of the hip-joint in childhood and youth.

(Bristol med.-chir. journ. 1904. September.)

Die Arbeit basiert auf 26 Resektionen des Hüftgelenkes wegen Tuberkulose bei Pat. unter 20 Jahren. An den Folgen der Operation starb kein Kranker. Die besten funktionellen Erfolge wurden erzielt, wenn die Abszesse im oder nahe dem kranken Gelenke noch nicht eröffnet bezw. perforiert waren; in solchen Fällen sah M. öfters, daß aktive Beugung bis zum rechten Winkel, und Ab- und Adduktion in großem Umfang erhalten blieb. In 10 Fällen fanden sich größere Sequester im Gelenke. Stets wurde vom vorderen Längsschnitt zwischen Sartorius und Tensor fasciae aus operiert. Nur in 2 Fällen stellte M. eine Perforation der Pfanne und Absseßbildung im Becken fest. In 3 Fällen war der Ausgangspunkt mit Sicherheit in den Weichteilen, besonders in der Synovialis festzustellen, in mehreren anderen war anscheinend eine oberflächliche Erosion des Knochens die primäre Erkrankung. Öfters wurde eine Vergrößerung der tiefen iliakalen Lymphdrüsen gefunden. **Mohr** (Bielefeld).

41) **J. A. Korteweg.** »Wandelende« beenbreuken.

(Nederl. Tijdschrift v. Geneesk. 1904. I. Nr. 15.)

Mitteilung einiger Fälle von nicht behandelten Frakturen des Beckens, Oberschenkels und Fußes, die bei ambulanten Pat. beobachtet wurden.

Der erste Fall betrifft einen Pat., der wegen einer Beckengeschwulst in die Leidener Klinik aufgenommen wurde. Bei näherer Untersuchung entpuppte sich

Digitized by Google

die Geschwulst als übermäßig entwickelter Callus nach Bruch des linken Scham- und Sitzbeines, den Pat. sich vor einigen Monaten bei einem Fall auf dem Eise zugezogen hatte. Die Funktionsstörung war damals eine so geringe gewesen, daß Pat. keinen Tag das Bett gehütet hatte. Die Fraktur war dann mit einer skiagraphisch deutlich nachweisbaren Dislokation unter starker Callusbildung geheilt. Bei demselben Pat. fand man auch noch eine Schwellung des Fußes, über deren Ursache Pat. nichts Sicheres mitzuteilen wußte. Mittels Skiagraphie wurde hier ein veralteter Bruch des Caput tali entdeckt. Die Ursache für diese eigenartige Schmerzlosigkeit wurde bald gefunden, indem bei einer daraufhin gerichteten Untersuchung festgestellt wurde, daß Pat. an deutlich ausgesprochener Tabes litt.

Auch der zweite Pat., der sich vor 5 Wochen den Fuß »verstaucht« hatte und seitdem eine Schwellung des Fußes hatte, die sich als eine Fraktur des Talushalses entpuppte, war ein Tabiker. Auch dieser Pat. hatte nach dem Trauma nicht einen Tag die Arbeit ausgesetzt.

Im Anschluß an diese beiden Fälle von Talusfraktur bei Tabikern nach sehr geringer Gewalteinwirkung erörtert Verf. die Möglichkeit, daß auch die tabischen Gelenkentzündungen den Anstoß geben zur Entwicklung einer akuten Knochenatrophie, die ihrerseits dann wieder das ziemlich häufige Vorkommen der tabischen Gelenkfrakturen erklären würde.

Weiterhin werden noch mitgeteilt ein Fall von Coxa vara traumatica, ein Fall von Spondylitis traumatica, zwei Fälle von sog. spontanen Kniescheibenbruch (bei beiden hatte einige Zeit vorher ein Trauma der Patellargegend stattgefunden) und ein Fall von erst 3 Jahre nach einem Trauma eintretender Verbiegung des oberen Teiles der Femurdiaphyse, die eine zunehmende Verkürzung des Beines zur Folge hatte, während skiagraphisch eine deutliche Infraktion des Femur nachzuweisen war.

Bei allen diesen und ähnlichen Fällen sind die nach kürzerer oder längerer Zeit eintretenden Veränderungen am Knochen nicht die Folge des Traumas als solchen, sondern einer Erweichung, einer Entzündung, einer mehr oder weniger akuten Atrophie des Knochens (Sudeck), die im Anschluß an das Trauma zur Entwicklung gekommen ist.

Sträter (Amsterdam).

42) **Perlmann.** Ein Fall von Luxation beider Sesambeine des ersten Mittelfußknochens.

(Deutsche militärärztliche Zeitschrift 1904. Hft. 9.)

Ein Kürassier stürzte vom Pferde, so daß sein rechter Fuß unter dasselbe zu liegen kam. Das Röntgenbild des angeschwollenen Füßes ergab eine unvollkommene Verrenkung des Halluxgrundgelenkes und eine solche beider Sesambeine des ersten Mittelfußknochens derart, daß das linke an die Innenseite des Fußes, das rechte zwischen erstes und zweites Mittelfußköpfchen zu liegen kam. In leichter Narkose gelang es, daß Grundglied der großen Zehe in die normale Lage zu bringen und das linke Sesambein an die richtige Stelle zu drücken, während das rechte etwas lateral liegen blieb, wie ein späteres Röntgenbild zeigte. Trotzdem konnte der Verletzte später gut gehen. Verf. erklärt sich die Entstehung dieser seltenen Verletzung so, daß die von oben auf den Metatarsus wirkende Gewalt diesen durch die Ossa sesamoidea hindurch trieb und letztere bei Seite schob. In der Literatur vermochte er nur einen analogen Fall zu finden.

Herhold (Altona).

Originalmitteilungen, Monographien und Separatabdrücke wolle man an *Prof. E. Richter* in Breslau (Kaiser Wilhelmstraße 115), oder an die Verlagshandlung *Breitkopf & Härtel*, einsenden.

Druck und Verlag von Breitkopf & Härtel in Leipzig, Nürnbergerstraße 36/38.


Digitized by Google

Zentralblatt

für

CHIRURGIE

herausgegeben

von

E. von Bergmann, F. König, E. Richter,

in Berlin, in Berlin, in Breslau.

Einunddreifsigster Jahrgang.

Wöchentlich eine Nummer. Preis des Jahrganges 20 Mark, bei halbjähriger Vorauszahlung. Zu beziehen durch alle Buchhandlungen und Postanstalten.

Nr. 49. Sonnabend, den 10. Dezember. 1904.

I.

Ein Beitrag zur Behandlung des tuberkulösen Ascites.

Von

Dr. Schömann in Hagen i. W.,

Spezialarzt für Chirurgie.

Seit 3 Jahren punktiere ich den tuberkulösen Ascites mit mäßig starker Kanüle, entleere die Flüssigkeit, soweit sie spontan abfließt, und injiziere in die freie Bauchhöhle eine sterile Jodoformemulsion (Jodoform. 1,0—5,0 : Glyzerin. 100,0). Ich beginne mit 1—2 cg der 1%igen Emulsion und steigere deren Konzentration und Dosis bei jeder neuen Injektion, je nach Lage des Falles, in Intervallen von

Digitized by Google

4—8 Tagen oder mehr. Bisher kamen sieben Fälle weiblichen Geschlechts im Alter von 2—19 Jahren zur Behandlung, welche nach 3—10 Wochen als ausgeheilt zu betrachten waren. Bei zwei Kindern (2 und 8 Jahre) bildete sich das seröse Exsudat schon nach der zweiten Injektion nicht wieder, bei der 19jährigen Pat. waren fünf Injektionen erforderlich, bei den übrigen Fällen drei oder vier. Das 19jährige Mädchen litt an linksseitiger Lungenspitzeninfiltration mit abendlichen Temperatursteigerungen bis 39,0 und Nachtschweißen. Das Fieber schwand schon nach der dritten Injektion, die Nachtschweiße verloren sich, und die Veränderungen des Lungengewebes kamen zur Ausheilung, ohne nachweisbare Anhaltspunkte dafür zu hinterlassen. Diese Pat. kam am 1. Juli 1902 zur Behandlung; am 9. September desselben Jahres wurde sie als geheilt entlassen und ist seitdem gesund geblieben. Die übrigen Fälle waren nicht kompliziert, ihre Behandlung schwankte zwischen 3 und 7 Wochen; bei allen ist der Ascites nicht wiedergekehrt, der letzte Fall liegt $^3/_4$ Jahre zurück. Ein taubstummes Kind, welches im September vor 3 Jahren als das erste nach vorstehender Methode behandelt wurde, starb $1^1/_2$ Jahre nach erfolgter Heilung, angeblich an »Krämpfen«. — Die Diagnose ist einwandsfrei, da die Reaktion auf Tuberkulin vorher geprüft wurde. Bei keiner Kranken traten Komplikationen ein, nur unmittelbar nach einer Injektion mal geringe Temperatursteigerungen. Jodoformintoxikationen blieben aus; die Injektionsmenge wurde klein und schwach gewählt, um diesem Übelstande vorzubeugen.

Die besprochenen Fälle wurden mir von Kollegen überwiesen, nachdem die bisher nicht operative Therapie fehlgeschlagen hatte. Von chirurgischer Seite wird von allen Behandlungsmethoden der Laparotomie der Vorzug gegeben. Auch ich habe früher in gleicher Weise operiert, bin aber zu dem jetzigen Verfahren übergegangen. Wenn die Laparotomie allen Anforderungen gerecht werden will, so läßt die Narkose sich nicht entbehren. Bei elenden Kranken kann dieser Eingriff allein aber schon recht bedenklich werden. Kommt es dann hinterher auch noch zu tuberkulösem Narbenzerfall, Fistelbildungen, Bauchbrüchen o. dgl. m., so kann sich ein recht langwieriges Krankenlager entwickeln. — Die Heilung der Bauchwunde an sich nimmt eine gewisse Zeit in Anspruch, die Pat. bedürfen der Bettruhe. Rezidiviert der Ascites, so wartet man ab, bis er resorbiert wird; bleibt die Aufsaugung aus, so wird die zweite Laparotomie erforderlich. Und ob jeder Pat. sich zum zweiten Male bereitwilligst laparotomieren läßt, ist individuell doch sehr verschieden. Das Heilverfahren erleidet also mindestens eine wesentliche Verzögerung.

Gegenüber all diesen Übelständen ist die Punktion mit folgender Injektion so einfach, nahezu schmerzlos und schonend, daß die Methode als Eingriff nicht zu rechnen ist. Auch der elendeste Kranke wird durch das langsame Abfließen des serösen Exsudats

Digitized by Google

nicht kollabieren können. Die Gefahren der Neben- und Nachwirkungen des Narkotikums sind nicht zu befürchten, der Punktionsstich schließt sich schnell und vernarbt, ohne das Krankheitsbild durch störende Folgezustände zu komplizieren. Die Kranken können, wenn nötig, ambulant behandelt werden; bei Rezidiven läßt das Verfahren sich sofort wiederholen, die Kranken widerstreben der kleinen Punktion nicht, das Heilverfahren erleidet keine Verzögerung.

Über den Heilungsvorgang selbst vermag ich nur Vermutungen auszusprechen. Da die Fälle aber der bisherigen konservativen Therapie getrotzt hatten und erst nach der Jodoforminjektion zur Ausheilung kamen, so ist dem Jodoform zweifellos der wichtigste Heilfaktor beizumessen. Die einzelnen Resultate gestatten kein abschließendes Urteil, sie haben mich aber so überrascht, daß ich dies Verfahren zur Nachprüfung empfehlen möchte.

II.

(Aus der Abteilung für Kinderchirurgie des israelitischen Spitals in Odessa.)

Die ambulante Behandlung der Oberschenkelfrakturen.

Von

Dr. S. **Kofmann** in Odessa.

Die Erkenntnis der großen Wichtigkeit sowohl in Spital- wie in sozialökonomischer Hinsicht der möglichsten Einschränkung der Zeit des Betthütens seitens der Verunglückten ist in den letzten Jahren besonders stark geworden. Allgemein wird gesucht, sowohl die Pat. selbst bald auf die Beine stellen, als die Fürsorge der Spitäler für die Mehrhilfebedürftigen zur Verfügung haben zu können.

Besonders der letzte Umstand gab mir die Veranlassung, bei der sehr beschränkten Zahl von Kinderbetten, die mir zur Disposition stehen, Methoden zu ermitteln, die mich von dem langwierigen Verletzungsmaterial befreien könnten. Bekanntlich nehmen die Pat. mit Frakturen der unteren Extremitäten die Spitalbetten für längere Zeit (mehrere Wochen) für sich in Anspruch. Die dankbare und sehr segensreiche Methode von Krause in bezug auf die Unterschenkelfrakturen war mir seit langem sehr dienlich. Anders war es mit den Oberschenkelfrakturen. Die permanente Extension, das wochenlange Bettliegen und dabei doch die Unsicherheit in bezug auf gute (ohne Dislokation) Heilung trotz der Anwendung von verschieden gerichteten Gewichtszügen war mir nie sehr ansprechend, und ich entschloß mich, anderweitig Hilfe zu suchen. Die nähere Bekanntschaft mit den Prinzipien der Lorenz'schen Koxitisbehandlung gab mir den Anstoß, dieselben auf die Oberschenkelfrakturbehandlung zu übertragen. Nach über 2 Jahre langer Durchführung

Digitized by Google

der Methode fühle ich mich im Rechte, dieselbe der Öffentlichkeit zu übergeben, damit ihre allgemeine Anwendung zum Wohle der Leidenden beitragen könne.

Das Verfahren gestaltet sich einfach und kann auch vom Nichtfachchirurgen mit Vorteil ausgeführt werden. Man hat dazu nur die Lorenz'sche Beckenstütze und eine Anzahl eiserner Gehbügel nötig. Ich lege den Verband genau an wie es Lorenz bei Koxitis tut: Reinigung, Trikotschlauchhose von der Nabelhöhe bis zur Mitte des Unterschenkels, sodann als sehr wichtig — tiefe Narkose. Pat. wird auf die Beckenstütze plaziert, ein resp. zwei Assistenten (Wartepersonal) extendieren beide Extremitäten, wobei die Bruchstücke vom Operierenden reponiert werden und der betreffenden Extremität die Position in ziemlicher Abduktion und leichter Rotation nach außen gesichert wird; Watte- resp. Filzpolsterung der Cristae und Spinae ilei beiderseits, des Tuber ischii und Trochanter major der fraglichen Seite und der Patellargegend; Anlegung eines Gipsverbandes der sich genauestens an die eben aufgezählten Stellen anmodellieren muß und nach unten bis über das Kniegelenk reicht. Behufs Sicherung der Stärke gipse ich ein Paar schmale Blechstreifen ein, die sich in der Inguinalgegend kreuzen. Ist der Gipsverband von genügender Stärke, so fixiere ich darauf den Gehbügel mittels einiger Gipstouren. Der Verband ist bald trocken. Sofort nach dem Erwachen fühlt sich Pat. wohl, er hat keine Schmerzen und ist imstande, schon am nächsten Tage, häufig noch an demselben, allerdings mit Unterstützung aufzustehen. Um die hohe Sohle auf dem gesundseitigen Stiefel zu ersparen halte ich eine Anzahl von Holzsandalen (s. Fig.) mit hohen Sohlen und Absätzen, die sich leicht auf die gewöhnlichen Schuhe anbinden lassen, vorrätig. Am zweiten Tage sind die meisten Pat. imstande, sich an der Wand haltend, selbständig zu gehen, und am dritten werden sie aus der Spitalbehandlung entlassen. Eine Spannlasche gebe ich den Pat. nur für die ersten Tage für die Nacht resp. die Zeit, die sie im Bette verbringen. Sind sie auf den Beinen, so kommt die Extension von selbst durch die Schwere bei aufrechter Stellung. Nach 5—6 Wochen stellen sich die Pat. behufs Entfernung des Verbandes wieder vor, und ich hatte bisher ausnahmslos die Freude, eine glatte Heilung mit schön geformter Extremität konstatieren zu können. Nur in einzelnen Fällen war ich durch die starken Blut-



Digitized by Google

ergüsse in der sofortigen Anlegung des Verbandes verhindert. Ich ließ dann zwei Sandsäcke beiderseits der frakturierten Extremität legen; der Sand wirkte durch seinen plastischen Druck sowohl auf den Schmerz kalmierend als blutstillend. Nach 2—3 Tagen war ich in der Lage, mein Verfahren zur Anwendung zu bringen. Hat man Verdacht auf drohenden Weichteildurchbruch an der Verletzungsstelle, so schneidet man dieser entsprechend im Gipsverbande ein Fenster aus.

---

1) **C. Engelbreth.** Meine Methode zur Abortivbehandlung der Gonorrhöe.

(Monatshefte für prakt. Dermatologie Bd. XXXIX. Nr. 2.)

E.'s Abortivbehandlung erstrebt die »schichtweise Destruktion von Epithel und Gonokokken«. Ihr »Wirkungsfeld ist die rein epitheliale Gonorrhöe«, das Mittel Argentum nitricum, die Methode große Ausspülungen nach Janet. Von 30 in letzter Zeit behandelten 1—2 Tage bestehenden Gonorrhöen wurden 26 in $^1/_2$—2 Tagen geheilt. Die Indikationen sind: erster oder zweiter Tag der Gonorrhöe, keine Entzündung am Orificium, erste Harnportion klar mit Flocken. Flüssigkeitsmenge 5—600 g, Druck 100—125 cm, Temperatur 37°; Konzentration der Silberlösung $^1/_4$—1%, Zahl der Ausspülungen 3 oder zuletzt nur 2. Das Orificium und der angrenzende Teil der Fossa navicularis müssen mit 3%iger Lösung gewaschen werden. **Jadassohn** (Bern).

---

2) **M. Porosz.** Die Behandlung des Trippers. Bemerkungen über Acidum nitricum und Crurin.

(Monatshefte für prakt. Dermatologie Bd. XXXVIII. Nr. 10.)

P. wiederholt seine (auch in dem vorliegenden Anfsatze theoretisch begründete) Empfehlung von Acidum nitricum (conc. purum 1 : 40 bis allmählich 1 : 200 Wasser) zur Behandlung der Gonorrhöe; zur adstringierenden Nachbehandlung eignet sich Crurin gut. Bei Urethritis posterior wird die Prostata durch Elektrisieren zur Entleerung ihres Sekretes angeregt und dann $^1/_2$% Acidum nitricum (bei chronischen Fällen 1%) eingespritzt. Auch abortive Heilungen gelingen — allerdings nur bei wiederholten Infektionen. Endlich ist eine 1—2%ige Lösung auch als Prophylaktikum empfehlenswert. **Jadassohn** (Bern).

---

3) **J. A. Goldmann.** Der therapeutische Wert des »Arhovin« als Antigonorrhoikum, Harndesinfiziens und Prophylaktikum.

(Monatshefte für prakt. Dermatologie Bd. XXXIX. Nr. 1.)

Arhovin ist ein Additionsprodukt von Diphenylamin und Thymylbenzoesäure (esterifiziert), ungiftig, ein »zuverlässiges Harn-

Digitized by Google

desinfiziens«. Es wirkt in Dosen von 3mal täglich 0,25 (in Gelatinekapseln) bei akuter Gonorrhöe die Anfangsentzündungen lindernd; nach weiteren 3 Tagen (4mal täglich die gleiche Dose) wurde das Präparat zugleich innerlich und in Bazillen (0,05 in 1,00 Ol. Cacao) ein- bis zweimal täglich verwendet (erträgliches Brennen); meist nach 5—6 Wochen Heilung. Es hat sich auch bei chronischer Gonorrhöe, gonorrhoischer Cystitis, bei der Gonorrhöe der Frauen, als Abortivmittel, bei gonorrhoischen Arthritiden und bei harnsaurer Diathese bewährt und hat keinerlei ungünstige Nebenwirkungen — also endlich das Ideal erreicht! **Jadassohn** (Bern).

4) **Takabatake.** Die Veränderungen an den Sehnervenscheiben bei den otogenen Erkrankungen des Hirns, der Hirnhäute und der Blutleiter.

(Zeitschrift für Ohrenheilkunde Bd. XLV. p. 224.)

Den Ausgangspunkt für T.'s Untersuchungen bilden 54 Fälle von intrakraniellen Komplikationen der Otitis media aus der Rostocker Ohrenklinik, die ophthalmoskopisch genau beobachtet wurden, und bei denen die Diagnose durch den Operations- bezw. Sektionsbefund gesichert wurde.

T. faßt seine Resultate in folgenden Sätzen zusammen:

1) Veränderungen an Sehnerven können bei allen intrakraniellen Komplikationen der Ohr- und Schläfenbeineiterungen fehlen.

2) Sie kommen viel häufiger bei der Kombination mehrerer Arten, als beim Vorhandensein einer einzigen der möglichen intrakraniellen Entzündungen vor.

3) Die einseitig stärkere Ausprägung der Sehnervenveränderung beweist nicht eine ausschließliche Erkrankung oder stärkere Verbreitung der ursächlichen Erkrankung in der gleichseitigen Schädelhälfte.

4) Ein maßgebender Einfluß auf die Stellung der Prognose ist den Veränderungen am Sehnerven nicht beizumessen; selbst das Auftreten oder die Zunahme der Neuritis oder der Stauungserscheinungen nach der Entfernung des Eiters aus der Schädelhöhle verschlechtert für sich allein die Prognose noch nicht.

Hinsberg (Breslau).

5) **Wittmaack.** Die toxische Neuritis acustica und die Beteiligung der zugehörigen Ganglien.

(Zeitschrift für Ohrenheilkunde Bd. XLVI. p. 1.)

Während die toxische Neuritis optica nicht genau bekannt ist, waren unsere Kenntnisse über die analoge Erkrankung des Acusticus noch sehr lückenhaft und unvollkommen. W. gibt nun auf Grund eigener Beobachtungen und der in der Literatur vorhandenen Angaben eine ausgezeichnete, erschöpfende Darstellung der klinischen Symptome und der pathologischen Anatomie der Neuritis

Digitized by Google

acustica, die viel häufiger vorzukommen scheint, als man bisher annahm. Die Arbeit interessiert in erster Linie den Otologen, doch sei an dieser Stelle auf sie aufmerksam gemacht, da die Kenntnis der Erkrankung unter Umständen auch für den Chirurgen wichtig sein kann.

Hinsberg (Breslau).

6) **Rudloff.** Über den Verlauf des Sinus sigmoideus am kindlichen Schläfenbeine.

(Zeitschrift für Ohrenheilkunde Bd. XLV. p. 220.)

Macewen hat eine Linie angegeben, die am Schädel des Erwachsenen die Lage des Sinus transversus genau bestimmt (Verbindungslinie zwischen Spitze des Warzenfortsatzes und der tiefsten Stelle der Incisura parietalis).

Ob diese Angaben auch für das kindliche Schläfenbein zutreffen, wurde bisher noch nicht untersucht.

R., der gelegentlich einer Operation diesen Mangel unangenehm empfand, untersuchte daraufhin 14 kindliche Schädel und stellte fest, daß bei ihnen der Sinus stets hinter der Macewen'schen Linie liegt.

Hinsberg (Breslau).

7) **Takabatake.** Erfahrungen über den Verlauf des pyämischen Fiebers bei der otogenen Sinusphlebitis.

(Zeitschrift für Ohrenheilkunde Bd. XLV. p. 373.)

Die Untersuchungen T.'s, die an dem Materiale der Rostocker Ohrenklinik angestellt wurden (51 typische pyämische Fieberanfälle), sind geeignet, die grundlegenden Arbeiten von Wunderlich und Heubner in einigen Punkten zu modifizieren. Sie erstrecken sich auf die Dauer des einzelnen Anfalles (im Durchschnitt 26 1/2 Stunden), die Tageszeit der höchsten Temperatursteigerung (am häufigsten Spätnachmittag oder Abend), die Art des Temperaturan- und abstieges (öfters staffelförmig mit zwei oder drei Gipfeln), die Häufigkeit der Schüttelfröste (unter 51 Anfällen nur 6mal Frost!) und einige andere Punkte.

Hinsberg (Breslau).

8) **G. Killian.** Die Nebenhöhlen der Nase in ihren Lagebeziehungen zu den Nachbarorganen, auf 15 farbigen Tafeln dargestellt.

Jena, **Gustav Fischer,** 1903.

Die letzten Jahre haben uns eine Reihe von Operationsmethoden zur Behandlung von Nasennebenhöhleneiterungen gebracht, mit deren Hilfe die Heilung dieser früher der Therapie schwer zugänglichen Erkrankungen in der Mehrzahl der Fälle gelingt. Nur der kann jedoch diese Operationsmethoden mit Erfolg und ohne zu schaden anwenden, der die zum Teil sehr komplizierten anatomischen Verhältnisse bis ins Detail beherrscht. Die Erwerbung dieser Kenntnisse bereitet leider häufig erhebliche Schwierigkeiten, da Leichen-

Digitized by Google

material zu Operationsübungen auch an den meisten anatomischen Universitätsinstituten rar ist und vom Praktiker in der Regel überhaupt nicht beschafft werden kann.

Der Killian'sche Atlas dürfte deshalb wohl von jedem, der sich für Nasennebenhöhlenerkrankungen überhaupt interessiert — und das ist außer dem Rhinologen der Chirurg, der Ophthalmologe und oft auch der Neurologe —, mit Freude begrüßt werden.

Es ist K. nämlich vermittels einer originellen Methode gelungen, die Konfiguration der Nebenhöhlen und vor allem ihre Lagebeziehung zu den Nachbarorganen so klar zur Anschauung zu bringen, wie es früher überhaupt nicht möglich war. K. ging dabei so vor, daß er an Köpfen, die in Formol gehärtet wurden, die knöchernen Wandungen der Höhlen unter sorgfältiger Schonung der leicht ablösbaren Schleimhautauskleidung ganz oder teilweise abtrug. Die durch die Formolhärtung sehr widerstandsfähig gemachte Schleimhaut bewahrte dabei so treu die Form der Höhle, daß sie gleichsam deren Ausguß darstellte. — Vor Metallkorrosionspräparaten, wie sie in den letzten Jahren zum Teil in vollendeter Form hergestellt wurden, besitzen die K.'schen Präparate den großen Vorzug, daß die topographischen Beziehungen zwischen den Höhlen und den Nachbarorganen vollkommen erhalten bleiben, während sie bei der Korrosion zerstört werden.

Eine Serie von Musterpräparaten, die auf diese Weise hergestellt wurden, wurden vom Freiburger Universitätszeichner Herrn Schilling farbig gezeichnet; sie bildet mit erklärendem Texte den Inhalt des vorliegenden Atlas. Die Beziehungen der Nebenhöhlen zur Haupthöhle der Nase, zum Gesicht, der Mundhöhle, der Orbita und vor allem auch zum Gehirn wird auf 15 Tafeln so erschöpfend und übersichtlich dargestellt, daß alle für Diagnostik und Therapie wichtigen Verhältnisse leicht zu übersehen sind.

Der Preis des Werkes (25 Mark) ist im Verhältnis zur Ausstattung gering. **Hinsberg** (Breslau).

---

9) **F. Kretschmann.** Nasenbluten und seine Behandlung.

(Zeitschrift für ärztl. Fortbildung 1904. Nr. 19.)

Eingehende Besprechung der Symptome, örtlichen und allgemeinen Ursachen, speziellen und differentiellen Diagnose, Prognose und Behandlung des Nasenblutens. Das Nebennierenextrakt hält K. für ein nicht absolut zuverlässiges Hämostatikum, da nach dem Nachlaß seiner Wirkung oft erneute Blutung sich einstellt. Wasserstoffsuperoxyd in 5%iger Lösung empfiehlt sich als konstringierendes und koagulierendes, nicht ätzendes Mittel und ist auch zum späteren Loslösen der Tampons sehr geeignet. Von den Rhineurynthern erscheint dem Verf. das von Aufrecht angegebene Instrument besonders zweckmäßig. **Gutzeit** (Neidenburg).

Digitized by Google

10) **Eschweiler.** Erfahrungen über die Radikaloperation des chronischen Stirnhöhlenempyems nach Killian.

(Zeitschrift für Ohrenheilkunde Bd. XLVI. p. 102.)

E. berichtet über 8 Fälle, die von ihm nach der Killian'schen Methode operiert wurden. Wenn auch die Resultate nicht in jeder Beziehung ideal genannt werden können, so hält E. doch dieses Operationsverfahren in therapeutischer und kosmetischer Beziehung für das bestmögliche, eine Ansicht, die heute wohl von der Mehrzahl der Autoren, die es angewandt haben, geteilt wird.

Hinsberg (Breslau).

---

11) **F. Villar.** Technique de l'anastomose du facial et du spinal, du facial et de l'hypoglosse dans le traitement de paralyses faciales.

(Revue hebd., de laryngol., d'otol. et de rhinol. 1904. Nr. 41.)

Verf. weist auf die von Ballance, Faure (2 Fälle), Morestin und Schaffer ausgeführten Anastomosen hin; während letzterer den Glossopharyngeus wählte, nahmen die übrigen teils den Hypoglossus, teils einen Spinalnerven. Hinzuzufügen wären noch die Fälle von Körte und G. Alexander, die den Hypoglossus benutzten (Ref.). Verf. erörtert zunächst die Technik der spino-facialen Anastomose: Von einem am Mastoideus beginnenden, 12 cm langen, parallel dem vorderen Rande des Sternocleidomastoideus verlaufenden Schnitte sucht man den Facialis beim Austritt aus dem Foramen stylomastoideum auf; nach Vorwärtsdrängen der Parotis findet man ihn oberhalb des hinteren Biventerbauches, durchtrennt ihn möglichst hoch und fixiert das periphere Ende mit Kocher'scher Zange. Zwischen Biventer und Sternocleidomastoideus sucht man in dem dort befindlichen weichen Gewebe den zum Kopfnicker laufenden spinalen Nerven, man trennt ihn nahe dem Muskel durch und isoliert ihn sorgfältigst; um ihn an den Facialis zu bringen, führt man ihn um den Biventer. Bei der Facialis-Hypoglossusanastomose führt man den Hautschnitt etwas höher, unter Umständen ist man genötigt, zum Aufsuchen des Hypoglossus noch einen zweiten, horizontalen Schnitt anzufügen. Verf. sucht den Nerv in dem Raume zwischen Biventer, Sternocleidomastoideus und großem Zungenbeinhorn. Einzelheiten speziell über die Vereinigung, bei der jede Verletzung der Nerven zu vermeiden ist, vergl. im Original. In betreff der Frage, welcher Nerv vorzuziehen sei, neigt Verf. dahin, daß der Spinalnerv zwar leichter zu finden sei, aber die Mitbeteiligung der Schultermuskulatur, seien es Atrophie oder Parese derselben oder Mitkontraktionen, störend wirken könne. Überdies gewährleiste die Nähe der Zentren des VII. und XII. Hirnnerven eine raschere Wiederherstellung der Reaktion. Den Vorschlag Crozier's, den XII. ganz zu durchtrennen, um die Regenerationsmöglichkeit zu erhöhen, billigt V. nicht, da er die konsekutive Zungenlähmung nicht für so be-

Digitized by Google

deutungslos hält. Großen Wert müsse man natürlich auf die postoperative Behandlung (Elektrisieren usw.) legen.

F. Alexander (Frankfurt a. M.).

---

12) **M. Patel.** Tumeurs bénignes du corps thyroide donnant des métastase.

(Revue de chir. Ann. XXIV. Nr. 3.)

Was bereits von gutartigen Chondromen und Myxomen bekannt war, daß sie nämlich metastasieren können, gilt auch für den Kolloidkropf; und zwar vermag derselbe — ohne im wesentlichen sich irgendwie zu verändern und irgendwelche bösartige Umwandlung zu zeigen — ebensowohl gut- als bösartige Metastasen zu erzeugen.

Für beides bestehen beweiskräftige Beobachtungen. Vorwiegend sind es Knochenmetastasen, wie schon bekannt, recht oft z. B. am Schädel lokalisiert. Die gleichfalls vorkommenden Weichteilübertragungen, die z. B. in den Lungen relativ klein sind, können wiederum sekundär dorthin gelangt sein. Des weiteren bespricht Verf. die verschiedenen Theorien zur Erklärung des Zustandekommens der Metastasen; er neigt sich der Annahme zu, daß an gewissen Stellen auch in gutartigen Geschwülsten die Vitalität der Zellverbände eine verschieden große sein könne; und da einerseits der Gefäßreichtum, besonders an klappenlosen Venen, besonders groß in der Schilddrüse sei, andererseits das Einwachsen von Kropfteilen in Venenlichtungen schon beschrieben wurde, so liegt wohl hierin die ausreichende Erklärung für dies nicht ganz seltene Vorkommnis, von dem Verf. 18 Fälle sammeln konnte.

Die Behandlung wird in der Exstirpation des Kropfes bestehen, wenn nur eine Metastase vorhanden und als vom Kropfe stammend durch mikroskopische Untersuchung sichergestellt war. Gegen zahlreiche Metastasen versuche man mittels Schilddrüsensubstanz vorzugehen. Die chirurgische Behandlung der Metastasen selbst — falls sie in nicht zu großer Menge vorhanden — wird in Exstirpation bestehen; diese kann — bei Geschwülsten des Schädels — außerordentlich blutig werden, was übrigens Jaboulay nicht bestätigt. — Bei gutartigen Metastasen in den langen Knochen ist die Amputation bezw. Exartikulation vielleicht durch die Exkochleation zu ersetzen.

Christel (Metz).

---

13) **Ch. Vinnay et L. Pinatelli.** De l'envahissement de la trachée et de l'oesophage par le goitre cancereux.

(Revue de chir. Ann. XXIV. Nr. 3.)

Dies im allgemeinen etwas vernachlässigte Kapitel — denn es wird in den Lehrbüchern nur mit wenigen Worten abgetan — entbehrt doch nicht des Interesses, und Verff. heben eine Reihe von Einzelheiten aus dem Bilde dieser Komplikationen hervor, die der Beachtung wert sind. Übrigens sind sie gar nicht so

Digitized by Google

häufig, als man vermuten sollte; für 173 gesammelte Fälle beträgt die Häufigkeit der Miterkrankung und Perforation der Luftröhre 8%, der Speiseröhre 4%.

Die Luftröhre wird von der Schilddrüsengeschwulst zuerst verdrängt, dann komprimiert, sodann durchbrochen. Dies geschieht in der Mehrzahl der Fälle von der nicht knorpeligen Rückenwand. Der Reihe nach entwickeln sich Atmungsbeschwerden, Stridor, kurzer oberflächlicher Husten, verschieden starke Blutungen; sind die durchbrechenden Wucherungen gestielt, treten vorübergehende Erstickungsanfälle oder flatternde Geräusche (bruit de dragena) ein. Der Spiegelbefund ist natürlich gleichfalls zu erheben.

Die chirurgische Behandlung des Krebskropfes, besonders bei schon beginnender Einwucherung in die Luftröhre, soll nach den Verff. lediglich eine palliative sein, in Tracheotomie, entspannenden Inzisionen bezw. Freilegung der Luftröhre bestehen.

In die Luftröhre dringen die Schilddrüsenkarzinome am häufigsten durch die vordere Wand. Sie erzeugen zuerst Schlingbeschwerden, sei es durch Schädigung der Nerven, sei es durch direkte Verengerung bezw. Festlegung des Schlundes mittels Verwachsungen. Es gesellen sich Blutungen und schleimiger Auswurf dazu, der mitunter stoßweise, nachdem er sich genügend angehäuft, entleert wird. Die mit der Speiseröhre konfluierende Geschwulst vereitert häufig; endlich kommt es zur Bildung einer Luftröhren-Speiseröhrenfistel, die schnell tödlich verläuft. Auch hier sei nur palliative Behandlung gerechtfertigt. **Christel** (Metz).

---

14) Sir **W. MacEwen.** The function of the caecum and appendix.

(Lancet 1904. Oktober 8.)

Verf. beginnt seinen als »Huxley Adress« gehaltenen Vortrag mit einem Rückblick auf Th. H. Huxley und erzählt persönliche Erlebnisse, welche die Persönlichkeit des berühmten Anatomen trefflich illustrieren. Nach einer satirischen Schilderung der modernen operationslustigen Zeit bricht Verf. eine Lanze für den Wurmfortsats, dessen angebliche, heutzutage so häufig betonte Überflüssigkeit nur die Folge mangelhafter Kenntnisse der physiologischen Funktionen dieser tieferen Darmabschnitte sei. Bei Betrachtung der Appendices der verschiedenen Tierarten zeigt Verf., daß die Verdauung der fleischfressenden Tiere hauptsächlich im Magen und Dünndarm stattfindet, und daß der Blinddarm hier rudimentär ist oder fehlt. Bei den Pflanzenfressern hingegen ist das Coecum enorm entwickelt, und bei den Einhufern ist es das Hauptverdauungsorgan im Gegensatze zu dem Magen, der hier erst an zweiter Stelle kommt. Der Mensch ist Omnivore, und so sollte man schließen, daß Coecum, Appendix usw. gerade so bei ihm aussieht, wie es tatsächlich der Fall ist. Es folgen in einem Abschnitt interessante Daten über Sekretions- und Innervationsverhältnisse des Blinddarmes, der Bau-

Digitized by Google

hin'schen Klappe usw., die am Lebenden nach akzidentellen Verletzungen erhoben werden konnten. Verf. glaubt, daß sich an der Ileocoecalklappe ähnlich wie am Pylorus ein den Ausfluß des Speisebreies kontrollierendes Reflexagens befindet. Reizungen dieses Agens können zu Unregelmäßigkeiten in der Anfüllung des Blinddarmes, Verstopfung, Durchfall, Typhlitis, Appendicitis führen. Der Wurmfortsatz ist mit Ästchen derselben Nervengruppe versorgt, die den Dünndarm innerviert. Die enorme Zahl von Lieberkühnschen Drüsen im Blinddarm und Wurmfortsatze deuten histologisch darauf hin, daß diesen Partien mehr digestive als Absorptionszwecke innewohnen. Verf. mißt der reichlichen Menge des allein von den Drüsen der Appendix ausgeschiedenen Sekretes schon eine wesentliche Bedeutung für die Gesamtquantität des Verdauungssaftes bei. Der Chymusstrom wird von der Ileocoecalklappe gegen die Mündung der Appendix gerichtet und erhält dort seinen Teil von Darmsaft und von Keimen, deren der Wurmfortsatz stets eine gewisse Menge in aktionsfähigem Zustande enthält, um für die Vollendung der Verdauung verwandt zu werden. — Was nach diesen Erwägungen selbstverständlich scheinen sollte, nämlich daß Abweichungen von der normalen Funktion dieser so überaus wichtigen Darmpartien Anlaß zu Allgemeinstörungen geben müßten, das ist auch der Fall. Wenn Beeinträchtigungen der appendikulären und coecalen Bewegungen oder Mängel in der Bildung von Darmsaft, oder Zustände eintreten, daß der Blinddarm Material enthält, das der Darmsaft nicht verdauen kann, so entsteht eine Stase in dem coecalen Inhalte, die oft ein Vorläufer der Appendicitis ist. Selbstreguliert durch den Organismus kann eine solche Kotstauung dadurch wieder heilen, daß häufig fermentative Zersetzung des angehäuften Darminhaltes, Toxinabsorption, Schädigungen der Darmwand usw., Durchfall erzeugen, der den Blinddarm wieder entleert.

Verf. meint schließlich, daß ein gutes Zerkauen des Essens und maßvolles nicht zu schnelles Essen mit gutem Appetit prophylaktisch das beste Mittel zur Verhütung der Appendicitis sei.

H. Ebbinghaus (Dortmund).

---

15) **Sprengel.** Die Bedeutung der Leukocytose für die Indikationsstellung bei akuter Appendicitis.

(Münchener med. Wochenschrift 1904. Nr. 37.)

S. hat in den letzten 3 Jahren 163 Fälle von akuter Appendicitis operativ behandelt; von diesen befanden sich 45 innerhalb der ersten beiden Tage der Erkrankung, die übrigen 118 im späteren Stadium. Während in jenen nur 8mal eine Peritonitis cirk. sero-fibrinosa, in diesen nur 13mal eine solche vorhanden war, bestand dagegen in ersteren 17mal, in letzteren 96mal eine zirkumskripte eiterige, bezw. eine diffuse Peritonitis; d. h. die Fälle von zirkumskripter Peritonitis sero-fibrinosa waren relativ selten, die schwereren Formen bei weitem überwiegend und oft schon in den ersten 24—48 Stunden zu finden. —

Digitized by Google

Aus seinen einmaligen Feststellungen der Leukocytose in 83 Fällen — 20 Früh-, 63 Spätfällen — zieht S. folgende Schlüsse:

1) Die Leukocytose ist im Durchschnitt bei den Frühformen geringer als bei den Spätformen. 2) Die Leukocytenwerte steigern sich anscheinend sowohl in Abhängigkeit von den Veränderungen am Wurmfortsatz als von denen am Peritoneum; demnach erreichen sie die höchsten Grade bei den Fällen von Appendicitis destructiva im Spätstadium. 3) Für die Frühformen sind die Ergebnisse weniger regulär als für die Spätformen; es kommen hohe Leukocytenwerte bei Appendicitis simplex und bei geringen Veränderungen am Bauchfell und umgekehrt niedrige bei schweren Veränderungen am Wurmfortsatz und Bauchfell vor. 4) Ein so charakteristischer Unterschied zwischen Appendicitis cirk. sero-fibrinosa und purulenta, wie ihn andere Autoren annehmen, besteht nicht. 5) In allen Stadien der Appendicitis gibt es Fälle, bei denen die Leukocytenwerte in keiner Weise die nach dem lokalen Befunde zu fordernden Veränderungen aufweisen, d. h. Fälle mit ausgeprägter Peritonitis cirk. purulenta und ausgesprochener Peritonitis diffusa ohne Erhöhung der Leukocytenwerte, und umgekehrt Fälle von Peritonitis cirk. sero-fibrinosa, in denen die Leukocytenwerte erhöht sind, ohne daß Eiterung bestände.

S. kann hiernach das Curschmann'sche Verfahren als ein sicheres nicht ansehen; es leistet für die Indikationsstellung, ganz besonders im Frühstadium der Appendicitis, in der gerade für den Ausgang entscheidenden Zeit, nichts Zuverlässiges und ist in der Form der fortgesetzten Zählungen gefährlich, weil dadurch kostbare Zeit für die Vornahme der Frühoperation verloren geht.

Kramer (Glogau).

---

16) **Bunge.** Über die Versorgung des Bruchsackes bei der Radikaloperation von Leistenhernien.

(Beiträge zur klin. Chirurgie Bd. XLIII. p. 653.)

Die Ausführungen des Verf. beziehen sich in erster Linie auf angeborene Leistenbrüche, wiewohl das vorgeschlagene Verfahren sich auch bei erworbenen Brüchen mit stark verwachsenem Bruchsacke mit Nutzen anwenden läßt. Die vom Verf. empfohlene Versorgung des Bruchsackes stellt eine Verbesserung der kürzlich von Anschütz beschriebenen Methode dar. Als Nachteil dieser Methode bezeichnet es B., daß durch den hoch angelegten Tabaksbeutelverschluß des Bruchsackhalses ohne quere Durchtrennung die Entstehung eines Peritonealtrichters nicht vermieden werde, daß dieser Trichter gerade an die schwächste Stelle der Bruchpfortennaht zu liegen komme, wo das dicke Konglomerat von Bruchsack und Samenstrang hindurchtrete, und daß das Durchziehen des Hodens durch einen hoch angelegten Schlitz im Bruchsack ein Emporsteigen des Hodens begünstige. Er empfiehlt, zur Beseitigung dieser Nachteile den Bruchsack in der Gegend der Apertura posterior des Leistenkanales, wo er sich stets leicht vom Samenstrang trennen läßt, zu

Digitized by Google

isolieren, zu durchtrennen und zu verschließen, dann auf der Kornzange einen Einschnitt am vorderen unteren Ende des Bruchsackes zu machen, den Hoden hier durchzuziehen und durch eine den Schlitz verengernde Knopfnaht ein Zurückschlüpfen zu verhindern. Auch für die Winkelmann'sche Hydrokelenoperation hält B. es für rationell, den Schlitz in der Tunica am unteren Pole der Hydrokele anzulegen. **M. v. Brunn** (Tübingen).

---

17) **Depage, Rouffart, Mayer.** La chirurgie des ptoses viscérales.

Brüssel, **A. Lesine,** 1904.

Weil nach Ansicht der Verff. die Palpation das sicherste Hilfsmittel zur Diagnose aller Ptosen ist, so wird diese mit zahlreichen Figuren im einleitenden Kapitel sehr ausführlich besprochen, während alle anderen Untersuchungsmethoden nur angedeutet werden. Es folgen in sechs weiteren Kapiteln die einzelnen Senkungen, und zwar der Reihe nach die allgemeine Enteroptose, die Gastro- und Koloptose, die Ptose der Leber, Milz und Niere. Die Theorie ihrer Entstehung, ihre Symptome, Diagnose und Therapie ausschließlich der operativen Eingriffe werden verhältnismäßig kurz abgemacht, während die Technik der einzelnen Operationsverfahren unter ausgiebiger Literaturangabe und an der Hand sehr anschaulicher Zeichnungen beschrieben werden. Hier fehlt wohl keine einzige. Für die Gastro- und Koloptose wird grundsätzlich die einfache Anheftung der Organe verworfen, vielmehr die Verkürzung der Bänder mit und ohne Anastomosenbildung empfohlen; die einfache Anheftung wird nur für die festen Organe für richtig gehalten. Bei einer allgemeinen Senkung sollen die Organe befestigt werden, deren Lockerung Beschwerden verursacht und zum Schlusse die ja meist zu weite und erschlaffte Bauchwand verkleinert und resistenter gemacht werden, und zwar am besten nach dem Vorschlage von D. vom Jahre 1893.

In transversaler Richtung vom Ansatze der zweiten Rippe rechts zur linken wird ein Hautschnitt gelegt, von dessen Endpunkten in schräger Richtung zwei Schnitte bis zur Nabelhöhe verlaufen, von dem sie je 5 cm entfernt bleiben. Von ihrem Endpunkte wiederum gehen elliptische Schnitte nach unten, die sich an der Symphyse vereinen. Dieser so gebildete Hautlappen wird entfernt. Die Linea alba einschließlich des Bauchfelles bis zum medianen Rectusrande wird exstirpiert. Um das Ligamentum suspensor. zu kürzen, wird es im oberen Wundwinkel festgenäht. Etagennaht. Hautnaht derart, daß die elliptischen Schnittflächen gegeneinander und die schrägen Schnittflächen an den transversalen Schnitt gelegt werden. So entsteht eine T-förmige Narbe.

Grundsätzlich soll den Operationen erst eine mediko-mechanische oder interne Behandlung vorausgehen. Erst wenn diese versagt, oder wie bei der arbeitenden Klasse zu kostspielig oder umständlich ist, erst dann soll zur Operation geschritten werden, die allerdings

Digitized by Google

unter dieser Beschränkung stets von gutem Erfolge gekrönt sein soll.

Coste (Straßburg).

---

18) **F. und G. Gross.** Perforation de l'estomac par ulcère.

(Revue de chir. Ann. XXIV. Nr. 2—9.)

Die breit angelegte Arbeit darf als eine vorzügliche Klinik der Perforation des runden Magengeschwürs gelten. Angeregt durch zwei selbst operierte Fälle, von denen der zweite — 3 Stunden nach dem Durchbruch operiert — geheilt wurde, haben Verff. alles zugängliche Material zusammengetragen und verwertet, nämlich 409 Publikationen, indem sie zu den 217 Brunner'schen 192 hinzufügten. Von Einzelheiten sei mitgeteilt, daß — obgleich die Magengeschwüre in etwa 70% auf der hinteren Wand sitzen, der Durchbruch sich etwa 7mal häufiger an der vorderen Wand ereignet, häufiger in der Gegend der Cardia (5 : 3) als nahe dem Pylorus, häufiger an der kleinen (61 : 8) als an der großen Kurvatur. Die Öffnung erreicht selten größere Ausdehnung — 2—2,5 cm —; in $^1/_4$—$^1/_3$ der Fälle kommen mehrere Perforationen zustande. Art und Ausbreitung der Ergüsse sind genügend bekannt — besondere Beachtung verdient nur die oft große Gasmenge, die entweder direkt dem Magen oder einer sekundären Gärung entstammen kann, sowie die Neigung des ausgetretenen Mageninhaltes, in den Douglas hinabzusinken, worauf besonders bei der Drainage zu achten ist. Die Ergüsse sind nach den wertvollen Untersuchungen Brunner's von verschiedenartiger Giftigkeit, und am gefährlichsten bei stagnierendem, nicht saurem Mageninhalt.

In der Entwicklung der Folgezustände unterscheide man zwei Abschnitte, der erste — von höchstens 24stündiger Dauer — wird bestimmt durch Masse und Ausbreitung des Ergusses und der Durchbruchsneigung, die zweite durch die Entstehung der Peritonitis. Die Zeichen der letzteren bedürfen keiner weiteren Besprechung; die Symptome des Durchbruches eines Magengeschwüres sind zahlreich, aber selten so vereinigt, daß eine sichere Diagnose gestellt werden könnte. Der Schmerz wird meist links lokalisiert (86 mal in 106 Fällen), oft auch (Faure) in einer Schulter oder der Wirbelsäule (douleur thoracique). Seltener, als man meinen sollte, tritt zuerst Erbrechen auf — in ca. $^1/_3$ der Fälle; hingegen fehlt die Spannung der Bauchwand nur selten. Höchst wichtig ist das Vorhandensein von Luftschall bei fehlender Auftreibung der Darmschlingen, sowie, in den ersten Stunden, das Fehlen der Leberdämpfung; auch dies ist nicht konstant.

Die Kapitel über Diagnose und Symptomatologie der allgemeinen und lokalisierten Peritonitis, der subdiaphragmatischen Abszesse, die differentielle Diagnose der Durchbruchsursache und Lokalität — ob Duodenum, Gallenblase, Wurmfortsatz — bieten manche interessante Einzelheit, ohne daß spezieller darauf einzugehen wäre.

Digitized by Google

Der Durchbruch des Magengeschwüres gibt eine ernste Prognose, und mehr als etwa 30 Fälle sicherer Spontanheilung sind wohl nicht bekannt; Verff. stellen daher ganz formell den Satz auf, seine Behandlung müsse ausschließlich chirurgisch sein; und zwar soll keine Stunde Zeit verloren werden. Morphiuminjektionen sind zu vermeiden.

Aus dem Abschnitt über die technische Behandlung des Durchbruches wäre zu erwähnen, daß Verff. zu der Frage, ob das Geschwür zu exzidieren sei, ebenso wenig grundsätzlich Stellung nehmen, wie zu der, ob die Bauchhöhle auszuspülen oder trocken zu reinigen sei; doch möchten Verff. die Behandlung mit Auswaschung nur auf die Fälle mit ausgedehnter Besudelung des Bauchraumes beschränkt wissen; wo ausgedehnte Verwachsungen, starre, brüchige Wände der Perforation die Naht unmöglich machen, soll man sich mit Tamponade begnügen. Von 15 so behandelten Fällen heilten 12. Obgleich von 32 Kranken, wo nach beendeter Operation der Leib völlig geschlossen wurde, 23 genasen, wird sich doch im allgemeinen reichliche Drainage, auch des Raumes unter dem Zwerchfell und des Douglas empfehlen.

Von 369 Laporatomierten wurden 182, also nahezu 50% gerettet. Die Zahl der Heilungen gestaltet sich wesentlich günstiger, wenn innerhalb der ersten 12 Stunden operiert wurde — nämlich 66 von 88 = 75%, weiterhin erhebt sich die Mortalitätskurve von 25 auf 52 und selbst 73%. Am günstigsten gestaltet sich die Aussicht des Eingriffes zwischen fünfter bis zehnter Stunde mit 16,25% Mortalität.

Daß auch eine erste operative Heilung noch keine dauernde sei, erhellt aus den Beobachtungen, wo nach Wochen und Monaten sich noch Eiterherde — subphrenische, pleuritische usw. — herausstellten.

Die Abhandlung schließt mit kurzen Referaten von bisherigen Publikationen. **Christel** (Metz).

19) **Narath.** Zwei Vorschläge zur Modifikation der Pyloroplastik.

(v. Langenbeck's Archiv Bd. LXXIV. Hft. 4.)

Die Pyloroplastik nach Heineke-Mikulicz hat heute wenig Anhänger. Die Ursache dafür mag zum größten Teil die mangelhafte Technik sein, da die quere Vereinigung des Längsschnittes mancherlei Schwierigkeiten bietet. Die Bestrebungen, die plastische Pförtnererweiterung zu bessern, müssen darauf gerichtet sein, die Magenmündung möglichst groß zu schaffen, den Pylorus hauptsächlich nach abwärts zu erweitern und die Wundränder vom Magen und Darm möglichst wenig zu spannen, um eine tadellose Naht zu ermöglichen. N. hat in diesem Sinne zwei Verfahren ersonnen. Das erste ist die vordere (ventrale) Pyloroplastik nach Aufklappung des Pylorus durch einen bogenförmigen Lappenschnitt mit unterer Basis. Es wird ein umgekehrt U-förmiger Schnitt an dem Pylorus durch

Digitized by Google

alle drei Schichten hindurchgeführt, der Lappen aufgeklappt und nach unten verzogen. Darauf wird die Lücke quer vernäht. Die Spannung ist so möglichst gering. Die zweite Methode beschreibt Verf. als untere (inferiore, kaudale) Pyloroplastik nach winkelförmigem Schnitt vom Magen und Duodeum. Dieselbe soll den verengten Pförtner gerade nach unten erweitern. Zuerst werden die Teile vom Magen und Duodeum, welche dem Pförtner nahe liegen, miteinander vernäht, und zwar an einer möglichst weit nach hinten (dorsal) gelegenen Stelle, so daß ein Sporn entsteht. Es kommt dadurch die große Kurvatur mit dem sich anschließenden unteren Rande der Pars horizontalis superior duodeni zur Vereinigung. Man näht so weit nach abwärts, als es ohne zu starke Spannung geschehen kann. Dann macht man oberhalb des erhaltenen Spornes einen Winkelschnitt bis auf die Schleimhaut. Man erhält dann zwei Spitzbogen, von denen der innere durch eine fortlaufende Naht geschlossen wird. Nach Durchtrennung der Schleimhaut werden die inneren Schleimhautschnittränder vereinigt, dann die äußeren. So ist die Lichtung geschlossen. Darauf wird die vordere Sero-Muscularisnaht und schließlich noch eine vordere Sero-Serosanaht angelegt. Man kann statt der sechs Nähte auch bloß vier, wie bei der Gastroenterostomie, anlegen und sich die Operation mit der Splanchnotripsie vereinfachen, so daß keine Blutung entsteht.

Verf. hat seine Methoden bei 3 Pat. angewendet, zweimal mit gutem Erfolg, einmal mit vorübergehendem Mißerfolg. Möglicherweise lag bei dem letzteren Pat. eine nervöse Erkrankung des Magens vor. Die zweite Operationsmethode ist als die leistungsfähigere anzusehen. Bei der ersteren hat man den Vorteil, daß man den Lappen aufklappen, betrachten und ev. bei Geschwür wegschneiden kann. In diesem Falle kann man dann zur zweiten Methode übergehen, die N. als Spornoperation bezeichnet. **E. Siegel** (Frankfurt a. M.).

---

20) **B. G. A. Moynihan.** On exclusion of the intestine.

(Lancet 1904. Oktober 8.)

Verf. unterscheidet folgende Arten der Darmausschaltung: 1) Enteroanastomosis (Maisonneuve); 2) Enteroanastomosis mit Zuschnürung der distal von der oberen Öffnung gelegenen Darmlichtung durch Naht; 3) unilaterale Ausschaltung: Der Darm wird völlig durchschnitten und das proximale Ende in die Seite des distalen implantiert; das distale Ende kann verschlossen oder offen gelassen werden; 4) bilaterale Ausschaltung: Der Darm wird an zwei Stellen getrennt und ein Darmkanal in der Weise wieder hergestellt, daß das ausgeschaltete Darmstück abseits isoliert liegt; bei diesem Stücke kann ein Ende ausgelassen und an die Haut angenäht werden, oder auch beide Enden können verschlossen werden, wenn zwischen ihnen eine nach außen führende Fistel liegt. — Verf. teilt dann näheres über die Operationstechnik und seine eigenen ausgedehnten Erfah-

Digitized by Google

rungen mit; die Versenkung abgeschlossener Darmpartien nach Obalinsky verwirft er auf das entschiedenste. Die unilaterale Ausschaltung von Dünndarm bietet keinerlei Vorteile vor der Enteroanastomose; im Dickdarme wird höchstens für kurze Zeit der Rückfluß des Kotes nach der bestehenden Fistel zu ausbleiben. Die einzige Ausnahme bildet das untere Ileumende, da die Bauhin'sche Klappe einen Rückfluß ins Ileum hindert. Indikationen für Darmausschaltung sind: 1) tuberkulöse und andere Geschwüre, die zu äußeren Fisteln geführt haben; 2) Darm-Scheidenfisteln, wobei eine bilaterale Ausschaltung gemacht und das ausgeschaltete Stück durch die Scheide drainiert wird; 3) bei Cholecystenterostomie, die Gallenblase wird in das unilateral ausgeschaltete Darmstück eingenäht; 4) bei chronischer Darminvagination; 5) bei Fällen von widernatürlicher After- und Darmfistel; 6) bei schwerer Kolitis; 7) bei chronischer, sonst unheilbarer Verstopfung. Bei letzterer ist das Ileum ca. 1 Fuß über der Klappe zu durchschneiden und das proximale Ende in die Flexura sigmoidea einzupflanzen.

H. Ebbinghaus (Dortmund).

Kleinere Mitteilungen.

21) E. Delbanco. Zur Infektiosität des Gumma.

(Monatshefte für prakt. Dermatologie Bd. XXXVIII. Nr. 12.)

Daß Gummen nicht infektiös sind, ist für viele fast ein Dogma geworden, und man hat selbst weitgehende Hypothesen über die Ätiologie der tertiären Syphilis auf diese vermeintliche Tatsache begründet. Gewiß kann die Kontagiosität der Spätprodukte nur eine geringe sein, sie aber prinzipiell zu leugnen, ist auf Grund des vorliegenden Materiales nicht erlaubt. Die Fälle, welche eine Infektiosität gummösen Materiales beweisen, sind aus natürlichen Gründen sehr spärlich. Es ist daher mit Dank zu begrüßen, daß D. einen Fall veröffentlicht, in welchem ein Mann mit tertiären Ulzerationen am Penis (Infektion vor 14 Jahren) seine Frau infiziert hat; an der Richtigkeit der Deutung ist kaum zu zweifeln. Das von D. zusammengetragene kasuistische Material wird auch den Nichtspezialisten interessieren.

Jadassohn (Bern).

22) Gaudier et Bachmann. Vaste résection cranienne dans un cas de tuberculose infiltrée progressive.

(Echo méd. du Nord 1904. Juli 24.)

10jähriges Kind, welches seit 2 Jahren an einer ausgedehnten Tuberkulose der Schädelknochen im Bereiche des linken Schläfen-, Scheitel- und Stirnbeines litt. Der Knochen war ausgedehnt käsig infiltriert, an mehreren Stellen perforiert und wurde im Gesunden reseziert. Hierbei fiel fast die ganze Schläfenbeinschuppe, fast das gesamte Scheitelbein und die angrenzende Hälfte des Stirnbeines fort. Die mit dicken käsigen Massen bedeckte Dura wurde sorgfältig abgeschabt und mit Jodoform bestreut, sodann der große Hautlappen zurückgeklappt und an mehreren Stellen drainiert. Heilung p. p. 2 Monate später war der Allgemeinzustand bedeutend besser; im Bereiche der Knochenlücke leichte Depression und Andeutung einer dünnen, neugebildeten Knochenschicht, keinerlei Hirnsymptome.

Der vorliegende Fall zeigt, daß selbst sehr ausgedehnte Resektionen der Schädelknochen wegen Tuberkulose gut verlaufen können.

Mohr (Bielefeld).


Digitized by Google

23) Nimier. Coup de feu de la région rolandique gauche avec hernie cérébrale; aphasie, hemi-contracture droite; extraction d'esquilles et réducation motrice. Chauvel rapporteur.

(Bull. de l'acad. de méd. 67. ann. 3. Ser. Nr. 29.)

Nahschuß auf 3 m; ein Teil des linken Parietale wird abgesprengt, mehrere Splitter in die Tiefe des teilweise vorgefallenen Gehirns getrieben. Aphasie und rechtsseitige Hemiplegie bei fieberlosem Verlauf. In den folgenden Jahren werden wiederholt Knochensplitter entfernt, welche durch Cystenbildung eliminiert wurden.

Durch systematische Übungstherapie wurden die Motilitätsstörungen soweit mit Erfolg behandelt, daß nicht nur die Kontrakturen wesentlich zurückgingen, sondern Hüfte und Knie, Schulter und Ellbogengelenk fast normale Beweglichkeit — auch aktiv — zeigen. Die Prüfung von Schallempfindung durch Vermittlung der nicht von Knochen bedeckten Hirnteile verlief negativ.

Christel (Metz).

24) Sherman. Intracranial neurectomy for trigeminal neuralgia.

? ? ?

25) Frazier and Spiller. Physiologic exstirpation of the ganglion of Gasser.

(Ibid.)

S. teilt einen Fall von Durchschneidung des Trigeminusstammes mit, bei welchem nach kurzer Zeit der Schmerzlosigkeit und Anästhesie wieder neuralgische Schmerzen auftraten. Die Durchtrennung war vollkommen gewesen, da das Ganglion ganz aus seiner Lage hochgehoben worden war. 3 Monate nach der ersten wurde eine zweite intrakranielle Operation unternommen, die über Erwarten leicht gelang; die Dura war nur wenig mit dem Schädelgrunde verklebt und leicht ablösbar. Die durchschnittenen Wurzeln waren vollkommen verwachsen, wurden aufs neue durchtrennt und das Ganglion exstirpiert. Mikroskopische Untersuchung scheint nicht stattgefunden zu haben.

F. und S. kamen auf Grund ihrer Tierversuche zur Überzeugung, daß die Durchtrennung der sensiblen Wurzel des Trigeminus zwischen Ganglion und Gehirn genügt, um völlige Degeneration des sensiblen Teiles herbeizuführen, und daß auch am Menschen dies Verfahren genügen würde, um Neuralgien dauernd zu beseitigen. Dieses Vorgehen nennen sie die »physiologische Exstirpation«. Ihre Technik schließt sich im Vorgehen etwa der Krause'schen an. Sie nehmen bei Durchtrennung der »sensiblen« Wurzel, soweit aus der Publikation zu ersehen, keine Rücksicht auf die motorische, sondern durchtrennen den ganzen Trigeminusstamm. Daß durch die einfache Durchtrennung des Stammes ohne Entfernung des Ganglions die Operation vereinfacht und abgekürzt wird, ist ohne weiteres einleuchtend. Zum Schluß wird über vier erfolgreich auf diese Art operierte Neuralgiekranke ganz kurz berichtet, die 2 Monate bis über $2^1/_2$ Jahre rückfallfrei sind. (Daß aber Rückfälle doch eintreten können, zeigt die Arbeit von Sherman. Ref.)

Trapp (Bückeburg).

26) S. v. Gurbski. Plombierung des Canalis caroticus. Notiz über partielle Resektion des Ganglion Gasseri und über Eingangspforten der Osteomyelitis und Tuberkulose. (Aus der chirurg. Universitätsklinik Dorpat.)

(Münchener med. Wochenschrift 1904. Nr. 39.)

Mitteilungswert ist aus der Arbeit der vom Verf. erfolgreich gemachte Versuch, eine immer wiedergekehrte Blutung aus dem Sinus cavernosus, der bei der Auslösung des bei der ersten Operation zurückgelassenen Restes des Ganglion Gasseri verletzt worden war, durch Plombierung der Felsenbeinlücke über der Carotis mittels Kupferamalgan zum Stillstande zu bringen. Letzteres wurde erst

Digitized by Google

kurz vor der Anwendung gemischt eingebracht und war nach 20 Minuten unter dem aufgedrückten Finger erstarrt; die Blutung kehrte nicht wieder.

Kramer (Glogau).

27) **Suckstorff.** Die Leukocytenwerte bei den entzündlichen Erkrankungen des Ohres und Schläfenbeines, sowie bei den intrakraniellen Komplikationen derselben.

(Zeitschrift für Ohrenheilkunde Bd. XLV. p. 161.)

S. fand bei 17 Fällen von Otitis media serosa normale Leukocytenzahl, ebenso bei sechs Pat. mit Otitis media chronica. Bei Otitis media purulenta acuta fand S. eine geringe Vermehrung der Leukocyten, eine ähnliche bei Mastoiditis acuta. Diese Unterschiede gegenüber der Norm sind jedoch zu gering, um irgendwelche Indikation für operative Eingriffe abzugeben. Bei einem Falle von Meningitis purulenta, der langsam verlief, waren die Leukocyten erheblich vermehrt, bei einem schnell verlaufenden Falle waren sie dagegen normal.

Hinsberg (Breslau).

28) **Körner.** Die neueste Chloromkasuistik mit Rücksicht auf die Lokalisation des Chloroms im Schläfenbein und im Ohre.

(Zeitschrift für Ohrenheilkunde Bd. XLV. p. 159.)

K. ergänzt seine früheren (Zeitschrift für Ohrenheilkunde Bd. XXIX, XXX und XXXII) Statistiken über das Vorkommen des Chloroms im Schläfenbeine durch Referat über vier neue Fälle. **Hinsberg** (Breslau).

29) **Rebbeling.** Ein Fall primärer, isolierter Mittelohrtuberkulose.

(Zeitschrift für Ohrenheilkunde Bd. XLVI. p. 138.)

Es handelte sich um das 10 Wochen alte Kind einer tuberkulösen Mutter. Außer ausgedehnten tuberkulösen Prozessen im rechten Mittelohre fand sich bei der Sektion nirgends im Körper ein tuberkulöser Herd. — Isolierte Ohrtuberkulose ist sehr selten, der R.'sche Fall ist der einzige von den fünf bisher beschriebenen, bei dem die Diagnose durch die Autopsie gesichert wurde.

Hinsberg (Breslau).

30) **Freytag** (Magdeburg). Beiträge zur Kasuistik der otitischen Pyämie.

(Zeitschrift für Ohrenheilkunde Bd. XLV. p. 127.)

I. Ein 7jähriges Kind mit doppelseitiger Mastoiditis im Anschluß an Masern zeigte mehrere Tage hindurch typisches pyämisches Fieber mit Schüttelfrösten und steilen Abfällen. Nach Ausräumung des Eiterherdes in den Warzenfortsätzen schwand das Fieber, ohne daß am Sinus, der unverändert aussah, etwas vorgenommen wurde. F. glaubt, daß es sich um eine sogenannte »Osteophlebitis-Pyämie« bei gesundem Sinus gehandelt habe.

II. Sekundärinfektion des bei einer Radikaloperation freigelegten, zunächst gesunden Sinus von der Wundhöhle aus, leicht verlaufende Pyämie. Der Fall beweist, wie drei andere, die F. erwähnt, daß die Freilegung des Sinus nicht ganz ungefährlich ist.

III. Schwere Scharlachotitis mit ausgedehnter Knochennekrose, die auch nach operativer Freilegung des Antrum noch fortschreitet. Sinusphlebitis, längere Fortdauer des pyämischen Fiebers nach Eröffnung des Sinus und Jugularisunterbindung, Heilung. **Hinsberg** (Breslau).

31) **Tatsusaburo Sarai.** Zur Kenntnis der postoperativen Pyocyaneus-Perichondritis der Ohrmuschel.

(Zeitschrift für Ohrenheilkunde Bd. XLV. p. 371.)

Auf Grund der Untersuchungen von Pes, Gradenigo und Leutert nimmt man an, daß die postoperative Perichondritis der Ohrmuschel in der Regel durch

Digitized by Google

den Bac. pyocyaneus bedingt sei. Auch in einem entsprechenden Fall aus der Körner'schen Klinik, der darauf untersucht wurde, fand sich Pyocyaneus in Reinkultur. Bei vier weiteren Fällen, bei denen eine bakteriologische Untersuchung nicht vorgenommen wurde, war vor dem Auftreten der Perichondritis der Wundeiter grau gefärbt. **Hinsberg** (Breslau).

32) **Tatsusaburo Sarai.** Herpes der Ohrmuschel mit Neuritis des Nervus facialis.

(Zeitschrift für Ohrenheilkunde Bd. XLVI. p. 136.)

S. beschreibt einen entsprechenden Fall und referiert über zwei weitere aus der Literatur. Er nimmt an, daß es sich um eine primäre Neuritis des Auriculotemporalis, in dessen Bereiche die Bläschen saßen, handelte, die einerseits zum Herpes führte, andererseits durch die Anastomosen mit dem Facialis auf diesen überging. Körner gibt in einem Nachtrage weitere Literaturnachweise.

Hinsberg (Breslau).

33) **P. Bruder.** Les méfaits de l'eau oxygénée en otologie.

(Revue hebdom. de laryngol., d'otol. et de rhinol. 1904. Nr. 38.)

In Anerkennung der großen Dienste, welche das Wasserstoffsuperoxyd in der Ohrenheilkunde leistet, möchte Verf. auf einige Unzuträglichkeiten seiner Anwendung hinweisen, damit, wie so oft in der Medizin, anfänglicher Enthusiasmus nicht unberechtigt schwindet. Infolge eines minderwertigen, deutlich nach Chlor riechenden Präparates erlebte Verf. viermal eine Otitis externa in Fällen, wo Ohrbäder angewendet worden waren. Selbst bei guter Qualität des H_2O_2 warnt B. vor seiner Verwendung zu Umschlägen, da es zu stark mazeriere. Bei Cholesteatom führt es durch Quellung leicht zu Retentionserscheinungen; endlich bei einer Mastoiditis mit Sinusthrombose, Nekrose der inneren Sinuswand und extraduralem Abszeß kam es im Bereiche dieses Bezirkes zu einer Meningitis, die zum Tode führte. Verf. nimmt an, daß durch Wasserstoffsuperoxyd Blasen erzeugt wurden, die septische Partikel verschleppten. Denn am 12. Tage nach der Operation, als Pat. frei von Fieber und Kopfweh war, wurde zur Beschleunigung der Abstoßung der nekrotischen Wand H_2O_2 angewandt; 36 Stunden später Tod. Bei der Autopsie zeigte sich an der entsprechenden Stelle die Dura für Wasser nicht, wohl aber für Wasserstoffsuperoxyd durchgängig. Zur Vermeidung von Mazeration des Meatus empfiehlt Verf. Vaselinöl anzuwenden.

F. Alexander (Frankfurt a. M.).

34) **Reyt.** Un cas d'empyème odontogène du sinus maxillaire.

(Revue hebdom. de laryngol., d'otol. et de rhinol. 1904. Nr. 37.)

Verf. veröffentlicht den in Rede stehenden Fall, um an der Hand desselben den Unterschied zwischen der Sinusitis maxillaris, die auf einer Erkrankung der Kieferhöhlenwände beruht, und dem Empyem des Sinus, wo der Sinus maxillaris nur ein Reservoir für den anderwärts entstandenen Eiter bildet, zu betonen. Die Differentialdiagnose zwischen beiden Affektionen sei erst in jüngster Zeit möglich geworden; einmal durch Mahn, der von der Ansicht ausgeht, daß bei der Sinusitis infolge Granulationen event. Schleimhautschwellung der Innenraum der Höhle verringert und dies durch Aspiration hineingespülter Flüssigkeit zu messen sei; sodann durch Guisez und Guérin, die betonten, daß beim Empyem nach der Ausspülung der Sinus transparenter erscheine. Bei dem erwähnten odontogenen Empyem trat nach Entfernung des kranken Zahnes und einigen Ausspülungen rasche Heilung ein. **F. Alexander** (Frankfurt a. M.).

35) **Mercadé.** Abcès froid de la langue.

(Gaz. des hôpitaux 1904. Nr. 102.)

Das 8jährige Mädchen hatte etwa in der Mitte der Zunge eine gut erbsengroße Schwellung von weißlicher Farbe. Sie war von atrophischer Schleimhaut

Digitized by Google

bedeckt und fluktuierte deutlich. Dieser Abszeß hatte sich bei dem sonst durchaus gesunden Kinde ohne Fieber und ohne Schmerzen entwickelt und belästigte es nicht im geringsten.

Bei der Inzision und Auskratzung ergab sich, daß der Abszeß ganz oberflächlich dicht unter der Schleimhaut lag. Der Eiter zeigte alle Charaktere des tuberkulösen und enthielt keinerlei Bakterien. **V. E. Mertens** (Breslau).

36) **Manasse.** Über die operative Behandlung der narbigen Kieferklemme.

(Deutsche med. Wochenschrift 1904. Nr. 41.)

M. ging bei einem Pat. mit doppelseitiger Narbenretraktion so vor, daß er die Wangen beiderseits in querer Richtung von den Mundwinkeln bis über den vorderen Rand des Masseter spaltete und nun links in den Defekt einen von der seitlichen Halsgegend bis zum Schlüsselbein entnommenen Lappen einpflanzte, dessen Stiel um 180° gedreht war und dessen Epidermisfläche in die Mundhöhle sah. Rechts wurde zunächst, um einen Ersatz des Zahnfleisches herbeizuführen, der Wundrand der Wangenhaut oben mit der Schleimhaut des harten Gaumens, unten mit dem Zahnfleisch an der Innenseite des Unterkiefers vernäht und in einer zweiten Sitzung ein Lappen von der seitlichen Halshaut in der oben beschriebenen Weise eingepflanzt. Nach 4 Wochen Durchtrennung der Ernährungsbrücken. Gutes Resultat. **Borchard** (Posen).

37) **Takabatake.** Blutuntersuchungen bei Kindern vor und nach der Entfernung adenoider Vegetationen aus dem Nasen-Rachenraume.

(Zeitschrift für Ohrenheilkunde Bd. XLIV. p. 384.)

T. untersuchte das Blut von Kindern mit vergrößerter Rachenmandel vor und 28 Tage nach deren Entfernung. Er fand dabei regelmäßig, ebenso wie Lichtwitz und Sabrazes schon vor ihm, nach der Operation eine Zunahme des Hämoglobingehaltes, bei acht Fällen gleichzeitig eine Vermehrung der roten Blutkörperchen, bei vier Fällen dagegen eine Verminderung derselben. Die Zahl der Leukocyten wurde in allen Fällen nach der Operation kleiner.

Neben dieser Verbesserung der Blutbeschaffenheit konnte T. bei 11 von seinen 12 Fällen eine Besserung des Allgemeinzustandes und Zunahme des Körpergewichtes feststellen. **Hinsberg** (Breslau).

38) **Takabatake.** Kommt die orthotische (zyklische) Albuminurie bei Kindern mit adenoiden Vegetationen häufig vor?

(Zeitschrift für Ohrenheilkunde Bd. XLIV. p. 384.)

T. fand bei 50 daraufhin untersuchten Kindern nur einmal Eiweiß, also sehr selten. **Hinsberg** (Breslau).

39) **Nehrkorn.** Zur direkten Bronchoskopie zwecks Extraktion quellbarer Fremdkörper.

(Deutsche med. Wochenschrift 1904. Nr. 40.)

N. berichtet über drei Fälle von Aspiration quellbarer Fremdkörper (Bohnen), in denen zwar die mühevolle und langdauernde Extraktion mittels oberer Bronchoskopie gelang, in denen aber zweimal nach Stunden wegen Erstickungsgefahr die Tracheotomie gemacht werden mußte, während im ersten Falle gleich im Anschluß an die Extraktion zur genaueren Revision der Luftröhrenschnitt ausgeführt wurde. In den sechs bisher bekannten Fällen wurde dreimal primär die untere, dreimal primär die obere Bronchoskopie gemacht. Jedoch kam von diesen letzteren nur einer ohne Tracheotomie davon. N. glaubt deshalb, daß es besser ist, bei Kindern nach Aspiration von Bohnen oder sonstigen quellbaren Fremdkörpern von vornherein auf die direkte obere Bronchoskopie zu verzichten und dem rascheren, leichteren Vorgehen mit primärer Tracheotomie den Vorzug zu geben.

Borchard (Posen).

Digitized by Google

40) **Bakes.** Beiträge zur Bauchchirurgie.

(v. Langenbeck's Archiv Bd. LXXIV. Hft. 4.)

Die Arbeit enthält die im Lauf eines Jahres im Hospital zu Trebitsch vom Verf. auf dem Gebiete der Bauchchirurgie gemachten Erfahrungen, aus denen nur Einzelnes hier referiert sei. Die Skopolamin-Morphiumnarkose erwies sich ihm als unsicher und gefährlich. Neben häufigem, geradezu idealem Erfolge gab es Fälle, bei denen Erregungszustände zwangen, zur Äthernarkose überzugehen. Außerdem mußten drei Todesfälle auf die Skopolaminnarkose zurückgeführt werden. Bei Gastroenterostomien benutzt B. die Methode Petersen's, der den zuführenden Schenkel der Darmschlinge 3—10 cm lang wählt. Er war mit dieser sehr zufrieden. Um das Einfallen des Knopfes in den Magen zu vermeiden, wurde stets die Naht angewendet. Bezüglich der Appendicitis steht Verf. auf radikalem Standpunkte der allgemeinen Frühoperation. Bei Gallensteinoperationen bevorzugt er die Ektomie der Gallenblase. Alle an Blasen und Gängen gelassenen Fäden werden lang gelassen und später entfernt.

E. Siegel (Frankfurt a. M.).

41) **A. Schmitt** (München). Einige Fälle von Bauchkontusion ohne Darmverletzung.

(Münchener med. Wochenschrift 1904. Nr. 40.)

Die drei Fälle bestanden a. in einer Verletzung des Pankreas durch stumpfe Gewalt; b. in Ruptur einer Ovarialcyste durch Bauchkontusion und c. in einer Nierenzerreißung. Im ersten bildete sich nach 8 Tagen eine fluktuierende Geschwulst, aus der bei der Punktion $2^1/_2$ Liter bluthaltiger, trüber Flüssigkeit entleert wurden; die Punktion wurde noch dreimal wiederholt, da sich die Geschwulst immer wieder anfüllte. Schließlich wurde von S. die Laparotomie gemacht und hierbei zunächst ein hühnereigroßer, derber Knoten, aus Pankreasgewebe bestehend, und die sehr brüchige Cystenwand, die gleichen Charakter zeigte, exstirpiert, nachdem $2^1/_2$ Liter grünlich-brauner Flüssigkeit abgeflossen waren. Wahrscheinlich war der Körper des Pankreas in die Cyste umgewandelt, der Schwanz abgesprengt und verlagert worden, der Pankreaskopf allein erhalten geblieben. Heilung. Auch die beiden anderen Fälle wurden durch die Operation — die Rißstelle der multilokulären Ovarialcyste war durch eine Darmschlinge verlegt, im dritten Falle die linke Niere quer in zwei Teile zerrissen, der Harnleiter und die Nierenvene eingerissen — geheilt. **Kramer** (Glogau).

42) **L. Kirchmayr.** Zur Symptomatologie und Therapie der Scheinreduktionen inkarzerierter Leistenbrüche. (Aus der I. chir. Abteilung des k. k. allgemeinen Krankenhauses in Wien. [Dr. K. Büdinger.])

(Deutsche med. Wochenschrift 1904. Nr. 40.)

In den mitgeteilten drei Fällen war der Bruch von den Pat. selbst reponiert und dadurch eine Scheinreduktion herbeigeführt worden; die Verschiebung war stets hinter den inneren Leistenring nach außen und oben erfolgt und dadurch eine deutlich sichtbare, abgegrenzte Vorwölbung oberhalb des Leistenkanales entstanden. Bei zwei der Pat. war der Hoden der kranken Seite nach oben gegen den Leistenkanal gezogen, und ließ sich der Kremasterreflex prompt auslösen; der Bruchsackgrund war beidemal mit dem Samenstrange verwachsen, wie sich bei der Operation zeigte. Letztere wurde wie bei der Radikaloperation ausgeführt; eine Laparotomie war nicht notwendig. Im zweiten Falle mußten 40 cm des brandigen Darmes reseziert werden († an Peritonitis). **Kramer** (Glogau).

43) **A. Cernezzi.** Cistocele crurale estraperitoneale. Resezione. Guarizione.

(Gazz. degli osped. e delle clin. 1904. Nr. 112.)

Vor 10 Jahren ist bei dem damals 56 Jahre alten Manne nach einem Falle vom Wagen in der rechten Leiste eine nußgroße, zuweilen schmerzhafte, niemals

Digitized by Google

verschwindende Geschwulst entstanden. Einige Jahre später trat in der zweiten Hälfte der Nacht Urindrang auf. Pat. hat jetzt eine Prostatahypertrophie und einen Residualharn von etwa 60 ccm. Die in der Schenkelgegend befindliche Geschwulst ist nicht druckempfindlich, gibt gedämpften Schall und verändert sich nicht bei Entleerung der Blase. Letztere erfolgt in einem Tempo. In der Meinung, daß ein Netzbruch vorliegt, nahm Verf. die Herniotomie vor. Dabei zeigt sich, daß ein Bruchsack nicht vorhanden ist. Dem Bruche hängt an der Innenseite ein birnförmiges Lipom an. Beim Weiterpräparieren wird die dünnwandige Wand der Harnblase eröffnet. Wegen ihrer außerordentlichen Dünnheit wird das Divertikel reseziert und die Operation nach der Methode Bassini's vollendet. Es erfolgt völlige Heilung. **Dreyer** (Köln).

44) **A. Rosner.** Hernia abdominalis uteri gravidi.

(Przegląd lekarski 1904. Nr. 42.)

Bei einer 30jährigen Mutter von vier Kindern operierte Verf. am 2. Juli 1904 einen Bauchbruch, welcher die im 9. Mondesmonate schwangere Gebärmutter enthielt. Das asphyktisch geborene Kind starb am selben Tage. Bei der Mutter wurde der Kaiserschnitt nach Porro ausgeführt. Prima intentio. In der Literatur sind bisher neun derartige Fälle bekannt. **Bogdanik** (Krakau).

45) **G. Doberaner.** Über Blutungen aus der Magen-Darmwunde bei Gastroenterostomie. (Aus der Prager Klinik des Prof. Dr. A. Wölfler.)

(Münchener med. Wochenschrift 1904. Nr. 41.)

Schwere tödliche Blutungen aus der Magen-Darmwunde bei Gastroenterostomie sind ein recht seltenes Ereignis, bisher nur in zwei Fällen bekannt geworden. In dem von D. mitgeteilten, aber günstig verlaufenen Fall erfolgte die Nachblutung aus Gefäßen der Darmwand, obwohl die Gefäße, die bei der Durchtrennung der letzteren am hinteren Schleimhautwundrande geblutet hatten, umstochen worden waren; wahrscheinlich hatte die fortlaufende Naht später nachgelassen und dies das Wiedereintreten der Blutung bald nach Beendigung der Gastroenterostomie veranlaßt. D. eröffnete 8 Stunden nach dieser bei der stark kollabierten Pat. von neuem die Bauchhöhle, löste die vordere Hälfte der Magen-Darmnaht, fand den Magen ganz leer, die abführenden Darmschlingen von dunklem Blut erfüllt, und in der hinteren Nahtreihe zwei blutende Gefäße, die unterbunden wurden; Wiederherstellung der vorderen doppelten Nahtreihe usw.; Kochsalzinfusionen. Heilung. **Kramer** (Glogau).

46) **A. Dreifuss.** Über einen Fall von offenem Meckel'schen Divertikel. (Aus der chir. Univ.-Kinderklinik zu München.)

(Münchener med. Wochenschrift 1904. Nr. 40.)

Bei dem $3^1/_4$jährigen Knaben war erst im Alter von $^3/_4$ Jahren der Aufbruch des Nabels nach einer Entzündung desselben erfolgt; zuerst floß reichlich Blut, erst später helle Flüssigkeit ab. Die Sonde gelangte durch die Öffnung 5 cm weit nach hinten; der Nabelring war stark verdickt; von ihm ging ein Strang nach hinten und einer nach oben gegen die Leber. Harn oder Kot traten aus der Fistel nicht aus. Bei der Operation wurde der Nabel umschnitten, der nach dem Ileum ziehende Strang doppelt unterbunden und exstirpiert, die Bauchwunde vernäht. Der Strang enthielt eine feine Lichtung und bestand aus Schleimhaut, Submucosa, glatten Muskelfasern, Subserosa und Bauchfell. Heilung.

Kramer (Glogau).

Originalmitteilungen, Monographien und Separatabdrücke wolle man an *Prof. E. Richter* in Breslau (Kaiser Wilhelmstraße 115), oder an die Verlagshandlung *Breitkopf & Härtel*, einsenden.

Druck und Verlag von Breitkopf & Härtel in Leipzig, Nürnbergerstraße 36/38.

Digitized by Google

Zentralblatt
für
CHIRURGIE

herausgegeben
von

E. von Bergmann, in Berlin, **F. König,** in Berlin, **E. Richter,** in Breslau.

Einunddreifsigster Jahrgang.

Wöchentlich eine Nummer. Preis des Jahrganges 20 Mark, bei halbjähriger Vorauszahlung. Zu beziehen durch alle Buchhandlungen und Postanstalten.

Nr. 50. Sonnabend, den 17. Dezember. 1904.

(Aus dem städtischen und dem Elisabeth-Krankenhaus in Glogau.)

Zur Behandlung grofser spitzer Fremdkörper im Halsteile der Speiseröhre.

Von

Dr. W. Kramer.

Demjenigen, welcher im Gebrauch des Ösophagoskops geübt ist, wird die Entfernung von im Halsteile der Speiseröhre stecken gebliebenen großen, spitzen und eckigen Fremdkörpern (künstlichen

Digitized by Google

Gebissen, Knochen u. dgl.) mit Hilfe dieses Instrumentes heutzutage in vielen Fällen gelingen, in denen früher nur die blutigen operativen Methoden der Extraktion zum Ziele geführt haben würden. So hat v. Hacker[1] in der Zeit vom Jahre 1887 bis 1900 unter 27 Fällen in keinem einzigen die Ösophagotomie wegen eines Fremdkörpers vornehmen müssen, da ihm die Entfernung vom Munde her unter Anwendung des Ösophagoskops stets auf das rascheste und schonendste glückte. Aber noch ist nicht jeder Arzt mit der Technik der Ösophagoskopie vertraut, nicht immer hat man das dazu erforderliche Instrumentarium zur Hand und läßt sich die Extraktion des großen, spitzen Fremdkörpers wegen starker Beschwerden des Kranken (Atemnot, Schmerzen usw.) und wegen der Gefahren der Blutung und Perforation der Speiseröhre bis zur Beschaffung des Ösophagoskops hinausschieben oder der Pat. schnell genug in eine chirurgische Klinik überführen. In solchem Falle bleibt dann, wenn vorsichtige Extraktionsversuche vom Munde her nicht Erfolg hatten, nur die Freilegung der Speiseröhre am Halse und ihre Eröffnung übrig.

Daß man die letztere, d. h. die Spaltung des freigelegten Ösophagus zum Zwecke der Extraktion des Fremdkörpers, in solchen Fällen nicht immer auszuführen braucht, lehrten mich zwei Beobachtungen aus dem letzten Jahre.

In der ersten handelte es sich um einen 27jährigen Müller K. P. aus S., der am 28. September 1903 nachts 2 Uhr in das städtische Krankenhaus eingeliefert wurde. Derselbe gab an, daß er vor 2—3 Stunden, als er hastig sein Bierglas an den Mund setzte, sich mit jenem sein aus drei oberen Schneidezähnen mit großer Platte bestehendes künstliches Gebiß in die Mundhöhle hineingestoßen und mit dem Bier in die Speiseröhre hinabgespült habe. Die von einem Arzt in P. gemachten Extraktionsversuche seien erfolglos gewesen. Der Kranke hatte starke Atemnot und heftige Schmerzen hinter dem Kehlkopfe; weder vom Pharynx noch außen vom Halse aus war von dem verschluckten Gebiß mit dem Finger etwas zu fühlen. Da mir ein Ösophagoskop nicht zur Verfügung stand, machte ich zunächst einen Versuch, das Gebiß mit dem Münzenfänger zu entfernen. Dies gelang indes nicht; vielmehr blieb der bewegliche Doppelhaken desselben an dem Gebiß hängen, und ließ sich das Instrument auch durch Abwärtsschieben und Drehen nicht wieder herausbringen. Die Atemnot wurde bei diesen Versuchen noch schlimmer. Erst bei einer Brechbewegung des Pat. in der darauf eingeleiteten Narkose wurde der Münzenfänger durch den Mund wieder herausgestoßen; aber das Gebiß blieb an seiner bisherigen Stelle hinter dem unteren Teile des Kehlkopfes unbeweglich fixiert. Deshalb legte ich nun die Speiseröhre von der linken Halsseite aus mittels eines 9 cm langen Schnittes frei und vermochte nunmehr das eine spitze Ende des querstehenden Gebisses durch die Ösophaguswand hindurch deutlich zu tasten. Bevor ich an die Spaltung der letzteren heranging, machte ich zunächst einen Versuch, den Fremdkörper aus seiner Verhakung in der Schleimhaut zu befreien, um ihn nachher leichter herausziehen zu können. Während ich den Kopf des Kranken etwas nach vorn beugen und den Larynx nach vorn abziehen ließ, suchte ich, von der Wunde aus mit zwei Fingern der rechten Hand, mit der linken von der rechten Halsseite aus ent-

[1] Handbuch der prakt. Chirurgie. I. Aufl.

Digitized by Google

gegendrückend, den Fremdkörper in eine schräge Stellung zu verschieben. Nach längerem Bemühen gelang dies; in demselben Augenblick, in dem er beweglich geworden, erfolgte plötzlich eine Brechbewegung des Pat. und durch diese ein Hineinwürgen des Gebisses nach oben in den Rachen, aus dem es mit einer Zange leicht entfernt werden konnte. So konnte, ohne daß eine Eröffnung der Speiseröhre notwendig geworden, die Wunde am Halse wieder vollständig vernäht werden. Der Kranke erhielt für die Dauer der nächsten 24 Stunden vom Munde aus keinerlei Nahrung und wurde nach 11 Tagen, innerhalb derer die Wunde ohne jegliche Störung prima intentione heilte, aus dem Krankenhaus entlassen. (Das Gebiß bestand aus drei oberen Schneidezähnen und einer 1,5 cm breiten und von rechts nach links 5 cm messenden, mit 5 Zacken versehenen Gaumenplatte.)

In dem zweiten Falle hatte der 45jährige Pat. L. M. aus R. einen 4,5 cm langen spitzen Geflügelknochen verschluckt, der ihm fast an derselben Stelle, wie in Fall I, in der Speiseröhre stecken blieb und heftige Beschwerden verursachte. Auch hier war die Entfernung vom Munde her nicht geglückt, und ließ sich der in querer Lage hinter dem unteren Teile des Kehlkopfes in der Speiseröhre fest eingekeilte Fremdkörper erst nach Freilegung des Ösophagus von der linken Halsseite aus deutlich fühlen und durch dieselben Manipulationen, wie bei dem ersten Pat., aus seiner Verhakung befreien. Da eine Brechbewegung diesmal aber nicht zu Hilfe kam, führte ich durch die Mundhöhle eine lange, stark gebogene Zange in die Speiseröhre ein und entfernte mit dieser den locker gewordenen Knochen ohne Schwierigkeiten.

Das in den beiden Fällen angewandte einfache Hilfsmittel ist möglicherweise gelegentlich schon von anderen versucht worden; in der Literatur habe ich es indes nicht erwähnt gefunden. Ebenso halte ich nicht für ausgeschlossen, daß die Extraktion der Fremdkörper mittels des Ösophagoskops ohne einen blutigen Eingriff vielleicht geglückt wäre, obwohl die quere Verhakung derselben in der Speiseröhre eine sehr feste war. Da ich ein derartiges Instrument nicht zur Verfügung hatte, die baldige Entfernung der Fremdkörper dringend angezeigt war, blieb mir nur übrig, auf blutigem Wege vorzugehen. Kam ein solcher nun einmal in Betracht, so wird zugestanden werden müssen, daß es für die beiden Kranken von großem Vorteil war, ihnen die Eröffnung der freigelegten Speiseröhre ersparen zu können, die doch nicht immer von aseptischer Wundheilung, nicht selten sogar von tödlichem Ausgange gefolgt war. Ich verweise in bezug hierauf nur auf die neueste Arbeit[2] von Balacescu und Kohn über dieses Thema, ohne auf die ihr zugrunde gelegte Statistik von 326 zusammengelesenen Ösophagotomiefällen mit 69 letal verlaufenen besonderen Wert zu legen.

Das von mir angewandte Verfahren wird gewiß nicht immer zum Ziele führen, auch dann nicht am Platze sein, wenn bereits entzündliche Infiltration des Halses oder gar eine Blutung aus der Speiseröhre eingetreten war. Aber sonst wird es in frischen Fällen, sofern man den Fremdkörper von der äußeren Wunde aus nicht zu tief im Halsteile des Ösophagus deutlich fühlt, wohl zu versuchen sein; es ist ungefährlich und bringt dem Kranken keinen Schaden,

[2] v. Langenbeck's Archiv Bd. LXXII.

Digitized by Google

im Falle des Gelingens aber großen Nutzen, indem es die Eröffnung der Speiseröhre überflüssig macht.

---

1) O. v. Hovorka. Über die anthropologisch-orthopädischen Meßmethoden des Rückens.

(Mitteilungen der anthropologischen Gesellschaft in Wien 1904. Bd. XXXIV. [III. Folge Bd. IV.] p. 275—315.)

In vorliegender Arbeit hat es Verf., der sich fachmännisch sowohl mit der anthropologischen als auch der orthopädischen Anthropometrie beschäftigt hat, unternommen, eine vergleichende, kritische Darstellung der verschiedenen Verfahren, speziell der Rückenmessung, als der wichtigsten orthopädischen Messung, zu geben. Er unterscheidet Messung und Abbildung. Die Messung des Rückens erfolgt entweder durch einfache Feststellung der direkten Entfernung zweier Punkte am Körper oder durch Feststellung zweier Punkte und Aufzeichnung derselben in geraden Linien auf ein gegebenes Schema oder schließlich durch Konturzeichnung des Meßobjektes. Die bis jetzt verwandten, zahlreichen Meßapparate werden in systematischer Reihenfolge beschrieben; die wichtigeren, wie die nach Lorenz, Schulthess, Heinecke, Beely, v. Mikulicz, Barwell, Zander, Hübscher, Schenk, v. Heinleth, Bühring, Milo und Ghillini, sind abgebildet. — Die Abbildung des Rückens kann mit Hilfe eines Bildes (Photographie und Skiagraphie) oder durch Plastik (Gipsabguß) bewerkstelligt werden.

Die Beurteilung photographischer Bilder läßt sich durch Anwendung von Meßgittern während der Aufnahme erleichtern. Verf. hat selbst ein Meßgitter konstruiert, über das er bereits auf dem letzten Orthopädenkongreß berichtet hat (s. dieses Zentralblatt 1904 p. 747). Sein Verfahren bezeichnet er als »die zentrierte Meßgitterphotographie«. Dasselbe wird sowohl den Anthropologen als den Orthopäden empfohlen.

Dank der übersichtlichen Darstellung unter möglichster Berücksichtigung der Literatur ermöglicht die Arbeit eine gute Orientierung über den fraglichen Gegenstand. Am Schluß der Arbeit sind außerdem noch die orthopädischen Meßbildverfahren tabellarisch zusammengestellt. Auch eine Übersichtstafel nach Young und eine solche nach Hoffa teilt Verf. mit. Hier wäre auch Schulthess zu nennen, dem durch seine Arbeit aus dem Jahre 1887 die Priorität gebührt.

J. Riedinger (Würzburg).

---

2) G. Hohmann. Zur Behandlung des Schiefhalses.

(Zeitschrift für orthopädische Chirurgie Bd. XIII. Hft. 1.)

Verf. beschreibt eine neue, von Lange (München) seit einer Reihe von Jahren mit bestem Erfolge geübte Operationsmethode bei Schiefhals. Dieselbe ergibt nicht nur kosmetisch, sondern auch funktionell bessere Resultate als die bisherigen operativen Verfahren.

Digitized by Google

Sie besteht darin, daß der Muskel nicht unten am sternoklavikularen Ansatze, sondern oben am Ansatz am Warzenfortsatz durchschnitten wird. Unter Anspannung des verkürzten Kopfnickers legt man einen etwa 3 cm langen Hautschnitt auf dem Muskel selbst parallel seiner Verlaufsrichtung an, der ungefähr am Warzenfortsatze beginnt. Nach Durchtrennung aller Stränge wird der Kopf ausgiebig redressiert. Nach einigen Tagen wird ein Gipsverband in nur leichter Überkorrektur angelegt, der 14 Tage liegen bleibt. Dann beginnt die Nachbehandlung, die hauptsächlich in der Anwendung einer Kravatte aus Celluloidstahldraht besteht. Nach 2—3 Monaten ist der Fall geheilt.

J. Riedinger (Würzburg).

---

3) **S. S. Hoffmann.** Klinische Studien über die Dorsalskoliose. (28. Mitteilung aus dem orthopädischen Institut der Privatdozenten Dr. Lüning und Dr. Schulthess in Zürich.)

(Zeitschrift für orthopädische Chirurgie Bd. XIII. Hft. 1.)

Verf. hat das Schulthess'sche Beobachtungsmaterial benutzt zur Entscheidung der Frage, ob die Dorsalskoliose einschließlich der Cervicodorsalskoliose während der Beobachtungszeit 1) persistiert, 2) wenn sie sich ändert, welche Formen aus ihr hervorgehen. Da nur Fälle benutzt wurden, die mehr als einmal gemessen waren und über 1 Jahr in Beobachtung standen, so ist die Zahl der Fälle geringer als in früheren Statistiken über das gleiche Material. Im ganzen sind 166 Fälle zusammengestellt; davon sind 52 einfache Dorsalskoliosen, 105 komplizierte Dorsalskoliosen und 9 Cervicodorsalskoliosen.

Bei der Masse und Vielseitigkeit des verarbeiteten Materiales und der Gründlichkeit der Darstellung kann ein kurzes Referat über die Ergebnisse der Untersuchung nicht erstattet werden. Wer sich über die einzelnen Punkte orientieren will, muß die Arbeit studieren. Dieselbe ist auch in der Lage, Aufschluß über die Resultate der Behandlung nach einem längeren Zeitraume zu geben. Letzteres ist schon deshalb bemerkenswert, weil meist nur Augenblicksresultate der Behandlung der Skoliose veröffentlicht werden.

J. Riedinger (Würzburg).

---

4) **M. Auvray.** La chirurgie du médiastin antérieur.

Paris, **J.-B. Baillière et fils,** 1904. 222 S., 23 Taf.

Nach Malgaigne kann man am vorderen Mediastinum einen kardialen und einen epikardialen Abschnitt unterscheiden. Nur mit der Chirurgie des letzteren beschäftigt sich Verf. Das Herz und das Perikard bleiben außerhalb des Kreises seiner Betrachtungen. An der Hand schematischer, instruktiver Tafeln geht er zunächst auf die Technik des Freilegens des vorderen Mediastinums ein und gibt eine ausgiebige Darstellung der verschiedensten — teils kleinen umschriebenen, teils sehr ausgedehnten — Resektionsmethoden am vorde-

Digitized by Google

ren Brustskelett. Einen sehr weiten Zugang gestattet die vom Verf. vorgeschlagene und ausführlich beschriebene, der Bardenheuerschen ähnliche Resektion des halben Brustbeines samt den Knorpelteilen der drei ersten Rippen, den sternalen Enden beider Schlüsselbeine und den sternalen Ansätzen der Kopfnicker.

Eingriffe am Mediastinum können indiziert sein und sind ausgeführt 1) bei Fremdkörpern in den oberen Luftwegen, 2) bei Wunden und Fremdkörpern im Mediastinum selbst, 3) bei heißen und kalten Abszessen, 4) bei Geschwülsten, 5) bei retrosternalen Kröpfen und 6) bei Aneurysmen der Aorta und ihrer großen Äste. Durchaus schlecht sind die Erfahrungen bei den Extraktionsversuchen von Fremdkörpern aus den oberen Luftwegen vom vorderen Mediastinum aus und bei den bösartigen mediastinalen Geschwülsten. Ganz beachtenswerte Resultate weist dagegen die chirurgische Behandlung von Wunden und eingedrungenen Fremdkörpern, von Abszessen, vor allem von tuberkulösen auf, selbst wenn sie sehr ausgedehnt sind und große Skelettresektionen erfordern. Auch die Prognose der rechtzeitig operativ angegangenen akuten Eiterungen des Mediastinums ist eine durchaus gute — 36 Fälle mit 33 Heilungen und 3 Todesfällen. Die Hauptschwierigkeit liegt hier sehr oft in der frühzeitigen Diagnose, und nur ein rechtzeitiger operativer Eingriff kann die trübe Prognose der sich selbst überlassenen eitrigen Mediastinitis verbessern. Deshalb rät A. in derartigen zweifelhaften Fällen zur Probepunktion — dicht neben dem linken Sternalrand, im 3. oder 4. Interkostalraum —, und falls diese negativ ist, zur Probetrepanation des Brustbeines. Bei festgestellter Eiterung muß für möglichst freien Abfluß nach ausgedehnter Freilegung des Mittelfellraumes gesorgt werden. Gleichfalls günstig sind die Erfolge der operativen Behandlung der sehr seltenen gutartigen Geschwülste und der retrosternalen Kröpfe. Allerdings macht sich bei diesen nur in Ausnahmefällen — bei besonders großen tief- und festsitzenden — ein Eingriff am vorderen Brustskelett notwendig. Den Aneurysmen des Aortenbogens und seiner Äste, im besonderen der Anonyma — d'anévrysmes de la base du cou (Guinard) — widmet Verf. eine eingehende Besprechung und empfiehlt nach Erschöpfung der inneren — antiluetischen — Therapie ihre chirurgische Behandlung einer erhöhten Beachtung von seiten der Fachgenossen. Am besten hat sich in diesen Fällen die periphere Unterbindung nach Brasdor-Wardrop bewährt. Von 91 so operierten sind 46 Fälle, wenn auch nicht jedesmal definitiv geheilt, so doch tatsächlich auf lange hinaus gebessert. In den tödlich verlaufenen spielt, da viele vor der Ära der Anti- und Asepsis operiert sind, die Infektion eine große Rolle. Alle anderen Behandlungsarten, vor allem die eingreifenden Exstirpationsversuche haben so schlechte Resultate ergeben, daß sie am besten verlassen werden.

Müller (Dresden).

Digitized by Google

5) **C. Beck.** Zur Technik der Dislozierung der Harnröhre bei der Hypospadie und anderen Defekten und Verletzungen der Harnröhre.

(Deutsche Zeitschrift für Chirurgie Bd. LXXIV. p. 138.)

B. gibt einige technische Winke für Anwendung seines Verfahrens zur Behandlung der Hypospadie. Nur wo die Vorziehung des hinteren Harnröhrenteiles ohne allzugroße Spannung ausführbar ist, kann auf Erfolg gerechnet werden, also bei balanischer oder leicht peniler Hypospadie, nicht bei perinealer. Die unterste Altersgrenze für die Operation setzt B. auf den vierten Lebensmonat fest und empfiehlt, zu besserer Kenntlichmachung der Harnröhre einen möglichst großen dickwandigen Gummikatheter durch dieselbe bis in die Blase zu führen, an welchem dann die Harnröhre durch eine Naht befestigt wird, so daß sie mittels des Katheters vorgezogen und gestreckt werden kann. Beim Freipräparieren der Harnröhre hüte man sich vor deren Verletzung; lieber sei etwas Penisgewebe mitzunehmen. Den in den Eicheltunnel zu vernähenden Abschnitt nehme man möglichst dick; der von Bardenheuer und Martina gegebene Rat, eine kleine Hautmanschette an ihm zu belassen, verdient Nachachtung, ebenso die Anwendung eines Verweilkatheters, nach Marwedel, aber nur auf 24 Stunden, und die Tunnelierung der Eichel mittels eines deltaförmigen Schnittes nach Senn.

Auch beim Weibe hat B. seine Methode verwertet. Er heilte eine alte Harnröhrenscheidenfistel durch Exzision des unteren Röhrenfragmentes und Einpflanzung des herabgezogenen oberen in die Öffnung. Beim Mann läßt sich die Mobilisierung und Verschiebung der Harnröhre auch bei Defekten der Pars pendula und hinter der Pars praepubica, verwerten. Man muß den vorderen wie den hinteren Röhrenteil freimachen und beide durch Dehnung und Verschiebung zusammenbringen. So hat B. bei einem 51jährigen Pat., dem aus der Pars pendula zwei Zoll wegen bösartiger Neubildung reseziert worden, die Kontinuität derselben wieder hergestellt ohne Krümmung des Penis. — Zum Schluß erinnert B. wieder an die Prioritätsrechte, welche er auf die Operation hat.

Meinhard Schmidt (Cuxhaven).

---

6) **Pringle.** Repair of the urethra by transplantation of the urethra of animals.

(Annals of surgery 1904. September.)

Verf. hat bei zwei Pat., die einen Defekt ihrer Harnröhre erlitten hatten, versucht, Teile einer vom Ochsen entnommenen und reinpräparierten sowie sterilisierten Harnröhre zwischen peripheres und zentrales Harnröhrenende einzupflanzen. Bei den beiden Pat. blieb eine perineale Fistel zurück, obwohl der Versuch der Einpflanzung zweimal gemacht wurde; einer der beiden ging sogar an Vereiterung einer Niere zugrunde. Im dritten Falle, in dem es sich

Digitized by Google

um eine Hypospadie mit einer am Hodensacke gelegenen Urinfistel handelte, gelang nach zweimaligem Versuche die Einpflanzung in eine neu gebildete Hautrinne, ohne daß eine Fistel zurückblieb. Auch in den beiden ersten Fällen ist nach P. insofern ein Erfolg zu verzeichnen, als es gelang, ein Bougie durch die neugebildete Harnröhre in die Blase einzuführen. Nach des Ref. Ansicht gibt es einfachere und mindestens ebenso sichere Methoden zur Heilung von Urinfisteln und Hypospadie als die von P. hier vorgeschlagene.

Herhold (Altona).

---

7) **E. Deanesly.** The relative advantages of suprapubic and perineal prostatectomy.

(Brit. med. journ. 1904. Mai 21.)

Gegen die suprapubische Operation macht D. folgende Einwände geltend:

1) Sie führt nicht immer zum Ziel, bei den harten fibrösen Formen der Prostatahypertrophie kann man in die Lage kommen, die von oben her begonnene Operation vom Damm her beendigen zu müssen.

2) Bei kräftigen Individuen arbeitet man in einer sehr beträchtlichen Tiefe, und man kann schwer eine Schädigung des prävesikalen Bindegewebes vermeiden. Dadurch wird die Gefahr einer Blutung in das subperitoneale Gewebe und einer Entzündung des Beckenbindegewebes nahe gerückt.

3) Die Drainageverhältnisse sind nicht so günstige als beim perinealen Wege.

Als perineale Methode erscheint das Verfahren von Proust am meisten durchgearbeitet. Bogenförmiger Schnitt von einem Sitzknorren zum andern zwei Finger breit vor dem After und Eindringen in das Spatium recto-vesicale am vorderen Rande des M. levator ani. In der Mittellinie ist ein Band von Muskelfasern zu sehen, welches vom Mastdarme zur Pars membranacea urethrae hinzieht, M. recto-urethralis. Nach querer Durchtrennung des letzteren in der Richtung parallel der Pars membranacea gelangt man in den Raum zwischen Blase und Mastdarm. Die Prostata wird durch Zurückziehen des Mastdarmes freigelegt mittels eines durch eine Inzision in der Pars prostatica in die Blase eingeführten Katheters an die Oberfläche gedrängt und nun beiderseits so weit ausgeschält, daß sie nur noch mit der Harnröhre in Zusammenhang ist. Nach Spaltung der Pars prostatica können dann die beiden Hälften der Prostata entfernt werden. Die Wunde in der Harnröhre wird teilweise vernäht und ein dickes Drain in die Blase eingeführt. Diese Operationsmethode richtet sich nach D. mehr nach den anatomischen Verhältnissen, sie vermeidet eine doppelte Verletzung der Blase und eine Verletzung des prävesikalen Bindegewebes. Die Operation kann völlig unter Leitung des Gesichts ausgeführt werden, und schließlich

Digitized by Google

sind die Drainageverhältnisse bessere wie bei der suprapubischen Methode. **Weiss** (Düsseldorf).

---

8) **L. Baldassari.** Dell' uretero-cisto-neostomia con bottone riassorbibile.

(Morgagni 1904. Nr. 37.)

B. bedient sich für die Anastomose zwischen Harnleiter und Blase eines sehr dünnen Magnesiumröhrchens von 1 cm Länge und 1—2 mm Durchmesser, welches an einem Ende eine Scheibe von 1 cm Durchmesser trägt. Verf. experimentierte an Hunden, denen die Blase intraperitoneal eröffnet wurde. Das mit Scheibe versehene Ende wurde in die Blase eingenäht, während das für Stichkanäle durchlöcherte zylindrische Ende in den resezierten Harnleiter eingenäht wurde. Die Hunde zeigten keinerlei Miktionsstörungen, und nach 14 Tagen war das Magnesiumstück bereits gänzlich verschwunden. Nur zuweilen fand sich eine leichte Erweiterung des Harnleiters und des Nierenbeckens mit Verdickung der Wand des letzteren, wenn die Lichtung des Röhrchens besonders klein (1 mm) gewesen war. **Dreyer** (Köln).

---

9) **E. Trevithick.** Note on the method of demonstrating tubercle bacilli in the urine.

(Brit. med. journ. 1904. Januar 2.)

T. zentrifugiert den Urin, verdünnt das gewonnene Sediment mit Wasser, schüttelt, zentrifugiert abermals und wiederholt diesen Vorgang einige Male. Die von dem so gewonnenen Sediment angefertigten Deckglaspräparate weisen Tuberkelbazillen in weit größerer Menge auf, als die aus dem ungewaschenen Salze hergestellten. T. ist der Ansicht, daß die Urinsalze das Haften der Bazillen am Deckglase verhindern, und daß bei den angegebenen Kautelen der Nachweis im Urin noch sicherer gelingt als im Sputum.

Weiss (Düsseldorf).

---

10) **S. Barraud.** Über Extremitätengangrän im jugendlichen Alter nach Infektionskrankheiten.

(Deutsche Zeitschrift für Chirurgie Bd. LXXIV. p. 237.)

Sehr fleißige Arbeit, welche in dankenswerter Weise ihren interessanten Gegenstand mit wohl als erschöpfend anzusehender Gründlichkeit erörtert. B. hat, anknüpfend an einen eigenen Fall aus de Quervain's Spital in Chaux-de-Fonds, wo ein 20jähriges Mädchen im Anschluß an ein leichtes Panaritium der Hand im Verlauf von ca. zwei Monaten eine ausgedehnte tödliche Gangrän beider unteren Extremitäten bekam, 103 Fälle von Gangrän jugendlicher Individuen nach Infektionskrankheiten zusammengestellt. Ältere Personen sind nicht mitgezählt, um senile oder präsenile Fälle von Gangrän, die auf Arteriosklerose beruhen, auszuschalten, und ebenso ist darauf

Digitized by Google

geachtet, daß Fälle von Spontanbrand infolge Raynaud'scher Krankheit nicht mit aufgenommen wurden. Die Gangränfälle verteilen sich auf folgende Krankheiten: Abdominaltyphus 44, Flecktyphus 11, Puerperium 9, Masern 6, Scharlach 5, Pneumonie 5, akuter Gelenkrheumatismus 5, Influenza 2, Diphtherie 2, Erysipel 2, Malaria 2, Pertussis, Dysenterie, Perityphlitis, Peritonitis, Phlebitis umbilicalis, Varicellen, Brechdurchfall, Rückfallfieber, Angina, Panaritium je einmal. Die beiden Geschlechter sind von der Erkrankung ziemlich gleich häufig betroffen, die unteren Extremitäten aber gegenüber den oberen mit 97 Fällen gegenüber sechs bei weitem stärker belastet. Pathogenetisch kommt 1) Embolie in Betracht. Solche Fälle sind sehr selten, aber wiederholt durch Sektionsbefunde nachgewiesen, im ganzen elfmal (10,7% des Gesamtmateriales); und zwar dreimal nach Typhus, zweimal nach Pneumonie, viermal nach Polyarthritis rheumat. und je einmal nach Scharlach und Wochenbett. Endokarditische Klappenauflagerungen und Herzthromben sind die Voraussetzungen für diese Krankheitsentstehung — während des Lebens klinisch entsprechende Herzgeräusche. 2) Die autochthone Arterienthrombose ist als häufigster Anlaß der Gangrän anzusehen. Dabei kommt man von der Annahme marantischer Thrombose in lediglicher Folge von Herzschwäche immer mehr zurück und hat vielmehr den Anlaß zur Blutgerinnung in einer Schädigung der Gefäßintima zu suchen, die ihrerseits in einer Invasion von Mikroorganismen in die Gefäßwand als begründet anzusehen ist. Es kann sich um bakterielle Embolie in die Vasa vasorum handeln, die zu einer akuten Arteriitis führt, und da der zustande gekommene Thrombus dann auch infektiöse Veränderungen erfährt, kann der ganze Prozeß als Thrombarteriitis acuta aufgefaßt werden. Es mangelt nicht an Fällen, wo der ursächliche Mikroorganismus exakt nachgewiesen ist. Endlich 3) eine reine Venenthrombose ist als Veranlasserin von Gliederbrand außerordentlich selten, aber in vereinzelten Fällen einwandsfrei nachgewiesen.

Symptomatisch pflegt als erste Lokalerscheinung der meist plötzliche Eintritt äußerst heftiger und anhaltender Schmerzen in einer Extremität beobachtet zu werden. Es folgen Kribbelgefühl, Kälte und die bekannten Zeichen schwerer Zirkulationsstörungen. Die Prognose ist sehr ernst: nach B.'s Zusammenstellung ergibt sich die Gesamtmortalität = 51,6%, im einzelnen bei Typhus = 47,6%, bei Rheumatismus = 80%, Flecktyphus = 70%, Puerperalfieber = 44,4%. Bei den 45 genesenen Kranken fand 36mal Amputation, dreimal spontane Abstoßung statt; bei sechs Fällen finden sich keine hierauf bezügliche Angaben. Unter 48 tödlich verlaufenen Fällen fanden 16 Amputationen statt. Diagnose und Behandlung sind dieselben wie für alle Arten des Brandes — zum Verband während des Demarkationsprozesses braucht de Quervain Alkoholverbände mit geringem Zusatz von Formalin.

Meinhard Schmidt (Cuxhaven).

Digitized by Google

11) **N. Wolkowitsch.** Zur Frage der operativen Behandlung der Tuberkulose der großen Gelenke der Extremitäten und speziell der Resektion derselben.

(Deutsche Zeitschrift für Chirurgie Bd. LXXIV. p. 493.)

W. ist bei schweren Gelenktuberkulosen ein Freund der radikal operativen Behandlung und verfolgt bei seinen Resektionen das Prinzip, einmal das Gelenk selbst tunlichst nicht zu öffnen, vielmehr zu umgehen, indem zunächst die Gelenkkörper beiderseits bezw. oben und unten oder vorn und hinten abgesägt, dann der ganze fungöse Gelenksack samt den Gelenkenden herausgehoben wird, zweitens, was sich nach der beschriebenen Metode z. T. von selbst ergibt, daß die gestutzten Gelenkenden genau aufeinander zusammengefügt werden, damit in der Resektionswunde kein leerer bezw. toter Raum zurückgelassen wird, so daß auch eine tunlichst primäre Heilung angebahnt werden kann. Man kann auch bei dieser, wie W. sie zu nennen vorschlägt, osteoplastischen Resektionsart, ungeachtet man bei ihr das geöffnete Gelenk mit seinen Skeletteilen nicht direkt vor Augen hat, sehr wohl eine Verletzung der knorpeligen Epiphysenlinien vermeiden. Wie B. bemerkt, verfährt in Deutschland Bardenheuer nach ganz ähnlichen Grundsätzen.

W. teilt, die einzelnen Gelenke durchsprechend, seine Erfolge mit. Bezüglich des Kniegelenkes mag erwähnt werden, daß er den ersten Verband gleich lange Wochen liegen, die Kranken aber womöglich mit fixierendem Verbande schon drei oder vier Tage nach der Operation aufstehen läßt. Es sind 28 Kranke nach der Methode operiert. Besonders interessant erscheinen die Operationen bei Fußtuberkulose. Wenn möglich werden dorsale Querschnitte mit Quertrennung der nachträglich wieder zu nähenden Sehnen und Nerven gewählt, und stets wird ein die ganze Fußbreite des Skelettes einbegreifender Abschnitt der Knochen herausgenommen, hinterher proximaler und distaler Skelettstumpf direkt zusammengepaßt. In der Art wurde neunmal eine Querresektion des mittleren Fußes ausgeführt, wobei alle Tarsalknochen zwischen Chopart'schem und Lisfranc'schem Gelenk ausfielen und die durch Säge abgestutzten Metatarsalbasen an die ebenfalls angefrischten Vorderenden von Talus und Calcaneus kamen. Ebenso wird das Talocruralgelenk mit vorderem Querschnitt vorgenommen, die Unterschenkelstutzten ohne Gelenkeröffnung von den Sehnen entblößt, abgesägt, unter Abschrägung vorn, dann der Talus mitsamt Gelenksack entfernt, die Oberfläche des Calcaneus, vorn die Gelenkfläche der Naviculare bezw. der Keilbeine angefrischt, der Unterschenkelstumpf auf die zugespitzten Tarsalknochen gesetzt. Bei noch weiter nach vorn reichender Knochenentartung können schließlich, wie bei der Wladimirow-Mikulicz'schen Operation, sämtliche Tarsalknochen fortgenommen werden; doch lagerte W. danach das vordere Fußrudiment nicht in die vertikale Verlängerung der Unterschenkelachse, sondern in nor-

Digitized by Google

maler Stellung an den Unterschenkel. Mehrere Skizzen erläutern die verschiedenen Fußknochenschnitte, mehrere Abbildungen zeigen die guten erreichten Resultate. Im ganzen hat W. 24 Fußoperationen gemacht; er gibt an, daß nur in vier Fällen der Heilungsverlauf durch hartnäckig wiederkehrende Infiltrationen und Fisteln gestört war. Am Hüftgelenk bedient er sich des Kocher'schen Schnittes; übrigens ist dieses Gelenk zur Resektion ohne Eröffnung seiner Höhle ungeeignet, dagegen läßt diese sich wiederum am Ellbogen, an dem elf Fälle, und am Handgelenk, wo vier Fälle operiert sind, recht gut ausführen. Sehr einfach ist W.'s mechanische Nachbehandlung der Handgelenksreserzierten zur Mobilisierung der Finger: er läßt mit der Hand einen gewöhnlichen Gummiball kneten.

Meinhard Schmidt (Cuxhaven).

---

12) **Vialle.** Etude de la fracture du scaphoide du carpe.

(Arch. de méd. et de pharm. militaire 1904. Oktober.)

An der Hand eines einschlägigen Falles bespricht V. die Fraktur des Kahnbeins, welche seit Einführung der Röntgendurchleuchtung viel häufiger als früher diagnostiziert wird. Durch Sturz auf die flache Hand bei starker Dorsalflexion und Abduktion derselben wird das Kahnbein unter Vermittlung des Radius durch das Gewicht des fallenden Körpers zusammengepreßt. Viel seltener entsteht die Fraktur durch Auffallen auf die Rückenfläche des Handgelenkes, wobei vielmehr meistens eine Verrenkung des Kahnbeines zustande kommt. Der Zug der Bruchlinie ist transversal, eine Dislokation der Bruchenden ist sehr selten, höchstens tritt sie bei gleichzeitiger Fraktur des unteren Radiusendes ein. Die Symptome bestehen in heftigem Schmerz während des Falles, geringer Anschwellung des Handgelenkes und heftigem lokalen Druckschmerz. Krepitation wird selten gefühlt, eine wichtige Beihülfe gewährt das Röntgenbild. Die Prognose ist immer ernst, da die Kranken oft noch nach Monaten über nervöse Schmerzen im Handgelenke klagen, namentlich dann, wenn die Gelenkfläche des Radius rauh wird. Die Behandlung besteht in frühzeitiger Massage und vorübergehender Ruhigstellung des Gelenkes. Verrenkt sich ein Bruchstück, so wird es am besten exstirpiert. Bei anhaltenden, heftigen, nervösen Schmerzen kann die Exstirpation des ganzen Kahnbeins, unter Umständen die Resektion des Handgelenkes nötig werden. **Herhold** (Altona).

---

13) **A. Broca** (Paris). Entzündete Schwiele der Hohlhand. Interdigitale Lymphangitis mit Ausbreitung auf den Handrücken.

(Revue prat. d'obst. et de paed. 1904. Mai.)

Die Hauptsymptome dieser Erkrankung sind: Ödem und Schwellung auf dem Handrücken, hauptsächlich an einer interdigitalen Kommissur und an der Seite der ersten Phalanx eines Fingers.

Digitized by Google

An der Hohlhand und am Hauptsitze der Entzündung, welche auf die Infektion des unter der Schwiele gelegenen serösen Beutels beruht, sieht man wenig oder gar nichts. Höchstens findet man eine gewisse Resistenz und besondere Schmerzhaftigkeit beim Versuch, den betreffenden Finger zu strecken, und der Druck auf den Metakarpalkopf ist schmerzhaft. Hier muß auch die Inzision gemacht werden, um den Eiter zu entleeren und die Affektion rasch zur Heilung zu bringen. Läßt man sich verleiten, an der am meisten geschwollenen und roten Stelle am Handrücken einzuschneiden, so kann der Eiter sich nicht vollständig entleeren, derselbe kann sich weiter gegen die Hohlhand hin verbreiten und der Kranke eine schwere Schädigung seiner Hand davon tragen. Der Ausgangspunkt der Infektion ist wahrscheinlich in einer infizierten Wunde an einem Finger zu suchen, von wo aus dieselbe, längs der Lymphbahnen, bis in den unter der über den Metakarpuskopf gelegenen Schwiele befindlichen Schleimbeutel gelangt und hier zur Bildung einer phlegmonösen Entzündung führt. **E. Toff** (Braila).

---

14) **Marie Nageotte-Wilbouchewitch.** De l'allongement anormal des membres inférieurs.

(Arch. de méd. des enfants 1904. Nr. 11.)

Verf. hat beobachtet, daß im Laufe allgemeiner Infektionen oder lokaler Erkrankungen das eine Bein ein stärkeres Wachstum zeigt, als das andere, so daß die Differenz 3, auch 4 cm betragen kann. In manchen Fällen gleicht sich dieser Unterschied im Laufe der Zeit wieder aus, in anderen bleibt eine Längendifferenz rurück und entwickeln sich in der Folge skoliotische Verbiegungen der Wirbelsäule. In einem Falle, betreffend ein elfjähriges Mädchen, wurde infolge tuberkulöser Affektionen der linken Extremität, die aber nicht zu Eiterung führten, der Oberschenkel dieser Seite um 4 cm länger als der der rechten Seite, die immer gesund gewesen war. Ähnliche Veränderungen beobachtet man mitunter nach einer Knieresektion. In all diesen Fällen ist die Grundursache in einer traumatischen Kongestion des betreffenden Epiphysenknorpels zu suchen, welche durch den Einfluß einer benachbarten Entzündung oder auch einer allgemeinen Infektion zustande kommt; denn auch allgemeine Infektionen befallen nicht immer symmetrisch beide Seiten des Körpers, sondern lokalisieren sich oft nur auf der einen. Man hat diese Zustände streng von den traumatischen oder infektiösen Verkürzungen einer unteren Extremität zu unterscheiden, in welchen Fällen es sich nicht um eine erhöhte Aktion des Epiphysenknorpels, sondern vielmehr um eine Zerstörung und folglich eine Wachstumsbeschränkung desselben handelt. **E. Toff** (Braila).

Digitized by Google

15) **H. Turner** (St. Petersburg). Über die sog. Coxa valga.

(Zeitschrift für orthopäd. Chirurgie Bd. XIII. Hft. 1.)

Die genannte Deformität entsteht nicht nur durch Zug an der Extremität, auf den schon Albert aufmerksam gemacht hat, sondern auch, wie Verf. beobachtet hat, durch Inaktivität in solchen Fällen, in denen die Extremität als Stützpunkt nicht gedient hat (Amputation, infantile Paralyse, Luxation usw.). Der Arbeit sind einige instruktive Abbildungen von Präparaten beigegeben.

J. Riedinger (Würzburg).

---

16) **H. Turner** (St. Petersburg). Über einen Versuch zur Vereinfachung der Etappenbehandlung des Genu valgum adolescentium.

(Zeitschrift für orthopäd. Chirurgie Bd. XIII. Hft. 1.)

Vor Beginn der Korrektur wird das Becken des Pat. mittels eines einfachen Apparates, dessen konkave Pelotten die Trochanteren fest umschließen, fixirt. Alsdann werden die Extremitäten eingegipst (auch bei einseitiger Erkrankung). Die Korrektur erfolgt dadurch, daß vor Erstarren des Gipses ein mit Haar oder Sand fest gefülltes, zylindrisches Kissen zwischen beide Kniegelenke gebracht und die Füße des Pat. durch Druck der Hände des Operateurs einander genähert werden.

J. Riedinger (Würzburg).

---

17) **C. Hübscher.** Über den Pes valgus.

(Zeitschrift für orthopäd. Chirurgie Bd. XIII. Hft. 1.)

Verf. faßt das Ergebnis seiner Arbeit selbst folgendermaßen zusammen:

»1) Der Pes valgus, das Vorstadium des Plattfußes, entsteht mit Ausnahme der traumatischen Fälle durch eine habituelle Pronation im unteren Sprunggelenk.

2) Bedingt ist diese Pronationslage durch eine Insuffizienz der Supinatoren, welche verlernt haben, den Fuß in die Belastungslinie hineinzuholen.

3) Die Ursache dieser Insuffizienz ist eine verschiedene: Mißverhältnis zwischen Körperlast und Entwicklung der Muskeln, allgemeine schwächliche Konstitution, lokale Schwächung des Muskels durch Phlebitis und Varicen, Nichtabwickeln des Fußes infolge zunehmender Körperfülle und Bequemlichkeit usw.

4) Ein sichtbarer Index für diese Insuffizienz ist die mangelhafte Funktion des Flexor hallucis longus.

5) Jeder Pat., welcher über Fußbeschwerden klagt, ist auf den Tisch zu stellen und mit Hilfe des Senkels auf Valgusstellung des Calcaneus zu untersuchen.

6) Der mit der Senkelmethode gefundene Ablenkungswinkel ist prinzipiell durch eine am oder im Schuh angebrachte schiefe Ebene

Digitized by Google

zu korrigieren, welche den Fuß um soviel Winkelgrade supiniert, als er vorher proniert war.«

In der Arbeit wird auch die Plattfußbehandlung nach Schanz und nach Lange warm empfohlen. J. **Riedinger** (Würzburg).

---

18) **Blecher.** Zur Entstehung der Fußgeschwulst. Entgegnung auf die Veröffentlichung von Stabsarzt Momburg.

(Deutsche Zeitschrift für Chirurgie Bd. LXXIV. p. 356.)

B. polemisiert gegen die Annahme M.'s, daß der 2. und 3. Metatarsus wesentlich zur Tragung des Körpergewichts bestimmt sind, sucht vielmehr zu beweisen, daß diese Funktion mehr dem 1. und 5. zufällt. Hätte M. recht, so müßten 2. und 3. Metatarsus häufiger gleichzeitig brechen. Auch ist M.'s Behauptung, die Wanddicke des 2. und 3. Metatarsus zusammen sei größer als die des 1., wie B. nachweist, nicht richtig. Ferner spricht das Bestehen der Sesambeine am 1. Metatarso-phalangealgelenk und manchmal auch an dem 5. dafür, daß gerade die Köpfchen dieser Metatarsen den stärksten und alleinigen Druck auszuhalten haben. Für Entstehung der Fußgeschwulst und der Brüche des 2. und 3. Metatarsus bei Soldaten kann auch nicht, wie M. wollte, eine Ermüdung der Knochen in Frage kommen. Ermüden können überall nur die Muskeln des Fußes, und wenn dies geschieht, tritt nach B. eben eine abnorme Belastung der mittleren Metatarsen ein, die Fußgeschwulst und Frakturen zur Folge hat. **Meinhard Schmidt** (Cuxhaven).

Kleinere Mitteilungen.

19) **C. W. Dean.** Acute necrosis of the lining membrane of the urinary bladder.

(Practitioner 1904. Juni.)

Ein 18jähriger junger Mann, welcher bereits in seiner Jugend an Harnbeschwerden litt, indem er zeitweise nicht ordentlich urinieren konnte, bekam plötzlich heftigen Harndrang, ohne in der Lage zu sein, die Blase zu entleeren. Trotz heftiger Schmerzen suchte er erst am anderen Tag ärztliche Hilfe auf; ein weicher Katheter wurde eingeführt, konnte aber nur bis zu einer Entfernung von 5 cm etwa in die Harnröhre eindringen und wurde dort am Weitervordringen durch einen die Harnröhre verlegenden Phosphatstein verhindert. Der Stein wurde entfernt, der Katheter dann in die Blase eingeführt, in der sich einige Tropfen Urin befanden, welche entleert wurden. Die Schmerzen ließen nach. Als jedoch am anderen Morgen außer einigen Tropfen sich kein Urin spontan entleert hatte, wurde wiederum katheterisiert ohne Erfolg; auch die Blasenpunktion führte nicht zum Ziel. Am nächsten Tage entleerte sich etwas Wasser, am folgenden dagegen die große Menge von 2850 g. Von diesem Tag an begann die Temperatur zu steigen, obwohl Pat. täglich bis 1500 g Wasser entleeren konnte. Als später die Menge des Harnes wieder geringer wurde, machte D. die Sectio alta und entfernte die nekrotische Auskleidung der Blase, bestehend aus Mukosa, Submukosa und einem Teile der Muskularis. Darauf Abfall des Fiebers und schnelle Bes-

Digitized by Google

serung; der Urin entleerte sich nach Verheilung der abdominellen Wunde wieder auf normalem Wege. Nach Ansicht des Verf.s muß die Nekrose der Blasenschleimhaut begonnen haben, ehe die Entfernung des Steines vorgenommen wurde, vielleicht auf Grund einer Einwanderung von Kolibazillen. Nach anderer Ansicht sollen Streptokokken die Ursache gewesen sein, die in großer Anzahl sowohl in der Mukosa als auch Submukosa gefunden wurden. Die anfangs bestehende Inkontinenz hat sich, wie die Nachuntersuchung lehrt, sehr gebessert, die Blase kann jetzt etwa 150 g Harn halten. Statt der anfangs zu befürchtenden narbigen Schrumpfung der Blase hat sich ein vollkommen gebrauchsfähiger Hohlraum wieder gebildet, so daß der Mann, wie in der Norm, den Harn halten und in kräftigem Strahl entleeren kann. **Jenckel** (Göttingen).

20) **Pousson.** Sur un cas de néphrorraphie.
(Bull. méd. 1904. p. 563.)

35jähriger Mann, welcher mitten in voller Gesundheit 14 Tage lang Blut im Urin entleerte; hierauf wurde die Blutung intermittierend. Die einzige objektive Krankheitserscheinung blieb auch im weiteren Verlaufe die Hämaturie. P. bespricht ausführlich die Diagnose des Ursprunges, die Differentialdiagnose gegenüber dem Karzinom, und kommt zu dem Schlusse, daß hier eine Hämaturie infolge chronischer Nephritis vorliege. Die Freilegung und Spaltung der Niere ergab, daß es sich um eine ziemlich kleine und harte Niere mit einzelnen Einziehungen an der Oberfläche handelte. Die histologische Untersuchung zeigte nephritische Veränderungen. Die Blutungen schwanden nach der Operation vollkommen, der Eiweißgehalt verringerte sich stark. **Mohr** (Bielefeld).

21) **Fisher.** Haematemesis associated with small white kidneys.
(Bristol med.-chir. journ. 1904. September.)

F. berichtet über Fälle von schwerer Hämatemesis im Verlaufe von Nierenentzündungen, bei denen die Autopsie kleine weiße Nieren ergab, dagegen nicht die geringsten Veränderungen am Magen, welche die Blutung hätten erklären können. In einem Falle von schwerer wiederholter Magenblutung ohne ersichtliche Ursache wurde der Magen freigelegt und eröffnet, aber auch hier wurde weder bei der Operation noch bei der Sektion ein Ausgangspunkt der Blutung gefunden; jede Andeutung auch nur der geringsten Erosion des Magens fehlte in allen diesen Fällen. **Mohr** (Bielefeld).

22) **D. Newmann.** Unique case of »floating« kidney in which nephrorraphy was successfully performed.
(Brit. med. journ. 1904. Juni 18.)

Bei einer 37jährigen Frau, die schon seit sehr langer Zeit an Beschwerden im Leibe gelitten hatte und die körperlich außerordentlich heruntergekommen war, fand N. eine hochgradig bewegliche rechte Niere. Beim Versuche, diese von hinten her frei zu legen, stülpte sich das Bauchfell in die Wunde, das schließlich eröffnet werden mußte, um überhaupt an die Niere zu gelangen. Danach ergab sich, daß ein deutliches Mesonephron bestand, und daß die Niere an allen Seiten vom Bauchfell umkleidet war. Der Peritonealüberzug und die Nierenkapsel wurden gespalten und das Nierenparenchym gegen die Wundränder fixiert. Der Erfolg der Operation war ein guter. Die Beschwerden der Kranken wurden erheblich gebessert.

Im Anschluß an diesen Fall macht N. einige Bemerkungen über die Benennung. Er will den Namen »floating kidney« für diese angeborene Abnormität reserviert wissen. Irgendeine diagnostische Eigenheit gegenüber der gewöhnlichen Wanderniere bietet der Zustand nicht. Praktisch wichtig wird er dadurch, daß es nicht möglich war, ohne Eröffnung des Bauchfelles zur Niere vorzudringen. **Weiss** (Düsseldorf).

Digitized by Google

23) H. Spitzy. Bericht über den XVIII. Kongreß der American Orthopedic Association.

(Zeitschrift für orthopädische Chirurgie Bd. XIII. Hft. 1.)

S. hat mit Hoffa den Kongreß, der am 8. Juni 1904 in Atlantic City eröffnet wurde, besucht. Der in mancher Hinsicht interessante Bericht enthält kurze Referate über die einzelnen Vorträge und Diskussionen. S. selbst sprach über die Bedeutung und Ausführungsmöglichkeit der Nervenplastik auf Grund ausgedehnter Tierversuche, Hoffa über die Erfolge der Sehnenplastik und über seine Resultate der unblutigen Reposition der angeborenen Hüftverrenkung. Über letzteres Thema verlas Wilson auch einen Bericht von Lorenz. Die weiteren Vorträge betrafen die Klumpfuß-, Plattfuß- und Skoliosenfrage, ferner Erkrankungen der Gelenke und Knochen, wie Koxitis, Spondylitis und Coxa vara.

J. Riedinger (Würzburg).

24) Wollenberg. Beitrag zur Paget'schen Knochenkrankheit.

(Zeitschrift für orthopäd. Chirurgie Bd. XIII. Hft. 1.)

Die Arbeit deckt sich mit dem gleichlautenden Vortrage Hoffa's auf dem letzten Chirgenkongreß (s. dieses Zentralblatt 1904, Nr. 27, Beilage).

Im ersten Falle handelt es sich um eine 57 Jahre alte Frau mit vorausgegangener erworbener Lues. Die Erkrankung begann vor 22 Jahren und befiel die Extremitäten, hauptsächlich die Tibiae, welche eine deutliche Verkrümmung mit der Konvexität nach vorn und außen im oberen Drittel aufweisen. Auch die Oberschenkel sind nach vorn und außen verkrümmt. Das Leiden verlief schmerzhaft und war kombiniert mit Gelenkrheumatismus und Herzfehler.

Der zweite Fall verlief schmerzlos. Die typische Verkrümmung der Unterschenkel, die links am stärksten ist, begann vor 20—22 Jahren. Später traten Ödeme auf, am linken Unterschenkel entwickelten sich Geschwüre. Die Funktion der Beine ließ allmählich nach, und auch die Wirbelsäule verkrümmte sich im Sinne einer Kyphoskoliose. Die Kniescheiben sind nicht vergrößert, jedoch mit zahlreichen Exostosen versehen.

Vom dritten Falle mit ebensolcher Verkrümmung der Tibiae sind nur Photographie und Röntgenbilder vorhanden. **J. Riedinger** (Würzburg).

25) R. Nadler. Myositis ossificans traumatica mit spontanem Zurückgange der Muskelverknöcherungen.

(Deutsche Zeitschrift für Chirurgie Bd. LXXIV. p. 427.)

N. belegt durch zwei einwandsfreie Beobachtungen, daß die Knochenneubildungen einer Myositis ossificans traumatica eines spontanen Rückganges fähig sind. Beidemal gingen, während die Kranken ihre gewohnte Arbeit wieder aufnahmen, ohne jegliche Behandlung die Verknöcherungen zurück, die Schmerzen schwanden völlig, und die Extremitäten wurden wieder gut brauchbar. Da auch Rasmussen in zwei Fällen gleiches beobachtete, erscheint die Prognose des Leidens doch weniger übel, als man bislang gemeinhin annahm, und eine exspektative Behandlung dem frühzeitigen operativen Einschreiten vorziehenswert.

Fall 1 ist im Konstanzer Krankenhause (Kappler) beobachtet. Ein 32jähriger Zimmermann hatte durch Fall am 11. September 1899 eine Fractura subtubercularis humeri dextri erlitten, die, mit Reposition der Fragmente und Extension behandelt, mit guter Schulterbeweglichkeit heilte, indes partielle Versteifung im Ellbogen, beruhend auf Verknöcherungen der Tricepssehne und in geringerem Grade auch der Bicepssehne (Röntgenbild) hinterließ. Pat. lehnte die vorgeschlagenen Knochenexstirpationen ab. Bei einer passiven Gelenksmobilisation im Dezember passierte eine Abbrechung der verknöcherten Strecksehne am Olecranon, wonach die Beweglichkeit besser wurde. Weiterhin kann die allmähliche Resorption der Knochenbildungen unter gleichzeitiger Besserung der Gelenk- und Muskelfunktionen verfolgt werden, und ein im März 1903 aufgenommenes Skia-

Digitized by Google

gramm zeigt nur noch am Olecranon Callusmassen, während in der Biceps- und Tricepssehne fast nichts mehr von Knochenschatten zu sehen ist.

Fall 2 (im Münsterlinger Spital unter Brauner beobachtet) betrifft einen 20jährigen Monteur, welcher nach einer Ellbogenverrenkung Verknöcherungen im Biceps und Brachialis int. mit Ellbogenbeweglichkeitsbeschränkung bekam. Nach ca. 8 Monaten ist ganz auffallende Besserung der Gelenkfunktion nebst »enormem« Rückgang der Verknöcherungen festgestellt.

Meinhard Schmidt (Cuxhaven).

26) **E. Haim.** Über Luxation des Ulnaris.

(Deutsche Zeitschrift für Chirurgie Bd. LXXIV. p. 96.)

Die Arbeit knüpft an einen eigenen Fall an, der von Lotheissen in Wien behandelt ist. 16jähriger Schlosserlehrling fällt auf einer Treppe gegen den rechten Ellbogen. Sofort heftige Schmerzen daselbst, in den 4. und 5. Finger ausstrahlend, welche andauerten. Nach 5 Tagen im Spital aufgenommen zeigt er die Grube zwischen Epicondylus int. und Olekranon, wo der Ulnarnerv sitzen sollte, leer. Bei Beugung des Ellbogens fühlt man den Nerv leicht verschieblich nach innen vom Epikondylus. Letzterer ist sehr gut entwickelt, eher stärker als normal (Röntgen). Beiderseits besteht deutlicher Cubitus valgus (165°), auch ist linkerseits der Ulnarnerv ziemlich verschieblich. Operation: Freilegung des Nerven, welcher ca. $^1/_2$ cm medialwärts vom Epikondylus verlagert ist. Er wird in die Rinne zwischen Epikondylus und Olekranon reponiert und durch das ihn umgebende Bindegewebe, welches durch vier Seidennähte an das Periost genäht wurde, fixiert. Erste vorsichtige Ellbogenbewegungen in der 2. Woche, nach 3 Wochen geheilt und beschwerdefrei entlassen. In einem Nachtrage zu der Arbeit wird berichtet, daß Pat., bis dahin völlig arbeitsfähig geblieben, nach ca. $1^1/_2$ Jahren wieder erschien, da er sich bei einer stärkeren Anstrengung auch den linken Ulnarnerven luxiert hatte unter Eintritt derselben Beschwerden, wie früher rechterseits. Vornahme einer ähnlichen Operation wie das erste Mal (Deckung und Fixierung des Nerven am legitimen Platze durch einen Lappen aus dem Septum intermusculare und der Fascie).

Mit Benutzung der Vorarbeiten auf diesem Gebiete stellt H. 54 Fälle von Ulnarisluxation zusammen und gibt eine gut unterrichtende Allgemeinbesprechung über das Leiden. Anatomisch kommt für dasselbe in Betracht, daß der Nerv zwischen Epikondylus und Olekranon nur von bindegewebig-fasciösen Membranen gedeckt und fixiert ist. Eine mangelhafte Entwicklung und Schwäche des fibrösen Gewebes spielt die Hauptrolle für das Zustandekommen des Übels. Der Befund abnorm leicht verschieblicher Ulnarnerven ist nichts Seltenes, wobei aber von angeborener Luxation nicht gesprochen werden sollte, da höchstens eine Subluxation zuzugeben ist. Eine solche fand H. bei 350 von ihm untersuchten Personen 70mal, und letztere zeigten ausnahmslos eine besonders ausgeprägte Valgität des Ellbogens, so daß H. den Cubitus valgus auch als ursächlich wichtig für das Übel ansieht. Nur verläuft der Ulnarnerv am Oberarme von oben außen nach unten innen, muß also bei gestrecktem Ellbogen, wo immer etwas Valgusstellung vorhanden ist, der Art gespannt sein, daß er nach außen hin wegfedern müßte; doch kommt das nicht in Betracht, da bei gestrecktem Ellbogen der Nerv entspannt ist. Dagegen gerät er in Spannung, wenn der Ellbogen gebeugt wird, wobei bekanntlich der Vorderarm medialwärts abweicht und der Nerv ebenfalls nach innen auszuweichen gezwungen wird. Hiernach erklärt H. die Ulnarisluxation eigentlich nur bei Ellbogenflexion für möglich, wofür auch spricht, daß bei den schwereren Fällen meistens (elfmal) ein Fall auf den gebeugten Ellbogen als Entstehungsursache für das Übel nachgewiesen ist. Fälle, wo forcierte Streckung als Veranlassung desselben angesehen worden ist, erklärt H. so, daß die der Streckung voraufgeschickte starke Armbeugung anzuschuldigen sei. Übrigens kommen aber auch direkt wirkende Traumen in Betracht.

Die Diagnose ist durch Tastung leicht stellbar. Die Symptome bestehen in Schmerzen und Parästhesien, zumal wo der gebeugte Arm auf harter Unterlage

Digitized by Google

gestützt werden muß (z. B. beim Schreiben). Doch zeigt $^1/_5$ der Fälle überhaupt keine Beschwerden. Sind solche in starkem Grade vorhanden, so ist zur Operation zu schreiten, die bislang 15mal vorgenommen ist. Nur 2 Fälle, in denen nicht nachahmenswerterweise der Nerv reseziert und genäht ist, blieben ungebessert. Dagegen gab die auf verschiedentliche Manier ausgeführte Festnähung des Nerven in normaler Lage gute Resultate. **Meinhard Schmidt** (Cuxhaven).

27) **F. Stolle.** Über Epiphysenlösungen, Frakturen und Luxationen im Bereiche des Ellbogengelenkes und ihre Behandlung nach der Bardenheuer'schen Extensionsmethode.

(Deutsche Zeitschrift für Chirurgie Bd. LXXIV. p. 65.)

S. bespricht das einschlägige Material Bardenheuer's aus dem Kölner Bürgerspital vom Jahre 1898 bis 1903, im ganzen 140 Fälle, von denen auf Epiphysenlösungen 34, auf die Fractura supracondylica 25, auf die Fractura intracondylica 26, auf Fractura epicondyli int. und ext. 9, auf Brüche des Olekranon 19, auf solche des Proc. coronoides 4, auf Brüche des Radiusköpfchens und Radiushalses 9, auf Verrenkungen 14 bezw. 8, endlich auf schwere Gelenkkontusionen 6 Fälle kommen. Bei jeder dieser Verletzungsgruppen wird insbesondere der Röntgenbefund eingehend geschildert unter Betonung, daß dieser für die spezielle Therapie allein maßgebend ist und zur Kontrolle des Heilungsverlaufes sowie des Endresultates das sicherste Urteil gewährt. Sehr ausführlich wird sodann die Bardenheuer'sche Extensionsbehandlung bei diesen Verletzungen geschildert unter Beigabe etlicher Abbildungen. Stets werden Extensionen in verschiedener Richtung angelegt, außer in der Längsachse der Extremität solche, welche die Epikondylen mittels Zug und Gegenzug an den Knochenschaft redressieren oder welche das eine Oberarmstück in entgegengesetzter Richtung angreifen, wie das andere. Auch kommt neben der gewöhnlichen Zugvorrichtung durch Pflasterschlingen die Bardenheuer'sche Extensionsschiene mit Verwendung von Brücken in Gebrauch. Wie S. erklärt, ist es ein Vorurteil, diese Behandlungsmethoden für sehr kompliziert zu halten; sie seien im Gegenteil, wenn ihre Prinzipien richtig erkannt sind, in ihrer Anwendung einfach. Jedenfalls sind die mit ihnen erzielten Resultate sehr befriedigend, wie eine Reihe von Nachuntersuchungen nach Jahr und Tag ergeben hat.

Eine reichlichere Beigabe von Skiagrammen wäre der Arbeit sehr dienlich gewesen; sie bringt nur mehrere Aufnahmen einer Fractura supracondylica vor und nach der Behandlung und eine solche einer intrakondylären Längsfissur.

Meinhard Schmidt (Cuxhaven).

28) **J. Wieting.** Beitrag zu den Affektionen, namentlich der Tuberkulose, der Schleimbeutel in der Becken-Hüftgegend.

(Deutsche Zeitschrift für Chirurgie Bd. LXXIV. p. 443.)

Eine auffallende Häufigkeit von Erkrankungen des Schleimbeutels am großen Trochanter, die W. im Konstantinopeler Hospitale Gülhané zu behandeln hatte, ist er geneigt, auf den bekannten eigentümlichen Sitz der Türken mit untergeschlagenen Beinen zurückzuführen. In dieser Stellung liegen die hinteren oberen Ränder der Trochanteren der oft harten Unterlage direkt auf und ist der dort gelegene Schleimbeutel dann notwendig einem häufigen, erheblichen Druck ausgesetzt. Als Folge dieser Druckwirkungen beobachtete W. 3mal fibromartige Verdickungen haselnuß- bis hühnereigroß an diesen Schleimbeuteln, und zwar bei 2 Pat. genau symmetrisch auf beiden Seiten. Die exzidierten Geschwülste zeigten anatomisch dichtes fibröses Gewebe. Tuberkulose dieser Schleimbeutel hat W. bei 8 Pat. gesehen, zum Teil von mächtiger Ausdehnung und auch unter die Fascien und Glutaealmuskulatur entwickelt. Die Behandlung mit breiter Inzision und Ausräumung des Fungus nebst der Abszeßmembran, dazu Anwendung von Jodoform führte stets zu völliger Heilung. Symptomatisch findet sich bei diesem zu stattlicher Geschwulstbildung der Trochantergegend führenden Leiden nur ge-

Digitized by Google

ringe Behinderung in der Beweglichkeit des Hüftgelenkes; im übrigen ist die Unterscheidung von tuberkulösen Primärerkrankungen der Beckenknochenteile mit sekundären Abszessen von Wichtigkeit und keineswegs leicht, wenn auch Röntgenbilder viel zur Erkenntnis beitragen können, wofür ein paar belegende Beobachtungen beigebracht werden.

Schließlich berichtet W. noch einen Fall von Tuberkulose des Schleimbeutels am Biceps femoris, wo ein Abszeß zwischen langem Bicepsbauch und Semitendinosus und Semimembranosus bis zum Tuber ischii auszuräumen war, und einen solchen von Tuberkulose der Weichteile der Sacroiliacalgegend, wahrscheinlich der Bursa subcutanea sacralis oder Spina il. p. s.

Die Literatur zur Sache ist kurz angezogen.

Meinhard Schmidt (Cuxhaven).

29) **K. Keller.** Zur Kasuistik und Histologie der kavernösen Muskelangiome.

(Deutsche Zeitschrift für Chirurgie Bd. LXXIV. p. 574.)

K. publiziert einen im Wiesbadener Diakonissenhaus Paulinenstiftung (Dr. E. Pagenstecher) bei einem 20jährigen Dienstmädchen operierten Fall. Dieselbe hatte schon von frühester Jugend eine Geschwulst an der Hinterseite des rechten Oberschenkels, welche zeitweise schwoll und Schmerzen machte. Sie nahm das mittlere Drittel des Oberschenkels ein und schien mit der Muskelfascie in inniger Verbindung zu stehen. Bei der Operation zeigt sich die Aponeurose von einer Fettmasse durchsetzt, die zwischen Biceps und Semimembranosus sich als großer Klumpen hineinerstreckt und mit dem Semimembranosus zusammenhängt. Ungefähr in der Mitte wird ein kavernöses Maschenwerk eröffnet, aus dem venöses, flüssiges Blut, auch einige Gerinnsel abfließen. Zur gründlichen Entfernung der ganzen Geschwulstmasse muß der Muskel größtenteils entfernt werden. Heilung durch Bluterguß in die Wundhöhle und Eiterung gestört, aber ohne Gehbehinderung vollendet. Mikroskopisch ergaben sich am Muskel atrophische Prozesse, der kavernöse Geschwulstteil enthält Bluträume verschiedener Bauart, meist solche von bindegewebiger Wandung mit Endothelbelag. Das das Kavernom umhüllende Fettgewebe besitzt eine auffallend selbständige Entwicklung, so daß die Geschwulst im ganzen wohl als ein Fibrolipoangiom zu bezeichnen wäre. K. vergleicht sie mit den spärlichen (22) in der Literatur niedergelegten Parallelfällen. Die Unterextremitäten scheinen eine mäßige Prädisposition für die Erkrankung zu besitzen. Bei großer Ausdehnung der Geschwulstbildung, die meist angeboren ist oder doch wenigstens in der ersten Lebenszeit beginnt, kann Amputation notwendig werden. Zum Schluß 10 Nummern zählendes Literaturverzeichnis. **Meinhard Schmidt** (Cuxhaven).

30) **Durlacher** (Ettlingen). Ein Beitrag zur Ätiologie der akuten Osteomyelitis.

(Münchener med. Wochenschrift 1904. Nr. 38.)

In dem mitgeteilten Falle von innerhalb weniger Tage tödlich verlaufener Staphylokokkenosteomyelitis am unteren Ende des rechten Femur eines 12jährigen Mädchens wurde bei der Sektion in der Muskulatur des rechten Oberschenkels ein Kieselsteinchen entdeckt, das vor $2^1/_2$—3 Jahren bei einer unbedeutenden Verletzung der Haut desselben hineingelangt sein mußte. Da weder eine Infektionskrankheit, noch sonst eine entzündliche Affektion oder ein Trauma unmittelbar vor der Erkrankung bestanden hatte, glaubt D. annehmen zu dürfen, daß die mit dem Steinchen eingewanderten Staphylokokken, latent an Ort und Stelle liegen geblieben, plötzlich zum Ausbruch der Osteomyelitis geführt hätten.

Kramer (Glogau).

31) **W. N. Bersem.** Over de behandeling van het genu valgum.

(Nederl. Tijdschrift voor Geneeskunde 1903. I. Nr. 25.)

Bericht über 87 Genu valga (bei 55 Pat.), die von 1891—1901 in der Utrechter chirurgischen Klinik behandelt wurden.


Digitized by Google

13mal wurde der Etappengipsverband angewendet; die mittlere Behandlungsdauer war 26 Wochen; bei 2 Knien entwickelte sich ein Schlottergelenk, 1mal trat Rezidiv auf. Die Methode soll nur bei sehr leichten Fällen in Anwendung kommen.

12 Knie wurden mittels redressierenden Gipsverbandes nach v. Mikulicz-Gersuny behandelt. Behandlungsdauer 15 Wochen. 2mal trat Rezidiv auf.

8mal wurde das Redressement forcé gemacht. Behandlungsdauer 12 Wochen. 1mal blieb ein leichter Grad von Banderschlaffung des Gelenkes bestehen. Rezidiv wurde nicht beobachtet.

1mal wurde eine lineäre Osteotomie der Tibia und Fibula gemacht.

49mal wurde schließlich die Mac-Ewen'sche Osteotomie des Femur gemacht. Die mittlere Behandlungsdauer betrug hier 11 Wochen. Rezidiv kam nicht vor.

Bei 7 Fällen kam es zu einer Verkürzung bis zu 8 cm, 1mal zu einer solchen von 5 cm. Bei diesem letzten Falle war das Bein aber schon vor der Operation verkürzt.

Der erste Verband bleibt höchstens 4 Wochen liegen; bei sehr starker Valgität wird die Osteotomie mit der Methode von Mikulicz-Gersuny kombiniert. Wenn starke Neigung zu Dislocatio ad longitudineum besteht, wird gleichzeitig ein Extensionsverband angelegt.

In 2 Fällen blieb eine gewisse Steifigkeit des Gelenkes bestehen.

Alles in allem soll also für alle irgendwie schweren Fälle die Osteotomie nach Mac-Ewen die Methode der Wahl sein, und sind bei sorgfältig geleiteter Nachbehandlung ihre Resultate als sehr gute zu bezeichnen.

Sträter (Amsterdam).

32) **Reismann.** Der Epiphysenbruch des Femur im Kniegelenke.

(Deutsche Zeitschrift für Chirurgie Bd. LXXIV. p. 210.)

Ohne eigene Beobachtungen beizubringen theoretisiert R. über die Verletzung im Anschluß an den von Summa veröffentlichten Fall (cf. unser Blatt p. 829 laufenden Jahres). Die abgelöste untere Femurepiphyse ist eigentlich nicht disloziert, sondern steht nur in einer der Knieflexion entsprechenden Stellung, während die Diaphyse in Streckstellung steht. Repositionsversuche müssen demgemäß in Beugestellung begonnen werden, und bietet im ganzen die Verletzung ein analoges Seitenstück zur Epiphysenlösung am unteren Humerusende.

Meinhard Schmidt (Cuxhaven).

33) **Ebner.** Ein Fall von Ganglion am Kniegelenksmeniscus. (Aus der Privatklinik von Geh.-Rat Garrè in Königsberg.)

(Münchener med. Wochenschrift 1904. Nr. 39.)

Unter den bisher beschriebenen zehn Fällen von Ganglion an der unteren Extremität waren nur zwei sicher von der Kniegelenkskapsel ausgegangen, während bei zwei anderen dies nur wahrscheinlich erschien. In dem von E. mitgeteilten wurde der Zusammenhang der durch ein chronisches Trauma entstandenen, dem Pat. sehr heftige Schmerzen verursachenden, taubeneigroßen Geschwulst mit dem Kniegelenksmeniscus durch die Operation nachgewiesen. Das Ganglion bestand aus vielen kleinen cystischen Hohlräumen mit gelblichem, gallertigem Inhalt; über den mikroskopischen Befund siehe das Original. Der Meniscus externus, auf dem das Ganglion breit aufsaß, war auffallend gelb verfärbt; mit dem Gelenkinnern kommunizierte das Innere des Ganglion nicht.

Kramer (Glogau).

34) **J. Vüllers.** Über einen Fall von Genu varum paralyticum.

(Zeitschrift für orthopädische Chirurgie Bd. XIII. Hft. 1.)

Der in der Anstalt von Schanz (Dresden) beobachtete Fall betrifft das linke Bein eines 9 Jahre alten Mädchens. Einen zweiten Fall konnte Verf. in der Literatur nicht finden. Die Ausbildung der Deformität wurde dadurch begünstigt,

Digitized by Google

daß das Mädchen beim Sitzen das linke Bein gewohnheitsmäßig unter das rechte schlug. Dadurch wurde die Last des Körpers auf die Innenseite des linken Kniegelenkes übertragen und der Deformität die Ausschlagsrichtung gegeben.

J. Riedinger (Würzburg).

35) **H. Wolff.** Über die praktisch chirurgische Bedeutung des Sesambeines im Musculus gastrocnemius.

(Berliner klin. Wochenschrift 1904. Nr. 40.)

Verf. hat bei einem Pat., welcher seit 12 Jahren im Anschluß an einen Fall auf das linke Knie wiederkehrende und sich allmählich vermehrende Beschwerden hatte, das Kniegelenk von hinten eröffnet, um einen freien Körper zu entfernen, den er nach der Röntgenaufnahme im Gelenke vermutete. Der Körper wurde nicht gefunden trotz breiter Eröffnung des Kniegelenkes. Die anfängliche Depression des Operateurs wurde beseitigt durch den Erfolg des Eingriffes. Nach glattem Heilungsverlaufe konnte fast vollkommene Beweglichkeit erzielt werden, und Pat. war, trotzdem der Körper nicht entfernt wurde, von seinen langen Beschwerden befreit.

Die Fehldiagnose, vor der den Verf. wohl eine genauere Betrachtung des gut gelungenen Röntgenbildes hätte schützen können, war verschuldet durch die vorhandenen Maussymptome. Es handelte sich in diesem Fall um ein Sesambein in der äußeren Ursprungssehne des Musc. gastrocnemius.

Den glücklichen Erfolg der Operation erklärt sich W. durch die Annahme, daß die chronisch-traumatische Kniegelenksentzündung, um die es sich hier handelte, durch die breite Eröffnung des Gelenkes in der Weise zur Ausheilung kam, daß die Freilegung einen Reiz bildete ähnlich dem, wie er in solchen Fällen durch Gelenkspülungen mit Karbolsäure usw. so häufig erfolgreich angewendet wird.

Langemak (Erfurt).

36) **P. Duval.** L'amputation ostéoplastique de jambe à lambeau postérieur. Resultats éloignés.

(Revue de chir. XXIV. ann. Nr. 1.)

Die osteoplastische Amputationsmethode Bier's hat in Frankreich bisher wenig Nachahmer gefunden. D. zeigt deshalb an vier Krankengeschichten aus seinem und Quénu's Material, welche vorzüglichen Resultate man damit erreicht, besonders wenn man den knöchernen Abschluß des Stumpfes mit der Bildung eines stoffreichen hinteren Lappens vereinigt.

Die aus der vorderen inneren Seite der Tibia gebildete Knochenplatte wurde entweder mit der Fibula mittels Silberdraht vernäht oder einfach auf die Schnittfläche der Tibia aufgelegt. Das Periost genügte völlig zur Ernährung.

Christel (Metz).

37) **E. Deetz.** Über Luxatio pedis sub talo nach vorn mit Talusfraktur.

(Deutsche Zeitschrift für Chirurgie Bd. LXXIV. p. 581.)

Beobachtung aus der Rostocker Klinik. 17jähriger Knecht wird in einer Sandgrube von einem Erdrutsch überrascht, sucht zu fliehen, stolpert und fällt auf die linke Seite, während Sandmassen auf seinen rechten Fuß rollen. Letzterer, gleich gebrauchsunfähig, geschwollen und schmerzhaft, wird vom Arzte zunächst eingegipst, der aber nach Abnahme des Verbandes 3 Wochen später, als die Schwellung zurückgegangen war, selbst die richtige Diagnose stellt. Klinischer Befund war: Fuß in Varus-Malleolarisstellung. Fersengegend nach vorn abgeflacht, die normale nach hinten konkave Ausbiegung der Achillessehne verschwunden. Der Fuß erscheint im vorderen Abschnitte verlängert, in seiner Beweglichkeit beschränkt, zum Teil durch Schmerzen. Sohlenabdruck des Fußes entsprechend der bestehenden Supinationsstellung verschmälert. Röntgen zeigt

Digitized by Google

außer der Verrenkung der Knochen einen Bruch im Talushals. In Narkose mißlingt ein Repositionsversuch in forcierter Plantarflexion bei gebeugtem Knie. Deshalb Operation. Dabei zeigt sich das Lig. calcaneo-fibulare am Calcaneus abgerissen, die Sehenscheide der Peronei eröffnet, die Sehnen nach oben luxiert, Lig. talocalcaneum interosseum teilweise zerrissen, Querbruch des Talushalses. Nun gelingt es, mit einem Elevatorium die Knochen in die richtige Stellung zu hebeln. Heilung per primam, Aufstehen nach 3 Wochen, Entlassung nach sirka 2 Monaten mit gutem funktionellem Resultate. 4 Monate später alle Bewegungen gut, in der Knöchelgegend ganz geringe Varusstellung, Umfang der Knöchelgegend um 3 cm größer als auf der gesunden Seite.

D. hat die sehr seltenen Fälle der Luxatio sub talo — 28 — mit seinem verglichen. Am häufigsten ist die Verrenkung nach außen (21 bezw. 25 Fälle). Die gewöhnliche Veranlassung ist Sturz aus beträchtlicher Höhe. Nur noch ein Kranker wurde auch durch Erdverschüttung verletzt. Die Diagnose ist nicht leicht, manchmal nur mit Röntgen zu stellen. Prognose bei baldiger Reposition gut; bei veraltetem Falle kommt die blutige Reposition, bei deren Versagen die Exstirpation des Talus (einmal von Küster gemacht) in Frage.

Mehrere Skiagramme und ein Literaturverzeichnis von 46 Nummern sind beigegeben. **Meinhard Schmidt** (Cuxhaven).

38) G. Fischer. Zur Luxation des I. Metatarsalknochens.

(Deutsche Zeitschrift für Chirurgie Bd. LXXIV. p. 55.)

F. berichtet einen eigenen Fall aus seiner Krankenhausabteilung in Hannover-Linden. Einem 17jährigen Schlosserlehrling war, als er von einem Wagen absprang und hierbei stürzte, der linke Fuß zwischen Schutzblech des Wagens und ein Schienengeleise gequetscht. Resultat: eine dorsolaterale Verrenkung des I. Metatarsus, kompliziert mit Zerreißung der Haut nebst Frakturen seiner Gelenkfläche und des I. Keilbeines. Reposition gelang erst nach Resektion der Basis des Knochens in $1^1/_2$ cm Breite. Es folgt teilweise Nekrose der stark gequetschten Haut, und war die übrigens fieberlose Heilung erst in 9 Wochen vollendet mit Hinterbleib einer Verkürzung der großen Zehe. Gehfähigkeit alsbald sehr gut.

F. stellt die recht spärliche Kasuistik der Verletzung zusammen: 18 Fälle, die mannigfachste Spielarten des Befundes ergeben (8 dorsale, 1 dorsolaterale, 1 dorsomediale, 3 plantare, 1 mediale Verrenkung, dazu 4 doppelte, wo beide Gelenkenden des Knochens ausgeschaltet sind). Diagnose und Reposition sind meist leicht, letztere durch Zug und Druck. 3mal ist die Reposition mißlungen. Außer F. hat auch Annequin eine Resektion des Gelenkendes ausgeführt, ebenfalls mit gutem Resultat. Eine von Demarquai wegen Doppelverrenkung gemachte Totalexzision des Knochens hinterließ leichtes Hinken. Hardy hat eine angeborene doppelseitige Subluxation des I. Metatarsus nach unten beschrieben.

Meinhard Schmidt (Cuxhaven).

39) H. Marx. Ein Fall von Sesambeinfraktur. (Aus der chir. Klinik der Universität Heidelberg.)

(Münchener med. Wochenschrift 1904. Nr. 38.)

Die Verletzung war beim Herabsteigen von einer $^3/_4$ m über dem Erdboden gelegenen, eisernen Stufe durch Ausgleiten des Mannes mit dem linken Fuß und Auffallen des Körpers auf den rechten Fuß erfolgt und stellte einen isolierten Bruch des medialen Sesambeines der Articulatio metatarso-phalangea der rechten großen Zehe dar. Die Diagnose wurde erst in der Heidelberger Klinik durch Röntgenaufnahme gestellt, nachdem sich Pat. bei Arbeitsversuchen lange Zeit mit Schmerzen gequält hatte; diese waren beim Gehen bei der Abwicklung des Fußes, bei stärkerer aktiver Flexion und stärkerer passiver Streckung der Großzehe besonders hervortretend und stellten sich auch bei Druck auf die mediale Seite des Großzehballens ein. Therapeutisch kommt nur noch die Exstirpation des zer-

Digitized by Google

splitterten Sesambeines in Betracht, da jede andere Behandlung erfolglos gewesen war. **Kramer** (Glogau).

40) **Riedel.** Die Entfernung der Urate und der Gelenkkapsel aus dem an Podagra erkrankten Großzehgelenke.

(Deutsche med. Wochenschrift 1904. Nr. 35.)

R. berichtet über zwei Fälle, in denen er bei einem akuten, auf das Großzehengelenk beschränkten Gichtanfall durch Entfernung der Kapsel sowie der Urate mit nachheriger Tamponade Dauerheilung erzielt hat. Er empfiehlt dies Verfahren bei dem ganz isoliert an Podagra erkrankten Gelenke, da das Großzehengelenk dem Messer sehr zugänglich und gleichzeitig sehr widerstandsfähig ist.

Borchard (Posen).

41) **M. Matsuoka.** Beitrag zur Lehre von dem Adamantinom.

(Deutsche Zeitschrift für Chirurgie Bd. LXXIV. p. 594.)

Beobachtung aus der Klinik in Tokyo, betreffend einen 25jährigen Pat., der seit 5 Jahren eine Geschwulst in der Mittelpartie des linken Unterkieferkörpers trug. Dieselbe saß im Zentrum des Knochens, dessen Wände stark verdünnend und vortreibend, war hühnereigroß, mehrfach fistulös durchgebrochen, übrigens bindegewebig eingekapselt, von elastisch weicher Konsistenz. Die Operation bestand nach Ausmeißelung eines angemessenen Stückes der Knochenkapsel in Heraushebung der ziemlich fest haftenden Geschwulst, sowie in einer Plastik mittels Knochenperiostlappens zur Ersetzung der Lücke. Heilung nach 5 Wochen. Mikroskopisch zeigte die Geschwulst einen drüsenartigen Bau mit sehr lockerem zellenreichen Bindegewebsstroma, das ganze auf den ersten Blick an ein Adenom erinnerte. Indessen zeigen sich die drüsenartigen Hohlgänge gefüllt mit mehrschichtigen schlanken Zylinderepithelzellen, die völlig den Zahnschmelzzellen des Embryo gleichen; die Geschwulst ist mithin als Adamantinom zu bestimmen. Pat. ist nach 2 Jahren rezidivfrei. Mehrere Abbildungen illustrieren gut die histologische Beschreibung; die einschlägige Literatur (elf Arbeiten) ist angezogen.

Meinhard Schmidt (Cuxhaven).

42) **Krieg.** Über chirurgische Behandlung der Kehlkopftuberkulose.

(Archiv f. Laryngol. u. Rhinol. Bd. XVI. p. 288.)

Verf. spricht sich in längeren Ausführungen zunächst im allgemeinen für chirurgische Behandlung der Kehlkopftuberkulose aus, dann im speziellen für die Anwendung der Galvanokaustik. Er weist das nach durch seine Erfolge zunächst beim Lupus laryngis, von dem er uns in einer Tabelle 11 Beispiele vorführt. In einer zweiten Tabelle werden 60 Fälle von nicht lupöser Kehlkopftuberkulose geschildert, die alle durch chirurgische Methoden, und zwar besonders durch Galvanokaustik, zur Heilung bezw. zur Vernarbung gebracht sind.

Manasse (Straßburg i. E.).

43) **Hosmer.** On the use of an electro-magnet for removal of a foreign body from a bronchus.

(Annals of surgery 1904. September.)

Ein Kind hatte eine Nähnadel verschluckt, die, wie das Röntgenbild zeigte, im Hauptbronchus, etwa in der Höhe der 7. Rippe, lag. Durch den unteren Luftröhrenschnitt wurde eine Metallsonde eingeführt, die an einen starken Magneten angeschlossen war; es gelang auf diese Weise, die Nadel zu entfernen. Der Magnet wird näher beschrieben. **Herhold** (Altona).

Originalmitteilungen, Monographien und Separatabdrücke wolle man an *Prof. E. Richter* in Breslau (Kaiser Wilhelmstraße 115), oder an die Verlagshandlung *Breitkopf & Härtel*, einsenden.

Druck und Verlag von Breitkopf & Härtel in Leipzig, Nürnbergerstraße 36/38.

Digitized by Google

Zentralblatt

für

CHIRURGIE

herausgegeben

von

E. von Bergmann, F. König, E. Richter,

in Berlin, in Berlin, in Breslau.

Einunddreifsigster Jahrgang.

Wöchentlich eine Nummer. Preis des Jahrganges 20 Mark, bei halbjähriger Vorauszahlung. Zu beziehen durch alle Buchhandlungen und Postanstalten.

Nr. 51. Sonnabend, den 24. Dezember. 1904.

---

1) E. Zuckerkandl. Atlas der topographischen Anatomie des Menschen. V. Heft: Bruchpforten, Extremitäten.

Wien, **W. Braumüller,** 1904. 250 S. 161 Figuren mit erläuterndem Texte.

In dem Vorworte zu diesem das schöne Werk schließenden Heft sagt Verf.: »Ich beabsichtigte, meinem Atlas ein charakteristisches Gepräge dadurch zu geben, daß er neben typischen Abbildungen solche enthalten sollte, welche bislang in unserer Literatur fehlten«. Wie sehr ihm das gelungen, zeigt namentlich auch diese letzte Lieferung, und in ihr wieder ganz besonders die sehr reichliche Zahl von Abbildungen — an Text gibt Verf. ja nur das allernot-

Digitized by Google

wendigste — aus dem Gebiete der Herniologie. Von diesen behandeln 24 die Gegend der Leistenbrüche, 17 die der Schenkel-' 11 der Nabelbrüche, 8 die Hernia abturatoria, 4 die Hernia ischiadica, und bringen nicht nur in äußerst klaren Abbildungen die normalen Verhältnisse mit besonderer Rücksichtnahme auf die Herniologie, sondern auch direkt Nachbildungen von Eingeweidebrüchen mit den durch sie veränderten Lageverhältnissen von Hautdecken, Fascien, Muskeln und Gefäßen, wie der durch die Pforte vorgetretenen Baucheingeweide. Auch von inneren Bauchfelltaschen, die zu inneren Einklemmungen Veranlassung geben können, haben Abbildungen mit ihren Erläuterungen Aufnahme gefunden. Die Behandlung der Extremitäten endlich zeigt ebenfalls des Verf. Interesse für die Fragen der praktischen Chirurgie, geht genauer als andere ähnliche Werke auf das Gebiet der Fascien, der Schleimbeutel, der Lymphknoten und -Gefäße ein und beschenkt uns mit einer ganzen Anzahl Bildern von Arterienanomalien, wie sie dem sorgsamen Präparator hier und da aufstoßen. Auf Querschnitte durch die Extremitäten hat Verf. verzichtet.

Jedenfalls kann der Atlas, der die reiche Zahl von 636 meist farbigen Figuren enthält, einem jeden Chirurgen nur auf das Beste empfohlen werden. Sein Preis beträgt bei tadelloser Ausführung 48 Mark.

Richter (Breslau).

---

2) **A. Läwen.** Experimentelle Untersuchungen über die Gefäßwirkung von Suprarenin in Verbindung mit örtlich anästhesierenden Mitteln.

(Deutsche Zeitschrift für Chirurgie Bd. LXXIV. p. 163.)

L. experimentierte an Fröschen im Leipziger pharmakologischen Institut, indem er deren Hinterextremitäten mit einer indifferenten Lösung, der die Gifte zugesetzt wurden, durchströmen ließ. Die Einfuhr derselben geschah in die Aorta, die Entnahme des venösen Blutes aus der Vena abdominalis. Zur Durchspülung wurde Rieger-sche Flüssigkeit mit Zusatz von 1% Gummi benutzt, welcher Suprarenin in Verbindung mit 1) Kokain, 2) Eukain, 3) Tropakokain hinzugefügt war. Es zeigte sich, daß die gefäßverengernde Wirkung des Suprarenin durch Kokain am wenigsten beeinträchtigt wurde (vergleiche die Kurven und Protokolle im Original), und daß mithin »sich zur Herstellung einer örtlichen Anästhesie für die kombinierte Anwendung mit Nebennierenpräparaten am besten das Kokain eignet«.

Meinhardt Schmidt (Cuxhaven).

---

3) **J. Thiers.** Wird die Giftigkeit des Kokain durch Kombination mit Adrenalin herabgesetzt?

(Deutsche Zeitschrift für Chirurgie Bd. LXXIV. p. 434.)

Zur Entscheidung obiger, besonders die Bier'sche Lumbalanästhesie beeinflussende Frage hat T. eine Reihe von Tierexperi-

Digitized by Google

menten gemacht, deren Resultat aber zu einer völlig verneinenden Antwort führt. Sämtliche Versuche sind an Katzen ausgeführt, und zwar wurden stets von je zwei möglichst gleichschweren Tieren das eine mit Kokain und Adrenalin, das andere als Kontrolltier mit Kokain allein injiziert. In der einen Versuchsreihe wurde Kokain mit Adrenalin zusammen gleichzeitig inkorporiert, in der anderen erhielt das Tier — in derselben Weise, wie Bier beim Menschen verfährt — erst die Adrenalineinspritzung und 5—7 Minuten später Kokain.

Die Tabellen zeigen, daß die Dosen des Kokain von 0,02 bis 0,25 schwankten, daß deutliche Vergiftungserscheinungen stets zugegen waren. Die Dosis des Adrenalins betrug 0,0005, gelöst in 1 ccm Kochsalzlösung. Statt daß die Giftwirkung bei den mit Adrenalin behandelten Tiere kleiner war, ist sie im Gegenteil größer; denn von den 15 gleichzeitig mit Kokain und Adrenalin injizierten Tieren sind im ganzen 10 eingegangen, von den 15 Kontrolltieren (nur mit gleichen Kokaindosen injiziert) nur 5. Die Zahl der Experimente mit zweizeitiger, sukzessiver Injektion von Adrenalin und Kokain beträgt 3. Die Tiere, die beide Mittel erhielten, krepierten sämtlich, von 3 nur mit Kokain behandelten nur 2.

Meinhard Schmidt (Cuxhaven).

---

4) **M. Mori.** Das Verhalten des Blutdruckes bei der Lumbalanästhesie.

(Deutsche Zeitschrift für Chirurgie Bd. LXXIV. p. 173.)

Seitdem Braun nachgewiesen hat, daß die gleichzeitige Anwendung von »Adrenalin« und Kokain die Resorbierbarkeit des letzteren bedeutend verzögert und dadurch seine Giftigkeit im höchsten Grade vermindert, hat Bier seine Lumbalanästhesie mittels kombinierter Injektion beider Mittel modifiziert, wobei die früher bei isolierter Kokaininjektion vortretenden lästigen Nebenerscheinungen in der Mehrzahl der Fälle fast gänzlich, gefahrdrohende Wirkungen stets ausblieben. Durch Einführung dieser Änderung erscheint die Methode wesentlich verbessert und ihr eine große Zukunft gesichert. Ihre Technik war folgende: »Man spritzt zunächst 0,5 ccm Adrenalin — 0,5 Sol. adrenalin. hydrochlor. (1 : 1000) — oder Suprarenin ein unter Zusatz von 0,5 Sol. natr. chlorat. physiolog. Die Kanüle bleibt 5 Minuten lang im Lumbalsack stecken, dann werden 1,75 bis 2 ccm einer 1%igen Kokainlösung eingespritzt. Nach 10 Minuten tritt Anästhesie ein. Bei der Operation oberhalb des Beckens ordnet man gewöhnlich für kurze Zeit Beckenhochlagerung an.

Verf. hat nun bei 50 Anästhesierten in der Klinik mittels des Apparates von Riva-Rocci Blutdruckmessungen angestellt mit Rücksicht auf die große Wichtigkeit, welche der Blutdruck bei Narkosen jeder Art, hinsichts deren Lebensgefährlichkeit, besitzt. Es handelte sich dabei um 6 Frauen und 44 Männer, in den ver-

Digitized by Google

schiedensten Lebensjahren (17—80) stehend, ebenso wie die Operationsdauer verschieden, von 10—50 Minuten schwankend war. Die erzielten Resultate sind sehr ungleich — sie werden von M. in sechs Gruppen gebracht. Nur bei fünf Fällen wurde nach der Suprarenininjektion eine minimale Blutdruckerhöhung beobachtet, die aber keine Folge der Injektion sein kann. Ein Pat. zeigte eine bedeutende Steigerung, die aber wohl auf Aufregung und Unruhe zurückzuführen ist. Bei der Mehrzahl der übrigen 44 Fälle ist der Blutdruck mehr oder minder gesunken, während er bei der Minderheit unverändert blieb. Klinisch am verfänglichsten ist die sechste Gruppe von neun Fällen, wo außer bedeutendem Abfall des Blutdruckes, Erbrechen, Schweißabsonderung, 3mal auch leichte Kollapserscheinungen beobachtet sind. Ob hier eine Folge der Lumbalanästhesie als solche anzunehmen sei, ist schwer ausmachbar. M. weist darauf hin, daß dergleichen auch nach subkutaner Kokaininjektion und Schleich'scher Ödemisierungsanästhesie vorkommen kann. Im ganzen scheinen schwächliche und alte Leute die Lumbalanästhesie gut zu vertragen, während das weibliche Geschlecht den nachteiligen Folgen derselben am meisten unterworfen ist.

Meinhardt Schmidt (Cuxhaven).

---

5) **P. Haglund** (Stockholm). Henrik Kellgren's manuelle Behandlungsmethode. Dargestellt von einem Arzte. Kritische Bemerkungen.

(Zeitschrift für orthopädische Chirurgie Bd. XIII. Hft. 1.)

Der Engländer Cyriax hat im Jahre 1903 sich anheischig gemacht, durch ein 506 Seiten langes Werk der medizinischen Welt die manuelle Behandlungsmethode des schwedischen Empirikers Henrik Kellgren bekannt zu geben. Das Werk ist aber ebensowenig wie die Methode wissenschaftlich begründet. Die vorliegende Arbeit, eine ausführliche Rezension dieses Werkes, läßt darüber keinen Zweifel aufkommen. Verf. hätte das Buch seinem Schicksal überlassen, wenn er es nicht für notwendig gehalten hätte, auf die Gefährlichkeit desselben hinzuweisen. Verf. sagt hierüber u. a. folgendes: »Durch eine energische Arbeit von für die Gymnastik interessierten Ärzten und hochgebildeten Gymnasten hat man hier in Schweden die schlimmsten von den vielen pathologischen Auswüchsen der heilgymnastischen Behandlungsmethode beseitigt. Jetzt kommt, hinter einem medizinischen Grade versteckt, ein Gymnastikphantast und gibt ein großes Buch, mit prachtvoller Ausstattung und verführerischem Titelblatt versehen, heraus, dessen Ziel von der ersten bis zu der letzten Seite ist, die schwedische Gymnastik zu dem niedrigen Standpunkte zurückzuführen, von welchem wir uns zu erheben erfolgreich versucht haben. Wie wird wohl beim Studium dieser scheinbar medizinischen Darstellung der nicht medizinisch gebildete Gymnast sich gegen die Versuchung wehren können,

Digitized by Google

dem verwerflichen Beispiele von Kellgren und seinen Schülern zu folgen? Hierin liegt eine große Gefahr für unsere schwedische Heilgymnastik und für das ganze hilfesuchende Publikum.«

J. Riedinger (Würzburg).

---

6) **L. Rosenfeld.** Krüppelschulen.

(Vortrag, als offizielles Referat gehalten auf dem I. internationalen Kongreß für Schulhygiene zu Nürnberg 1904. April. S.-A., 35 S.)

Nach den statistischen Erhebungen des Verf. ist die Zahl der Krüppel in und außer Deutschland keine geringe. In Deutschland sind beispielsweise zurzeit 320000 Krüppel vorhanden, ca. 253000 Erwachsene und 67000 Kinder unter 14 Jahren. Von letzteren erhalten mindestens 6700 geistig normale und bildungsfähige Krüppel keinen Unterricht. Den übrigen ist das Fortkommen im Leben mindestens erschwert. Ein großer Teil fällt der Armenpflege zur Last. Und doch wäre eine geeignete spezielle Erziehung in fast allen Fällen in der Lage, die Unglücklichen vor diesem Los zu bewahren. Es ist denn auch in der privaten und staatlichen Krüppelfürsorge schon manches erreicht worden. In München entstand das erste staatliche Erziehungs- und Unterrichtsinstitut für krüppelhafte Kinder, welches bedeutende Erfolge zu verzeichnen hat und als Vorbild dienen kann. Zahlreiche Anstalten, über die Verf. eine erschöpfende Zusammenstellung veröffentlicht, folgten nach; diese sind aber nur private Wohltätigkeitsanstalten geblieben. Verf. befürwortet eine ausgedehntere staatliche Fürsorge durch Errichtung von Krüppelschulen, die als Erziehungs-, Fortbildungs- und Heilanstalten auszugestalten sind. Er macht bestimmte Vorschläge über die zweckmäßige, innere Einrichtung derartiger Schulen im Rahmen von Internaten, über ihren Lehrplan, das Lehrmaterial, namentlich für den technischen Unterricht, über die Aufnahme in die Krüppelschulen, schließlich über die ärztliche Behandlung, die neben dem Unterricht gewährt werden könnte. J. Riedinger (Würzburg).

---

7) **Bogdanik.** Intraperitonealer Schnitt und Schnürnaht bei Operationen an der Harnblase.

(Przegląd lekarski 1904. — Wiener med. Presse 1904. Nr. 45.)

Verf. befürwortet den intraperitonealen Blasenschnitt nach Eröffnung der Bauchhöhle, wie ihn Rydygier angegeben hat, und empfiehlt die Schnürnaht zum Schließen der Blasenwunde. Ein langer Katgutfaden wird an beiden Enden mit je einer Nadel armiert und etwas oberhalb der Wunde zu beiden Seiten derselben schräg durch die Blasenwand durchgezogen, ohne die Schleimhaut zu berühren. In der Blasenwand kreuzen sich die Nadeln und werden wieder beiderseits hervorgezogen. Das Ein- und Ausstechen der Nadeln wird so lange wiederholt, bis der Faden unterhalb der Wunde geknotet werden kann. Diese Schnürnaht (durch zwei

Digitized by Google

Figuren illustriert) vereinigt die Wundränder exakt und verhütet das Durchdringen von Flüssigkeit selbst beim Anfüllen der Blase. Zwei Krankengeschichten sind der Arbeit beigeschlossen.

(Selbstbericht.)

---

8) **Berg.** A radical operation for malignant neoplasm of the urinary bladder.

(Annals of surgery 1904. September).

B. schlägt zur Entfernung der Lymphdrüsen beim Blasenkrebs eine intraperitoneale Methode vor. Nach extraperitonealer Freilegung der Blase wird das Bauchfell bei Frauen an der Umschlagsstelle von der hinteren Blasenwand zur Cervix, bei Männern an der vorderen Douglas-Falte quer durchtrennt und hinaufgeschoben bis zur Teilungsstelle der Art. ilac. commun. Die an der Iliac. interna liegenden Drüsen werden nach abwärts zu ausgeräumt. Dann wird nach Einlegen von Gazetampons oberhalb der Blase die Geschwulst aus der Blase rezesiert, die letztere genäht und mit Gazetampons bedeckt. Die oberen Tampons werden entfernt, und es folgt eine Naht des durchtrennten Bauchfells über der tiefen Gazetamponade. Verf. glaubt, daß auf diese Weise die Gefahr der Infektion des Bauchfelles auf ein Minimum reduziert wird. Zwei derartig mit Erfolg operierte Fälle werden beschrieben. **Herhold** (Altona).

---

9) **B. E. A. Moynihan.** A note on the intravesical separation of the urine from each kidney.

(Brit. med. journ. 1904. Juli 2.)

10) **Z. Lynn Thomas.** A note on de Cathelin's urine separator.

(Ibid.)

M. gibt eine Übersicht über die Bestrebungen, die gemacht worden sind, um den Urin jeder Niere getrennt zu erhalten. Der Harnleiterkatheterismus stößt oft auf Schwierigkeiten, ist nach M.'s Meinung auch nicht ganz ungefährlich. Die Frage, die Blase durch eine Scheidewand in zwei Teile zu zerlegen und den Urin jeder Hälfte getrennt aufzufangen, ist in brauchbarer Weise gelöst, zuerst durch den Urinseparator von Luys, dann durch den von Cathelin. Der letztere ist geformt wie ein gewöhnlicher Katheter, mit kürzerem Schnabel. Beim Gebrauch wird der Schnabel fest gegen die Symphyse gezogen und dann an seiner Konvexität eine ovale Feder ausgelöst, zwischen der eine Gummimembran gespannt ist. Das Instrument von Luys ist nach M.'s Erfahrung nur bei normaler Blase wirklich brauchbar, bei Infiltration des Blasengrundes wertlos, während der Cathelin'sche Separator die dann vorliegenden Schwierigkeiten eher überwindet. Letzterer hat den Vorzug, daß er sich auch bei Männern leicht einführen läßt, nur ist es schwierig, nach dem

Digitized by Google

Gefühl zu entscheiden, ob das Septum die Blase genügend ausfüllt. Im allgemeinen bevorzugt M. das Luys'sche Instrument bei Frauen, das Cathelin'sche bei Männern.

T. hat nur mit dem Instrument von Cathelin gearbeitet und ist mit dessen Anwendung zufrieden gewesen. **Weiss** (Düsseldorf).

---

11) **G. M. Edebohls.** The surgical treatment of Bright's disease.

New York, **Frank F. Lisiecki,** 1904.

In dem vorliegenden Werke gibt E. zuerst in chronologischer Ordnung seine bisherigen Publikationen über obiges Thema wörtlich wieder. Es folgen dann 72 Krankengeschichten bis Ende d. J. 1903 operierter Patienten. Daran schließt sich eine Analyse der Fälle und Resultate.

In Tabellenform sind:

1) die unmittelbare Mortalität (Durchschnitt $2^1/_2$ Tag) 7 Fälle;

2) die weiteren Todesfälle von 2 Monaten bis 2 Jahr, 1 Fall nach 8 Jahren, in Summa 22 Fälle und

3) die 43 Überlebenden von $11^1/_2$ Jahr bis 7 Monate (durchschnittliche Dauer 3 Jahre),

zusammengestellt.

Tafel IV enthält 17 Heilungen, 20 werden als gebessert bez. des Allgemeinbefindens und des Urinbefundes gerechnet.

Bei der Beurteilung der Resultate darf nach E. nicht vergessen werden, daß die meisten Pat. erst zur Operation kamen, nachdem alle anderen Behandlungsversuche, die chronische Nephritis aufzuhalten, fehlgeschlagen waren.

Bei den unmittelbaren Todesfällen ist festzustellen, daß bei 16 Pat. der Tod bald zu erwarten war, neun also durch die Operation gerettet wurden und in sieben Fällen nur der Versuch fehlschlug, wenn man die Statistik in anderer Form, wie Verf. meint, geben will.

Daß die ganze Frage noch nicht spruchreif ist, um ein richtiges Urteil über den wahren Wert der Nierenenthülsung zu geben, und die chirurgische Behandlung des Morbus Brightii vorerst nur einen Versuch darstellt, weil eine viel längere Beobachtungsperiode bei einer so eminent chronischen Krankheit notwendig sei, wird in der Vorrede und im Schlußwort, dem sich ein ausführliches Literaturverzeichnis aller Publikationen über diesen Gegenstand anschließt, betont.

Da über 51 von den 72 Fällen bereits berichtet wurde (cf. dieses Zentralblatt 1903 Nr. 41 p. 1141) liegen uns 21 neue Krankengeschichten vor und die weitere Beobachtung der früheren Pat.

Ein Urteil über diese letzte Serie abzugeben, fällt um so schwerer, als von Dauerresultaten hier noch nicht die Rede sein kann; denn

Digitized by Google

die erste Operation der neueren Reihe wurde im Februar 1903 ausgeführt.

Aber schon jetzt läßt sich sagen, daß auch diese Fälle außerordentlich ungleichwertig sind. Kein Mensch würde bei uns daran denken, alle diese verschiedenen Formen von Nierenerkrankung unter dem Titel »Morbus Brightii« zusammenzufassen.

Daher erklärt sich auch der einzig dastehende unverhältnismäßig häufige Befund von »einseitigem Morbus Brightii« (jetzt 11 Fälle).

Die Durchsicht dieser 11 Krankengeschichten ergibt jedesmal eine Komplikation mit oft recht hochgradiger Wanderniere. So möchten wir wenigstens in neun dieser einseitigen Fälle, die neben der Aushülsung ausgeführte Fixation ohne weiteres für den Heilerfolg mit verantwortlich machen.

In einer noch größeren Reihe von doppelseitiger Wanderniere wird die günstige Beeinflussung der Nephritis ebenso erklärlich.

So befinden sich unter den 43 Überlebenden auch 15 mit doppelseitiger Fixation.

Für die hohe Mortalität der neuen Reihe (sieben Fälle) muß gewiß der hohe Grad der Erkrankung mit in Betracht gezogen werden. Unter diesen 21 aber befinden sich wieder acht Fälle mit Lagerungsveränderungen.

Nach anderer Richtung fällt hin und wieder der Befund von Eiter im Urin und perinephritischen Prozessen bei der Operation auf. Selbst im weitesten Sinne wird der Begriff Morbus Brightii aber eitrige Nierenentzündungen ausschließen müssen, deren Heilungsvorgänge doch auf ein ganz besonderes Blatt zu setzen sind.

Bei einer seit drei Monaten durch Symptome, seit fünf Wochen aus dem Urinbefund sicher festgelegten doppelseitigen Schwangerschaftsnephritis (Puerperal-Eklampsie) brachte nicht die künstliche Frühgeburt, wohl aber die drei Tage später ausgeführte Aushülsung der Nieren Befreiung von den Anfällen. Nach 15 Monaten war auch der Urin normal. Aber schon zwei Tage nach der Entbindung und einen Tag vor der Operation war die enorme Eiweißmenge auf 0,1% heruntergegangen, während die Konvulsionen blieben (auch als Sonderabhandlung bereits publiziert im New York med. journal 6. Juni 1903).

Die Krankengeschichten lassen für den Leser in vielen Fällen eine einwandsfreie und erschöpfende Diagnostik vermissen. Die vollständige Ignorierung des Ureteren-Katheterismus läßt u. a. erst durch den Explorationsschnitt die Überzeugung von dem gesunden Zustande der anderen Niere gewinnen. Die Untersuchung des Urins jeder Seite würde aber auch in den doppelseitigen Fällen über die funktionellen Verhältnisse des nicht immer symmetrischen Nierenbefundes das Verständnis gefördert haben. So wirkt die Diagnosenstellung aus dem äußeren Anblick und der Tastung der Nieren nicht immer überzeugend, trotzdem wir dem Verf. bei dem reichlichen Material eine große Routine in der Deutung gewiß nicht ab-

Digitized by Google

sprechen wollen. Der Schluß aus der Konsistenzempfindung beim Palpieren und aus der Zeichnung der Oberfläche, sowie auch aus der Größe der Organe muß gewiß zu vielen Täuschungen Veranlassung geben.

Auf Exzisionen kleiner Partien wurde, um den Kranken nicht zu schädigen, fast immer verzichtet.

Bei der Deutung der Urinbefunde ist zwar bei Bestimmung des Harnstoffes stets die 24stündige Menge in Betracht gezogen worden; Verf. erwähnt aber selbst, wie die Ausscheidung von der Diät, Beschäftigung usw. abhängt, ohne daß wir eine Berücksichtigung dieser Faktoren vorfinden. Dieselben Momente dürften für die Gesamtmenge der festen Bestandteile und in gewisser Weise auch für den Eiweißgehalt maßgebend, aber nicht erwähnt sein. Die Feststellung der molekularen Konzentration hätte die Angabe von spezifischem Gewicht und Menge wesentlich ergänzt und ein Vergleich ein vollständigeres Bild von dem Zustande der Nieren vor und nach der Operation gegeben. — Die bakteriologische Untersuchung ist ganz außer Acht gelassen. Wenigstens in den Fällen mit Leukocytenbefund ist eine solche empfehlenswert.

Gerade das hohe Interesse, welches das vorliegende Thema bietet und dessen Behandlung wir dem Autor danken, nötigt uns, auf solche Ergänzungen hinzuweisen. Wir sind überzeugt, daß selbst, wenn es sich später einmal herausstellt, daß die Enthülsung der Nieren bei der Bright'schen Krankheit (im engeren Sinne) keine wesentlichen Vorteile bietet und die Lebensdauer einer Reihe Operierter, gegenüber derselben Anzahl unter möglichst gleichen Verhältnissen stehender und beobachteter, konservativ behandelter Kranker, nicht verlängert wurde, die Initiative von E. dennoch eine Förderung schon des allgemeinen Interesses für die genauere Unterscheidung der so überaus verschiedenartigen Entzündungszustände der Nieren bedeutet.

Vorläufig bleiben noch selbst bei Abzug aller nicht eindeutigen Krankenberichte des Verf. eine ganze Reihe durchaus einwandsfreier Fälle von Morbus Brightii, auch solcher im schwersten Stadium und nach langer vergeblicher konservativer Therapie, für die nicht erwiesen werden kann, ob irgendwelche andere Behandlungsart dieselben Heilresultate erzielt hätte wie die Aushülsung.

Loewenhardt (Breslau).

---

12) **E. M. Corner.** A lecture on the value of the imperfectly descendet testis, the advisability of operation and the value of the operations performed for its relief.

(Brit. med. journ. 1904. Juni 4.)

Der Wert des Hodens bei mangelhaftem Descensus beruht nach C.'s Meinung in erster Linie auf der »inneren Sekretion der Ge-

Digitized by Google

schlechtsdrüse, auf dem Einflusse, den dieselbe auf die weitere Entwicklung der im übrigen schon zu einer sehr frühen Periode des intra-uterinen Lebens hervortretenden sekundären Geschlechtscharaktere ausübt. Zur Fortpflanzung ist ein solcher Hode meist unbrauchbar, wenn auch in einzelnen Fällen von Kryptorchismus die Zeugungsfähigkeit erhalten geblieben ist.

Als Ursache der Sklerose und Atrophie des Organs glaubt C. nicht die vielfach angeschuldigten leichten Traumen ansehen zu können. Bei den 30 Operationen, die er ausgeführt hat, konnte er 16mal eine Torsion des Samenstranges feststellen. Da er außerdem häufiger Schmerzanfälle nachweisen konnte, die namentlich im Anschluß an Anstrengungen aufgetreten waren, nimmt er an, daß zu solchen Zeiten eine Steigerung der Torsion stattgehabt hat. Das Zustandekommen der Torsion denkt er sich so, daß eine Fixation des Hodens bezw. des Samenstranges in der Gegend des äußeren Leistenringes stattgefunden hat und nun bei Bewegungen der Hoden nach der Gegend der Spina sup. ant. gedrängt wird. Die Torsion kann einen solch hohen Grad erreichen, daß der Samenstrang drei oder viermal völlig um seine Achse gedreht ist. Das spricht dafür, die Abnormität möglichst frühzeitig der Operation zu unterwerfen, nach C.'s Meinung am besten, indem man den Hoden in die Bauchhöhle zurücklagert, da er dann am ehesten Gelegenheit hat, seine größtmögliche Entwicklung zu erlangen. Daß ein solcher Hode sich außerhalb der Bauchhöhle weiter entwickelt als ein in ihr versenkter, ist nach C. noch nicht erwiesen. Auch kann man nach der Versenkung die so häufig gleichzeitig bestehende Hernie besser radikal operieren.

Von der Fixierung des Hodens am Grunde des Hodensackes hält C. nicht viel. Ein derart behandeltes Organ zeigte zwei Jahre nach stattgehabter Operation mikroskopisch von Drüsengewebe kaum eine Spur. Die Operation kommt hauptsächlich bei den Fällen in Betracht, welche mit einer großen Hernie kompliziert sind, da dann das Herabziehen des Hodens am leichtesten gelingt. Den größten Nachteil der Operation erblickt C. darin, daß der Samenstrang weithin freipräpariert werden muß, infolge wovon die Zirkulationsverhältnisse noch mehr gestört werden können, als sie ohnehin schon sind.

16mal hat C. den Hoden exstirpiert. Die Gründe waren verschieden: akute Torsion, schwere Neuralgie. In keinem Falle konnte eine Produktion von Spermatozoen entdeckt werden. Im allgemeinen ist C. davon zurückgekommen, den Hoden zu opfern. Nur bei Individuen, die, über 23 Jahre alt, sich einer Bruchoperation unterziehen, hält C. die Kastration für berechtigt. Der Hode hat dann seine Aufgabe, der Entwicklung der sekundären Geschlechtscharaktere zu dienen, erfüllt.

Weiss (Düsseldorf).

Digitized by Google

13) **R. Klapp.** Die Behandlung der Hydrokele nach einem neuen Verfahren.

(Deutsche Zeitschrift für Chirurgie Bd. LXXIV. p. 354.)

Man spaltet den Hydrokelensack in seinem vorderen Umfang unter Vermeidung sichtbarer Gefäße. Nach Ablauf des Wassers krempelt man den Sack aus der Hautwunde hervor und rafft mit feinen Seidennähten, welche nur die Tunica vaginalis propria fassen, die Hydrokelenhüllen vom Schnittrande bis an den Samenstrang zusammen, wodurch die serösen Falten der Propria aufeinander gepreßt werden. Die Methode ist also ähnlich derjenigen von Storp, nur daß die Tunica propria nicht von der Communis abpräpariert wird. Das oft große Konvolut der gefalteten Hüllen wird reponiert, bildet sich aber sehr schnell zurück. Anwendung der Methode in der Greifswalder Klinik erzielte sehr gute Resultate.

Meinhard Schmidt (Cuxhaven).

---

14) **A. Martin.** Über die Erkrankung der sog. Adnexorgane des Uterus.

(Zeitschrift für ärztl. Fortbildung 1904. Nr. 19.)

Aus dieser Abhandlung von sonst gynäkologischem Interesse entnehmen wir, daß sich dem Verf. die Leukocytenzählung bei Eitervorgängen in den weiblichen Genitalien als diagnostisches Hilfsmittel durchaus bewährt hat.

Gutzeit (Neidenburg).

Kleinere Mitteilungen.

Ein neues Ureterenkystoskop für den Katheterismus eines oder beider Ureteren.

Von

Dr. Albert Freudenberg in Berlin.

Das nach meinen Angaben angefertigte Ureterenkystoskop für den Katheterismus eines oder beider Ureteren[1] zeigt zwei neue Prinzipien.

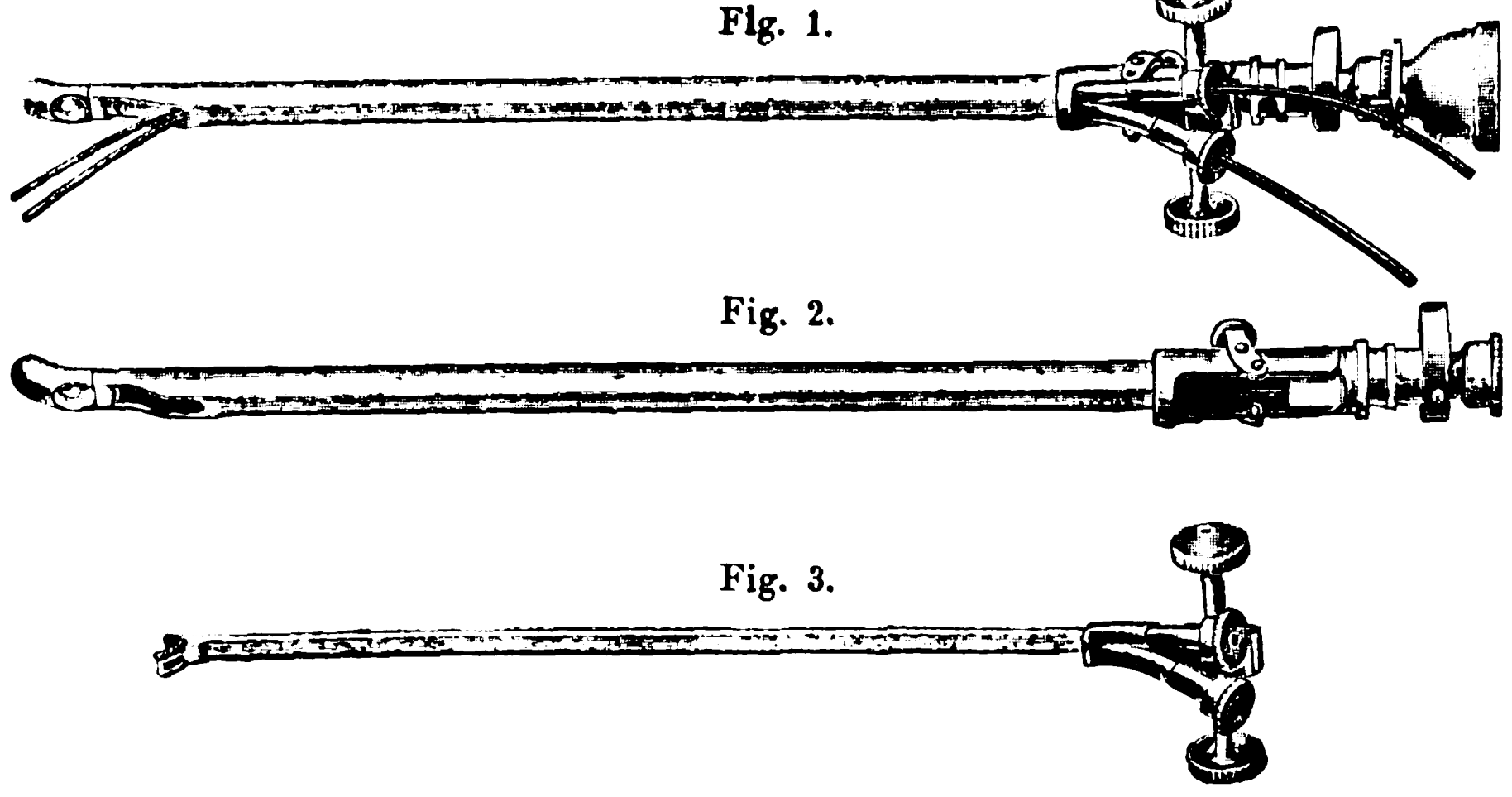
Das erste dieser Prinzipien ist, daß Lampe, Prisma (resp. Objektivlinse) und Austrittsöffnung für die Ureterenkatheter an der hinteren, der Konvexität des Schnabels entsprechenden Seite des Schaftes angebracht sind (s. Fig. 1). Infolge dieser Einrichtung liegen Lampe, Prisma und Austrittsöffnung dicht beieinander und können, ohne daß der vorspringende Schnabel im Wege ist, auch ganz dicht an die Ureterenmündungen herangeführt werden, die dadurch besonders gut erleuchtet, stark vergrößert und leicht von den Ureterenkathetern entriert werden. Außerdem braucht man bei diesem Arrangement nicht, wie es bisher nötig war, den Schnabel des Instrumentes nach hinten, also das Instrument um seine Achse zu drehen, um die Ureterenmündungen aufzufinden und zu katheterisieren, noch den Schnabel wieder nach vorn zu drehen, um das Instrument wieder herauszuziehen. Letzterer Vorteil ist besonders dann von Wichtigkeit, wenn man die Ureteren-

[1] Das Instrument wurde auf dem VIII. Kongreß der Association française d'Urologie in Paris, 20.—22. Oktober 1904, demonstriert.

Digitized by Google

katheter in den Ureteren liegen lassen will, während man das Instrument entfernt, also beim Verweilkatheterismus der Ureteren. Denn so ist die Kreuzung der Ureterenkatheter vermieden, die notwendigerweise eintritt, wenn man gezwungen ist, das Instrument um seine Achse zu drehen, um es herauszuziehen. Gerade diese Kreuzung aber ist eine der Ursachen, warum die Ureterenkatheter beim Herausziehen des Metallinstrumentes leicht mitgerissen werden, und es leuchtet darum ein, daß durch die neue Konstruktion das Liegenlassen der Ureterenkatheter in den Ureteren wesentlich erleichtert wird.

Vielleicht noch wichtiger in dieser Beziehung ist aber das zweite neue Prinzip meines Instrumentes. Dieses zweite Prinzip besteht darin, daß man nicht nur den optischen Apparat herausziehen kann, sondern auch die Zwischenwand[2] zwischen dem optischen Apparat und dem zur Aufnahme der Ureterenkatheter bestimmten Raum innerhalb des Instrumentes, eine Zwischenwand (s. Fig. 3), welche auf der vesikalen Seite den von Albarran angegebenen — übrigens etwas modifizierten — beweglichen Finger zur Dirigierung der Ureterenkatheter, auf der äußeren Seite die kleinen Eintrittsröhrchen für die Ureterenkatheter und das Rad zum Aufrichten des Albarran'schen Fingers trägt. Hat



Ureterenkystoskop nach A. Freudenberg.

1) Instrument armiert: optischer Apparat, Scheidewand und zwei Ureterenkatheter eingeschoben. — 2) Instrument nach Herausziehen des optischen Apparates und der Scheidewand. — 3) Die aus dem Instrument herausgezogene Scheidewand.

Reiniger, Gebbert & Schall, Erlangen.

man den optischen Apparat und diese Zwischenwand herausgezogen, so bildet das ganze Innere des Instrumentes einen einzigen großen, ovalen Kanal (s. Fig. 2), n welchem die Ureterenkatheter vollkommen frei beweglich liegen. Da so die Reibung im Innern enger metallischer Kanäle oder zwischen Instrument und Urethra, wie bei den älteren Konstruktionen, fortfällt, ist es nunmehr leicht, das Instrument über den Ureterenkathetern herauszuziehen, ohne daß diese dabei mit herausgezogen werden.

---

[2] Bei den weiteren Instrumenten werden wir wahrscheinlich, um noch Raum zu ersparen, diese Zwischenwand in der ganzen Längsausdehnung fenstern lassen. Ebenso werden wir es wahrscheinlich bei den weiteren Instrumenten so einrichten, daß diese Zwischenwand nicht, wie oben auf der Zeichnung, seitlich herausgezogen wird, sondern ebenso wie die Optik hinten aus der Achse des Instrumentes.

Digitized by Google

Will man bei liegendem Instrument **ausgiebige** Blasenwaschungen vornehmen, so braucht man nur den optischen Apparat herauszuziehen, durch das Innere des Instrumentes auszuspülen, und den optischen Apparat von neuem einzuführen. So kann man selbst das Instrument ohne **vorhergehende** Spülung der Blase anwenden, und kann den Ureterenkatheterismus noch mit Erfolg ausführen in Fällen, wo sich der Blaseninhalt schnell wieder trübt, z. B. bei Blutungen, Pyonephrose usw. Natürlich kann man aber auch, bei eingeschobenem optischen Apparat und eingeschobener Zwischenwand eines der zur Einführung der Katheter bestimmten Röhrchen zu Ausspülungen benutzen, die dann aber selbstverständlich weniger ausgiebig sind.

Das Instrument kann sowohl für den gleichzeitigen Katheterismus beider Ureteren angewendet werden, indem man nebeneinander zwei Ureterenkatheter (Kaliber 6—7 Charrière) einführt, wie für den Katheterismus nur eines Ureters, indem man einen dickeren Katheter (Nr. 8—9 Charrière) einführt. Übrigens lasse ich zurzeit von der Firma Porgès in Paris Ureterenkatheter von ovalem Durchschnitt anfertigen, die genau den in meinem Instrumente für einen Ureterenkatheter verfügbaren Raum ausfüllen. Das Lumen dieser ovalen Katheter ist naturgemäß größer als das eines entsprechenden runden Katheters, der den verfügbaren ovalen Raum noch passieren würde, was von Bedeutung sein dürfte, insbesondere für Fälle, wo ein dickflüssiges Sekret aus den Nieren abfließen soll oder wo man das Nierenbecken ausspülen oder drainieren will.

Die beiden geschilderten neuen Prinzipien meines Instrumentes sind von einander unabhängig, und man kann deswegen auch jedes von dem andern unabhängig bei der Konstruktion von Kystoskopen zur Anwendung bringen. Es ist übrigens sehr leicht, mein Instrument in ein solches umzuwandeln, welches zwar noch das zweite, aber nicht mehr das erste Prinzip zeigt. Man braucht dazu nur an Stelle des abgebildeten, die Lampe an der Konvexität tragenden Schnabels, einen entsprechend geformten, nach der anderen Seite gewendeten und die Lampe an der gewöhnlichen Stelle, also auf der Konkavität, tragenden Schnabel anzuschrauben.

Ich hoffe, daß es möglich sein wird, das Instrument auch für gewisse endovesikale Eingriffe (Fremdkörperextraktion, Galvanokaustik usw.) verwendbar zu machen, indem man geeignete Hilfsinstrumente anstelle der entfernbaren Zwischenwand einführt. Die Konstruktion derselben muß ich mir vorbehalten. Jedenfalls kann man das Instrument aber jetzt schon außer als Ureterenkystoskop auch als Irrigationskystoskop und zur Auspumpung kleiner Steinchen oder Steintrümmer verwenden[3].

---

15) Freie Vereinigung der Chirurgen Berlins.

142. Sitzung, den 14. November 1904.

Vorsitzender: Herr Riese.

1) Herr Warnekros demonstriert einen Pat. mit Unterkieferbruch, bei dem er die Fixation der Fragmente durch eine Kautschukinterdentalschiene mit bestem Erfolge bewirkt hat.

2) Herr Kroner: Ein Fall von Fraktur und Luxation der Patella.

Bei einer 31jährigen Frau trat bei schnellem Laufen ein heftiger Schmerz im linken Knie ein, sie fiel hin und konnte sich nicht mehr erheben. Man konstatierte eine Luxation der linken Patella nach außen und Zeichen einer Fraktur derselben, über deren Form man auch mit Hilfe des Röntgenbildes nicht zur

---

[3] Das Instrument wird verfertigt von Reiniger, Gebbert & Schall (Berlin-Erlangen). Ich halte mich für verpflichtet, den Eifer und das Verständnis, mit welchem die Firma und insbesondere ihr Werkmeister, Herr Brückner, bei der technischen Ausführung meines Instrumentes auf meine Ideen eingegangen ist, auch hier lobend hervorzuheben. Übrigens werden die Instrumente von der Firma mit einer Optik ausgestattet, bei welcher das mitunter störend auftretende Abbröckeln von Lackteilchen im Innern ausgeschlossen ist.

Digitized by Google

Klarheit kam. Bei der Eröffnung des Kniegelenkes zeigte sich die Patella in der Frontalebene gebrochen, so daß das eine Bruchstück die Knorpelfläche, das andere die konvexe Knochenfläche enthielt; das erstere war umgekantet, so daß es mit seinem Außenrand am Condyl. ext. festsaß und mit der Knorpelfläche schräg nach oben sah; das andere Bruchstück stand normal. Reposition. Vereinigung der Fragmente durch Catgutnaht. Heilung mit voller Funktion. K. glaubt, daß zuerst eine komplette Luxation entstand und beim Fall auf die vorspringende Kante die Fraktur und Verschiebung der Fragmente eintrat.

3) Herr V. Schneider: a. Akute Pankreatitis mit Ausgang in Nekrose und retroperitoneale Eiterung, durch Operation geheilt.

43jährige fettleibige Frau bekam nach früheren Gallensteinkoliken heftige Koliken im Epigastrium, Stuhlverstopfung, Erbrechen. Nachlaß der stürmischen Erscheinungen nach einigen Tagen. Unterlappenpneumonie. Operation (September 1902) 4 Wochen nach Beginn: hohes Fieber; Dämpfung in der linken Bauch- und Lendenseite mit Hautödem; Punktion ergab weißlichen, geruchlosen Eiter. Flankenschnitt durch Muskulatur und dicke Schwarten. Freilegung der Eiterhöhle, in die man am unteren Nierenpole vorbei gelangt, die hinten von der Wirbelsäule, vorn von durch dicke Schwarten verklebten Darmschlingen begrenzt wird; nach abwärts geht sie längs des zum Teil freiliegenden Ureters gegen das Becken. Extraktion eines länglichen nekrotischen Gewebsstückes; später stießen sich mehrere kleine Stücke ab, in denen Reste von acinösen Drüsen nachgewiesen wurden. Vorübergehend Austritt von Kot und Darmgas aus einer Perforationsöffnung im Colon transv. oder desc. Nie Entleerung von Pankreassaft; nie Zucker im Urin. Nach 10 Wochen Heilung. $1^1/_2$ Jahre später vorübergehend Zucker im Urin.

Seit einem Jahre Anfälle von ziehenden Schmerzen im Epigastrium und linken Hypochondrium, verbunden mit Übelkeit und Durchfall, verschieden von den früheren Gallensteinkoliken; sie sind entweder durch Darmverwachsungen oder chronische Pankreatitis bedingt; ein Tumor im Pankreas ist zurzeit nicht nachweisbar. Die akute Pankreatitis scheint hier mit Cholelithiasis in ursächlichem Zusammenhange gestanden zu haben.

Diskussion: Herr Körte bemerkt, daß in der Literatur ein Fall seiner Beobachtung dafür verwertet wird, daß der Verlust des Pankreas zu Diabetes führe. Der Fall ist zur Sektion gekommen: Körper und Schwanz fehlten und waren durch Narbengewebe ersetzt, der Kopf war erhalten und hypertrophisch. Es hatte also nur ein teilweiser Verlust des Pankreas stattgefunden, und es war reichlich so viel Pankreas vorhanden, daß man hätte meinen sollen, es genüge für die Zuckerverdauung.

b. Subkutane isolierte Zerreißung des Pankreas.

Der 18jährige Mann hatte von einer Handwagendeichsel einen Stoß gegen den Oberbauch bekommen und war ohnmächtig zusammengebrochen; bald danach zweimal Erbrechen, Klagen über dumpfen Druck in der Tiefe des Leibes. Puls 84, punktförmige Hämorrhagien im Epigastrium, keine Resistenz fühlbar. In der dritten Nacht nach der Verletzung erneutes Erbrechen, Ansteigen der Pulsfrequenz, heftige kolikartige Schmerzen im Epigastrium, Spannung der Bauchdecken. 64 Stunden post Trauma Laparotomie (epigastrischer Medianschnitt mit Querschnitt nach rechts). Aus dem rechten Hypochondrium quillt teils flüssiges, teils geronnenes Blut; Lig. hepato-gastr. blutig suffundiert, wird stumpf durchtrennt. Hinter dem Magen, unter der Leber bis zur Wirbelsäule und gegen die rechte Niere hin eine mit Blut und Blutgerinnseln gefüllte Höhle. Ausräumung derselben. Absuchung der hinteren Magenwand und Leber ergibt dort keine Verletzung; nur im Pankreaskopf ein von Fibrin und Blutgerinnseln bedeckter Querriß mit gequetschten Rändern, aus dem sich nach Entfernung der Coagula helle, fadenziehende Flüssigkeit entleert. Die mäßige Blutung aus dem Pankreas wird durch Umstechung gestillt. Tamponade und Drainage der Höhle. Reposition der zum Teil vorgefallenen und geröteten Darmschlingen; partieller Schluß der Bauch-

Digitized by Google

wunde. Exitus 2 Tage post oper. an Peritonitis. Die Sektion bestätigte, daß keine Läsion anderer Bauchorgane vorlag. S. konnte keinen analogen Fall in der Literatur auffinden.

4) Herr Mellin: Thiosinamininjektionen bei Narbenkontrakturen.

M. gibt zunächst eine Übersicht über die Erfahrungen, welche bisher über die Einwirkungen des Thiosinamins auf Narben der mannigfachsten Art und der verschiedensten Regionen sowohl von chirurgischer wie von innerer Seite bekannt gegeben worden sind, und berichtet dann über günstige Erfahrungen, welche in dem unter Leitung von Riese stehenden Britzer Kreiskrankenhause bei Narben nach Verbrennungen, Verätzungen, bei Operationsnarben und bei der Dupuytren'schen Kontraktur gemacht worden sind. Die Untersuchungen bei der letzteren Krankheit sind noch nicht abgeschlossen. Dagegen sind bei Verbrennungen die Injektionen der alkoholischen wie der wäßrigen Glyzerinlösung in 10—20%iger Konzentration in einigen Fällen von zweifellos günstigem Einfluß gewesen. Besonders hervortretend war derselbe bei einer Verbrennung, wo sich sehr straffe Narbenkontrakturen am Ellbogengelenk weit schneller zurückbildeten, als es durch mediko-mechanische Maßnahmen allein möglich gewesen wäre. Die Injektionen wurden entfernt von der Narbe vorgenommen; Schädigung des Gewebes, Ulzeration kam dabei niemals vor. Vorstellung der Pat., deren Arm zurzeit frei beweglich ist.

Diskussion: Herr Mankiewicz berichtet über Versuche bei Strikturen, wo die Injektionen nur einen vorübergehenden Erfolg hatten.

Herr Lexer muß nach den in der kgl. Univ.-Poliklinik gesammelten Erfahrungen sagen, daß die Erfolge nicht so gut sind, wie sie in der Literatur angegeben werden. Bei Injektionen in der Nähe der Narbe kam mehrfach nekrotischer Zerfall des Gewebes und Geschwürsbildung zur Beobachtung. Ferner waren die nach Injektion sowohl der alkoholischen wie der wäßrigen Lösungen auftretenden Schmerzen meist sehr erheblich und machten die vollständige Durchführung der Kur unmöglich. Bei der Dupuytren'schen Kontraktur war nur ein vorübergehender Erfolg bemerkbar. Nach Beendigung der Behandlung trat die Kontraktur wieder auf.

Herr Hildebrand betont, daß man bei der Beurteilung der Wirkung des Mittels die eigentlichen Narben von den chronisch entzündlichen, Narben bildenden Prozessen, wie die Dupuytren'sche Kontraktur und Keloid, trennen müsse.

5) Herr Riese: Beitrag zur Nierenchirurgie.

a. Resektion von Nierenbecken und Ureter.

R. hat eine intermittierende Hydronephrose mit normalen Urinverhältnissen bei einer 39jährigen Frau, bei der das Nierenbecken faustgroß erweitert war und ein nach unten gehender, mit dem Ureter verwachsener Recessus bestand, durch Resektion des Sackes und des anliegenden Teiles des Ureters und anschließende Naht in zwei Etagen per primam ohne Fistelbildung geheilt; gleichzeitig wurde die Nephropexie ausgeführt. Die Urinmenge war einige Tage nach der Operation normal.

b. Nierenexstirpation wegen Hypernephroids.

Bei der 29jährigen Frau war angeblich nach einem Stoß eine Geschwulst der rechten Niere aufgetreten, dann waren Blutungen gefolgt. Wegen der Größe des Tumors Entfernung per laparotomiam. Obwohl der Tumor ausschälbar war, keine regionären und Drüsenmetastasen bestanden, wurde er mit der Niere exstirpiert; glatte Heilung. Der subkapsuläre Tumor war gelblich, markig, an einigen Stellen zerfallen, gut abgegrenzt von der Niere; die mikroskopische Untersuchung charakterisiert ihn als Adenokarzinom, ausgehend von Nebennierenein-sprengung. Schon nach 3 Monaten hatten sich große metastatische Tumoren in der rechten Nierengegend retroperitoneal entwickelt. Da die Tumoren verschieblich waren, per laparotomiam Exstirpation der von der V. iliaca bis an die Porta hepatis reichenden, neben V. cava und Aorta liegenden retroperitonealen Lymph-

Digitized by Google

drüsentumoren; Naht der Vena cava. Glatte Heilung. Zurzeit, 6 Wochen post oper., besseres Allgemeinbefinden, keine Metastasen nachweisbar. Nach der mikroskopischen Untersuchung ist der Tumor mit Wahrscheinlichkeit als Hypernephroid aufzufassen, obwohl er zum Teil papillären Bau zeigt, weil sowohl im primären Tumor wie in den Lymphdrüsen die typischen protoplasmaarmen Zellen mit großem Kern und braun pigmentierte Zellen nachgewiesen sind.

Herr Israel bemerkt, daß die vielfach vorhandene Anschauung von der relativen Gutartigkeit der Hypernephrome auf Grund seiner Erfahrungen nicht zu Recht bestehe. Ungewöhnlich seien bei ihnen Metastasen auf dem Lymphwege, die dann sehr spät aufzutreten pflegen; gewöhnlich erfolge die Propagation durch Vermittlung der in den Tumor hineinbezogenen Venen. Auch bei den malignen Kystadenomen treffe man die protoplasmaarmen Zellen.

Herr Riese: Der Nachweis der braun pigmentierten Zellen ist hier für die Wahrscheinlichkeitsdiagnose bestimmend gewesen. Der Glykogenbefund, auf den Herr Hildebrand aufmerksam machte, ist noch nicht festgestellt.

6) Herr Riese: Erfahrungen auf dem Gebiete der Chirurgie der Gallenwege.

R. berichtet über seine bei 104 Operationen an Gallenblase und Gallenwegen gesammelten Erfahrungen. Bezüglich der Entstehung der Gallensteinkrankheit erkennt R. außer der Gallenstauung und der Infektion der Gallenwege der Disposition eine Rolle zu. Dafür, daß die Infektion bei der Cholecystitis und Cholangitis außer vom Darm aus auch vom Blute her stattfindet, bringt R. mehrere klinische Belege, und zwar für die Infektion mit Pneumokokken, Staphylokokken (Osteomyelitis), Streptokokken (Pyämie) und Gonokokken. Die Gallenkoliken müsse man auf Grund der chirurgischen Erfahrungen als entzündliche Sekretionskoliken ansehen.

Hinsichtlich der Indikationsstellung zur Operation nimmt R. folgenden Standpunkt ein: er verhält sich abwartend bei sog. erfolgreichen Koliken ohne Bestehen einer akuten Infektion und operiert hier nur, wenn die Anfälle sich häufen, und bei Leuten, die sich nicht schonen können und damit der Infektion stärker ausgesetzt sind. R. bevorzugt die Ektomie bei stark veränderter, nicht vorziehbarer Gallenblase, bei Verwachsungen mit dem Choledochus, um Hepaticus und Choledochus der genauen Absuchung zugänglicher zu machen.

Ebenso individualisierend ist R. bei der Operation hydropischer Gallenblasen verfahren, die nur bei starken Beschwerden, beim Übergang in ein akutes Stadium und je nach den Veränderungen an der Gallenblase bald cystostomiert, bald cystektomiert wurden. Bei Solitärsteinen hat R. einige Male die ideale extraperitoneale Cystotomie gemacht. Beim Choledochusverschluß hat R. unbedingt zur Operation geraten. Bei ganz akut einsetzenden Infektionen hat er möglichst sofort operiert, vielfach zu spät; es bestand bereits eine diffuse Cholangitis; eine ganze Reihe von Fällen mit Eiterbildung im Choledochus-Hepaticus wurde gerettet. Nach R.'s Erfahrung ist auch die diffuse Cholangitis bei operativem Eingreifen nicht absolut infaust. Er hat eine Frau operiert und geheilt, bei der sich Eiter aus dem Choledochus und Hepaticus entleerte, die Leberoberfläche mit multiplen, Kolibazillen enthaltenden Abszessen übersäet war; die Leberkonvexität wurde breit freigelegt, mehrere Abszesse inzidiert, die Gallenwege ausgespült, drainiert. Bei der ganz akuten Infektion der Gallenblase, den Empyemen mit Nekrose, Ulzeration, Gangrän steht R. auf dem Standpunkte, daß man möglichst bald radikal operieren, d. h. in erster Linie ektomieren soll. Unter 25 akuten und akutesten ektomierten Fällen starben drei, von denen zwei mit weitgehender Infektion der Gallengänge bei früherer Operation zu retten gewesen wären; ein dritter starb an Embolie. R. betont, daß er in dieser Beziehung auf demselben Standpunkte wie Körte stehe. Bei Krebs hält er bei nicht zu großer Ausdehnung des Prozesses die Probelaparotomie für indiziert; manche Fälle werden radikal operabel, in anderen wird eine Palliativoperation ausführbar sein; manchmal wird man statt

Digitized by Google

auf ein Karzinom auf einen obstruierenden Choledochusstein oder auf eine chronische Pankreatitis stoßen. Von R.'s 96 Operationen wegen Gallensteinleidens sind 55 Fälle Ektomien und nur 29 Cystostomien, die anderen reine Choledochotomien; und R. ist der Meinung, daß man immer mehr zur Ektomie gedrängt werden wird, wenn man die leichten Fälle nicht operiert. Von den 96 Fällen starben 16, von denen nur 4 Todesfälle vielleicht im direkten Zusammenhange mit der Operation stehen, während bei allen anderen schwere eitrige Cholangitis, Leberabszeß usw. den Tod verursachte, so daß die Pat. jedenfalls auch ohne Operation unrettbar verloren waren; die operative Prognose ist demnach im Verhältnis zu der Schwierigkeit der Operationen eine gute. Hinsichtlich der Rezidive ist R. der Meinung, daß echte Rezidive eintreten können; er hält sie aber für selten, und intrahepatische Steinbildung bei Choledochusverschluß entwickle sich nur, wenn es bereits zur Cholangitis gekommen war. Die meisten Rezidive beruhen auf dem meist sogar dem Operateur bewußten Zurücklassen von Steinen, das manchmal nicht zu vermeiden sei. Dafür, daß sich aus dem Cysticusstumpf ein kleines Gallenreservoir neu bilden könne, besitzt R. ein Präparat von einem seiner operierten Fälle, der wegen Tuberkulose später zur Obduktion gekommen ist. Bei seinen Choledochusoperationen hat R. nie durch das Duodenum gehen müssen, er hat es immer nur abgeschoben und die Steine vom Choledochusschnitt aus entfernt; der Choledochus wurde immer gut isoliert und mit Catgutfäden hochgehalten.

Diskussion: Herr Körte erkennt der Disposition eine erhebliche Rolle bei der Entstehung des Gallensteinleidens zu; sie bewirkt es, daß, wer die Cystostomie macht, Rezidive bekommt; auch bei Ausführung der Ektomie ist man nicht ganz sicher vor Rezidiven, da die hepatische Steinbildung zweifellos erwiesen ist. Bezüglich der Indikationsstellung stimmt K. mit dem Vortr. überein; man soll bei den einfachen Fällen zurückhaltend sein, wenn keine Entzündung da ist; bei akuten Fällen soll man bald einschreiten, um die Cholangitis zu verhüten.

Herr Israel bevorzugt ebenfalls die Cystektomie, da nach ihrer Ausführung sowohl seltener neue Stein- als Adhäsionsbeschwerden auftreten. Es ist ihm aufgefallen, daß die Koinzidenz von Gallen- und Nierensteinen nicht ganz selten ist, daß also die Disposition zur Steinbildung öfters an verschiedenen Stellen in die Erscheinung tritt. Er verfügt ebenfalls über einen Fall von Heilung einer Cholangitis diffusa, der nach der Hepaticusdrainage — ohne daß übrigens erhebliche Mengen Galle bei der Operation und auch nachher nach außen entleert worden sind — wider sein Erwarten geheilt ist.

Herr Rotter berichtet über eine Komplikation nach geheilter Choledochotomie, der zwei seiner Kranken $^1/_4$ resp. $^1/_2$ Jahr nach der Operation an Peritonitis erlegen sind. Es war in beiden Fällen ein neuer Verschluß des Choledochus durch herabgetretene Lebersteine zustande gekommen, und dabei war die Narbe des früheren Choledochusschnittes geplatzt, die Galle hatte sich in die Bauchhöhle ergossen.

7) Herr Möhring: Ein Fall von Volvulus.

Bei der 72jährigen Frau mit Ileus fand man bei der Operation (Oberarzt Brentano) im Abdomen trübseröses Exsudat, die Dünndarmschlingen gebläht, blaurot verfärbt und durch breite Adhäsionen vielfach miteinander verwachsen. Der gesamte Dünndarm war um den Mesenterialansatz um 180° gedreht. Nach Lösung zahlreicher Adhäsionen und Eventration der Dünndärme zeigte sich auch das Kolon an der Drehung beteiligt, so daß das Coecum mit Proc. vermif. in der Gegend der Milz saß. Durch Rückwärtsdrehung von links nach rechts wurden die Därme in normale Lage gebracht und reponiert. Ungestörte Rekonvaleszenz. Vorstellung.

8) Herr Löhlein zeigt einen Pat., bei dem man auf Grund des objektiven Befundes und der mikroskopischen Untersuchung einen exulzerierten Unterschenkeltumor als Sarkom diagnostiziert hatte und die Oberschenkelamputation vorgenommen hat. Nach der Operation trat bald eine Schwellung der entsprechenden In-

Digitized by Google

guinaldrüsen, der Iliacal- und Mesenterialdrüsen ein; der Kranke war in einem sehr elenden Zustande. An eine Exstirpation der Drüsentumoren war nicht zu denken. Es wurde eine Inunktionskur gemacht. Danach sind die Drüsenschwellungen zurückgegangen; der Mann hat sich seitdem auch körperlich erholt.

Richard Wolff (Berlin).

---

16) **B. de Jolinière. Observations de blessures de guerre par projectiles de différents calibres etc.**

(Arch. de méd. et de pharmacie militaires 1904. Oktober.)

Verf. schildert die Verwundungen, welche während des Feldzuges im äußersten Süden von Algier beobachtet wurden. Er behandelte 58 Verwundete; es eiterten hiervon 28 Wunden, ohne Eiterung heilten 30. Während 88,9% der durch großkalibriges Geschoß hervorgerufenen Verletzungen Eiterung zeigten, fand sich diese bei den kleinkalibrigen Verletzungen nur in 10% der Fälle. Das Geschoß an und für sich ist es nach B. nicht, was die Suppuration macht, sondern der Umstand, daß, je größer das Geschoß ist, desto leichter Kleider- und Hautfetzen in den Wundkanal hineingerissen werden. Je glatter das Geschoß ist, desto geringere, je rauher, desto größere Neigung zur Eiterung zeigt die Wunde. Während des Kampfes wurden die Wunden nur mit einem Verbande bedeckt, später wurde der Verband wieder abgenommen und nicht allein die Umgebung, sondern dort, wo die Wunde zugänglich war, auch diese selbst mit einer antiseptischen Lösung ausgewaschen. Verf. steht so im Gegensatze zu unseren Anschauungen, da wir auch bei zugänglicher Wunde keine antiseptische Auswaschung der frischen Wunde vornehmen würden. Er gibt übrigens selbst zu, daß diese antiseptische Auswaschung das Eintreten der Eiterung nicht verhindern kann.

Herhold (Altona).

17) **Örtel. Über Narkosen mit dem Roth-Dräger'schen Sauerstoff-Chloroform-Narkosenapparat.**

(Deutsche Zeitschrift für Chirurgie Bd. LXXIV. p. 320.)

Nach sorgfältigem Bericht über die bisherige Literatur zur Sauerstoff-Chloroform-Mischnarkose veröffentlicht Ö. seine eigenen Beobachtungen über Narkosen mit dem Roth-Dräger'schen Apparat, ohne anzugeben, wo und wann dieselben gemacht sind. Es sind im ganzen ca. 200 Narkosen mit dem Apparate vorgenommen, von denen für 50 bei größeren Operationen gemachte genaue Notizen über alle wichtige Einzelheiten gesammelt sind. Und zwar wurde festgestellt: 1) Verhalten des Pulses vor und während der Narkose. Er zeigt meist nur leichte Schwankungen, welche die Grenze von 20 Schlägen nicht überschreiten, hält sich für gewöhnlich ungefähr auf der nach Eintritt der Anästhesie festgestellten Höhe. In ca. $^1/_5$ der Fälle mäßige Zunahme der Frequenz, selten eine dauernde Abnahme. 2) Die Atmung wird in auffälliger Weise bei fast allen Pat. ganz bedeutend, bis fast ums Doppelte frequenter, dabei entsprechend oberflächlicher, bleibt aber regelmäßig und frei von Stöhnen und Stertor. Vielleicht ist hier die Mechanik des Apparates, an welchem der respirierende Mensch zwei Ventile bewegen muß, von ursächlicher Bedeutung. Jedenfalls ist die vermehrte Atemfrequenz nützlich, da sie rasche Entlüftung der Lunge von Kohlensäure und Chloroformgas gestattet. 3) Der Blutdruck wurde mit dem Riva-Rocci'schen Apparate gemessen. Er wird in der Regel zunächst erniedrigt, worauf eine langsame, von geringfügigen Schwankungen unterbrochene Erhöhung eintritt. 4) Der Eintritt tiefer Narkose ist der gewöhnlichen Narkose gegenüber verlängert. 5) Exzitation ist weniger häufig, milder und kürzer, der Chloroformverbrauch außerordentlich gering — im Mittel 0,63 g pro Minute. 6) Katzenjammer nach der Narkose war seltener als nach der gewöhnlichen Narkose, hysterische und andere Paroxysmen wurden nie beobachtet. Aussehen, Gesichtsfarbe der Pat. war stets vorzüglich.

Im ganzen nähert sich der Verlauf der Mischnarkose demjenigen der Äthernarkose. Sie ist zwar etwas kostspieliger als die gewöhnliche Narkose, dieser aber


Digitized by Google

ihrer erheblich größeren Sicherheit wegen vorzuziehen. Auch ist es ein Vorzug des **Roth-Dräger**'schen Apparates, daß bei Zutritt ernsterer Störungen sofort Einatmung reinen Sauerstoffes eingeleitet werden kann.

Meinhard Schmidt (Cuxhaven).

18) **Vorderbrügge.** Über schädliche Chloroformnachwirkung.

(Deutsche Zeitschrift für Chirurgie Bd. LXXIV. p. 1.)

V. berichtet 2 eigene einschlägige Fälle aus dem Danziger Stadtlazarett (Prof. Barth), von denen einer tödlich endigte. Fall 1. Blühendes, kräftiges Mädchen von 10 Jahren wird 3 Tage nach einem ganz leichten, ersten Anfall von Perityphlitis der Radikaloperation unterworfen, die in $^1/_2$stündiger Chloroformnarkose ganz glatt vollendet ist. Nach baldigem Erwachen und mehrstündigem Wohlbefinden tritt unter Pulsbeschleunigung eine auffallende Apathie ein, ohne daß Fieber oder irgendwelche mit der Wunde in Zusammenhang zu bringende entzündliche Erscheinungen sich einstellen. Im weiteren Verlauf tiefe Bewußtlosigkeit mit sehr lauten Delirien, während die Pulsfrequenz weiter steigt und Erbrechen, Ikterus und auf ein Minimum herabgesetzte Urinsekretion das Bild vervollständigen. Die Körpertemperatur erreichte bis zu dem ca. 100 Stunden nach der Operation unter Herzschwäche in tiefem Koma eintretenden Tode niemals 38°. Die mikroskopische Untersuchung ergibt schwere parenchymatöse Degenerationen und Verfettung in Leber, Herz und Nieren, wodurch die Diagnose Chloroformvergiftung bestätigt wurde; und zwar sind diese Veränderungen intensiv und ausgedehnt genug, um den tödlichen Ausgang verursacht zu haben. In dem zweiten, nicht tödlich endenden Falle kam in Frage, ob die krankhaften Erscheinungen auf Einatmung geringer Chloroformmengen oder auf Jodoformwirkung zurückzuführen seien. Doch ließ sich letztere Annahme mit großer Wahrscheinlichkeit ausschließen.

In der Allgemeinbesprechung wird auf die Literatur Bezug genommen, prophylaktisch der Gebrauch Anschütz'schen Chloroforms und kombinierte Morphium-Chloroform- bezw. Morphium-Chloroform-Äthernarkose empfohlen.

Meinhard Schmidt (Cuxhaven).

19) **Holzknecht und Grünfeld.** Nachtrag zu unserer im letzten Hefte dieser Zeitschrift erschienenen Mitteilung: Die Fremdkörperentfernung bei wechselndem Röntgen- und Tageslicht als Grundlage der Lehre von den radioskopischen Operationen.

(Deutsche Zeitschrift für Chirurgie Bd. LXXIV. p. 185.)

Verff. wahren betreffs der Apparatkonstruktion für wechselndes Röntgen- und Tageslicht ihre Priorität gegenüber Perthes und Grashey und finden auch, daß ihre Konstruktion mit denen dieser Autoren verglichen den Vorzug verdient.

Meinhard Schmidt (Cuxhaven).

20) **Levi-Dorn.** Ein Cancroid auf lupöser Grundlage bei starkem Diabetes, behandelt mit Röntgenstrahlen.

(Berliner klin. Wochenschrift 1904. Nr. 38.)

Ein 6 cm langes und 5 cm breites Geschwür, welches übelriechenden Eiter absonderte, wurde durch fünf längere, in Abständen von 48 Stunden vorgenommene, 10 Minuten währende Sitzungen und weitere sieben kleine Dosen von Röntgenstrahlen, durchschnittlich in Zwischenräumen von einer Woche angewendet, zur fast vollständigen Überhäutung gebracht. Drei kleine Stellen bedurften allerdings noch 23 Einzelsitzungen zur völligen Heilung. Trotz des Diabetes kam es nicht zur Gangrän. Der Erfolg ist bemerkenswert, weil er trotz der langen Dauer und großen Ausdehnung des Leidens, ohne wesentliche Reaktion und mithin ohne Belästigung des Pat. bewirkt wurde. **Langemak** (Erfurt).

Digitized by Google

21) **H. Braun.** Weiterer Beitrag zur Kenntnis der Stauungsblutungen nach Rumpfkompression.

(Deutsche Zeitschrift für Chirurgie Bd. LXXIV. p. 411.)

B. veröffentlicht einen neuen einschlägigen Fall, einen 39jährigen Landwirt betreffend, der in einer Kiesgrube verschüttet wurde. Eine kolorierte Tafel, ein Brustbild des Verletzten, zeigt zahlreiche Hautekchymosen, die aber an der durch den Hemdkragen geschützten Halspartie fehlen, und die stark sugillierten verschwollenen Augenlider. Ausgang des Falles günstig.

Es folgen Allgemeinbemerkungen über die Affektion, die schon 1837 von Ollivier d'Anger's bemerkt wurde und die ätiologisch auch durch einfache übertriebene Anwendung der Bauchpresse zustande kommen kann. Besonders hervorgehoben wird, daß dabei intraokulare und intrazerebrale Blutungen, sowie Albuminurie so gut wie stets fehlen. Das Ausbleiben der intraokularen Blutungen ist durch den Widerstand, den der intrabulbäre Druck leistet, dasjenige der Gehirnblutungen durch den intrakraniellen Druck zu erklären. Vielleicht kommt auch in Betracht, daß die arterielle sowie die venöse Blutwelle beim Eindringen in die Schädelkapsel einen hohen Widerstand findet (Hoppe).

Meinhard Schmidt (Cuxhaven).

22) **D. G. Zesas.** Beitrag zur chronischen ankylosierenden Entzündung der Wirbelsäule.

(Deutsche Zeitschrift für Chirurgie Bd. LXXIV. p. 467.)

An der Hand von zwei einschlägigen Beobachtungen aus der Berliner Universitätspoliklinik für orthopädische Chirurgie (Hoffa) verneint Z. die Frage, ob die von den Autoren aufgestellten zwei verschiedenen Formen ankylosierender Wirbelsäulenaffektion nach v. Bechterew und nach Strümpell und Pierre Marie auseinander gehalten werden können. Weder in ätiologischer, noch klinisch-symptomatischer, noch pathologisch-anatomischer Beziehung lassen sich die beiden Krankheitstypen exakt voneinander trennen. Dabei geht Z. besonders ausführlich auf die pathologisch-anatomischen Befunde ein, indem er die in der Literatur publizierten Sektionsprotokolle wiedergibt. Aus letzteren geht hervor, daß Rückenmarksdegenerationen kaum, wie es v. Bechterew wollte, ein regelmäßiger und ursächlich mit dem Wirbelsäulenleiden verbundener Befund sind. Das letztere stellt wahrscheinlich einen der Arthritis ankylopoetica Ziegler's ziemlich analogen Prozeß dar.

Die beiden Pat., deren Krankengeschichte Z. gibt, sind 45 bezw. 36 Jahre alt und haben beide früher an polyartikulärem Rheumatismus gelitten. Bei beiden begann die Wirbelsäulenversteifung unter Schmerzen in der Lendengegend und erstreckte sich weiter nach oben, schließlich völlige Steifigkeit in gebückter Stellung herbeiführend. Beide Kranke waren beruflich als Lithograph bezw. Bureauschreiber genötigt, lange in gebogener Körperhaltung zu arbeiten und führen hierauf ihre Erkrankung zurück; möglich, daß diese Haltung auf ihre »rheumatisch« affizierte Wirbelsäule gewissermaßen als Trauma wirkte. Beide Kranke zeigen wegen Ankylosierung der Rippen-Wirbelgelenke ausschließliche Abdominalatmung; nervöse Nebenerscheinungen fehlen gänzlich. Die großen Extremitätengelenke sind bei beiden frei von Krankheitsveränderungen, nur im linken Kniegelenke des zweiten Pat. ist leichtes Reiben bemerkbar. Der Körperhaltung nach würde bei ihnen die v. Bechterew'sche Krankheitsform vorliegen, doch stimmt der sonstige Befund nicht zu dem von v. Bechterew aufgestellten Krankheitsbilde.

Photogramme beider Pat. sind beigegeben. Auf ein Röntgenbild vom ersten Pat. wird im Texte Bezug genommen, doch fehlt dessen Reproduktion. Am Schluß der Arbeit steht ein 127 Nummern zählender Literaturnachweis.

Meinhard Schmidt (Cuxhaven).

Digitized by Google

23) **K. Gerson.** Zur Therapie der Skoliosen.

(Zeitschrift für orthopäd. Chirurgie Bd. XIII. Hft. 1.)

Verf. hat den Barwell-Hoffa'schen Sitzrahmen derart modifiziert, daß mit Hilfe eines inneren, horizontalen Rahmens zwischen zwei Pelotten nicht nur der hintere, sondern auch der vordere Rippenbuckel redressiert werden kann.

J. Riedinger (Würzburg).

24) **Carstens.** Splenectomy for splenic anemia.

(Journ. of the amer. med. assoc. 1904. Oktober 1.)

35jähriger Mann mit kolossaler Milzgeschwulst, Blutbefund typisch für lienale Leukämie. Die geschwollene Milz wurde durch seitlichen, sehr großen Bauchschnitt entfernt, sie war nirgends verwachsen, sehr weich, fast geléeartig, riß ein. Die Blutstillung gelang leicht durch Fassen des Stieles. Rekonvaleszenz durch Sprengung der Bauchnaht im Anfalle von Geistesstörung kompliziert; trotzdem 4 Wochen später Heilung. Die Milz wog 8 kg! 8 Monate später normaler Blutbefund, Gewichtszunahme seit Entlassung fast 50 kg, blühendes Aussehen, Narbe etwas vorgewölbt. **Trapp** (Bückeburg).

25) **F. Sasse.** Über den Verschluß des Ductus choledochus durch Echinokokkenblasen und Heilung durch Choledochotomie nebst Radikaloperation.

(v. Langenbeck's Archiv Bd. LXXIV. Hft. 4.)

S. publiziert zwei Fälle, bei denen durch Echinokokkusblasen ein völliger Verschluß des Ductus choledochus mit eitriger Cholangitis und schwerem Ikterus verursacht war, und die beide durch eine rechtzeitige Choledochotomie nebst Radikaloperation des Echinokokkus geheilt wurden. In beiden Fällen war die Diagnose nicht von vornherein zu stellen gewesen, sondern wurde erst durch den Eingriff festgestellt. Der Durchbruch in den Choledochus macht natürlich Verschlußsymptome des Gallenganges, und so ist die Verwechslung mit Gallensteinen leicht. Besteht zugleich Fieber und Ikterus, so liegt es nahe, an Cholangitis und an Leberabszeß zu denken, wie dies in dem einen der vorliegenden Fälle geschah. Der Durchbruch einer Echinokokkusblase in den Choledochus kann auch dauernde oder vorübergehende Heilung bringen. Nach einem solchen Ereignis kann bei eventuell später vorgenommener Operation der Befund so negativ sein, daß man vor einem unlösbaren Rätsel steht. Die Therapie hat in der Eröffnung und Ausräumung des Choledochus zu bestehen, der sich die Inangriffnahme der Hauptcyste anschließen soll. Bei Unzugänglichkeit der letzteren muß man gegebenen Falles das Lig. suspensorium hepatis durchtrennen. In anderen Fällen wird man mittels Rippenresektion oder perpleural vorgehen. Cyste und Choledochus sollen drainiert werden. In der Nachbehandlung müssen bei größerem Galleverlust Kochsalzinfusionen verabreicht werden. **E. Siegel** (Frankfurt a. M.).

26) **A. Labhardt** und **S. Saltykow.** Ein Fall von ungewöhnlich großem sekundärem Lebertumor bei atypischem Schilddrüsenkarzinom.

(Deutsche Zeitschrift für Chirurgie Bd. LXXIV. p. 375.)

Eine 41jährige Frau gelangte in dem Baseler Frauenspitale (v. Herff) wegen einer großen, als Ovariencyste diagnostizierten Bauchgeschwulst zur Operation. Sie hing aber nicht mit den Genitalien, sondern durch ein ca. 10 cm breites flaches Band mit dem linken Leberlappen zusammen. Einige sonst vorhandene lockere Verklebungen sind leicht lösbar; der bandförmige Stiel wird mit dem Paquelin durchbrannt, muß aber wegen Nachblutung noch mit liegenbleibenden Klammern versorgt werden. Die Wundheilung nahm einen günstigen Verlauf, doch mußte Pat. noch vor ihrer Vollendung wegen hochgradiger Dyspnoe infolge eines wachsenden bösartigen Kropfes tracheotomiert werden und ging an einem

Digitized by Google

Blutsturze, der gelegentlich eines Kanülenwechsels aus einer Ulzeration des krebsigen Kropfes erfolgte, zugrunde.

Die Sektion zeigte, daß es sich um ein primäres Schilddrüsenkarzinom handelte, das zahlreiche Metastasen gemacht hatte. Zu letzteren gehörte auch die 9 Pfund schwere Lebergeschwulst. Interessant ist das an der Primärgeschwulst wie an den Metastasen festgestellte histologische Verhalten. Das Schilddrüsenkarzinom zeigt typischen Adenokarzinombau. Dagegen ist die Struktur der Metastasen mehr sarkomartig. Es zeigen sich viele meist rundliche Zellen, mit zahlreichen Mitosen und sehr vielen gewaltigen Riesenzellen. Eine Nierenmetastase ist hauptsächlich spindelzellig gebaut. — Kurze Bezugnahme auf die einschlägige Literatur, von der zum Schluß ein Verzeichnis beigefügt ist. Fünf histologische Abbildungen sind ebenfalls beigegeben. **Meinhard Schmidt** (Cuxhaven).

27) **A. Reuterskiöld. Zwei Fälle von Pankreasblutung.**

(Hygiea Jahrg. 66. Folge II. Jahrg. 4. p. 457. [Schwedisch.])

Kasuistische Mitteilung zweier am städtischen Krankenhause Sabbathsberg in Stockholm operierter Fälle mit literarischen Anmerkungen und epikritischen Besprechungen.

I. 48jähriger Mann, zeitweise Potator, ohne besondere Verdauungsbeschwerden. Akute Erkrankung, nach zweitägiger Verstopfung, mit Magendrücken und Erbrechen. Klistier mit reichlichem Erfolg, aber Schmerzen fortdauernd, Bauch aufgetrieben; wenig Erfolg von Morphiuminjektion. Puls und Temperatur normal. Am Tage darauf zunehmende Beschwerden, die als Ileus gedeutet wurden und die Aufnahme veranlaßten. Wiederholtes Erbrechen, von Einläufen kein Erfolg. Auftreten von Albuminurie; keine Resistenz zu tasten. — Bei der Laparotomie entleerte sich blutig gefärbte Ascitesflüssigkeit, das sehr fette Netz zeigte sich von linsen- bis erbsengroßen, perlglänzenden Fettnekrosen durchsäet. Da die eingeführte Hand einen großen, festen Pankreaskopf fühlte, wurde die Diagnose auf Pankreasblutung gestellt und die Bauchwunde vernäht. Tod 55 Stunden nach dem Erkranken. — Pankreas in allen Teilen vergrößert, besonders im Kopfe, von Blutextravasaten, Fettnekrosen und nekrobiotischen grauroten Partien völlig durchsetzt. Der große Pankreaskopf hatte den Zwölffingerdarm bei Seite geschoben.

II. 51jähriger Mann, Potator, sollte in ähnlicher Weise wie bei der Aufnahme schon vor 1 Monat und $1^1/_2$ Jahren erkrankt gewesen sein mit Schmerzen in der Magengrube und Verstopfung, die am folgenden Tage nach Einnahme von Abführmitteln nachließen. — Auch jetzt bestand eine (3tägige) initiale Verstopfung. Erbrechen nach Rizinusöl, Darmentleerung nach dem ersten Klistier, die folgenden resultatlos. Mäßige Auftreibung des Bauches, keine ausgeprägte Schmerzempfindlichkeit; keine Resistenz. Allgemeinzustand sehr beeinträchtigt. — Bei der Laparotomie entleerte sich eine beträchtliche Menge blutiger Ascitesflüssigkeit. Die Gedärme nicht sehr meteoristisch; die Darmserosa mäßig injiziert, nicht belegt. An einer Dünndarmschlinge fand man ein Meckel'sches Divertikel, das als Ursache der angenommenen Darmeinklemmung betrachtet und deshalb exstirpiert wurde. Nach den Eingriffe Klistier mit Abgang von Winden. In der folgenden Nacht schwarzgefärbtes Erbrechen (Guajakreaktion), keine oder unbedeutende Wirkung von Darmausspülungen. Dieser Zustand hielt 2 Tage an; eine dann gemachte Relaparotomie entdeckte kein Darmhindernis. Tod $5^1/_2$ Tage nach dem Anfange der Erkrankung. — Pankreas bedeutend vergrößert, besonders im Kopfe. Blutungen und große nekrobiotische Partien besonders hier, Fettnekrosen im Pankreas und den umgebenden Teilen von Netz und Gekröse. 100 ccm blutige Flüssigkeit in einer Höhle zwischen Pankreas und der hinteren Magenwand. **Hansson** (Cimbrishamn).

Digitized by Google

28) Spillmann et Sencert. Hématome du mésentère et occlusion intestinale par coudure consécutifs à une torsion du mésentère.

(Revue de méd. l'Est. 1904. p. 416.)

13jähriges Kind; seit längerer Zeit öfters wiederholte Anfälle, welche einer Darmverschließung ähneln, jedoch immer wieder zurückgehen. Der letzte sehr heftige Anfall führt rasch zu einem so schweren Zustande, daß die Operation aussichtslos erscheint; Tod nach einigen Stunden. Sektionsbefund: Teilweise Torsion des Mesenteriums des Dünndarmes um den Stamm der Art. mesenterica superior; hierdurch Knickung des untersten Teiles des Dünndarmes, starkes Hämatom im Mesenterium. **Mohr** (Bielefeld).

29) K. Gangele. Über Netzechinokokkus. (Aus der chir. Univ.-Kinderklinik München.)

(Münchener med. Wochenschrift 1904. Nr. 41.)

Bei dem 10jährigen Knaben war die Geschwulst im Leibe erst als sie Kindskopfgröße erreicht hatte, bemerkt worden; sie nahm fast die ganze linke Bauchhälfte ein und war mit der Milz verwachsen. Bei der Operation fand sich in letzterer und in der Leber, wie auch im übrigen Leibe keine weitere Kyste, so daß also wahrscheinlich der Netzechinokokkus ein primäres, durch direkte Infektion auf dem Blut- oder Lymphwege entstandenes Gebilde darstellt. Wegen fester Verlötungen der dicken Kapsel mit der Umgebung wurde die Exstirpation unterlassen und der eröffnete Sack in die Bauchwunde eingenäht; die entleerte Flüssigkeit enthielt Skolices und Häkchen. — Die Heilung erfolgte nach länger dauerndem Fieber als Folge der Abstoßung des Sackes. **Kramer**)Glogau).

30) C. B. Maunsell. The surgical treatment of abdominal aneurysm.

(Brit. med. journ. 1904. Juni 18.)

M. teilt folgende Krankengeschichte mit. 28jähriger Mann hat vor 8 Jahren an Schanker und Bubo gelitten, ohne daß eine antisyphlitische Kur gefolgt wäre. Seit einem Jahre bestehen Schmerzen in der Magengegend sowie ziehende Schmerzen im Rücken, daneben zeitweise Schluckbeschwerden und Erbrechen nach den Mahlzeiten. Während der letzten 6 Monate ist der Kranke stark abgemagert. Die Diagnose war anfänglich auf Magengeschwür gestellt worden. Bei der Aufnahme ins Krankenhaus wurde eine apfelgroße, pulsierende Geschwulst im Epigastrium festgestellt, die mit einer größeren Geschwulstmasse unter dem linken Rippenbogen zusammenhing. Spitzenstoß außerhalb der Mammillarlinie im vierten Interkostalraume. Zweiter Aortenton akzentuiert. Über der Geschwulst und der linken Brustseite ein lautes systolisches Geräusch. Da nach einem Monate die Geschwulst beträchtlich wuchs, wurde zur Operation geschritten. Nach Eröffnung der Bauchhöhle sah man ein Aneurysma der Aorta, welches die ganze linke Zwerchfellskuppe einnahm. Die Leber war nach rechts gedrängt, links unten spannte sich der Magen bandartig über das Aneurysma. Die klinisch festgestellte kleine Geschwulst bildete den unteren Rand des Sackes. Zur Behandlung wählte M. das Verfahren von Corradi. Eine dünne Kanüle wurde in das Aneurysma eingestochen, und nachdem eine Tabaksbeutelnaht rings um die Einstichstelle gelegt war, durch sie ca. 6 m dünnen Silberdrahtes in den Sack eingeführt. Das Ende wurde mit der Anode einer konstanten Batterie in Verbindung gebracht und $^1/_2$ Stunde ein Strom von 65 Milliampère durchgeleitet. Die Kathodenelektrode kam aufs Brustbein. Der Draht wurde dann kurz abgeschnitten, die Kanüle entfernt, die Tabaksbeutelnaht fest zusammengezogen und die Bauchhöhle geschlossen. Schon während der Anwendung des elektrischen Stromes wurde die Geschwulst fester; ihre Pulsation schwächer. Nach der Operation war der Puls etwas beschleunigt, ging jedoch bald wieder zur Norm zurück. Der Kranke klagte zeitweise über starke Schmerzen in Bauch und Rücken. Nach 14 Tage schien das Aneurysma an Größe noch bedeutend zugenommen zu haben. Dabei bestand eine sehr ausgeprägte Pulsation. Dann aber wurde es immer kleiner, die Herzgrenzen wurden nahezu normal. Das Allgemeinbefinden war ein sehr gutes. Am

Digitized by Google

40. Tage nach der Operation traten sehr lebhafte Schmerzen in der linken Schulter auf, am 45. Tage fing der Kranke an zu brechen, tags darauf wurde das Erbrechen blutig. Tod am 47. Tage nach der Operation.

Die Sektion ergab ein birnförmiges Aneurysma, das von der vorderen Aortawand seinen Ausgang nahm und mit der Aortalichtung durch eine ca. 3 cm lange und 3 cm breite Öffnung kommunizierte. Der Sack selbst, ca. 9 cm lang und $7^1/_2$ cm breit, war nahezu völlig von einen festen geschichteten Thrombus erfüllt, der die 6 m Draht fast völlig einhüllte; nur wenige Schlingen waren noch sichtbar.

Im ganzen hat M. in der Literatur noch sieben weitere Fälle gefunden, bei welchen die Operation zur Anwendung gekommen ist. Nur einer wurde geheilt. Nichtsdestoweniger glaubt M. das Verfahren für geeignete Fälle empfehlen zu können, namentlich auch deshalb, weil sämtliche bekannten Fälle von Unterbindung der Bauchaorta tödlich endeten. **Weiss** (Düsseldorf).

31) **T. Tuffier.** De l'énucléation des fibromes utérins.

Paris, **Masson & Co.,** 1904. 27 S.

T. hat bei 52 Kranken Myome enukleiert. Er hat einzelne Myome bis zu 6 Pfund entfernt und ebenso mehrfache Myome (einmal 17). Eine Kranke hat er an Infektion verloren. Die Frau hatte stinkenden Ausfluß, der vor der Operation nicht beseitigt werden konnte. T. führt den unglücklichen Ausgang in diesem Falle darauf zurück, daß er es unterlassen hatte, die Bauchhöhle zu drainieren. Bei zwei weiteren Operierten stellten sich im Anschluß an die Operation Zeichen von Peritonitis im kleinen Becken ein. Die Symptome verschwanden nach Drainage des Douglas'schen Raumes. Residive hat Verf. selbst nicht erlebt, glaubt aber, daß einmal ein solches vorkommen kann. Aus einer Zusammenstellung eines seiner Schüler haben sich auf 562 Enukleationen vier Residive ergeben (0,75%). Auf Einzelheiten der Arbeit kann hier nicht eingegangen werden.

Neck (Chemnitz).

32) **R. Nadler.** Stieldrehung eines soliden Ovarialtumors. Schwere peritoneale Reizung. Exstirpation. Heilung.

(Deutsche Zeitschrift für Chirurgie Bd. LXXIV. p. 350.)

Es handelte sich um einen durch chronische Oophoritis vergrößerten Eierstock, der bei der Operation nierengroß befunden wurde. Vorher war eine genauere Untersuchung untunlich und deshalb keine richtige Diagnose stellbar, vielmehr Appendicitis angenommen gewesen. Die Seltenheit des Falles wird hervorgehoben. (Ref. hatte kürzlich ein 3 Pfund schweres stielgedrehtes Ovarialfibrosarkom zu exstirpieren.) **Meinhard Schmidt** (Cuxhaven).

Der erste Kongreß der internationalen chirurgischen Gesellschaft

findet im September 1905 unter dem Vorsitz Kocher's in Brüssel statt. Auf der Tagesordnung stehen: 1) Der Wert der Blutuntersuchungen in der Chirurgie. — 2) Behandlung der Prostatahypertrophie. — 3) Die Chirurgie der nicht krebsigen Magenleiden. — 4) Behandlung der Gelenktuberkulose. — 5) Behandlung der Bauchfellentzündung. — 6) Die Diagnose der chirurgischen Nierenerkrankungen.

Delegierter für Deutschland, der auf die den Kongreß bezüglichen Fragen Auskunft erteilt, ist Geh.-Rat Sonnenberg in Berlin W., Hitzigstr. 3.

Die letzten Schüler Prof. Naunyn's beabsichtigen ihrem Lehrer eine Dankadresse zu widmen und fordern alle, die während seiner fast 40jährigen Tätigkeit durch seine Schule gegangen sind, ihre Namen und Adressen zu diesem Zweck an cand. med. Zschocke in Straßburg i. E., Lessingstr. 31, einzusenden.

Originalmitteilungen, Monographien und Separatabdrücke wolle man an *Prof. E. Richter* in Breslau (Kaiser Wilhelmstraße 115), oder an die Verlagshandlung *Breitkopf & Härtel*, einsenden.

Druck und Verlag von Breitkopf & Härtel in Leipzig, Nürnbergerstraße 36/38.

Digitized by Google

Zentralblatt
für
CHIRURGIE

herausgegeben
von
E. von Bergmann, F. König, E. Richter,
in Berlin, in Berlin, in Breslau.

Einunddreifsigster Jahrgang.

Wöchentlich eine Nummer. Preis des Jahrganges 20 Mark, bei halbjähriger Vorauszahlung. Zu beziehen durch alle Buchhandlungen und Postanstalten.

Nr. 52. **Sonnabend, den 31. Dezember.** **1904.**

1) **v. Leyden** und **Klemperer.** Die deutsche Klinik am Eingange des zwanzigsten Jahrhunderts. Liefg. 112—130.

Wien, **Urban & Schwarzenberg,** 1904.

Aus den in obenstehenden Lieferungen erschienen Arbeiten hebe ich als in das chirurgische Gebiet fallend hervor: F. Krause: Hirnchirurgie, bekanntlich eine Spezialität des Verf., der sich gerade auf diesem Felde sehr großer Erfahrungen erfreut; zum Teil derselben Region angehörig Passow: Die Folgekrankheiten der akuten und chronischen Mittelohrentzündung. Kausch behandelt die Erkrankungen der Brustdrüse, v. Mikulicz die heutige Magen- und Darmchirurgie und ihre Bedeutung für den inneren Arzt, ein Feld, auf dem er ganz besonders bewandert ist; Ewald: Magengeschwür und Magenblutung, Stadelmann: Die chronische Leberentzündung,

Digitized by Google

Körte: Die chirurgischen Erkrankungen des Mastdarmes. Aus dem Gebiete der Harnorgane bespricht Casper die Nierentuberkulose, F. Richter die Pyelitis und Pyelonephritis. Sehr lesenswert ist eine mit guten Abbildungen reich ausgestattete Arbeit Göbell's über die Erkrankungen der Prostata. Auch Helferich endlich illustriert seinen Vortrag über Gelenkbrüche und Luxationen ebenfalls mit einer größeren Anzahl lehrreicher Bilder.

Richter (Breslau).

---

2) **P. Römer.** Die Ehrlich'sche Seitenkettentheorie und ihre Bedeutung für die medizinischen Wissenschaften.

Wien, **Alfred Hölder,** 1904. VIII und 455 S.

Der durch einschlägige wichtige eigene Forschungen zur Bearbeitung des vorliegenden schwierigen Themas besonders befähigte Verf. hat ein Buch geschaffen, das, wie Ehrlich in einer empfehlenden Vorrede hervorhebt, mehr als eine gedrängte Darstellung des Wesens der Theorie ist, das auf alle wichtigen Einzelheiten des experimentellen Materials eingeht und so dem Leser eine sichere Grundlage für eigenes Urteil und zugleich eine so eingehende Orientierung über den neuesten wissenschaftlichen Standpunkt gewährt, daß sich an das Studium desselben eigenes experimentelles Arbeiten auf dem Gebiete der theoretischen Immunitätslehre wird anschließen können. Mit voller Beherrschung des Stoffes, einer klaren Disposition folgend, vom Einfachen zum Komplizierten fortschreitend, in faßlicher Form und lebendiger Sprache, unter stetem Hinweis oder auch ausführlicherer Mitteilung der jeweilig grundlegenden Arbeiten, unter sachlicher Beurteilung auch der gegnerischen Einwände bespricht Verf. die Seitenkettentheorie auf dem Gebiete der Antitoxin- und Hämolysinforschung, der Bakterienimmunität, dann die übrigen Cytotoxine, die Agglutinine, die Präzipitine, endlich die Präzipitine in der gerichtlichen Medizin, die Seitenkettentheorie in ihren Beziehungen zur inneren Medizin, Gynäkologie, Physiologie und Ophthalmologie. Ein Literaturverzeichnis von über 1000 Arbeiten beschließt das lesenswerte Buch.

Immer wieder wird hervorgehoben, daß die Seitenkettentheorie zwar keine volle Erkenntnis schafft, aber bis zu weiterer Einsicht ins Zelleben doch Anhaltspunkte gibt, wie man sich die bisher beobachteten Tatsachen erklären kann. Wer das Bedürfnis fühlt, sich in den heutigen Stand der Immunitätslehre einführen zu lassen oder zu vertiefen, wird dem Studium des Werkes unschwer eine ganze Zahl weiterer Anregungen und Ausgangspunkte neuer Untersuchungen entnehmen können.

G. Schmidt (Berlin).

Digitized by Google

3) **Leedham-Green.** The sterilisation of the hands: a bacteriological inquiry.

London und Birmingham, 1904.

Der bekannte englische Chirurg, der schon mehrfach mit Arbeiten über diesen Gegenstand hervorgetreten ist, hat die wesentlichsten bisher bekannten Methoden der Händedesinfektion auf ihren Wert geprüft und die Ergebnisse seiner Untersuchungen in einer Monographie zusammengefaßt.

Er bediente sich zur Prüfung der Keimzahl folgenden Verfahrens: Nach Beendigung des betreffenden Desinfektionsverfahrens spülte er seine Hände sorgfältig in warmem sterilem Wasser ab, schabte die Oberfläche der noch feuchten Hände mit einem gerieften Elfenbeinstab ab, kratzte mit dessen zugeschärften Enden die Unternagelräume aus und steckte diesen Elfenbeinstab in ein Röhrchen mit verflüssigtem Agar-Agar. 6 Tage lang verblieb dies Röhrchen bei Körpertemperatur, dann wurden die gewachsenen Kolonien mit einem Vergrößerungsglas gezählt.

Die Resultate seiner Untersuchungen waren folgende:

Selbst langdauerndes energisches Waschen mit heißem Wasser und Seife vermag die Keimzahl nicht wesentlich herabzusetzen, ebensowenig bei Verwendung von Seesand, Marmorstaub und Schleich'scher Seife. Übermäßig lange das Waschen fortzusetzen hat keinen Wert; durch das Aufquellen und den Verlust von Epidermis wird sogar die Keimzahl vermehrt. Der Nutzen, welchen die Anwendung von Schmierseife oder alkalireicher Seife bietet, wird reichlich ausgeglichen durch den Schaden, welchen die Oberhaut durch diese Seifen erleidet. Das Wasser soll so heiß wie möglich genommen und oft erneuert werden, danach soll man sich mit einem trockenen, rauhen, sterilen Tuch die Hände abreiben. Die Verwendung von Terpentin, Benzin und Xylol bessert die Resultate nicht. Wäßrige Lösungen von Karbolsäure, Lysol, Sublimat oder Hydrargyrum bijodatum sind an und für sich machtlos gegen die Bakterien der Hand; auch nach vorhergegangener Waschung mit Seife und heißem Wasser ist ihre Wirkung ungenügend. Konzentrierte Kaliumpermanganatlösung und nachfolgende Anwendung starker Oxalsäure (nach Kelly) gibt ganz ungleiche Resultate. Sublamin ist dem Sublimat wesentlich an Wirksamkeit unterlegen und kann mit der Fürbringer'schen Methode nicht konkurrieren. Kombinationen einer Seife mit einem Antiseptikum wie Lysol oder Hydrargyrum bijodatum sind weniger wirksam als das Antiseptikum allein.

Dem Alkohol kommt eine ganz besondere Sterilisationskraft für die Hände zu; man soll ihn 4—5 Minuten lang anwenden. Nur an einer glatten, gepflegten Hand kann man zu guten Desinfektionsresultaten gelangen. Doch selbst dann ist es ganz unmöglich, sie absolut steril zu machen. War die Hand vorher mit septischen

Digitized by Google

Stoffen infiziert, so ist das Resultat stets sehr unvollkommen. Seifenspiritus ist dem Spiritus selbst unterlegen; durch Zufügung von Quecksilberbijodat oder Lysol läßt sich sein Wert nicht wesentlich erhöhen. Die sterilisierende Kraft des Alkohols beruht vor allem auf seiner Eigenschaft, die oberflächlichen Epidermislagen zu härten; zudem besitzt er eine deutliche bakterizide Kraft. 70%iger Alkohol hat die stärkste antiseptische Kraft gegen pyogene Kokken, stärker als Sublimat oder Quecksilberbijodat in wäßriger Lösung von 1 : 1000. Lösungen der Antiseptika in 70%igem Alkohol sind wirksamer als wäßrige Lösungen.

Verf. empfiehlt als das beste Verfahren eine Modifikation der Fürbringer'schen Methode:

a. Bürsten der Hände 5 Minuten mit heißem fließendem Wasser und Seife, event. mit Hilfe von sterilem Seesand.

b. 3 Minuten Bürsten mit Methylalkohol.

c. 1—2 Minuten Bürsten mit einer Lösung von Sublimat in 70%igem Alkohol 1 : 1000.

d. Abreiben mit sterilem rauhem, trockenem Tuch.

Die Keimzahl nimmt allmählich, je mehr die Haut durch Wasser aufquillt, wieder zu.

Da absolute Sterilität nicht erreicht werden kann, ist das Tragen impermeabler Handschuhe erwünscht, teils zum Schutze der Wunde, teils zum Schutze des Operateurs. Wo die Handschuhe das Tastgefühl zu sehr beeinträchtigen, kann an ihre Stelle ein Überzug von Xylol-Paraffin treten.

Eine Karenzzeit nach Berührung septischen Materials ist wünschenswert.

Ein Literaturverzeichnis von 149 Nummern beschließt die wertvolle Arbeit. Die deutschen Arbeiten stehen überall an erster Stelle.

W. v. Brunn (Marburg).

---

4) **Storrs.** Lingual goitre.

(Annals of surgery 1904. September.)

Im Fötalleben existiert ein Gang, welcher vom Zungenrücken zur Schilddrüse geht: der Ductus thyreoglossus. Derselbe obliteriert später, es bleibt nur eine taschenförmige Einsenkung als Foramen coecum und ein von dieser zur Schilddrüse führender bindegewebiger Strang zurück. Abnormerweise kann jedoch dieser Gang offen bleiben und Ausbuchtungen bilden, welche mit Epithel ausgekleidet sind. Dieses Epithel besteht aus embryonalem Schilddrüsengewebe, und durch Wucherung desselben in den vorher genannten Ausbuchtungen entstehen dann die akzessorischen Schilddrüsen, von welchen solche oberhalb und unterhalb des Zungenbeines gelegene unterschieden werden. Die ersteren bezeichnet Verf. als Zungenkropf (lingual goitre) und beschreibt 32 aus der Literatur gesammelte Fälle.

Diese Geschwülste kommen, wie der Kropf, viel häufiger bei Frauen als bei Männern vor, können in jedem Lebensalter auftreten,

Digitized by Google

entwickeln sich aber häufig zur Pubertätszeit stärker. Sie liegen hinten auf dem Zungenrücken dicht hinter dem Foramen coecum zwischen den Muskeln der Zunge. Ihr Gewebe ist ähnlich dem der Schilddrüse, und sie gehen wie diese zuweilen eine kolloide Entartung ein. Wenn sie bis zu einer gewissen Größe gewachsen sind, treten Schluck-, Atmungs- und Sprachstörungen ein; hierzu gesellen sich spontane Blutungen aus dem Munde. Kann man die Geschwulst nicht durch Herunterdrücken der Zunge sehen, so muß man den Kehlkopfspiegel zu Hilfe nehmen. Von bösartigen Geschwülsten unterscheidet sie sich durch ihr langsames Wachstum und das Fehlen der Infiltration der Umgebung. Bezüglich der Therapie kommt nur die Exstirpation vom Mund aus oder durch Freilegen von einem oberhalb des Zungenbeines gelegenen Schnitt in Betracht. Bezüglich der letzteren Methode wird empfohlen, den Schnitt von der Mitte des Kinns bis zum oberen Rande des Schildknorpels zu führen, das Zungenbein zu durchtrennen und dann durch die Mm. genio- und mylohyoidei weiter vorzudringen. Meistens läßt sich die Geschwulst aus ihrer Kapsel ausschälen.

Herhold (Altona).

---

5) **Sir F. Semon.** Cancer of the larynx.

(Lancet 1904. November 5.)

Der bekannte englische Laryngologe legt in diesem umfangreichen Vortrage seine Ansichten über Kehlkopfkrebs vor der New York academy of medicine nieder. Sie sind zusammengefaßt folgende:

1) Es ist von größter Wichtigkeit, daß die Diagnose des Kehlkopfkrebses möglichst früh gestellt wird. Zu dem Zweck ist es notwendig, die noch allgemein verbreitete Ansicht, daß bösartige Kehlkopferkrankung von vornherein mit schweren Allgemeinerscheinungen einhergehe, völlig auszurotten und die Aufmerksamkeit des praktischen Arztes noch mehr darauf zu richten, daß Kehlkopfkrebs im Anfangsstadium, wo die Aussichten der Operation am günstigsten sind, sich meist in nichts weiter äußert, als in hartnäckiger Heiserkeit, die ohne sonst erklärliche Ursache bei Leuten mittleren oder höheren Alters auftritt.

2) Die klinische Diagnostik auf Grund der Krankengeschichte, der subjektiven Symptome, der laryngoskopischen Untersuchung und den begleitenden Umständen (Alter des Pat. usw.) ist bis zu einer gewissen Vollkommenheit gediehen. Es ist uns in sehr vielen Fällen möglich, im Frühstadium eine sichere Diagnose des Karzinoms zu machen, doch ist nicht zu vergessen, daß selbst die Erfahrensten Irrtümern ausgesetzt sind.

3) Es sollte daher die klinische Diagnose vor der Radikaloperation möglichst durch mikroskopische Untersuchung intralaryngeal probeexzidierter Stücke gefertigt werden. Bedingung dafür ist, daß Pat. sich vorher mit der sich event. als nötig erweisenden Radikaloperation, die unmittelbar zu folgen hat, einverstanden erklärt. Die

Digitized by Google

mikroskopische Untersuchung ist jedoch keineswegs stets beweisend; es ist deshalb bei unsicherem Ergebnis entweder nötig, die Untersuchung zu wiederholen, oder in Fällen, wo jede Verzögerung gefährlich scheint, explorative Thyrotomie zu machen.

4) Die intralaryngeale Methode ist für radikale Entfernung von bösartigen Kehlkopfgeschwülsten zu verwerten.

5) Der Wert der Pharyngotomia subhyoidea, die überdies nur in einer sehr kleinen Zahl von bösartigen Kehlkopfgeschwülsten anwendbar ist, erscheint zurzeit auch für solche Fälle noch unsicher.

6) Thyrotomie, in geeigneten Fällen und frühzeitig nach modernen bewährten Methoden ausgeführt, ist die vollkommene Idealoperation bei »innerem« Krebse des Kehlkopfes.

7) Hemilaryngektomie kommt nur in Frage, wenn man nach Eröffnung des Kehlkopfes findet, daß bloße Thyrotomie nicht genügt. Sie ist, wenn indiziert, tunlichst mit Ausräumung des regionären Lymphbezirkes, auch wenn sich makroskopisch hier keine Veränderung nachweisen läßt, zu verbinden.

8) Totale Laryngektomie sollte ausschließlich für »äußeren« Kehlkopfkrebs vorbehalten bleiben und für solche Fälle von »innerem«, in welchen beide Seiten des Kehlkopfes ergriffen sind und bei denen die Krankheit für mildere Methoden zu weit vorgeschritten ist. Die totale Laryngektomie ist mit Ausräumung des Lymphbezirkes auf beiden Halsseiten zu verbinden.

H. Ebbinghaus (Dortmund).

---

6) **H. Koschier.** Zur operativen Behandlung des Larynxkarzinoms.

(Wiener klin. Wochenschrift 1904. Nr. 18.)

K. hat in mehreren (13) Fällen von halbseitiger Kehlkopfexstirpation folgende Methode der Wundbehandlung angewandt, die ihm so gute Resultate (keine einzige Aspirationspneumonie) gab, daß er dieselbe mit gleichem Erfolg auch bei einer Totalexstirpation durchgeführt hat.

Nach vollendeter Kehlkopfexstirpation und exakter Blutstillung wird mit einem aus zwei Lagen bestehenden großen Jodoformgazeschleier unter Leitung des Fingers die Wundhöhle austapeziert, wobei besonders darauf zu achten ist, daß der erhalten gebliebene Raum innerhalb des Ringknorpels resp. des Anfangteiles der Luftröhre genügend ausgefüllt ist. Ebenso genau gegen den Rachen hin. Nun wird wieder zunächst der untere Wundabschnitt mit einem Jodoformgazestreifen in den Schleier hineiu ausgestopft, dann der übrige. Keine Naht der Wundränder. Dann wird die Trendelenburg'sche Kanüle durch eine Stoerk'sche ersetzt. Über den Tampon kommt ein leichter Druckverband. Die ersten 2 Tage keine Ernährung oder durch den Mastdarm. Vom 3. Tag an waren alle behandelten Pat. imstande, tadellos über den Tampon zu schlucken. Am 7. bis 8. Tage können die Kranken meist nicht mehr halbflüssige Speisen

Digitized by Google

schlucken, da der Tampon die Flüssigkeiten durchläßt. Zu dieser Zeit künstliche Ernährung durch Schlundsonde. Am 9.—10. Tag Entfernung von Streifen und Schleier. Wiederholung der Tamponade in derselben Weise. Da aber der zweite Tampon die Wundhöhle nicht so gut abschließt wie der erste, muß die Ernährung durch Schlundsonde zunächst beibehalten werden.

K. schickt der Kehlkopfoperation die (obere) Tracheotomie 5 bis 6 Tage vorauf, um dem Pat. Gelegenheit zu geben, sich an die neuen Atmungsverhältnisse zu gewöhnen und um während dieser Zeit die besonders bei älteren Individuen regelmäßig vorkommende leichte Reizung der Bronchialschleimhaut abklingen zu lassen.

Hübener (Dresden).

---

7) **A. Helmberger** und **A. Martina.** Experimentelle Untersuchungen über die Dichtigkeit des Darmes für Bakterien.

(Deutsche Zeitschrift für Chirurgie Bd. LXXIV. p. 527.)

Die Verff. haben zur Sache fleißig Kaninchenexperimente im hygienischen Institut zu Graz (Prof. Prausnitz) vorgenommen. Die Tiere wurden unter skrupulös-aseptischen Maßregeln laparotomiert, eine Dünndarmschlinge knapp über dem Wurmfortsatze vorgezogen, mit einem gespannten dicken Drainrohr fest umschnürt, dann der Bauch nach Reposition des Darmes geschlossen. Untersuchung des hiernach entstehenden Transsudates ergibt die etwaige Durchlässigkeit des Darmes für seine Bakterien. In einer zweiten Gruppe von Experimenten wurde in den Darmkanal vor Vornahme der Umschnürung Reinkultur einer leicht nachweisbaren anderweitigen Bakterienart — des Pyocyaneus — durch Schlundsonde eingeführt. Auch wurden zum Teil vor Schluß der Bauchhöhle in diese noch zur Anreicherung des etwaigen intraperitonealen Bakterienwachstums 150—200 ccm steriler Bouillon eingeführt. Zur Entnahme des Bauchhöhlentranssudates wurden die Tiere teils getötet, teils aber, wo mehrmalige Proben genommen werden sollten, wiederholt mittels neuer Schnitte relaparotomiert. Während am frischen Kadaver eine einwandsfreie aseptische Entnahme des Transsudates unschwer möglich ist, zeigte sich, daß bei der Transsudatabnahme vom lebenden Tier ein keimfreies Arbeiten illusorisch ist, daß mithin derart gewonnene Resultate unbrauchbar sind.

Das Ergebnis der Versuche geht dahin, daß, solange die Darmwand nach keinen schwereren Veränderungen unterlegen ist, dieselbe auch für Bakterien als undurchgängig anzusehen ist. Erst wo Nekrosen eingetreten, stellt sich Bakterienwanderung durch die Darmwand ein. Der exakte Beweis hierfür wird von den Verff. durch sorgfältige mikroskopische Untersuchung der Darmteile, welche ihren Versuchen unterlagen, geliefert. Über alle Details sei auf das Original verwiesen, ebenso betreffs einiger Auslassungen über Agglutination und bakterizide Kraft des Transsudates und die Resorption des letzteren durch das Bauchfell. **Meinhard Schmidt** (Cuxhaven).

Digitized by Google

8) **L. Busch.** Über Enterostomie bei Darmverschluß durch Peritonitis.

(Deutsche Zeitschrift für Chirurgie Bd. LXXIV. p. 215.)

Die aus Heidenhain's Krankenhaus in Worms hervorgegangene Arbeit bringt zur Stützung von Heidenhain's Empfehlung, bei »entzündlichem Darmverschluß« durch Peritonitis Darmentleerungen durch Enterostomie vorzunehmen, die Krankengeschichte von zwei mit der Methode geheilten sehr schweren Fällen, wobei die theoretische Begründung dieser Behandlung und ihre praktische Verwendung eingehend erörtert werden. Da fast bei jeder Peritonitis eine komplizierende Gastroenteritis vorhanden ist, ist bei Nachbehandlung einschlägiger Operationen die Entleerung des Darmes von großer Wichtigkeit. Sie ist zunächst durch Klysmen zu bewirken, und verdienen Einläufe nach Boas mittels Rizinusöl-, Lebertran- oder mit Glyzerinwasser- (6 Eßlöffel Glyzerin auf $^3/_4$—1 Liter Wasser) oder von konzentrierter Karlsbadersalzlösung mit oder ohne Glyzerinzusatz Empfehlung. Ist offener Weg vom Magen bis After erst gesichert, so soll morgens nüchtern heißer Karlsbader Mühlbrunn genommen werden, was zur Reinigung der Zunge und Hebung des Appetits sehr heilsam schien. Vor solcher Sicherstellung ist durch den Mund nur Wasser, Tee und Kaffee zu geben; Nahrung, auch Milch usw. erst später. Zur Beruhigung, namentlich nachts, ist subkutane Darreichung von Morphium der Opiumbehandlung vorzuziehen, da sie die Darmperistaltik nicht beeinträchtigt. Ist trotz laxierenden Verfahrens entzündlicher Darmverschluß eingetreten, der sich durch mehr oder weniger lokale Darmblähung kundgibt, so indiziert sich die Enterostomie in Halbnarkose und nach voraufgeschickter Magenspülung. Man öffne den Bauch, wo man entzündungsfreie Därme vermutet, und folge der stärksten Blähung. Die vorzunehmende Schlinge soll nur an Peritoneum und Fascia transversa genäht werden in Rücksicht auf leichte Spontanheilung. In dem Darme wird durch eine angelegte kleine seitliche Öffnung sofort ein dünnwandiges Drain eingeführt und befestigt, die äußere Wunde tamponiert. Der Tampon kann 6—10 Tage liegen bleiben, die Bauchhaut wird mittels Zinkpaste gegen Ekzem geschützt. Für richtige Funktion der Darmfistel, die durch Klysmen in oben gedachter Art zu befördern ist, ist Voraussetzung, daß die eröffnete Schlinge oberhalb der unbewegten Darmpartie sitzt, gehört also in der Regel dem Ileum an. Führt aber die gemachte Enterostomie nicht zur gewünschten Entleerung, so ist eine zweite, selbst dritte an besserer Stelle anzulegen. Ist dabei, wie in einem der von B. berichteten Fälle, ein besonders hoher Darmteil getroffen, so kann man die Fistel zu Nähreingüssen von Milch (1 Liter pro Tag) benutzen.

Die beste Illustration für Indikation, Praxis und Wirksamkeit des Verfahrens gaben die beiden ausführlich mitgeteilten kasuistischen Berichte der Arbeit. In Fall 1 kam der »entzündliche Darmverschluß« nach einer Laparotomie wegen Volvulus des Colon trans-

Digitized by Google

versum, der zurückgedreht wurde, im Fall 2 nach Laparotomie wegen perityphlitischer Peritonitis zur Ausbildung, wobei schließlich noch erwähnt werden soll, daß Heidenhain seit Jahren jede akute Appendicitis acuta wenn möglich sofort nach gestellter Diagnose, übrigens auch in jedem anderen Stadium unverzüglich operiert. B. gibt an, daß in den letzten Jahren kein Kranker mehr erlegen sei, dessen Peritonitis noch nicht über Nabelhöhe fortgeschritten war.

Meinhard Schmidt (Cuxhaven).

---

9) **E. Gebhart.** Die Enterostomie in der Prophylaxe und Therapie der Peritonitis.

(Deutsche Zeitschrift für Chirurgie Bd. LXXIV. p. 20.)

Auf Grund von Erfahrungen, die im Krankenhaus in Frauenfeld unter Dr. Elias Haffter gemacht sind, rät G. im Sinne Heidenhain's zu häufigerer Enterostomie zwecks Beseitigung der von giftigem Darminhalte bedingten Gefahren. Die peritoneale Sepsis wird in vielen Fällen außer durch Resorption vom Bauchfell aus durch die Resorption von der Darmlichtung aus bewirkt, und ebenso kommt die Durchlässigkeit der Darmwände für Bakterien in Krankheitszuständen in Betracht. Die Abführung des Darminhaltes durch eine Fistelanlage gewährt hier oft eine brauchbare Abhilfe. Man kann sie vornehmen als prophylaktische Operation in allen Fällen von paralytischem Ileus und von Darmverschluß mit unbekanntem oder operativ nicht zu entfernendem Hindernis, als palliative Operation bei Kranken, deren Kräftezustand radikalere Eingriffe einstweilen nicht gestattet, nach Darmperforationen mit drohender Peritonitis, sowie bei bestehender eitriger Peritonitis. Der fragliche Eingriff ist an sich leicht und gefahrlos, ohne Narkose oder unter einfacher Kokainanästhesie ausführbar. Es bedarf nur einer kleinen, quer anzulegenden Darmeröffnung, für welche ein Bauchdeckenschnitt zum Einnähen der Darmschlinge von 3—4 cm genügt. Zum Schutze der Bauchhaut gegen Ekzem dient Belegung derselben mit einer Schicht Lassar'scher Paste, die zu einer festhaftenden Kruste eintrocknet. Der Verschluß der Fistel geschah in allen Fällen G.'s spontan in 7—8 Wochen.

Über die Beobachtungen G.'s sei folgendes kurz angeführt:

Fall 1. Ileus nach Inzision eines perityphlitischen Abszesses. Darmeröffnung, Heilung. Fall 2. Enterostomie bei zunächst unklarer Erkrankung, die sich weiterhin als Invagination aufklärt. Heilung unter Abgang von Darmsequestern durch die Fistel. Fall 3. Drohende peritonitische Erscheinungen nach Laparotomie bei Gangrän des Wurmfortsatzes; Heilung nach Enterostomie. Fall 4. Bedrohlicher Meteorismus nach Hufschlag auf den Bauch. Heilung durch Darmfistel. Fall 5. Länger bestehender Darmverschluß. Gute Erholung nach Enterostomie zwecks Vorbereitung zur Radikaloperation. Fall 6. Septische Peritonitis nach vaginaler Uterusexstirpation. Operation, Heilung. Fall 7. Ähnlicher Fall. Zunächst Besserung, doch Tod an Kachexie 17 Tage später. Fall 8. Ältere Frau mit Darmverschluß, Fistelanlage auf der stärkst geblähten Partie. Heilung.

Meinhard Schmidt (Cuxhaven).

Digitized by Google

10) **Sheldon.** A posterior incision in certain appendicitis operations.

(Annals of surgery 1904. September.)

Verf. schlägt vor, in schwierigen Fällen von Appendicitis und namentlich bei lokalisierten Abszessen, sowie bei sehr fettleibigen Personen statt des vorderen Schnittes eine hintere Schnittführung zu wählen. Die Methode ist folgende: Schnitt von einem $^1/_2$ Zoll hinter der höchsten Stelle der Crista ilei gelegenen Punkte nach dem Ende der 12. Rippe zu, die Länge des Schnittes hängt von dem Fettreichtum des Pat. ab. Der freigelegte hintere Rand des M. latissimus dorsi wird nach hinten gezogen und der Rand des Quadratus lumborum freigelegt. Von diesem letzteren wird durch die Weichteile eine Inzision schichtweise nach vorwärts gemacht, parallel zu den Fasern des M. transversus, bis man das Bauchfell erreicht hat. Sobald dieses eröffnet ist, liegt der Blinddarm in der Wunde. Die Vorteile dieser Operationsmethode sind nach S.: Die schnellere Ausführung bei fettreichen Personen, geringere Gefahr des Choks und das seltenere Eintreten einer Narbenhernie, endlich die bessere Drainage bei Abszessen. Auch können die Pat. nach der Operation früher das Bett verlassen als bei der ventralen Methode.

Herhold (Altona).

---

11) **A. Karlow.** Bauchbruch nach Appendicitisoperation.

(Hygiea Jahrg. LXV. Folge II. Jahrg. III. Abt. II. p. 460. [Schwedisch.])

An der Hand eines wegen Appendicitis operierten Falles, dem eine konsekutive Ausbuchtung der vernarbten Operationswunde gefolgt war, liefert Verf. zuerst eine Übersicht über die bezüglichen literarischen Angaben seitens der Ätiologie, Prophylaxe und Behandlung der Bauchbrüche und beschreibt dann ausführlicher die von ihm im vorerwähnten Falle angewandte Methode, welche er im neuen Krankenhaus in Hamburg mehrmals ausgeführt gesehen hatte, und die ihm die besten Aussichten für eine Dauerheilung zu geben schien. Die Technik ist folgende. — Bei besonders großer Hervorbuchtung der Narbe wird der überflüssige Teil exzidiert ohne Eröffnung der Bauchhöhle. Die Abschälung der Haut verursacht zuweilen Schwierigkeiten, sowohl wegen Verwachsungen mit unterliegenden Eingeweiden als wegen großer Dünne; sie geschieht in einer solchen Ausdehnung, daß die normale Aponeurose rings um die Basis des Bruches freigelegt wird. Dann werden Nähte nach Art der Lembert'schen so gelegt, daß die normale Muskulatur mitsamt der Aponeurose zu beiden Seiten der Ausbuchtung gefaßt wird, ohne gleichzeitige Verletzung des Bauchfelles. Beim Anziehen der Nähte wird die vorher ausgebuchtete Tasche in die Bauchhöhle eingestülpt, wobei die skarifizierten fibrösen Flächen aneinander kommen und fest verwachsen können. Vor Schluß der Hautwunde können Lembert'sche Nähte auch die Muskelränder einstülpen und so die neue

Digitized by Google

Narbe besonders verstärken — ähnlich dem Verfahren bei Kolporraphie. — Selbstredend ist völlige Asepsis Grundbedingung für eine erfolgreiche Beseitigung des Bauchbruches, die Heilung der primären Wunde also zunächst abzuwarten.

Verf. veranschaulicht die Beschreibung der Operation durch schematische Zeichnungen, die ohne weiteres verständlich sind. Über die Aussichten einer Radikalheilung der beschriebenen Brüche äußert er sich sehr reserviert. Statistische Nachforschungen sind seines Wissens noch nicht gemacht, wären aber sehr wünschenswert.

Hansson (Cimbrisham).

---

12) **Wilms.** Die Ursache der Kolikschmerzen bei Darmleiden, Gallensteinen und Nierensteinen. (Aus der Leipziger chirurgischen Klinik.)

(Münchener med. Wochenschrift 1904. Nr. 31.)

Von der Erfahrung der Chirurgen ausgehend, daß weder beim Nähen noch beim Quetschen des Darmes irgendeine Schmerzempfindung wahrgenommen wird, daß auch die Gallenblase und Gallengänge unempfindlich sind, sucht W. nachzuweisen, daß die bei Darmstenosen, Gallensteinen usw., bei entzündlichen Prozessen am Darm, einschließlich Appendix, und an der Gallenblase usw. auftretenden Schmerzen durch eine Zerrung dieser Organe an ihrer Fixationsstelle, an den im Mesenterium verlaufenden sensiblen Nerven bezw. durch die am Mesenterialansatze sich abspielende akute Lymphangitis und Lymphadenitis bedingt werden, die krampfhafte Kontraktion oder Dehnung der Wand des Darmes oder der Gallenblase und Gallengänge nicht die Ursache der Schmerzen sein könne. Auch die Nierensteinkoliken erklären sich in ähnlicher Weise.

Kramer (Glogau).

---

13) **S. G. Gant.** Die Krankheiten des Mastdarmes und des Afters. Übersetzung der 2. Auflage von A. Rose."

München, **Seitz & Schauer,** 1904. 783 S. Mit 37 Taf. und 212 Illustr.

Verf. bespricht Anatomie und Physiologie des Kolon, der Flexura sigmoidea, des Mastdarmes und Afters, weiter die Untersuchungsmethoden dieser Gebilde und schließlich die ausführliche einschlägige Pathologie und Therapie in übersichtlicher Darstellung. Daß Verf. als »Professor der Chirurgie des Rektums« das Buch auf Grund einer großen Erfahrung geschrieben hat, merkt man allenthalben. Auch dürfte gerade für deutsche Leser die manchen doch nicht so ganz geläufige Berücksichtigung der amerikanischen Literatur interessant sein. Bedauerlich dabei ist, daß die deutsche Literatur allzuwenig berücksichtigt wird; wir vermissen, um Beispiele anzuführen, die Arbeit von Tavel über Entstehung der Analfisteln aus den Sinus Hermann, von Ludloff über Prolaps und dessen Behandlung, von Reinbach über Hämorrhoiden. Störend wirkt auch, daß so viel

Digitized by Google

Selbstverständliches in unnötiger Breite gebracht wird. Andererseits ist bei der sonstigen Breite manches unzureichend, z. B. die Operation des angeborenen Mastdarmverschlusses. Davon abgesehen, ist aber die Lektüre des Buches nur zu empfehlen.

Zur Hebung der chronischen Verstopfung wendet G. viel die Dehnung des Sphincter ani an, bei starker Hypertrophie sogar die Durchtrennung in der hinteren Mittellinie, bisweilen sogar mit Lösung der Verbindung der hypertrophischen Levatores ani vom Steißbein. Einmal hat er auch mit Erfolg die Myotomie des Levator ani ausgeführt. — Bei Hypertrophie der Mastdarmklappen hat G. 60mal die Valvidotomie gemacht. Zu ihrer Ausführung muß der Sphinkter genügend dilatiert werden, damit ein großes Proktoskop eingeführt werden kann. Meistens hat Verf. die von ihm angegebene Klappenklammer dazu benutzt, seltener nach Martin operiert (cf. d. Zentralblatt 1903 p. 620; Ref.). In allen, außer in neun Fällen, war es die an der Vorderwand des Mastdarmes gelegene Klappe (Kohlrausch' Falte), die den Weg verlegte. In drei Fällen wurden mehr als zwei Klappen durchtrennt. An den Klammern, die nach 4—6 Tagen abgestoßen werden, wird ein Faden nach außen geleitet, damit sie nicht etwa nach oben rutschen. Die Kranken, bei denen die Klammern angelegt sind, empfinden keine Schmerzen und können oft ihrer gewöhnlichen Tätigkeit nachgehen. Dieses vollkommen unblutige Vorgehen läßt den Gebrauch der Klappenklammern in der Tat vorteilhafter erscheinen als das operative Vorgehen Martin's.

Bei Coccygodynie hält Verf. die Entfernung des Steißbeines für die beste Therapie.

Von der Exzision der Analfisteln mit primärer Naht hat G. öfters Mißerfolge gesehen. Er empfiehlt sie nur für besondere Fälle, z. B. bei Tuberkulösen. Bei Spaltung der blinden inneren Fisteln bedient er sich einer von ihm angegebenen geknöpften winkligen Hohlsonde, d. h. eines Stieles, an dessen Ende eine 5 cm lange Hohlsonde in spitzem Winkel angebracht ist.

Zur Operation des Mastdarmvorfalles wendet G. eine kombinierte Methode an, bestehend in Anheftung der Flexur an der Bauchwand, linearer Kauterisation des Mastdarmes und Verengerung der Darmlichtung und des Afters durch Resektion eines V-förmigen Stückes Mastdarmwand und Sphinkter.

Zur Entfernung der Hämorrhoiden empfiehlt Verf. als einfachstes Verfahren die Klammer-Glüheisenoperation, er erkennt aber die guten Resultate der Ligatur daneben vollkommen an, empfiehlt das erstere nur des kürzeren Krankenlagers halber. Die Whitehead'sche Exzision empfiehlt er nur für den Fall, daß ein variköser Zustand des ganzen unteren Mastdarmabschnittes vorliegt; im allgemeinen will er sie nicht angewendet wissen, da sie nicht mehr leistet als die anderen Verfahren, andererseits größere Gefahren in sich birgt, wie Inkontinenz, Ulzeration, Striktur, Pruritus und Verlust der Empfindung für den andrängenden Stuhl. — Ein besonderes Kapitel ist

Digitized by Google

dem Eisenbahnfahren als ätiologischem Faktor bei Mastdarmerkrankungen gewidmet. Verf. hat gefunden, daß 75% aller Eisenbahnangestellten, die über 5 Jahre als solche tätig sind, an Mastdarm- oder Aftererkrankungen leiden oder einmal gelitten haben. (Die Eisenbahnhospitäler in Kanses City und in St. Louis haben konsultierende Ärzte für die Mastdarmkrankheiten angestellt.) Als Gründe gelten Unregelmäßigkeiten des Schlafens, Essens, der Stuhlentleerung, häufig Unmäßigkeit, ferner die anhaltende aufrechte Stellung und die unregelmäßige, stoßende Bewegung der Züge und Benutzung schlechter Aborte.

In der deutschen Ausgabe ist das achte Kapitel auf besonderen Wunsch des Verf.s weggefallen. Warum? **E. Moser** (Zittau).

---

14) **J. Comby** (Paris). Hémorrhoïdes chez les enfants.

(Arch. de méd. des enfants 1904. p. 11.)

Hämorrhoiden im Kindesalter sind nicht so selten, als man gemeinhin anzunehmen geneigt wäre. Houzel konnte in seiner Inauguraldissertation (Paris, Juli 1903) 15 Fälle sammeln, und dürften sich die Beobachtungen mehren, nachdem die Aufmerksamkeit auf die Krankheit hingelenkt worden ist. C. hat 5 Fälle bei Kindern im Alter von 2, $2^1/_2$, 3, $3^1/_2$ und 15 Jahren beobachtet, doch kann die Krankheit auch bei Neugeborenen beobachtet werden. Fast immer ist eine vererbte Anlage im Spiele, und findet man bei den Eltern Hämorrhoiden.

Geradeso wie bei Erwachsenen bilden auch bei Kindern anale Blutungen eines der Hauptsymptome innerer Hämorrhoiden. In manchen Fällen können auch Blutgerinnsel entleert werden. Mitunter bleiben die Hämorrhoiden latent und werden nur durch die rektale Untersuchung gefunden, um erst im späteren Alter in Erscheinung zu treten. Äußere Hämorrhoiden haben auch im Kindesalter dasselbe Aussehen wie bei Erwachsenen, doch ist ihr Volumen selten ein großes.

Die Prognose der kindlichen Hämorrhoiden bietet an sich nichts Gefährliches, da sie meist gut vertragen werden, doch werden dieselben mit fortschreitendem Alter größer, so daß endlich doch eine chirurgische Entfernung notwendig wird.

Therapeutisch sind kalte Klysmen, Suppositorien mit Extract. Ratanhiae und Betupfungen mit Adrenalinlösung 1:1000 zu empfehlen.

E. Toff (Braila).

Digitized by Google

Kleinere Mitteilungen.

Eine automatisch drehbare Extensionsrolle[1].

Von

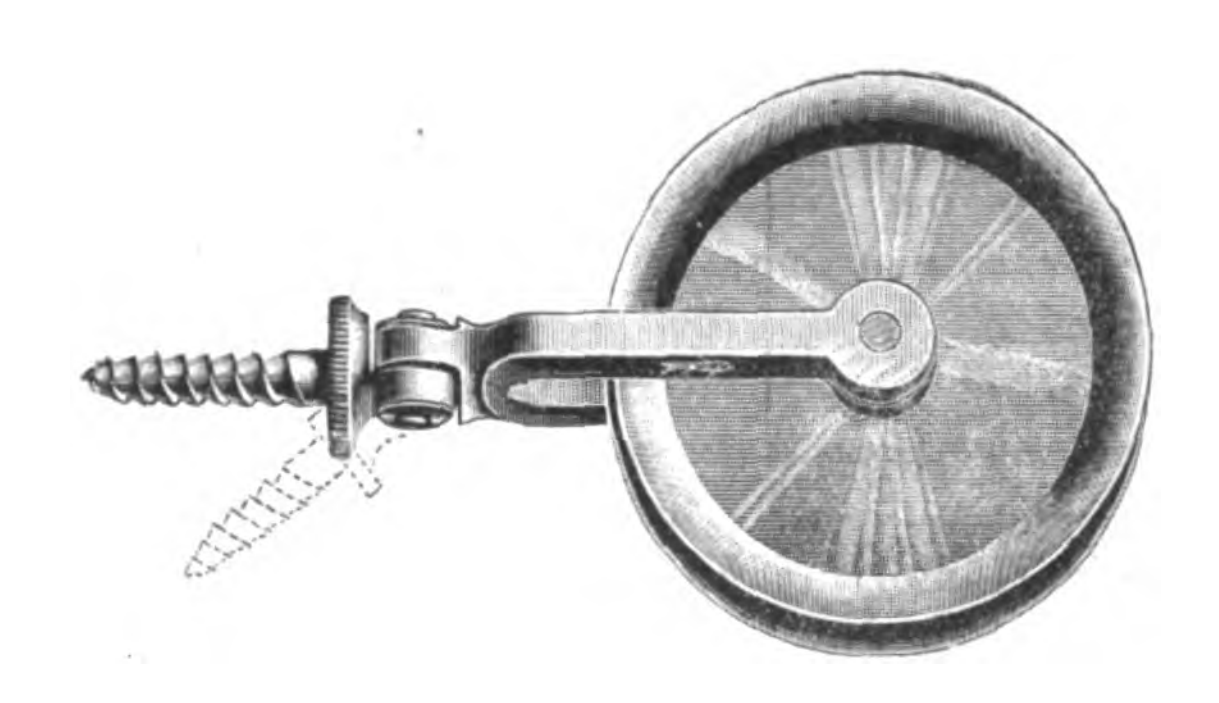
Dr. Arthur Hofmann,

Assistenzarzt der chirurgischen Universitätsklinik in Freiburg i. B.

Vorliegende Extensionsrolle unterscheidet sich von den bisher üblichen darin, daß das Rollenende mit dem Schraubenende durch ein Scharnier verbunden ist, wodurch bei horizontaler Lage der Rollenachse die Rolle in dieser Ebene frei beweglich ist.

Die Rolle findet bei dem v. Volkmann'schen Extensionsverbande Anwendung, indem dieselbe an die Bettseite des Brettes angeschraubt wird.

Dadurch, daß die Rolle eine der Abduktion der unteren Extremität entsprechende Stellung einnimmt, wird ein Herausgleiten der Schnur aus der Rinne, was bekanntlich die Wirkung des Gewichtes illusorisch machen kann, vermieden und ein schräges Einschrauben andererseits umgangen.



Bei unruhigen Kranken, namentlich bei Kindern, gestattet so das freie Scharniergelenk ein Mitgehen der Rolle, bis dieselbe schließlich in ihre frühere Ruhelage von selbst zurückkehrt.

Das Prinzip der drehbaren Rolle ist schon bei dem v. Bruns'schen Rollenträger angedeutet.

Die vorliegende Rolle erledigt ihre Aufgabe bei dem v. Volkmann'schen Extensionsverfahren in einfacherer Weise.

---

[1] Die Rolle, für welche Gebrauchsmusterschutz angemeldet ist, ist durch die Firma F. L. Fischer, Freiburg i. Br., zu beziehen.

Digitized by Google

15) **C. Riethus.** Beitrag zur Kasuistik und Therapie der Struma lingualis.

(Deutsche Zeitschrift für Chirurgie Bd. LXXIV. p. 149.)

R. bringt einen neuen einschlägigen, erfolgreich operierten Fall aus der Leipziger Klinik bei. 17jähriges, zart gebautes Dienstmädchen, seit einem Jahre leicht heiser, mit Klosstimme, seit 4—5 Monaten mit Schmerzen und Fremdkörpergefühl beim Schlucken behaftet, nachts stark schnarchend, neuerdings stark im Schlingen festerer Speisen behindert. In der Basis der herabgedrückten Zunge sieht man die Kuppe einer halbkugelig vorragenden Geschwulst. Nach prophylaktischer Tracheotomia inf. leichte Geschwulstexstirpation mittels Pharyngotomia subhyoidea. 7 cm langer Querschnitt am unteren Zungenbeinrande, Abtrennung der Sternohyoidei, Omohyoidei. Gute Heilung mit Beseitigung aller Beschwerden, aber 2 Monate später Erscheinungen von Myxödem, die einstweilen allerdings noch keine spezifische Behandlung erfordert haben. Die Geschwulst bestand aus kolloidem Schilddrüsengewebe mit Cystchen.

Bei der als sehr empfehlenswert hervorgehobenen Pharyngotomia subhyoidea ist die Nichtverletzung des N. laryngeus sup. von Wichtigkeit. Man muß zu dem Zwecke sich beim Ablösen der Weichteile vom Zungenbein hart an den Knochen halten und darf seitlich nicht weiter als bis zur Mitte des großen Hornes gehen. Bis jetzt sind 32 Fälle von akzessorischer Struma der Zungenbasis, sämtlich weibliche Personen betreffend, bekannt. Die letzten nach einer Zusammenstellung von Chamisso publizierten Fälle werden referiert.

Meinhard Schmidt (Cuxhaven).

16) **H. Salzer.** Über das offene Meckel'sche Divertikel.

(Wiener klin. Wochenschrift 1904. Nr. 22.)

Das Interesse an diesen Hemmungsbildungen der Nabelgegend ist in neuerer Zeit durch das Auffinden von Magenschleimhaut in einigen Fällen von offen gebliebenem Ductus omphalo-mesentericus wieder ein lebhafteres geworden. In der Deutung war eine Einigung bislang nicht erzielt.

S. untersuchte das durch Radikaloperation bei einem 5monatigen Kinde gewonnene Präparat (die Fistel stand mit der Lichtung einer Dünndarmschlinge in Kommunikation) auf Serienschnitten und konnte an einzelnen Partien wohlcharakterisierte Magenschleimhaut nachweisen.

S. schließt sich den Anschauungen von Fischel an, der annimmt, daß durch die Hemmungsbildung auf irgendeine Ursache hin das Endoderm zu mannigfacher Differenzierung angeregt wird, und so bald Darm- oder Magenschleimhaut, bald wieder Parotis- oder Pankreasgewebe zur Entwicklung kommen kann. Man findet nach S. diese pathologischen Bildungen auch immer am distalen Ende des Dottergangsrestes, eben an der Stelle, wo die Ursache der mangelhaften Involution ihren Sitz zu haben scheint.

Hübener (Dresden).

17) **M. Sträter.** Zur Radikaloperation des Ductus omphalo-entericus persistens.

(Deutsche Zeitschrift für Chirurgie Bd. LXXIV. p. 143.)

S. hat im O. L. V.-Gasthuis zu Amsterdam an einem 3 Wochen alten Kinde mit offen gebliebenem Ductus omphalo-entericus mit Erfolg die Radikaloperation vollzogen. Das Kind hatte, nachdem die Nabelschnurreste völlig abgestoßen waren, am Nabel eine ca. haselnußgroße Geschwulst gezeigt, die an der Oberfläche wie Darmschleimhaut aussah, elastisch und irreponibel war. In eine links von ihrer Spitze befindliche Öffnung, aus welcher sich klarer Schleim, kein Darminhalt entleerte, ließ sich eine feine Sonde viele Zentimeter weit bauchwärts nach rechts oben einführen. Die Operation bestand in Laparotomie, Exzision der Geschwulst, die sich als Mündung eines 3—4 cm langen, an der Konvexität einer Dünndarmschlinge aufsitzenden echten Divertikels erwies, Abtragung des Diver-

Digitized by Google

tikels, Darm- und Bauchwandnaht. Am 1. Tage gastroenteritische Erscheinungen mit leichtem Fieber, dann glatte Genesung.

Bislang ist diese Operation im ganzen 22mal an Kindern von 4 Wochen bis 5 Jahren vorgenommen, wobei 3mal tödlicher Ausgang eintrat. Ist bei offen gebliebenem Ductus nicht nur dessen Schleimhaut ektropioniert bezw. vorgefallen, sondern ist es zu einem ausgedehnteren Darmvorfall gekommen, so ist die Prognose viel übler. Nur ein derartiger Fall ist bislang mit Glück operiert, und zwar von Briddon, den, da er sonst wenig bekannt geworden, S. referiert. — Zum Schluß Literaturverzeichnis von 26 Nummern. **Meinhard Schmidt** (Cuxhaven).

18) **W. Riechelmann.** Über Situs viscerum inversus abdominis.

(Deutsche Zeitschrift für Chirurgie Bd. LXXIV. p. 345.)

Beobachtung an einer 51jährigen Frau, welche im Berlin-Friedrichshainer Krankenhause wegen Ileus operiert wurde. Es mußte ein darmeinklemmender Strang, welcher in der Höhe des 2.—3. Lendenwirbels von rechts nach links zog, getrennt und 10 cm Dünndarm reseziert werden. Nach dem wohl an Herzschwäche infolge von Myokarditis erfolgten Tode zeigte die Sektion am Duodenum statt einer zwei hufeisenförmige Windungen, deren zweite mit der Leber durch einen Strang verbunden war. Der Blinddarm lag, am gemeinsamen Mesenterium der ganz in der rechten Bauchhälfte liegenden Dünndärme hängend, im kleinen Becken direkt vor der Wirbelsäule. Von da stieg der Dickdarm senkrecht vor der Wirbelsäule in die Höhe und hinter dem Magen bis oberhalb dessen kleiner Kurvatur in die Höhe, um dann wieder links von der Wirbelsäule vertikal abwärts zu steigen. Kurz vor dem Promontorium bog er wieder nach oben, ging senkrecht neben der zweiten Dickdarmschlinge bis unter die große Magenkurvatur, wo er abermals nach unten bog und am Promontorium in den Mastdarm überging. Am parietalen Bauchfelle vielfache Strangbildungen und einzelne Darmverwachsungen.

Wie R. entwicklungsgeschichtlich auseinandersetzt, liegt hier eine etwa in die 6. Fötalwoche zu verlegende Hemmungsbildung vor, welche das Fortbestehen des derzeitigen Darmsitus bei Beginn der Drehung der Nabelschleife wiedergibt. Die Stränge und Verwachsungen sind auf eine wahrscheinlich postgenitale Peritonitis zu beziehen. **Meinhard Schmidt** (Cuxhaven).

19) **G. Naumann.** Die Laparotomien im Sahlgren'schen Krankenhause zu Göteborg im Jahre 1902.

(Hygiea Jahrg. 66. Folge II. Jahrg. 4. p. 240. [Schwedisch.])

Verf., der als Chefarzt an der chirurgischen Station des Gothenburgischen allgemeinen Krankenhauses tätig ist, liefert in einem Vortrag eine kursorische Übersicht über die im Jahre 1902 gemachten 125 Laparotomien. Die Arbeit eignet sich nicht zu einem kurzen Referate, nur einige mehr ungewöhnliche Fälle sollen hier erwähnt werden.

Mesenterialcyste bei einem 3jährigen Knaben. Partielle Exstirpation, Marsupialisation, Heilung in einem Monat.

Adenokystoma hepatis bei 62jähriger Frau; Exstirpation des größten Teiles, Heilung mit Fistelbildung.

Ruptura duodeni vor 3 Tagen, Tod.

Ileus paralyticus ohne mechanische Hindernisse, Tod; Gangrän an den Spitzen der Schleimhaut der Valvulae Kerckringii im Jejunum und hier und dort Blutungen in der übrigen Darmschleimhaut mit gangränösen Partien der Mukosa und Submukosa in Blind- und Dickdarm.

Appendicitis: 50 Fälle mit 18 Intervalloperationen, 24 Eingriffe in akuten Stadien; in 12 von den letzteren konnte der Wurmfortsatz nicht entfernt werden. In 6 Fällen war schon diffuse Peritonitis vorhanden; von diesen wurde nur 1 Fall gerettet.

Ruptura vesicae urinae sine traumate — durch unmäßigen Genuß von Spiritus entstanden —, Laparotomie und Vernähung eine Stunde nach der Ruptur; Tod

Digitized by Google

nach 4 Tagen. Schwere Arteriosklerose und Synechia pericardii totalis. Suturen suffizient. **Hansson** (Cimbrishamn).

20) **R. Morian.** Über die traumatischen subkutanen Darmperforationen.

(Aus der Festschrift zur Feier des 50jährigen Bestehens der Huyssens-Stiftung zu Essen [Ruhr]. Darmstadt, **L. C. Wittich,** 1904.)

Verf. berichtet über sieben Fälle, bei denen die Wahrscheinlichkeitsdiagnose auf subkutane Darmruptur gestellt war. Diese Annahme wurde bei fünf der Verletzten durch die Laparotomie, bei dem sechsten, der die Operation ablehnte, durch die Obduktion bestätigt. Bei dem siebenten Kranken handelte es sich nur um einen Bluterguß in die Bauchhöhle. Endlich wurde ein Kranker wegen eines en bloc reponierten eingeklemmten Leistenbruches laparotomiert; im Bruchsacke fand sich ein nicht vermuteter Darmriß. 5mal lagen Quetschungsrisse, 2mal Berstungen vor. Die Durchbruchsstellen gehörten stets dem Dünndarm an. Die drei innerhalb der ersten 7 Stunden nach der Verletzung Operierten heilten. Von den drei nach den ersten 12 Stunden nach dem Trauma Laparotomierten starben zwei; davon ein 73jähriger Mann am 7. Tage nach der Operation nach zunächst günstigem Verlauf an Gekrösvenenthrombose. Verf. empfiehlt lebhaft die Spülung mit 20 bis 30 Litern 0,9%iger (nicht 7 und 9%iger — p. 11 und 17) Kochsalzlösung, aber nur bei ausgedehnter Besudelung des Bauchfellsackes.

Georg Schmidt (Berlin).

21) **Lessing.** Zur Behandlung des eingeklemmten Bruches.

(Deutsche Zeitschrift für Chirurgie Bd. LXXIV. p. 189.)

Statistische Berichterstattung über das einschlägige Material König's in der Berliner Charité aus den Jahren 1896—1903. Gesamtzahl der Operierten = 165, wobei 126mal Dünn-, 9mal Dickdarm, 7mal der Wurmfortsatz, nur 3mal Darmwandbrüche als Bruchinhalt gefunden wurden. 125mal, also in 76,2%, konnte der Darm als brandunverdächtig reponiert werden, wobei 14 Pat. (11%) starben. Die Taxis wurde nur bei frischen und bezüglich Peritonitis und Perforation unverdächtigen Fällen schonend versucht, nachdem bei Beckenhochlagerung und leichter Hüftflexion 1/2 Stunde lang eine Eisblase aufgelegt worden war. Bleibt auch in Narkose der leichte Taxisversuch erfolglos, so folgt die Operation, bei welcher gelegentlich noch immer auch der bloß äußere Bauchschnitt »ohne Eröffnung der Bauchhöhle« (soll wohl heißen des Bruchsackes? Ref.) zur Anwendung kommt, der Schnürring übrigens von außen nach innen, event. auf der Hohlsonde, getrennt wird. 9 jener 14 Todesfälle fallen kaum der Operation zur Last, da sie durch üble Komplikationen bedingt waren; in 5 Fällen aber, wo nachträgliche Gangrän bezw. Perforation eintrat, sind Kunstfehler zu bekennen. Zu den brandigen Brüchen zählt L. auch diejenigen, bei denen im als lebensfähig reponierten Darme sich Kotfisteln bildeten (5 Fälle). Diese Fälle denjenigen sofort sicherer Gangrän (35 Fälle) hinzugerechnet, ist die Zahl der brandigen Brüche 40 = 24,3% des Gesamtmateriales. Die 35 Fälle sicherer Gangrän verteilen sich auf 10 Leisten-, 23 (!) Schenkel- und 2 Nabelbrüche; über die dabei vorgenommenen Operationen gibt folgende Tabelle Auskunft:

Operation	Zahl der Fälle	Zahl der Todesfälle
a) Reposition mit Tamponade (Kotfisteln)	4	0 = 0%
b) Übernähungen, Keilexzision wegen partieller Gangrän	9	1 = 11,1%
c) Vorlagerung zwecks Anlegung eines künstlichen Afters	9	9 = 100%!
d) Resektion des Wurmfortsatzes	4	0 = 0%
e) Primäre Darmresektion	9	3 = 33 1/3%

Die ungleich besseren Resultate der primären Darmresektion gegenüber der Kunstafteranlage bilden einen Beleg für König's Behauptung, daß die primäre

Digitized by Google

Darmresektion das bessere Heilverfahren ist. L. schließt sich dem Rate Hofmeister's an, ungefähr die sechsfache Menge des inkarserierten Darmabschnittes auszuschneiden, und zwar wesentlich auf Kosten des zuführenden Schenkels.

Meinhard Schmidt (Cuxhaven).

22) F. Hahn. Über die Endresultate der Radikaloperationen der Unterleibsbrüche.

(Deutsche Zeitschrift für Chirurgie Bd. LXXIV. p. 122.)

Bericht über die Operationsstatistik Rydygier's aus seinen Kliniken in Krakau und Lemberg von 1886—1901, wenig mehr als Zahlen bietend. Patientenzahl 268 (wovon rund $^1/_3$ mosaischen Glaubens), darunter 113 Einklemmungen. Der Hauptanteil fällt auf die 221 Leistenbrüche, die meist nach Bassini-Postempski (122mal), gern auch nach Kocher operiert wurden. Nach dem Ergebnis der bei 132 Kranken einziehbaren Erkundigungen über das Endresultat sind im ganzen 9,6% Mißerfolge, bei Bassini 7,8%, bei Kocher 4,9% Rezidive festgestellt. Die Herniotomie bei den 71 inguinalen Brucheinklemmungen hatte 31% Sterblichkeit. Von Schenkelbrüchen sind 51 bei 49 Personen, darunter 40 eingeklemmte, operiert. Das Resultat der Radikaloperation, von 26 Fällen 23mal erkundbar, ist sehr gut: nur 1 Rezidiv = 4,2%. Die Mortalität der Herniotomie betrug hier 27,5%.

Meinhard Schmidt (Cuxhaven).

23) Shands. Inflamed appendix in the sac of a femoral hernia.

(Annals of surgery 1904. September.)

Eine Frau bemerkte, daß ihre seit 4 Jahren bestehende Anschwellung in der rechten Schenkelbeuge sich vergrößerte und schmerzhaft wurde. Da die Diagnose auf eingeklemmten Schenkelbruch gestellt werden mußte, wurde operiert und in dem Bruchsacke weiter nichts als der entzündete und bereits ulzerierte Wurmfortsatz gefunden. Der aus Bauchfell bestehende Bruchsack war stark entzündet, gegen die Bauchhöhle jedoch abgeschlossen. Durch Amputation des Wurmfortsatzes wurde Heilung erzielt.

Herhold (Altona).

24) M. Schwarzschild. Osteoplastischer Verschluß einer Hernia obturatoria nach dreimaliger Einklemmung im Foramen obturatorium sinistrum.

(Deutsche Zeitschrift für Chirurgie Bd. LXXIV. p. 418.)

Der hier berichtete Fall gehört Bardenheuer. Der in den 60er Jahren stehende Pat. erlitt die dreimalige Einklemmung seiner Hernia obturatoria innerhalb 5 Jahren und wurde jedesmal durch Laparotomie geheilt. Bei der letzten Operation wurde der Bruchpfortenverschluß vorgenommen. Es wurde auf der Innenfläche der Symphyse, und zwar hauptsächlich auf dem Ramus descendens des linken Schambeines, ein Periost-Knochenlappen von ca. 4 cm Breite umschnitten. Mit dem Meißel wird die oberflächliche Schicht des Knochens abgetrennt und derart nach der Seite auf die Bruchöffnung geklappt, daß die Knochenwundfläche auf die Bruchpforte zu liegen kommt. Die Platte wird hier durch tiefe Catgutnähte an die Muskulatur befestigt, darüber das Bauchfell geschlossen. Glatte Heilung. Ein Röntgenbild, 6 Wochen später aufgenommen, zeigte am Schambein, der Knochenentnahmestelle entsprechend, einen hellen Fleck, in der oberen, medialen Ecke des eirunden Loches einen scharfen, von der eingelagerten Knochenplatte herrührenden Schatten.

S. empfiehlt ohnehin die Laparotomie zur Behandlung der eingeklemmten obturatorischen Hernie. 20 Fälle der Art behandelt und in den letzten Jahren publiziert, stellt S. zusammen und findet die Resultate nicht schlechter als bei der gewöhnlichen Herniotomia obturatoria (12 Todesfälle, 8 Genesungen). Ein besonderer Vorzug der Laparotomie ist aber der, daß sie die sofortige osteoplastische Radikaloperation bequem anzuschließen erlaubt. Daß die Vornahme der letzteren sehr angezeigt ist, beweist das gar nicht seltene Rezidivieren obturatorischer Einklemmung, welches auch aus den von S. gesammelten Berichten ersichtlich ist.


Digitized by Google

Im Eingange der Arbeit werden die bei anderen Hernienarten bislang gemachten osteoplastischen Bruchpfortenverschließungen zusammengestellt.

(Die in S.'s Fall gemachte Schnittführung hätte etwas genauer beschrieben werden können.) **Meinhard Schmidt** (Cuxhaven).

25) **W. F. Brook.** On congenital hour-glass stomach.

(Brit. med. journ. 1904. Mai 7.)

Es handelt sich um eine 50jährige Lehrerin, die seit ihrer Kindheit an Schmerzen nach den Mahlzeiten litt; erst nachdem sie erbrochen hatte, trat Erleichterung ein. Zeitweise hatte sie außerordentlich starke Beschwerden, und schließlich kam sie körperlich stark herunter. Um die Operation überhaupt zu ermöglichen, mußte die Kranke zunächst einige Zeit durch den Mastdarm ernährt werden. Nach Eröffnung der Bauchhöhle fand sich, daß der Magen aus zwei nahezu gleich großen Säcken bestand, die durch eine enge Öffnung miteinander kommunizierten. Sonstige Veränderungen fanden sich nicht. Das Bauchfell war überall glatt und spiegelnd, es bestanden keinerlei Verwachsungen oder Verdickungen, das Netz war völlig normal, auch die Magenwand nirgends verdickt. Ebenso ließ die Schleimhaut — bei der Gastroplastik — nicht die Spur einer Narbe entdecken. Aus dem Mangel aller dieser Symptome schließt B., daß der Zustand angeboren war. Die Kranke ging im Kollaps zugrunde. **Weiss** (Düsseldorf).

26) **Schirokauer.** Chronisch rezidivierender Pylorospasmus als Indikation zur Operation.

(Berliner klin. Wochenschrift 1904. Nr. 31.)

Die Zahl der Fälle, in welchen wegen Pylorospasmus operativ vorgegangen wurde, ist eine geringe; es interessieren deshalb die mitgeteilten, sorgfältig beobachteten drei Fälle des Verf.s. Es wurde bei allen die Gastroenterostomie gemacht; zwei Pat. nahmen nach der Operation bedeutend an Gewicht zu, eine Pat. ging im Koma zugrunde.

In Übereinstimmung mit den meisten Autoren stellt Verf. die Gastroenterostomie als die rationellste Therapie bei chronischem Pylorospasmus mit chronischem Magensaftfluß hin. Er betrachtet beide Erscheinungen als gleichwertige und nebeneinander bestehende Teilsymptome einer generellen Ursache, der Neurasthenie. **Langemak** (Erfurt).

27) **T. Jonnescu und J. Grossmann** (Bukarest). Pylorospasmus mit Hypersekretion und Tetanie.

(Revista de chirurgie 1904. Nr. 7.)

Die Tetanie gastrischen Ursprunges, eine schwere Komplikation in den letzten Stadien der Pylorusstenose, ist klinisch selten beobachtet worden. Der von den Verff. beobachtete Fall war aber auch in anderer Hinsicht interessant. Es handelte sich um einen 40jährigen Mann, welcher seit mehreren Jahren an Hyperchlorhydrie und häufigem Erbrechen, namentlich nach einem Diätfehler, litt. Magenwaschungen und Regelung der Diät beseitigten diese Symptome und die begleitenden Magenschmerzen, bis Pat. infolge einer exklusiv vegetarianischen Kost mit Bevorzugung von Amylaceen ernstlich erkrankte, indem er sowohl nach Nahrungsaufnahme als auch ohne dieselbe kolossale Flüssigkeitsmengen, reinen Magensaft, erbrach. Nach einem derartigen Erbrechen von etwa 3000 g Flüssigkeit stellte sich ein klassischer Anfall von Tetanie ein. Ein anderer Anfall, welcher wieder nach einem kopiösen Erbrechen einzutreten drohte, wurde nur durch eine gleich vorgenommene Magenwaschung und reichliche Klysmen von künstlichem Serum unterdrückt. Diese Beobachtungen und die mit dem erbrochenen Magensafte vorgenommenen Tierversuche haben den Verff. die Überzeugung gebracht, daß es sich in den Fällen von Tetanie gastrischen Ursprunges nicht um eine vom Magen ausgehende Autointoxikation handelt, sondern daß diese eine Folge der großen Flüssigkeitsverluste ist, die die Kranken durch ihr Erbrechen erleiden. Da durch

Digitized by Google

eine medizinische Behandlung in dem obigen Falle die Motilität des Magens nicht wieder hergestellt und die Pyloruskontrakturen nicht behoben werden konnten, wurde eine Gastroenterostomie mit vollkommenem Erfolg ausgeführt. Die Hypersekretion ist verschwunden und das neue Orificium ist kontinent, wie durch Probefrühstück und Sondierung nachgewiesen werden konnte. **E. Toff** (Braila).

28) **A. J. Cleveland.** Case of congenital hypertrophic stenosis of the pylorus.

(Brit. med. journ. 1904. Mai 7.)

C. hält die angeborene Pylorusstenose für häufiger als bis vor kurzem angenommen wurde. Er teilt einen weiteren einschlägigen Fall mit. Die Symptome waren Erbrechen, hartnäckige Verstopfung, späterhin noch sichtbare peristaltische Bewegungen und Plätschergeräusche im Epigastrium. Eine Resistenz konnte zu Lebzeiten des Kindes nicht festgestellt werden. Im Alter von 3 Monaten ging dasselbe zugrunde.

Die Sektion ergab eine sehr hochgradige Magendilatation. Der Pylorus war knorpelhart anzufühlen und ließ einen Katheter von $1^1/_2$ cm Umfang passieren. Die Schleimhaut der Pylorusgegend war in Falten gelegt. Die mikroskopische Untersuchung ergab, daß hauptsächlich die zirkuläre Muskelschicht hypertrophisch war; das Bindegewebe erschien nur in geringem Maße vermehrt.

Weiss (Düsseldorf).

29) **J. Mc Caw and R. Campbell.** Congenital hypertrophic stenosis of the pylorus. Pyloroplasty.

(Brit. med. journ. 1904. Juni 25.)

Bei einem Kinde trat zuerst 14 Tage nach der Geburt Erbrechen auf; bei künstlicher Ernährung kam es stark herunter, während sich eine beträchtliche Magendilatation entwickelte. Ernährnng durch die Amme brachte eine Besserung des Ernährungszustandes. Schließlich wurde die anfänglich von den Eltern abgelehnte Pyloroplastik ausgeführt. Am Übergange zwischen Magen und Duodenum fand sich eine walnußgroße Geschwulst, der Magen selbst war stark ausgedehnt und sehr dickwandig. Nach Eröffnung des Magens zeigte dessen Schleimhaut sehr starke Falten; namentlich an der hinteren Wand verlief eine auffallend starke Längsfalte. Das Kind ertrug die Operation an sich gut, doch hörte das Erbrechen nicht auf, und unter zunehmendem Marasmus trat 6 Tage nach der Operation der Tod ein. Bei der Sektion erwies sich der Pylorus für eine bleistiftdicke Sonde bequem durchgängig. Füllte man aber den Magen mit Wasser, so entwich selbst bei starkem Drucke nicht ein Tropfen in das Duodenum. Die Lichtung wurde durch die hypertrophische Schleimhaut völlig verlegt. C., der die Operation ausführte, empfiehlt bei ähnlichen Fällen, die überschüssige Magenschleimhaut zu resezieren. **Weiss** (Düsseldorf).

30) **A. E. Barker.** A remarcable sequel to a case of gastro-enterostomy.

(Lancet 1904. November 5.)

Verf. berichtet über einen bemerkenswerten Fall aus dem University College Hospital. Vor 2 Jahren wurde bei einer damals 28jährigen Pat. wegen Magengeschwür die hintere Gastroenterostomie ausgeführt. Die ganze Zeit bestand ungestörtes Wohlbefinden, bis in den 4. Monat einer neuerdings aufgetretenen Gravidität. Da traten plötzlich akute Erscheinungen von Darmverlagerung auf. 2 Tage nach Beginn der Symptome wurde die Kranke wieder ins Hospital eingeliefert und sofort relaparotomiert, da Narbenverwachsungen vermutet wurden. Es fand sich jedoch statt solcher eine merkwürdige Form von Volvulus des Dünndarmes, derart, daß der ganze Dünndarm, mit Ausnahme der letzten 7—8 Zoll, hinter der Gastroenterostomie durchgeschlüpft und über dem zuführenden Schenkel eingeschnürt war, wo er ein großes Konvolut bildete. Durch Drehen

Digitized by Google

des ganzen Paketes im Sinne des Uhrzeigers wurde der Volvulus wieder entwirrt. Es folgte ungestörte Genesung und keine Störung in der Gravidität.

H. Ebbinghaus (Dortmund).

31) H. Neussel. Ein Fall von angeborenem Verschluß des Ileum.
(Aus der Festschrift zur Feier des 50jährigen Bestehens der Huyssens-Stiftung zu Essen [Ruhr] am 18. Oktober 1904.)
Darmstadt, L. C. Wittich, 1904.

Ein sonst normales Kind litt seit der Geburt an Koterbrechen und Stuhlmangel. Vom After aus freier Weg für die Sonde. Am Bauch eine stark geblähte Schlinge. Diagnose: mechanischer tiefsitzender Darmverschluß. Laparotomie begonnen, aber nach dem Hautschnitt wegen Schwindens der Peristaltik und des weichen Bauches abgebrochen. Das Koterbrechen hielt an; doch nahm das Kind Nahrung zu sich und befand sich leidlich, bis es am 6. Tage seines Lebens ziemlich plötzlich starb. Sektion: Die geblähte Schlinge war das stark erweiterte, prall mit Mekonium gefüllte, nach oben umgeschlagene Meckel'sche Divertikel. Digital völlige Darmatresie. Auch der proximale Dünndarm war auffällig verengert. (Abbildung.) — Ursache vermutlich: fötale Peritonitis. Verf. mahnt, sich in ähnlichen Fällen von einer Operation nicht durch den leidlichen Allgemeinzustand abbringen zu lassen; dieser erkläre sich durch die Mikrobenfreiheit des gestauten Darminhaltes.

G. Schmidt (Breslau).

32) J. M. Elder. Acute intestinal obstruction by syphilitic ulceration in the ileum.
(Brit. med. journ. 1904. Mai.)

Bei einem 23jährigen Arbeiter, der wegen einer ausgedehnten syphilitischen Lidulzeration in Behandlung war, stellten sich plötzlich Zeichen des Darmverschlusses, verbunden mit raschem Verfall, ein. Bei der Laparotomie fand sich ca. $^3/_4$ cm oberhalb der Ileocoecalklappe eine starke Verwachsung des Netzes mit dem Darm Oberhalb waren die Darmschlingen stark gebläht, unterhalb kollabiert. Nach Lösung der Verwachsung ergab sich, daß der Verschluß weiter bestand, und daß der Darm von einer festen Masse ausgefüllt war. Die erkrankte Darmpartie wurde reseziert. An ihrer Gekrösseite fand sich ein teilweise vernarbendes Geschwür, gegenüber ein submuköses Hämatom. Die mikroskopische Untersuchung ergab starke endarteriitische Veränderungen der Mesenterialarterien.

Weiss (Düsseldorf).

33) J. Honl. Diverticula intestini jejuni congenita.
(Časopis lékařů českých 1904. p. 1093.)

H. fand zufällig bei der Sektion eines 65- resp. 62jährigen Mannes echte Divertikel des Dünndarmes. Im ersten Falle zählte er 37 Ausbuchtungen; sie begannen etwa 10 cm abwärts vom Duodenum, waren über eine $^1/_2$ m lange Strecke zerstreut und saßen an der Insertion des Mesenterium an den Darm; die größte Ausbuchtung war haselnußgroß. Im zweiten Falle wurden vom Duodenum nach abwärts 89 Divertikel gezählt; sie befanden sich nahe der Insertion des Mesenterium an den Darm, waren hanfkorn- bis taubeneingroß und stellenweise traubenförmig gruppiert. Die histologische Untersuchung mehrerer verschieden großer Divertikel ergab, daß die Wand derselben mit allen Schichten der normalen Darmwand ausgestattet war. Es handelte sich demnach um echte, wahrscheinlich angeborene Divertikel.

G. Mühlstein (Prag).

34) K. Peeck. Ein Fall von reinem Fibrom des Dünndarmes, zugleich ein Beitrag zur Resektionsfrage bei Intussuszeption.
Inaug.-Diss., Rostock, 1904.

Ein an chronischer Darmverengerung leidender älterer Mann wurde in der Rostocker Klinik (Müller) durch Laparotomie und Darmresektion von einer 20 cm langen Dünndarminvagination befreit. Der Spitze des invaginierten Dünndarmteiles saß eine aprikosengroße Geschwulst auf, die sich als ein ödematöses

Digitized by Google

Fibrom mit dichtem Gefäßnetz erwies (Pathologisches Institut Rostock) — eine bisher einzig dastehende Beobachtung. — Nach Besprechung der einschlägigen Literatur kommt Verf. zu dem Schluß, daß die Differentialdiagnose zwischen einfacher Invaginationsgeschwulst und einer durch eine Geschwulst der Darmwand verursachten Invaginationsgeschwulst heute für den Chirurgen keinen entscheidenden Wert mehr hat, da er meistens auch im ersteren Falle zur Laparotomie und Resektion schreiten wird. **G. Schmidt** (Berlin).

35) **M. Corner and H. Fairbank.** Sarkomata of the alimentary canal with the report of a case.

(Practitioner 1904. Juni.)

Ein 9jähriger Knabe wurde am 5. November 1901 in das St. Thomas-Hospital aufgenommen, da er seit einem Monate täglich 2—3mal heftige Schmerzen in der Magengegend hatte, die etwa 10 Minuten anhielten, um dann völlig zu verschwinden. Eine Woche vor der Aufnahme in die Klinik wurde Blut im Stuhlgange bemerkt, was sich kurz darauf wiederholte. Die Untersuchung ließ in der linken Unterleibsgegend eine lange wurstförmige Geschwulst fühlen, die man auch vom Mastdarm erreichen konnte, ohne in eine Öffnung zu gelangen. Bei der sofort ausgeführten Operation ließ sich die Invagination leicht lösen. Dieselbe war in der Mitte des Colon ascendens über einer rundlichen Geschwulst zustande gekommen, die breitbasig in der Schleimhaut saß. In der Annahme, daß es sich um ein gutartiges Gewächs handle, wurde die Geschwulst aus der Schleimhaut mittels Schere entfernt und der Darm durch Seidennähte geschlossen. Es erfolgte Heilung per primam. 9 Wochen nach der Entlassung kam der Knabe mit einem Rezidiv wieder. Die Geschwulst war orangegroß, beweglich, innerhalb des rechten M. rectus abdominis gelegen, mit dem Colon ascendens und dem Netze verwachsen. Neben der Wirbelsäule waren zwei vergrößerte Lymphdrüsen durchzufühlen. Den diesmaligen Eingriff, welcher in Exstirpation der ganzen Geschwulstmasse nebst Metastasen bestand, unter Resektion des Kolon, überlebte der Knabe nur etwa 30 Stunden.

Von den in der Literatur zusammengestellten 175 Fällen von Sarkom des Verdauungsapparates betrafen den Ösophagus 14, den Magen 58, Dünndarm 65, die Blinddarmgegend 20, den Dickdarm 11, Mastdarm 7. Sarkome des Mundes, Rachens und Afters wurden nicht berücksichtigt. Gewöhnlich findet man bei Männern häufiger als bei Frauen Sarkome der Verdauungswege (2 : 1). Ja, bei Sarkomen von Speiseröhre und Mastdarm ist das Verhältnis sogar 5 : 1. Hier wird das Alter zwischen dem 50. und 70. Lebensjahre bevorzugt, während Sarkome des Magens hauptsächlich zwischen dem 40. und 50., des Dünndarmes zwischen dem 30. und 40. Lebensjahre auftreten sollen. Im Ösophagus ist der Lieblingssitz im unteren Drittel 1 oder 2 Zoll oberhalb der Cardia; im Magen war der Fundus gewöhnlich betroffen, während der Pylorus den Ausgangspunkt für Karzinome bildet.

Bei der Differentialdiagnose zwischen Karzinom und Sarkom soll für letzteres sprechen: 1) das Alter der Pat., 2) der schnellere Verlauf der Erkrankung, 3) die Anwesenheit einer sehr großen Geschwulst, 4) das frühzeitige Auftreten der Geschwulst, sowie der rasche Verfall des Pat., 5) die fast regelmäßig vorhandenen Schmerzen, 6) die Abwesenheit von Blutung, 7) das unregelmäßige Fieber.

Jenckel (Göttingen).

36) **C. J. Cullingworth and E. M. Corner.** A case of carcinoma of the appendix.

(Lancet 1904. November 12.)

Da das primäre Appendixkarzinom zu selten ist, um Spezialerfahrung auf dem Gebiete sammeln zu können, so sollte jeder zur Beobachtung kommende Fall ausführlich veröffentlicht werden. Insgesamt weist die Literatur nach Verf. bislang 40 Fälle auf; davon saß das Karzinom am distalen Ende des Wurmfortsatzes

Digitized by Google

in 48%, in der Mitte in 37%, an dem coecalen Ende in 15%. Das Karzinom trat in den verschiedensten Formen auf; Verf. glaubt, daß die Krebsform, die dem Bilde der Appendicitis obliterans entspricht, die häufigste ist. Das Karzinom kann akute Appendicitisanfälle jeder Schwere durch Verstopfung der Lichtung des Wurmfortsatzes herbeiführen; dieser Umstand ist sehr günstig, da so nicht zu selten in einem relativ frühen Stadium operiert wird. Die Prognose scheint nicht ungünstig, da in den Fällen der Literatur meist $1/2$—1 Jahr später Wohlbefinden nachzuweisen war. Merkwürdigerweise befällt der Wurmfortsatzkrebs meist jugendliche Personen; der jüngste Pat. der Literatur war 12, der nächste 15, zwei 19, einer 20, einer 23, drei 24, je einer 25, 26 und 27, zwei 30 Jahre alt, d. h. mehr als $1/3$ aller war unter 30 Jahren.

Verf. erweitert die Kasuistik um einen Fall aus St. Thomas Hospital. Es handelte sich um ein Fräulein von 31 Jahren, bei dem gelegentlich einer Myomoperation das Karzinom an der Spitze des Wurmfortsatzes zufällig entdeckt und entfernt wurde. Die Größe der Neubildung betrug etwa 0,5 : 0,9 cm, die Konsistenz war hart, käsig, die mikroskopische Untersuchung ergab rundzelliges Karzinom. — Heute, nach 2 Jahren, ist Pat. völlig geheilt.

H. Ebbinghaus (Dortmund).

37) **E. Kreuter.** Über die Gefährdung des Coecum durch Blähung beim Dickdarmverschluß. (Aus der chir. Univ.-Klinik in Erlangen.)

(Münchener med. Wochenschrift 1904. Nr. 38.)

Die Erfahrung hat gelehrt, daß bei hochgradiger Blähung des Dickdarmes nach Verschluß desselben durch Volvulus der Flexur, verstopfende Karzinome usw. der Blinddarm fast ausnahmslos am stärksten gebläht ist. Diese Blähung des Blinddarmes kann zu den schwersten Ernährungsstörungen in seiner Wand, zur Entwicklung von Dehnungsgeschwüren, zu Durchbruch und allgemeiner Peritonitis führen, auch wenn das Hindernis weit weg vom Blinddarme, im Colon descendens oder in der Flexura sigm. sitzt. Ihr Zustandekommen erklärt sich dadurch, daß die Ileocoecalklappe rückläufig nicht durchgängig ist, daß vom ganzen Dickdarme die Wand des Blinddarmes am dünnsten und damit am wenigsten widerstandsfähig ist, daß infolge von Knickungen und Klappenbildung an der Flexura coli hepat. und lienalis der Druck im Blinddarm übermäßig gesteigert wird, und daß letzteres normaliter den größten Gas- und Kotgehalt im Dickdarm aufweist. Bemerkenswert ist nun, daß diese Blähung des Blinddarmes mit ihren schweren Folgen auch bei noch durchgängiger Stenose im Dickdarm eintreten kann, wie ein von K. in der Erlanger Klinik beobachteter Fall lehrt; in diesem war die für einen Bleistift noch passierbare Verengerung an der Flexura lienalis durch eine starke zirkuläre Wucherung in der Schleimhaut vom Charakter der Polyposis adenomatosa bedingt und vermochte, da infolge des Durchbruches des Blinddarmes, wie auch des Colon transversum bereits eitrige Peritonitis bestand, auch die Anlegung eines Blinddarmafters nicht mehr Hilfe zu bringen. — K. empfiehlt auf Grund dessen, bei Verdacht auf Dickdarmverschluß mit einsetzender lokalisierter Blähung des Blinddarmes tunlichst früh durch Anlegung eines Blinddarmafters der Hauptgefahr, die diesen Kranken droht, der Überdehnung des Blinddarmes, vorzubeugen. **Kramer** (Glogau).

38) **H. v. Burckhardt.** Exstirpation eines großen Myxo-Fibrolipoms der Milzligamente mit gleichzeitiger Exstirpation der Milz.

(Deutsche Zeitschrift für Chirurgie Bd. LXXIV. p. 365.)

Die sehr bemerkenswerte, von hervorragendem Erfolge gekrönte Operation betrifft einen 33jährigen Glasschmelzer, der ca. $1/2$ Jahr vor dem Eingriffe zu kränkeln begonnen hatte. Spannung und Stärkerwerden des Unterleibes, Ernährungsverfall trotz ungestörten Appetites und normaler Darmtätigkeit waren vorhanden, bis die gewaltige Geschwulst gefunden wurde. In dem in Nabelhöhe 102 cm messenden Bauche nahm dieselbe das linke Hypochondrium bis an die Spina il. a. s. ein und reichte auch weit nach rechts herüber. Die Diagnose blieb

Digitized by Google

unklar; gegen eine Milzgeschwulst sprach das Fehlen tastbarer Milzeinschnitte und der normale Blutbefund. Bei der Operation war ein Schnitt vom Schwertfortsatze bis zur Symphyse nötig. Milz, Magen und ein Teil des Kolon wurden zugleich hervorgehoben. Breite Verwachsung des Magens mit der Geschwulst, welche auch unter die Serosa des Mesokolon sich herein erstreckte. Die Stielgefäße der Milz waren mit der Geschwulst verwachsen. Vom Magen ließ sie sich unter Fortnahme einer dreifingerbreiten Fläche von dessen Serosa ablösen, auch aus den Serosablättern des Mesokolon war sie entfernbar; die Milzgefäße wurden unterbunden, die Milz selbst mitexstirpiert. Naht der Bauchfellücken, am Magen unter Einstülpung von dessen Wand. Bauchdeckennaht. Geringes Fieber in der ersten Woche, sonst glatte Wundheilung. Die $10^1/_2$ kg schwere Geschwulst erwies sich als Fibro-Myxolipom. Im weiteren Verlaufe zeigte sich im Blut eine ziemlich lange anhaltende Verminderung des Hämoglobingehaltes und eine Zunahme der weißen Blutkörperchen, keine nennenswerte Abnahme der roten. Am stärksten war die Leukocytose gegen Ende der 2. Woche nach der Operation; sie nahm dann wieder ab, um am Ende der 7. Woche ganz zu verschwinden. Die Abnahme des Hämoglobingehaltes hatte in der 4. Woche ihren Höhepunkt erreicht, hielt aber viel länger an als die Leukocytose und verlor sich ganz erst nach ca. 4 Monaten. Die Rekonvaleszenz erfolgte nur langsam. Pat. hatte vor der Operation ca. 73 kg gewogen, 4 Wochen nachher 56. Nachher besserte sich die Ernährung rasch, 11 Wochen nach der Operation wog Pat. fast so viel wie vor derselben samt seiner Geschwulst und konnte jetzt schon seine Arbeit ganz wieder aufnehmen. 1 Jahr und 4 Monate nach der Operation sah er blühend und ganz gesund und kräftig aus bei einem Gewichte von 85 kg. — Hervorzuheben ist noch, daß niemals, weder an den zugänglichen Lymphdrüsen, noch an den Knochen oder der Schilddrüse irgendwelche Veränderungen nachzuweisen waren, welche auf gesteigerte Tätigkeit dieser Organe hätten bezogen werden können.

Meinhard Schmidt (Cuxhaven).

39) **Stefanescu-Galatz** (Bukarest). Cholecystitis calculosa. Perforationsperitonitis.

(Spitalul 1904. Nr. 17 u. 18.)

Der Fall war durch den Anfang und Verlauf interessant und dadurch, daß die Diagnose während des Lebens auf eine ganz falsche Fährte geleitet wurde. Es handelte sich um einen 57jährigen Mann, welcher plötzlich im besten Wohlsein einen ziemlich heftigen Schmerz in der rechten Lendengegend verspürt und darauf nicht mehr uriniert hatte. Der behandelnde Arzt hatte nach resultatloser Vornahme einer Katheterisierung den Fall als eine Urinretention infolge von Striktur angesehen und Pat. ins Krankenhaus geschickt, wo derselbe noch immer anurisch anlangte, aber Symptome einer supra-umbilikalen Peritonitis darbot. Die Harnröhre wurde frei, die Harnblase leer gefunden. Das Bestehen einer Nierenerkrankung konnte ausgeschlossen werden, da keinerlei Schmerzhaftigkeit oder Schwellung in der Nierengegend konstatiert werden konnte. Die Nekropsie ergab das Vorhandensein einer Perforationsperitonitis, bedingt durch eine ulzerative Durchbruchsöffnung der Gallenblase infolge von Gallensteinen.

Derartige Fälle sind nicht häufig und bieten diagnostisch große Schwierigkeiten. Nicht immer ist die Perforation der Gallenblase von Peritonitis gefolgt, da die Galle unter normalen Verhältnissen aseptisch ist und nur dann septisch auf das Bauchfell einwirkt, wenn eine Infektion der Gallenblase besteht.

E. Toff (Braila).

Berichtigungen. P. 1391 Z. 9 v. u. lies Br. Schmidt statt G. Schmidt. — P. 1409 Z. 3 v. u. lies 1—2 g statt cg. — P. 1427 muß es an Stelle der drei Fragezeichen heißen: Journ. of the amer. med. assoc. 1904. Oktober 1.

Originalmitteilungen, Monographien und Separatabdrücke wolle man an *Prof. E. Richter* in Breslau (Kaiser Wilhelmstraße 115), oder an die Verlagshandlung *Breitkopf & Härtel*, einsenden.

Druck und Verlag von Breitkopf & Härtel in Leipzig, Nürnbergerstraße 36/38.


Digitized by Google

Digitized by Google

DATE DUE SLIP
UNIVERSITY OF CALIFORNIA MEDICAL SCHOOL LIBRARY

THIS BOOK IS DUE ON THE LAST DATE
STAMPED BELOW

MAR 20 1939
RETURNED
7 DAY
OCT 29 1960
NOV 2 1960

7 DAY
DEC 23 1961
RETURNED
DEC 16 1961

AUG 10 1962
AUG 10 1962

7 DAY
MAR 14 1974
RETURNED
MAR 7, 1974

7 DAY
AUG 20 1975
RETURNED
AUG 15 1975

2m-8,'21

Digitized by Google

v.31 Zentralblatt für Chir-
1904 urgie. 11259
Inman MAR 20 1939 JUN 13 1939
4/25
6-15

11259

Library of the
University of California Medical School and Hospitals

Digitized by Google

